

MUNI
MED

Kazuistika:

Případ chlapce, kterému předčasně vypadaly zoubky

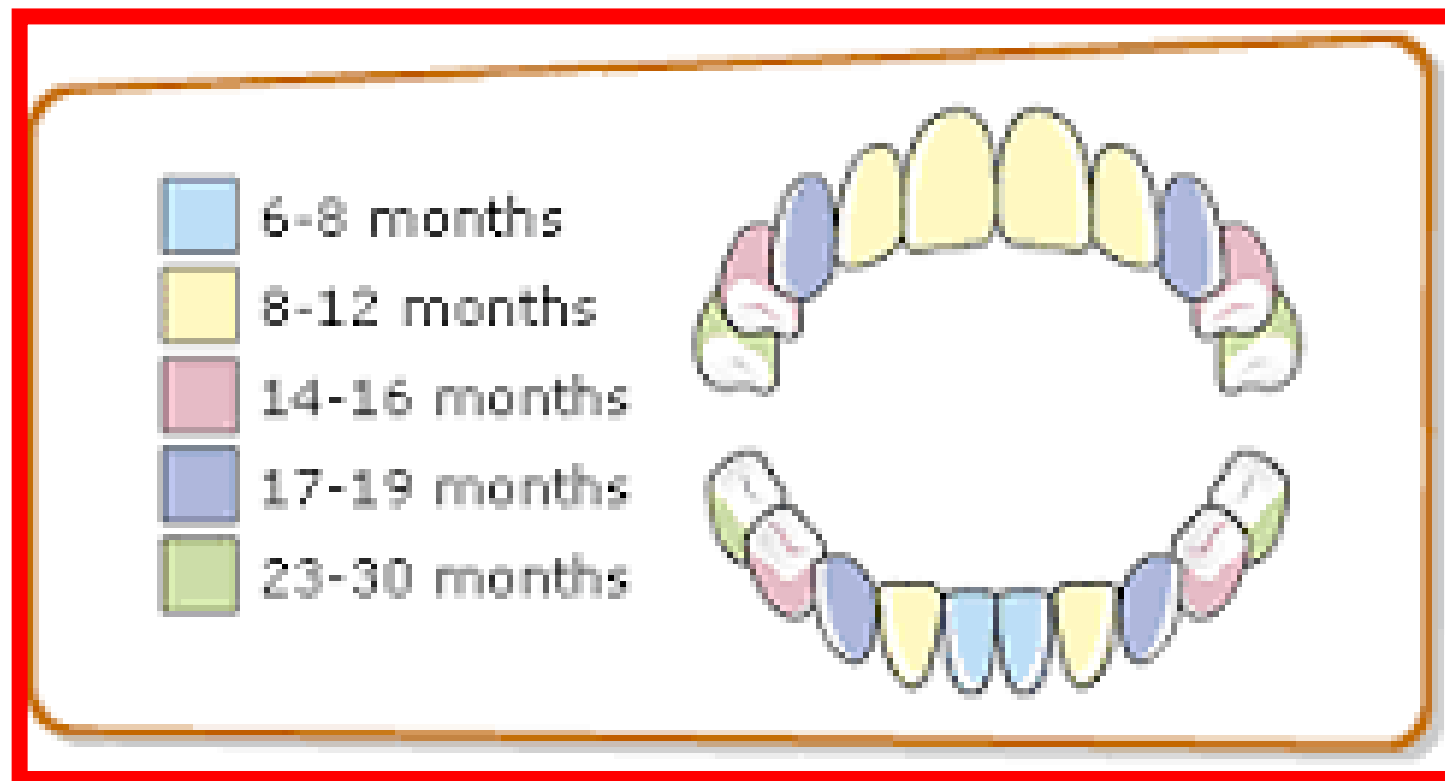Dagmar Procházková

Výstupy z učení

- studentům bude prezentován případ pacienta s dědičnou poruchou metabolismu - hypofosfatázií

Případ chlapce, kterému v 18. měsíci věku vypadaly mléčné zoubky

- kompletní mléčný chrup očekáváme u dětí ve 2,5 letech

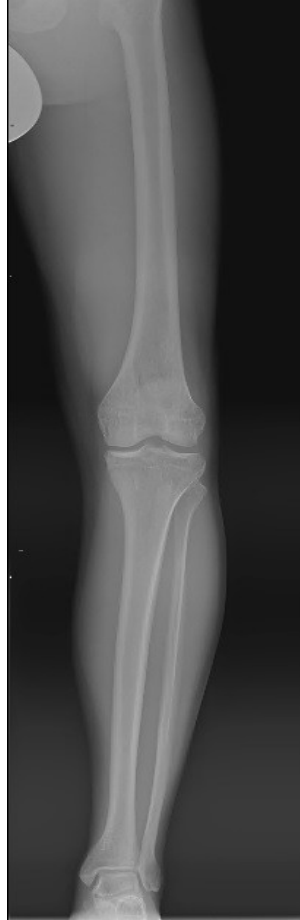
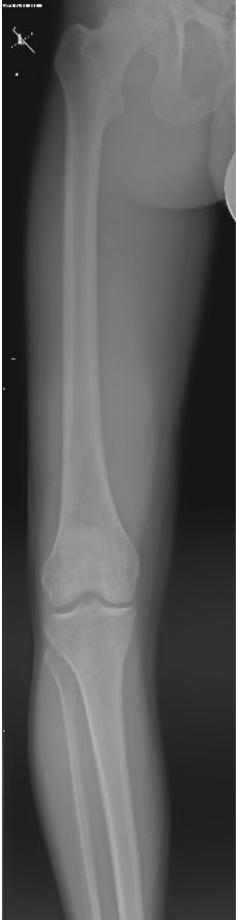
Anamnéza:

- RA: bez nápadností
- OA: z 1. těhotenství, porod v 35.týdnu gravidity, spontánní, záhlavím, nižší porodní hmotnost 2060g, porodní délka 47 cm. Poporodní adaptace v normě, kojen plně měsíc, pak umělá výživa. Od 4.měsíce věku smíšená kojenecká strava.
- Prospíval dobře, psychomotorický vývoj normální.
- Při vertikalizaci postupně bolesti dolních končetin, rozvoj genua a crura vara, hrudník se strmými žebry při pravidelném podávání vitaminu D. V 18.měsíci věku začínají vypadávat první mléčné zoubky (dolní řezáky a špičáky).

- Dlouhodobě v péči stomatologa, kompletní zubní protézka od 3 let věku, v dospělosti postupně stálý chrup nahrazen zubní protézou.
- Od batolecího věku až dosud v péči ortopeda.
- RTG zápěstí a ruky v dětském věku: prořídlá kostní struktura, v distální metafýze rádia a ulny při epifýze oválná projasnění.
- Kostní denzitometrie v 15 letech věku: v oblasti bederní páteře a na celotělovém scanu osteopenie. V současnosti ve věku 26 let nález zlepšen, v obou lokalitách nález normální kostní denzity v tolerovaném pásmu k věku s nárůstem BMD (bone mineral density) u páteře a celkově i kyčle.

V 19-23 letech věku provedeny valgizační osteotomie bérců. Avšak i po korekci přetrvávají bolesti dolních končetin.



□ Fraktury:

10/2014 pravá noha, zlomenina
2.metatarzu

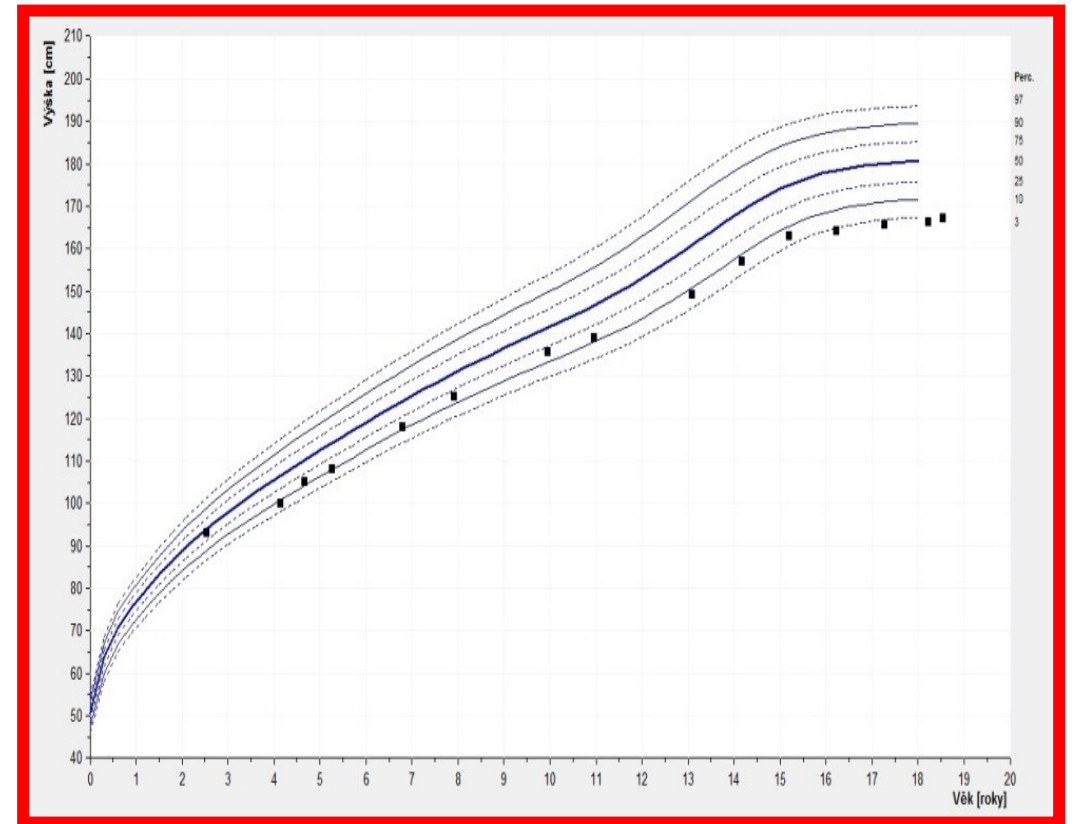
6/2016 pravá ruka, fraktura baze
5. metakarpu

8/2016 levá noha, fraktura
diafýzy 3. metatarzu

□ V dětství prospíval na hmotnosti dobře. Výška k věku se od 4 let pohybovala kolem 10. percentilu s postupným poklesem pod 3. percentil. Finální výška postavy v dospělosti činí 166 cm.

□ Při UZ břicha bez známek nefrokalcinózy, detekována ledvinná cysta 16x11 mm stacionární s věkem.

□ Funkce ledvin dlouhodobě v normě.



Vybrané laboratorní výsledky

Parametr	Norma	Hodnoty	Komentář
Ca	2,15-2,6 mmol/l	opakovaně v normě	
Ca ⁺⁺	1-1,4 mmol/l	1,264 mmol/l	
P	1,1-1,9 mmol/l (děti); 0,8-1,45 mmol/l (dospělí)	v dětství 2,18...2,4 mmol/l; v dospělosti 1,52 mmol/l	zvýšeno v dětství i dospělosti
ALP	0,67-2,15 μkat/l	0,23...0,36...1,45...0,51...1,37...0,69...0,82...1,19 μkat/l	kolísající hodnoty
izoformy ALP		jaterní 3 % kostní 95 % střevní 2 %	
25-OH vitamin D	50-200 nmol/l	21,5 nmol/l	sníženo
parathormon	0,8-7,8 pmol/l	0,81...0,5...2,7 pmol/l	kolísající hodnoty
osteokalcin NMID	14-46 μg/l	60...68...169,4 μg/l	hodnoty zvýšeny
kalcitonin	0-18,2 ng/l	5,00...2,00 ng/l	
Ca v moči/24 hodin	2,4-7,5 mmol/24 hod.	3,6 mmol/24 hod.	
Ca/kreatinin v moči	0-0,6	0,23	
P v moči/24 hodin	16-33,5 mmol/24 hod.	33,4 mmol/24 hod.	
fosfoetanolamin (PEA) v moči	9-25 mmol/molKr	104 mmol/molKr	hodnota zvýšena

- Laboratorní došetření v dospělosti (VFN Praha):
- Pyridoxal-5-fosfát (PLP), vitamín B6 v krvi 2121,0 (3,6-18,0) $\mu\text{g/l}$
- Fosfoetanolamin (PEA) v moči 42 (norma do 10,0) mmol/molKr

DNA diagnostika

- V roce 2016 byla provedena v Ústavu biologie a lékařské genetiky 2. LF UK a FN Motol DNA analýza ALPL genu pro HPP.
- Proband je složeným heterozygotem pro mutace c.526G> A, p.(Ala176Thr)/ c.2797_802delCCCCT, p.(Ser266_His267del).
- Obě varianty jsou označovány jako patogenní a jsou molekulární příčinou HPP (*Taillandier, 2000; Spetchian, 2006*) .

Hypofosfatázie- HPP

- # MIM 241500, 241510, 146300
- Vzácná vrozená porucha metabolismu, způsobená mutací v genu ALPL, který kóduje tkáňově nespecifickou alkalickou fosfatázu (TNSALP)
- Nízká sérová aktivita TNSALP vede ke zhoršené mineralizaci skeletu a zubů
- Incidence těžkých forem v evropské populaci činí asi 1:300 000 živě narozených dětí, lehčí formy-častější
- Dědičnost u těžkých forem AR, u lehčích forem AD
- Klinická manifestace je velmi široká

Hypofosfatázie - HPP- formy

- Rozdělení na základě **závažnosti klinických příznaků** a věku jedince v době první manifestace onemocnění:
- **Perinatální letální** – již intrauterinně jako těžká hypomineralizace skeletu
- **Prenatální benigní** – krátké a výrazně zahnuté kosti dolních končetin, ve 3.trimestru zlepšení
- **Infantilní** – v prvních 6.měsících věku, deformity hrudníku, žeber, hyperkalcémie, nefrokalcinóza, křeče, neprospívání, kraniosynostóza, pyridoxin-responzivní epilepsie
- **Dětská** – manifestace po 6.měsíci věku, změny připomínají křivici, deformity skeletu, malý vzrůst, poruchy dentice, neprospívání, hypotonie, myopatie, bolestivost DKK

- **Adultní** - fraktury, pseudofraktury, bolest končetin, osteoartropatie, chondrokalcinóza
- **Odontohypofosfatázie** - výhradně dentální příznaky, předčasná ztráta chrupu, zvýšená kazivost, nejmírnější forma

Diagnostika

- Diagnostika se opírá o klinické příznaky typické pro jednotlivé formy HPP (HPP může být diagnostikována in utero u formy perinatální pomocí ultrazvuku, eventuálně vyjímečně rentgenologicky).
- Hodnoty vápníku v krvi bývají obvykle v normě, může být i hyperkalcémie (s možnou nefrokalcinózou). Hodnoty fosforu v krvi bývají zvýšeny.
- Typická je snížená hodnota ALP v krvi. V některých případech může ALP dosahovat nízkých či hraničních hodnot i u nosičů HPP. K hodnocení ALP v krvi je třeba využívat **věkově specifické normy**.
- U pacientů s HPP dosahuje vysokých hodnot koncentrace pyridoxal-5-fosfátu v plazmě a fosfoetanolaminu v moči, které jsou výrazem poruchy funkce ALP.
- Molekulárně-genetická analýza genu ALPL onemocnění potvrdí.

Hypofosfatázie- HPP

- Kauzální terapie:
- Enzymová substituční terapie rekombinantní TNSALP, afosfatáza alfa, Strensiq™, Alexion Pharmaceuticals
- Vyhrazena pro těžké formy HPP, vysoká finanční náročnost léčby
- Jiné možnosti: ????? vápník, vitamin D, bifosfonáty- nedoporučuje se

Take home message

- také v oboru Stomatologie musíme pomyslet na genetické poruchy, dědičné poruchy metabolismu

MUNI
MED