

Praktická cvičení  
z obecné patologie  
– Obecná  
onkologie I.

**Nádory epitelové**

**Mezenchymové**

**Neuroektodermové**

**Germinální**

**Smíšené**

# Epitelové nádory

- vycházejí z povrchových (krycích) nebo žlázových epitelů
- nádorové buňky si zachovávají vlastnosti epitelů:
  - jsou kohezivní (lnou k sobě)
  - pokrývají volné povrchy (tzv. tigmotaxe)
  - imunohistochemicky pozitivita epiteliálních markerů

# Epitelové nádory

	<b>BENIGNÍ</b>	<b>MALIGNÍ</b>
Nádory z <b>POVRCHOVÉHO</b> epitelu	<b>PAPILOMY</b>	<b>PAPILOKARCINOMY</b>
Nádory ze <b>ŽLÁZOVÉHO</b> epitelu	<b>ADENOMY</b>	<b>ADENOKARCINOMY</b>

# **Benigní nádory z povrchové epitelu**

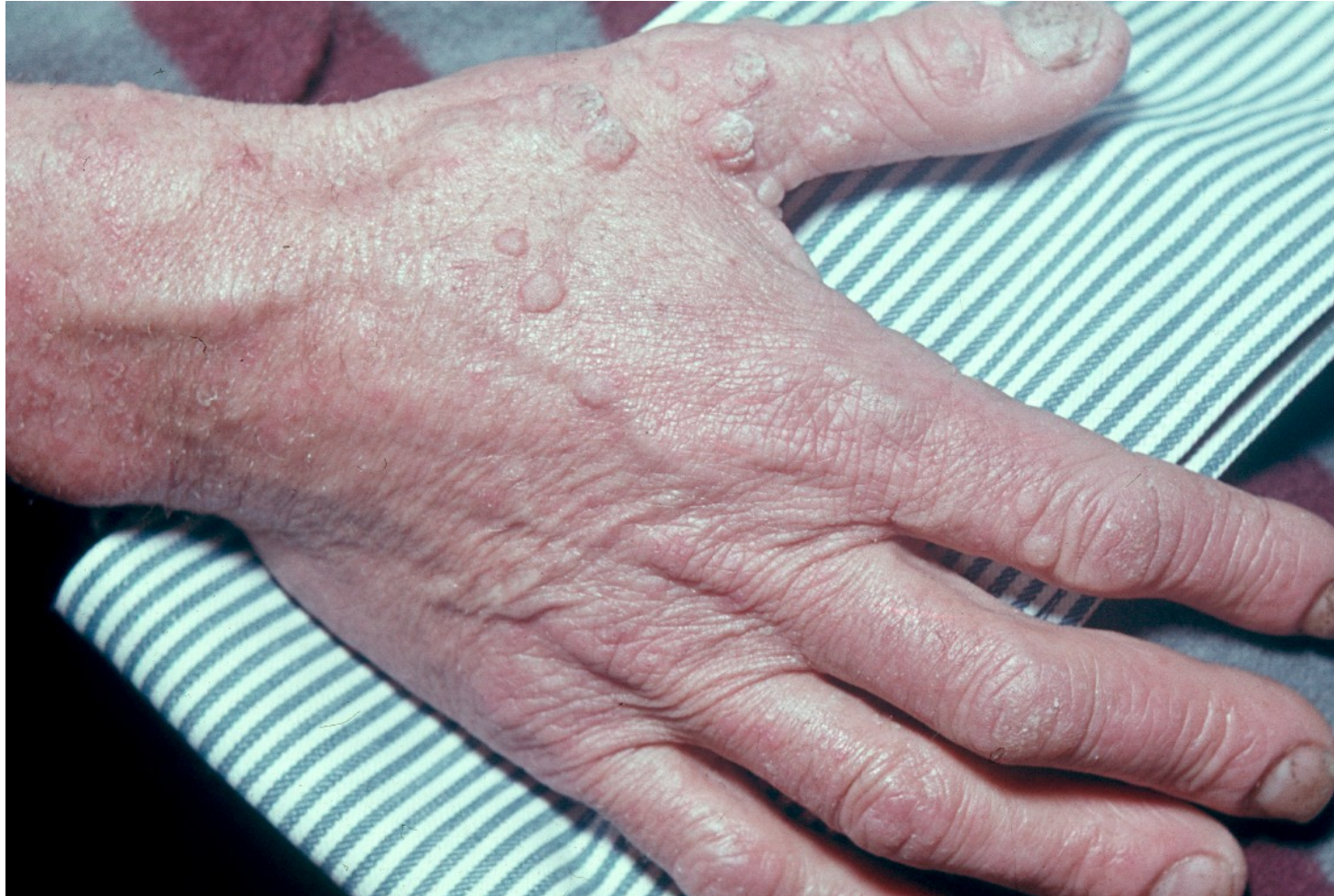# Benigní nádory z povrchové epitelu

- vycházejí z **dlaždicového epitelu nebo urotelu**
- **rostou převážně exofyticky**
- mají třásnitý (papilární) nebo bradavičnatý vzhled
- zvláštní formu představuje invertovaný papilom
- podle množství vazivového stromatu 2 základní typy:
  - **měkký papilom** (stroma vazivově chudé)
    - např. dlaždicobuněčný papilom dutiny ústní
    - urotelový papilom močového měchýře (vzácný)
  - **fibroepitelový papilom** (objemnější vazivové stroma)
    - např. verruca vulgaris (kožní bradavice)

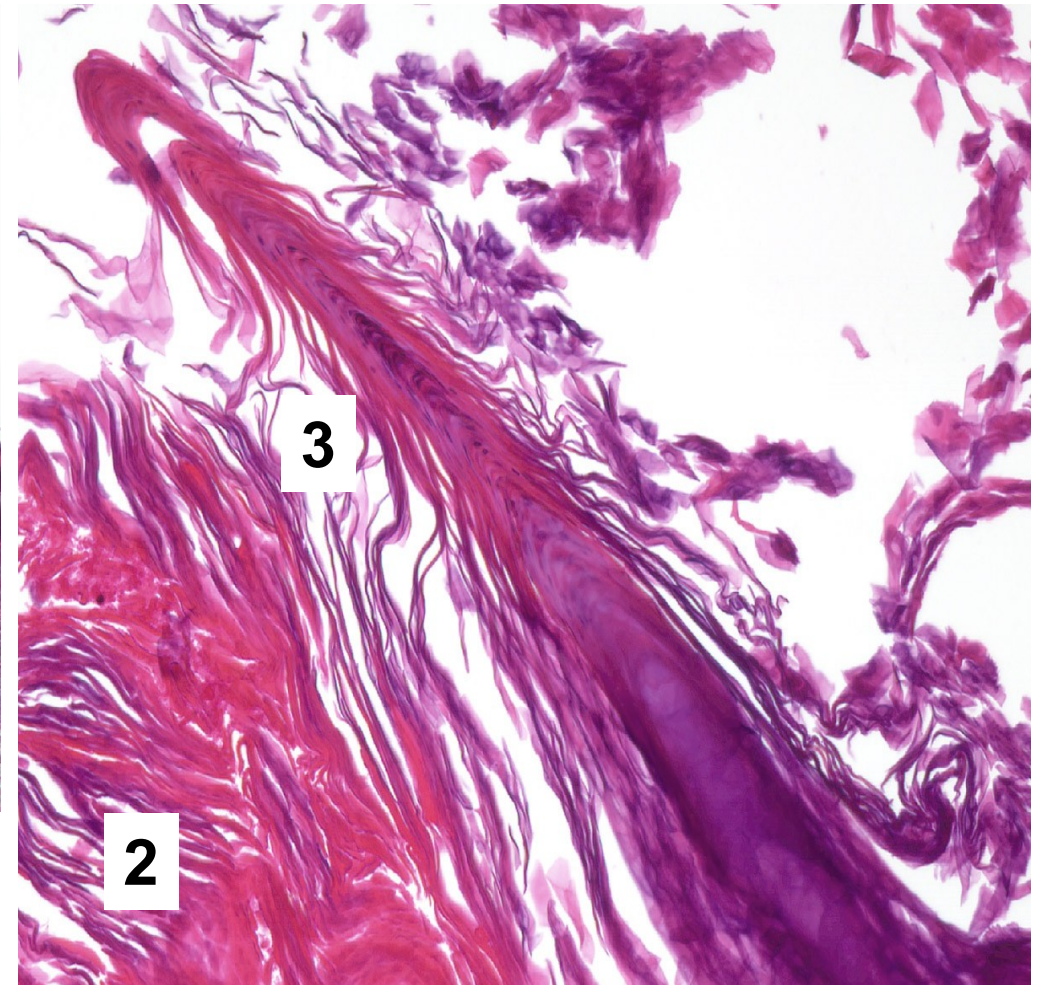
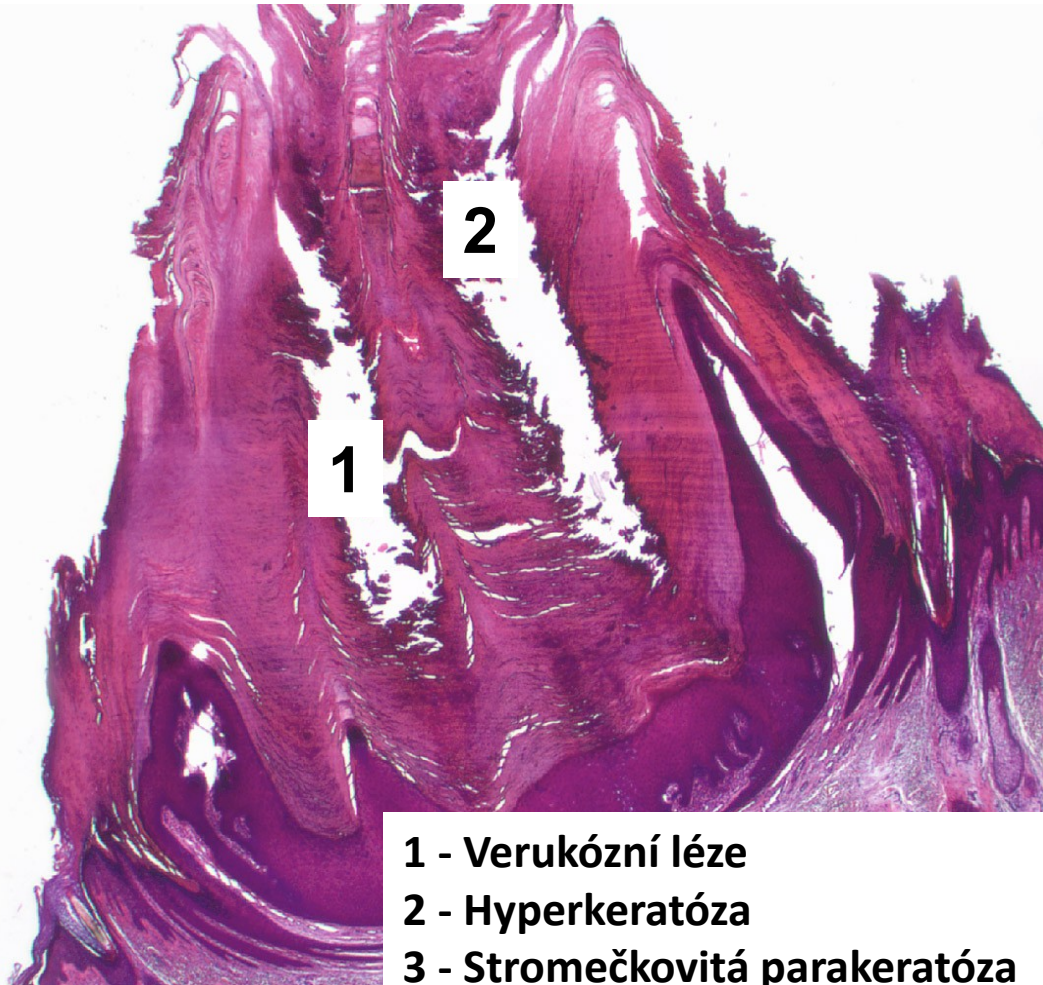
# Verruca vulgaris (bradavice)

- etiologicky infekce HPV (hl. HPV 2, 4)
- **makro:**
  - papula s drsným povrchem
- **mikro:**
  - akantotická epidermální hyperplázie
  - superficiální hyperparakeratóza
  - papilomatóza
  - koilocytóza
    - virová alterace keratinocytů projevující se jako zvětšená buňka s nepravidelným hyperchromním jádrem s perinukleárním projasněním (tzv. haló)

# Verruca vulgaris (bradavice)



# Verruca vulgaris (bradavice)

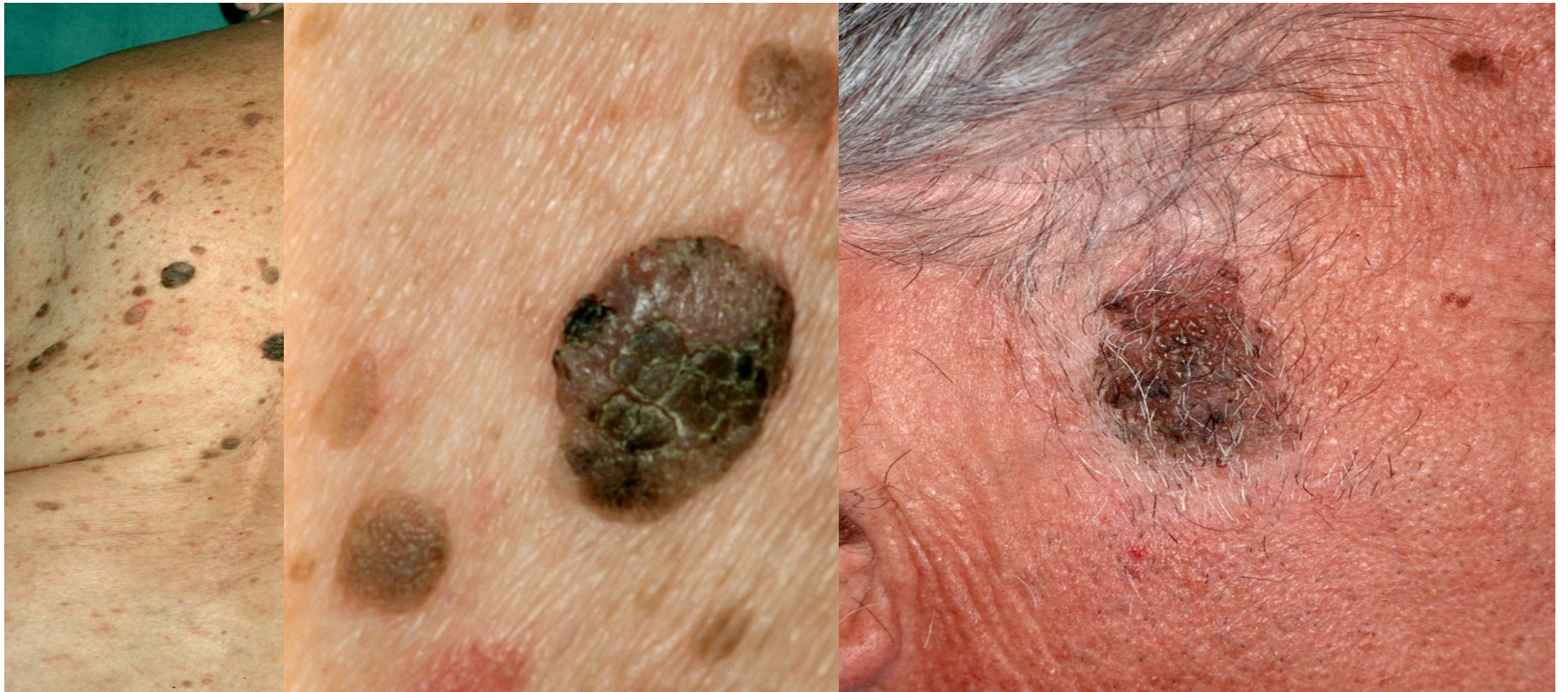




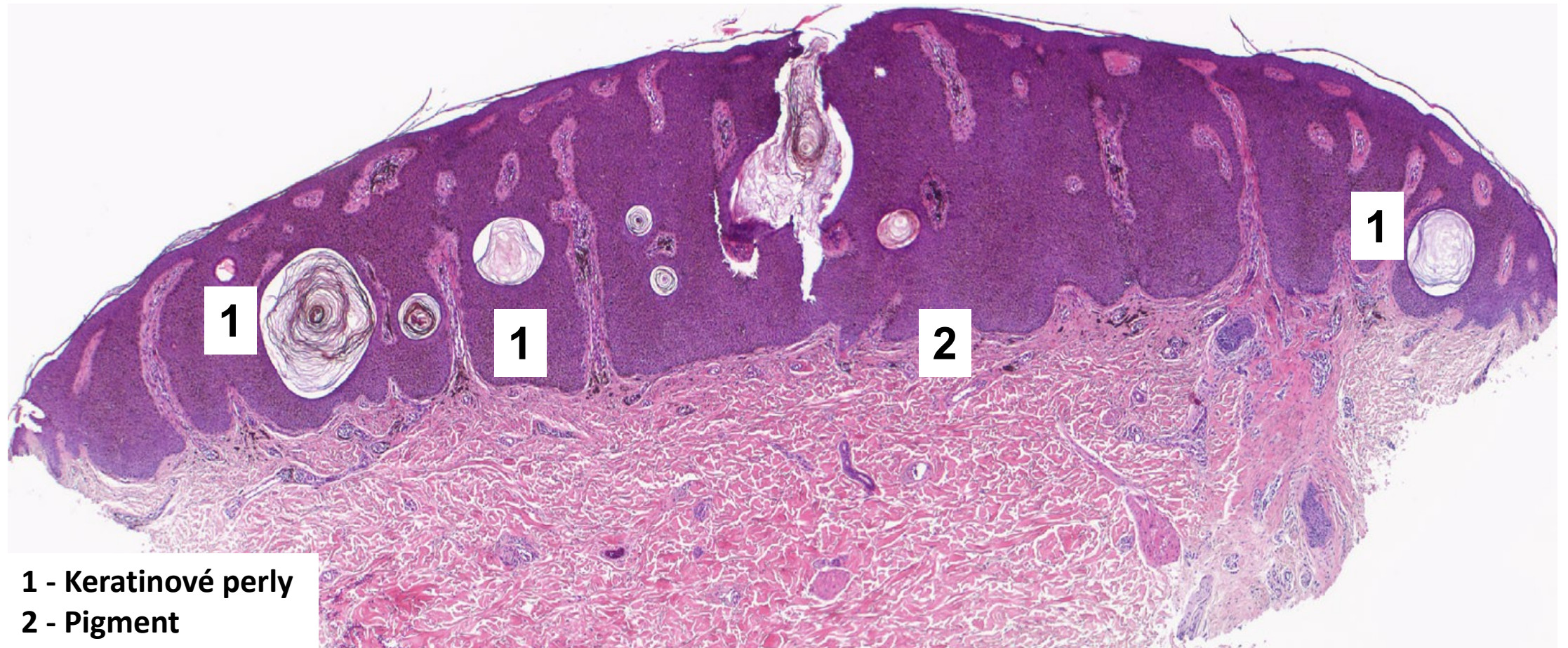# Seboroická keratóza /veruka

- běžný kožní epiteliální tumor (benigní)
- **makro:**
  - ploché nebo vyvýšené bradavičnaté výrůstky
  - někdy hnědě pigmentované
- **mikro:**
  - proliferace bazaloidních (malých, okrouhlých) buněk
  - tvorba keratinových perel (rohových pseudocyst)

# Seboroická keratóza /veruka



# Seboroická keratóza /veruka



1 - Keratinové perly  
2 - Pigment

# Prekancerózy / dysplazie povrchové epitelu

- **Makroskopicky různý vzhled:**

- **leukoplakie** = bělavé skvrny (např. dutina ústní)

- klinický termín zahrnující širokou škálu změn od reaktivních přes dysplastické až po karcinom

- **erytroplakie** = červená ložiska – obecně vyšší riziko malignity

- **aktinická keratóza až formace cornu cutaneum**

- oblasti ozářené sluncem

- **Bowenova choroba**

- mj. anogenitální oblast, CIS s chronickým zánětem v dermis

# Prekancerózy / dysplazie povrchové epitelu

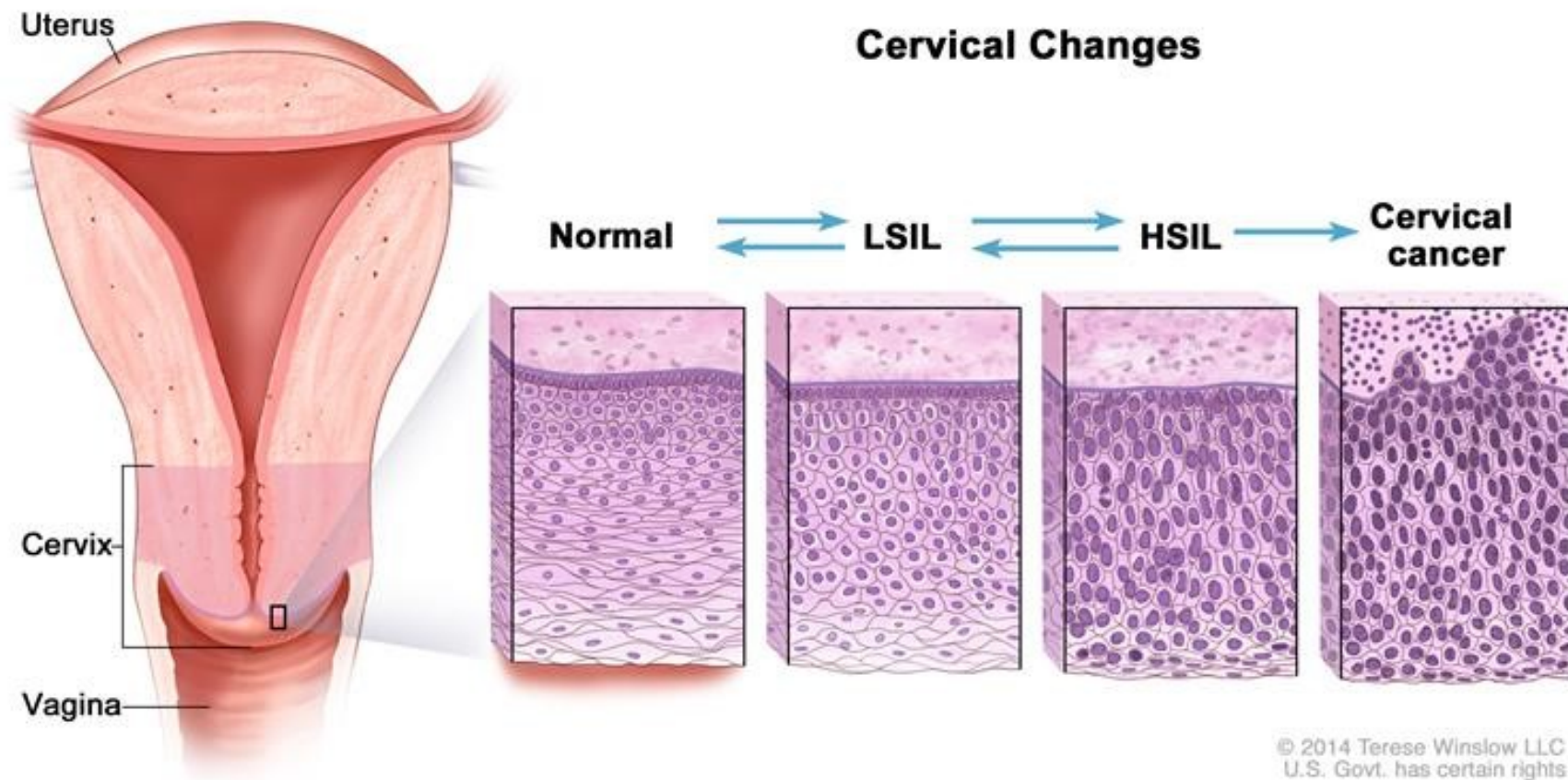
## Dysplazie děložního čípku:

- prekanceróza pro dlaždicový karcinom asociovaná s infekcí HR (high risk) HPV:
  - HR HPV:
    - zejména **16, 18**, 31, 33, 35
- LR (low risk) HPV (6,11) →→ *koilocytární atypie* buněk dlaždicového epitelu
  - projev cytopatického působení viru

# Dysplazie děložního čípku

- nově 2 kategorie:
  - **LG SIL** (low grade skvamózní intraepiteliální léze)
  - **HG SIL** (high grade skvamózní intraepiteliální léze)
- dysplastické změny (zvláště LG SIL) nemusí progredovat
  - tzv. **clearence viru**
- HG SIL (tj. CIN II a CIN III) má vysokou pravděpodobnost progresu do **dlaždicobuněčného karcinomu**

# Dysplázie děložního čípku



# **Maligní nádory z povrchové epitelu**



# Dlaždicobuněčný karcinom

- **maligní tumor z dlaždicového epitelu**
- **synonymicky:**
  - spinocelulární, skvamocelulární či epidermoidní karcinom, spinaliom
- **roste:**
  - exofyticky (povrchově)
  - endofyticky (do hloubky)
- často se vředovitě rozpadá, na řezu hrubě zrnitý, suchý

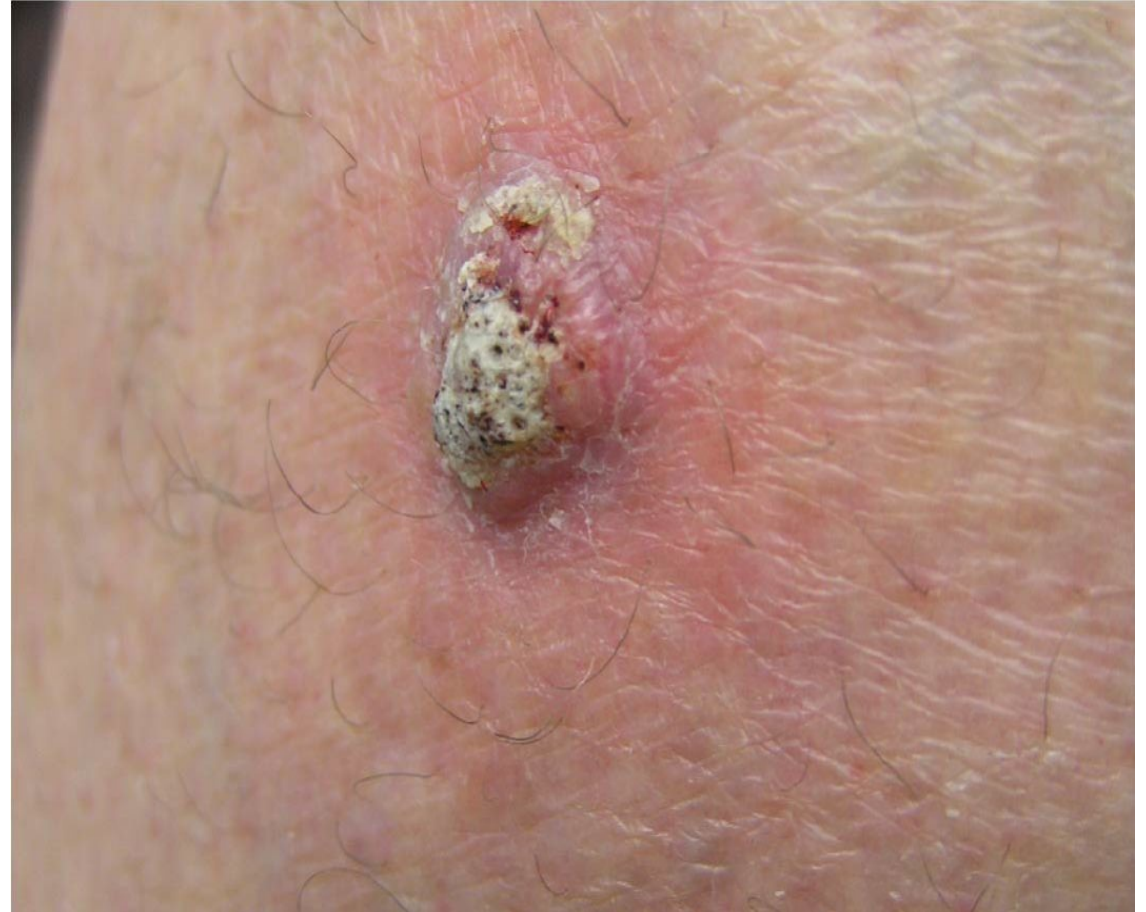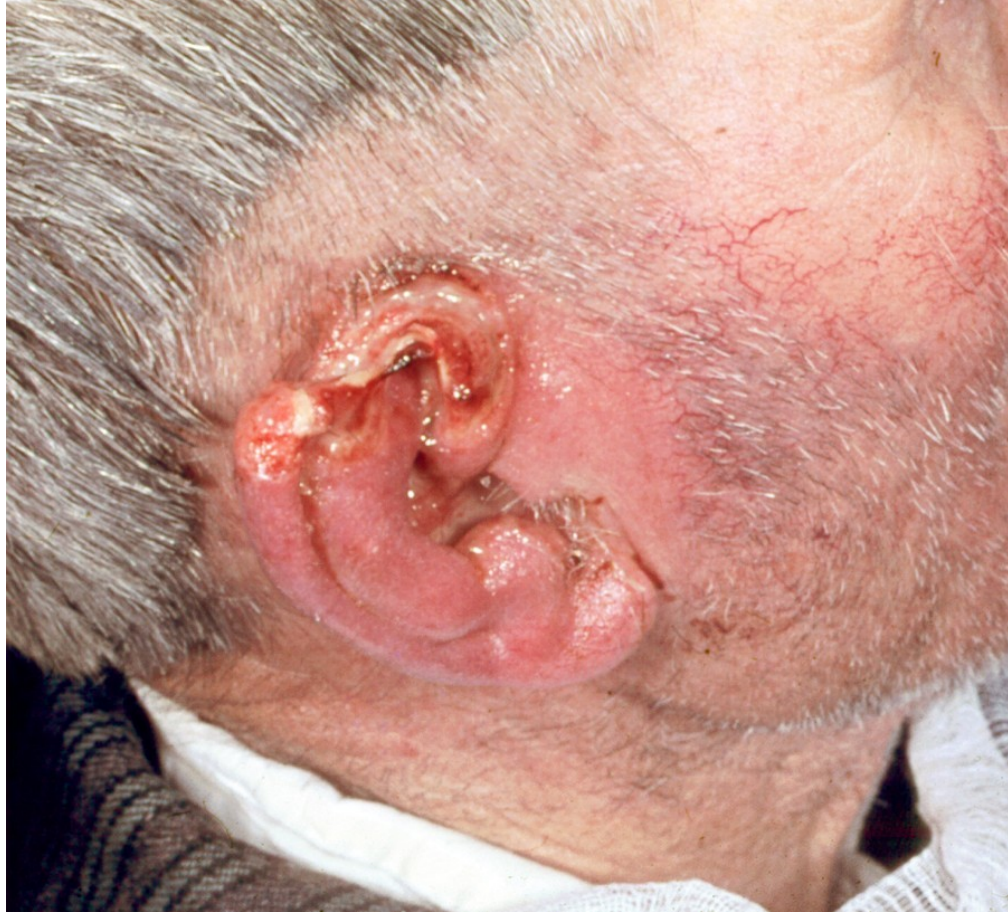# Dlaždicobuněčný karcinom

- **Mikro:**
  - čepy a hnízda nádorových buněk
  - keratinizace:
    - extracelulární keratinizace
      - kankroidové perly
    - monocelulární keratinizace
  - intercelulární můstky

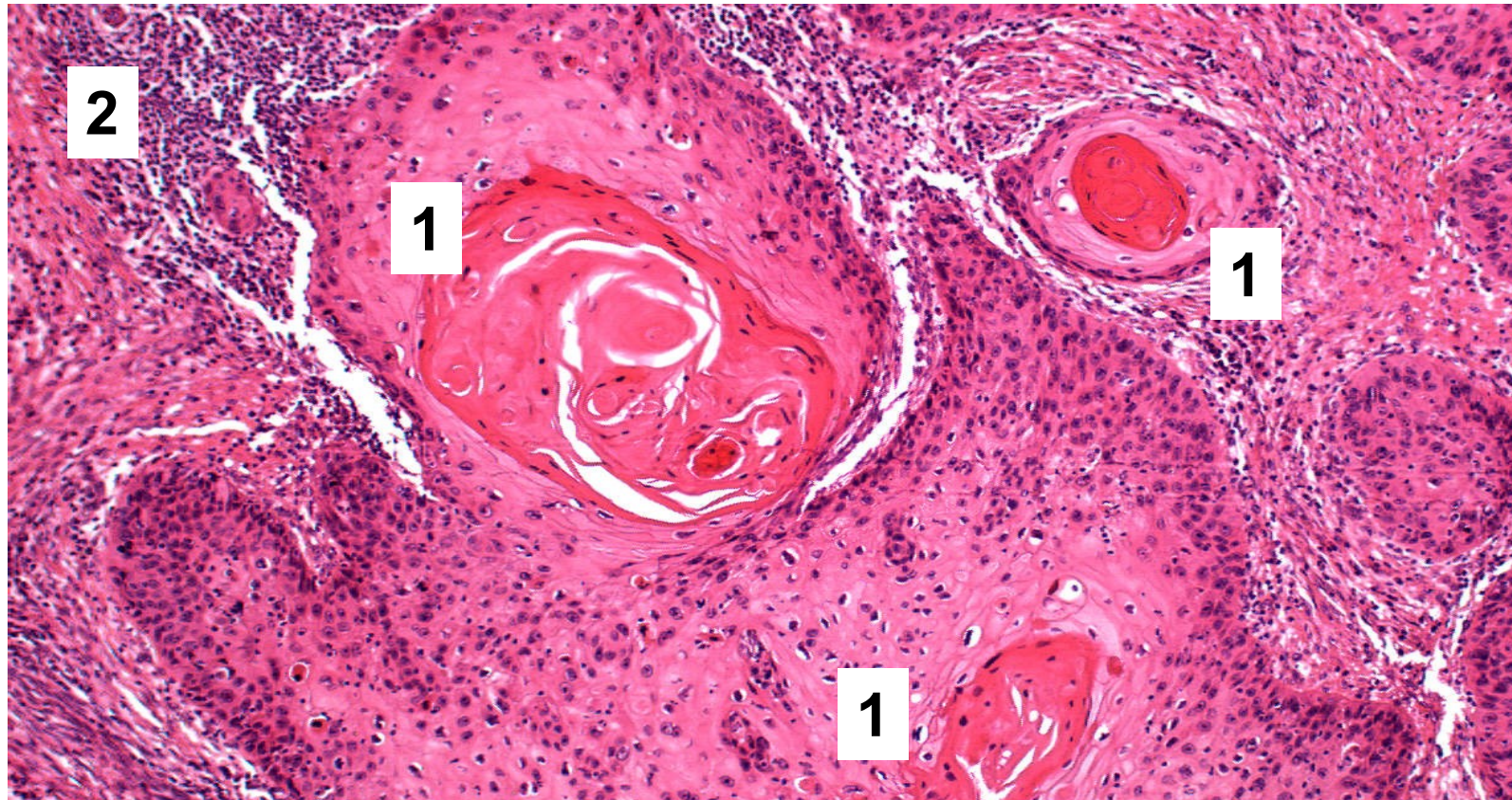# Dlaždicobuněčný karcinom

- prognóza závisí na lokalitě nádoru:
  - na kůži prognóza vynikající (chirurgická excize kurativní)
  - ve vnitřních orgánech prognóza velmi špatná (záleží i na stádiu onemocnění)

# Dlaždicobuněčný karcinom

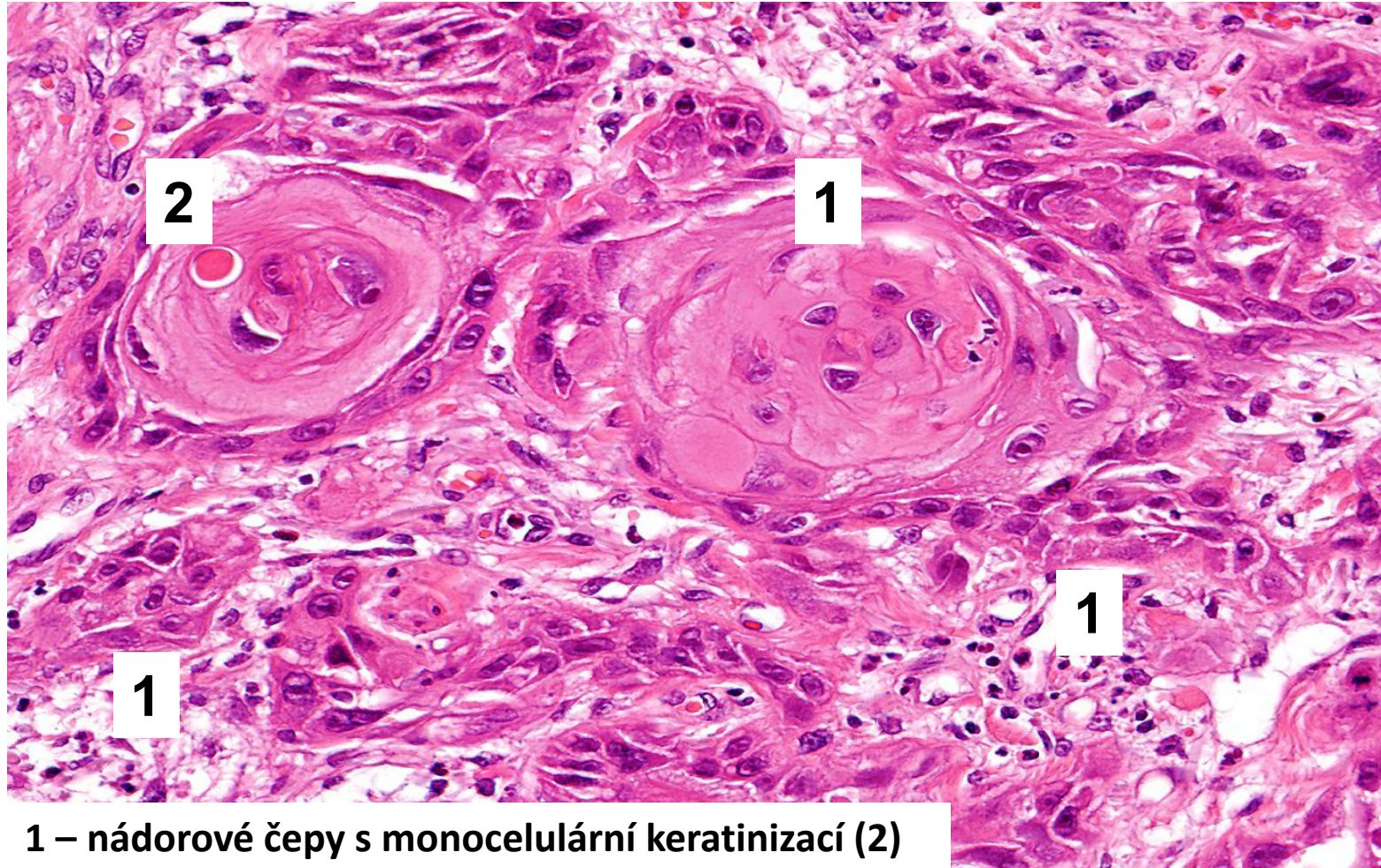


# Dlaždicobuněčný karcinom, G1, keratinizující



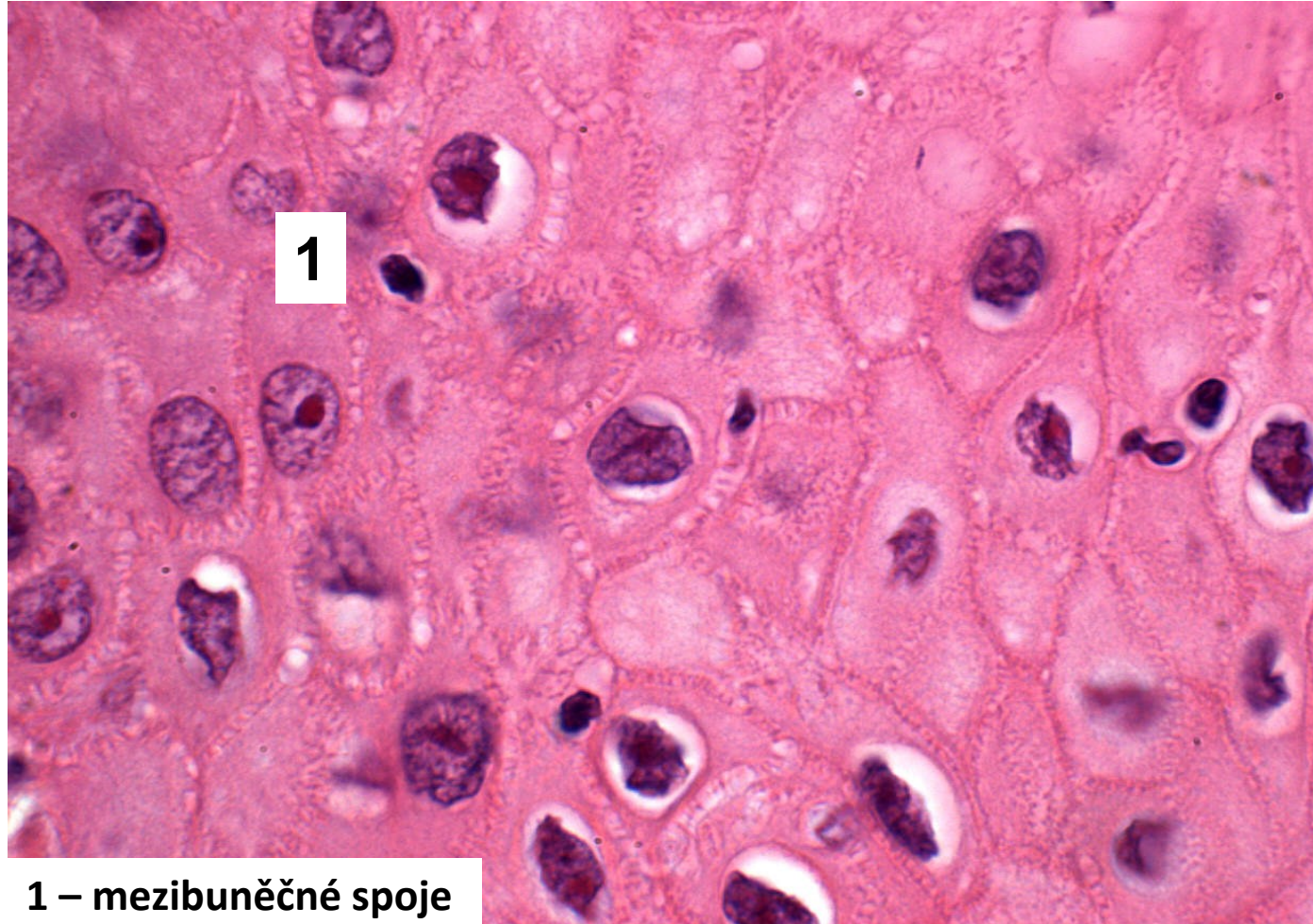
- 1 - Nádorové čepy s extracelulární keratinizací a tvorbou kankroidových perel  
2 - Reaktivní lymfocytární celulizace

# Dlaždicobuněčný karcinom, G1, keratinizující



1 – nádorové čepy s monocelulární keratinizací (2)

# Dlaždicobuněčný karcinom, G1, keratinizující



1 – mezibuněčné spoje

# Bazocelulární karcinom kůže

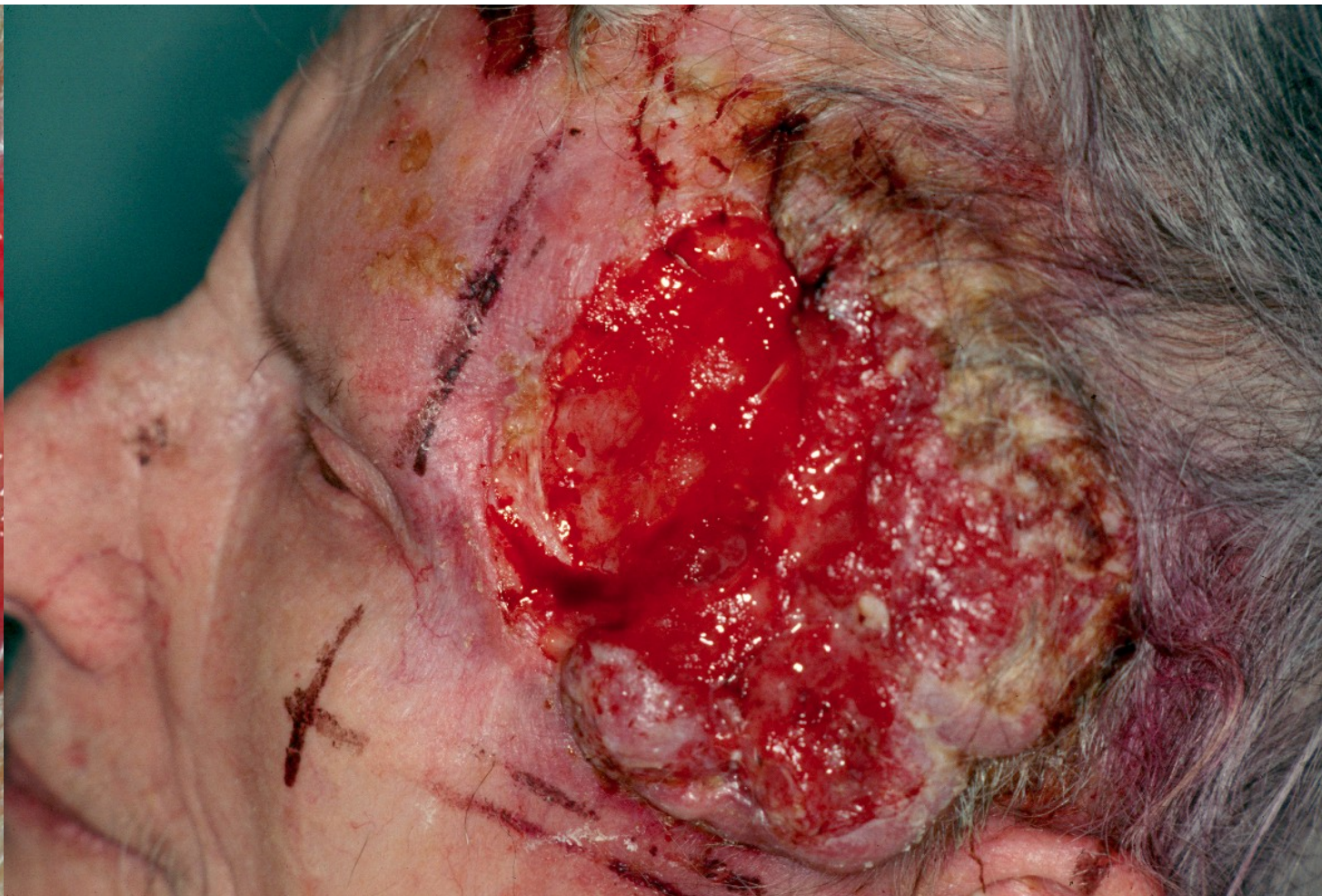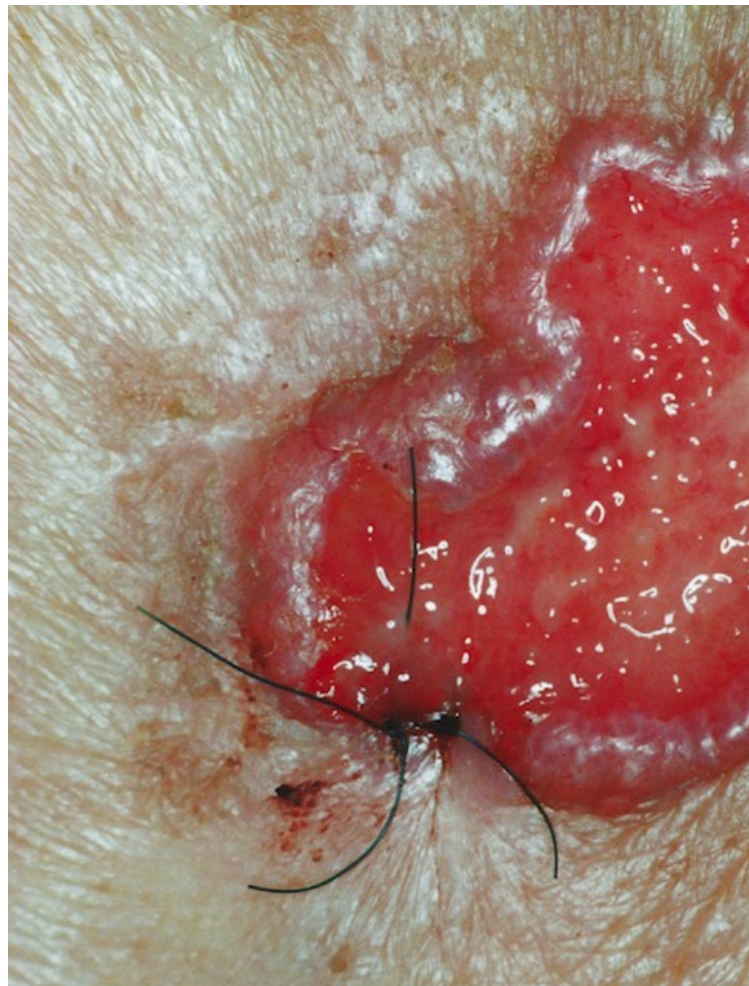- velmi častý kožní nádor ve vyšším věku
- typicky v oblastech exponovaných slunci
- metastazuje velmi vzácně!



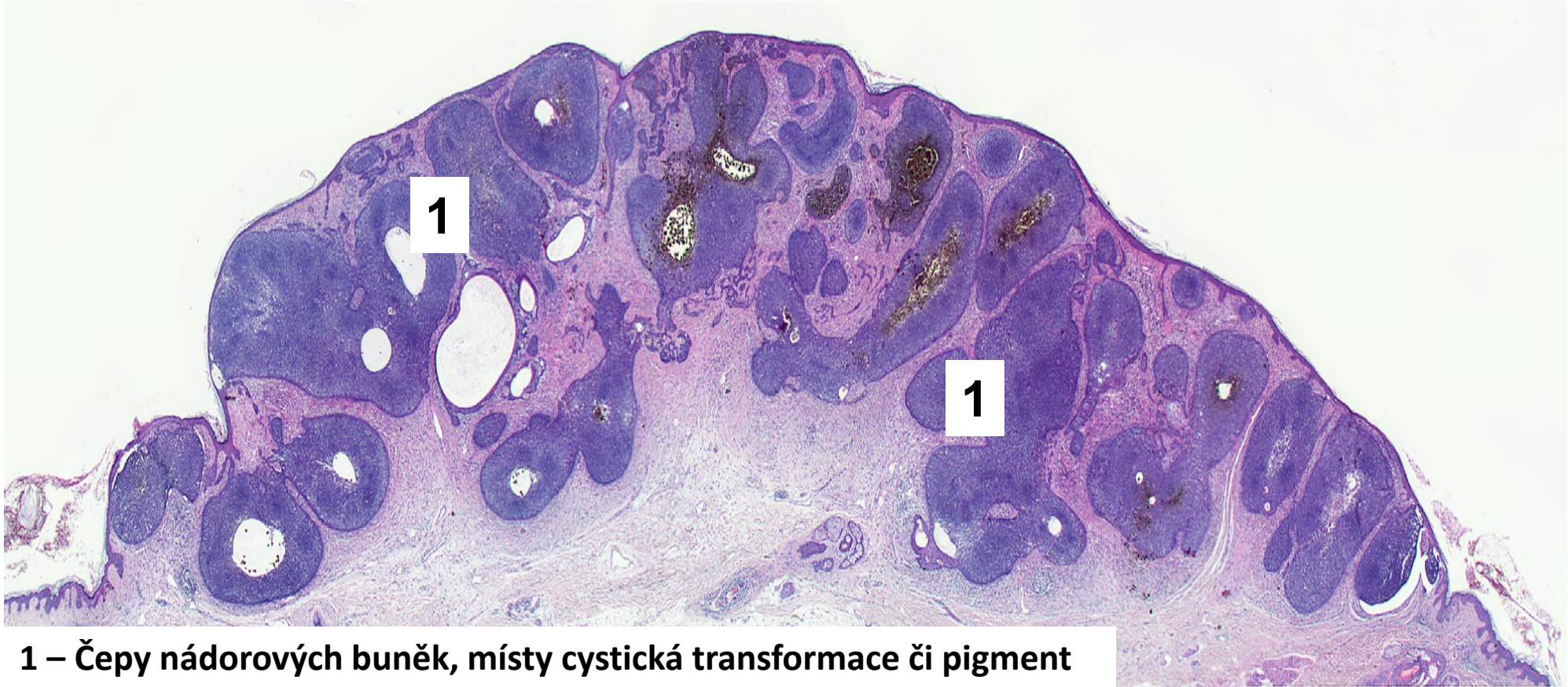
# Bazocelulární karcinom kůže

- Makro:
  - perlovité papulky
  - později ulcerují
  - nehojí se
- Mikro:
  - bazaloidní buňky v uzlech nebo malých čepcích
  - palisádování
  - vysoká mitotická aktivita

# Bazocelulární karcinom kůže

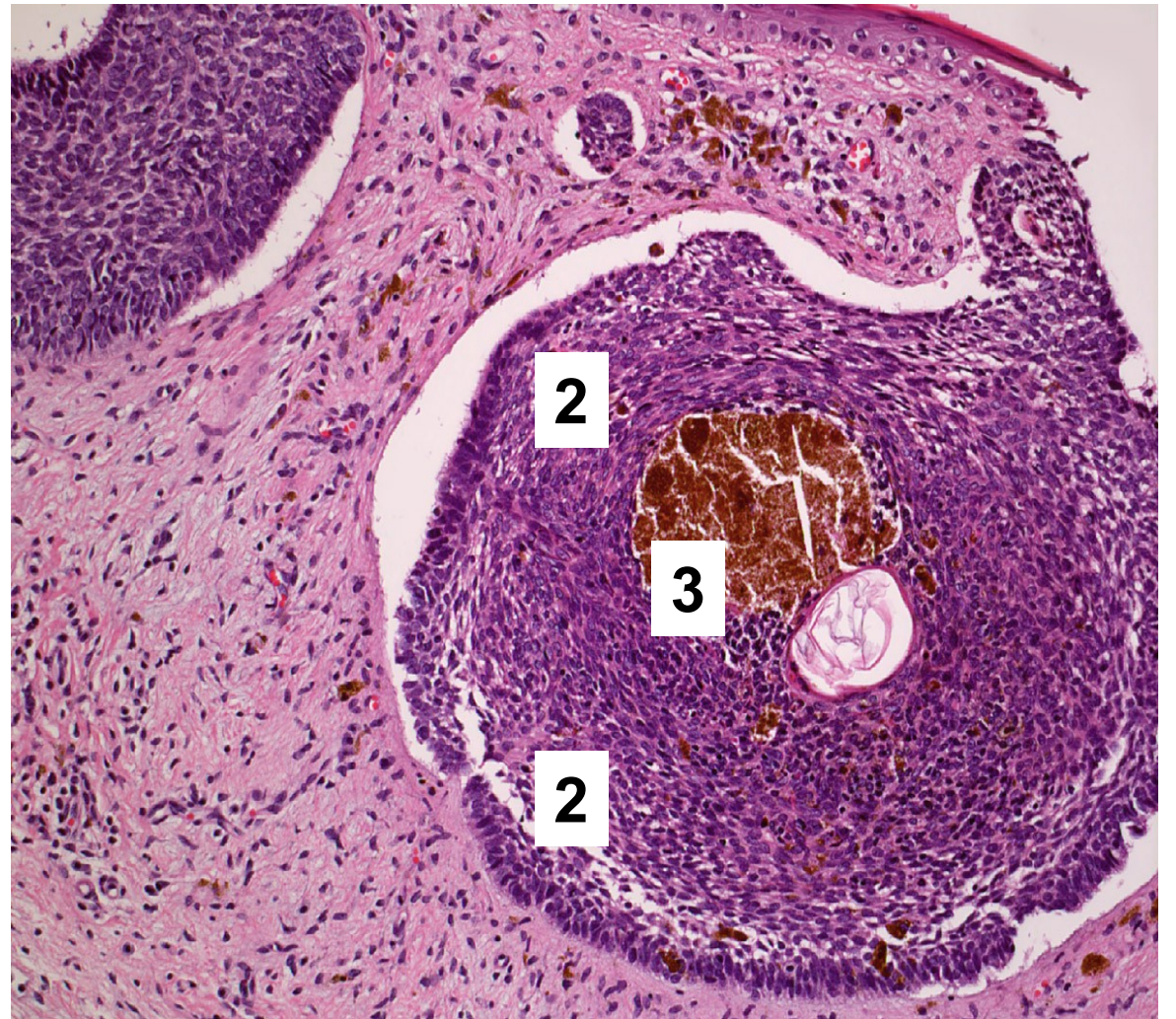
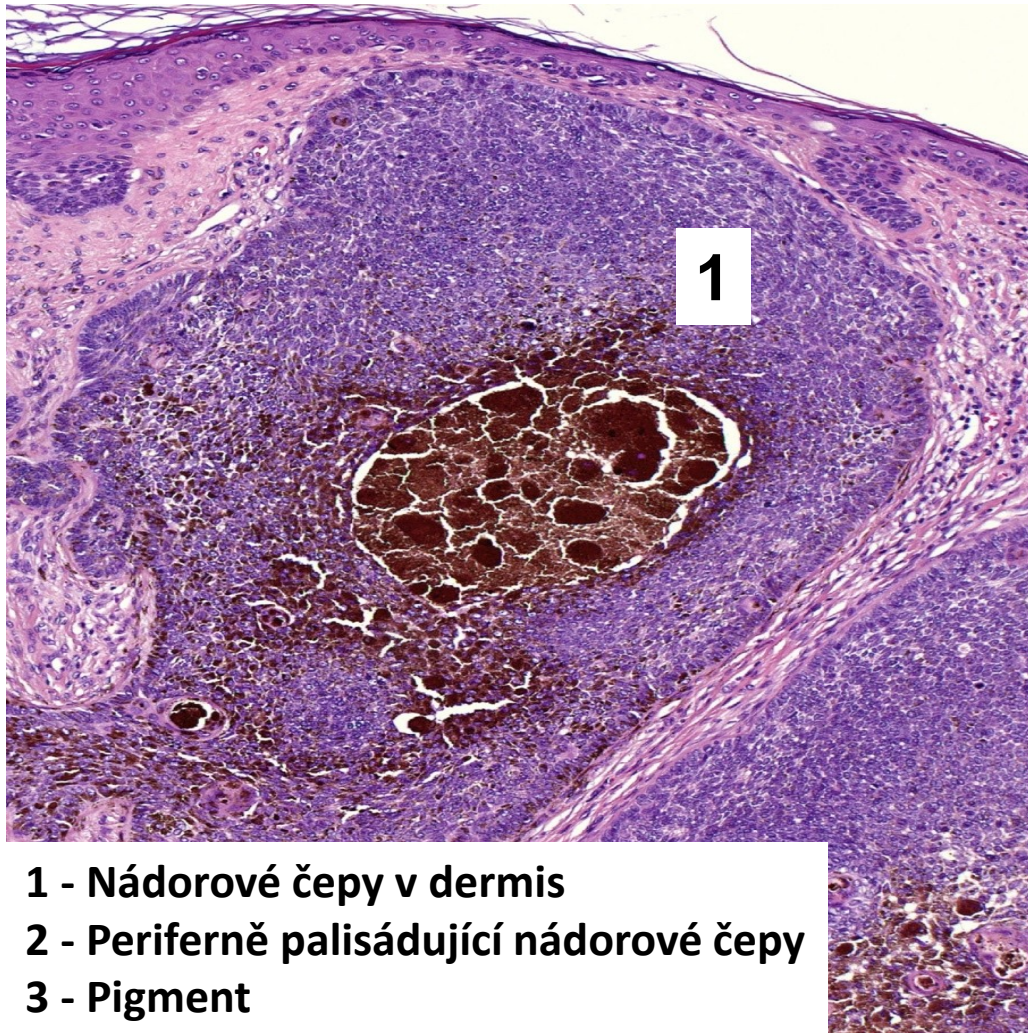


# Bazocelulární karcinom kůže



1 – Čepy nádorových buněk, místy cystická transformace či pigment

# Bazocelulární karcinom kůže



# Epitelové nádory močového měchýře

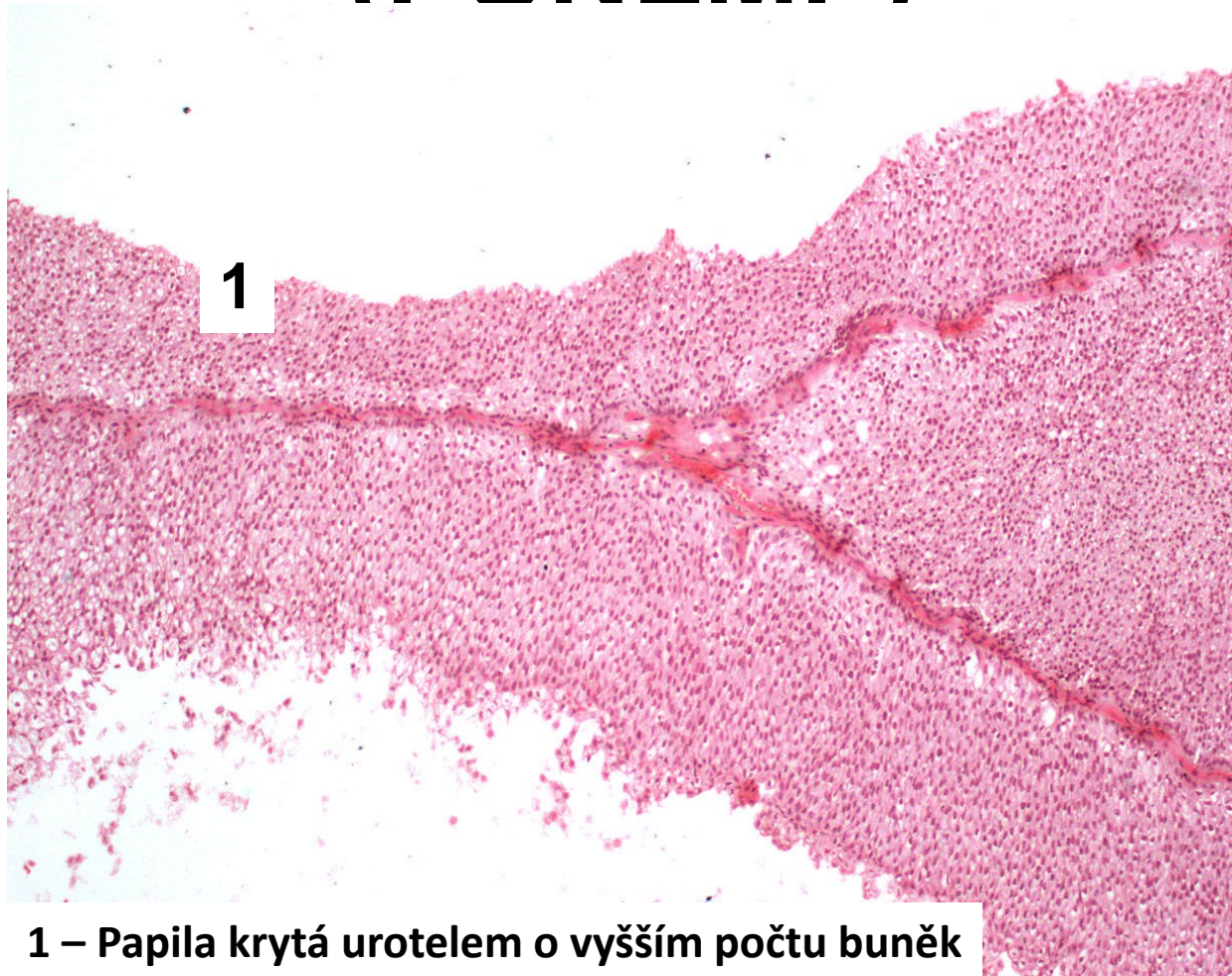
- WHO klasifikace:
  - **papilom**
  - **papilární uroteliální neoplázie s nízkým maligním potenciálem (PUNLMP)**
  - **papilární uroteliální karcinom**
    - low grade
    - high grade
    - invazivní
    - neinvazivní

# Papilární uroteliální neoplázie s nízkým maligním potenciálem (PUNLMP)

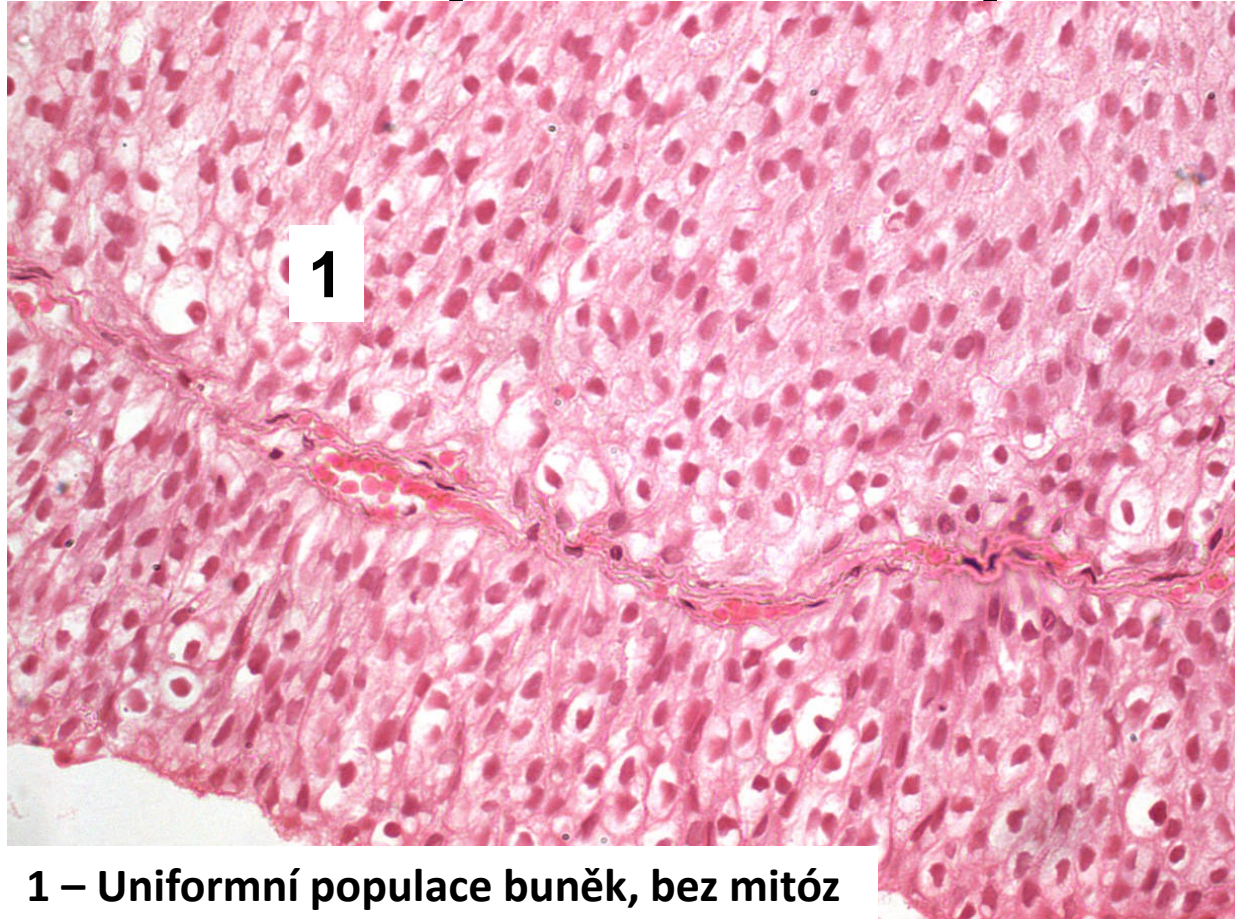
- **Mikro:**

- šířka urotelu normální, nebo více vrstev
- jádra lehce zvětšena
- velmi málo mitóz
- typicky jemné papilární formace s hyperplastickým utorelem, stratifikace je zachována

# Papilární uroteliální neoplázie s nízkým maligním potenciálem (PUNLMP)



# Papilární uroteliální neoplázie s nízkým maligním potenciálem (PUNLMP)



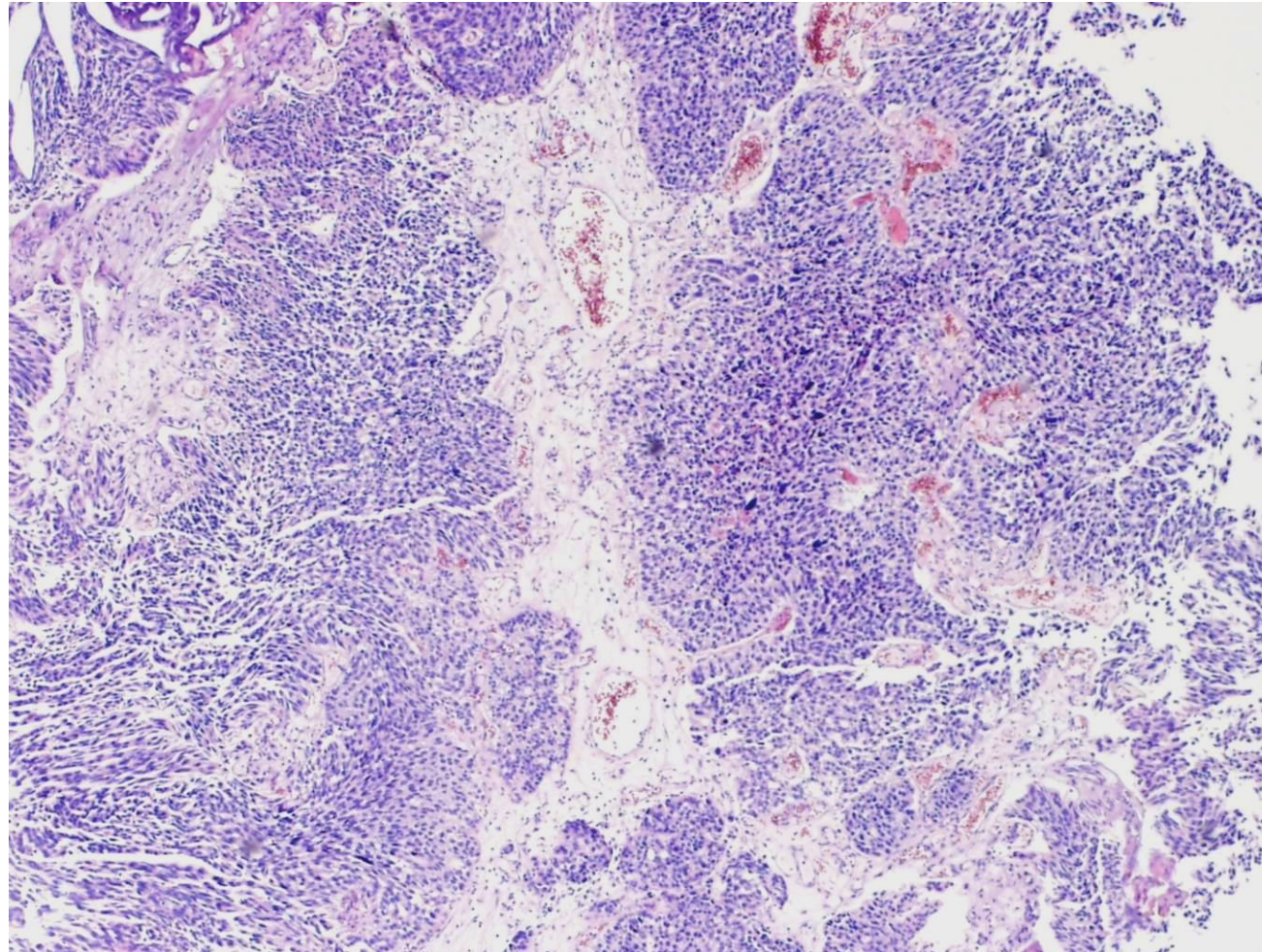
1 – Uniformní populace buněk, bez mitóz



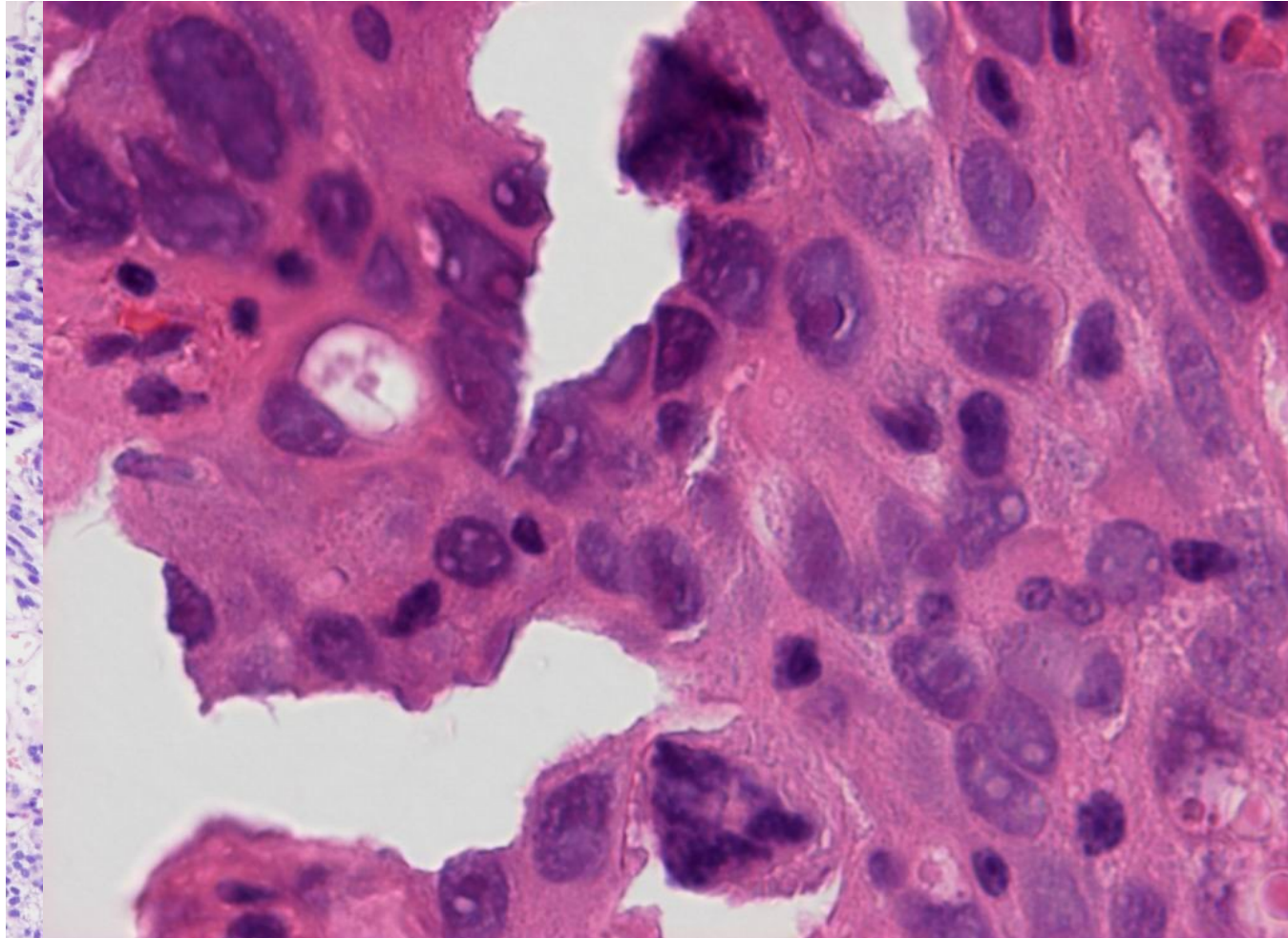
# Papilární uroteliální karcinom, high grade

- **Mikro:**
  - architektura:
    - zbytky papilární architektoniky
    - hojná účast solidních okrsků
  - zánik stratifikace urotelu
  - cytologické znaky:
    - vysoký stupeň anizocytózy a anizokaryózy
    - četné mitózy, včetně atypických

# Papilární uroteliální karcinom, high grade



# Papilární uroteliální karcinom, high grade



# **Nádory ze žlázového epitelu**

# Nádory ze žláзовého epitelu

- napodobují různé žlásově struktury
- u některých typů **průkazná produkce hlenu**
  - průkaz histochemickými metodami pomocí:
    - **PAS** (průkaz neutrálních mukopolysacharidů)
    - **ALCIÁN** (průkaz kyselých mukopolysacharidů)
- **klasifikace:**
  - **adenomy**
    - benigní nádory
      - tubulární nebo vilózní adenom, cystický adenom (cystadenom), folikulární adenom, solidní adenom
  - **adenokarcinomy**
    - maligní nádory
      - tubulární, acinární, trabekulární, mucinózní, cystický adenokarcinom (cystadenokarcinom), nediferencovaný karcinom

# Benigní nádory ze žláзовého epitelu

## = Adenomy

- **Slizniční** (např. kolorektální) rostou exofyticky – polypózní stopkaté/přisedlé
- **V hloubce orgánů** (adenom štítné žlázy) – kulovité, opouzdřené
- **Cystické adenomy** (ovária) – dle obsahu serózní, mucinózní, ...
- **Mikroskopicky** – tubulární, vilózní, tubulovilózní, folikulární, cystické, solidní, solidně-alveolární, trabekulární

# Prekancerózy ze žláзовého epitelu

- diagnostikovány hojně díky **endoskopickým odběrům**
- definovány jako atypie zvětšených jader s hyperchromázií, zvýšeným N/C poměrem, porušenou stratifikací, prominujícím nukleolem, mitózami suprabazálně
- jako **ploché léze** či vznikají v rámci **adenomů (polypů)**
- při postupné malignizaci: LG dysplázie - HG dysplázie – CIS – invazivní malignita

# Polypy GIT

- viz PSP3
- makroskopický popisný pojem
- stopkatý nebo přisedlý (sesilní polyp)
- klasifikace:
  - nenádorové
  - nádorové
- mohou být:
  - solitární
  - vícečetné
  - obrovská množství (> 100 = polypóza)

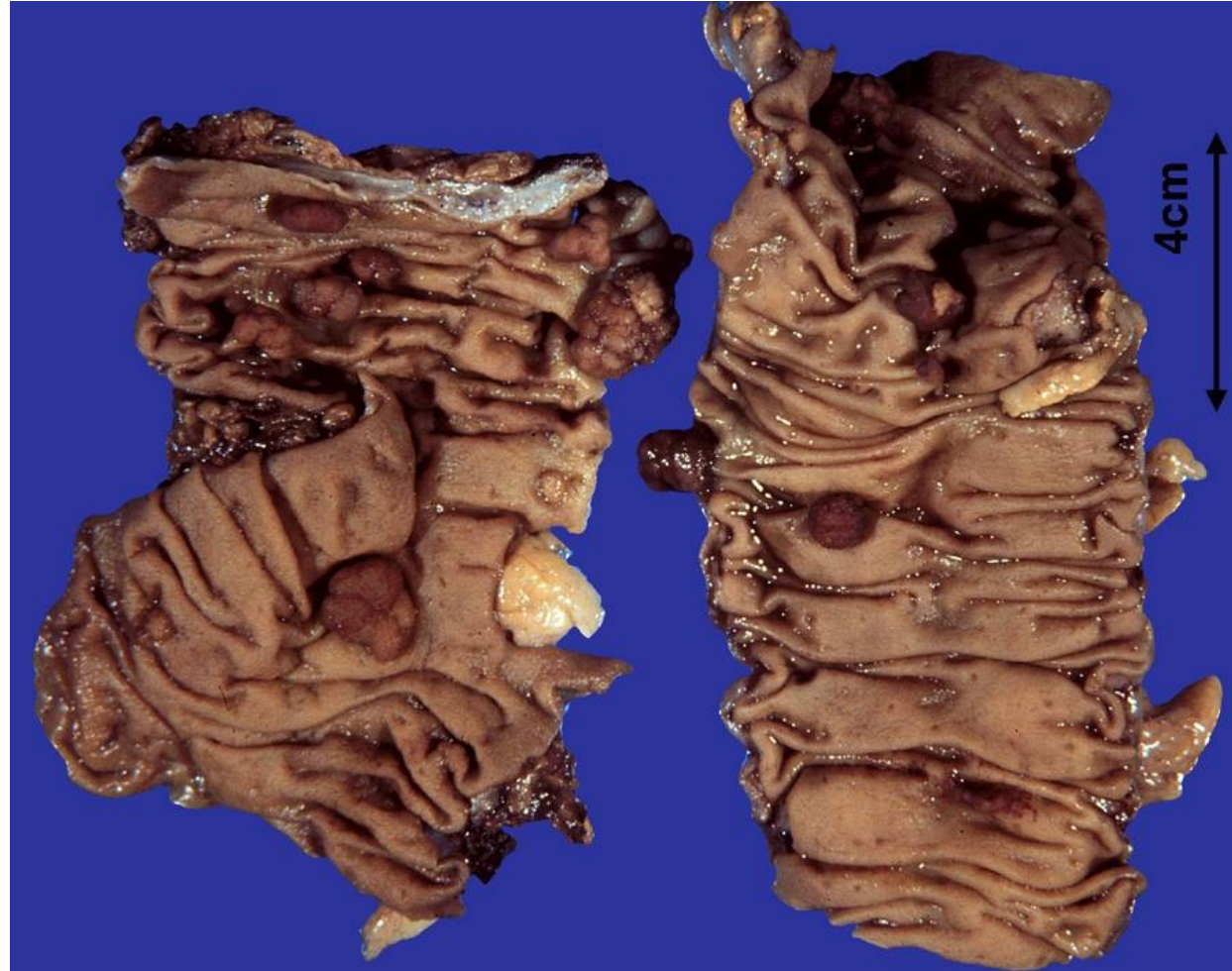


# Nádorové polypy – adenomy

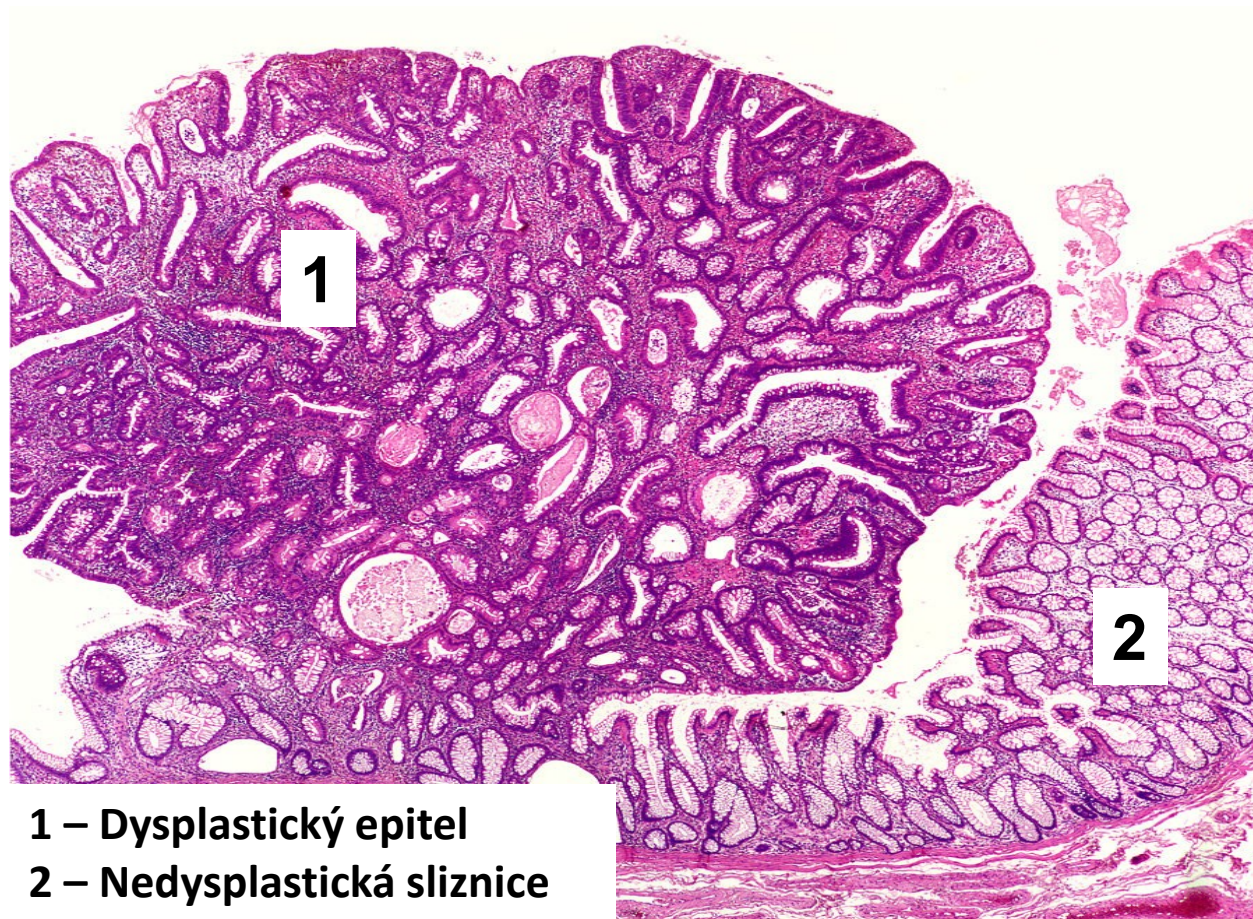
- **Mikro:**

- dysplastický epitel
- vysoké buňky s tmavší plazmou (úbytek hlenu)
- tmavší protáhlá jádra, hyperchromázie, patrná jadérka
- mitózy

# Nádorové polypy – adenomy

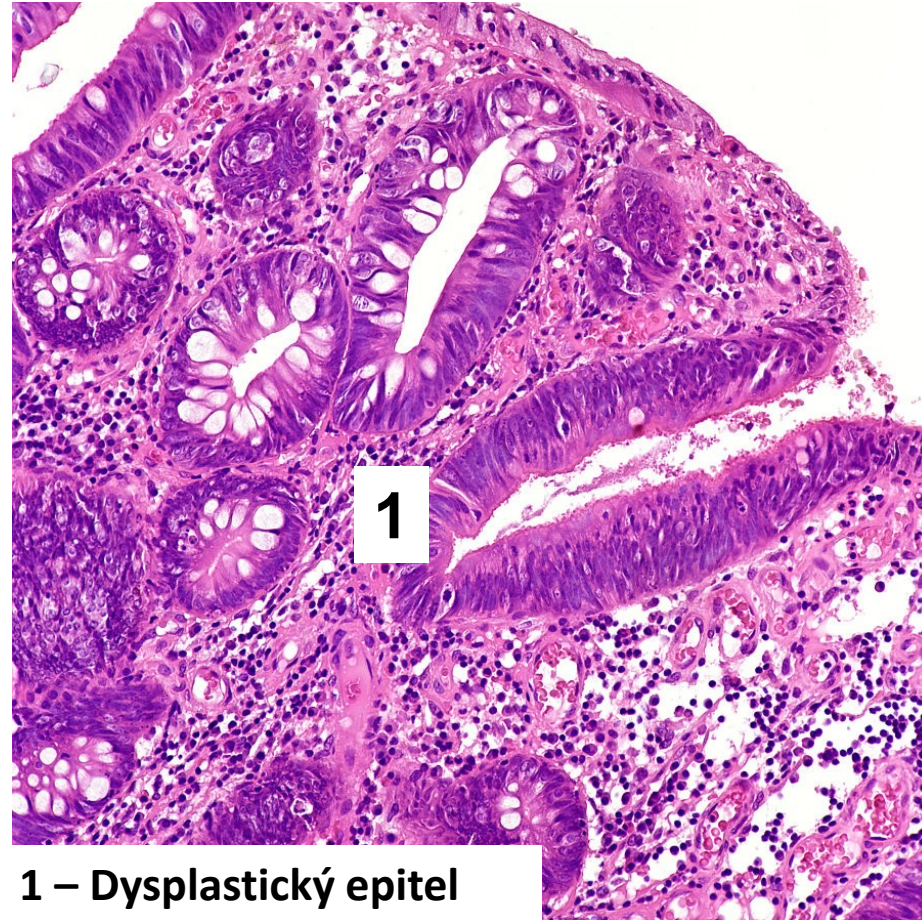


# Tubulární adenom sliznice tlustého střeva



- 1 – Dysplastický epitel
- 2 – Nedysplastická sliznice

# Tubulární adenom sliznice tlustého střeva



1 – Dysplastický epitel

# **Maligní nádory ze žláзовého epitelu**

# Adenokarcinomy

- Adenokarcinomy:
  - **medulární**
    - převaha nádorových buněk nad stromatem
  - **skirhotický**
    - převaha desmoplastického stromatu
  - **prostý**
    - vyrovnaný poměr stromatu a nádorového parenchymu

# Adenokarcinomy

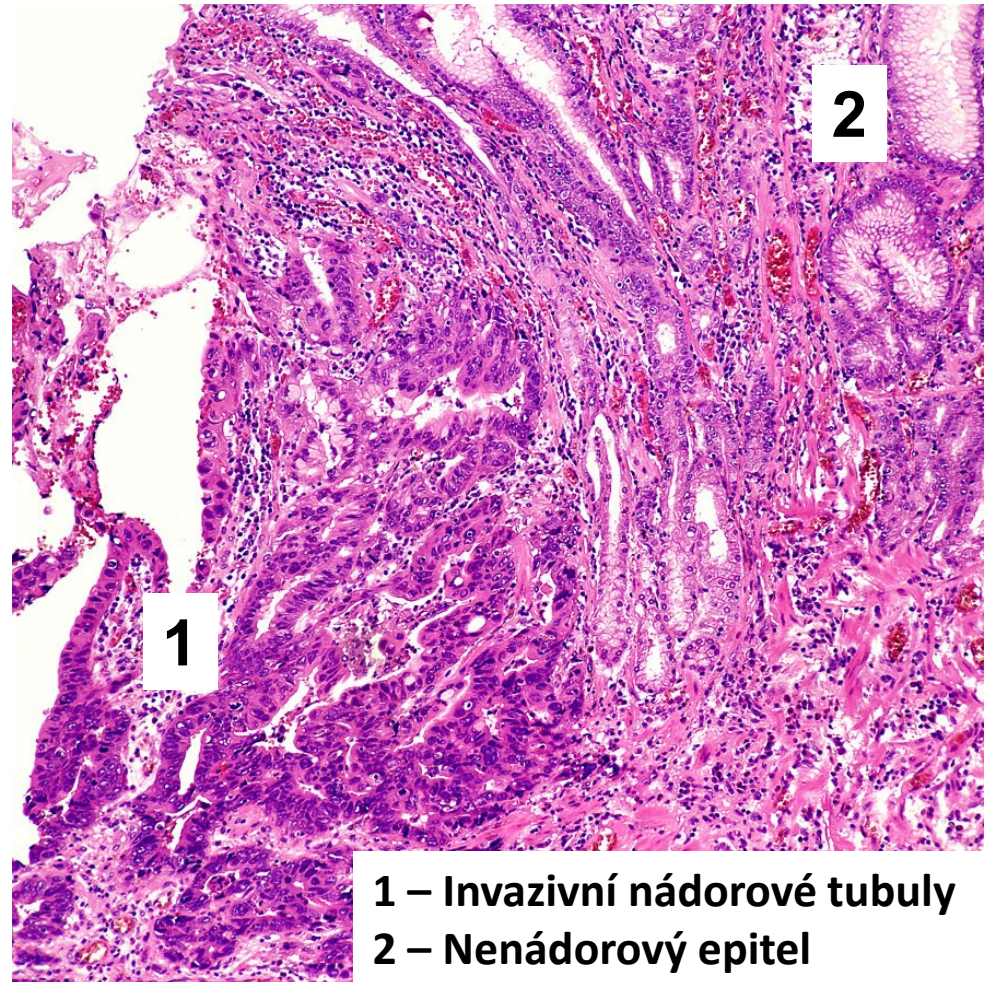
- **Adenokarcinomy GIT:**
  - tubulární
  - difúzní (skirhotický)
  - gelatinózní (mucinózní)
  - a jiné (z prstenčitých buněk, medulární, ...)

# Adenokarcinom intestinálního typu/NOS

- tubulární / kribriformní
- roste invazivně do stěny
- růstově aktivní s četnými mitózami
- nádorové žlázy mají nepravidelný tvar i velikost
- různá schopnost hlenotvorby
  - extracelulární
  - intracelulární

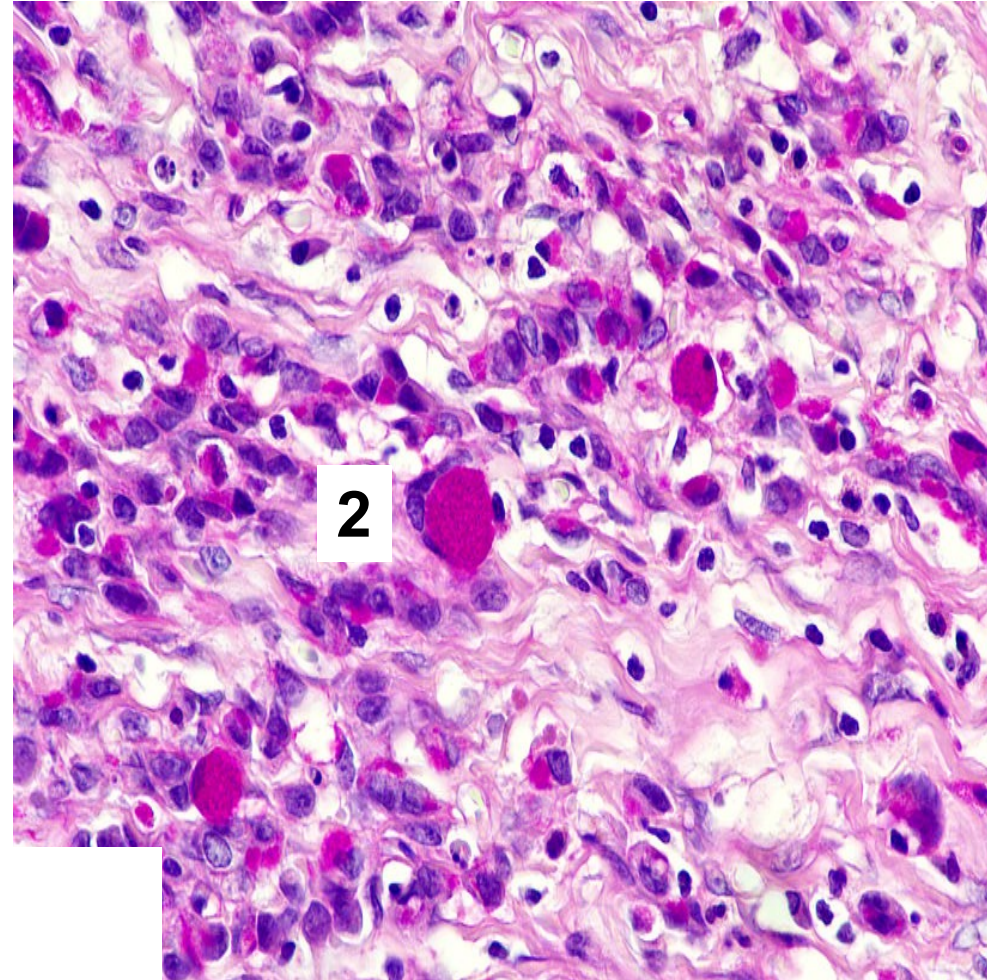
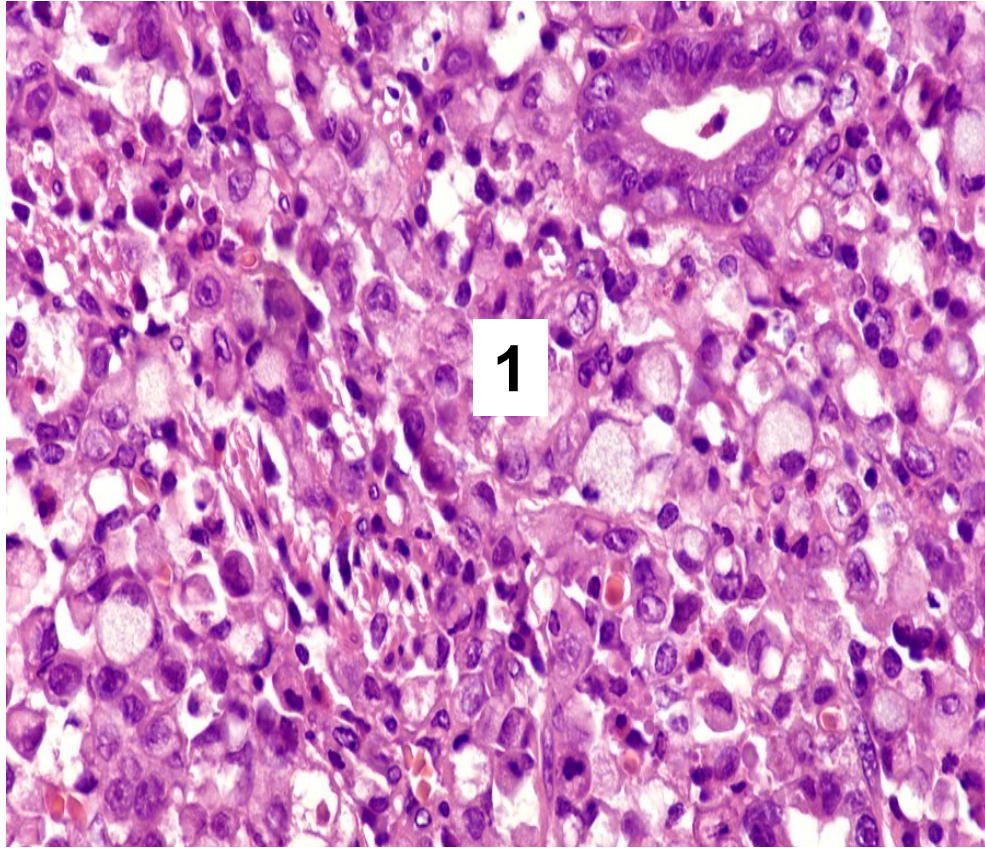


# Adenokarcinom, G2, tubulární



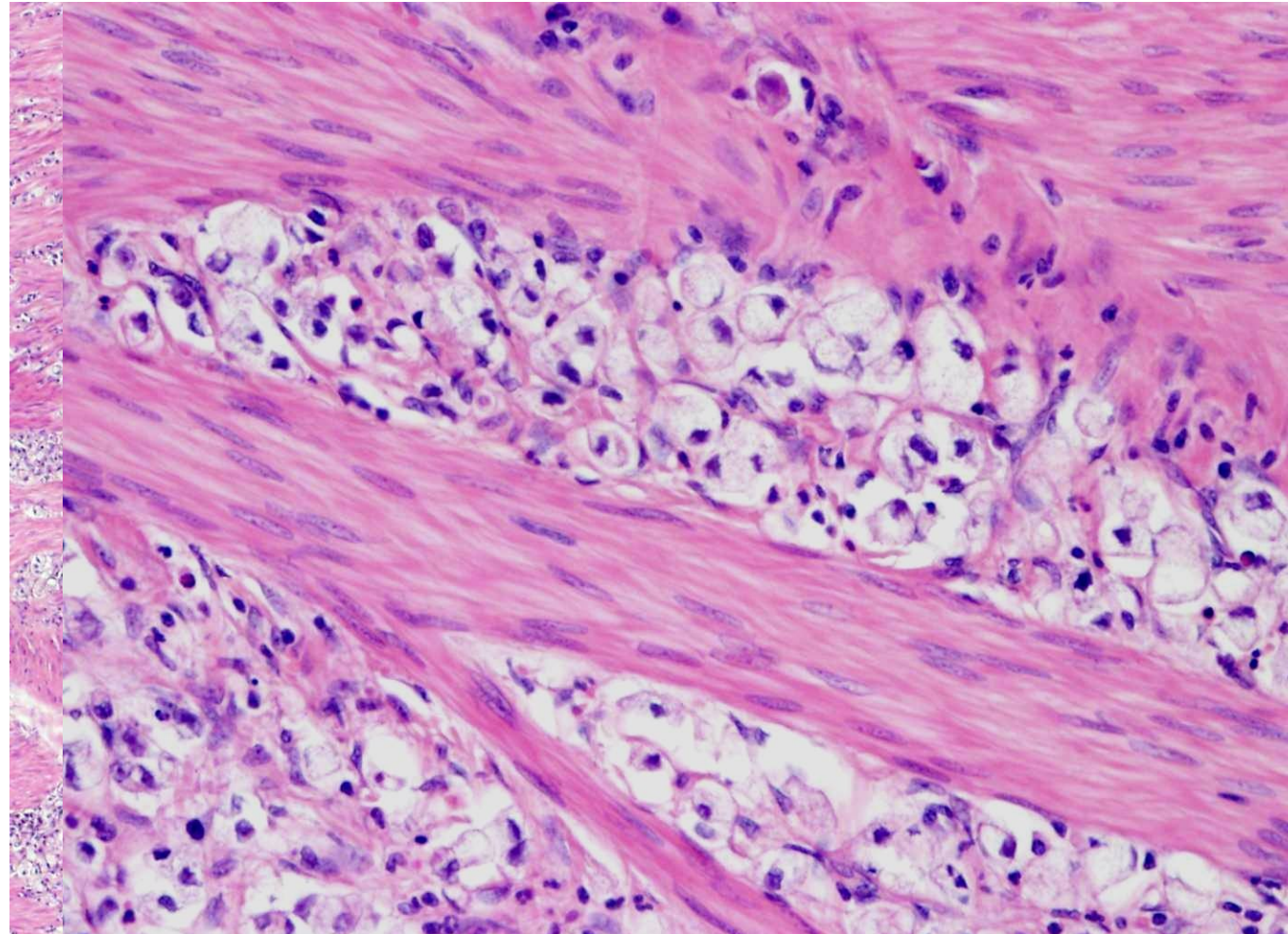
1 – Invazivní nádorové tubuly  
2 – Nenádorový epitel

# Difúzní adenokarcinom



- 1 - Buňky tvaru pečetního prstenu  
2 – Hlenová vakuola v cytoplazmě (barvení PAS)

# Infiltrace prstenčitými buňkami



# Gelatinózní (mucinózní) adenokarcinom

- rosolovitá konzistence
- značná extracelulární produkce epiteliálního hlenu s tvorbou hlenových jezírek
- při výrazné intracelulární hlenotvorbě vznikají *prstenčité buňky*:
  - objemná cytoplazmatická vakuola hlenu odtlačující jádro na periferii buňky
- nádorové epitely mohou být sporadické

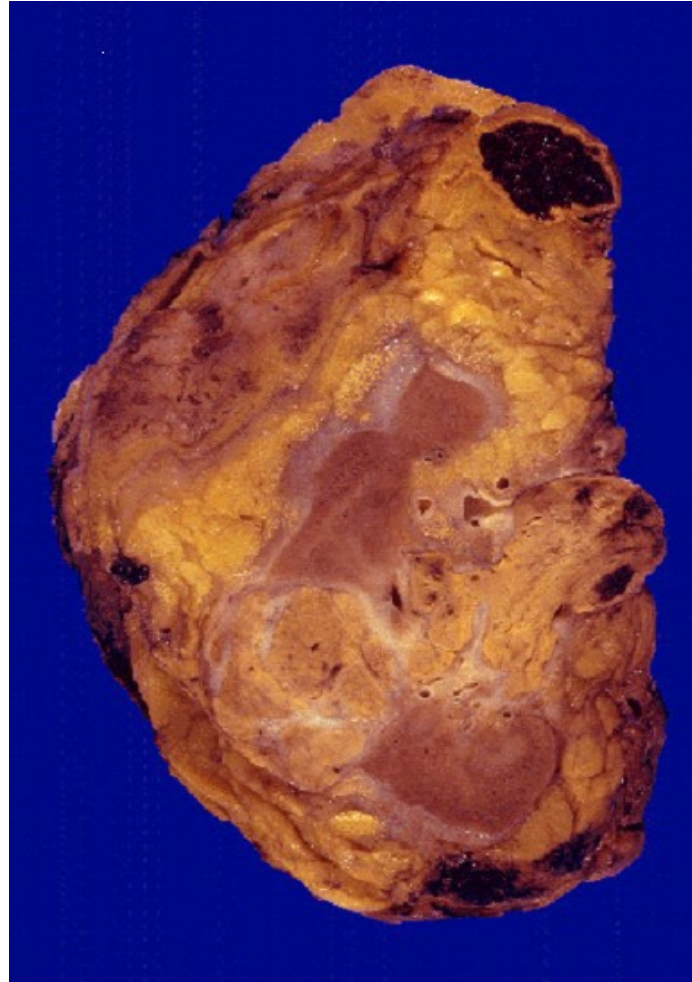
# Světlobuněčný karcinom

- **typicky se vyskytuje v ledvině**
  - vychází z **epitelií proximálních tubulů**
- archaicky se označuje jako Grawitzův nádor
- **Makro:**
  - často dobře ohraničený a kulovitý
  - **na řezu pestrobarevný:**
    - žlutá barva (lipidy)
    - červená (hemoragie)
    - šedá (vazivo)

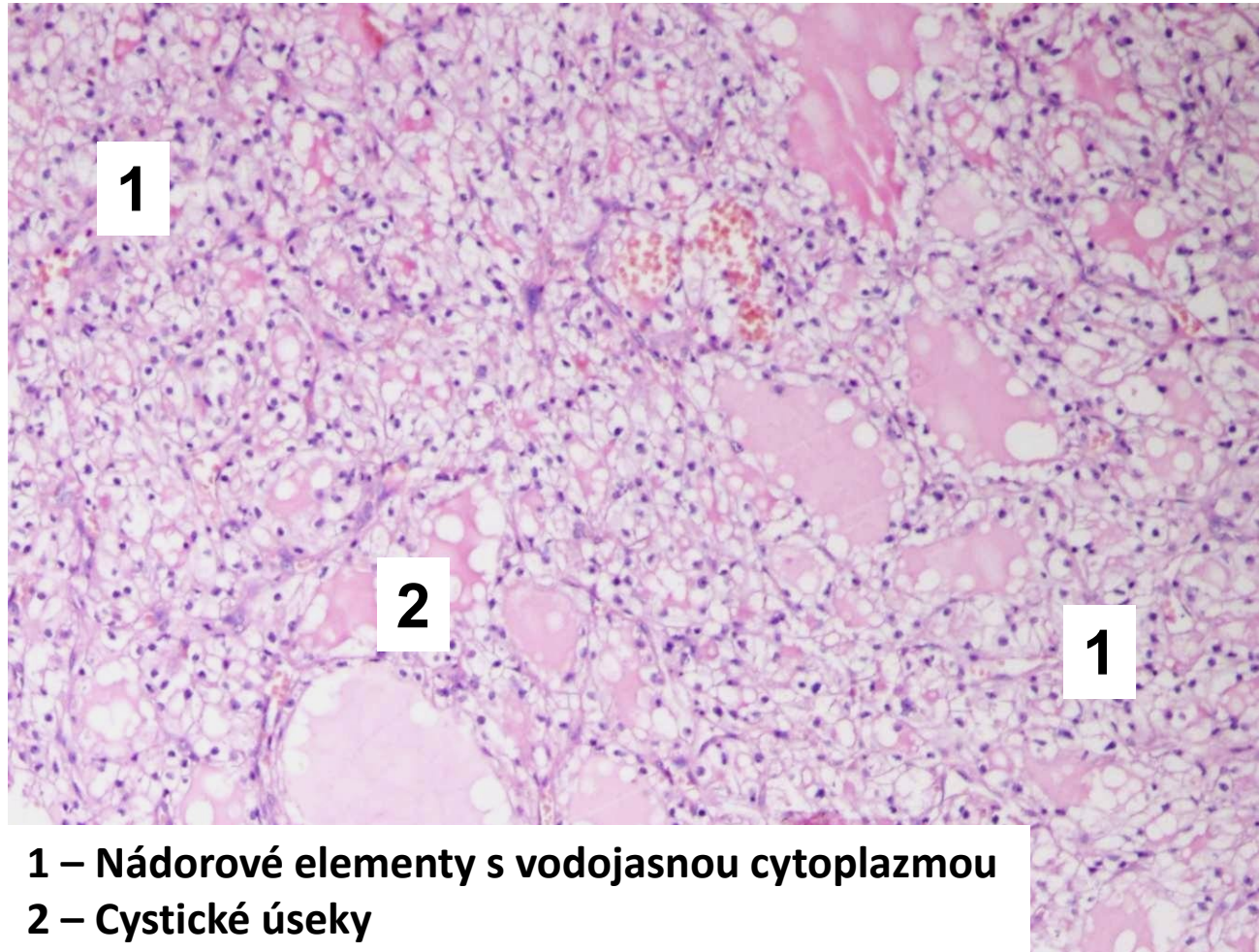
# Světlobuněčný karcinom

- Mikro:
  - typ uspořádání (architektura):
    - solidně alveolární, trabekulární, tubulární, cystopapilární
  - polygonální buňky s velmi světlou (vodojasnou) cytoplazmou
    - depozita **glykogenu a lipidů**, jenž se při zpracování rozpustí
  - kulatá jádra
    - nukleární grading dle ISUP/WHO (grade I-IV)
  - dobře patrná buněčná membrána
  - nehojné fibrovaskulární stroma

# Světlobuněčný karcinom



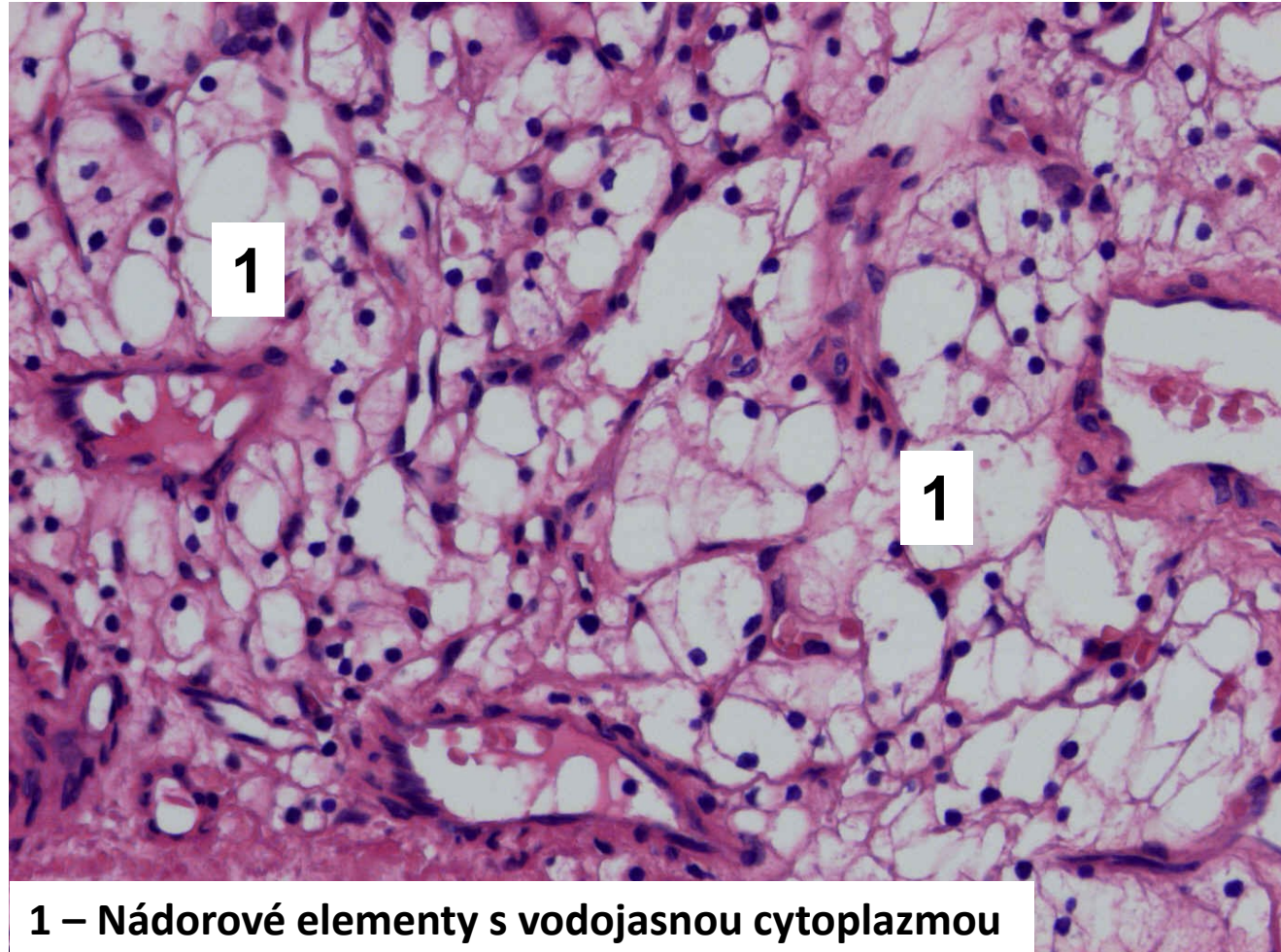
# Světlobuněčný karcinom



- 1 – Nádorové elementy s vodojasnou cytoplazmou  
2 – Cystické úseky



# Světlobuněčný karcinom



# Neuroendokrinní neoplázie

- **epitelové nádory s neuroendokrinní diferenciací**
- představují heterogenní skupinu nádorů
- **jsou charakterizovány tvorbou bioaminů nebo hormonů a působků s hormonální účinností**
  - např. serotoninu, neuropeptidů,...
- **přibližně čtvrtina je endokrinně funkčních**
  - **karcinoidový syndrom** (např. u malobuněčného karcinomu plic)
- **v cytoplazmě buněk jsou přítomna neurosekreční granula**, která lze prokázat:
  - především imunohistochemickými metodami !
    - serotonin, chromogranin, S100, NSE, CD56
  - stříbřicí metodou podle Grimelia

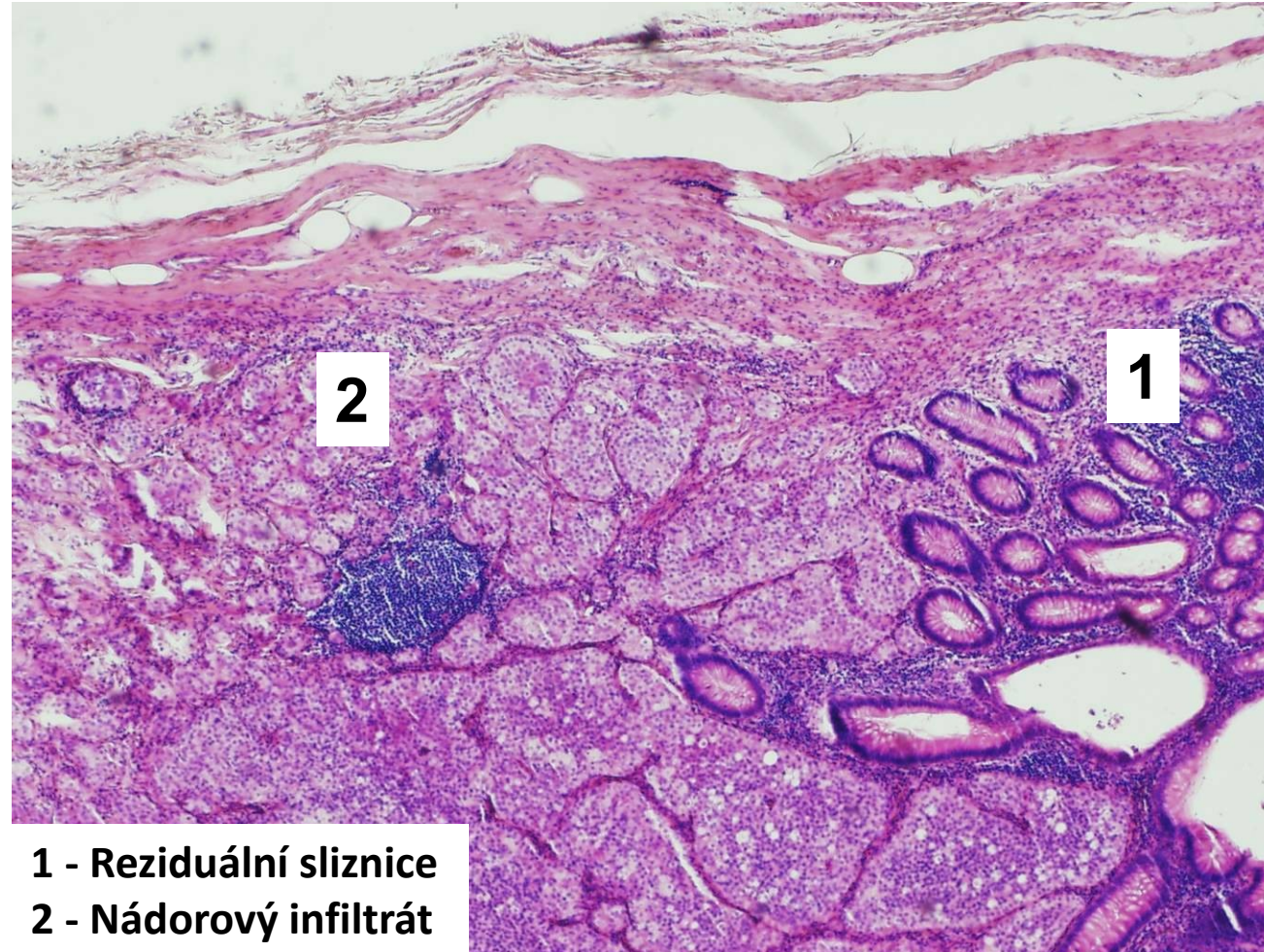
# Neuroendokrinní neoplázie

- WHO 5th Edition (2018)
- dělení dle mitotické a proliferační aktivity na:
  - **neuroendokrinní tumory G1 (karcinoid)**
    - proliferační index Ki67 do 2 %
    - mitotický index méně než 2 mitózy na 10 zorných polí velkého zvětšení
  - **neuroendokrinní tumory G2 (atypický karcinoid)**
    - proliferační index Ki67 do 3 - 20 %
    - mitotický index 2 – 20 mitóz na 10 zorných polí velkého zvětšení
  - **neuroendokrinní tumory G3**
    - proliferační index Ki67 nad 20 %
    - mitotický index nad 20 mitóz na 10 zorných polí velkého zvětšení
  - **neuroendokrinní karcinomy G3 (malobuněčný nebo velkobuněčný typ)**
    - proliferační index Ki67 více než 20 %
    - mitotický index více než 20 mitóz na 10 zorných polí velkého zvětšení

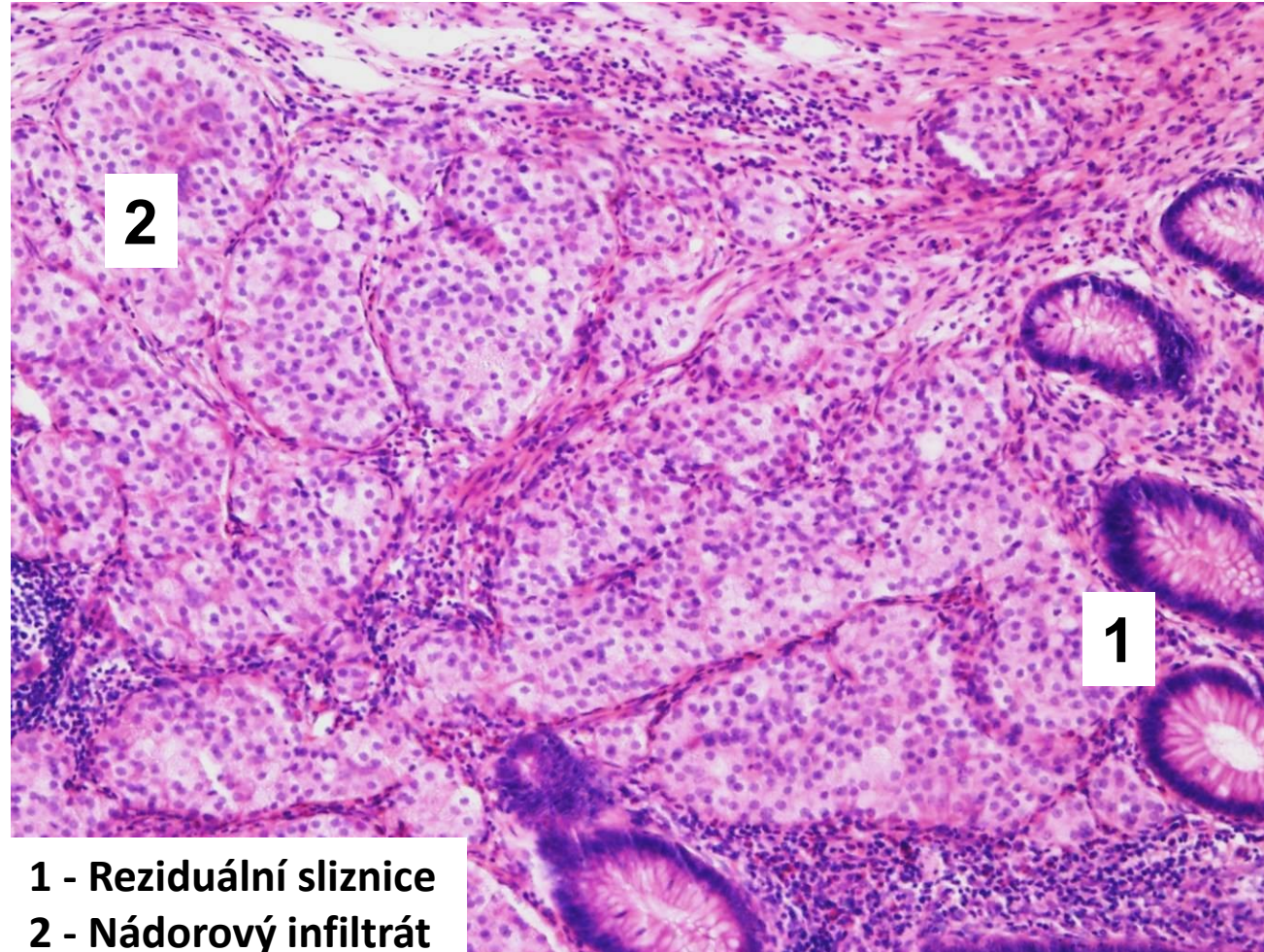
# Karcinoid apendixu

- **dle WHO klasifikace (5th Edition, 2018):**
  - neuroendokrinní tumor G1 (NET G1)
- **Makro:**
  - malé okrouhlé či ploché uzly žlutavé barvy, zasahující nestejně hluboko do stěny
  - na povrchu intaktní nebo ulcerovaná sliznice
  - někdy prominují do lumen
- **Mikro:**
  - trabekulární, glandulární struktura- tubuly, palisády či smíšená struktura
  - pravidelné bb. se světlou cytoplazmou a kulatým či oválným jádrem; mírná polymorfie jader
  - nevelká mitotická aktivita
  - v cytoplazmě chromogranin A

# Karcinoid apendixu



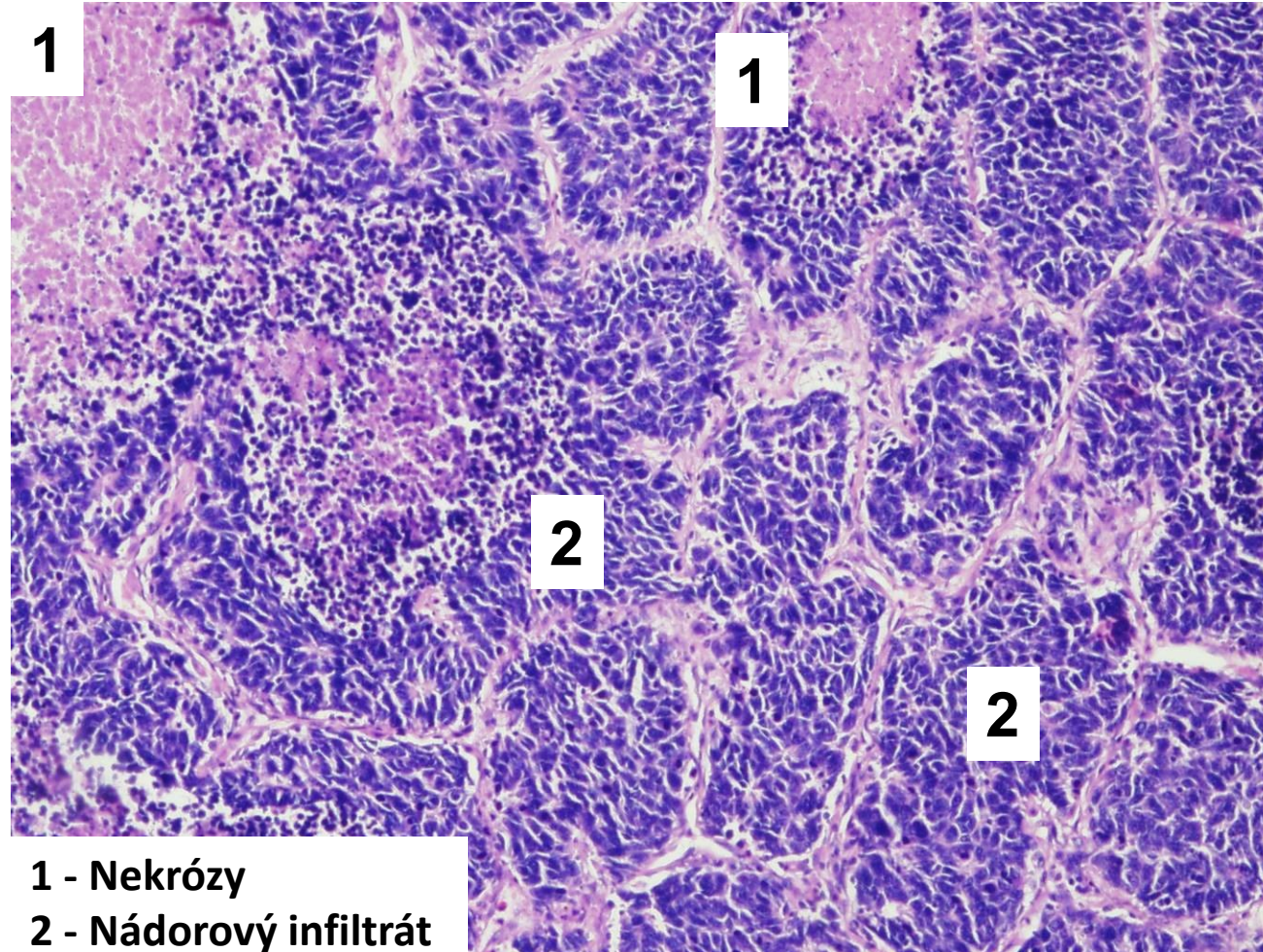
# Karcinoid apendixu



# Malobuněčný karcinom plic

- **nejmalignější varianta bronchogenního karcinomu**
- **Mikro:**
  - malé modré buňky s nezřetelnou cytoplazmou
  - drobná protáhlá hyperchromní jádra bez patrných jadérek (ovískový karcinom)
  - solidní uspořádání
  - přítomnost neuroendokrinních sekrečních granul v cytoplazmě
  - chromogranin, synaptophysin

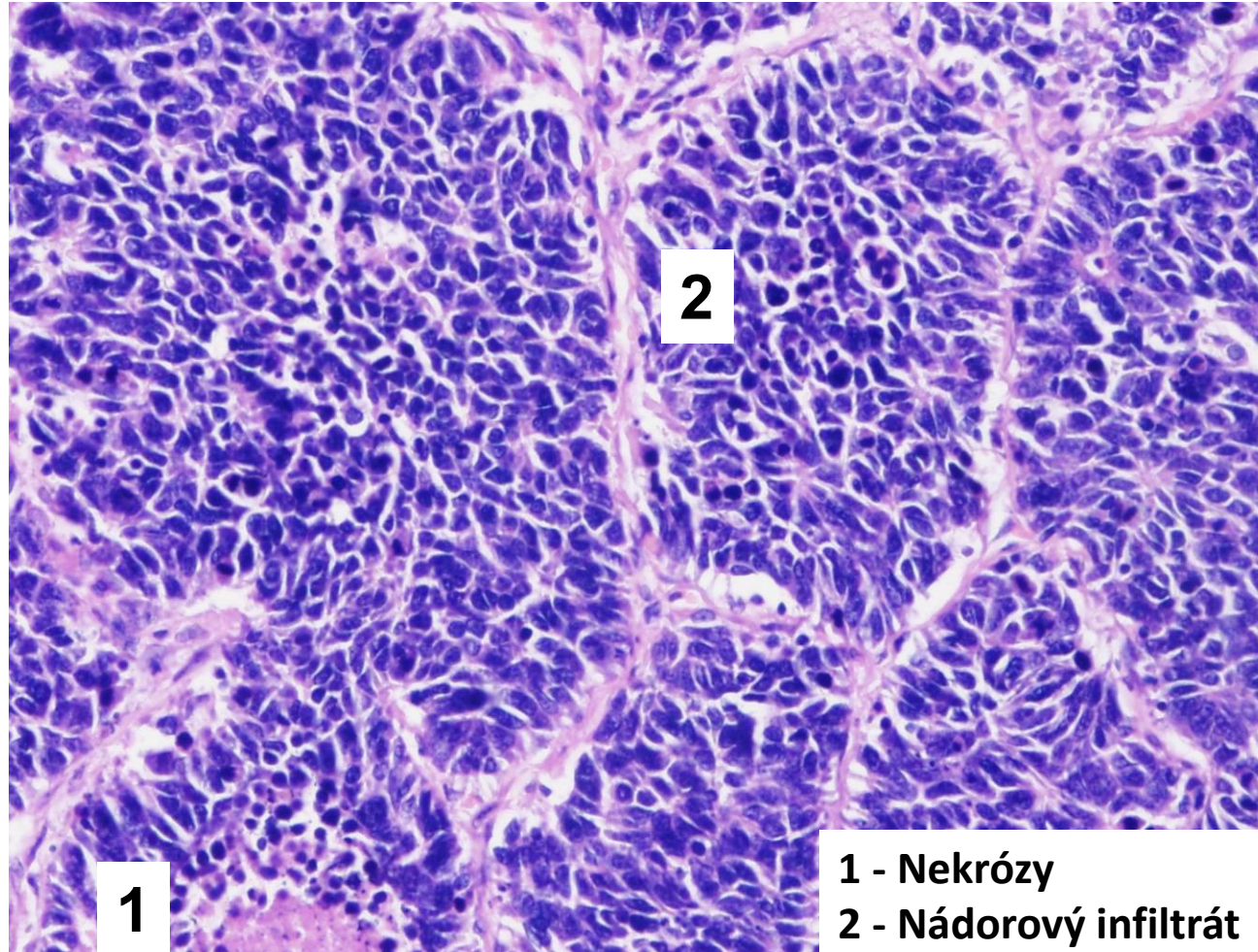
# Malobuněčný karcinom plic



- 1 - Nekrózy
- 2 - Nádorový infiltrát



# Malobuněčný karcinom plic



# Mezenchymové nádory

- vyskytují se ubikvitně
- značně heterogenní skupina nádorů
- většina nádorů vzniká *de novo*
- *u části z nich však prokázána souvislost např. s:*
  - chemickými kancerogeny (např. herbicidy obsahující dioxiny)
  - jizvami
  - implantáty obsahující PVC
  - radiací
  - viry (HHV8 a Kaposiho sarkom)
  - dědičnost (hereditární mnohotné lipomy)

# Mezenchymové nádory

- dělení z hlediska **biologického chování** na:
  - **benigní**
    - např. fibrom, lipom, hibernom, myxom, hemangiom, lymfangiom, leiomyom, rabdomyom, chondrom, osteom,...
  - **nádory intermediální povahy (semimaligní)**
    - mohou lokálně recidivovat nebo vzácně metastazovat
    - fibromatózy, některé lipomatózní či chrupavčité tumory aj.
  - **maligní (sarkomy)**
    - vyšší metastatický potenciál
- benigní nádory se vyskytují přibližně 100x častěji

# Mezenchymové nádory

- třídí se podle výchozí mateřské tkáně
- základním histologickým rysem je chybění formací typických pro epitelu a absence vzájemné kohezivity
- mezibuněčná hmota většinou obklopuje jednotlivé nádorové buňky

# Mezenchymové nádory

- **Nádory měkkých tkání**
  - *Nádory s fibroblastickou a myofibroblastickou diferenciací*
  - *Nádory s adipocytární diferenciací*
  - *Nádory s hladkosvalovou diferenciací*
  - *Nádory s rhabdomyocelulární diferenciací*
  - *Vaskulární nádory*
- **Nádory kostní a chrupavky**
- **Nádory nejisté histogeneze**
- **Nediferencované sarkomy**
- **Nádory krevních buněk (klinicky se řadí zvlášť)**

# Mezenchymové nádory

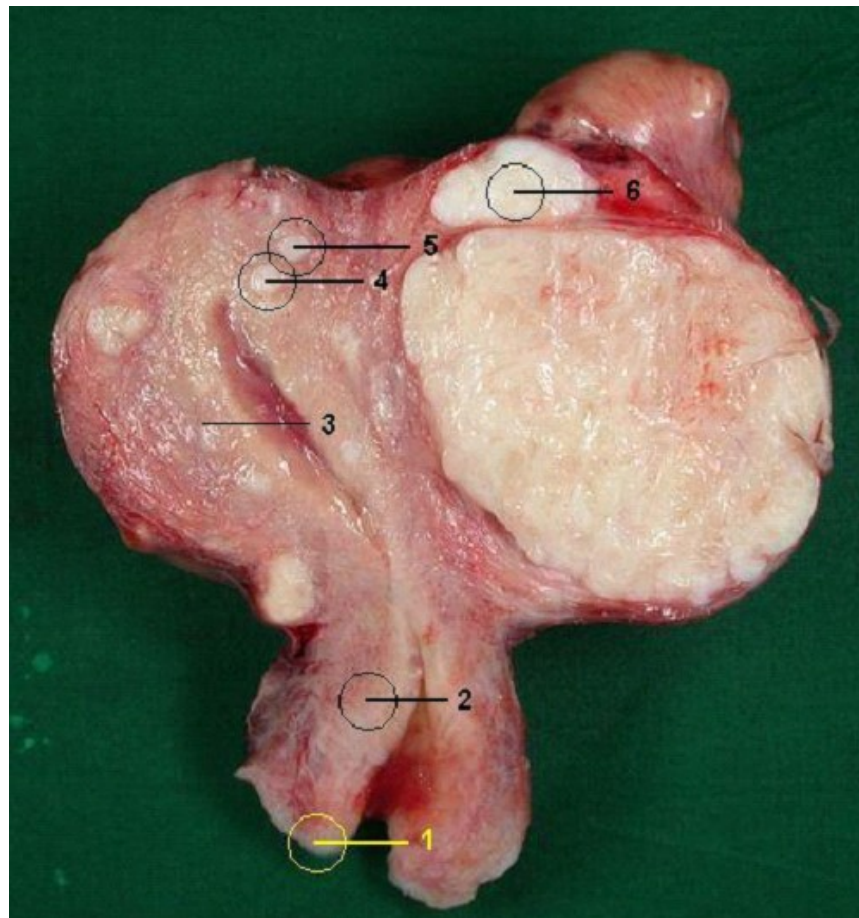
- při imunohistochemickém vyšetření typická pozitivita vimentinu se současnou expresí dalších markerů typických pro danou tkáň:
  - S-100 (tuková tkáň)
  - alfa aktin a desmin (svalová tkáň)
  - faktor VIII a CD31 (cévní endotel)

# Leiomyom

- nádor hladké svaloviny, nejčastěji v děloze
- Makro:
  - ostře ohraničený kulovitý uzel
  - často s regresivními změnami, fibrózou, kalcifikacemi
- Mikro:
  - svazky vřetenitých buněk s nezřetelnou eozinofilní cytoplazmou
  - fascikulární uspořádání
  - doutníková jádra
  - absence cytonukleárních atypií či koagulačních nekrot

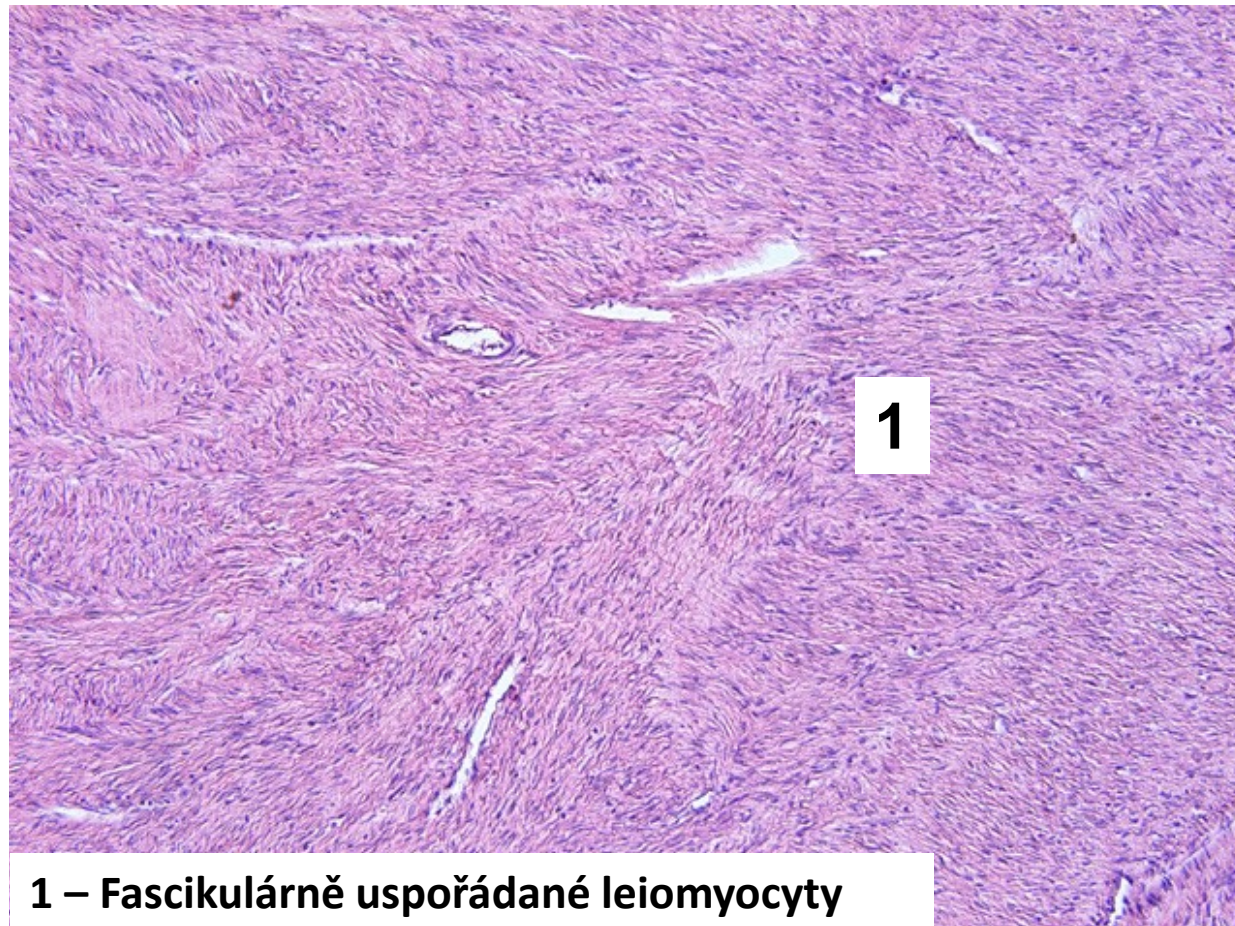
# Leiomyom

- 1 - Vaginální porce čípku
- 2 - Endocervikální porce čípku
- 3 - Myometrium
- 4 - Submukózní leiomyom
- 5 - Intramurální leiomyom
- 6 - Subserózní leiomyom



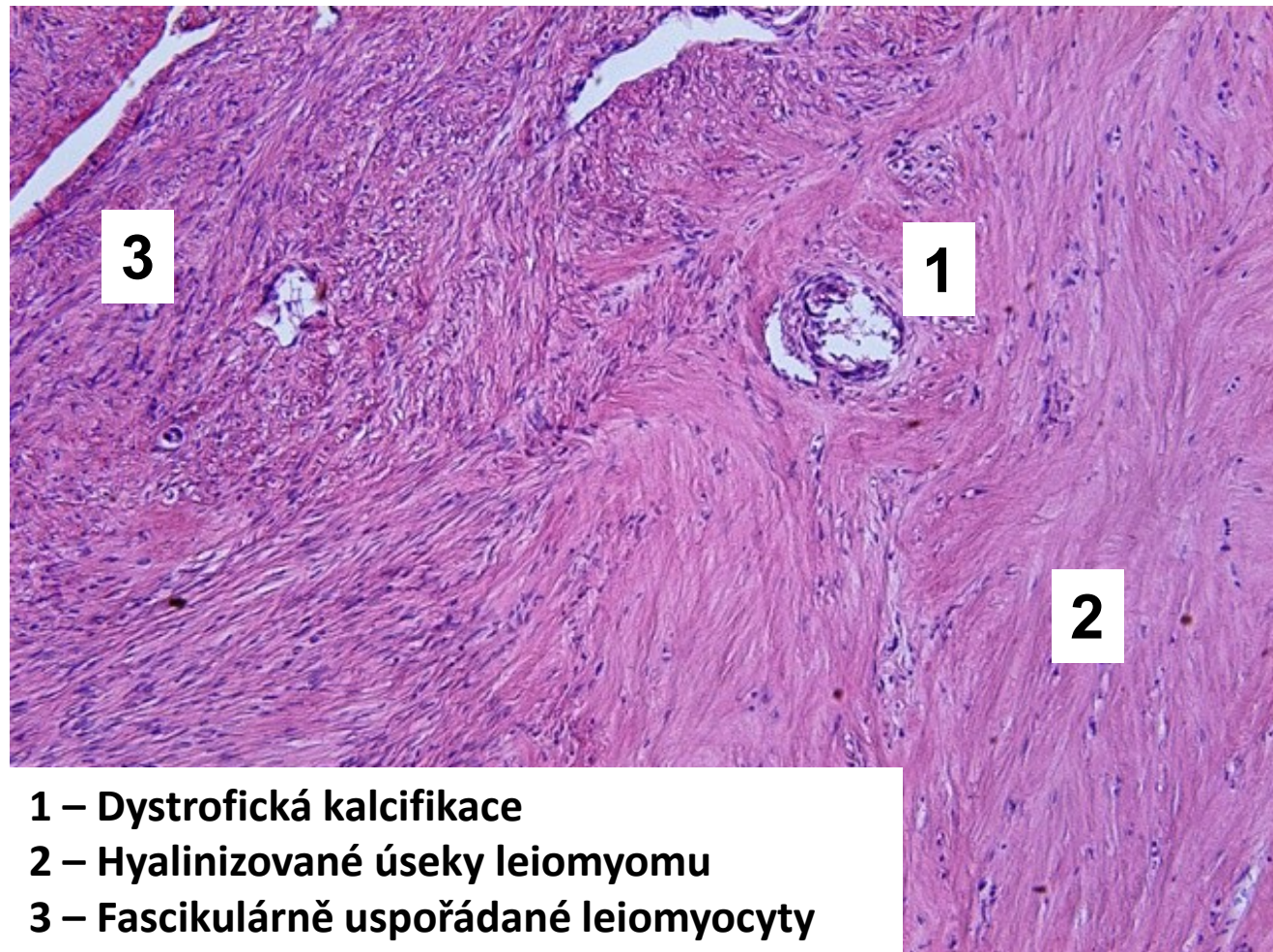


# Leiomyom



1 – Fascikulárně uspořádané leiomyocyty

# Leiomyom



- 1 – Dystrofická kalcifikace
- 2 – Hyalinizované úseky leiomyomu
- 3 – Fascikulárně uspořádané leiomyocyty

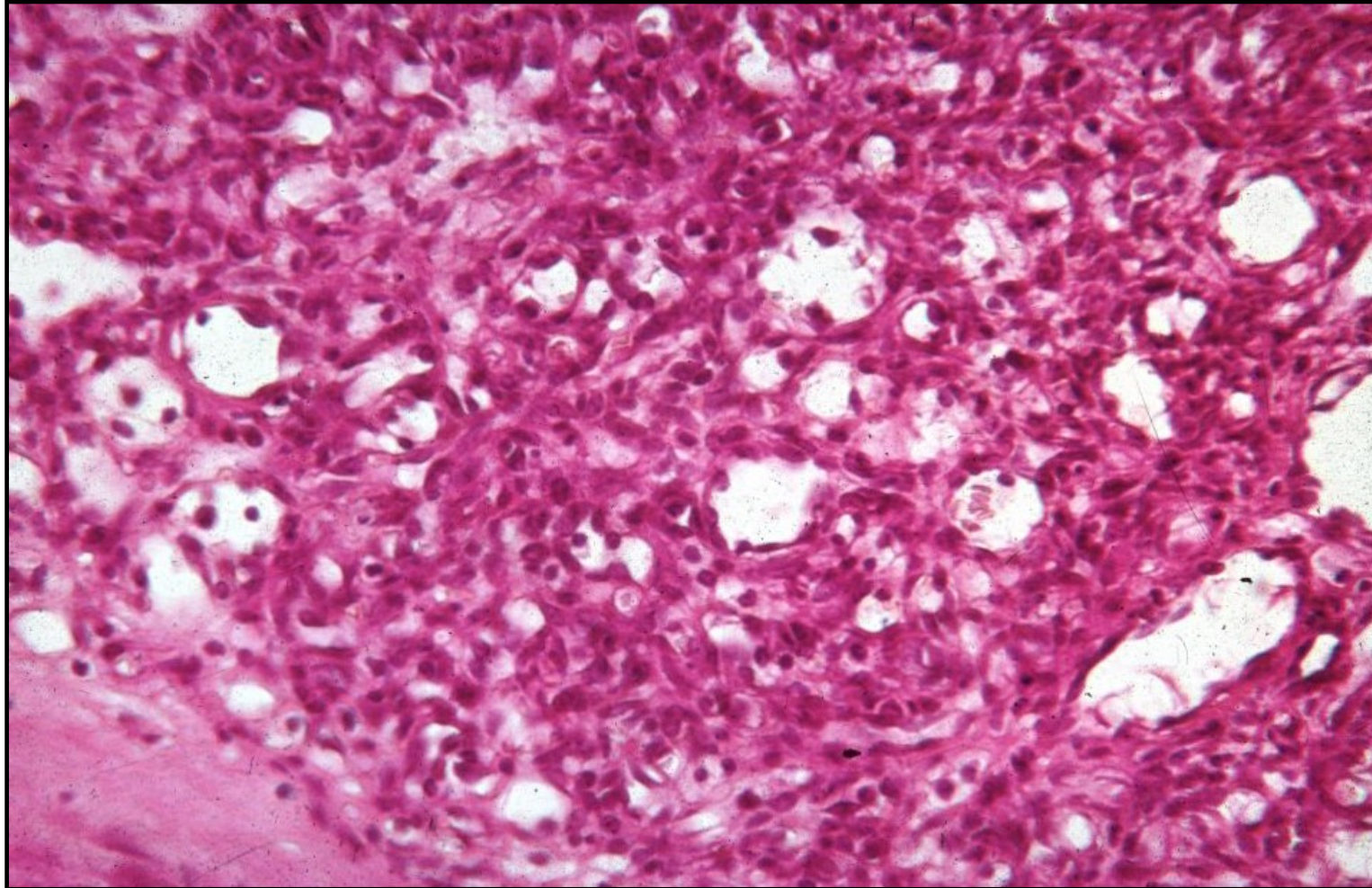
# Hemangiom

- **benigní nádor z krevních cév**
- podle kalibru cévních průsvitů a podle architektiky se rozlišuje velké množství variant
- **3 základní varianty:**
  - kapilární hemangiom
  - kavernózní hemangiom
  - arteriovenózní hemangiom

# Kapilární hemangiom

- častý v kůži a sliznicích
- **Makro:**
  - skvrny až výrůstky červené až modré barvy
- **Mikro:**
  - drobná cévní lumina
  - nemusí být přítomny erytrocyty (vytlačení při zákroku)
  - některé průsvity utlačené
  - většinou zásobován 1 arterií » regresivní změny:
    - edém
    - hemoragie
    - fibróza
    - depozita hemosiderinu po krváceních

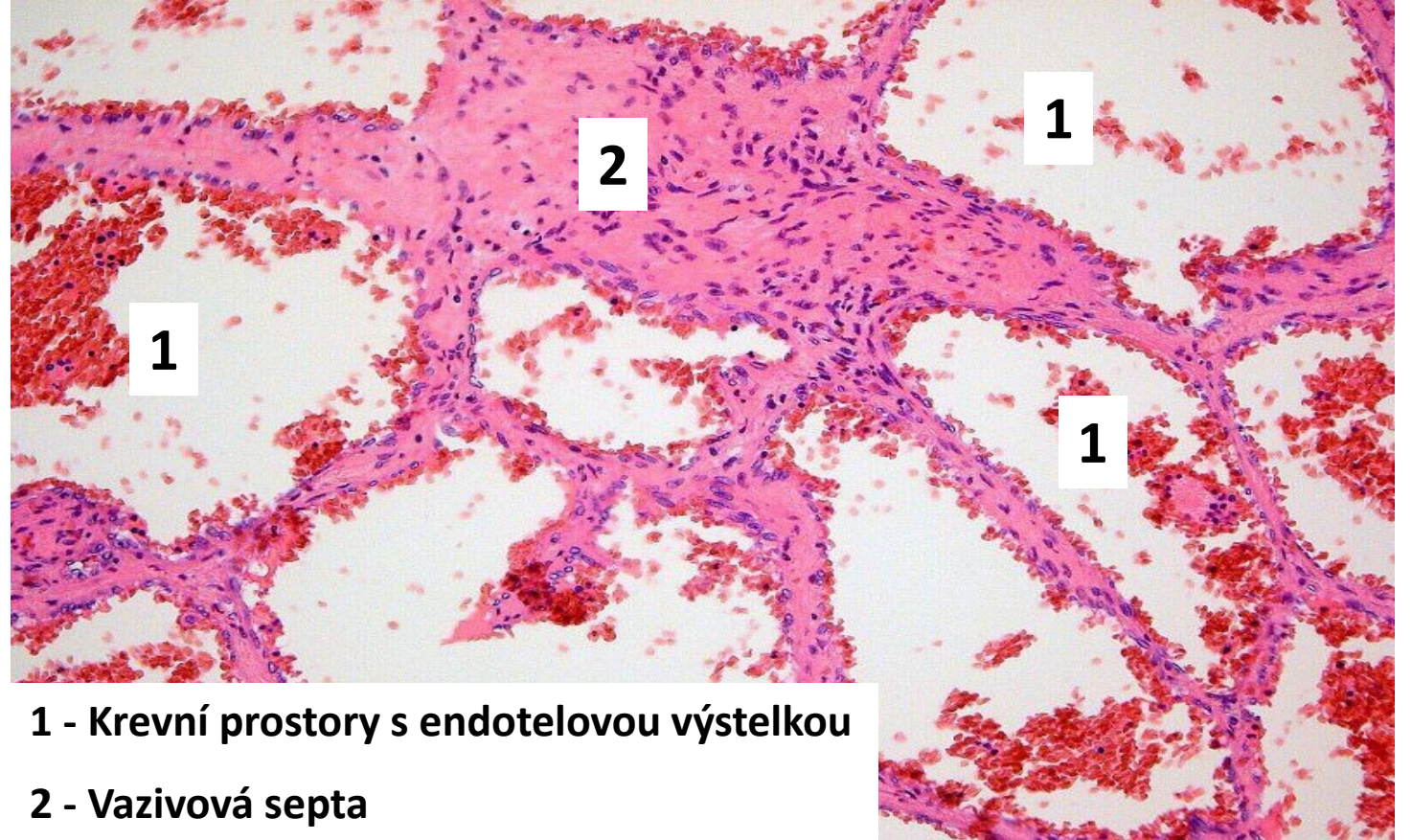
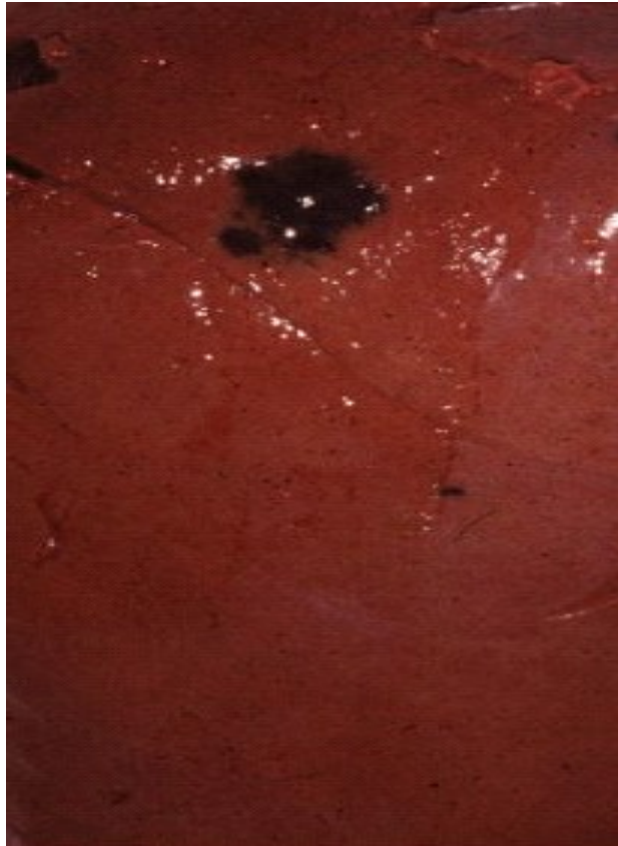
# Kapilární hemangiom



# Kavernózní hemangiom

- **Makro:**
  - uzel červené až modré barvy
  - může dosáhnout značných rozměrů
  - výskyt v játrech, méně slezina, kůže
- **Mikro:**
  - široké prostory oddělené fibrózními septy, obsahují erytrocyty (podobné kavernám topořivých těles)
- nebezpečí krvácení do dutiny břišní

# Kavernózní hemangiom



1 - Krevní prostory s endotelovou výstelkou

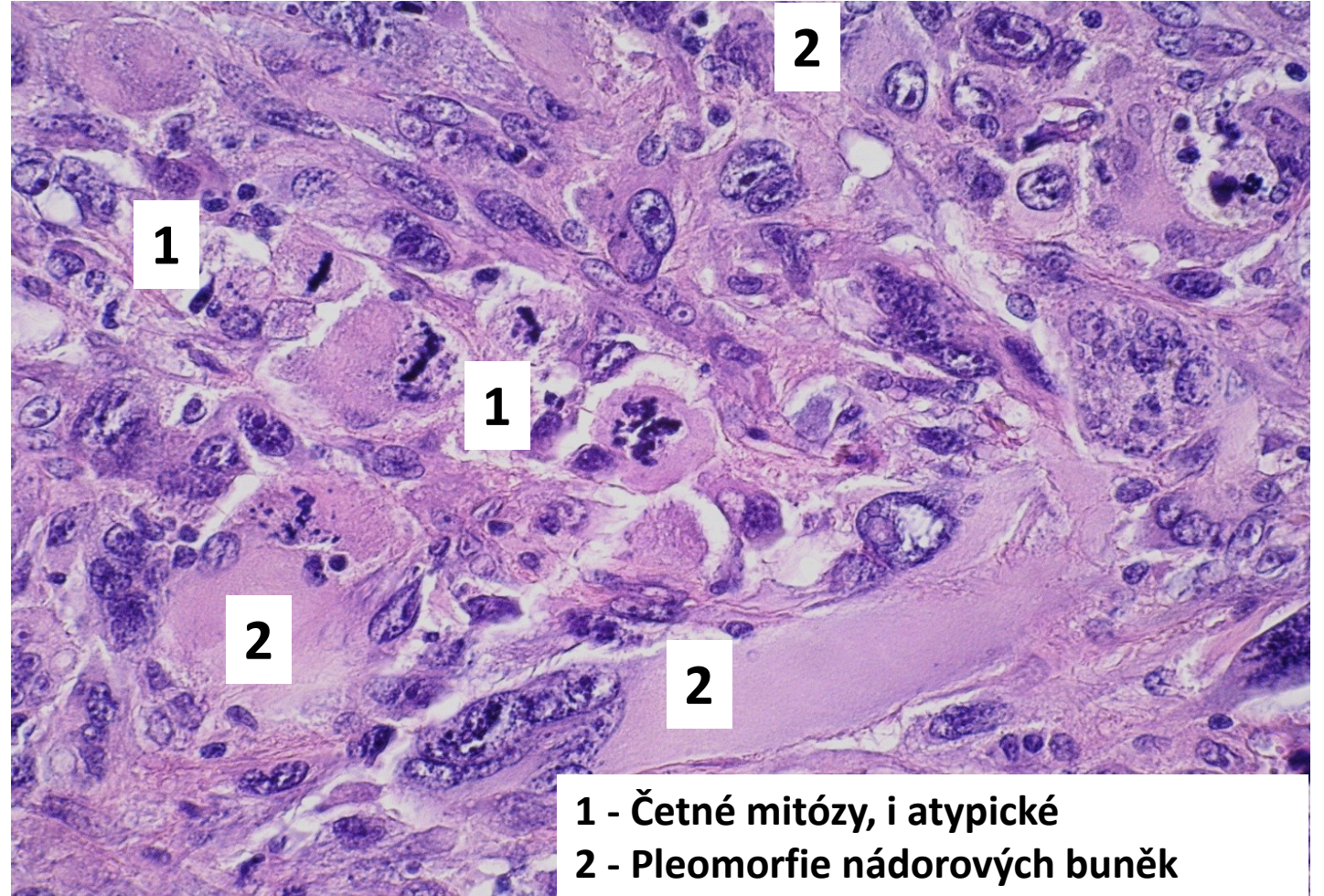
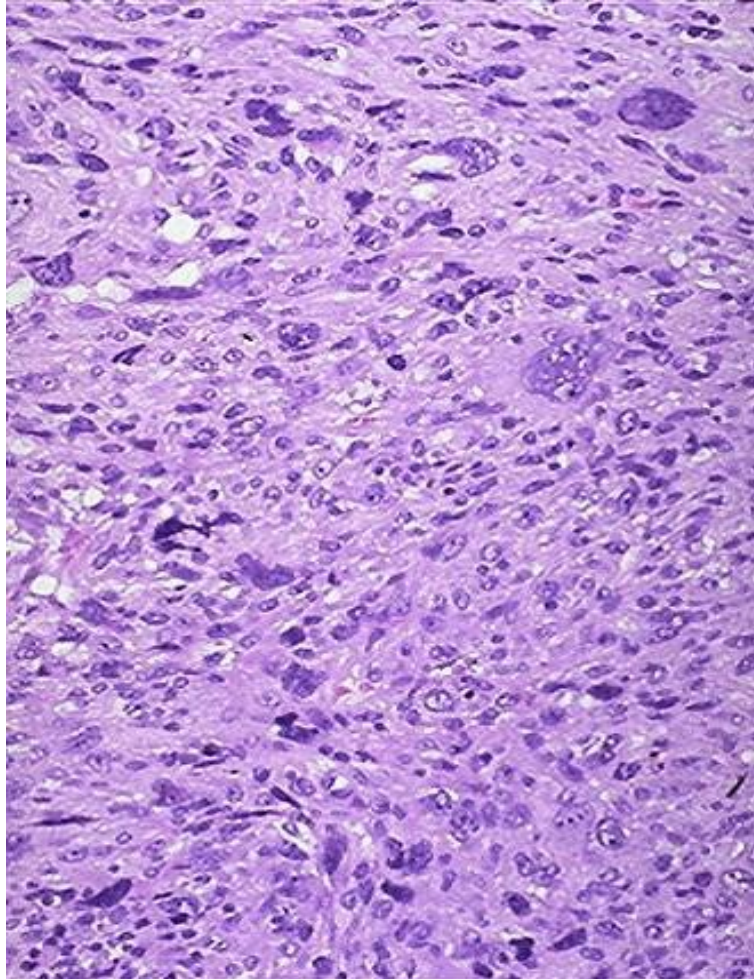
2 - Vazivová septa

# Nediferencovaný sarkom

- dřívější název **maligní fibrózní histiocytm**
- vysoce maligní (high-grade) sarkom
- dříve 30% všech sarkomů měkkých tkání
- postihuje často oblast stehna
- častěji u mužů vyššího věku
- diagnóza je stanovena většinou *per exclusionem* po vyloučení jiného málo diferencovaného mesenchymového nebo neuroektodermového nádoru



# Nediferencovaný sarkom

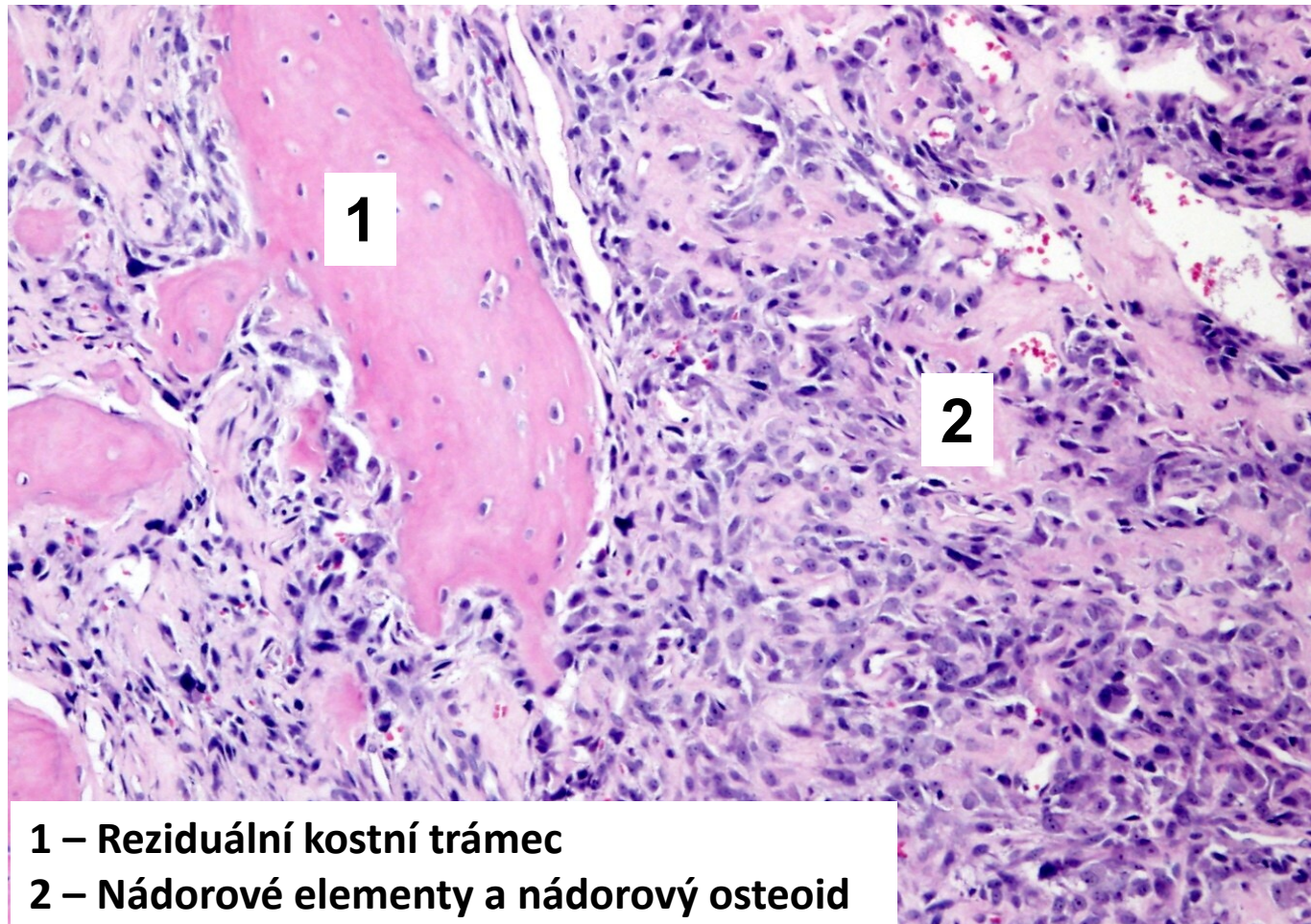


- 1 - Četné mitózy, i atypické  
2 - Pleomorfie nádorových buněk

# Osteosarkom

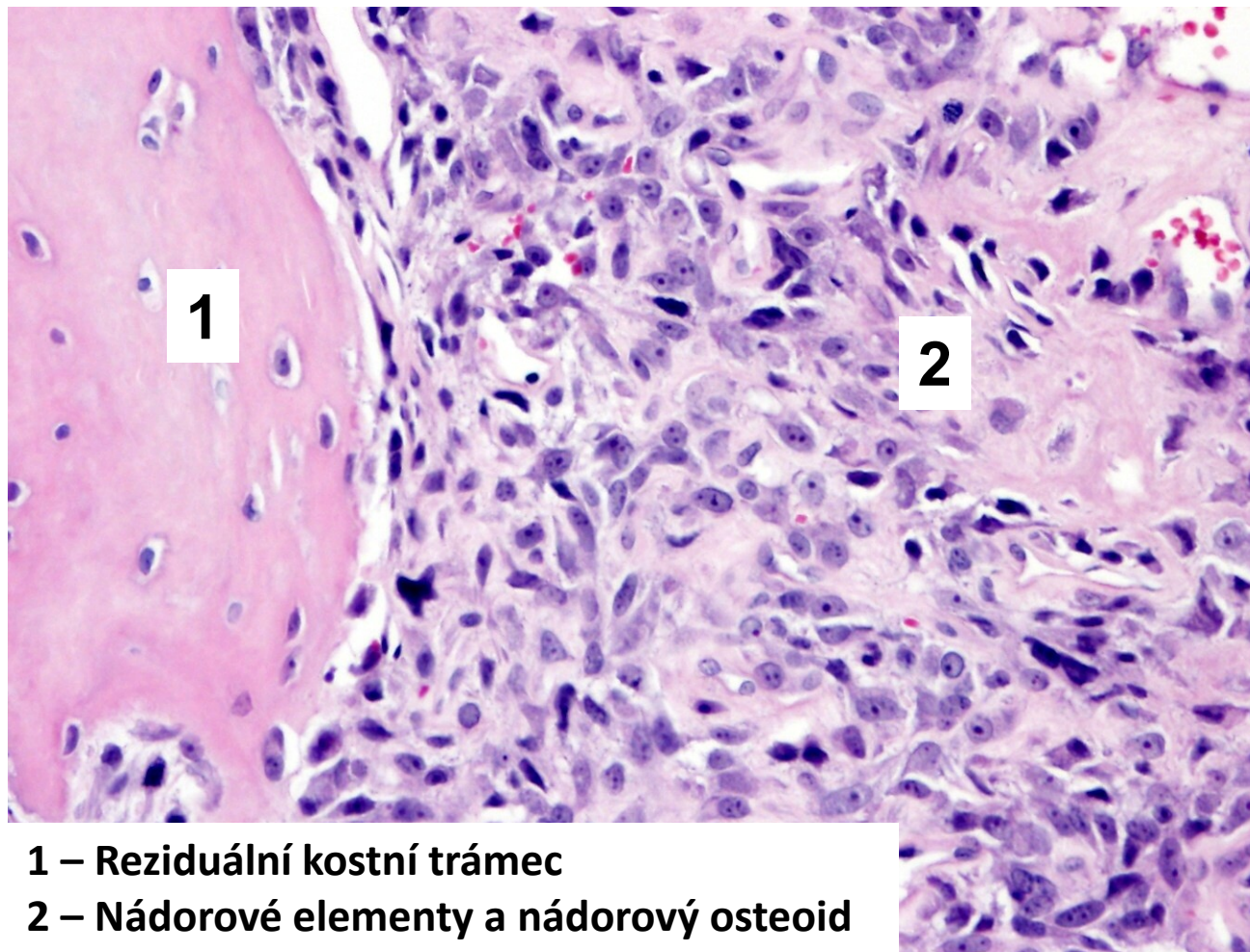
- postihuje mladé jedince do 25 let
- nejčastěji **metafýzy dlouhých kostí**
- 70% v distálním femuru a proximální tibii » OBLAST KOLENE
- **Mikro:**
  - **tvoří nádorovou kostní tkáň (osteoid)**
  - vřetenité buňky pleomorfní, atypické, s vysokou mitotickou aktivitou
  - tvorba osteoidu
  - varianty:
    - fibroblastický, osteoblastický, chondroblastický

# Osteosarkom



- 1 – Reziduální kostní trámec  
2 – Nádorové elementy a nádorový osteoid

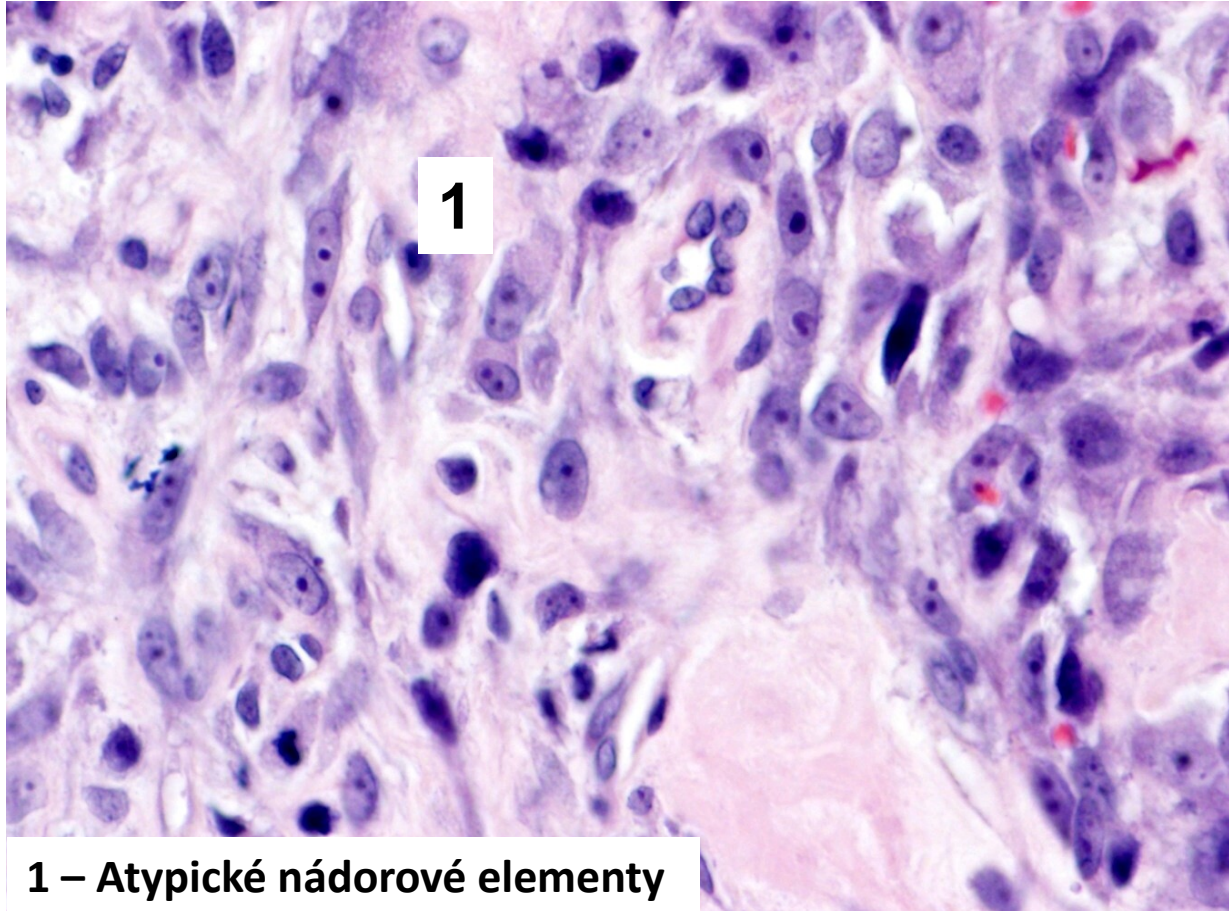
# Osteosarkom



1 – Reziduální kostní trámec

2 – Nádorové elementy a nádorový osteoid

# Osteosarkom



1 – Atypické nádorové elementy

# Nádory neuroektodermové

- nádory centrálního nervového systému
- periferní neuroektodermální nádory
- nádory autonomního nervového systému
- melanocytické nádory

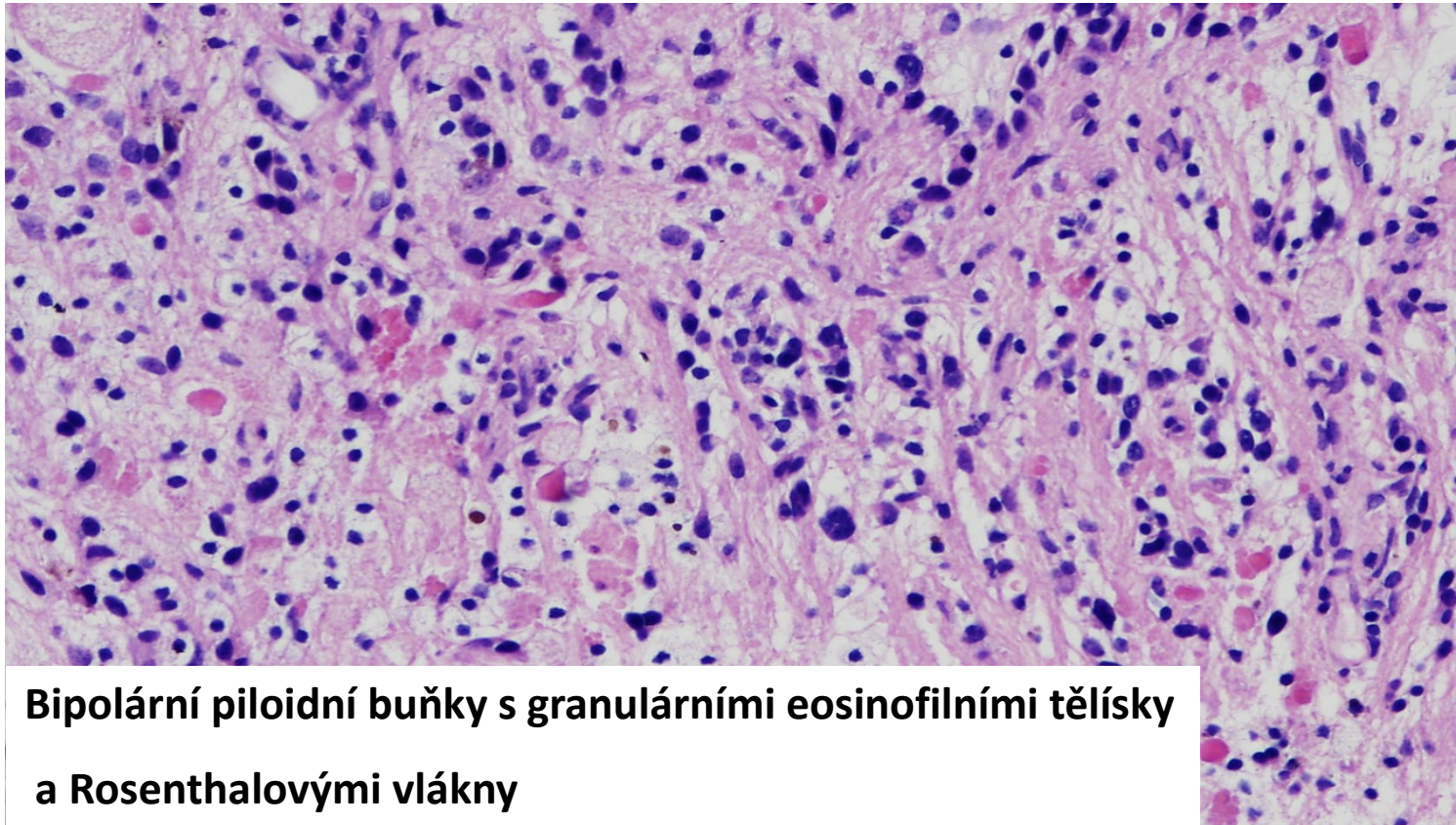# Vybrané nádory CNS

- **Astrocytické nádory:**

- např. **pilocytární astrocytom (Grade I dle WHO):**

- bifazická stavba:
  - kompaktní oblasti s bipolárními nádorovými astrocyty s eosinofilními Rosenthalovými vlákny
  - mikrocystické řídké celulární oblasti s multipolárními nádorovými buňkami s granulárními eosinofilními tělísky a eosinofilními globulemi
- **degenerativní atypie** a kalcifikace
- nepočetné mitózy, jaderné pleiomorfie a hyperchromazie
- glomeruloidní vaskulární proliferáty
- možné drobné nepalisádující nekrózy

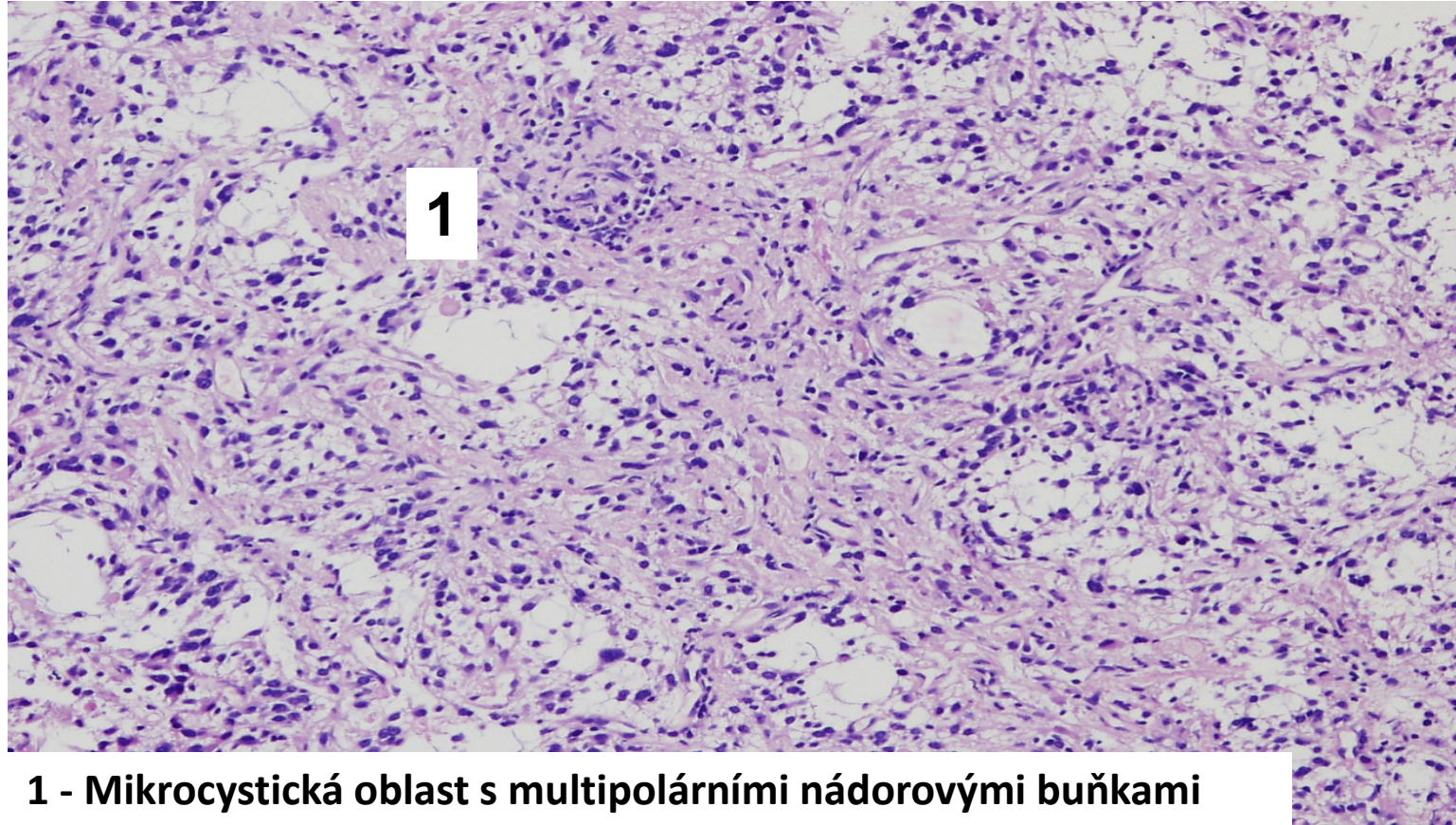
# Pilocytární astrocytom



**Bipolární piloidní buňky s granulárními eosinofilními tělísky  
a Rosenthalovými vlákny**



# Pilocytární astrocytom



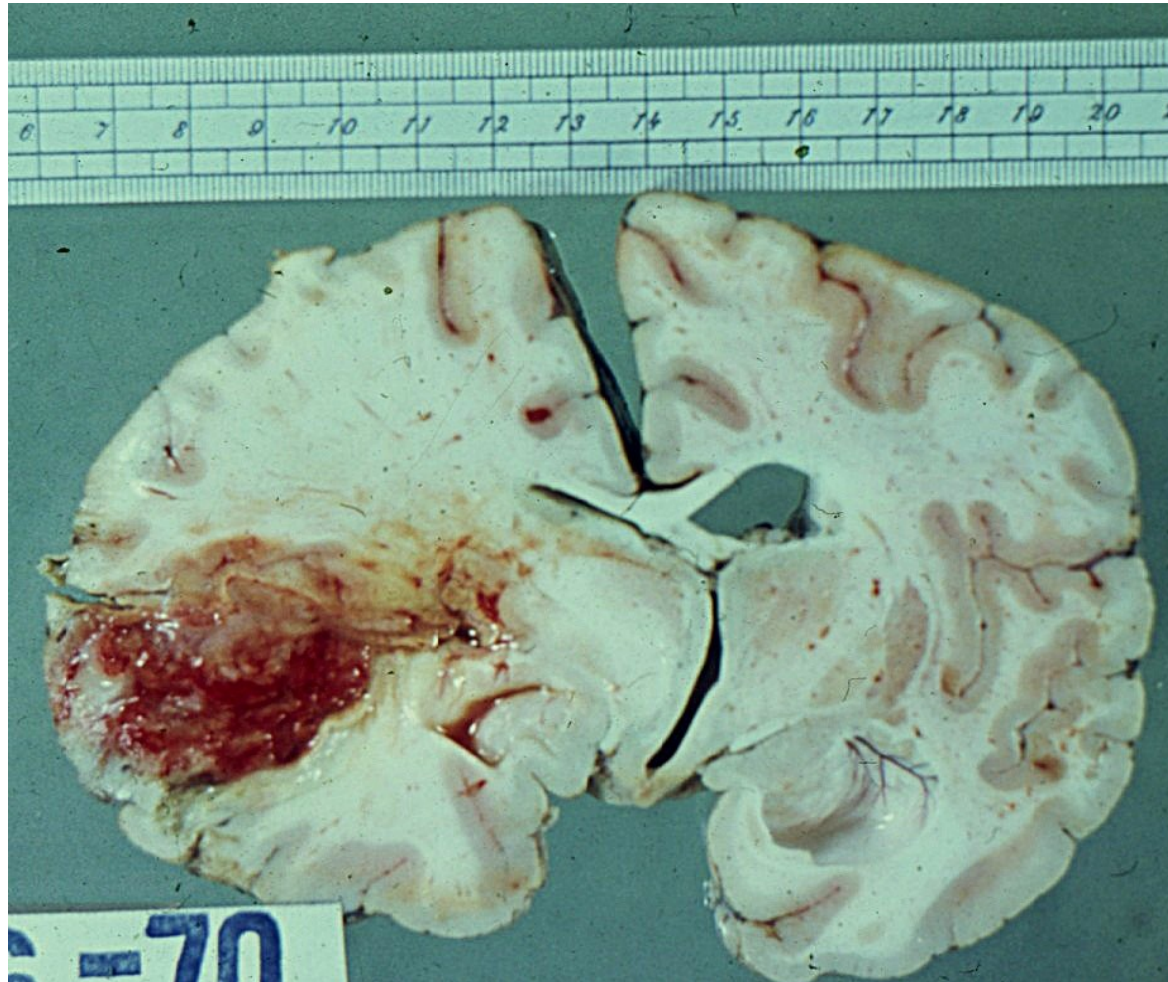
# Vybrané nádory CNS

- **Astrocytické nádory:**

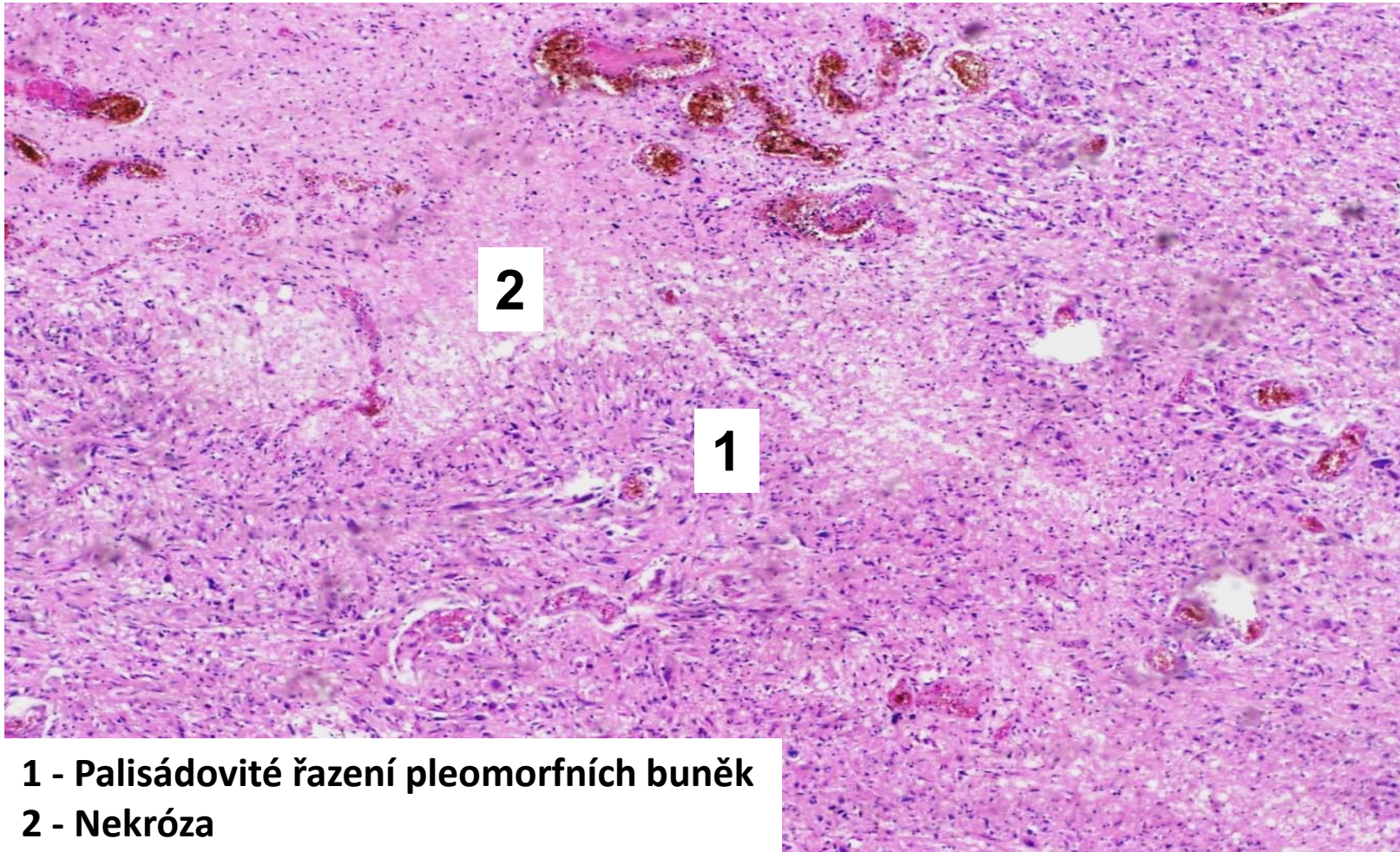
- např. **glioblastoma multiforme (Grade IV dle WHO):**

- anaplastický buněčný gliom
- tvořen pleiomorfními buňkami s výraznými buněčnými i jadernými atypii, vysokou mitotickou aktivitou
- prominentní mikrovaskulární proliferace a/nebo nekrózy
- palisádovité řazení nádorových buněk v okolí nekrotických oblastí
- regionální heterogenita nádoru:
  - atypické pleiomorfní úseky se mohou střídat s úseky s pravidelnějším uspořádáním

# Multiformní glioblastom

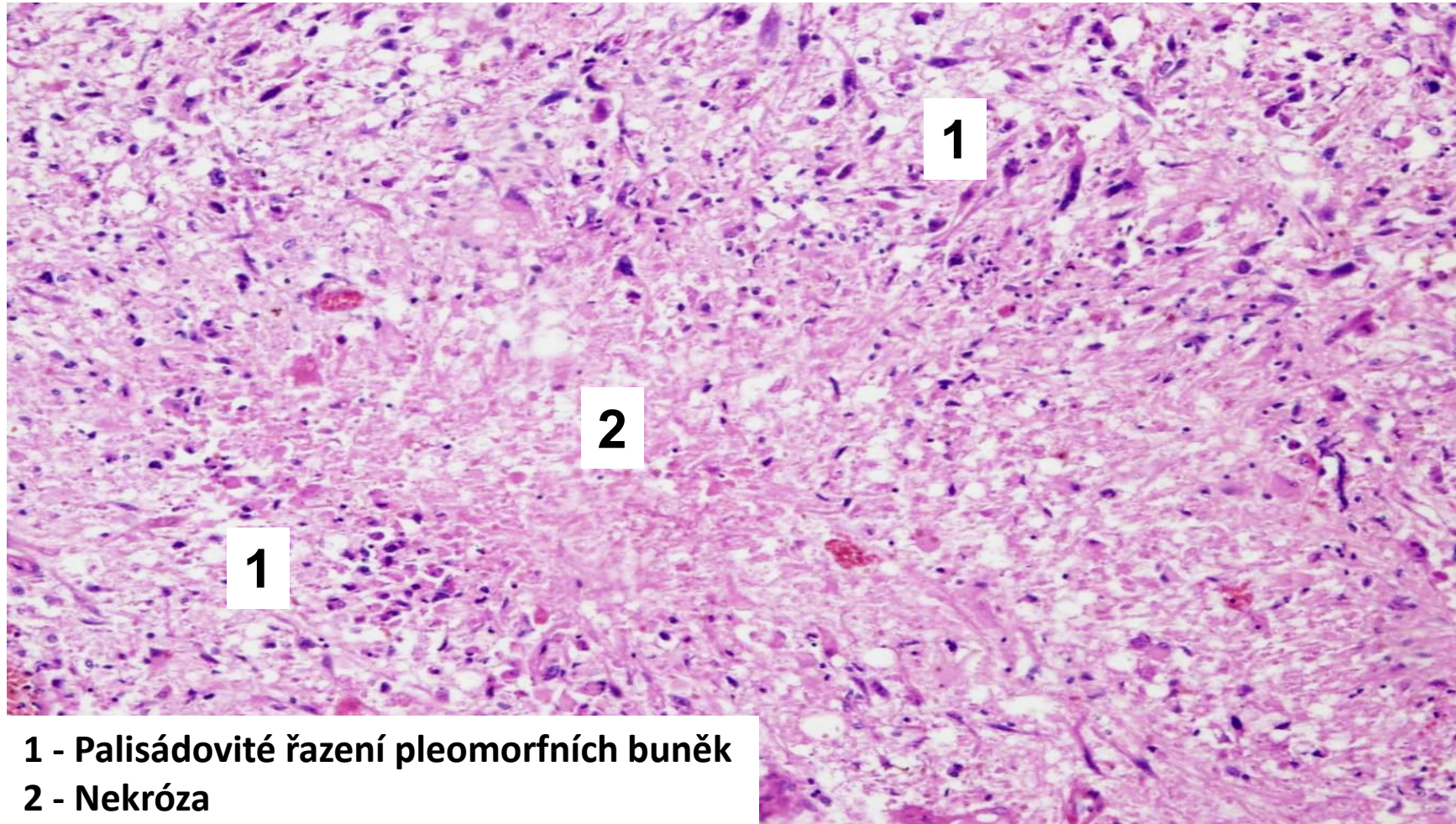


# Multiformní glioblastom



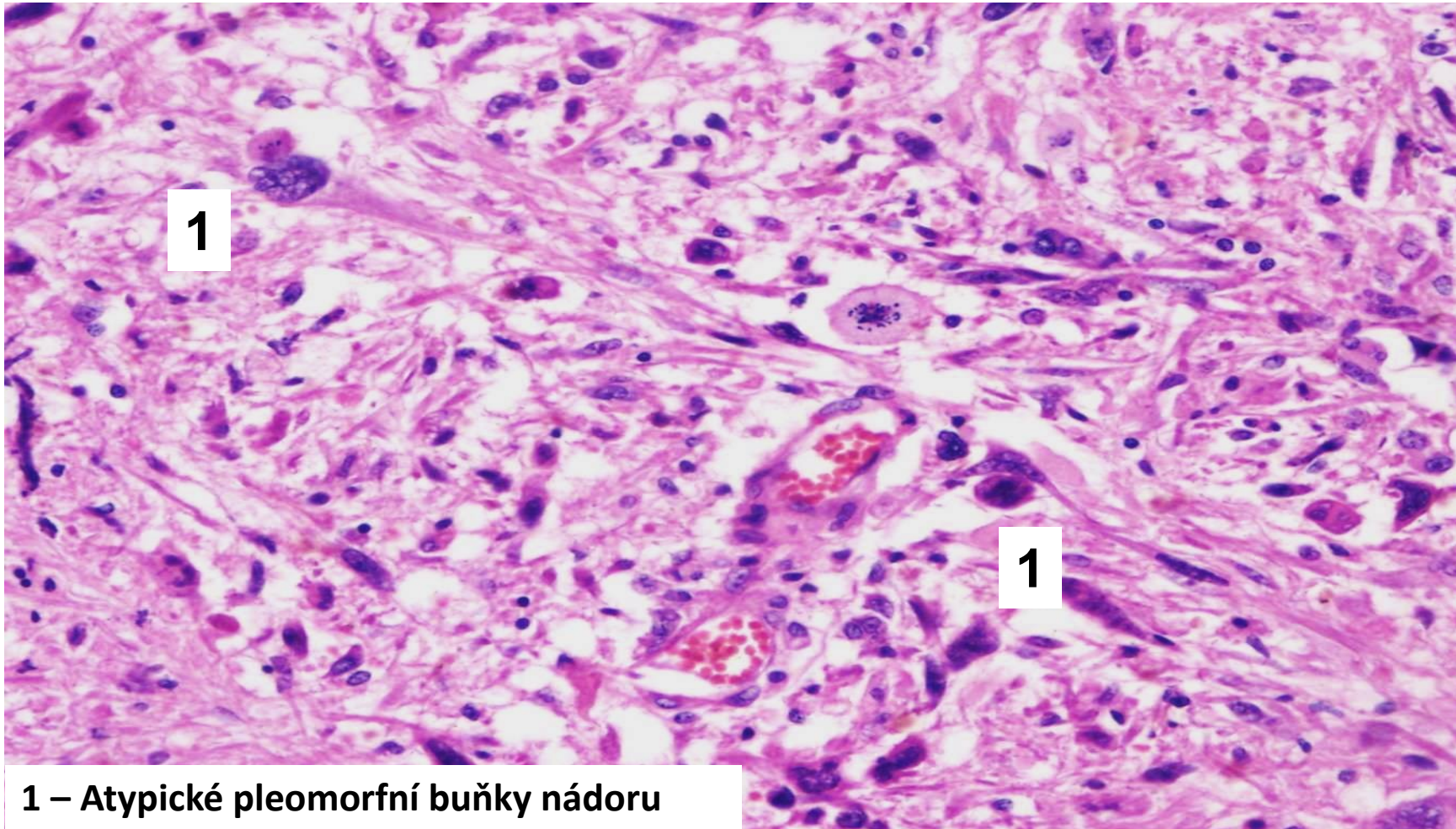
- 1 - Palisádovité řazení pleomorfních buněk
- 2 - Nekróza

# Multiformní glioblastom



- 1 - Palisádovité řazení pleomorfních buněk
- 2 - Nekróza

# Multiformní glioblastom

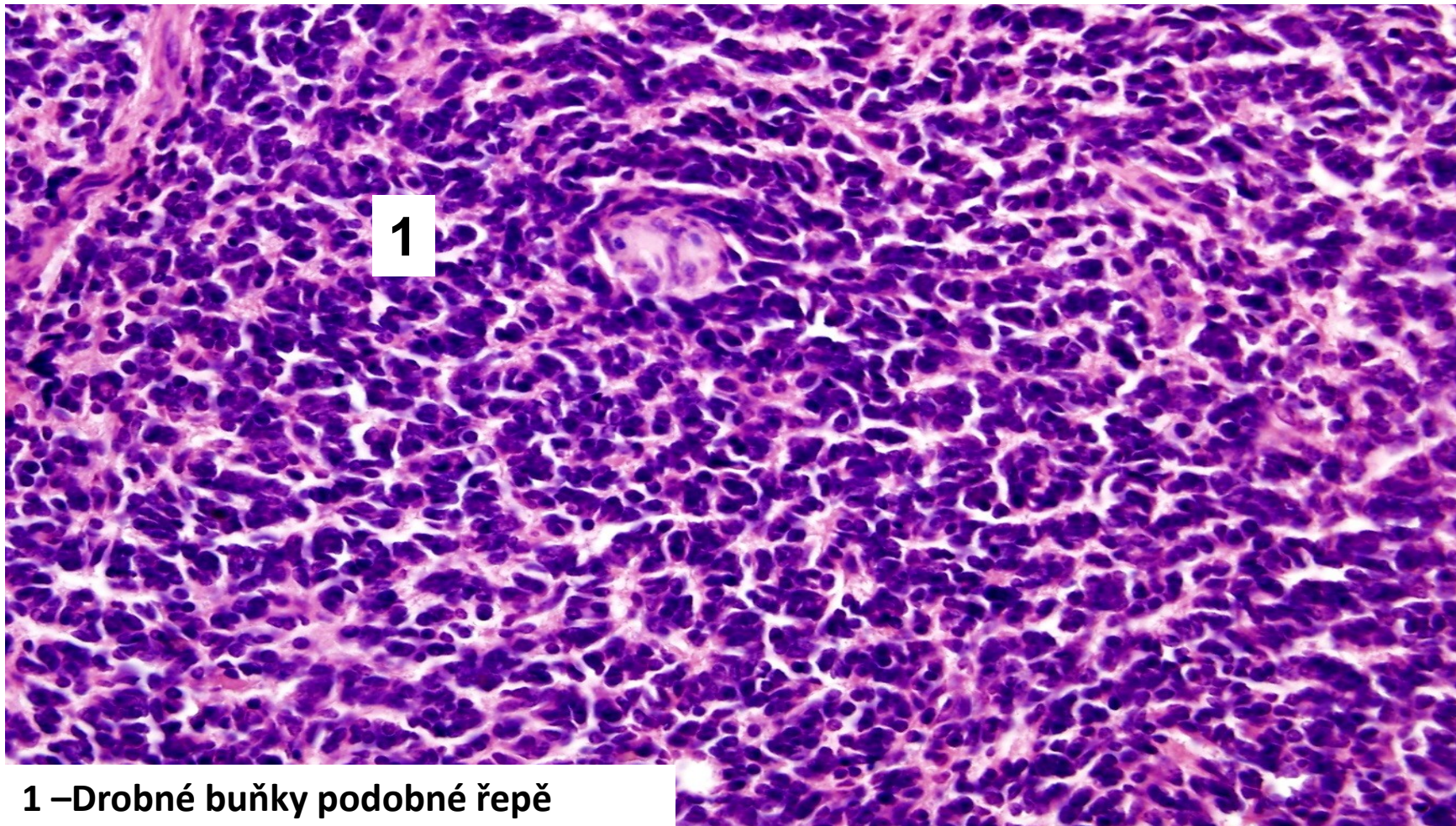


1 – Atypické pleomorfní buňky nádoru

# Vybrané nádory CNS

- **Embryonální tumory:**
  - např. **medulloblastom:**
    - extrémně buněčný
    - buňky drobné kulaté nebo protáhlé (podobné řepě)
    - hyperchromní jádra s hojnými mitózami
    - charakteristické **neuroblastické rozety** (Homer-Wrightovy):
      - tvořené kruhovým seskupením buněk okolo spletených plazmatických výběžků

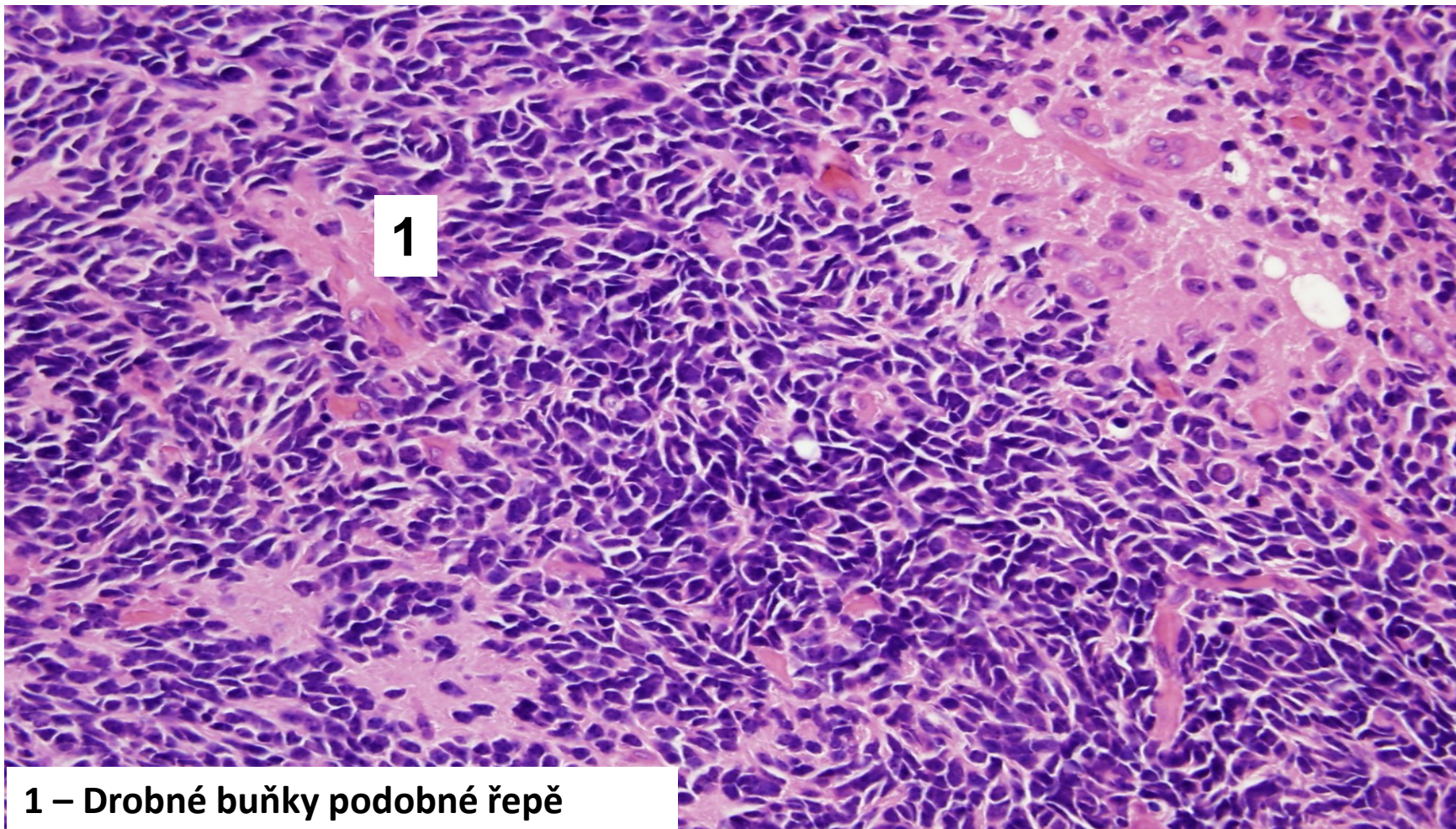
# Meduloblastom



1 – Drobné buňky podobné řepě



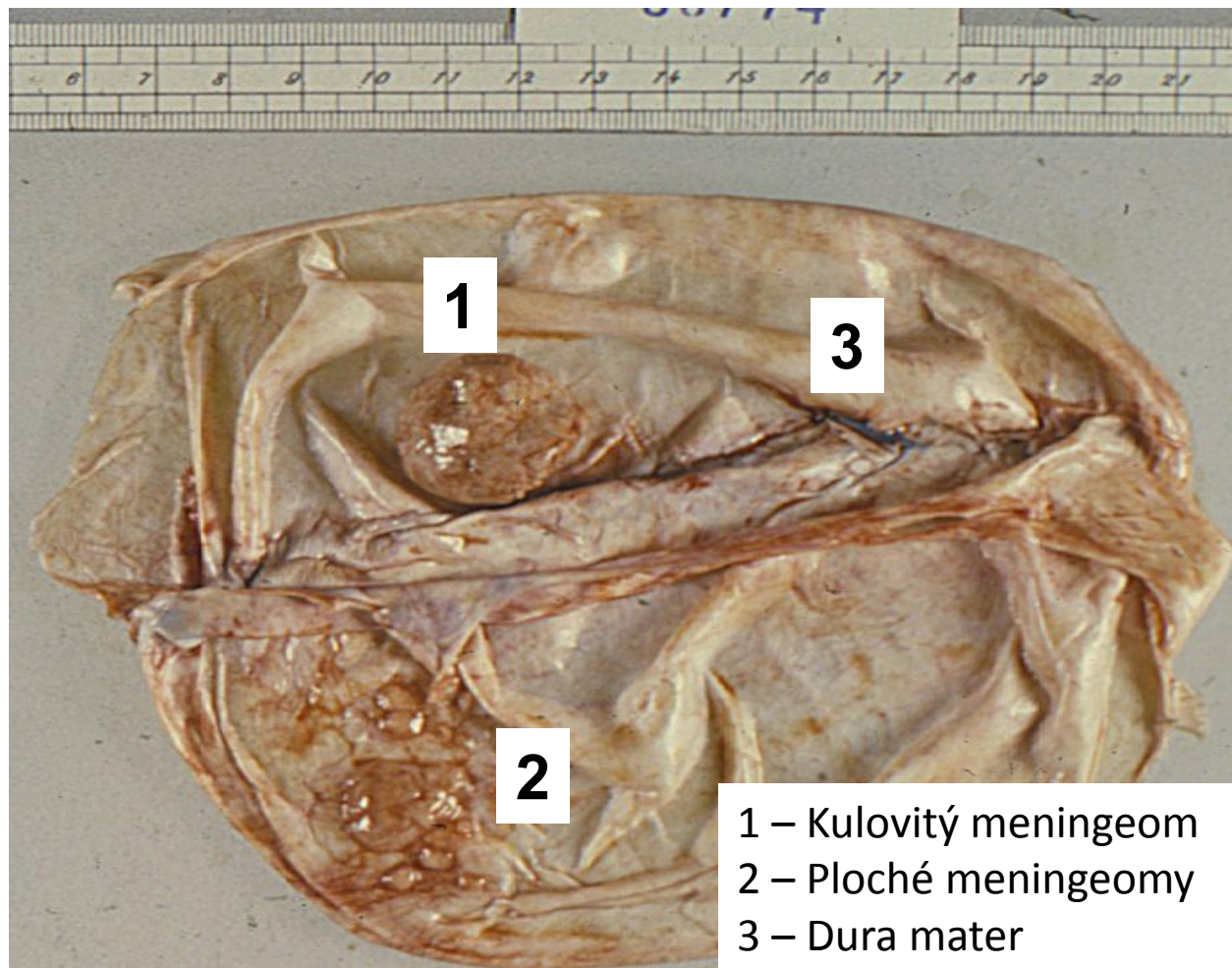
# Meduloblastom



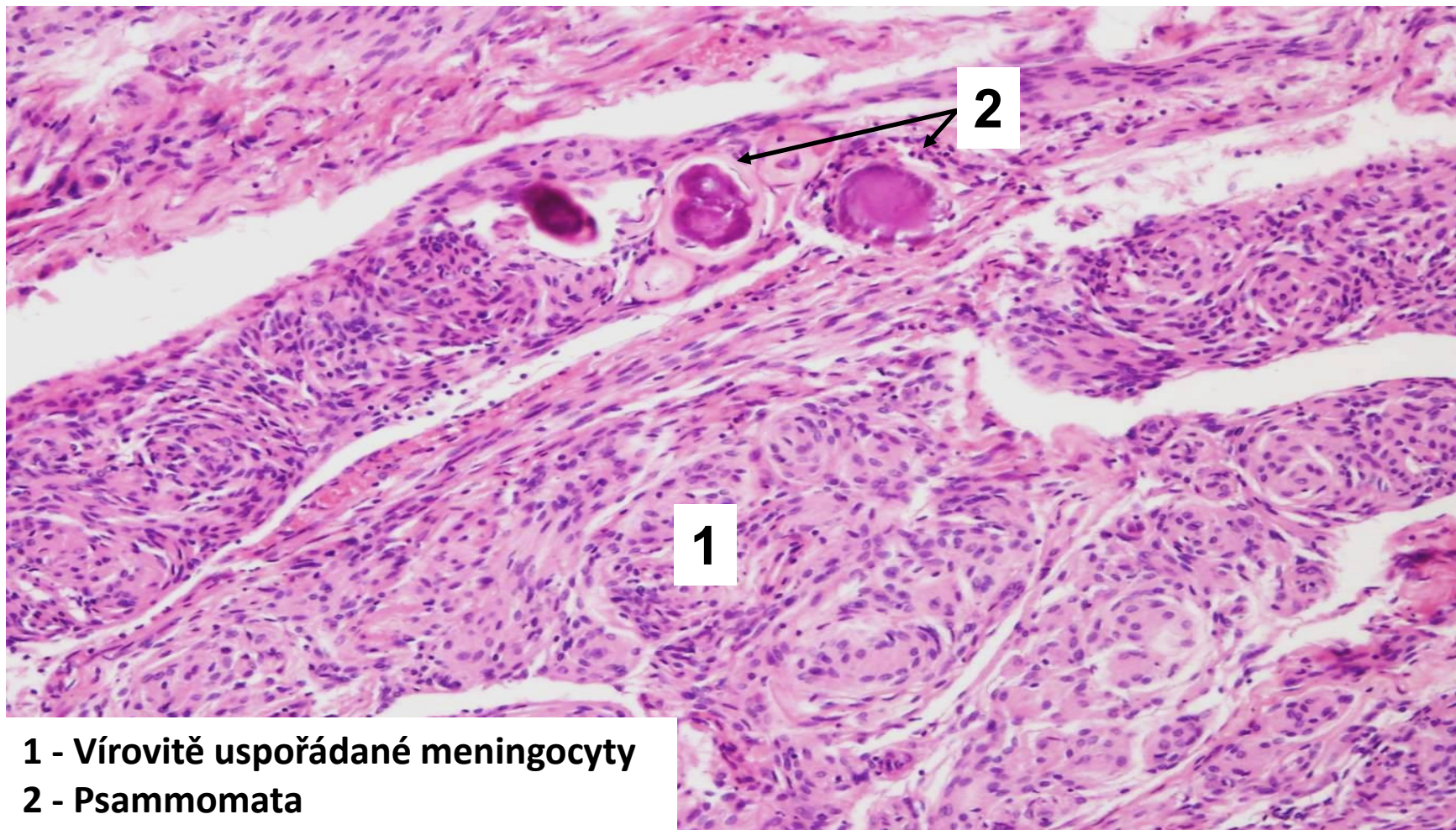
# Nádory mening

- **Meningeom (Grade I dle WHO):**
  - **Makro:**
    - různě velký, dobře ohraničený, často kulovitý
    - Ine k tvrdé pleně
  - **Mikro:**
    - vřetenité buňky
    - uspořádání ve vírech, pruzích, nodulech
    - častá psammomatózní tělíska:
      - bazofilní, koncentrická lamelární stavba

# Meningeom

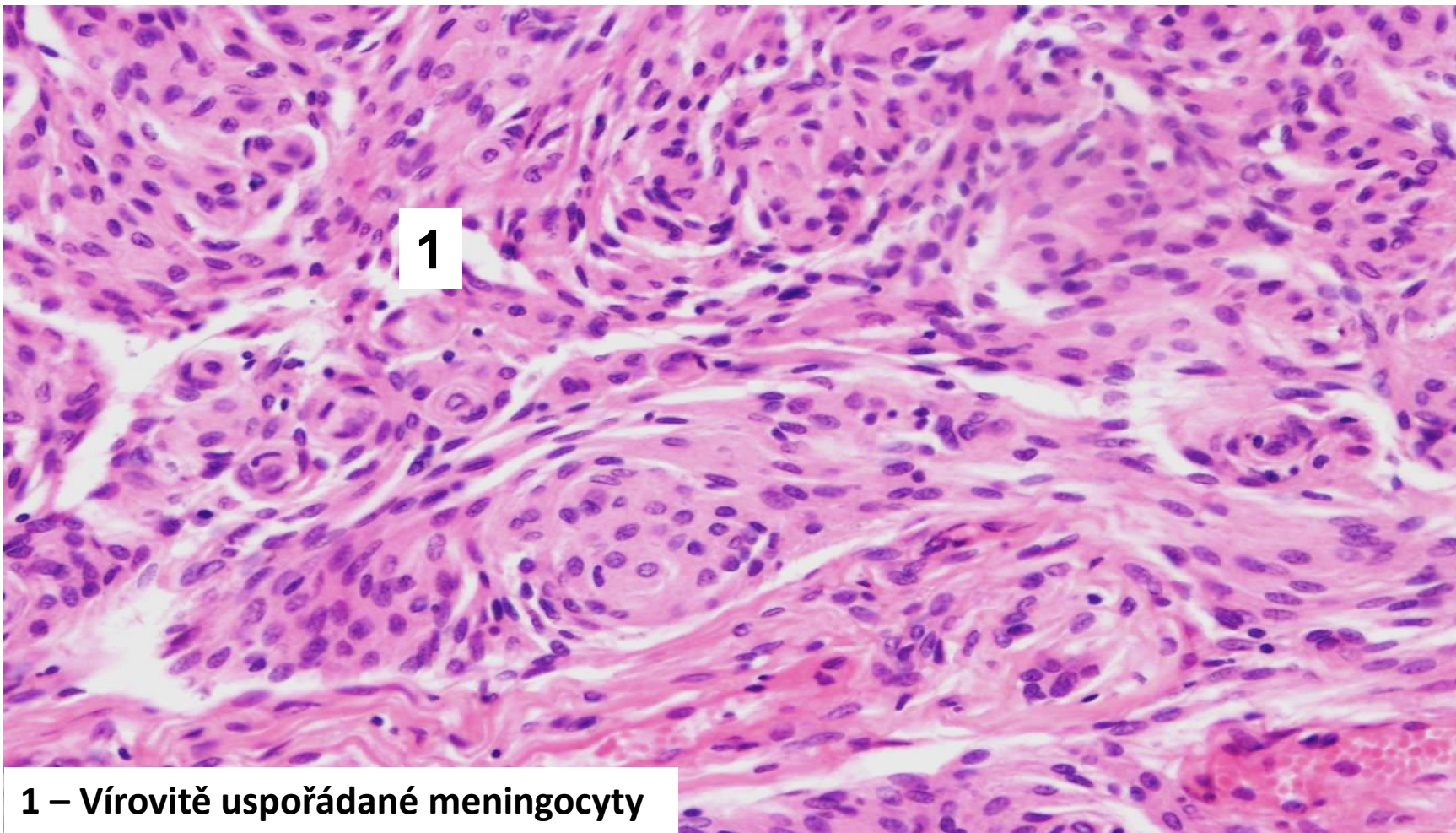


# Meningeom



- 1 - Vírovitě uspořádané meningocyty
- 2 - Psammomata

# Meningeom

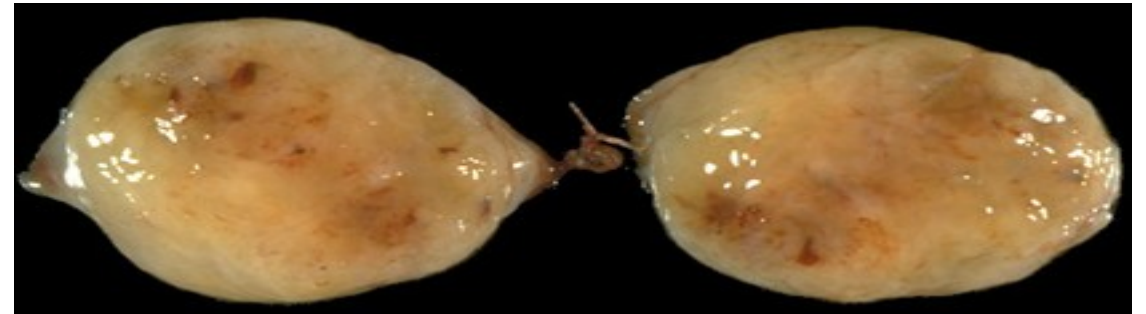
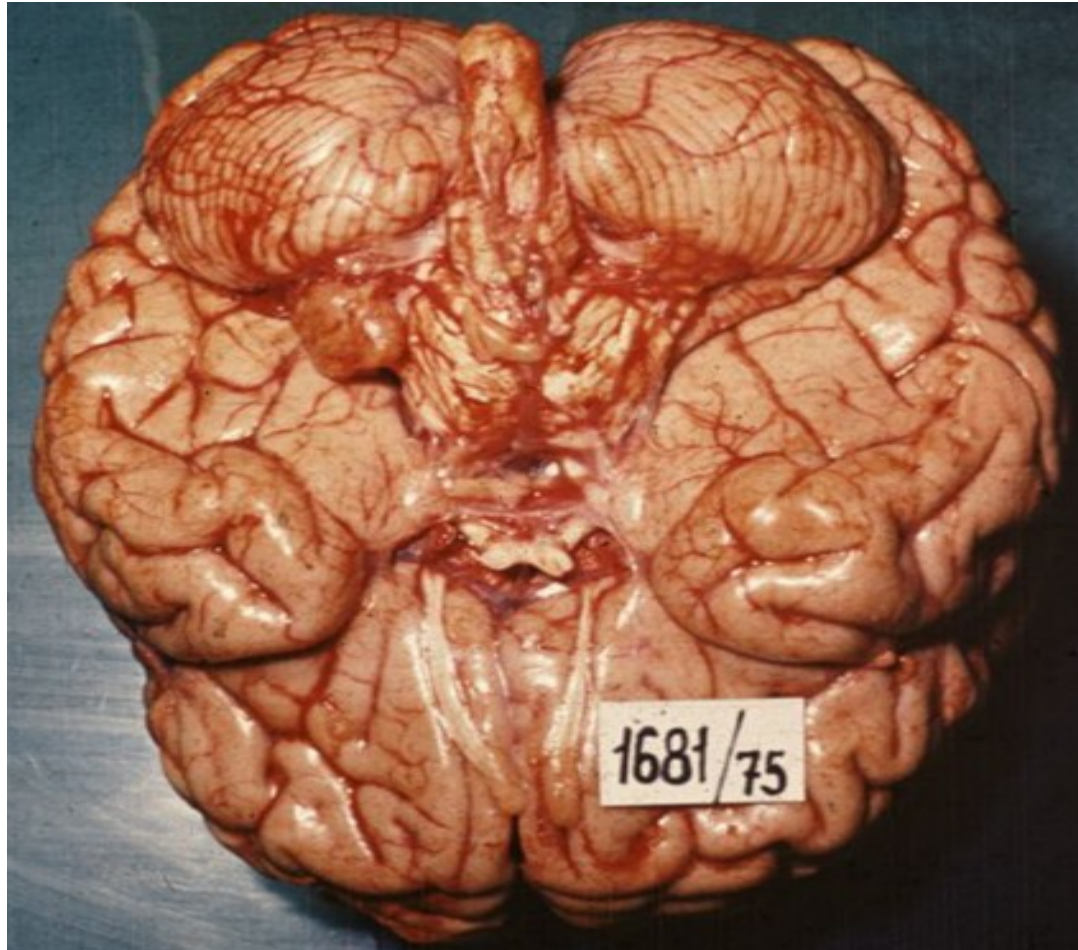
1 – Vírovitě uspořádané meningocyty

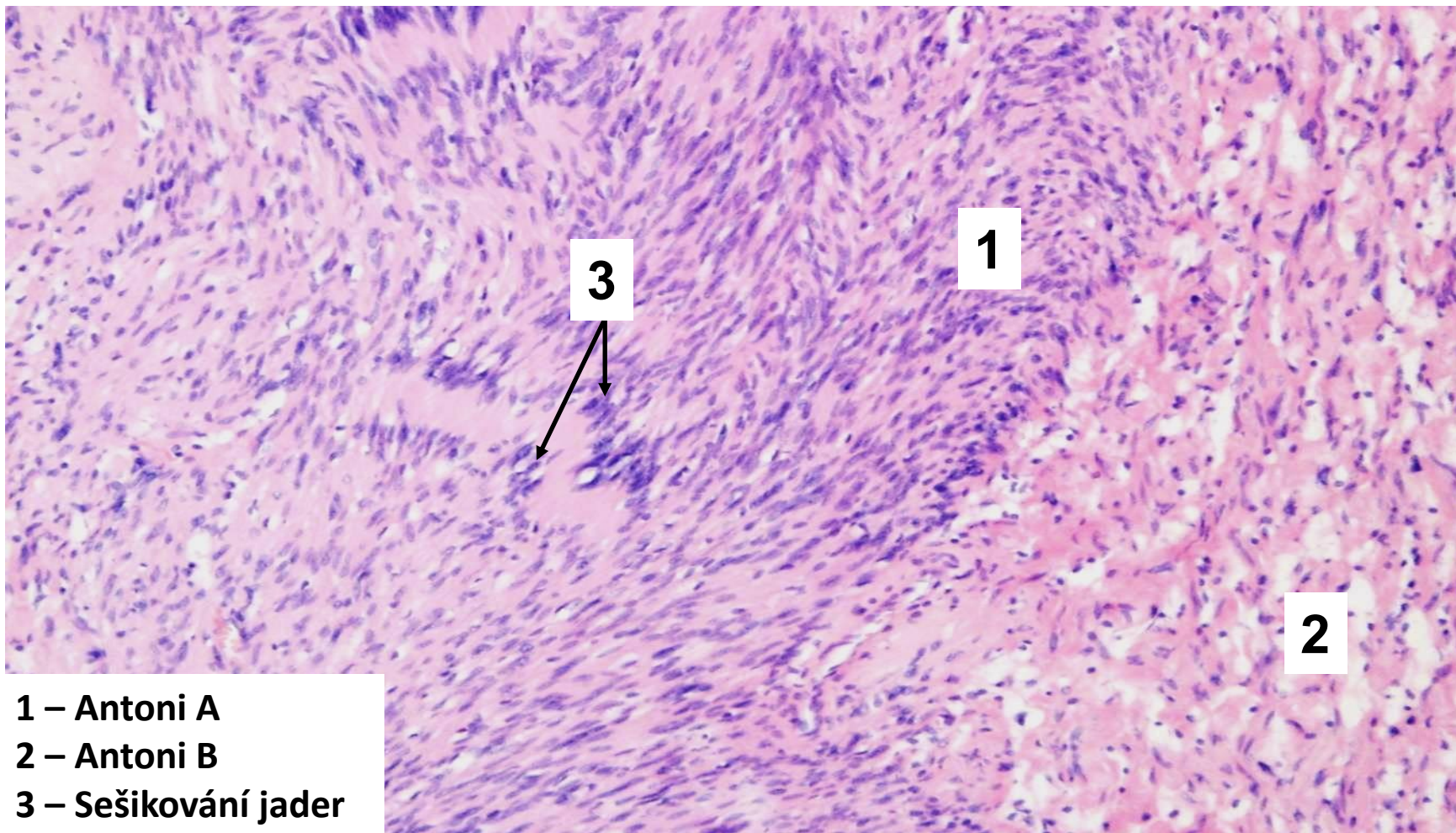
# Vybrané periferní neuroektodermální nádory

- např. **neurinom (schwannom, neurilemmom)**
  - roste v souvislosti s periferními nervy i intrakraniálně
- **Mikro:**
  - buněčné úseky se šikováním jader (**struktura Antoni A**)
  - méně buněčné úseky, často edematózní s volným uspořádáním (**struktura Antoni B**)

# Neurinom

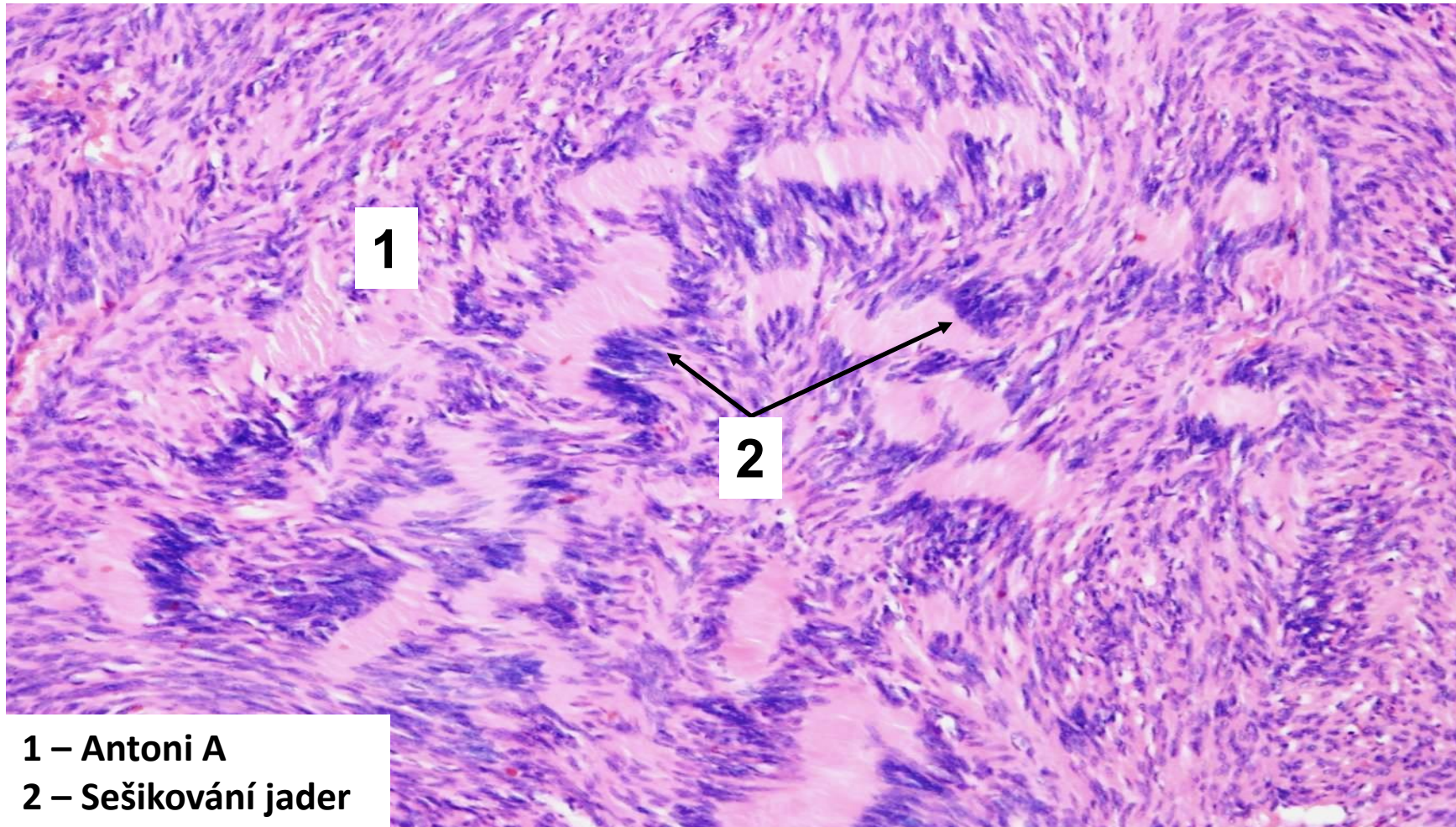


# Neurinom





# Neurinom



# Melanocytické léze

- **Benigní:**

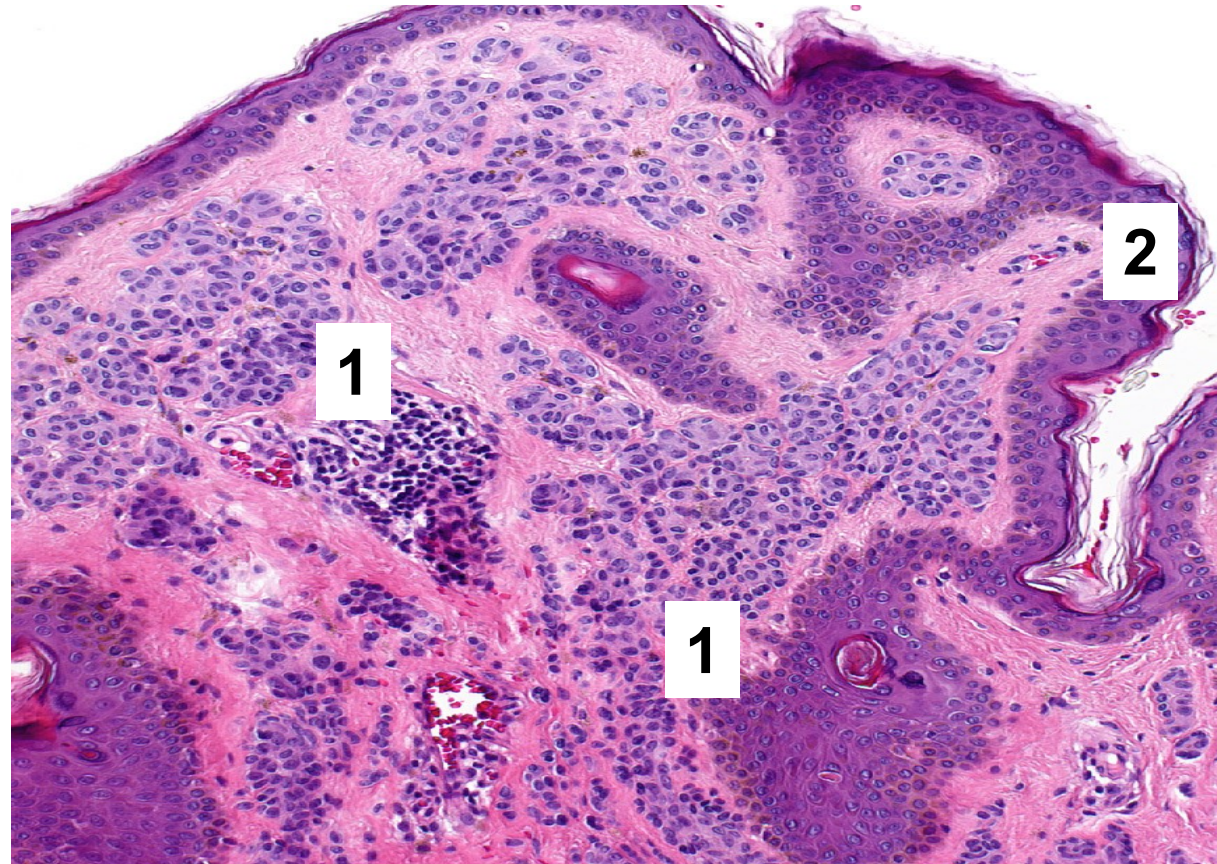
- piha (ephelides)
- benigní lentigo
- pigmentové névy
- Spitzové névus, Reed, a jiné
- dysplastický névus

- **Maligní melanom:**

- Nodulární
- Povrchově se šířící - SSM (nově Low-CSD\* melanom)
- Lentigo maligna / lentigo maligna melanom (High-CSD\* melanom in situ / melanom)
- Akrolentiginózní melanom

\* *CSD = cumulative sun-induced damage*

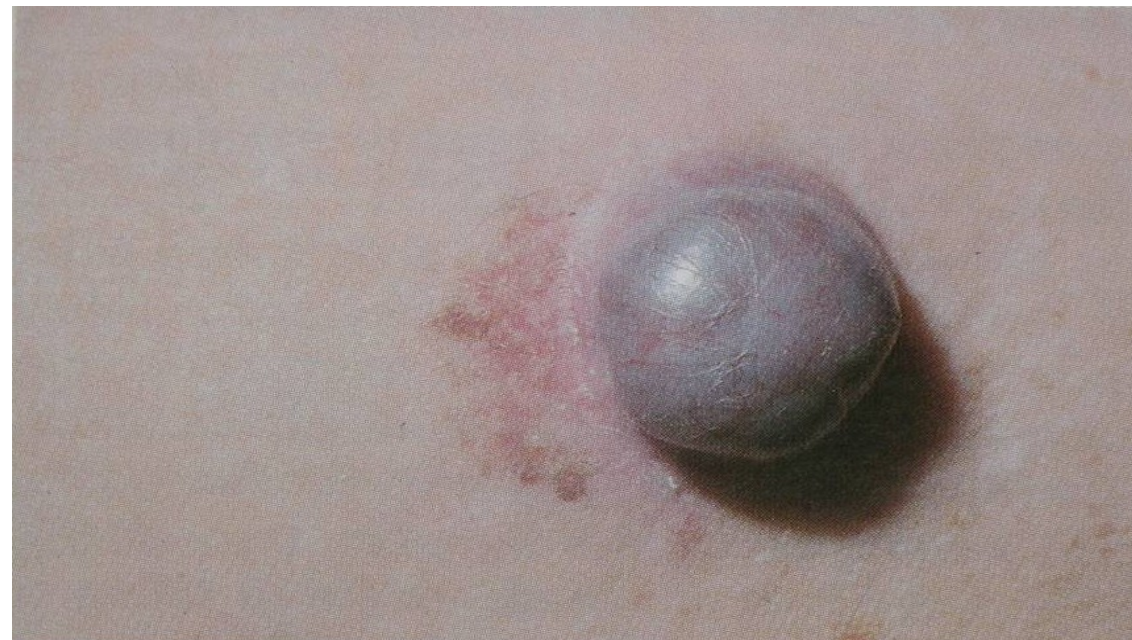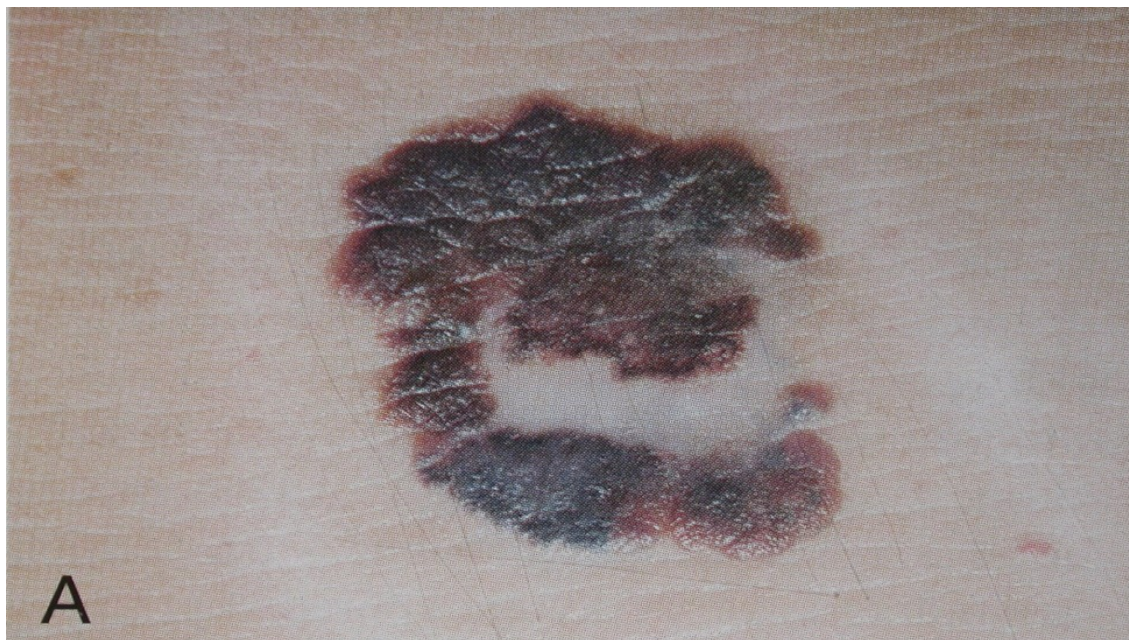# Intradermální melanocytární névus



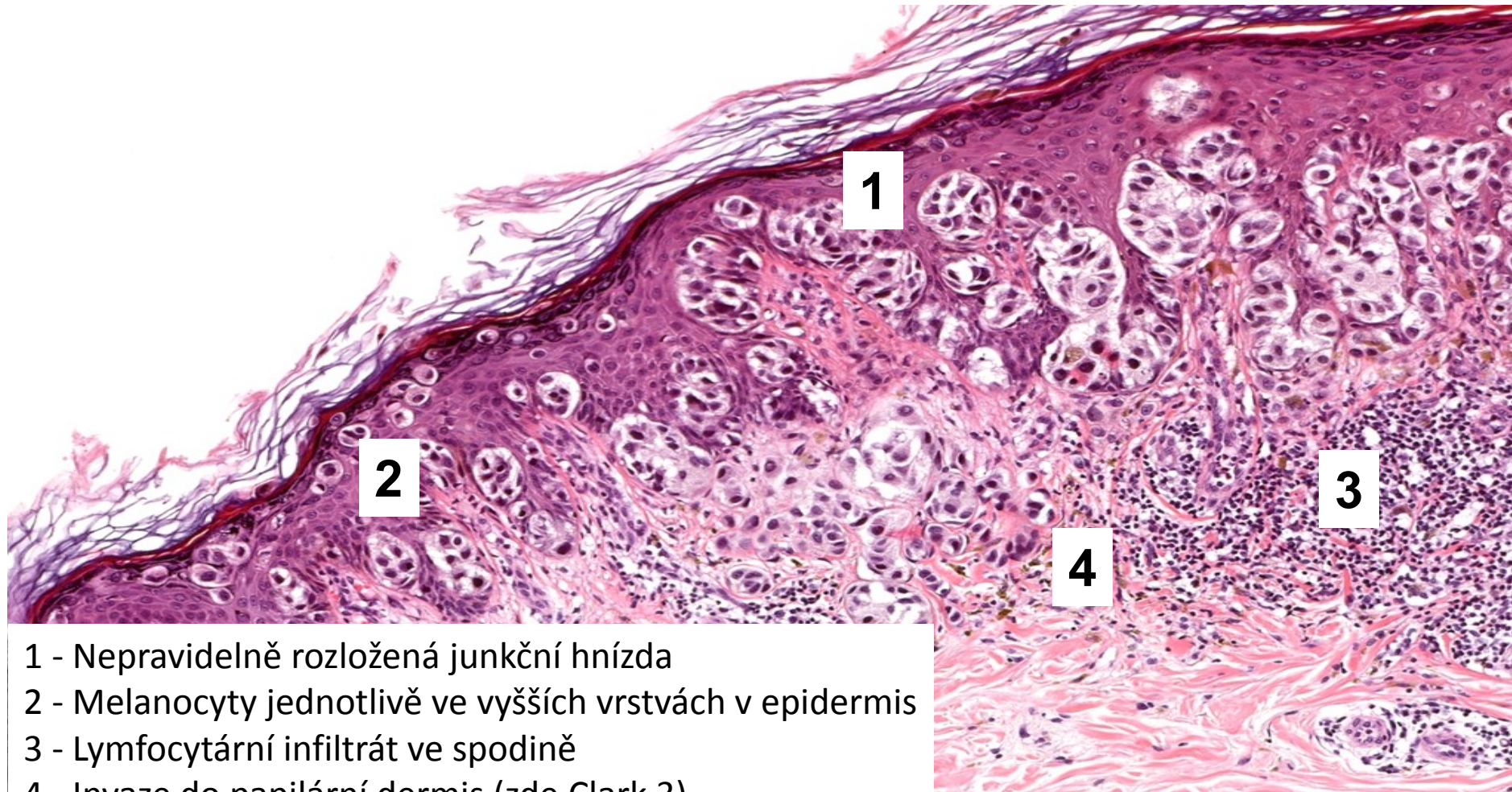
1 - Melanocyty

2 - Vrstva papilárního koria oddělující hnízda melanocytů od epidermis

# Maligní melanom – radiální růstová fáze

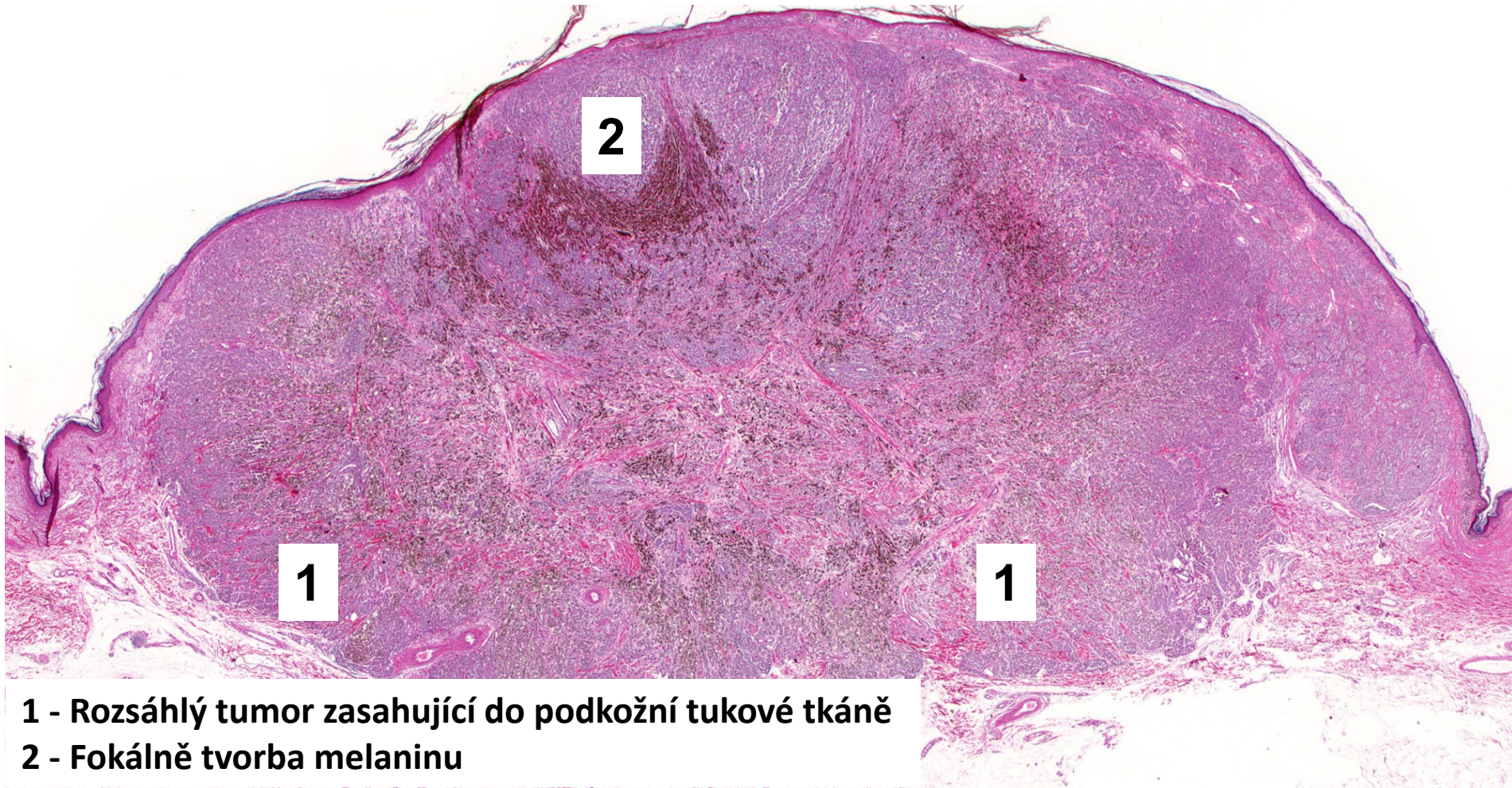


# Maligní melanom – radiální růstová fáze



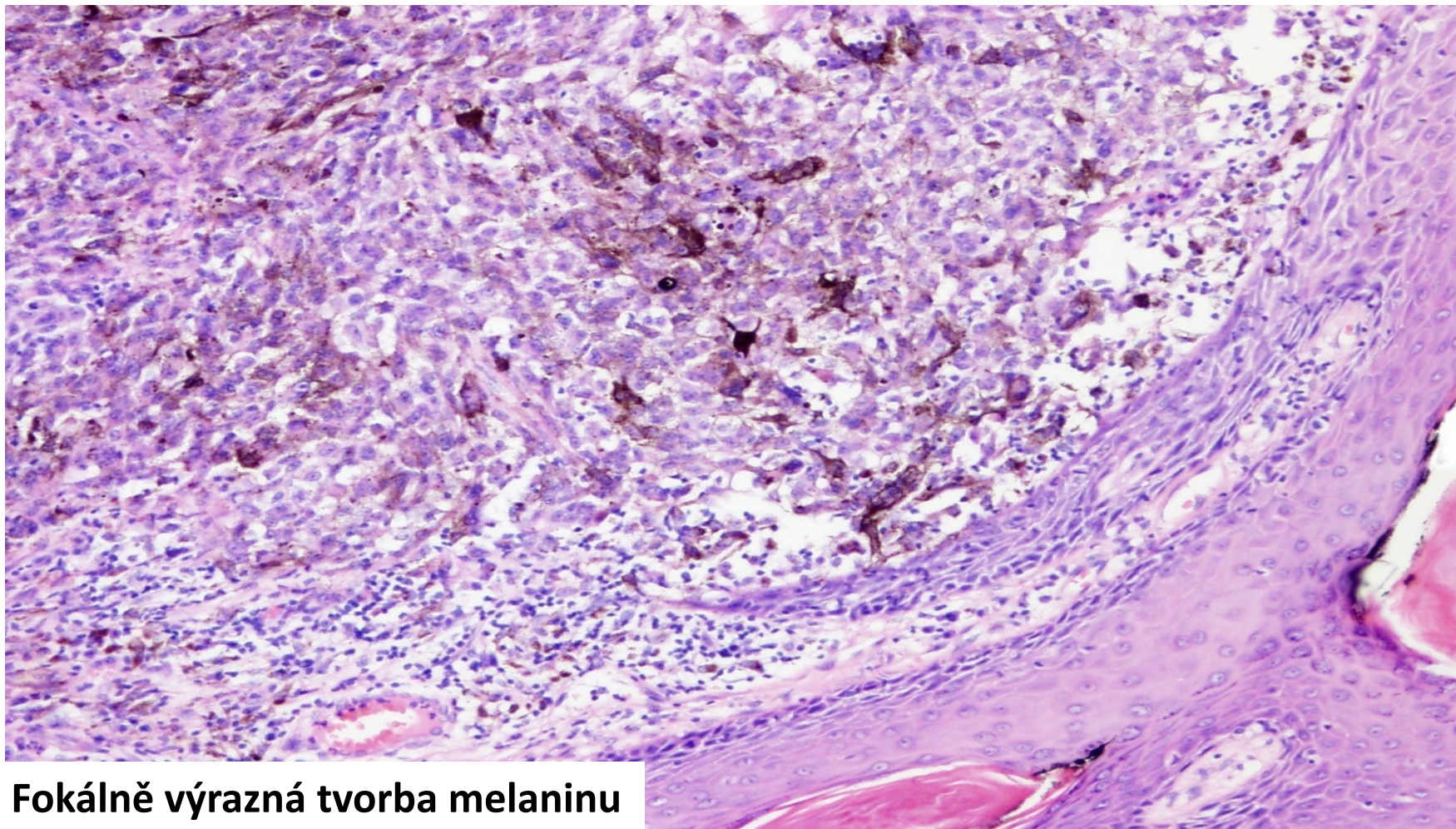
- 1 - Nepravidelně rozložená junkční hnízda
- 2 - Melanocyty jednotlivě ve vyšších vrstvách v epidermis
- 3 - Lymfocytární infiltrát ve spodině
- 4 - Invaze do papilární dermis (zde Clark 3)

# Nodulární melanom

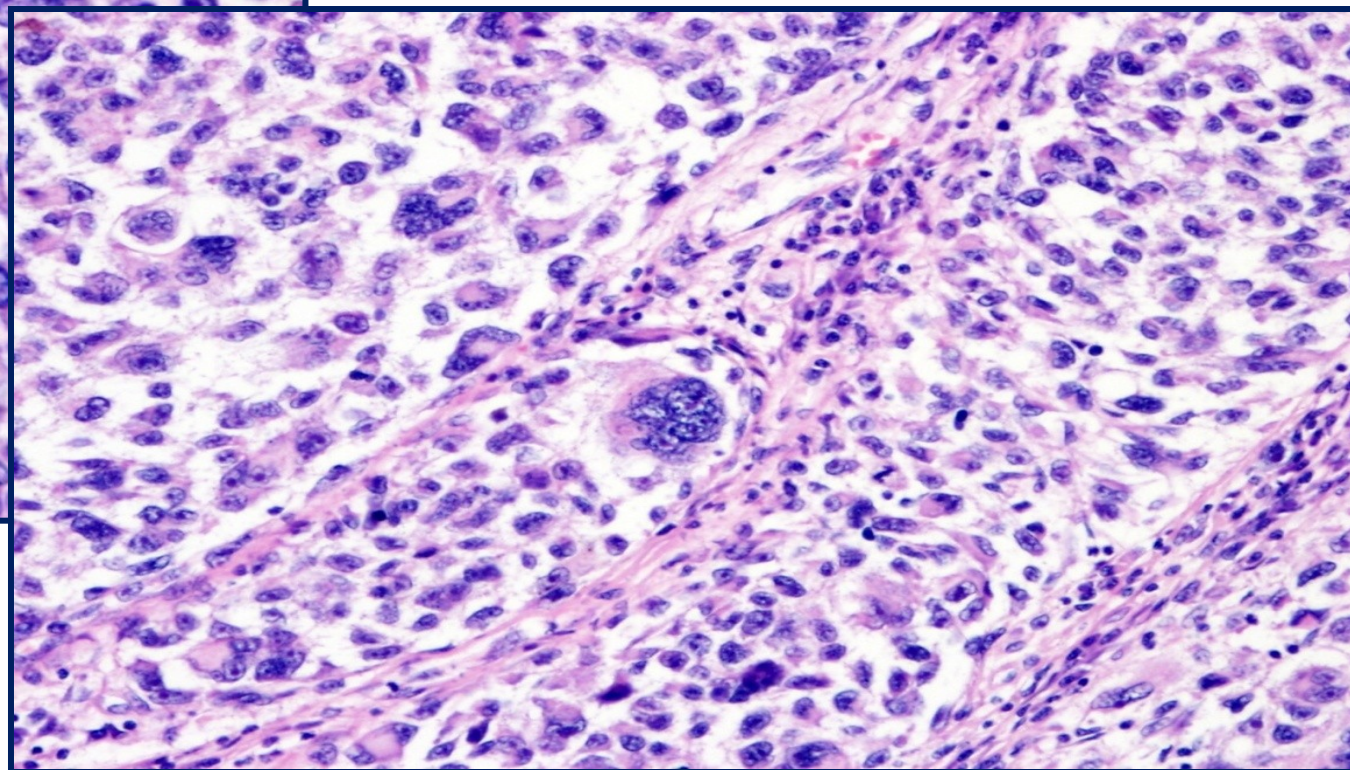
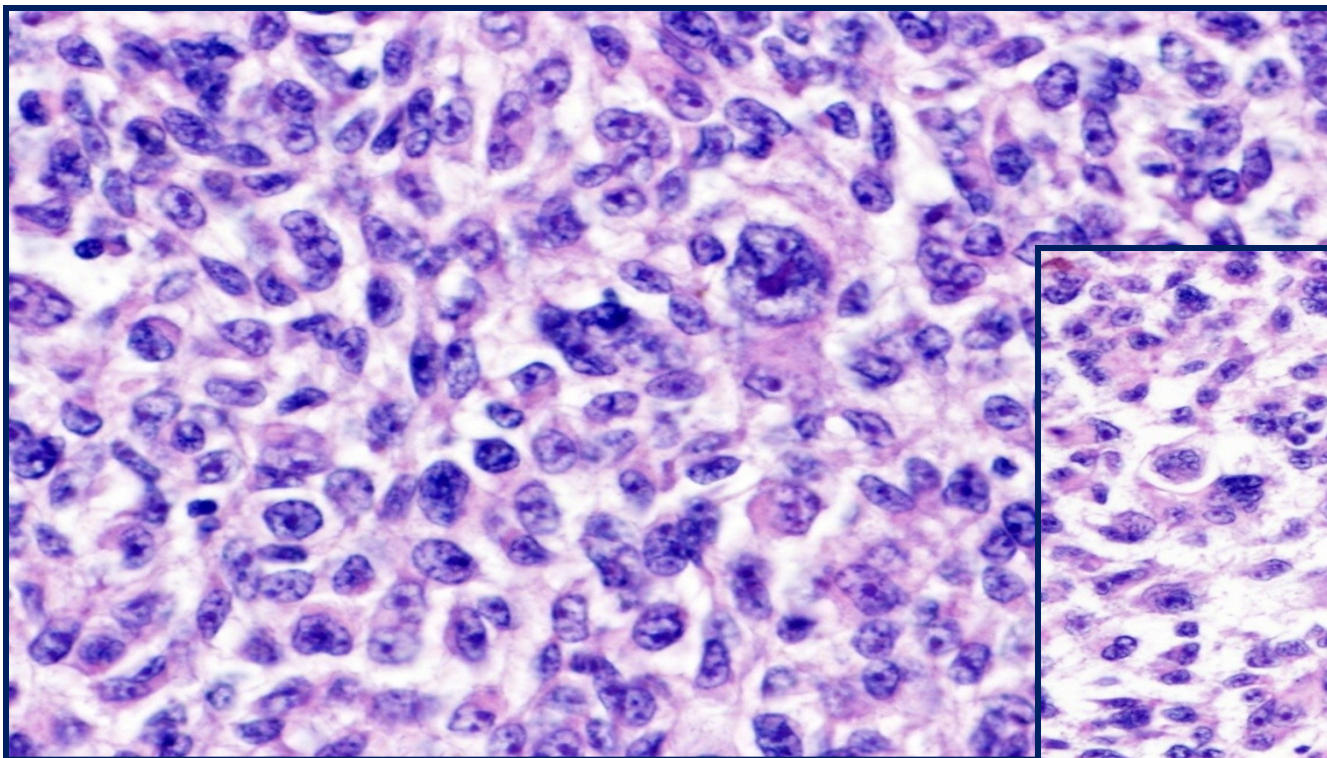


- 1 - Rozsáhlý tumor zasahující do podkožní tukové tkáně**  
**2 - Fokálně tvorba melaninu**

## Nodulární maligní melanom



## Nodulární maligní melanom



**Atypické melanoblasty, nápadná jádérka**



# Germinální nádory

- nejčastěji se vyskytují v gonádách
- někdy i v extragonadální lokalizaci:
  - přední mediastinum, retroperitoneum, epifýza
- mohou se vyskytovat i kongenitálně
  - např. teratom v sakrální lokalizaci

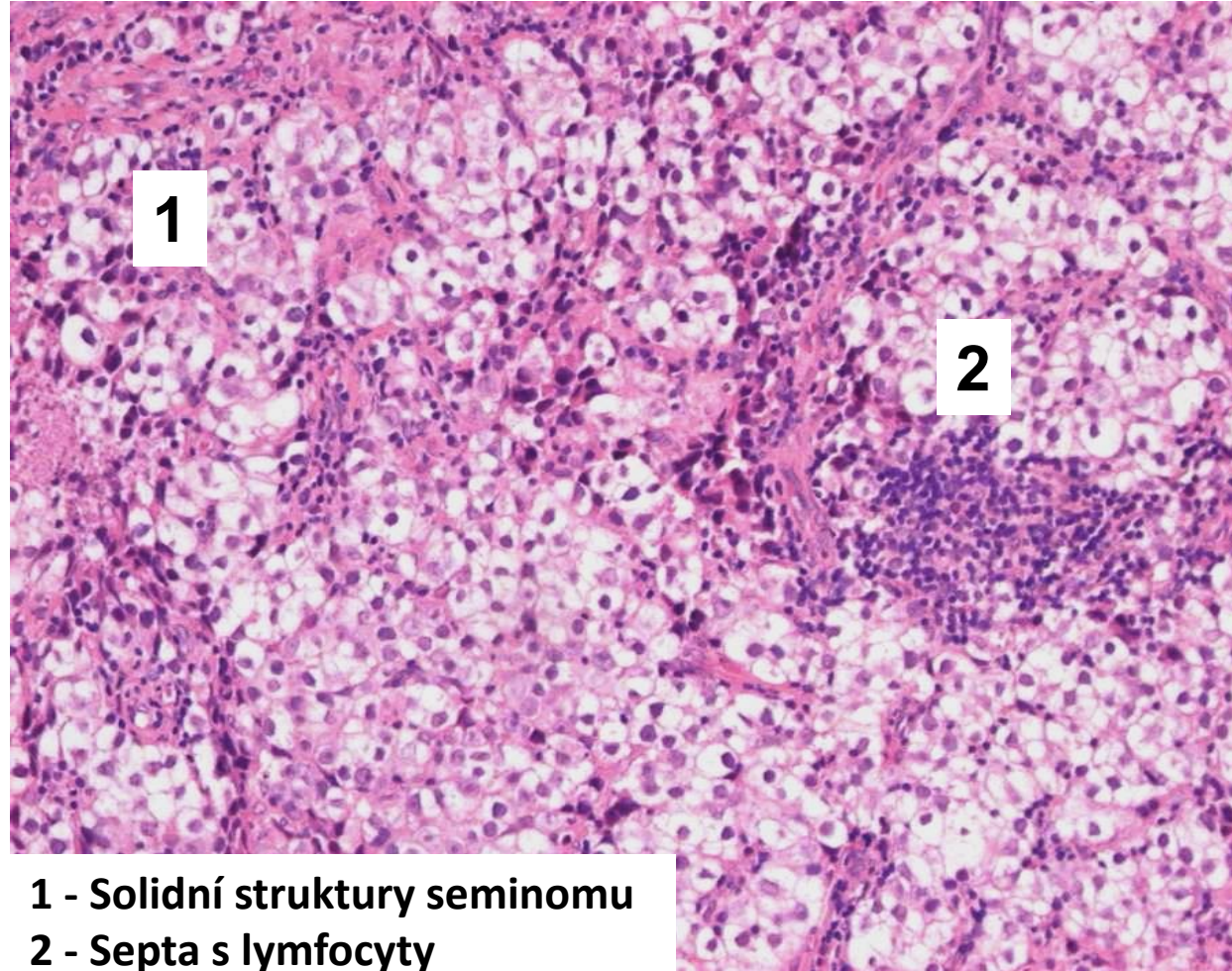
# Germinální nádory

- cca 90 % primárních nádorů varlat
- hlavně mezi pubertou a 40. rokem
- RF: +RA, +OA, kryptorchismus, snížená plodnost, neplodnost,...
- metastázy lymfogenní (paraaortální LU) i hematogenní (plíce)
  
- produkují onkomarkery
  - $\alpha$ FP, hCG, PLAP, CEA, LDH (nespecifické)
  - detekce v séru i tkáních
  - význam v diagnostice i v monitorování pacienta při/po léčbě

# Seminom

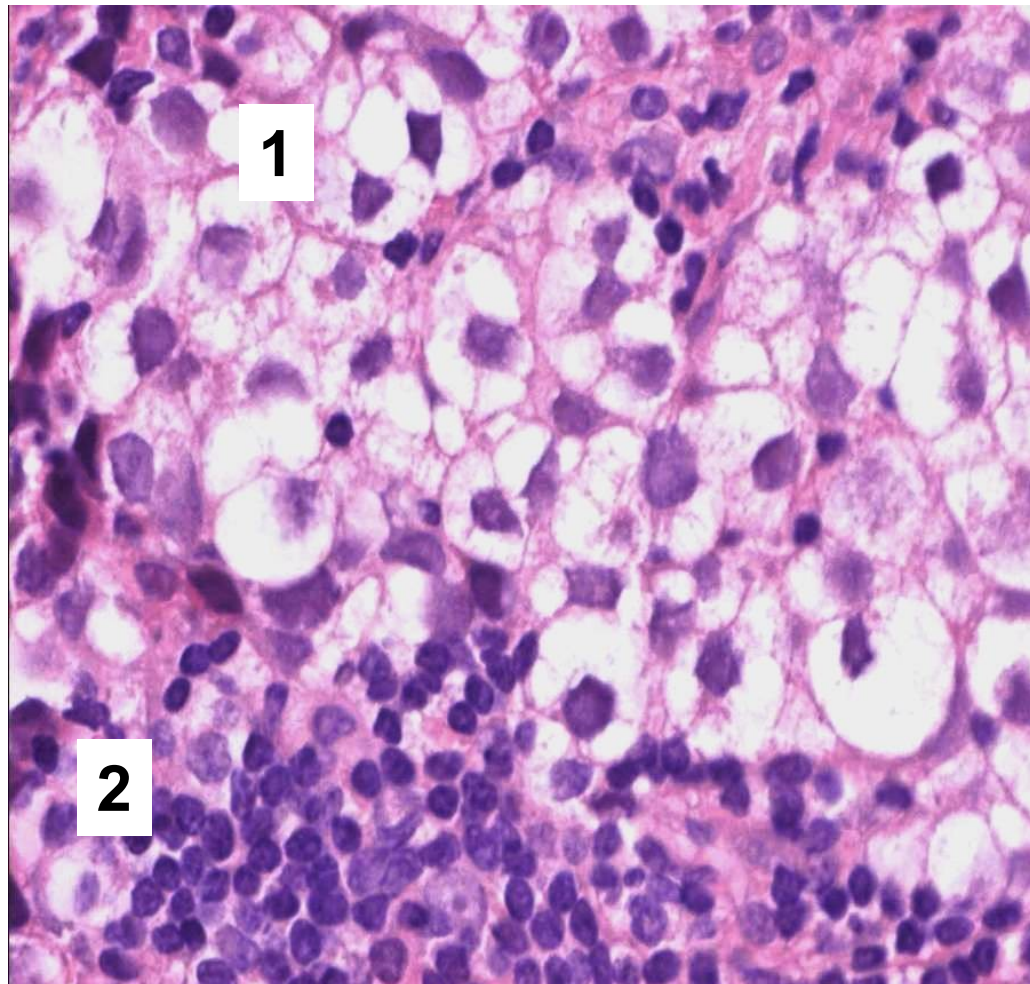
- tvoří cca 50% všech germinálních nádorů
- nejčastější tumor varlete
- hlavně mezi 30.- 40. rokem života (postpubertálně)
- RF: kryptorchismus
- varle zvětšené, bolestivé
- dobrá prognóza (časná dg., radio i chemo senzitivní)
  
- **Makro:**
  - solidní, homogenní, šedorůžový s nekrózami
  - často postižena velká část varlete, roste destruktivně
  - i při značné velikosti často lokalizován intratestikulárně
  - v pokročilých případech se šíří do rete testis, nadvarlete, semenného provazce, skrotálního vaku

# Seminom klasický



# Seminom

- 1 - Nádorové buňky s opticky prázdňou cytoplazmou
- 2 - Septa s lymfocyty



# Teratomy

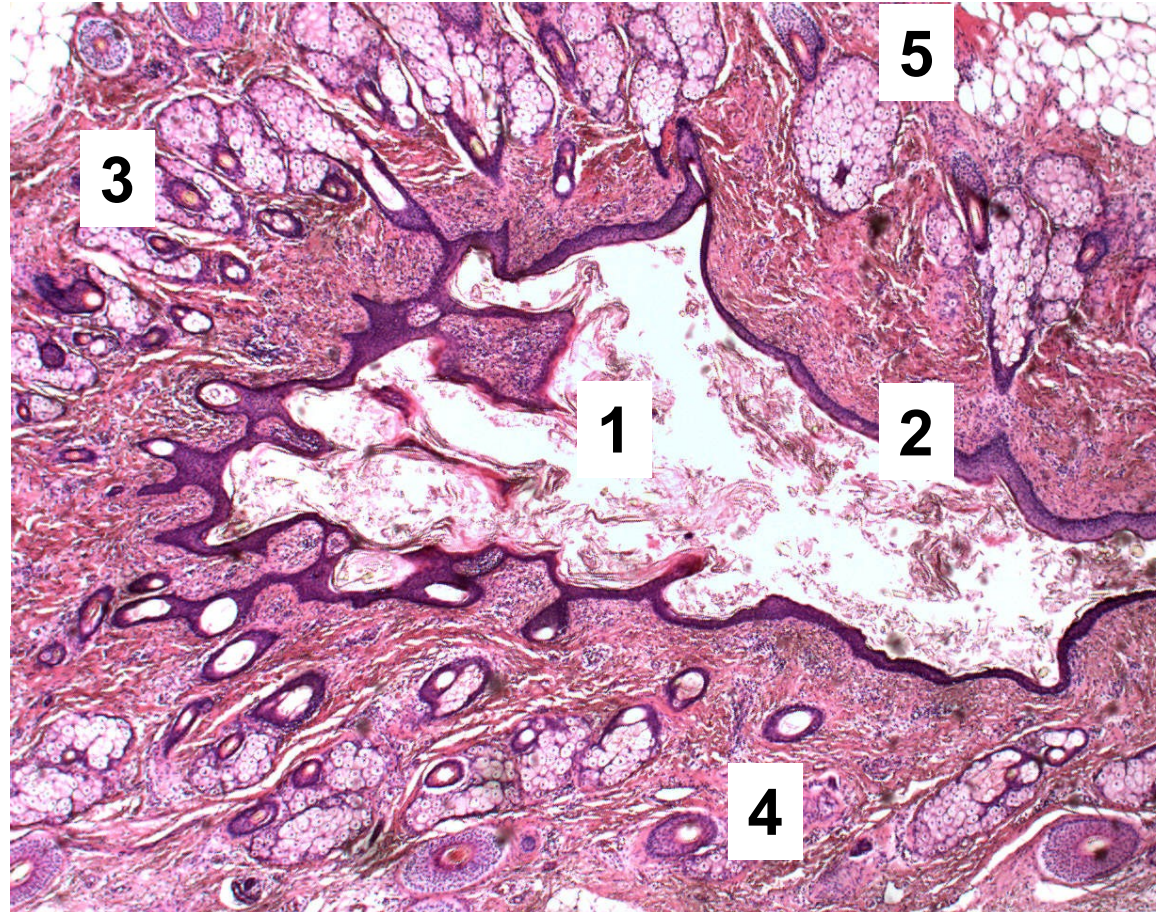
- smíšené nádory složené z jednoho, dvou či tří zárodečných listů
- gonodální i extragonadální, oproti ovariu velmi vzácný
- i jako součást smíšených germinálních nádorů
  
- makro:
  - cystické (většinou benigní)
  - solidní

# Teratomy

- **Mikro:**
  - obsahují různé typy tkání:
    - mozek, zuby, epitelové struktury, endokrinní orgány, svaly, chrupavku, kost,..
    - často struktury epidermoidní či dermoidní cysty s chlupy
    - nezralá či malignizovaná tkáň (nezralý t., teratom se somatickým typem malignity)

# Dermoidní cysta (zralý diferencovaný teratom)

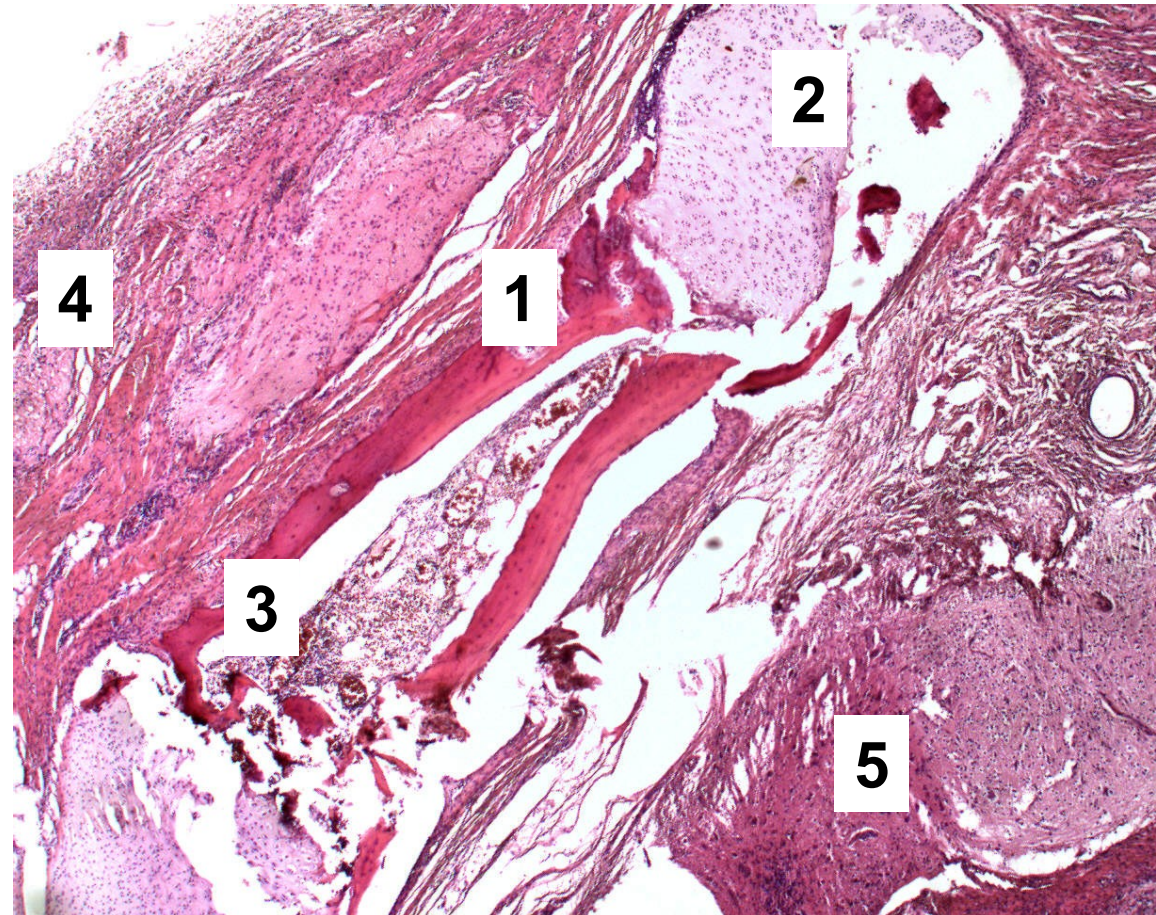
- 1 - Lumen s odloupanými zrohovatělými buňkami
- 2 - Epidermis
- 3 - Mazové žlázy
- 4 - Vlasové folikly
- 5 - Tuková tkáň



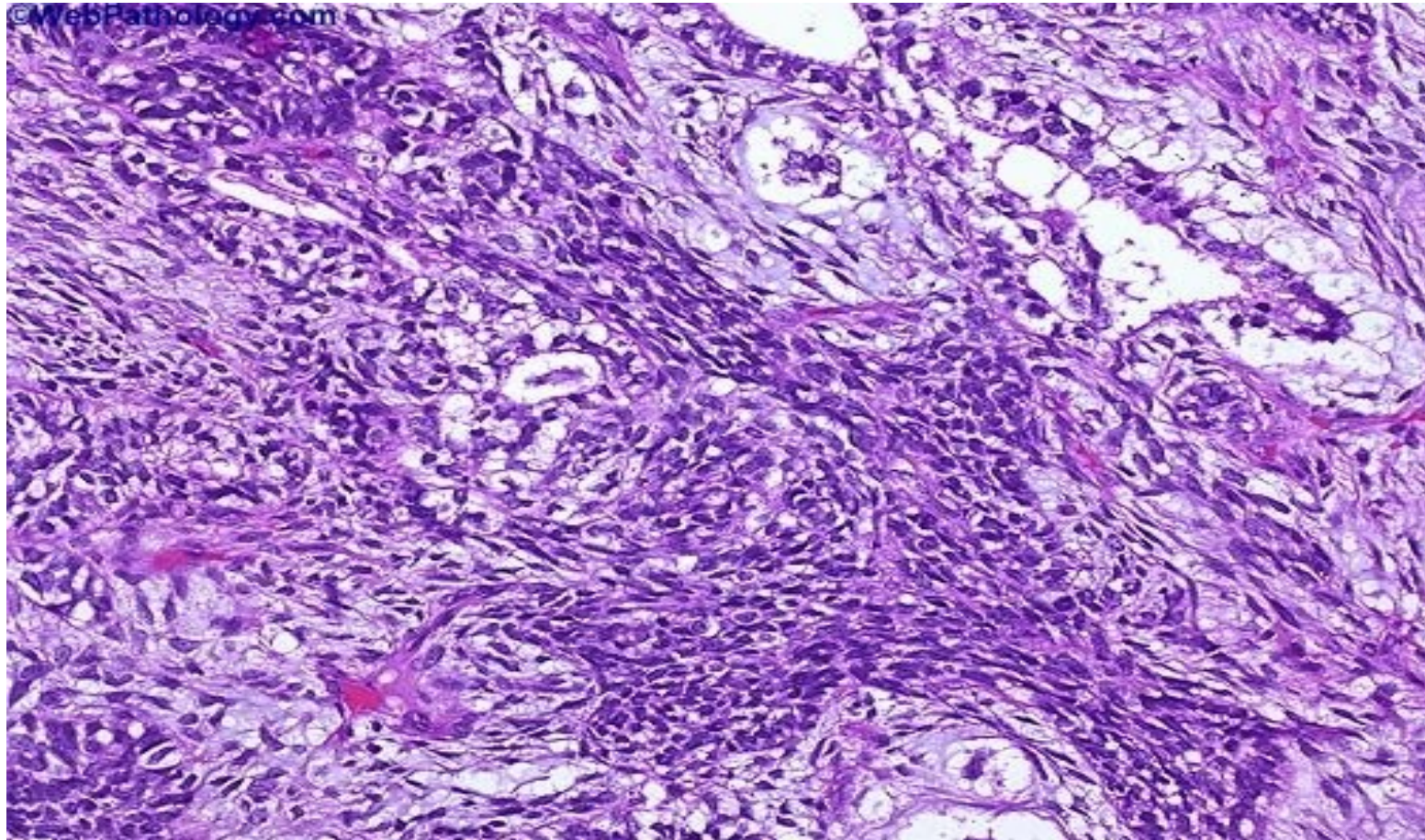


# Dermoidní cysta (zralý diferencovaný teratom)

- 1 - Lamelární kost
- 2 - Chrupavka
- 3 - Hematopoetická tkáň
- 4 - Příčně pruhovaná svalovina
- 5 - Nervová tkáň



# teratom diferencovaný nezralý



primitivní fetální tkáň (neuroektodermové)

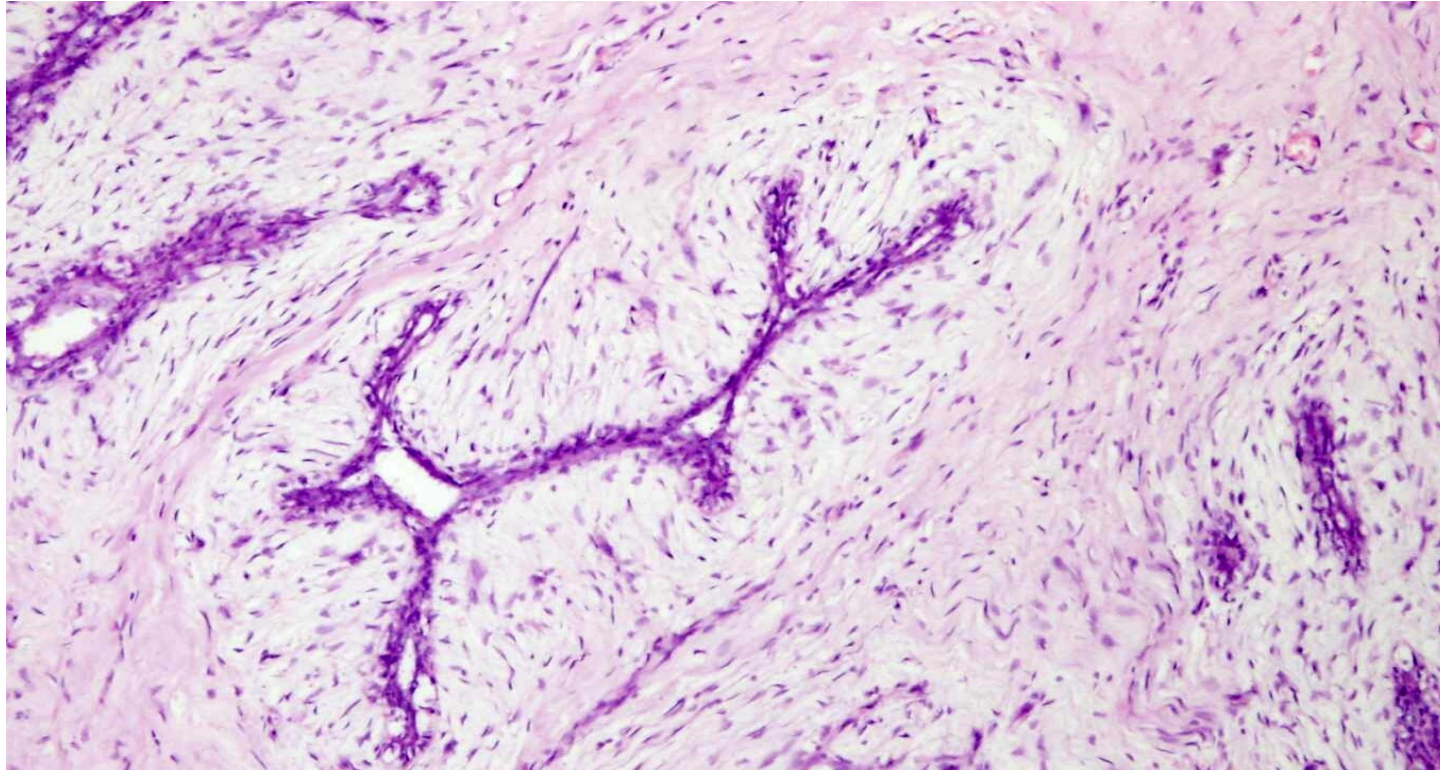
# Smíšené nádory ????????

- jsou tvořeny dvěma nebo více tkáňovými komponentami identické nebo odlišné histogeneze a identické nebo rozdílné biologické povahy:
  - smíšené **mezenchymové nádory**
    - např. angiofibrom, angioleiomyolipom
  - smíšené **mezenchymové/epitelové nádory**
    - např. fibroadenom, adenosarkom, karcinosarkom
  - smíšené **maligní epitelové nádory**
    - např. adenoskvamózní karcinom
  - smíšené **germinální nádory**
    - např. kombinace seminomu a teratomu v jednom nádoru

# Fibroadenom mammy

- nejčastější tumor mammy mladých žen
- benigní
- **Makro:**
  - ohraničený, pohyblivý
- **Mikro:**
  - proliferující vývody
  - zmnožené stroma (edematózní nebo hyalinizované)
  - dva typy:
    - **perikanalikulární a intrakanalikulární typ (nemá praktický význam)**

# Fibroadenom mammy



**Intrakanalikulární typ:**

Zmnožené edematózně prosáklé stroma štěrbinovitě utlačuje novotvořené vývody

*Děkuji za pozornost*

