

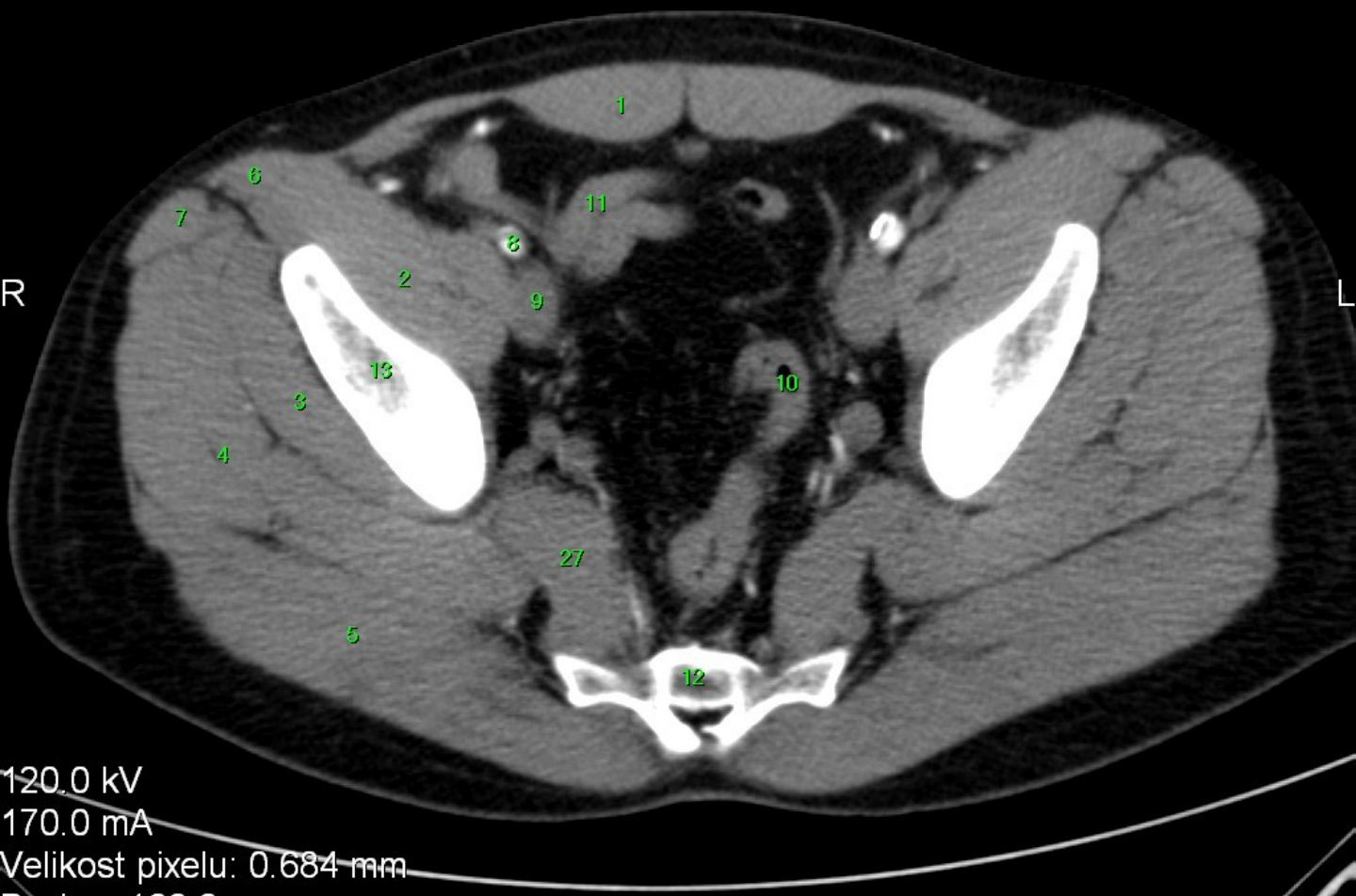
CT/6/52
Axial
AX 5/5
CONTRAST

A

FN BRNO BOHUNICE

A01901
01901
1957/1/1
51Y M
03489
2008/1/7
00:00:00

- 1. m. rectus abdominis
- 2. m. iliopsoas
- 3. m. gluteus minimus
- 4. m. gluteus medius
- 5. m. gluteus maximus
- 6. m. sartorius
- 7. m. tensor fasciae latae
- 8. a. iliaca ext.
- 9. v. iliaca ext.
- 10. colon sigmoideum
- 11. ileum
- 12. os sacrum
- 13. ala ossis ilii
- 14. m. rectus femoris
- 15. m. obturatorius int.
- 16. a. femoralis com.
- 17. v. femoralis com.
- 18. m. pectineus
- 19. v. urinaria
- 20. prostata
- 21. rectum
- 22. caput femoris
- 23. foveola capitis femoris
- 24. trochanter major
- 25. acetabulum
- 26. os coccygis
- 27. m. piriformis
- 28. m. vastus intermedius
- 29. m. obturatorius externus
- 30. a. femoralis superfic.
- 31. a. femoralis prof.
- 32. m. adductor longus
- 33. m. adductor brevis
- 34. m. adductor magnus
- 35. colum femoris
- 36. os ischii
- 37. os pubis
- 38. trochanter minor
- 39. m. vastus lateralis
- 40. m. quadratus femoris
- 41. m. ischiocavernosus
- 42. m. bulbocavernosus
- 43. m. sphincter ani ext.
- 44. m. levator ani
- 45. m. transversus perinei superfic.
- 46. m. gracilis
- 47. m. semitendineus
- 48. v. femor. superfic.
- 49. testis
- 50. corpus femoris
- 51. m. biceps femoris
- 52. m. semimembranosus
- 53. m. vastus medialis
- 54. v. saphena magna
- 55. a. poplitea
- 56. v. poplitea
- 57. patella
- 58. m. gastrocnemius - caput mediale
- 59. m. gastrocnemius - caput laterale
- 60. ligamentum patellae
- 61. condylus femoris
- 62. corpus tibiae
- 63. corpus fibulae
- 64. m. popliteus
- 65. m. tibialis anterior
- 66. m. extensor digitorum longus
- 67. m. tibialis post.
- 68. m. soleus
- 69. a. tibialis ant.
- 70. a. tibialis post.
- 71. a. fibularis
- 72. m. peroneus longus
- 73. m. extensor hallucis longus
- 74. m. flexor digitorum longus
- 75. m. flexor hallucis longus
- 76. talus
- 77. calcaneus
- 78. tendo calcaneus
- 79. m. abductor hallucis



120.0 kV
170.0 mA
Velikost pixelu: 0.684 mm
Pozice: 166.6 mm
W: 360 L: 60

P

DFOV: 35.00 x 35.00cm

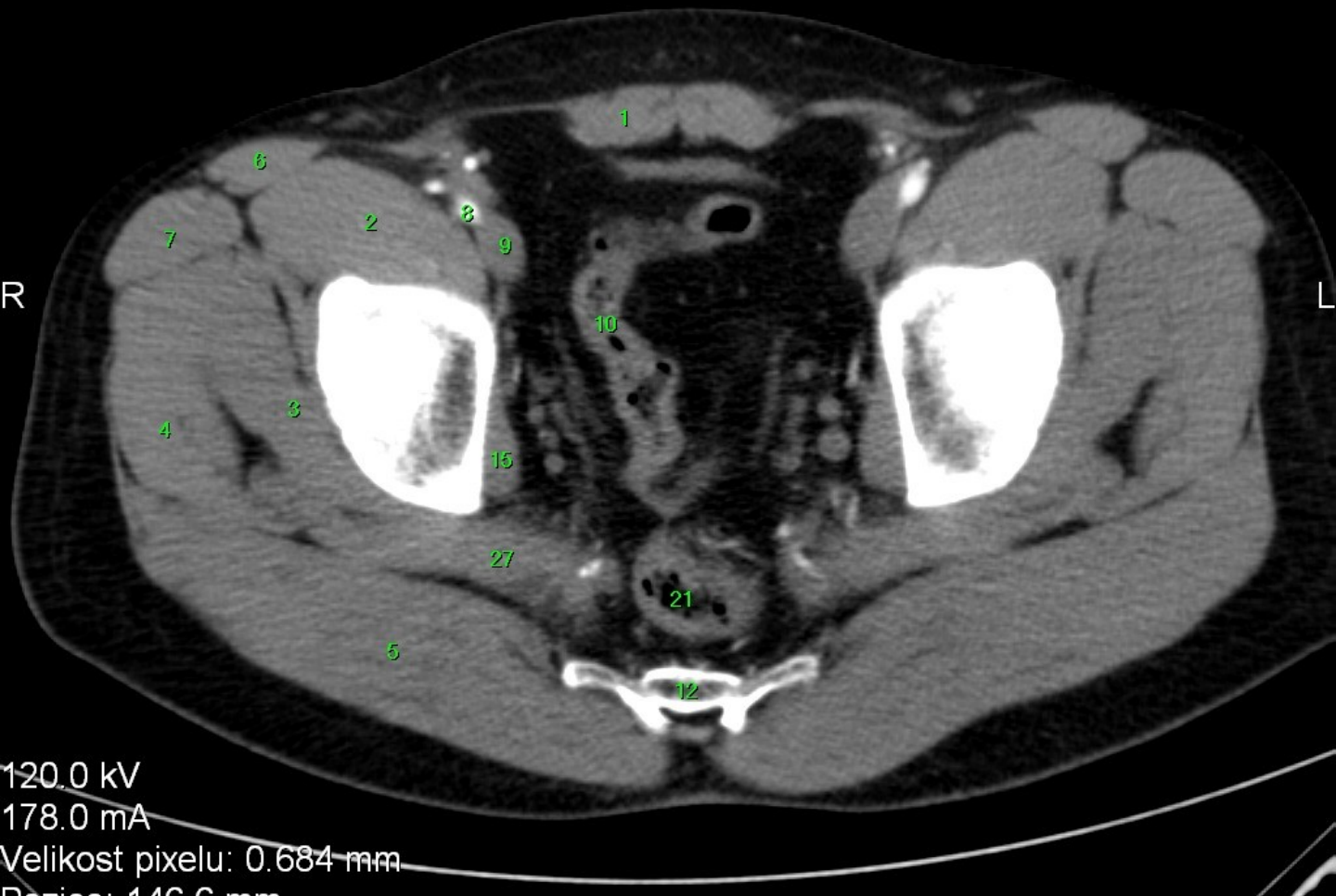CT/6/56
Axial
AX 5/5
CONTRAST

A

FN BRNO BOHUNICE

A01901
01901
1957/1/1
51Y M
03489
2008/1/7
00:00:00

- 1. m. rectus abdominis
- 2. m. iliopsoas
- 3. m. gluteus minimus
- 4. m. gluteus medius
- 5. m. gluteus maximus
- 6. m. sartorius
- 7. m. tensor fasciae latae
- 8. a. iliaca ext.
- 9. v. iliaca ext.
- 10. colon sigmoideum
- 11. ileum
- 12. os sacrum
- 13. ala ossis ilii
- 14. m. rectus femoris
- 15. m. obturatorius int.
- 16. a. femoralis com.
- 17. v. femoralis com.
- 18. m. pectineus
- 19. v. urinaria
- 20. prostata
- 21. rectum
- 22. caput femoris
- 23. foveola capitis femoris
- 24. trochanter major
- 25. acetabulum
- 26. os coccygis
- 27. m. piriformis
- 28. m. vastus intermedius
- 29. m. obturatorius externus
- 30. a. femoralis superfic.
- 31. a. femoralis prof.
- 32. m. adductor longus
- 33. m. adductor brevis
- 34. m. adductor magnus
- 35. colum femoris
- 36. os ischii
- 37. os pubis
- 38. trochanter minor
- 39. m. vastus lateralis
- 40. m. quadratus femoris
- 41. m. ischiocavernosus
- 42. m. bulbocavernosus
- 43. m. sphincter ani ext.
- 44. m. levator ani
- 45. m. transversus perinei superfic.
- 46. m. gracilis
- 47. m. semitendineus
- 48. v. femor. superfic.
- 49. testis
- 50. corpus femoris
- 51. m. biceps femoris
- 52. m. semimembranosus
- 53. m. vastus medialis
- 54. v. saphena magna
- 55. a. poplitea
- 56. v. poplitea
- 57. patella
- 58. m. gastrocnemius - caput mediale
- 59. m. gastrocnemius - caput laterale
- 60. ligamentum patellae
- 61. condylus femoris
- 62. corpus tibiae
- 63. corpus fibulae
- 64. m. popliteus
- 65. m. tibialis anterior
- 66. m. extensor digitorum longus
- 67. m. tibialis post.
- 68. m. soleus
- 69. a. tibialis ant.
- 70. a. tibialis post.
- 71. a. fibularis
- 72. m. peroneus longus
- 73. m. extensor hallucis longus
- 74. m. flexor digitorum longus
- 75. m. flexor hallucis longus
- 76. talus
- 77. calcaneus
- 78. tendo calcaneus
- 79. m. abductor hallucis



120.0 kV
178.0 mA
Velikost pixelu: 0.684 mm
Pozice: 146.6 mm
W: 360 L: 60

P

DFOV: 35.00 x 35.00cm

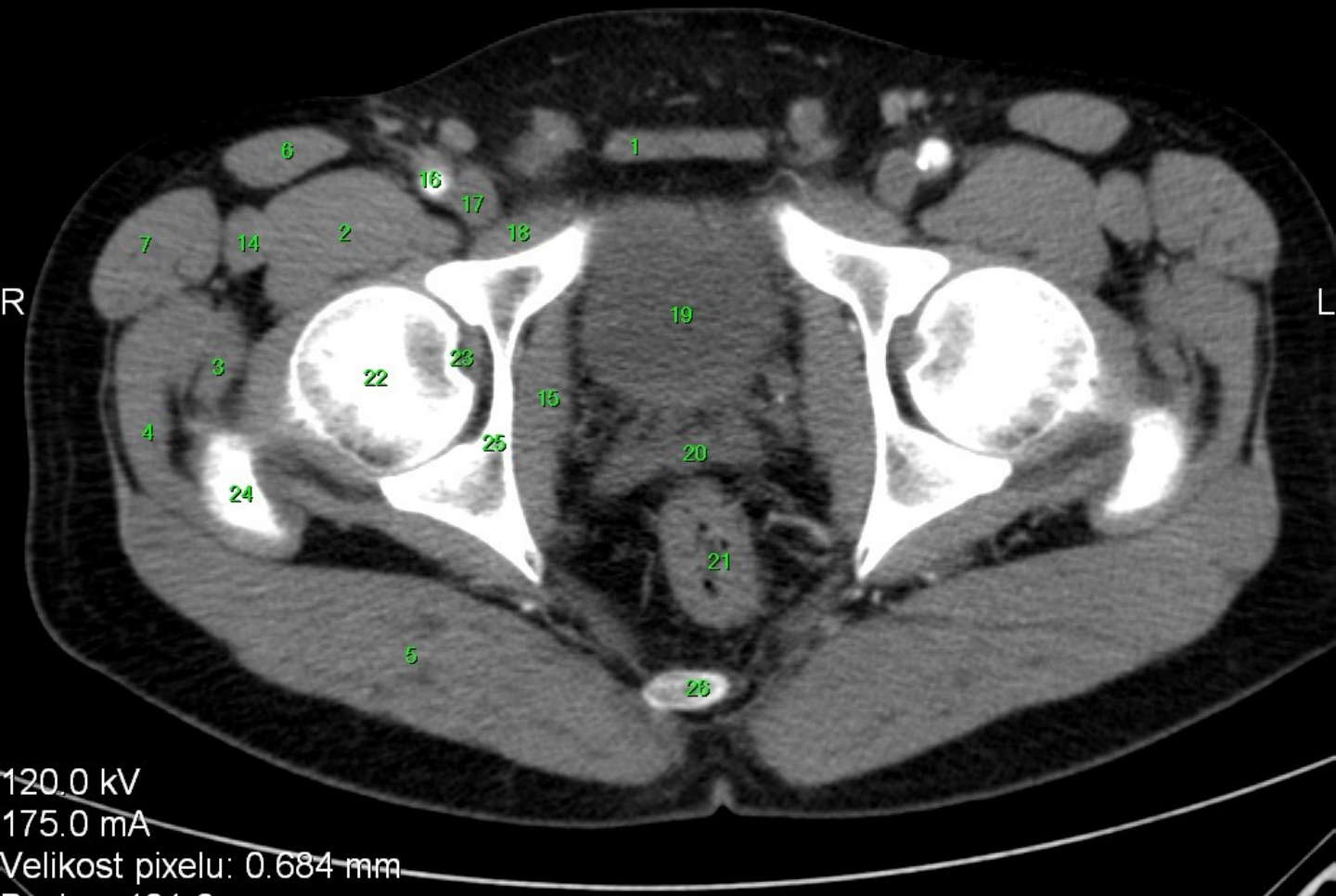
CT/6/61
Axial
AX 5/5
CONTRAST

A

FN BRNO BOHUNICE

A01901
01901
1957/1/1
51Y M
03489
2008/1/17
00:00:00

- 1. m. rectus abdominis
- 2. m. iliopsoas
- 3. m. gluteus minimus
- 4. m. gluteus medius
- 5. m. gluteus maximus
- 6. m. sartorius
- 7. m. tensor fasciae latae
- 8. a. iliaca ext.
- 9. v. iliaca ext.
- 10. colon sigmoideum
- 11. ileum
- 12. os sacrum
- 13. ala ossis ilii
- 14. m. rectus femoris
- 15. m. obturatorius int.
- 16. a. femoralis com.
- 17. v. femoralis com.
- 18. m. pectineus
- 19. v. urinaria
- 20. prostata
- 21. rectum
- 22. caput femoris
- 23. foveola capitis femoris
- 24. trochanter major
- 25. acetabulum
- 26. os coccygis
- 27. m. piriformis
- 28. m. vastus intermedius
- 29. m. obturatorius externus
- 30. a. femoralis superfic.
- 31. a. femoralis prof.
- 32. m. adductor longus
- 33. m. adductor brevis
- 34. m. adductor magnus
- 35. colum femoris
- 36. os ischii
- 37. os pubis
- 38. trochanter minor
- 39. m. vastus lateralis
- 40. m. quadratus femoris
- 41. m. ischiocavernosus
- 42. m. bulbocavernosus
- 43. m. sphincter ani ext.
- 44. m. levator ani
- 45. m. transversus perinei superfic.
- 46. m. gracilis
- 47. m. semitendineus
- 48. v. femor. superfic.
- 49. testis
- 50. corpus femoris
- 51. m. biceps femoris
- 52. m. semimembranosus
- 53. m. vastus medialis
- 54. v. saphena magna
- 55. a. poplitea
- 56. v. poplitea
- 57. patella
- 58. m. gastrocnemius - caput mediale
- 59. m. gastrocnemius - caput laterale
- 60. ligamentum patellae
- 61. condylus femoris
- 62. corpus tibiae
- 63. corpus fibulae
- 64. m. popliteus
- 65. m. tibialis anterior
- 66. m. extensor digitorum longus
- 67. m. tibialis post.
- 68. m. soleus
- 69. a. tibialis ant.
- 70. a. tibialis post.
- 71. a. fibularis
- 72. m. peroneus longus
- 73. m. extensor hallucis longus
- 74. m. flexor digitorum longus
- 75. m. flexor hallucis longus
- 76. talus
- 77. calcaneus
- 78. tendo calcaneus
- 79. m. abductor hallucis



120.0 kV
175.0 mA
Velikost pixelu: 0.684 mm
Pozice: 121.6 mm
W: 360 L: 60

P

DFOV: 35.00 x 35.00cm

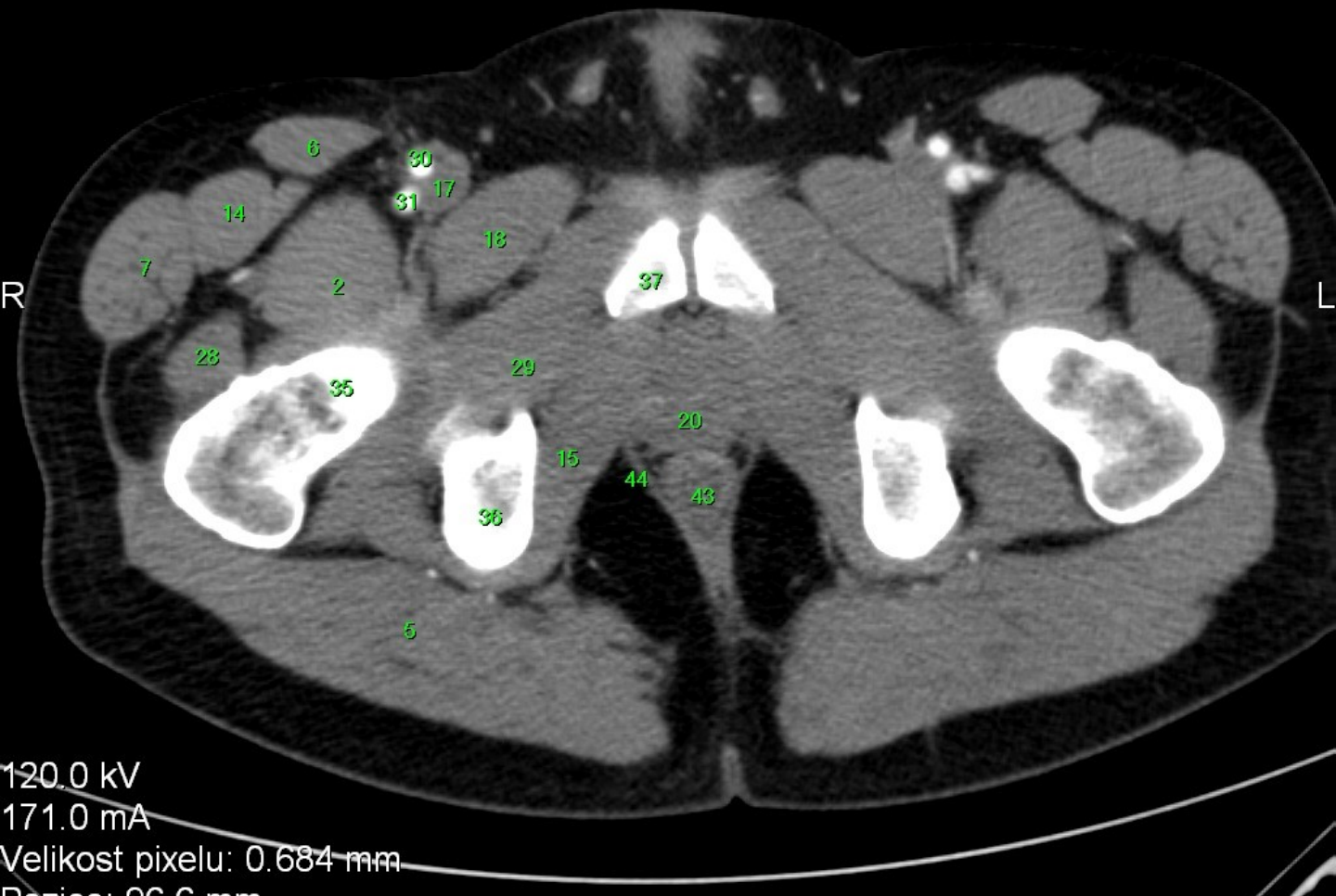
CT/6/66
Axial
AX 5/5
CONTRAST

A

FN BRNO BOHUNICE

A01901
01901
1957/1/1
51Y M
03489
2008/1/17
00:00:00

- 1. m. rectus abdominis
- 2. m. iliopsoas
- 3. m. gluteus minimus
- 4. m. gluteus medius
- 5. m. gluteus maximus
- 6. m. sartorius
- 7. m. tensor fasciae latae
- 8. a. iliaca ext.
- 9. v. iliaca ext.
- 10. colon sigmoideum
- 11. ileum
- 12. os sacrum
- 13. ala ossis ilii
- 14. m. rectus femoris
- 15. m. obturatorius int.
- 16. a. femoralis com.
- 17. v. femoralis com.
- 18. m. pectineus
- 19. v. urinaria
- 20. prostata
- 21. rectum
- 22. caput femoris
- 23. foveola capitis femoris
- 24. trochanter major
- 25. acetabulum
- 26. os coccygis
- 27. m. piriformis
- 28. m. vastus intermedius
- 29. m. obturatorius externus
- 30. a. femoralis superfic.
- 31. a. femoralis profic.
- 32. m. adductor longus
- 33. m. adductor brevis
- 34. m. adductor magnus
- 35. colum femoris
- 36. os ischii
- 37. os pubis
- 38. trochanter minor
- 39. m. vastus lateralis
- 40. m. quadratus femoris
- 41. m. ischiocavernosus
- 42. m. bulbocavernosus
- 43. m. sphincter ani ext.
- 44. m. levator ani
- 45. m. transversus perinei superfic.
- 46. m. gracilis
- 47. m. semitendineus
- 48. v. femor. superfic.
- 49. testis
- 50. corpus femoris
- 51. m. biceps femoris
- 52. m. semimembranosus
- 53. m. vastus medialis
- 54. v. saphena magna
- 55. a. poplitea
- 56. v. poplitea
- 57. patella
- 58. m. gastrocnemius - caput mediale
- 59. m. gastrocnemius - caput laterale
- 60. ligamentum patellae
- 61. condylus femoris
- 62. corpus tibiae
- 63. corpus fibulae
- 64. m. popliteus
- 65. m. tibialis anterior
- 66. m. extensor digitorum longus
- 67. m. tibialis post.
- 68. m. soleus
- 69. a. tibialis ant.
- 70. a. tibialis post.
- 71. a. fibularis
- 72. m. peroneus longus
- 73. m. extensor hallucis longus
- 74. m. flexor digitorum longus
- 75. m. flexor hallucis longus
- 76. talus
- 77. calcaneus
- 78. tendo calcaneus
- 79. m. abductor hallucis



120.0 kV
171.0 mA
Velikost pixelu: 0.684 mm
Pozice: 96.6 mm
W: 360 L: 60

P

DFOV: 35.00 x 35.00cm

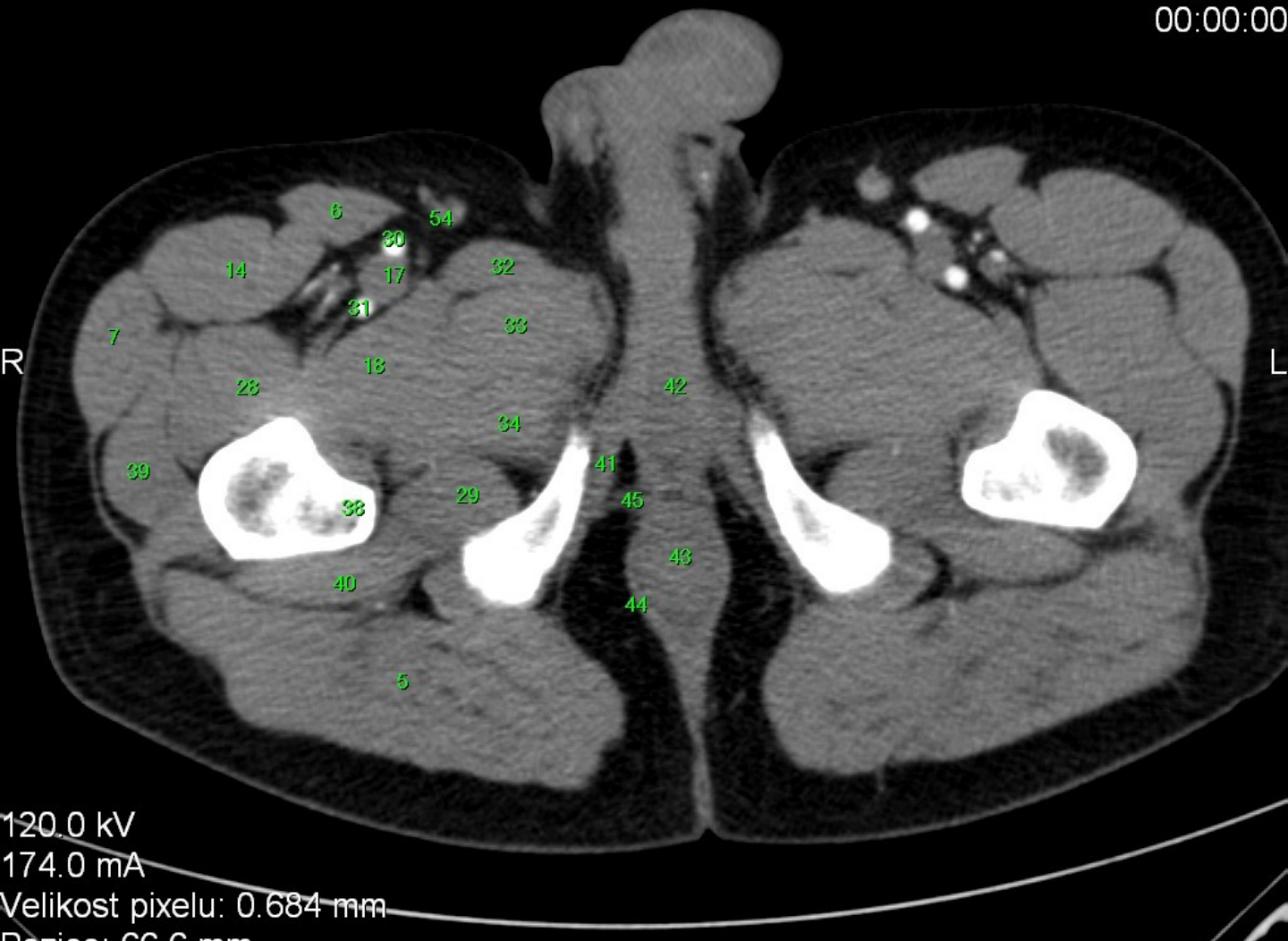
CT/6/72
Axial
AX 5/5
CONTRAST

A

FN BRNO BOHUNICE

A01901
01901
1957/1/1
51Y M
03489
2008/1/7
00:00:00

1. m. rectus abdominis
2. m. iliopsoas
3. m. gluteus minimus
4. m. gluteus medius
5. m. gluteus maximus
6. m. sartorius
7. m. tensor fasciae latae
8. a. iliaca ext.
9. v. iliaca ext.
10. colon sigmoideum
11. ileum
12. os sacrum
13. ala ossis ilii
14. m. rectus femoris
15. m. obturatorius int.
16. a. femoralis com.
17. v. femoralis com.
18. m. pectineus
19. v. urinaria
20. prostata
21. rectum
22. caput femoris
23. foveola capitis femoris
24. trochanter major
25. acetabulum
26. os coccygis
27. m. piriformis
28. m. vastus intermedius
29. m. obturatorius externus
30. a. femoralis superfic.
31. a. femoralis prof.
32. m. adductor longus
33. m. adductor brevis
34. m. adductor magnus
35. colum femoris
36. os ischii
37. os pubis
38. trochanter minor
39. m. vastus lateralis
40. m. quadratus femoris
41. m. ischiocavernosus
42. m. bulbocavernosus
43. m. sphincter ani ext.
44. m. levator ani
45. m. transversus perinei superfic.
46. m. gracilis
47. m. semitendineus
48. v. femor. superfic.
49. testis
50. corpus femoris
51. m. biceps femoris
52. m. semimembranosus
53. m. vastus medialis
54. v. saphena magna
55. a. poplitea
56. v. poplitea
57. patella
58. m. gastrocnemius - caput mediale
59. m. gastrocnemius - caput laterale
60. ligamentum patellae
61. condylus femoris
62. corpus tibiae
63. corpus fibulae
64. m. popliteus
65. m. tibialis anterior
66. m. extensor digitorum longus
67. m. tibialis post.
68. m. soleus
69. a. tibialis ant.
70. a. tibialis post.
71. a. fibularis
72. m. peroneus longus
73. m. extensor hallucis longus
74. m. flexor digitorum longus
75. m. flexor hallucis longus
76. talus
77. calcaneus
78. tendo calcaneus
79. m. abductor hallucis



120.0 kV
174.0 mA
Velikost pixelu: 0.684 mm
Pozice: 66.6 mm
W: 360 L: 60

P

DFOV: 35.00 x 35.00cm

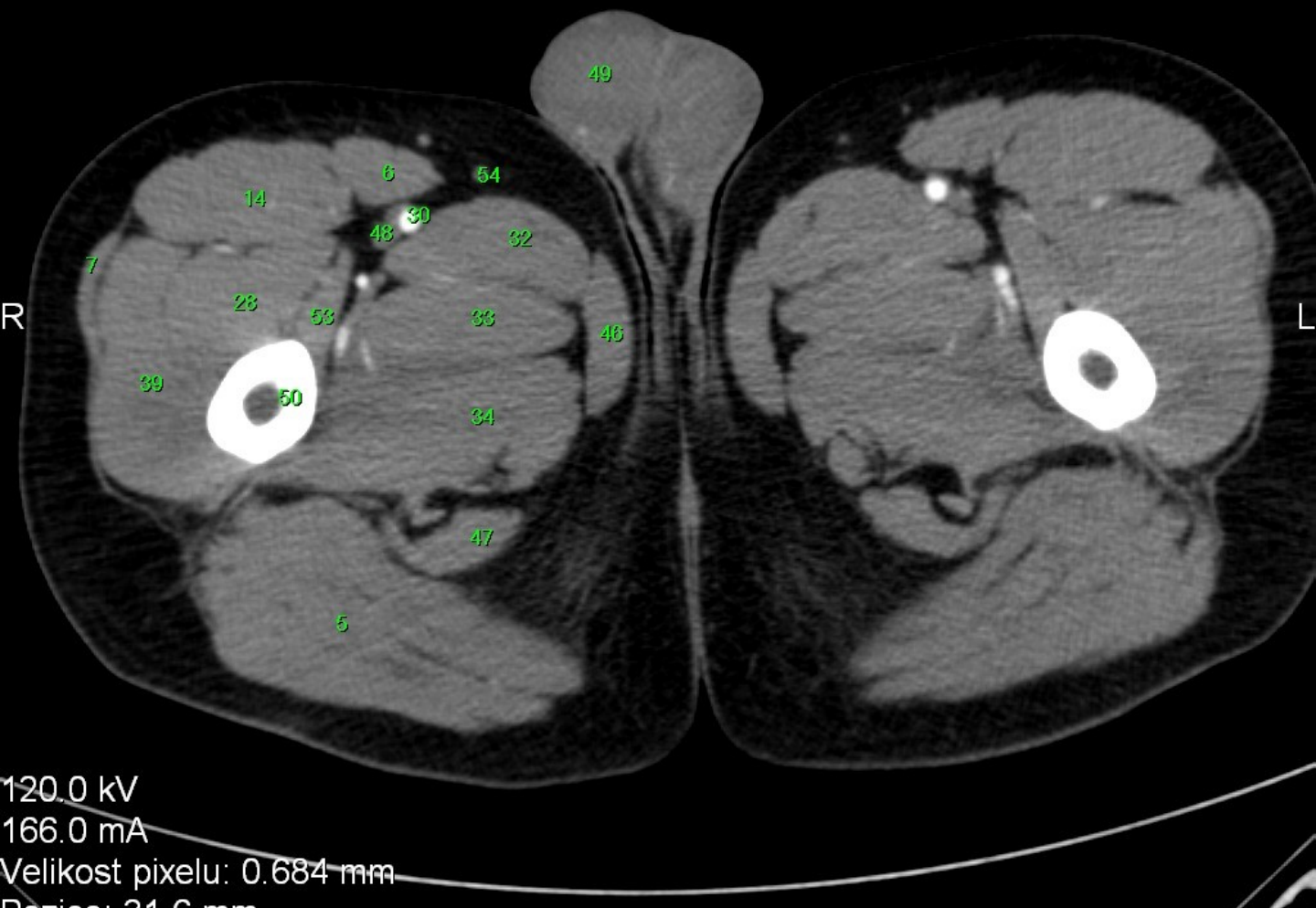
CT/6/79
Axial
AX 5/5
CONTRAST

A

FN BRNO BOHUNICE

A01901
01901
1957/1/1
51Y M
03489
2008/1/17
00:00:00

1. m. rectus abdominis
2. m. iliopsoas
3. m. gluteus minimus
4. m. gluteus medius
5. m. gluteus maximus
6. m. sartorius
7. m. tensor fasciae latae
8. a. iliaca ext.
9. v. iliaca ext.
10. colon sigmoideum
11. ileum
12. os sacrum
13. ala ossis ilii
14. m. rectus femoris
15. m. obturatorius int.
16. a. femoralis com.
17. v. femoralis com.
18. m. pectineus
19. v. urinaria
20. prostata
21. rectum
22. caput femoris
23. foveola capitis femoris
24. trochanter major
25. acetabulum
26. os coccygis
27. m. piriformis
28. m. vastus intermedius
29. m. obturatorius externus
30. a. femoralis superfic.
31. a. femoralis prof.
32. m. adductor longus
33. m. adductor brevis
34. m. adductor magnus
35. colum femoris
36. os ischii
37. os pubis
38. trochanter minor
39. m. vastus lateralis
40. m. quadratus femoris
41. m. ischiocavernosus
42. m. bulbocavernosus
43. m. sphincter ani ext.
44. m. levator ani
45. m. transversus perinei superfic.
46. m. gracilis
47. m. semitendineus
48. v. femor. superfic.
49. testis
50. corpus femoris
51. m. biceps femoris
52. m. semimembranosus
53. m. vastus medialis
54. v. saphena magna
55. a. poplitea
56. v. poplitea
57. patella
58. m. gastrocnemius - caput mediale
59. m. gastrocnemius - caput laterale
60. ligamentum patellae
61. condylus femoris
62. corpus tibiae
63. corpus fibulae
64. m. popliteus
65. m. tibialis anterior
66. m. extensor digitorum longus
67. m. tibialis post.
68. m. soleus
69. a. tibialis ant.
70. a. tibialis post.
71. a. fibularis
72. m. peroneus longus
73. m. extensor hallucis longus
74. m. flexor digitorum longus
75. m. flexor hallucis longus
76. talus
77. calcaneus
78. tendo calcaneus
79. m. abductor hallucis



120.0 kV
166.0 mA
Velikost pixelu: 0.684 mm
Pozice: 31.6 mm
W: 360 L: 60

P

DFOV: 35.00 x 35.00cm

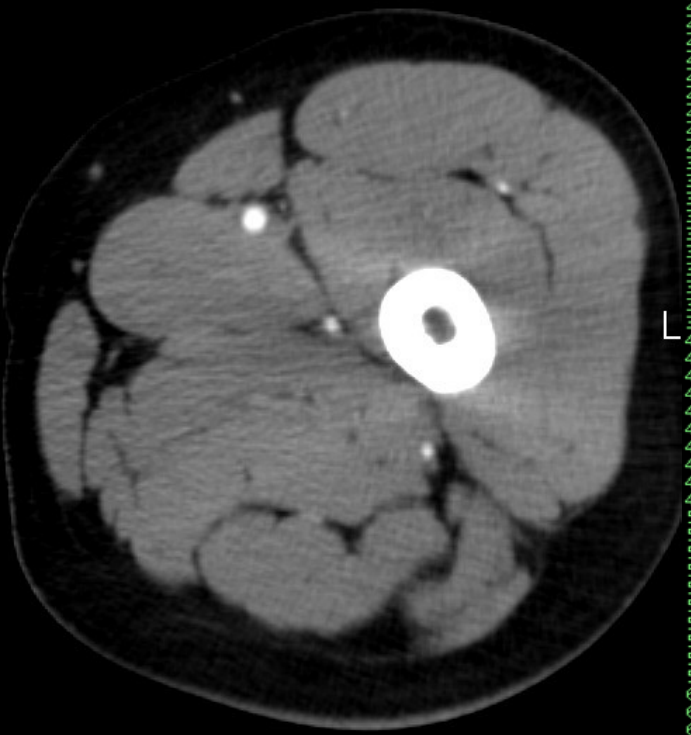
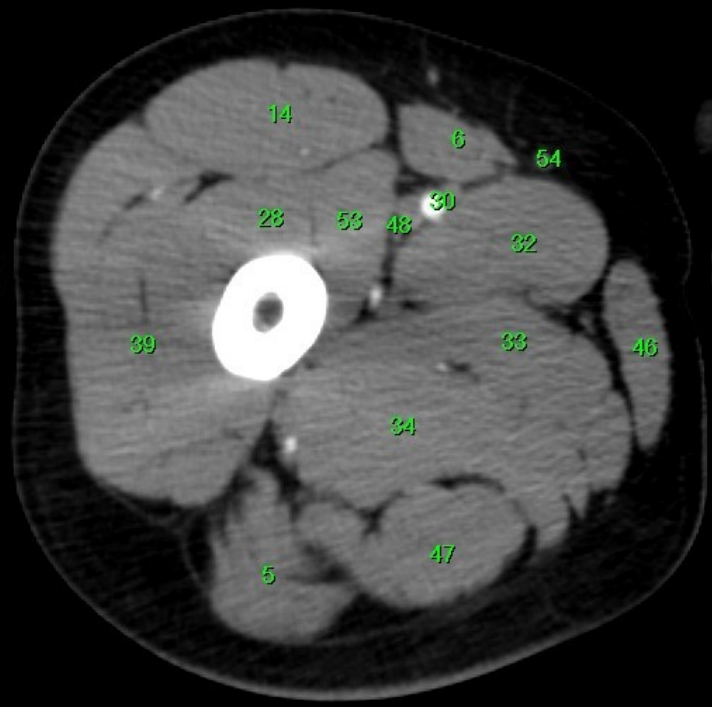
CT/6/87
Axial
AX 5/5
CONTRAST

A

FN BRNO BOHUNICE

A01901
01901
1957/1/1
51Y M
03489
2008/1/17
00:00:00

- 1. m. rectus abdominis
- 2. m. iliopsoas
- 3. m. gluteus minimus
- 4. m. gluteus medius
- 5. m. gluteus maximus
- 6. m. sartorius
- 7. m. tensor fasciae latae
- 8. a. iliaca ext.
- 9. v. iliaca ext.
- 10. colon sigmoideum
- 11. ileum
- 12. os sacrum
- 13. ala ossis ilii
- 14. m. rectus femoris
- 15. m. obturatorius int.
- 16. a. femoralis com.
- 17. v. femoralis com.
- 18. m. pectineus
- 19. v. urinaria
- 20. prostata
- 21. rectum
- 22. caput femoris
- 23. foveola capitis femoris
- 24. trochanter major
- 25. acetabulum
- 26. os coccygis
- 27. m. piriformis
- 28. m. vastus intermedius
- 29. m. obturatorius externus
- 30. a. femoralis superfic.
- 31. a. femoralis prof.
- 32. m. adductor longus
- 33. m. adductor brevis
- 34. m. adductor magnus
- 35. colum femoris
- 36. os ischii
- 37. os pubis
- 38. trochanter minor
- 39. m. vastus lateralis
- 40. m. quadratus femoris
- 41. m. ischiocavernosus
- 42. m. bulbocavernosus
- 43. m. sphincter ani ext.
- 44. m. levator ani
- 45. m. transversus perinei superfic.
- 46. m. gracilis
- 47. m. semitendineus
- 48. v. femor. superfic.
- 49. testis
- 50. corpus femoris
- 51. m. biceps femoris
- 52. m. semimembranosus
- 53. m. vastus medialis
- 54. v. saphena magna
- 55. a. poplitea
- 56. v. poplitea
- 57. patella
- 58. m. gastrocnemius - caput mediale
- 59. m. gastrocnemius - caput laterale
- 60. ligamentum patellae
- 61. condylus femoris
- 62. corpus tibiae
- 63. corpus fibulae
- 64. m. popliteus
- 65. m. tibialis anterior
- 66. m. extensor digitorum longus
- 67. m. tibialis post.
- 68. m. soleus
- 69. a. tibialis ant.
- 70. a. tibialis post.
- 71. a. fibularis
- 72. m. peroneus longus
- 73. m. extensor hallucis longus
- 74. m. flexor digitorum longus
- 75. m. flexor hallucis longus
- 76. talus
- 77. calcaneus
- 78. tendo calcaneus
- 79. m. abductor hallucis



120.0 kV
164.0 mA
Velikost pixelu: 0.684 mm
Pozice: -8.4 mm
W: 360 L: 60

P

DFOV: 35.00 x 35.00cm

CT/6/102
Axial
AX 5/5
CONTRAST

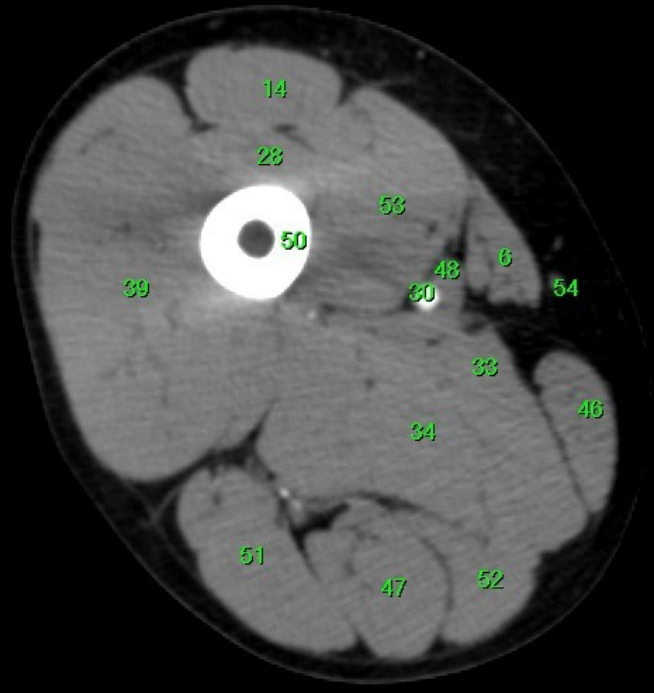
A

FN BRNO BOHUNICE

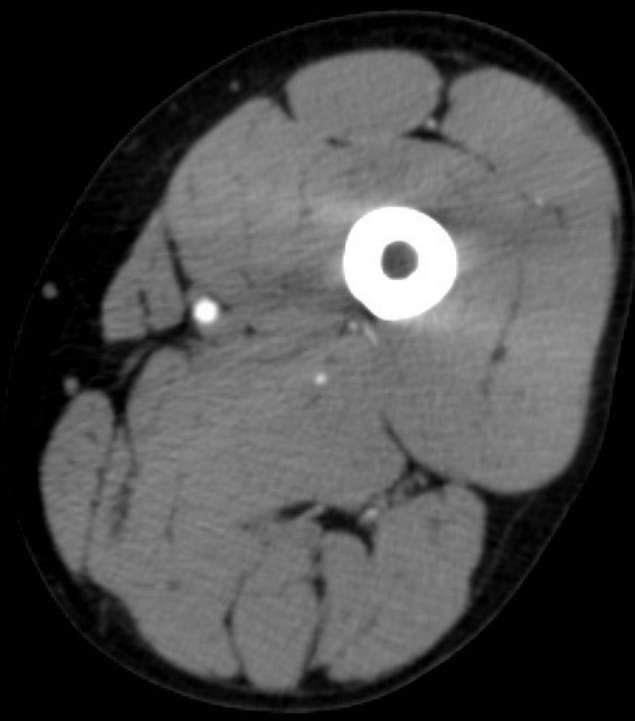
A01901
01901
1957/1/1
51Y M
03489
2008/1/17
00:00:00

- 1. m. rectus abdominis
- 2. m. iliopsoas
- 3. m. gluteus minimus
- 4. m. gluteus medius
- 5. m. gluteus maximus
- 6. m. sartorius
- 7. m. tensor fasciae latae
- 8. a. iliaca ext.
- 9. v. iliaca ext.
- 10. colon sigmoideum
- 11. ileum
- 12. os sacrum
- 13. ala ossis ilii
- 14. m. rectus femoris
- 15. m. obturatorius int.
- 16. a. femoralis com.
- 17. v. femoralis com.
- 18. m. pectineus
- 19. v. urinaria
- 20. prostata
- 21. rectum
- 22. caput femoris
- 23. foveola capitis femoris
- 24. trochanter major
- 25. acetabulum
- 26. os coccygis
- 27. m. piriformis
- 28. m. vastus intermedius
- 29. m. obturatorius externus
- 30. a. femoralis superfic.
- 31. a. femoralis prof.
- 32. m. adductor longus
- 33. m. adductor brevis
- 34. m. adductor magnus
- 35. colum femoris
- 36. os ischii
- 37. os pubis
- 38. trochanter minor
- 39. m. vastus lateralis
- 40. m. quadratus femoris
- 41. m. ischiocavernosus
- 42. m. bulbocavernosus
- 43. m. sphincter ani ext.
- 44. m. levator ani
- 45. m. transversus perinei superfic.
- 46. m. gracilis
- 47. m. semitendineus
- 48. v. femor. superfic.
- 49. testis
- 50. corpus femoris
- 51. m. biceps femoris
- 52. m. semimembranosus
- 53. m. vastus medialis
- 54. v. saphena magna
- 55. a. poplitea
- 56. v. poplitea
- 57. patella
- 58. m. gastrocnemius - caput mediale
- 59. m. gastrocnemius - caput laterale
- 60. ligamentum patellae
- 61. condylus femoris
- 62. corpus tibiae
- 63. corpus fibulae
- 64. m. popliteus
- 65. m. tibialis anterior
- 66. m. extensor digitorum longus
- 67. m. tibialis post.
- 68. m. soleus
- 69. a. tibialis ant.
- 70. a. tibialis post.
- 71. a. fibularis
- 72. m. peroneus longus
- 73. m. extensor hallucis longus
- 74. m. flexor digitorum longus
- 75. m. flexor hallucis longus
- 76. talus
- 77. calcaneus
- 78. tendo calcaneus
- 79. m. abductor hallucis

R



L



120.0 kV
179.0 mA
Velikost pixelu: 0.684 mm
Pozice: -83.4 mm
W: 360 L: 60

P

DFOV: 35.00 x 35.00cm

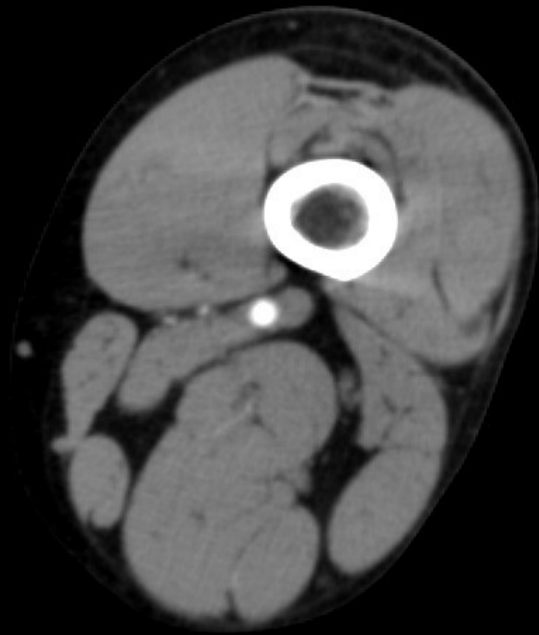
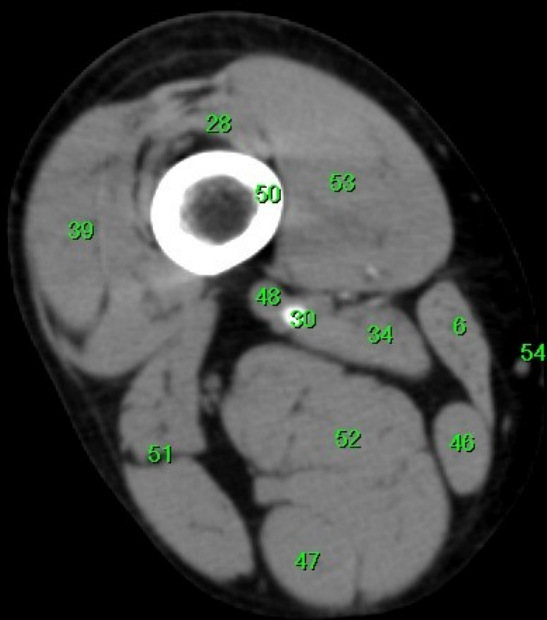CT/6/119
Axial
AX 5/5
CONTRAST

A

FN BRNO BOHUNICE

A01901
01901
1957/1/1
51Y M
03489
2008/1/17
00:00:00

- 1. m. rectus abdominis
- 2. m. iliopsoas
- 3. m. gluteus minimus
- 4. m. gluteus medius
- 5. m. gluteus maximus
- 6. m. sartorius
- 7. m. tensor fasciae latae
- 8. a. iliaca ext.
- 9. v. iliaca ext.
- 10. colon sigmoideum
- 11. ileum
- 12. os sacrum
- 13. ala ossis ilii
- 14. m. rectus femoris
- 15. m. obturatorius int.
- 16. a. femoralis com.
- 17. v. femoralis com.
- 18. m. pectineus
- 19. v. urinaria
- 20. prostata
- 21. rectum
- 22. caput femoris
- 23. foveola capitis femoris
- 24. trochanter major
- 25. acetabulum
- 26. os coccygis
- 27. m. piriformis
- 28. m. vastus intermedius
- 29. m. obturatorius externus
- 30. a. femoralis superfic.
- 31. a. femoralis prof.
- 32. m. adductor longus
- 33. m. adductor brevis
- 34. m. adductor magnus
- 35. colum femoris
- 36. os ischii
- 37. os pubis
- 38. trochanter minor
- 39. m. vastus lateralis
- 40. m. quadratus femoris
- 41. m. ischiocavernosus
- 42. m. bulbocavernosus
- 43. m. sphincter ani ext.
- 44. m. levator ani
- 45. m. transversus perinei superfic.
- 46. m. gracilis
- 47. m. semitendineus
- 48. v. femor. superfic.
- 49. testis
- 50. corpus femoris
- 51. m. biceps femoris
- 52. m. semimembranosus
- 53. m. vastus medialis
- 54. v. saphena magna
- 55. a. poplitea
- 56. v. poplitea
- 57. patella
- 58. m. gastrocnemius - caput mediale
- 59. m. gastrocnemius - caput laterale
- 60. ligamentum patellae
- 61. condylus femoris
- 62. corpus tibiae
- 63. corpus fibulae
- 64. m. popliteus
- 65. m. tibialis anterior
- 66. m. extensor digitorum longus
- 67. m. tibialis post.
- 68. m. soleus
- 69. a. tibialis ant.
- 70. a. tibialis post.
- 71. a. fibularis
- 72. m. peroneus longus
- 73. m. extensor hallucis longus
- 74. m. flexor digitorum longus
- 75. m. flexor hallucis longus
- 76. talus
- 77. calcaneus
- 78. tendo calcaneus
- 79. m. abductor hallucis



R

L

120.0 kV
184.0 mA
Velikost pixelu: 0.684 mm
Pozice: -168.4 mm
W: 360 L: 60

P

DFOV: 35.00 x 35.00cm

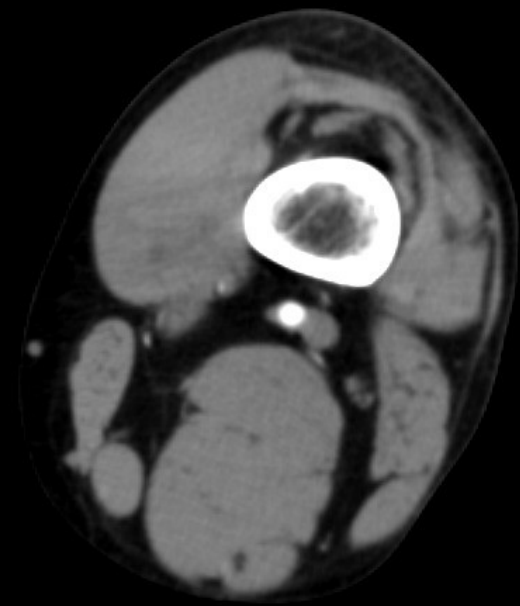
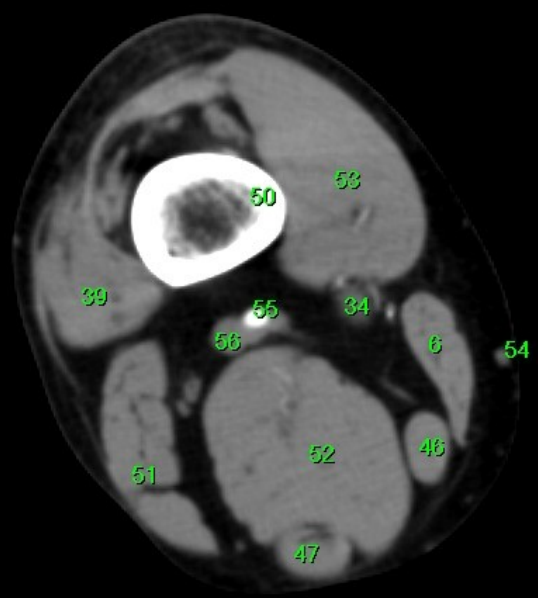
CT/6/124
Axial
AX 5/5
CONTRAST

A

FN BRNO BOHUNICE

A01901
01901
1957/1/1
51Y M
03489
2008/1/17
00:00:00

1. m. rectus abdominis
2. m. iliopsoas
3. m. gluteus minimus
4. m. gluteus medius
5. m. gluteus maximus
6. m. sartorius
7. m. tensor fasciae latae
8. a. iliaca ext.
9. v. iliaca ext.
10. colon sigmoideum
11. ileum
12. os sacrum
13. ala ossis ilii
14. m. rectus femoris
15. m. obturatorius int.
16. a. femoralis com.
17. v. femoralis com.
18. m. pectineus
19. v. urinaria
20. prostata
21. rectum
22. caput femoris
23. foveola capitis femoris
24. trochanter major
25. acetabulum
26. os coccygis
27. m. piriformis
28. m. vastus intermedius
29. m. obturatorius externus
30. a. femoralis superfic.
31. a. femoralis profic.
32. m. adductor longus
33. m. adductor brevis
34. m. adductor magnus
35. colum femoris
36. os ischii
37. os pubis
38. trochanter minor
39. m. vastus lateralis
40. m. quadratus femoris
41. m. ischiocavernosus
42. m. bulbocavernosus
43. m. sphincter ani ext.
44. m. levator ani
45. m. transversus perinei superfic.
46. m. gracilis
47. m. semitendineus
48. v. femor. superfic.
49. testis
50. corpus femoris
51. m. biceps femoris
52. m. semimembranosus
53. m. vastus medialis
54. v. saphena magna
55. a. poplitea
56. v. poplitea
57. patella
58. m. gastrocnemius - caput mediale
59. m. gastrocnemius - caput laterale
60. ligamentum patellae
61. condylus femoris
62. corpus tibiae
63. corpus fibulae
64. m. popliteus
65. m. tibialis anterior
66. m. extensor digitorum longus
67. m. tibialis post.
68. m. soleus
69. a. tibialis ant.
70. a. tibialis post.
71. a. fibularis
72. m. peroneus longus
73. m. extensor hallucis longus
74. m. flexor digitorum longus
75. m. flexor halucis longus
76. talus
77. calcaneus
78. tendo calcaneus
79. m. abductor hallucis



R

L

120.0 kV
190.0 mA
Velikost pixelu: 0.684 mm
Pozice: -193.4 mm
W: 360 L: 60

P

DFOV: 35.00 x 35.00cm

CT/6/131
Axial
AX 5/5
CONTRAST

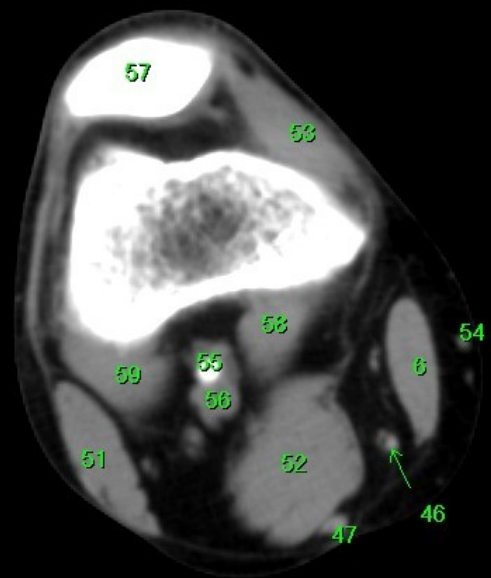
A

FN BRNO BOHUNICE

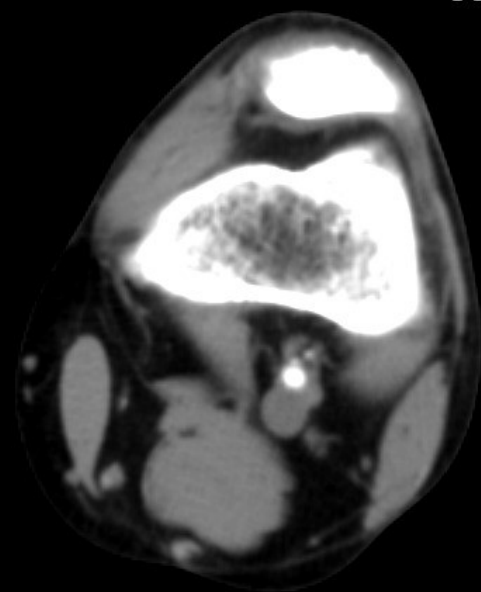
A01901
01901
1957/1/1
51Y M
03489
2008/1/17
00:00:00

1. m. rectus abdominis
2. m. iliopsoas
3. m. gluteus minimus
4. m. gluteus medius
5. m. gluteus maximus
6. m. sartorius
7. m. tensor fasciae latae
8. a. iliaca ext.
9. v. iliaca ext.
10. colon sigmoideum
11. ileum
12. os sacrum
13. ala ossis ilii
14. m. rectus femoris
15. m. obturatorius int.
16. a. femoralis com.
17. v. femoralis com.
18. m. pectineus
19. v. urinaria
20. prostata
21. rectum
22. caput femoris
23. foveola capitis femoris
24. trochanter major
25. acetabulum
26. os coccygis
27. m. piriformis
28. m. vastus intermedius
29. m. obturatorius externus
30. a. femoralis superfic.
31. a. femoralis prof.
32. m. adductor longus
33. m. adductor brevis
34. m. adductor magnus
35. colum femoris
36. os ischii
37. os pubis
38. trochanter minor
39. m. vastus lateralis
40. m. quadratus femoris
41. m. ischiocavernosus
42. m. bulbocavernosus
43. m. sphincter ani ext.
44. m. levator ani
45. m. transversus perinei superfic.
46. m. gracilis
47. m. semitendineus
48. v. femor. superfic.
49. testis
50. corpus femoris
51. m. biceps femoris
52. m. semimembranosus
53. m. vastus medialis
54. v. saphena magna
55. a. poplitea
56. v. poplitea
57. patella
58. m. gastrocnemius - caput mediale
59. m. gastrocnemius - caput laterale
60. ligamentum patellae
61. condylus femoris
62. corpus tibiae
63. corpus fibulae
64. m. popliteus
65. m. tibialis anterior
66. m. extensor digitorum longus
67. m. tibialis post.
68. m. soleus
69. a. tibialis ant.
70. a. tibialis post.
71. a. fibularis
72. m. peroneus longus
73. m. extensor hallucis longus
74. m. flexor digitorum longus
75. m. flexor hallucis longus
76. talus
77. calcaneus
78. tendo calcaneus
79. m. abductor hallucis

R



L



120.0 kV
197.0 mA
Velikost pixelu: 0.684 mm
Pozice: -228.4 mm
W: 360 L: 60

P

DFOV: 35.00 x 35.00cm

CT/6/138
Axial
AX 5/5
CONTRAST

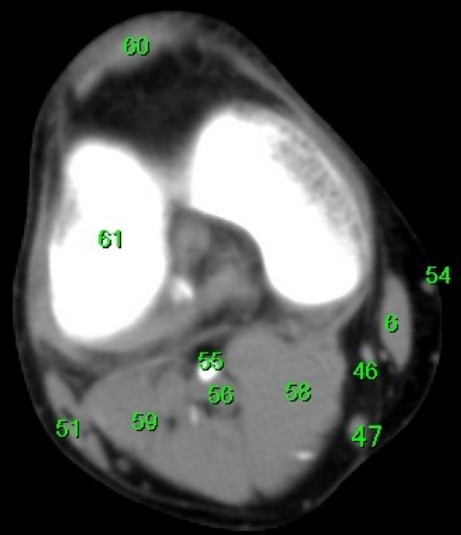
A

FN BRNO BOHUNICE

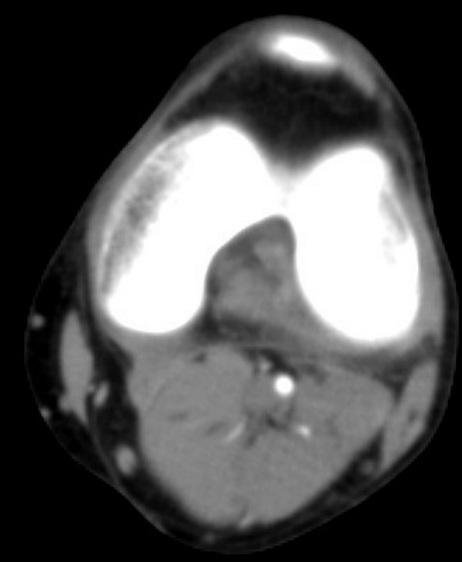
A01901
01901
1957/1/1
51Y M
03489
2008/1/7
00:00:00

1. m. rectus abdominis
2. m. iliopsoas
3. m. gluteus minimus
4. m. gluteus medius
5. m. gluteus maximus
6. m. sartorius
7. m. tensor fasciae latae
8. a. iliaca ext.
9. v. iliaca ext.
10. colon sigmoideum
11. ileum
12. os sacrum
13. ala ossis ilii
14. m. rectus femoris
15. m. obturatorius int.
16. a. femoralis com.
17. v. femoralis com.
18. m. pectineus
19. v. urinaria
20. prostata
21. rectum
22. caput femoris
23. foveola capitis femoris
24. trochanter major
25. acetabulum
26. os coccygis
27. m. piriformis
28. m. vastus intermedius
29. m. obturatorius externus
30. a. femoralis superfic.
31. a. femoralis prof.
32. m. adductor longus
33. m. adductor brevis
34. m. adductor magnus
35. colum femoris
36. os ischii
37. os pubis
38. trochanter minor
39. m. vastus lateralis
40. m. quadratus femoris
41. m. ischiocavernosus
42. m. bulbocavernosus
43. m. sphincter ani ext.
44. m. levator ani
45. m. transversus perinei superfic.
46. m. gracilis
47. m. semitendineus
48. v. femor. superfic.
49. testis
50. corpus femoris
51. m. biceps femoris
52. m. semimembranosus
53. m. vastus medialis
54. v. saphena magna
55. a. poplitea
56. v. poplitea
57. patella
58. m. gastrocnemius - caput mediale
59. m. gastrocnemius - caput laterale
60. ligamentum patellae
61. condylus femoris
62. corpus tibiae
63. corpus fibulae
64. m. popliteus
65. m. tibialis anterior
66. m. extensor digitorum longus
67. m. tibialis post.
68. m. soleus
69. a. tibialis ant.
70. a. tibialis post.
71. a. fibularis
72. m. peroneus longus
73. m. extensor hallucis longus
74. m. flexor digitorum longus
75. m. flexor hallucis longus
76. talus
77. calcaneus
78. tendo calcaneus
79. m. abductor hallucis

R



L



120.0 kV
192.0 mA
Velikost pixelu: 0.684 mm
Pozice: -263.4 mm
W: 360 L: 60

P

DFOV: 35.00 x 35.00cm

CT/6/159
Axial
AX 5/5
CONTRAST

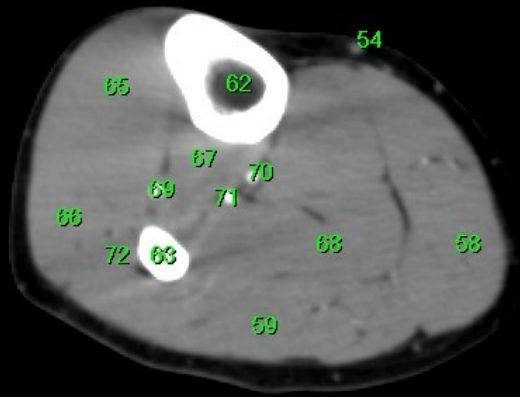
A

FN BRNO BOHUNICE

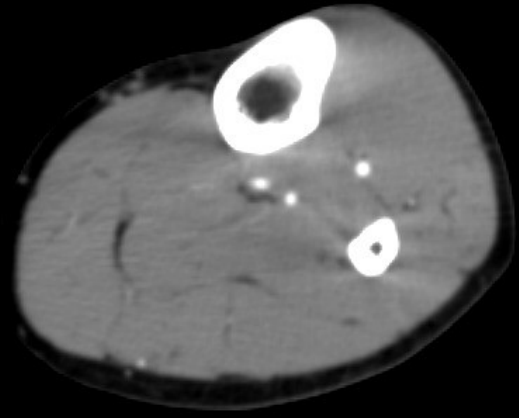
A01901
01901
1957/1/1
51Y M
03489
2008/11/7
00:00:00

- 1. m. rectus abdominis
- 2. m. iliopsoas
- 3. m. gluteus minimus
- 4. m. gluteus medius
- 5. m. gluteus maximus
- 6. m. sartorius
- 7. m. tensor fasciae latae
- 8. a. iliaca ext.
- 9. v. iliaca ext.
- 10. colon sigmoideum
- 11. ileum
- 12. os sacrum
- 13. ala ossis ilii
- 14. m. rectus femoris
- 15. m. obturatorius int.
- 16. a. femoralis com.
- 17. v. femoralis com.
- 18. m. pectineus
- 19. v. urinaria
- 20. prostata
- 21. rectum
- 22. caput femoris
- 23. foveola capitis femoris
- 24. trochanter major
- 25. acetabulum
- 26. os coccygis
- 27. m. piriformis
- 28. m. vastus intermedius
- 29. m. obturatorius externus
- 30. a. femoralis superfic.
- 31. a. femoralis prof.
- 32. m. adductor longus
- 33. m. adductor brevis
- 34. m. adductor magnus
- 35. colum femoris
- 36. os ischii
- 37. os pubis
- 38. trochanter minor
- 39. m. vastus lateralis
- 40. m. quadratus femoris
- 41. m. ischiocavernosus
- 42. m. bulbocavernosus
- 43. m. sphincter ani ext.
- 44. m. levator ani
- 45. m. transversus perinei superfic.
- 46. m. gracilis
- 47. m. semitendineus
- 48. v. femor. superfic.
- 49. testis
- 50. corpus femoris
- 51. m. biceps femoris
- 52. m. semimembranosus
- 53. m. vastus medialis
- 54. v. saphena magna
- 55. a. poplitea
- 56. v. poplitea
- 57. patella
- 58. m. gastrocnemius - caput mediale
- 59. m. gastrocnemius - caput laterale
- 60. ligamentum patellae
- 61. condylus femoris
- 62. corpus tibiae
- 63. corpus fibulae
- 64. m. popliteus
- 65. m. tibialis anterior
- 66. m. extensor digitorum longus
- 67. m. tibialis post.
- 68. m. soleus
- 69. a. tibialis ant.
- 70. a. tibialis post.
- 71. a. fibularis
- 72. m. peroneus longus
- 73. m. extensor hallucis longus
- 74. m. flexor digitorum longus
- 75. m. flexor hallucis longus
- 76. talus
- 77. calcaneus
- 78. tendo calcaneus
- 79. m. abductor hallucis

R



L



120.0 kV
169.0 mA
Velikost pixelu: 0.684 mm
Pozice: -368.4 mm
W: 360 L: 60

P

DFOV: 35.00 x 35.00cm

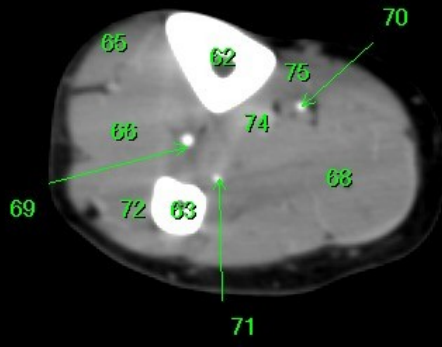CT/6/180
Axial
AX 5/5
CONTRAST

A

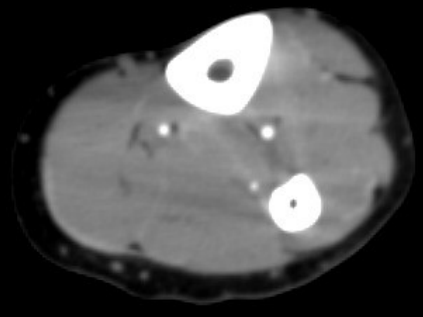
FN BRNO BOHUNICE
A01901
01901
1957/1/1
51Y M
03489
2008/1/17
00:00:00

- 1. m. rectus abdominis
- 2. m. iliopsoas
- 3. m. gluteus minimus
- 4. m. gluteus medius
- 5. m. gluteus maximus
- 6. m. sartorius
- 7. m. tensor fasciae latae
- 8. a. iliaca ext.
- 9. v. iliaca ext.
- 10. colon sigmoideum
- 11. ileum
- 12. os sacrum
- 13. ala ossis ilii
- 14. m. rectus femoris
- 15. m. obturatorius int.
- 16. a. femoralis com.
- 17. v. femoralis com.
- 18. m. pectineus
- 19. v. urinaria
- 20. prostata
- 21. rectum
- 22. caput femoris
- 23. foveola capitis femoris
- 24. trochanter major
- 25. acetabulum
- 26. os coccygis
- 27. m. piriformis
- 28. m. vastus intermedius
- 29. m. obturatorius externus
- 30. a. femoralis superfic.
- 31. a. femoralis prof.
- 32. m. adductor longus
- 33. m. adductor brevis
- 34. m. adductor magnus
- 35. colum femoris
- 36. os ischii
- 37. os pubis
- 38. trochanter minor
- 39. m. vastus lateralis
- 40. m. quadratus femoris
- 41. m. ischiocavernosus
- 42. m. bulbocavernosus
- 43. m. sphincter ani ext.
- 44. m. levator ani
- 45. m. transversus perinei superfic.
- 46. m. gracilis
- 47. m. semitendineus
- 48. v. femor. superfic.
- 49. testis
- 50. corpus femoris
- 51. m. biceps femoris
- 52. m. semimembranosus
- 53. m. vastus medialis
- 54. v. saphena magna
- 55. a. poplitea
- 56. v. poplitea
- 57. patella
- 58. m. gastrocnemius - caput mediale
- 59. m. gastrocnemius - caput laterale
- 60. ligamentum patellae
- 61. condylus femoris
- 62. corpus tibiae
- 63. corpus fibulae
- 64. m. popliteus
- 65. m. tibialis anterior
- 66. m. extensor digitorum longus
- 67. m. tibialis post.
- 68. m. soleus
- 69. a. tibialis ant.
- 70. a. tibialis post.
- 71. a. fibularis
- 72. m. peroneus longus
- 73. m. extensor hallucis longus
- 74. m. flexor digitorum longus
- 75. m. flexor hallucis longus
- 76. talus
- 77. calcaneus
- 78. tendo calcaneus
- 79. m. abductor hallucis

R



L



120.0 kV
169.0 mA

Velikost pixelu: 0.684 mm
Pozice: -473.4 mm
W: 360 L: 60

P

DFOV: 35.00 x 35.00cm

CT/6/205
Axial
AX 5/5
CONTRAST

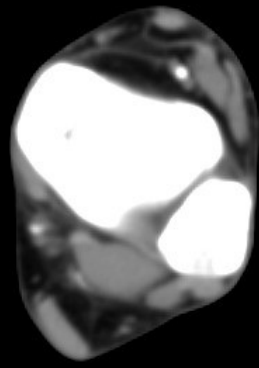
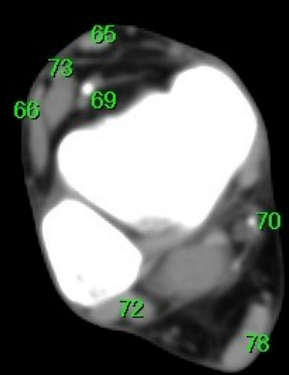
A

FN BRNO BOHUNICE

A01901
01901
1957/1/1
51Y M
03489
2008/11/7
00:00:00

- 1. m. rectus abdominis
- 2. m. iliopsoas
- 3. m. gluteus minimus
- 4. m. gluteus medius
- 5. m. gluteus maximus
- 6. m. sartorius
- 7. m. tensor fasciae latae
- 8. a. iliaca ext.
- 9. v. iliaca ext.
- 10. colon sigmoideum
- 11. ileum
- 12. os sacrum
- 13. ala ossis ilii
- 14. m. rectus femoris
- 15. m. obturatorius int.
- 16. a. femoralis com.
- 17. v. femoralis com.
- 18. m. pectineus
- 19. v. urinaria
- 20. prostata
- 21. rectum
- 22. caput femoris
- 23. foveola capitis femoris
- 24. trochanter major
- 25. acetabulum
- 26. os coccygis
- 27. m. piriformis
- 28. m. vastus intermedius
- 29. m. obturatorius externus
- 30. a. femoralis superfic.
- 31. a. femoralis prof.
- 32. m. adductor longus
- 33. m. adductor brevis
- 34. m. adductor magnus
- 35. colum femoris
- 36. os ischii
- 37. os pubis
- 38. trochanter minor
- 39. m. vastus lateralis
- 40. m. quadratus femoris
- 41. m. ischiocavernosus
- 42. m. bulbocavernosus
- 43. m. sphincter ani ext.
- 44. m. levator ani
- 45. m. transversus perinei superfic.
- 46. m. gracilis
- 47. m. semitendineus
- 48. v. femor. superfic.
- 49. testis
- 50. corpus femoris
- 51. m. biceps femoris
- 52. m. semimembranosus
- 53. m. vastus medialis
- 54. v. saphena magna
- 55. a. poplitea
- 56. v. poplitea
- 57. patella
- 58. m. gastrocnemius - caput mediale
- 59. m. gastrocnemius - caput laterale
- 60. ligamentum patellae
- 61. condylus femoris
- 62. corpus tibiae
- 63. corpus fibulae
- 64. m. popliteus
- 65. m. tibialis anterior
- 66. m. extensor digitorum longus
- 67. m. tibialis post.
- 68. m. soleus
- 69. a. tibialis ant.
- 70. a. tibialis post.
- 71. a. fibularis
- 72. m. peroneus longus
- 73. m. extensor hallucis longus
- 74. m. flexor digitorum longus
- 75. m. flexor hallucis longus
- 76. talus
- 77. calcaneus
- 78. tendo calcaneus
- 79. m. abductor hallucis

R



L

120.0 kV
202.0 mA

Velikost pixelu: 0.684 mm

Pozice: -598.4 mm

W: 360 L: 60

P

DFOV: 35.00 x 35.00cm

CT/6/210
Axial
AX 5/5
CONTRAST

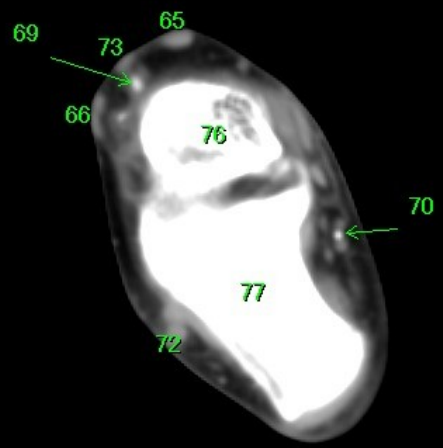
A

FN BRNO BOHUNICE

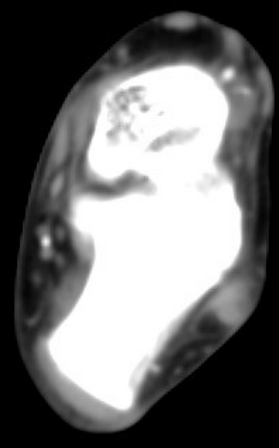
A01901
01901
1957/1/1
51Y M
03489
2008/11/7
00:00:00

- 1. m. rectus abdominis
- 2. m. iliopsoas
- 3. m. gluteus minimus
- 4. m. gluteus medius
- 5. m. gluteus maximus
- 6. m. sartorius
- 7. m. tensor fasciae latae
- 8. a. iliaca ext.
- 9. v. iliaca ext.
- 10. colon sigmoideum
- 11. ileum
- 12. os sacrum
- 13. ala ossis ilii
- 14. m. rectus femoris
- 15. m. obturatorius int.
- 16. a. femoralis com.
- 17. v. femoralis com.
- 18. m. pectineus
- 19. v. urinaria
- 20. prostata
- 21. rectum
- 22. caput femoris
- 23. foveola capitis femoris
- 24. trochanter major
- 25. acetabulum
- 26. os coccygis
- 27. m. piriformis
- 28. m. vastus intermedius
- 29. m. obturatorius externus
- 30. a. femoralis superfic.
- 31. a. femoralis prof.
- 32. m. adductor longus
- 33. m. adductor brevis
- 34. m. adductor magnus
- 35. colum femoris
- 36. os ischii
- 37. os pubis
- 38. trochanter minor
- 39. m. vastus lateralis
- 40. m. quadratus femoris
- 41. m. ischiocavernosus
- 42. m. bulbocavernosus
- 43. m. sphincter ani ext.
- 44. m. levator ani
- 45. m. transversus perinei superfic.
- 46. m. gracilis
- 47. m. semitendineus
- 48. v. femor. superfic.
- 49. testis
- 50. corpus femoris
- 51. m. biceps femoris
- 52. m. semimembranosus
- 53. m. vastus medialis
- 54. v. saphena magna
- 55. a. poplitea
- 56. v. poplitea
- 57. patella
- 58. m. gastrocnemius - caput mediale
- 59. m. gastrocnemius - caput laterale
- 60. ligamentum patellae
- 61. condylus femoris
- 62. corpus tibiae
- 63. corpus fibulae
- 64. m. popliteus
- 65. m. tibialis anterior
- 66. m. extensor digitorum longus
- 67. m. tibialis post.
- 68. m. soleus
- 69. a. tibialis ant.
- 70. a. tibialis post.
- 71. a. fibularis
- 72. m. peroneus longus
- 73. m. extensor hallucis longus
- 74. m. flexor digitorum longus
- 75. m. flexor hallucis longus
- 76. talus
- 77. calcaneus
- 78. tendo calcaneus
- 79. m. abductor hallucis

R



L



120.0 kV
207.0 mA
Velikost pixelu: 0.684 mm
Pozice: -623.4 mm
W: 360 L: 60

P

DFOV: 35.00 x 35.00cm