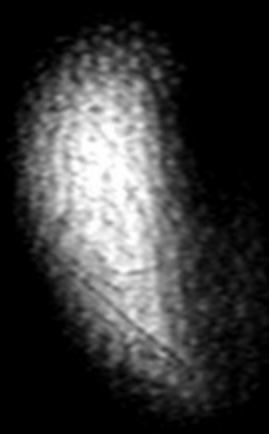


MR701/1
PDW_aTSE
Coronal

H



R

FN Bohunic
OY F

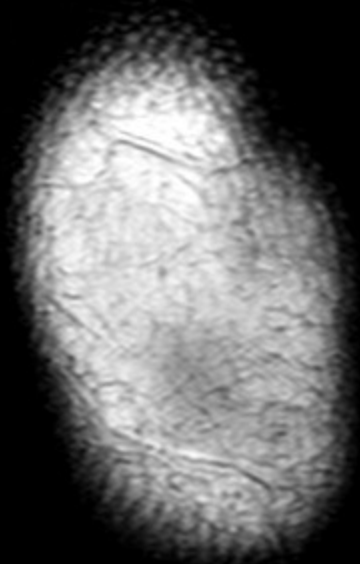
- 1 femur, corpus
- 1A condylus femoris medialis
- 1B condylus femoris lateralis
- 1C epicondylus medialis femoris
- 1D epicondylus lateralis femoris
- 1E facies patellaris femoris
- 1F facies poplitea femoris
- 2 patella
- 2A basis patellae
- 2B apex patellae
- 2C facies articularis medialis
- 2D facies articularis lateralis
- 3 fibula
- 3A apex capitis fibulae
- 3B caput fibulae
- 4 tibia
- 4A condylus medialis tibiae
- 4B condylus lateralis tibiae
- 4C eminentia intercondylaris
- 4D tuberositas tibiae
- 4E tuberculum intercondylare laterale
- 4F tuberculum intercondylare mediale
- 5 m. quadriceps femoris
- 5A m. vastus medialis
- 5B m. vastus lateralis
- 5C tendo musculi quadricipitis femoris
- 6 m. sartorius
- 7 m. semimembranosus
- 7A tendo musculi semimembranosi
- 8A m. semitendinosus, tendo
- 9 m. biceps femoris
- 9A tendo musculi bicipitis femoris
- 10 m. gracilis
- 11 pes anserinus
- 12 tractus iliotibialis
- L 13 m. gastrocnemius
- 13A caput mediale musculi gastrocnemii
- 13B caput laterale musculi gastrocnemii
- 14 m. popliteus
- 14A tendo musculi poplitei
- 15 m. soleus
- 16 m. tibialis anterior
- 17 m. tibialis posterior
- 18 m. (fibularis) peroneus longus
- 19 m. extensor digitorum longus
- 20 corpus adiposum infrapatellare (Hoffa)
- 21 lig. cruciforme ant.
- 22 lig. cruciforme post.
- 23 m. plantaris
- 24 ligamentum patellae,
- 25 m. adductor magnus, tendo
- 26 meniscus medialis
- 27 meniscus lateralis
- 28 lig. collaterale mediale
- 29 lig. collaterale laterale
- 30 v. saphena magna
- 31 v. poplitea
- 32 a. poplitea
- 33 retinaculum patellae mediale
- 34 retinaculum patellae laterale
- 35 lig. transversum genus
- 36 n. tibialis
- 37 n. fibularis (peroneus) communis
- 38 v. saphena parva
- 39 lig. meniscofemorale anterius (Humphry)
- 40 a. tibialis post.
- 41 a. tibialis ant.
- 42 v. tibialis post.
- 43 v. tibialis ant.
- 44 n. suralis
- 45 lig. meniscofemorale posterius

W: 174 L: 100

F

MR701/2
PDW_aTSE
Coronal

H



R

FN Bohunice
OY F

- 1 femur, corpus
- 1A condylus femoris medialis
- 1B condylus femoris lateralis
- 1C epicondylus medialis femoris
- 1D epicondylus lateralis femoris
- 1E facies patellaris femoris
- 1F facies poplitea femoris
- 2 patella
- 2A basis patellae
- 2B apex patellae
- 2C facies articularis medialis
- 2D facies articularis lateralis
- 3 fibula
- 3A apex capitis fibulae
- 3B caput fibulae
- 4 tibia
- 4A condylus medialis tibiae
- 4B condylus lateralis tibiae
- 4C eminentia intercondylaris
- 4D tuberositas tibiae
- 4E tuberculum intercondylare laterale
- 4F tuberculum intercondylare mediale
- 5 m. quadriceps femoris
- 5A m. vastus medialis
- 5B m. vastus lateralis
- 5C tendo musculi quadricipitis femoris
- 6 m. sartorius
- 7 m. semimembranosus
- 7A tendo musculi semimembranosi
- 8A m. semitendinosus, tendo
- 9 m. biceps femoris
- 9A tendo musculi bicipitis femoris
- 10 m. gracilis
- 11 pes anserinus
- 12 tractus iliotibialis
- L 13 m. gastrocnemius
- 13A caput mediale musculi gastrocnemii
- 13B caput laterale musculi gastrocnemii
- 14 m. popliteus
- 14A tendo musculi poplitei
- 15 m. soleus
- 16 m. tibialis anterior
- 17 m. tibialis posterior
- 18 m. (fibularis) peroneus longus
- 19 m. extensor digitorum longus
- 20 corpus adiposum infrapatellare (Hoffa)
- 21 lig. cruciforme ant.
- 22 lig. cruciforme post.
- 23 m. plantaris
- 24 ligamentum patellae,
- 25 m. adductor magnus, tendo
- 26 meniscus medialis
- 27 meniscus lateralis
- 28 lig. collaterale mediale
- 29 lig. collaterale laterale
- 30 v. saphena magna
- 31 v. poplitea
- 32 a. poplitea
- 33 retinaculum patellae mediale
- 34 retinaculum patellae laterale
- 35 lig. transversum genus
- 36 n. tibialis
- 37 n. fibularis (peroneus) communis
- 38 v. saphena parva
- 39 lig. meniscofemorale anterius (Humphry)
- 40 a. tibialis post.
- 41 a. tibialis ant.
- 42 v. tibialis post.
- 43 v. tibialis ant.
- 44 n. suralis
- 45 lig. meniscofemorale posterius

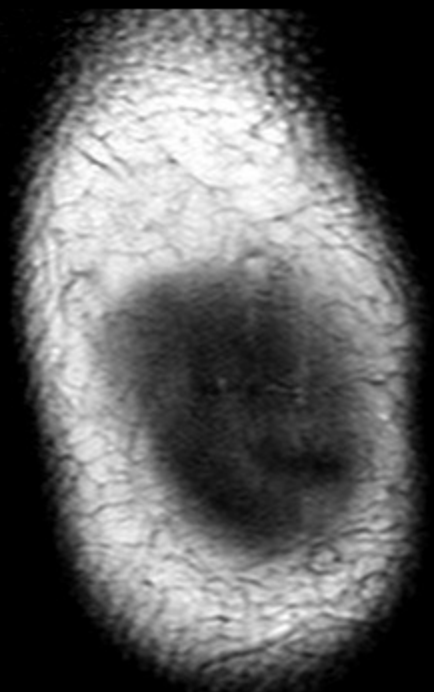
W: 205 L: 118

F

MR/701/3
PDW_aTSE
Coronal

H

FN Bohunice
OY F



- 1 femur, corpus
- 1A condylus femoris medialis
- 1B condylus femoris lateralis
- 1C epicondylus medialis femoris
- 1D epicondylus lateralis femoris
- 1E facies patellaris femoris
- 1F facies poplitea femoris
- 2 patella
- 2A basis patellae
- 2B apex patellae
- 2C facies articularis medialis
- 2D facies articularis lateralis
- 3 fibula
- 3A apex capitis fibulae
- 3B caput fibulae
- 4 tibia
- 4A condylus medialis tibiae
- 4B condylus lateralis tibiae
- 4C eminentia intercondylaris
- 4D tuberositas tibiae
- 4E tuberculum intercondylare laterale
- 4F tuberculum intercondylare mediale
- 5 m. quadriceps femoris
- 5A m. vastus medialis
- 5B m. vastus lateralis
- 5C tendo musculi quadricipitis femoris
- 6 m. sartorius
- 7 m. semimembranosus
- 7A tendo musculi semimembranosi
- 8A m. semitendinosus, tendo
- 9 m. biceps femoris
- 9A tendo musculi bicipitis femoris
- 10 m. gracilis
- 11 pes anserinus
- 12 tractus iliotibialis
- L 13 m. gastrocnemius
- 13A caput mediale musculi gastrocnemii
- 13B caput laterale musculi gastrocnemii
- 14 m. popliteus
- 14A tendo musculi poplitei
- 15 m. soleus
- 16 m. tibialis anterior
- 17 m. tibialis posterior
- 18 m. (fibularis) peroneus longus
- 19 m. extensor digitorum longus
- 20 corpus adiposum infrapatellare (Hoffa)
- 21 lig. cruciforme ant.
- 22 lig. cruciforme post.
- 23 m. plantaris
- 24 ligamentum patellae,
- 25 m. adductor magnus, tendo
- 26 meniscus medialis
- 27 meniscus lateralis
- 28 lig. collaterale mediale
- 29 lig. collaterale laterale
- 30 v. saphena magna
- 31 v. poplitea
- 32 a. poplitea
- 33 retinaculum patellae mediale
- 34 retinaculum patellae laterale
- 35 lig. transversum genus
- 36 n. tibialis
- 37 n. fibularis (peroneus) communis
- 38 v. saphena parva
- 39 lig. meniscofemorale anterius (Humphry)
- 40 a. tibialis post.
- 41 a. tibialis ant.
- 42 v. tibialis post.
- 43 v. tibialis ant.
- 44 n. suralis
- 45 lig. meniscofemorale posterius

R

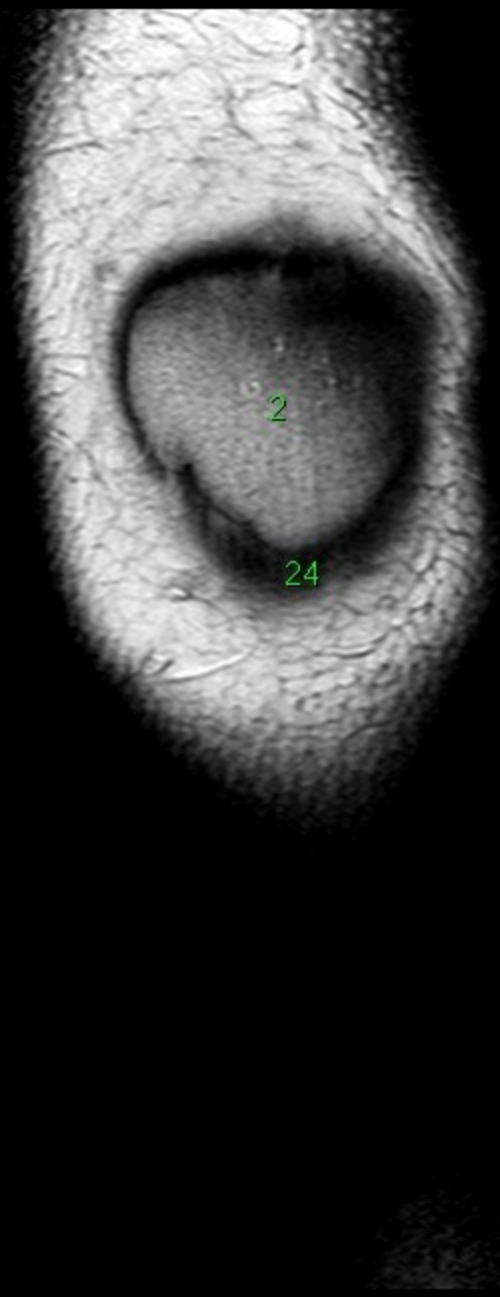
W: 203 L: 117

F

MR701/4
PDW_aTSE
Coronal

H

FN Bohunic
OY F



R

L

- 1 femur, corpus
- 1A condylus femoris medialis
- 1B condylus femoris lateralis
- 1C epicondylus medialis femoris
- 1D epicondylus lateralis femoris
- 1E facies patellaris femoris
- 1F facies poplitea femoris
- 2 patella
- 2A basis patellae
- 2B apex patellae
- 2C facies articularis medialis
- 2D facies articularis lateralis
- 3 fibula
- 3A apex capitis fibulae
- 3B caput fibulae
- 4 tibia
- 4A condylus medialis tibiae
- 4B condylus lateralis tibiae
- 4C eminentia intercondylaris
- 4D tuberositas tibiae
- 4E tuberculum intercondylare laterale
- 4F tuberculum intercondylare mediale
- 5 m. quadriceps femoris
- 5A m. vastus medialis
- 5B m. vastus lateralis
- 5C tendo musculi quadricipitis femoris
- 6 m. sartorius
- 7 m. semimembranosus
- 7A tendo musculi semimembranosi
- 8A m. semitendinosus, tendo
- 9 m. biceps femoris
- 9A tendo musculi bicipitis femoris
- 10 m. gracilis
- 11 pes anserinus
- 12 tractus iliotibialis
- 13 m. gastrocnemius
- 13A caput mediale musculi gastrocnemii
- 13B caput laterale musculi gastrocnemii
- 14 m. popliteus
- 14A tendo musculi poplitei
- 15 m. soleus
- 16 m. tibialis anterior
- 17 m. tibialis posterior
- 18 m. (fibularis) peroneus longus
- 19 m. extensor digitorum longus
- 20 corpus adiposum infrapatellare (Hoffa)
- 21 lig. cruciforme ant.
- 22 lig. cruciforme post.
- 23 m. plantaris
- 24 ligamentum patellae,
- 25 m. adductor magnus, tendo
- 26 meniscus medialis
- 27 meniscus lateralis
- 28 lig. collaterale mediale
- 29 lig. collaterale laterale
- 30 v. saphena magna
- 31 v. poplitea
- 32 a. poplitea
- 33 retinaculum patellae mediale
- 34 retinaculum patellae laterale
- 35 lig. transversum genus
- 36 n. tibialis
- 37 n. fibularis (peroneus) communis
- 38 v. saphena parva
- 39 lig. meniscofemorale anterius (Humphry)
- 40 a. tibialis post.
- 41 a. tibialis ant.
- 42 v. tibialis post.
- 43 v. tibialis ant.
- 44 n. suralis
- 45 lig. meniscofemorale posterius

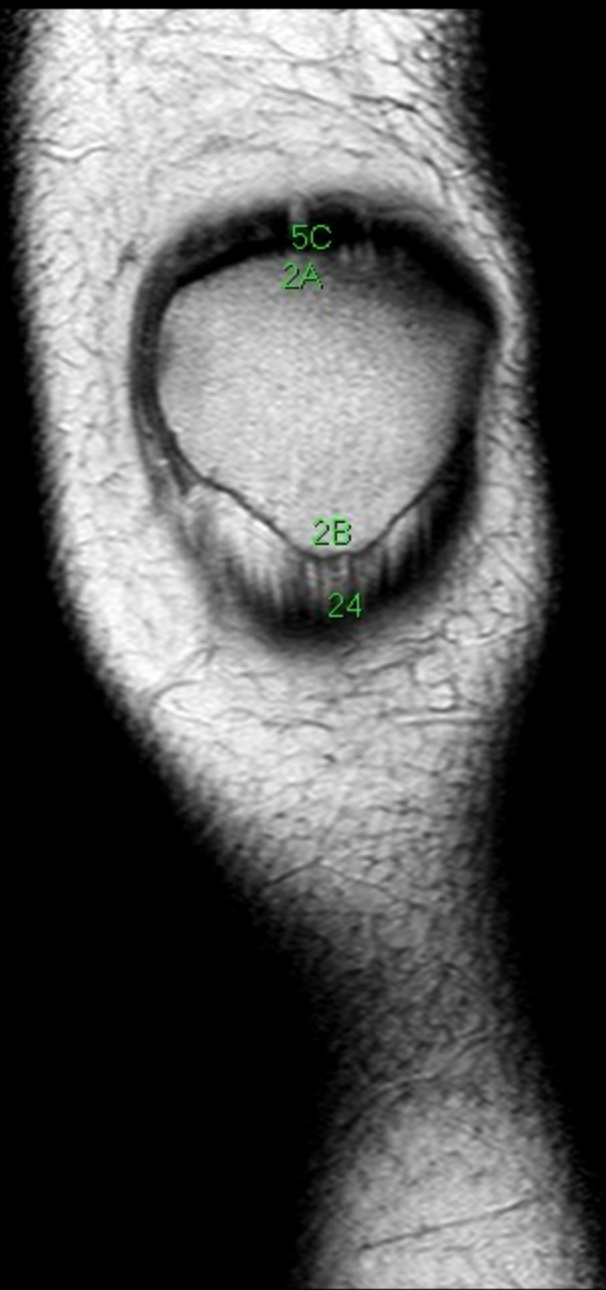
W: 207 L: 119

F

MR/701/5
PDW_aTSE
Coronal

H

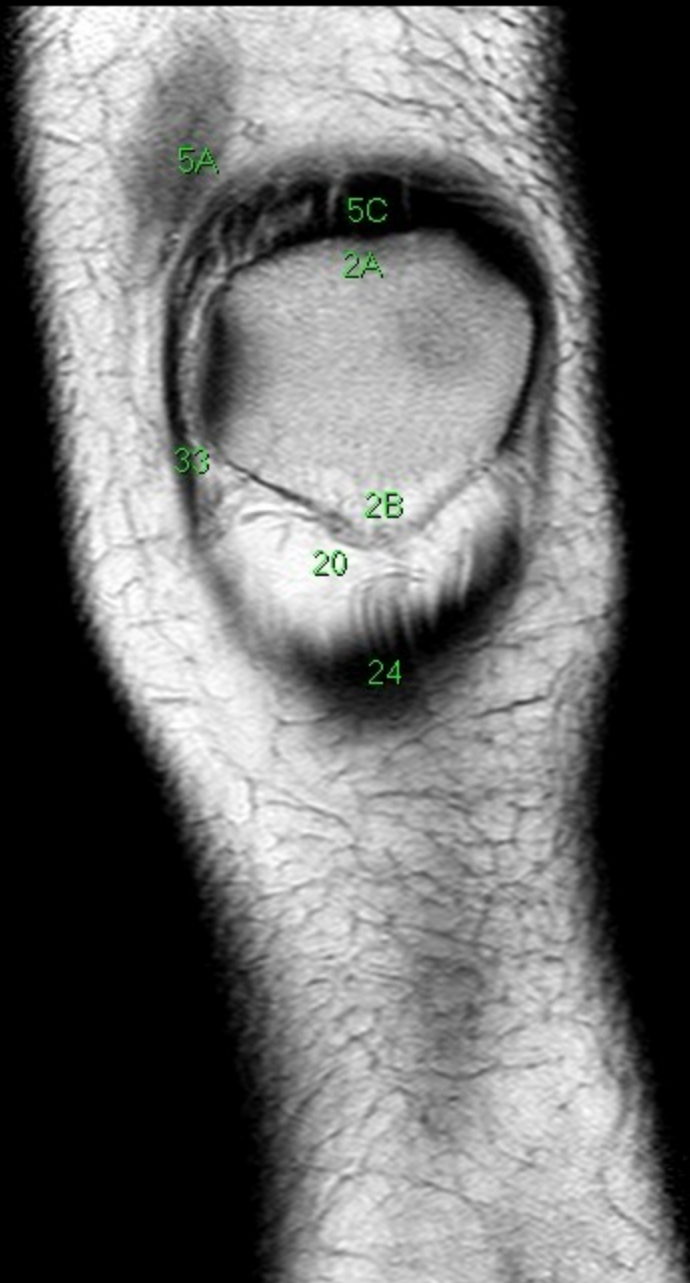
FN Bohunic
OY F



- 1 femur, corpus
- 1A condylus femoris medialis
- 1B condylus femoris lateralis
- 1C epicondylus medialis femoris
- 1D epicondylus lateralis femoris
- 1E facies patellaris femoris
- 1F facies poplitea femoris
- 2 patella
- 2A basis patellae
- 2B apex patellae
- 2C facies articularis medialis
- 2D facies articularis lateralis
- 3 fibula
- 3A apex capitis fibulae
- 3B caput fibulae
- 4 tibia
- 4A condylus medialis tibiae
- 4B condylus lateralis tibiae
- 4C eminentia intercondylaris
- 4D tuberositas tibiae
- 4E tuberculum intercondylare laterale
- 4F tuberculum intercondylare mediale
- 5 m. quadriceps femoris
- 5A m. vastus medialis
- 5B m. vastus lateralis
- 5C tendo musculi quadricipitis femoris
- 6 m. sartorius
- 7 m. semimembranosus
- 7A tendo musculi semimembranosi
- 8A m. semitendinosus, tendo
- 9 m. biceps femoris
- 9A tendo musculi bicipitis femoris
- 10 m. gracilis
- 11 pes anserinus
- 12 tractus iliotibialis
- L 13 m. gastrocnemius
- 13A caput mediale musculi gastrocnemii
- 13B caput laterale musculi gastrocnemii
- 14 m. popliteus
- 14A tendo musculi poplitei
- 15 m. soleus
- 16 m. tibialis anterior
- 17 m. tibialis posterior
- 18 m. (fibularis) peroneus longus
- 19 m. extensor digitorum longus
- 20 corpus adiposum infrapatellere (Hoffa)
- 21 lig. cruciforme ant.
- 22 lig. cruciforme post.
- 23 m. plantaris
- 24 ligamentum patellae,
- 25 m. adductor magnus, tendo
- 26 meniscus medialis
- 27 meniscus lateralis
- 28 lig. collaterale mediale
- 29 lig. collaterale laterale
- 30 v. saphena magna
- 31 v. poplitea
- 32 a. poplitea
- 33 retinaculum patellae mediale
- 34 retinaculum patellae laterale
- 35 lig. transversum genus
- 36 n. tibialis
- 37 n. fibularis (peroneus) communis
- 38 v. saphena parva
- 39 lig. meniscofemorale anterius (Humphry)
- 40 a. tibialis post.
- 41 a. tibialis ant.
- 42 v. tibialis post.
- 43 v. tibialis ant.
- 44 n. suralis
- 45 lig. meniscofemorale posterius

W: 203 L: 117

F

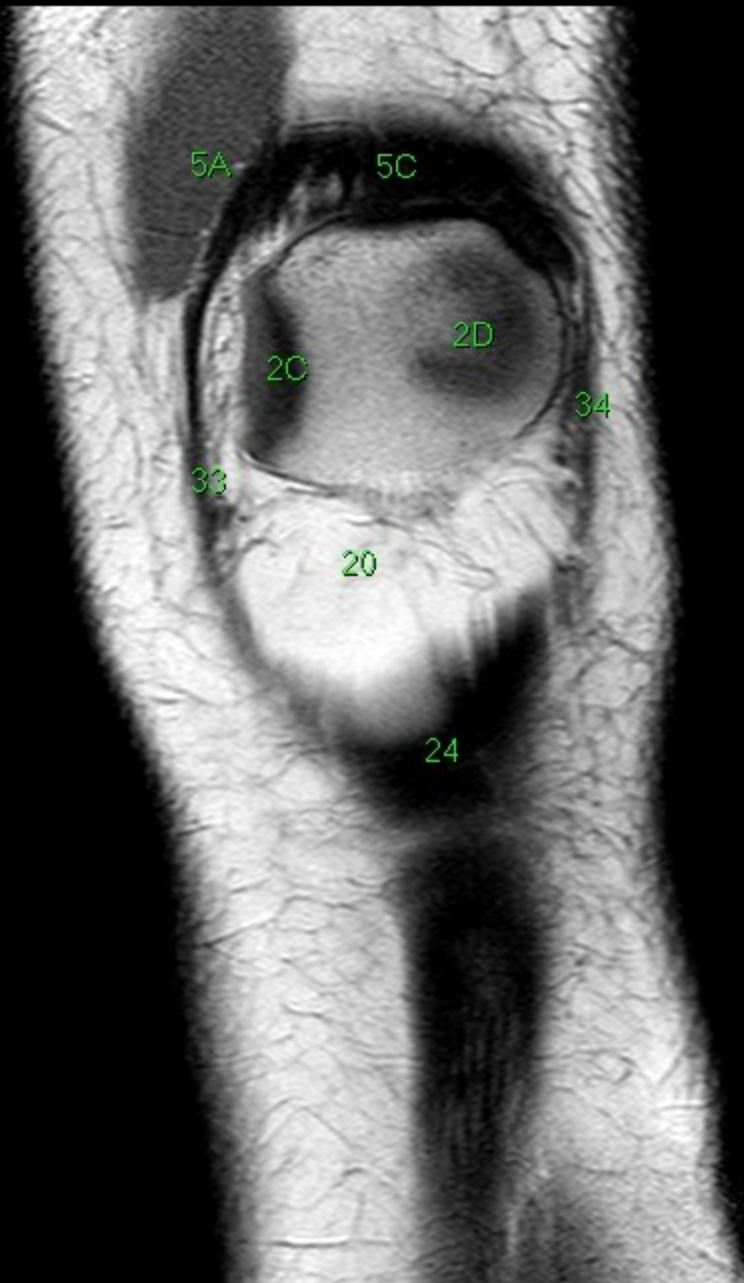


- 1 femur, corpus
- 1A condylus femoris medialis
- 1B condylus femoris lateralis
- 1C epicondylus medialis femoris
- 1D epicondylus lateralis femoris
- 1E facies patellaris femoris
- 1F facies poplitea femoris
- 2 patella
- 2A basis patellae
- 2B apex patellae
- 2C facies articularis medialis
- 2D facies articularis lateralis
- 3 fibula
- 3A apex capitis fibulae
- 3B caput fibulae
- 4 tibia
- 4A condylus medialis tibiae
- 4B condylus lateralis tibiae
- 4C eminentia intercondylaris
- 4D tuberositas tibiae
- 4E tuberculum intercondylare laterale
- 4F tuberculum intercondylare mediale
- 5 m. quadriceps femoris
- 5A m. vastus medialis
- 5B m. vastus lateralis
- 5C tendo musculi quadricipitis femoris
- 6 m. sartorius
- 7 m. semimembranosus
- 7A tendo musculi semimembranosi
- 8A m. semitendinosus, tendo
- 9 m. biceps femoris
- 9A tendo musculi bicipitis femoris
- 10 m. gracilis
- 11 pes anserinus
- 12 tractus iliotibialis
- L 13 m. gastrocnemius
- 13A caput mediale musculi gastrocnemii
- 13B caput laterale musculi gastrocnemii
- 14 m. popliteus
- 14A tendo musculi poplitei
- 15 m. soleus
- 16 m. tibialis anterior
- 17 m. tibialis posterior
- 18 m. (fibularis) peroneus longus
- 19 m. extensor digitorum longus
- 20 corpus adiposum infrapatellare (Hoffa)
- 21 lig. cruciforme ant.
- 22 lig. cruciforme post.
- 23 m. plantaris
- 24 ligamentum patellae,
- 25 m. adductor magnus, tendo
- 26 meniscus medialis
- 27 meniscus lateralis
- 28 lig. collaterale mediale
- 29 lig. collaterale laterale
- 30 v. saphena magna
- 31 v. poplitea
- 32 a. poplitea
- 33 retinaculum patellae mediale
- 34 retinaculum patellae laterale
- 35 lig. transversum genus
- 36 n. tibialis
- 37 n. fibularis (peroneus) communis
- 38 v. saphena parva
- 39 lig. meniscofemorale anterius (Humphry)
- 40 a. tibialis post.
- 41 a. tibialis ant.
- 42 v. tibialis post.
- 43 v. tibialis ant.
- 44 n. suralis
- 45 lig. meniscofemorale posterius

MR7017
PDW_aTSE
Coronal

H

FN Bohunec
OY F



R

- 1 femur, corpus
- 1A condylus femoris medialis
- 1B condylus femoris lateralis
- 1C epicondylus medialis femoris
- 1D epicondylus lateralis femoris
- 1E facies patellaris femoris
- 1F facies poplitea femoris
- 2 patella
- 2A basis patellae
- 2B apex patellae
- 2C facies articularis medialis
- 2D facies articularis lateralis
- 3 fibula
- 3A apex capitis fibulae
- 3B caput fibulae
- 4 tibia
- 4A condylus medialis tibiae
- 4B condylus lateralis tibiae
- 4C eminentia intercondylaris
- 4D tuberositas tibiae
- 4E tuberculum intercondylare laterale
- 4F tuberculum intercondylare mediale
- 5 m. quadriceps femoris
- 5A m. vastus medialis
- 5B m. vastus lateralis
- 5C tendo musculi quadricipitis femoris
- 6 m. sartorius
- 7 m. semimembranosus
- 7A tendo musculi semimembranosi
- 8A m. semitendinosus, tendo
- 9 m. biceps femoris
- 9A tendo musculi bicipitis femoris
- 10 m. gracilis
- 11 pes anserinus
- 12 tractus iliotibialis
- L 13 m. gastrocnemius
- 13A caput mediale musculi gastrocnemii
- 13B caput laterale musculi gastrocnemii
- 14 m. popliteus
- 14A tendo musculi poplitei
- 15 m. soleus
- 16 m. tibialis anterior
- 17 m. tibialis posterior
- 18 m. (fibularis) peroneus longus
- 19 m. extensor digitorum longus
- 20 corpus adiposum infrapatellere (Hoffa)
- 21 lig. cruciforme ant.
- 22 lig. cruciforme post.
- 23 m. plantaris
- 24 ligamentum patellae,
- 25 m. adductor magnus, tendo
- 26 meniscus medialis
- 27 meniscus lateralis
- 28 lig. collaterale mediale
- 29 lig. collaterale laterale
- 30 v. saphena magna
- 31 v. poplitea
- 32 a. poplitea
- 33 retinaculum patellae mediale
- 34 retinaculum patellae laterale
- 35 lig. transversum genus
- 36 n. tibialis
- 37 n. fibularis (peroneus) communis
- 38 v. saphena parva
- 39 lig. meniscofemorale anterius (Humphry)
- 40 a. tibialis post.
- 41 a. tibialis ant.
- 42 v. tibialis post.
- 43 v. tibialis ant.
- 44 n. suralis
- 45 lig. meniscofemorale posterius

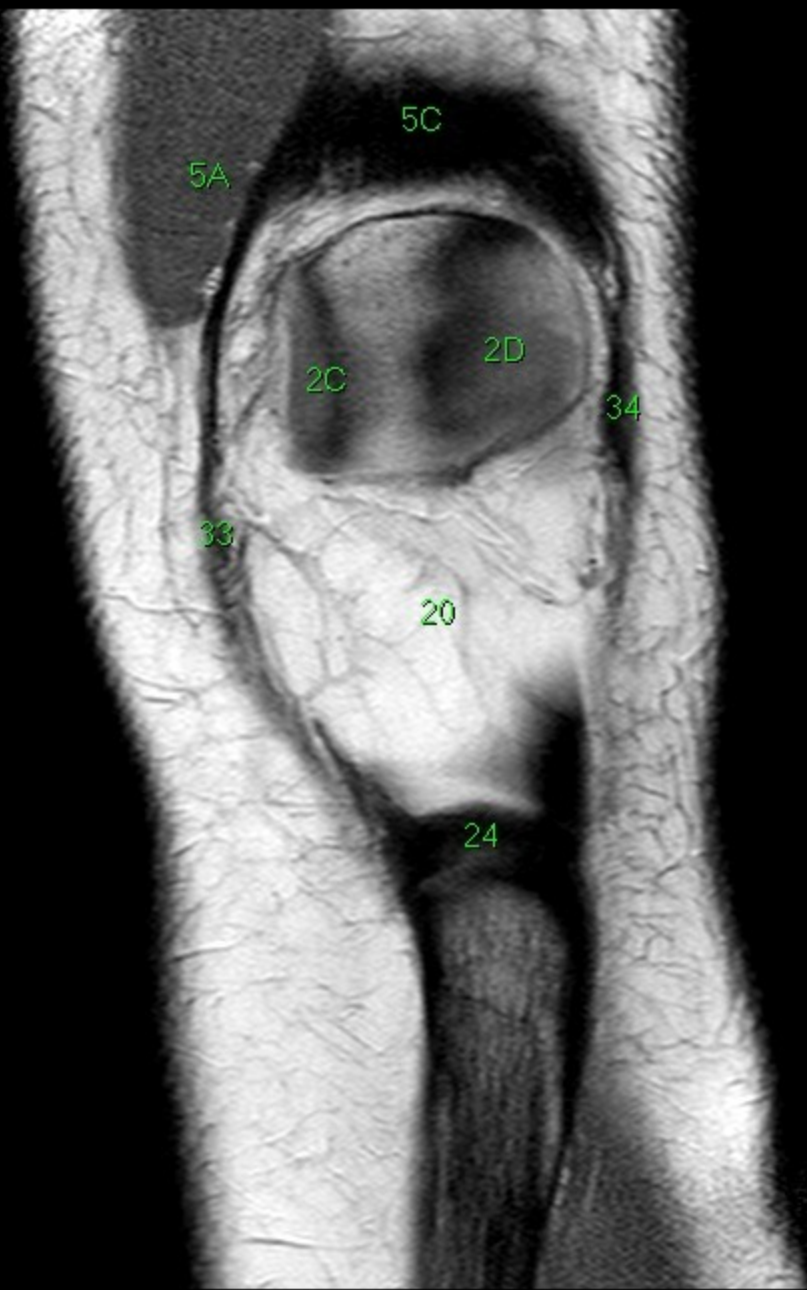W: 211 L: 122

F

MR701/8
PDW_aTSE
Coronal

H

FN Bohunic
OY F



- 1 femur, corpus
- 1A condylus femoris medialis
- 1B condylus femoris lateralis
- 1C epicondylus medialis femoris
- 1D epicondylus lateralis femoris
- 1E facies patellaris femoris
- 1F facies poplitea femoris
- 2 patella
- 2A basis patellae
- 2B apex patellae
- 2C facies articularis medialis
- 2D facies articularis lateralis
- 3 fibula
- 3A apex capitis fibulae
- 3B caput fibulae
- 4 tibia
- 4A condylus medialis tibiae
- 4B condylus lateralis tibiae
- 4C eminentia intercondylaris
- 4D tuberositas tibiae
- 4E tuberculum intercondylare laterale
- 4F tuberculum intercondylare mediale
- 5 m. quadriceps femoris
- 5A m. vastus medialis
- 5B m. vastus lateralis
- 5C tendo musculi quadricipitis femoris
- 6 m. sartorius
- 7 m. semimembranosus
- 7A tendo musculi semimembranosi
- 8A m. semitendinosus, tendo
- 9 m. biceps femoris
- 9A tendo musculi bicipitis femoris
- 10 m. gracilis
- 11 pes anserinus
- 12 tractus iliotibialis
- L 13 m. gastrocnemius
- 13A caput mediale musculi gastrocnemii
- 13B caput laterale musculi gastrocnemii
- 14 m. popliteus
- 14A tendo musculi poplitei
- 15 m. soleus
- 16 m. tibialis anterior
- 17 m. tibialis posterior
- 18 m. (fibularis) peroneus longus
- 19 m. extensor digitorum longus
- 20 corpus adiposum infrapatellare (Hoffa)
- 21 lig. cruciforme ant.
- 22 lig. cruciforme post.
- 23 m. plantaris
- 24 ligamentum patellae,
- 25 m. adductor magnus, tendo
- 26 meniscus medialis
- 27 meniscus lateralis
- 28 lig. collaterale mediale
- 29 lig. collaterale laterale
- 30 v. saphena magna
- 31 v. poplitea
- 32 a. poplitea
- 33 retinaculum patellae mediale
- 34 retinaculum patellae laterale
- 35 lig. transversum genus
- 36 n. tibialis
- 37 n. fibularis (peroneus) communis
- 38 v. saphena parva
- 39 lig. meniscofemorale anterius (Humphry)
- 40 a. tibialis post.
- 41 a. tibialis ant.
- 42 v. tibialis post.
- 43 v. tibialis ant.
- 44 n. suralis
- 45 lig. meniscofemorale posterius

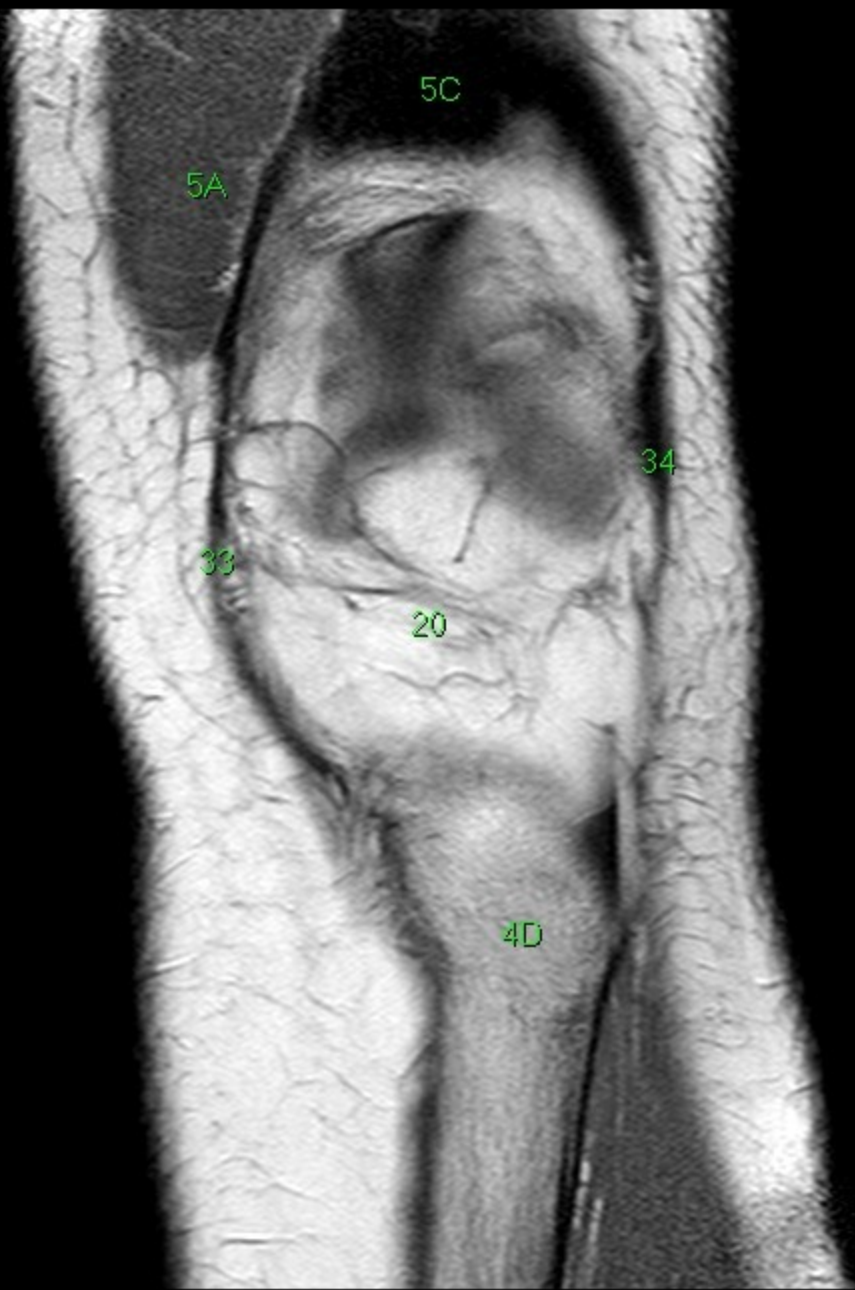W: 214 L: 123

F

MR701/9
PDW_aTSE
Coronal

H

FN Bohunic
OY F



- 1 femur, corpus
- 1A condylus femoris medialis
- 1B condylus femoris lateralis
- 1C epicondylus medialis femoris
- 1D epicondylus lateralis femoris
- 1E facies patellaris femoris
- 1F facies poplitea femoris
- 2 patella
- 2A basis patellae
- 2B apex patellae
- 2C facies articularis medialis
- 2D facies articularis lateralis
- 3 fibula
- 3A apex capitis fibulae
- 3B caput fibulae
- 4 tibia
- 4A condylus medialis tibiae
- 4B condylus lateralis tibiae
- 4C eminentia intercondylaris
- 4D tuberositas tibiae
- 4E tuberculum intercondylare laterale
- 4F tuberculum intercondylare mediale
- 5 m. quadriceps femoris
- 5A m. vastus medialis
- 5B m. vastus lateralis
- 5C tendo musculi quadricipitis femoris
- 6 m. sartorius
- 7 m. semimembranosus
- 7A tendo musculi semimembranosi
- 8A m. semitendinosus, tendo
- 9 m. biceps femoris
- 9A tendo musculi bicipitis femoris
- 10 m. gracilis
- 11 pes anserinus
- 12 tractus ilirotibialis
- L 13 m. gastrocnemius
- 13A caput mediale musculi gastrocnemii
- 13B caput laterale musculi gastrocnemii
- 14 m. popliteus
- 14A tendo musculi poplitei
- 15 m. soleus
- 16 m. tibialis anterior
- 17 m. tibialis posterior
- 18 m. (fibularis) peroneus longus
- 19 m. extensor digitorum longus
- 20 corpus adiposum infrapatellare (Hoffa)
- 21 lig. cruciforme ant.
- 22 lig. cruciforme post.
- 23 m. plantaris
- 24 ligamentum patellae,
- 25 m. adductor magnus, tendo
- 26 meniscus medialis
- 27 meniscus lateralis
- 28 lig. collaterale mediale
- 29 lig. collaterale laterale
- 30 v. saphena magna
- 31 v. poplitea
- 32 a. poplitea
- 33 retinaculum patellae mediale
- 34 retinaculum patellae laterale
- 35 lig. transversum genus
- 36 n. tibialis
- 37 n. fibularis (peroneus) communis
- 38 v. saphena parva
- 39 lig. meniscofemorale anterius (Humphry)
- 40 a. tibialis post.
- 41 a. tibialis ant.
- 42 v. tibialis post.
- 43 v. tibialis ant.
- 44 n. suralis
- 45 lig. meniscofemorale posterius

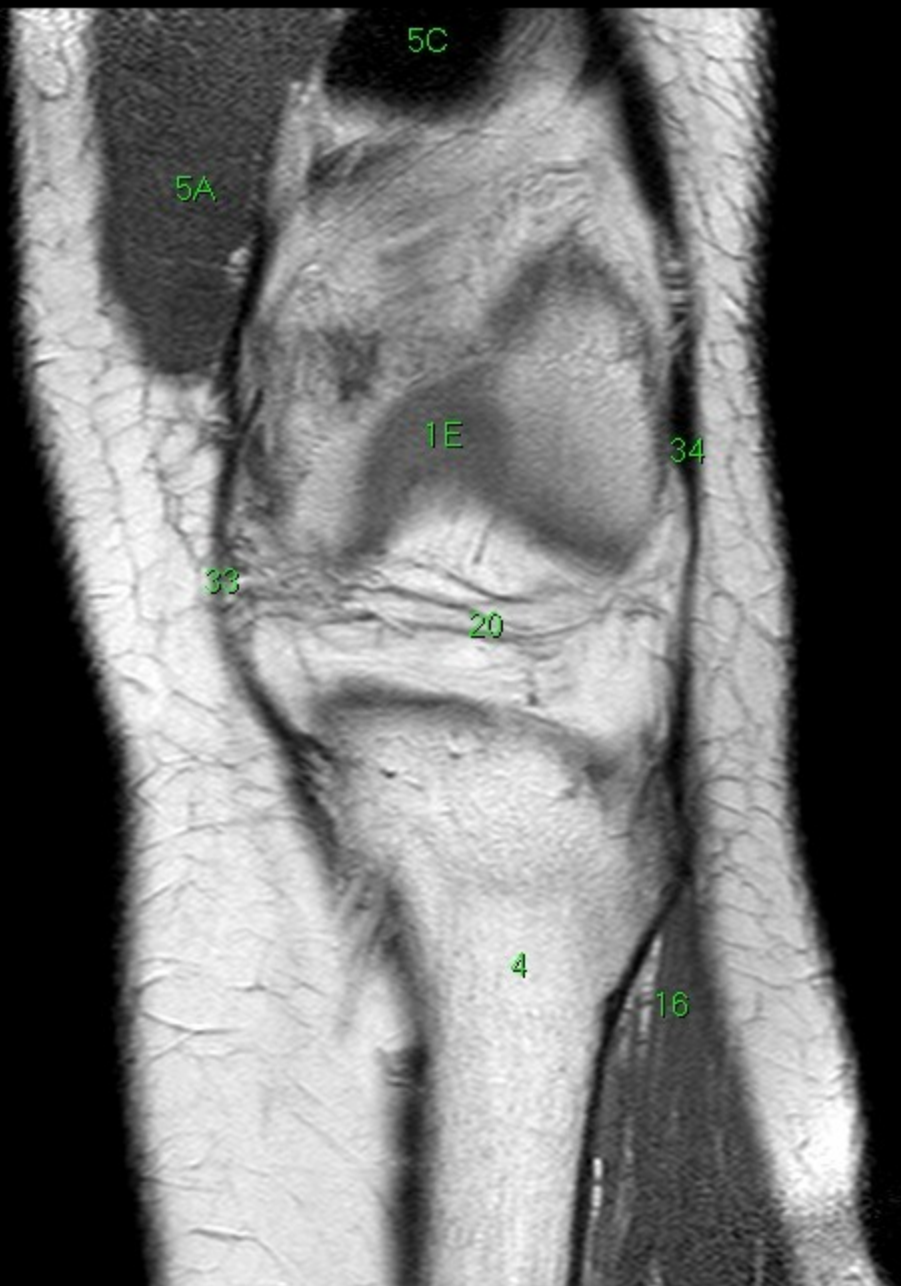W: 214 L: 123

F

MR701/10
PDW_aTSE
Coronal

H

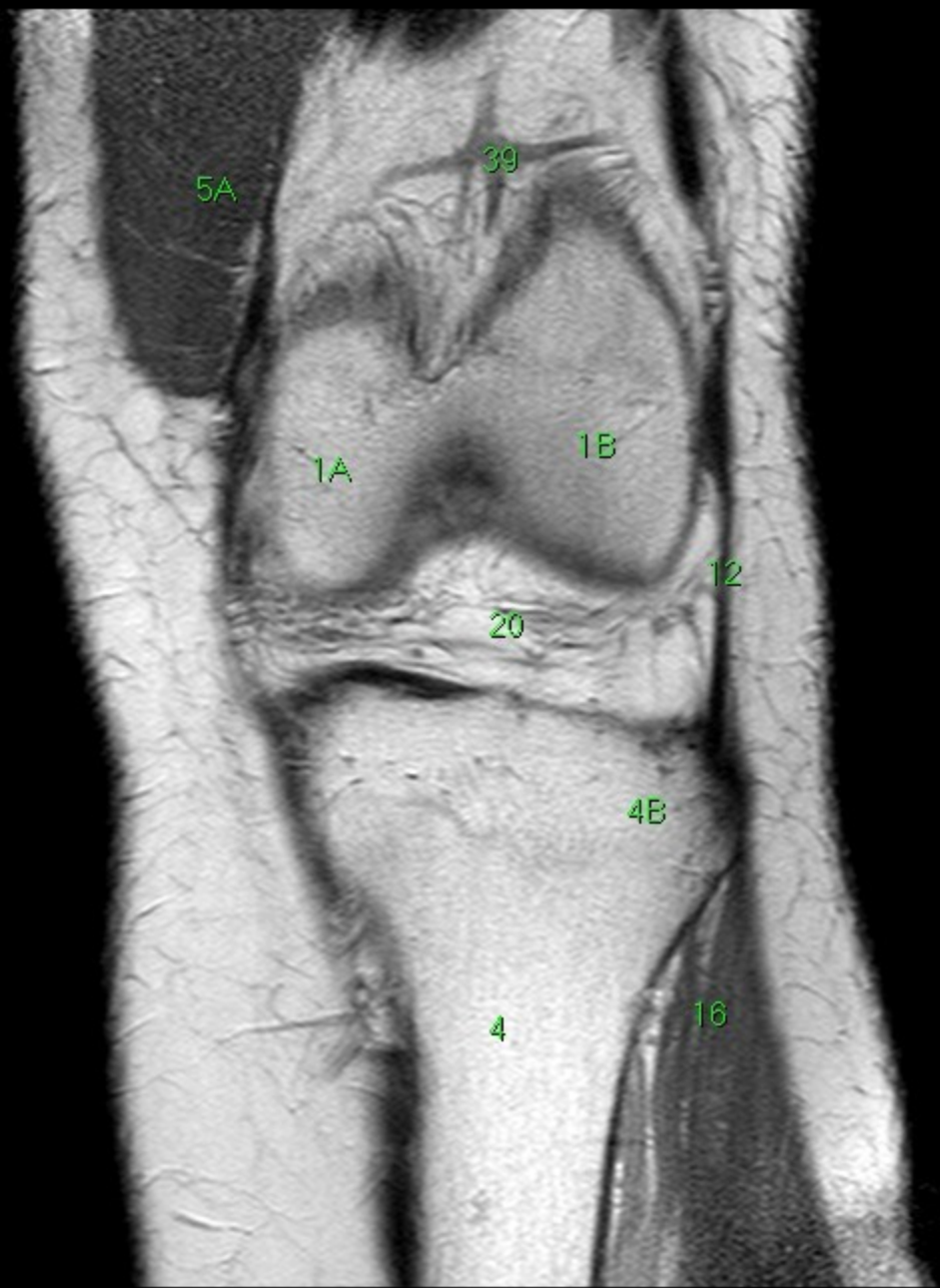
FN Bohunic
OY F



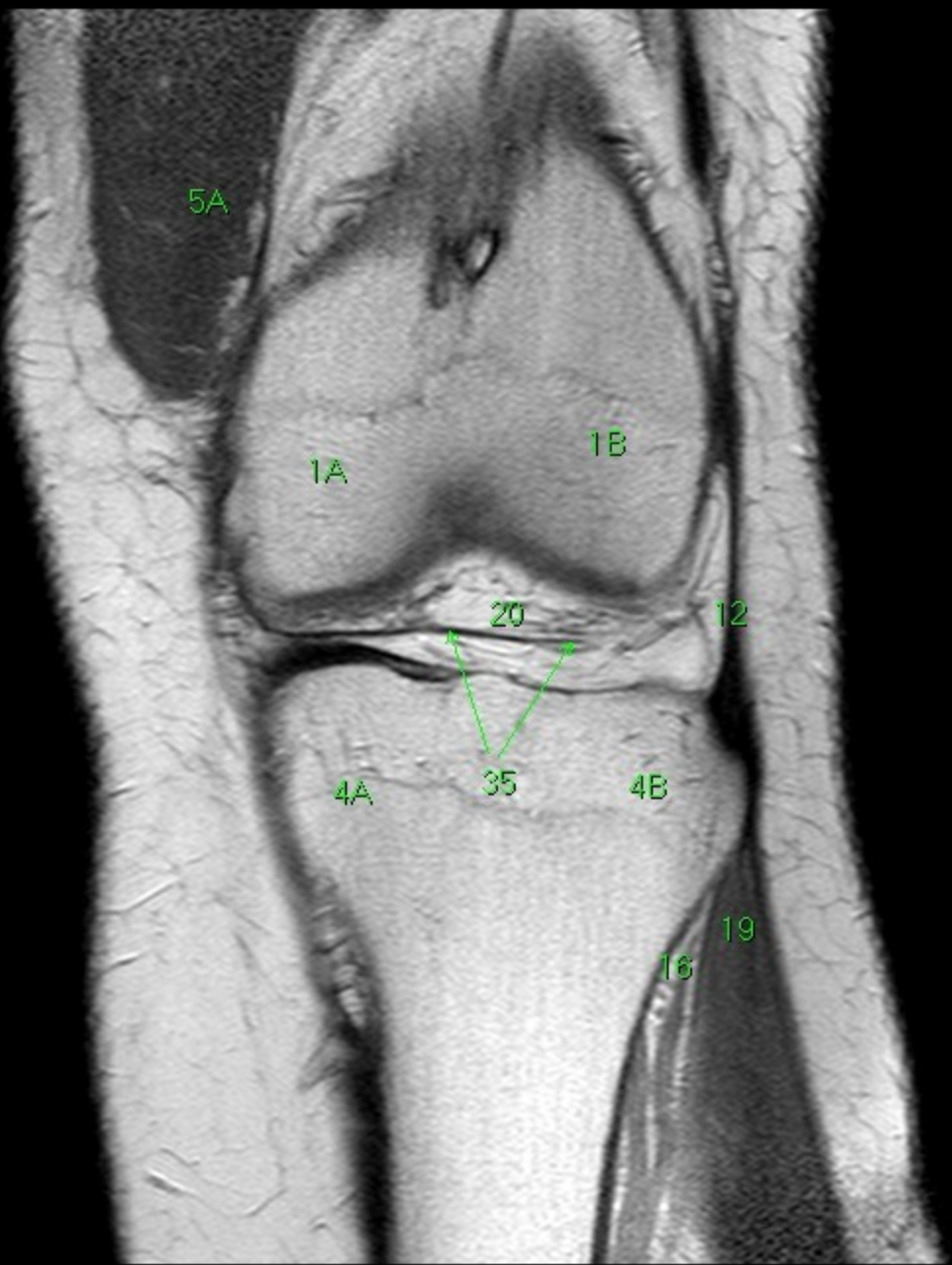
- 1 femur, corpus
- 1A condylus femoris medialis
- 1B condylus femoris lateralis
- 1C epicondylus medialis femoris
- 1D epicondylus lateralis femoris
- 1E facies patellaris femoris
- 1F facies poplitea femoris
- 2 patella
- 2A basis patellae
- 2B apex patellae
- 2C facies articularis medialis
- 2D facies articularis lateralis
- 3 fibula
- 3A apex capitis fibulae
- 3B caput fibulae
- 4 tibia
- 4A condylus medialis tibiae
- 4B condylus lateralis tibiae
- 4C eminentia intercondylaris
- 4D tuberositas tibiae
- 4E tuberculum intercondylare laterale
- 4F tuberculum intercondylare mediale
- 5 m. quadriceps femoris
- 5A m. vastus medialis
- 5B m. vastus lateralis
- 5C tendo musculi quadricipitis femoris
- 6 m. sartorius
- 7 m. semimembranosus
- 7A tendo musculi semimembranosi
- 7B m. semitendinosus, tendo
- 8 m. biceps femoris
- 8A tendo musculi bicipitis femoris
- 8B m. gracilis
- 9 pes anserinus
- 9A tractus iliotibialis
- 9B m. gastrocnemius
- 10 13A caput mediale musculi gastrocnemii
- 10 13B caput laterale musculi gastrocnemii
- 11 m. popliteus
- 12 14A tendo musculi poplitei
- 12 14B m. soleus
- 13 m. tibialis anterior
- 14 m. tibialis posterior
- 15 m. (fibularis) peroneus longus
- 16 m. extensor digitorum longus
- 17 corpus adiposum infrapatellare (Hoffa)
- 18 21 lig. cruciforme ant.
- 19 22 lig. cruciforme post.
- 20 m. plantaris
- 21 ligamentum patellae,
- 22 m. adductor magnus, tendo
- 23 meniscus medialis
- 24 meniscus lateralis
- 25 lig. collaterale mediale
- 26 lig. collaterale laterale
- 27 v. saphena magna
- 28 v. poplitea
- 29 a. poplitea
- 30 retinaculum patellae mediale
- 31 retinaculum patellae laterale
- 32 lig. transversum genus
- 33 n. tibialis
- 34 n. fibularis (peroneus) communis
- 35 v. saphena parva
- 36 lig. meniscofemorale anterius (Humphry)
- 37 a. tibialis post.
- 38 a. tibialis ant.
- 39 v. tibialis post.
- 40 v. tibialis ant.
- 41 n. suralis
- 42 lig. meniscofemorale posterius

W: 218 L: 125

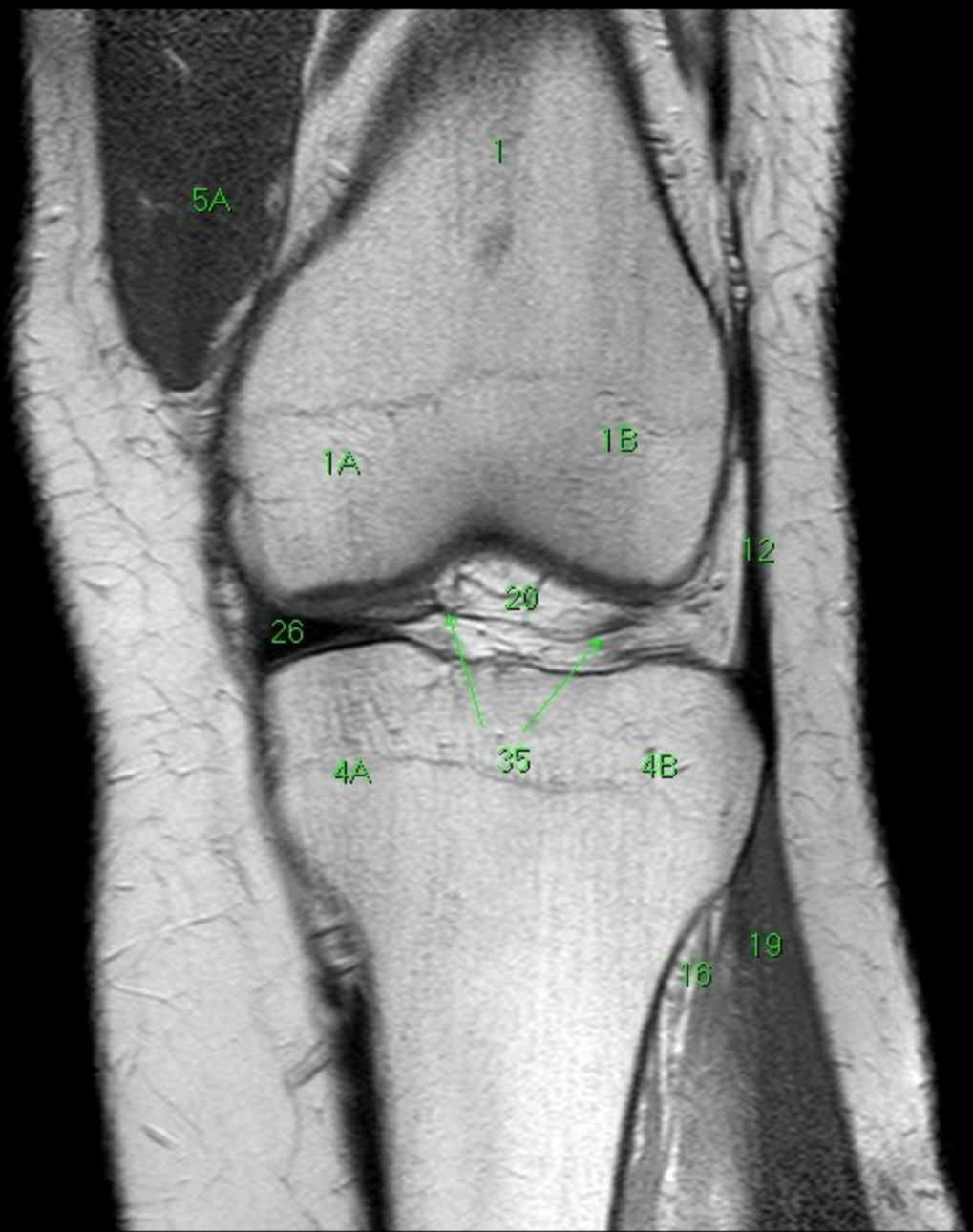
F



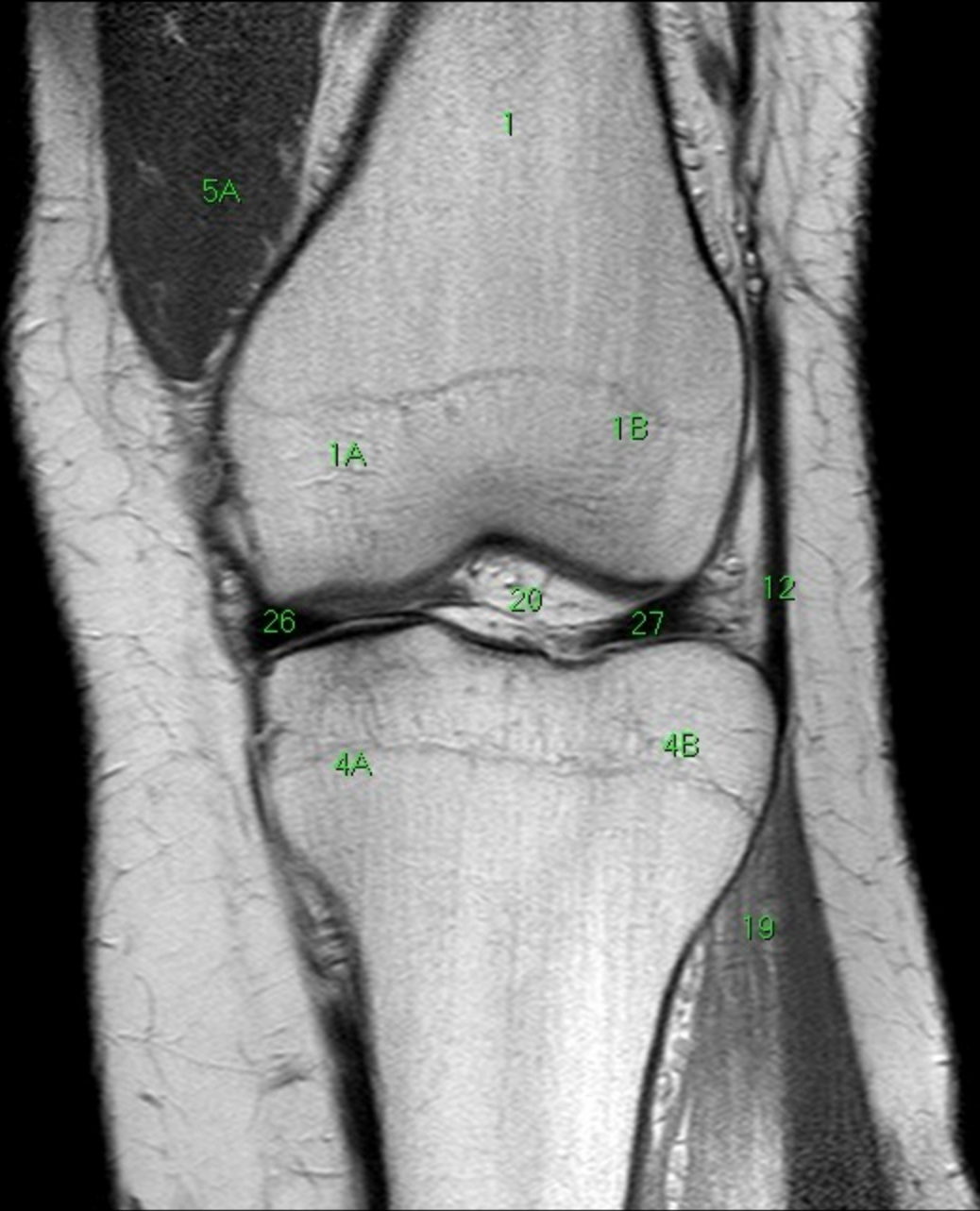
- 1 femur, corpus
- 1A condylus femoris medialis
- 1B condylus femoris lateralis
- 1C epicondylus medialis femoris
- 1D epicondylus lateralis femoris
- 1E facies patellaris femoris
- 1F facies poplitea femoris
- 2 patella
- 2A basis patellae
- 2B apex patellae
- 2C facies articularis medialis
- 2D facies articularis lateralis
- 3 fibula
- 3A apex capitis fibulae
- 3B caput fibulae
- 4 tibia
- 4A condylus medialis tibiae
- 4B condylus lateralis tibiae
- 4C eminentia intercondylaris
- 4D tuberositas tibiae
- 4E tuberculum intercondylare laterale
- 4F tuberculum intercondylare mediale
- 5 m. quadriceps femoris
- 5A m. vastus medialis
- 5B m. vastus lateralis
- 5C tendo musculi quadricipitis femoris
- 6 m. sartorius
- 7 m. semimembranosus
- 7A tendo musculi semimembranosi
- 8A m. semitendinosus, tendo
- 9 m. biceps femoris
- 9A tendo musculi bicipitis femoris
- 10 m. gracilis
- 11 pes anserinus
- 12 tractus iliotibialis
- L 13 m. gastrocnemius
- 13A caput mediale musculi gastrocnemii
- 13B caput laterale musculi gastrocnemii
- 14 m. popliteus
- 14A tendo musculi poplitei
- 15 m. soleus
- 16 m. tibialis anterior
- 17 m. tibialis posterior
- 18 m. (fibularis) peroneus longus
- 19 m. extensor digitorum longus
- 20 corpus adiposum infrapatellare (Hoffa)
- 21 lig. cruciforme ant.
- 22 lig. cruciforme post.
- 23 m. plantaris
- 24 ligamentum patellae,
- 25 m. adductor magnus, tendo
- 26 meniscus medialis
- 27 meniscus lateralis
- 28 lig. collaterale mediale
- 29 lig. collaterale laterale
- 30 v. saphena magna
- 31 v. poplitea
- 32 a. poplitea
- 33 retinaculum patellae mediale
- 34 retinaculum patellae laterale
- 35 lig. transversum genus
- 36 n. tibialis
- 37 n. fibularis (peroneus) communis
- 38 v. saphena parva
- 39 lig. meniscofemorale anterius (Humphry)
- 40 a. tibialis post.
- 41 a. tibialis ant.
- 42 v. tibialis post.
- 43 v. tibialis ant.
- 44 n. suralis
- 45 lig. meniscofemorale posterius



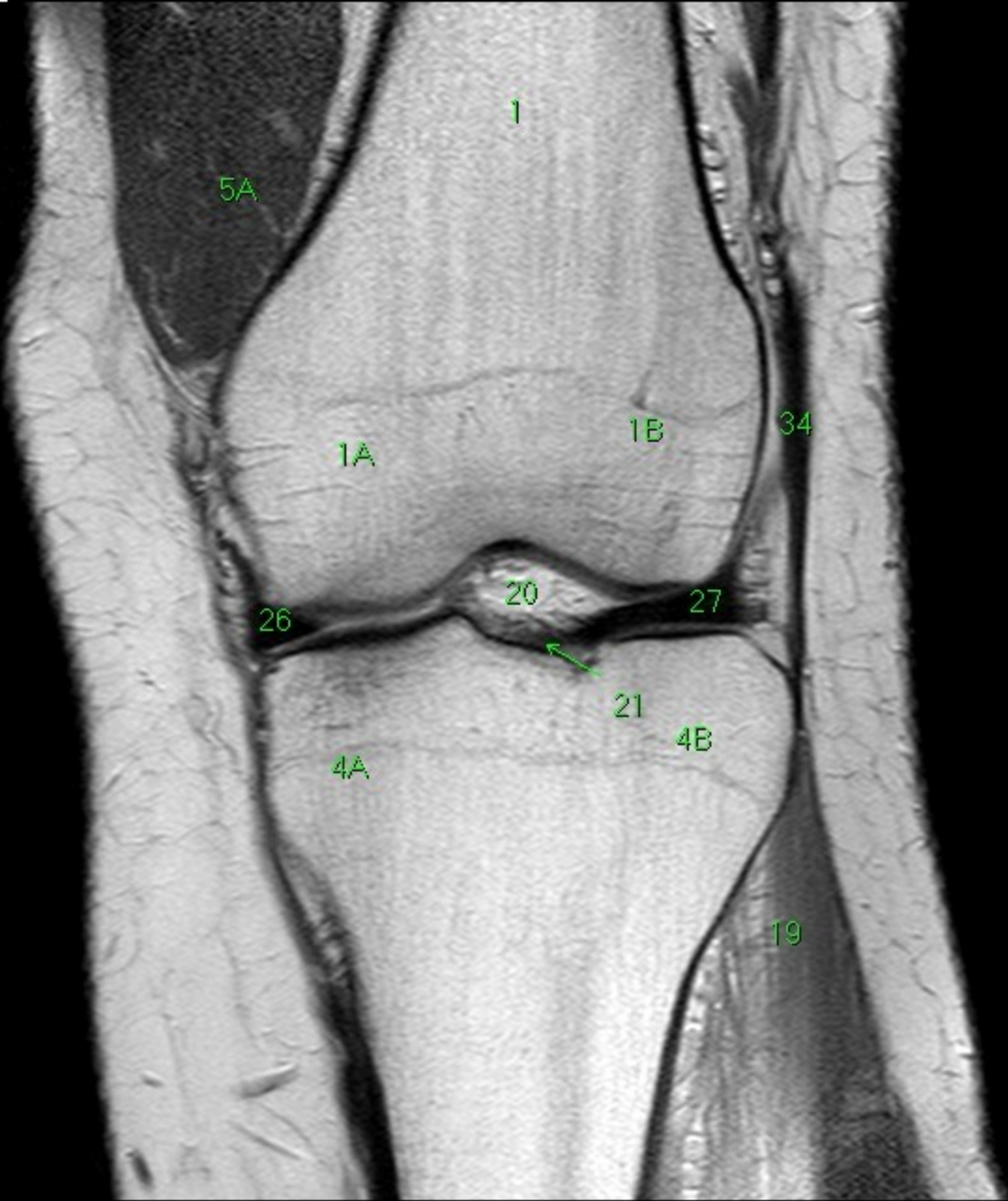
- 1 femur, corpus
- 1A condylus femoris medialis
- 1B condylus femoris lateralis
- 1C epicondylus medialis femoris
- 1D epicondylus lateralis femoris
- 1E facies patellaris femoris
- 1F facies poplitea femoris
- 2 patella
- 2A basis patellae
- 2B apex patellae
- 2C facies articularis medialis
- 2D facies articularis lateralis
- 3 fibula
- 3A apex capitis fibulae
- 3B caput fibulae
- 4 tibia
- 4A condylus medialis tibiae
- 4B condylus lateralis tibiae
- 4C eminentia intercondylaris
- 4D tuberositas tibiae
- 4E tuberculum intercondylare laterale
- 4F tuberculum intercondylare mediale
- 5 m. quadriceps femoris
- 5A m. vastus medialis
- 5B m. vastus lateralis
- 5C tendo musculi quadricipitis femoris
- 6 m. sartorius
- 7 m. semimembranosus
- 7A tendo musculi semimembranosus
- 8A m. semitendinosus, tendo
- 9 m. biceps femoris
- 9A tendo musculi bicipitis femoris
- 10 m. gracilis
- 11 pes anserinus
- 12 tractus iliotibialis
- 13 m. gastrocnemius
- 13A caput mediale musculi gastrocnemii
- 13B caput laterale musculi gastrocnemii
- 14 m. popliteus
- 14A tendo musculi poplitei
- 15 m. soleus
- 16 m. tibialis anterior
- 17 m. tibialis posterior
- 18 m. (fibularis) peroneus longus
- 19 m. extensor digitorum longus
- 20 corpus adiposum infrapatellare (Hoffa)
- 21 lig. cruciforme ant.
- 22 lig. cruciforme post.
- 23 m. plantaris
- 24 ligamentum patellae,
- 25 m. adductor magnus, tendo
- 26 meniscus medialis
- 27 meniscus lateralis
- 28 lig. collaterale mediale
- 29 lig. collaterale laterale
- 30 v. saphena magna
- 31 v. poplitea
- 32 a. poplitea
- 33 retinaculum patellae mediale
- 34 retinaculum patellae laterale
- 35 lig. transversum genus
- 36 n. tibialis
- 37 n. fibularis (peroneus) communis
- 38 v. saphena parva
- 39 lig. meniscofemorale anterius (Humphry)
- 40 a. tibialis post.
- 41 a. tibialis ant.
- 42 v. tibialis post.
- 43 v. tibialis ant.
- 44 n. suralis
- 45 lig. meniscofemorale posterius



- 1 femur, corpus
- 1A condylus femoris medialis
- 1B condylus femoris lateralis
- 1C epicondylus medialis femoris
- 1D epicondylus lateralis femoris
- 1E facies patellaris femoris
- 1F facies poplitea femoris
- 2 patella
- 2A basis patellae
- 2B apex patellae
- 2C facies articularis medialis
- 2D facies articularis lateralis
- 3 fibula
- 3A apex capitis fibulae
- 3B caput fibulae
- 4 tibia
- 4A condylus medialis tibiae
- 4B condylus lateralis tibiae
- 4C eminentia intercondylaris
- 4D tuberositas tibiae
- 4E tuberculum intercondylare laterale
- 4F tuberculum intercondylare mediale
- 5 m. quadriceps femoris
- 5A m. vastus medialis
- 5B m. vastus lateralis
- 5C tendo musculi quadricipitis femoris
- 6 m. sartorius
- 7 m. semimembranosus
- 7A tendo musculi semimembranosi
- 8A m. semitendinosus, tendo
- 9 m. biceps femoris
- 9A tendo musculi bicipitis femoris
- 10 m. gracilis
- 11 pes anserinus
- 12 tractus iliotibialis
- L 13 m. gastrocnemius
- 13A caput mediale musculi gastrocnemii
- 13B caput laterale musculi gastrocnemii
- 14 m. popliteus
- 14A tendo musculi poplitei
- 15 m. soleus
- 16 m. tibialis anterior
- 17 m. tibialis posterior
- 18 m. (fibularis) peroneus longus
- 19 m. extensor digitorum longus
- 20 corpus adiposum infrapatellare (Hoffa)
- 21 lig. cruciforme ant.
- 22 lig. cruciforme post.
- 23 m. plantaris
- 24 ligamentum patellae,
- 25 m. adductor magnus, tendo
- 26 meniscus medialis
- 27 meniscus lateralis
- 28 lig. collaterale mediale
- 29 lig. collaterale laterale
- 30 v. saphena magna
- 31 v. poplitea
- 32 a. poplitea
- 33 retinaculum patellae mediale
- 34 retinaculum patellae laterale
- 35 lig. transversum genus
- 36 n. tibialis
- 37 n. fibularis (peroneus) communis
- 38 v. saphena parva
- 39 lig. meniscofemorale anterius (Humphry)
- 40 a. tibialis post.
- 41 a. tibialis ant.
- 42 v. tibialis post.
- 43 v. tibialis ant.
- 44 n. suralis
- 45 lig. meniscofemorale posterius



- 1 femur, corpus
- 1A condylus femoris medialis
- 1B condylus femoris lateralis
- 1C epicondylus medialis femoris
- 1D epicondylus lateralis femoris
- 1E facies patellaris femoris
- 1F facies poplitea femoris
- 2 patella
- 2A basis patellae
- 2B apex patellae
- 2C facies articularis medialis
- 2D facies articularis lateralis
- 3 fibula
- 3A apex capitis fibulae
- 3B caput fibulae
- 4 tibia
- 4A condylus medialis tibiae
- 4B condylus lateralis tibiae
- 4C eminentia intercondylaris
- 4D tuberositas tibiae
- 4E tuberculum intercondylare laterale
- 4F tuberculum intercondylare mediale
- 5 m. quadriceps femoris
- 5A m. vastus medialis
- 5B m. vastus lateralis
- 5C tendo musculi quadricipitis femoris
- 6 m. sartorius
- 7 m. semimembranosus
- 7A tendo musculi semimembranosi
- 8A m. semitendinosus, tendo
- 9 m. biceps femoris
- 9A tendo musculi bicipitis femoris
- 10 m. gracilis
- 11 pes anserinus
- 12 tractus iliotibialis
- 13 m. gastrocnemius
- 13A caput mediale musculi gastrocnemii
- 13B caput laterale musculi gastrocnemii
- 14 m. popliteus
- 14A tendo musculi poplitei
- 15 m. soleus
- 16 m. tibialis anterior
- 17 m. tibialis posterior
- 18 m. (fibularis) peroneus longus
- 19 m. extensor digitorum longus
- 20 corpus adiposum infrapatellere (Hoffa)
- 21 lig. cruciforme ant.
- 22 lig. cruciforme post.
- 23 m. plantaris
- 24 ligamentum patellae,
- 25 m. adductor magnus, tendo
- 26 meniscus medialis
- 27 meniscus lateralis
- 28 lig. collaterale mediale
- 29 lig. collaterale laterale
- 30 v. saphena magna
- 31 v. poplitea
- 32 a. poplitea
- 33 retinaculum patellae mediale
- 34 retinaculum patellae laterale
- 35 lig. transversum genus
- 36 n. tibialis
- 37 n. fibularis (peroneus) communis
- 38 v. saphena parva
- 39 lig. meniscofemorale anterius (Humphry)
- 40 a. tibialis post.
- 41 a. tibialis ant.
- 42 v. tibialis post.
- 43 v. tibialis ant.
- 44 n. suralis
- 45 lig. meniscofemorale posterius



- 1 femur, corpus
- 1A condylus femoris medialis
- 1B condylus femoris lateralis
- 1C epicondylus medialis femoris
- 1D epicondylus lateralis femoris
- 1E facies patellaris femoris
- 1F facies poplitea femoris
- 2 patella
- 2A basis patellae
- 2B apex patellae
- 2C facies articularis medialis
- 2D facies articularis lateralis
- 3 fibula
- 3A apex capitis fibulae
- 3B caput fibulae
- 4 tibia
- 4A condylus medialis tibiae
- 4B condylus lateralis tibiae
- 4C eminentia intercondylaris
- 4D tuberositas tibiae
- 4E tuberculum intercondylare laterale
- 4F tuberculum intercondylare mediale
- 5 m. quadriceps femoris
- 5A m. vastus medialis
- 5B m. vastus lateralis
- 5C tendo musculi quadricipitis femoris
- 6 m. sartorius
- 7 m. semimembranosus
- 7A tendo musculi semimembranosi
- 8A m. semitendinosus, tendo
- 9 m. biceps femoris
- 9A tendo musculi bicipitis femoris
- 10 m. gracilis
- 11 pes anserinus
- 12 tractus iliotibialis
- 13 m. gastrocnemius
- 13A caput mediale musculi gastrocnemii
- 13B caput laterale musculi gastrocnemii
- 14 m. popliteus
- 14A tendo musculi poplitei
- 15 m. soleus
- 16 m. tibialis anterior
- 17 m. tibialis posterior
- 18 m. (fibularis) peroneus longus
- 19 m. extensor digitorum longus
- 20 corpus adiposum infrapatellere (Hoffa)
- 21 lig. cruciforme ant.
- 22 lig. cruciforme post.
- 23 m. plantaris
- 24 ligamentum patellae,
- 25 m. adductor magnus, tendo
- 26 meniscus medialis
- 27 meniscus lateralis
- 28 lig. collaterale mediale
- 29 lig. collaterale laterale
- 30 v. saphena magna
- 31 v. poplitea
- 32 a. poplitea
- 33 retinaculum patellae mediale
- 34 retinaculum patellae laterale
- 35 lig. transversum genus
- 36 n. tibialis
- 37 n. fibularis (peroneus) communis
- 38 v. saphena parva
- 39 lig. meniscofemorale anterius (Humphry)
- 40 a. tibialis post.
- 41 a. tibialis ant.
- 42 v. tibialis post.
- 43 v. tibialis ant.
- 44 n. suralis
- 45 lig. meniscofemorale posterius

MR701/16
PDW_aTSE
Coronal

H

FN Bohunice
0Y F

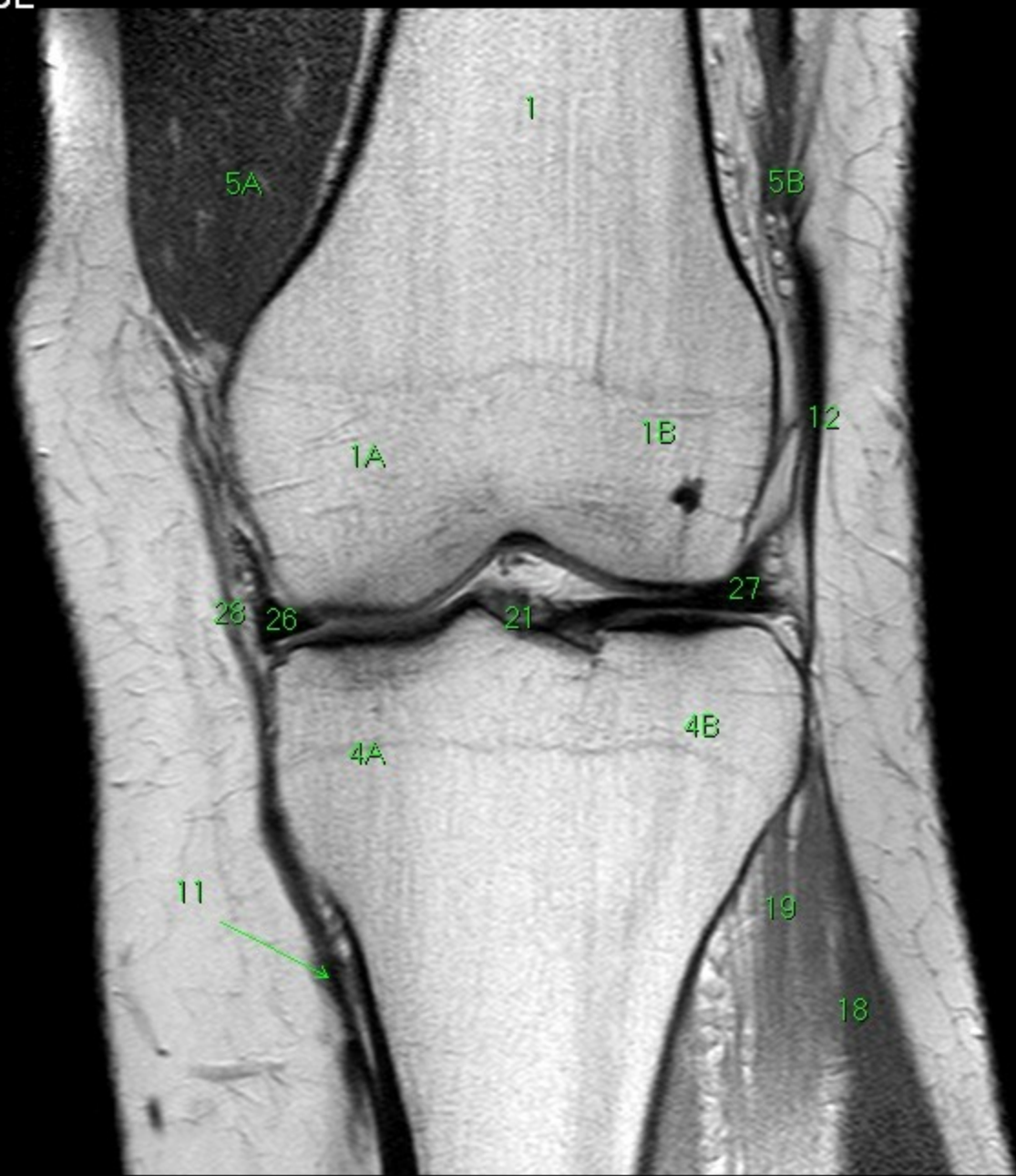
R

L

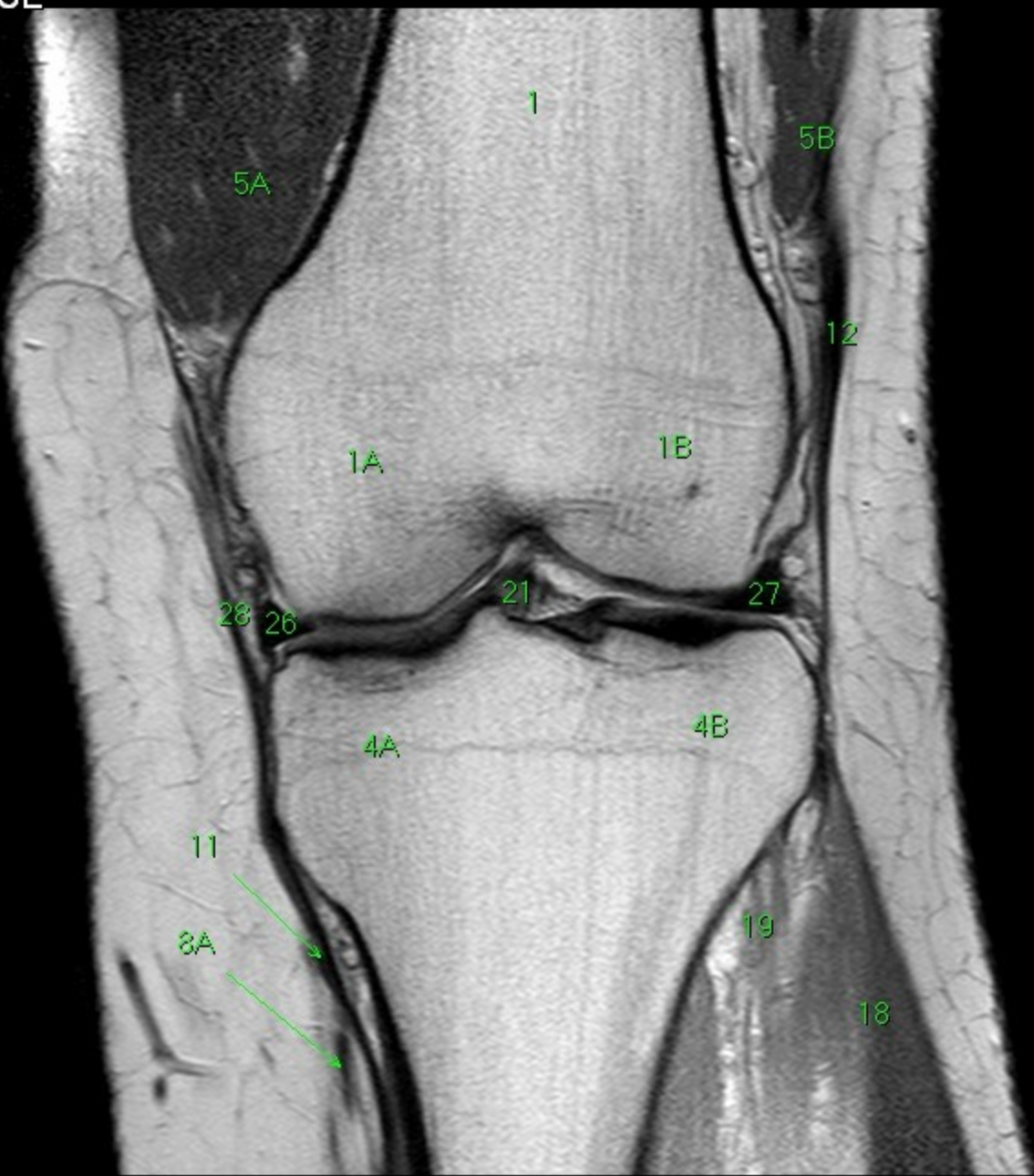
- 1 femur, corpus
- 1A condylus femoris medialis
- 1B condylus femoris lateralis
- 1C epicondylus medialis femoris
- 1D epicondylus lateralis femoris
- 1E facies patellaris femoris
- 1F facies poplitea femoris
- 2 patella
- 2A basis patellae
- 2B apex patellae
- 2C facies articularis medialis
- 2D facies articularis lateralis
- 3 fibula
- 3A apex capitis fibulae
- 3B caput fibulae
- 4 tibia
- 4A condylus medialis tibiae
- 4B condylus lateralis tibiae
- 4C eminentia intercondylaris
- 4D tuberositas tibiae
- 4E tuberculum intercondylare laterale
- 4F tuberculum intercondylare mediale
- 5 m. quadriceps femoris
- 5A m. vastus medialis
- 5B m. vastus lateralis
- 5C tendo musculi quadricipitis femoris
- 6 m. sartorius
- 7 m. semimembranosus
- 7A tendo musculi semimembranosi
- 8A m. semitendinosus, tendo
- 9 m. biceps femoris
- 9A tendo musculi bicipitis femoris
- 10 m. gracilis
- 11 pes anserinus
- 12 tractus iliotibialis
- 13 m. gastrocnemius
- 13A caput mediale musculi gastrocnemii
- 13B caput laterale musculi gastrocnemii
- 14 m. popliteus
- 14A tendo musculi poplitei
- 15 m. soleus
- 16 m. tibialis anterior
- 17 m. tibialis posterior
- 18 m. (fibularis) peroneus longus
- 19 m. extensor digitorum longus
- 20 corpus adiposum infrapatellare (Hoffa)
- 21 lig. cruciforme ant.
- 22 lig. cruciforme post.
- 23 m. plantaris
- 24 ligamentum patellae,
- 25 m. adductor magnus, tendo
- 26 meniscus medialis
- 27 meniscus lateralis
- 28 lig. collaterale mediale
- 29 lig. collaterale laterale
- 30 v. saphena magna
- 31 v. poplitea
- 32 a. poplitea
- 33 retinaculum patellae mediale
- 34 retinaculum patellae laterale
- 35 lig. transversum genus
- 36 n. tibialis
- 37 n. fibularis (peroneus) communis
- 38 v. saphena parva
- 39 lig. meniscofemorale anterius (Humphry)
- 40 a. tibialis post.
- 41 a. tibialis ant.
- 42 v. tibialis post.
- 43 v. tibialis ant.
- 44 n. suralis
- 45 lig. meniscofemorale posterius

W: 235 L: 135

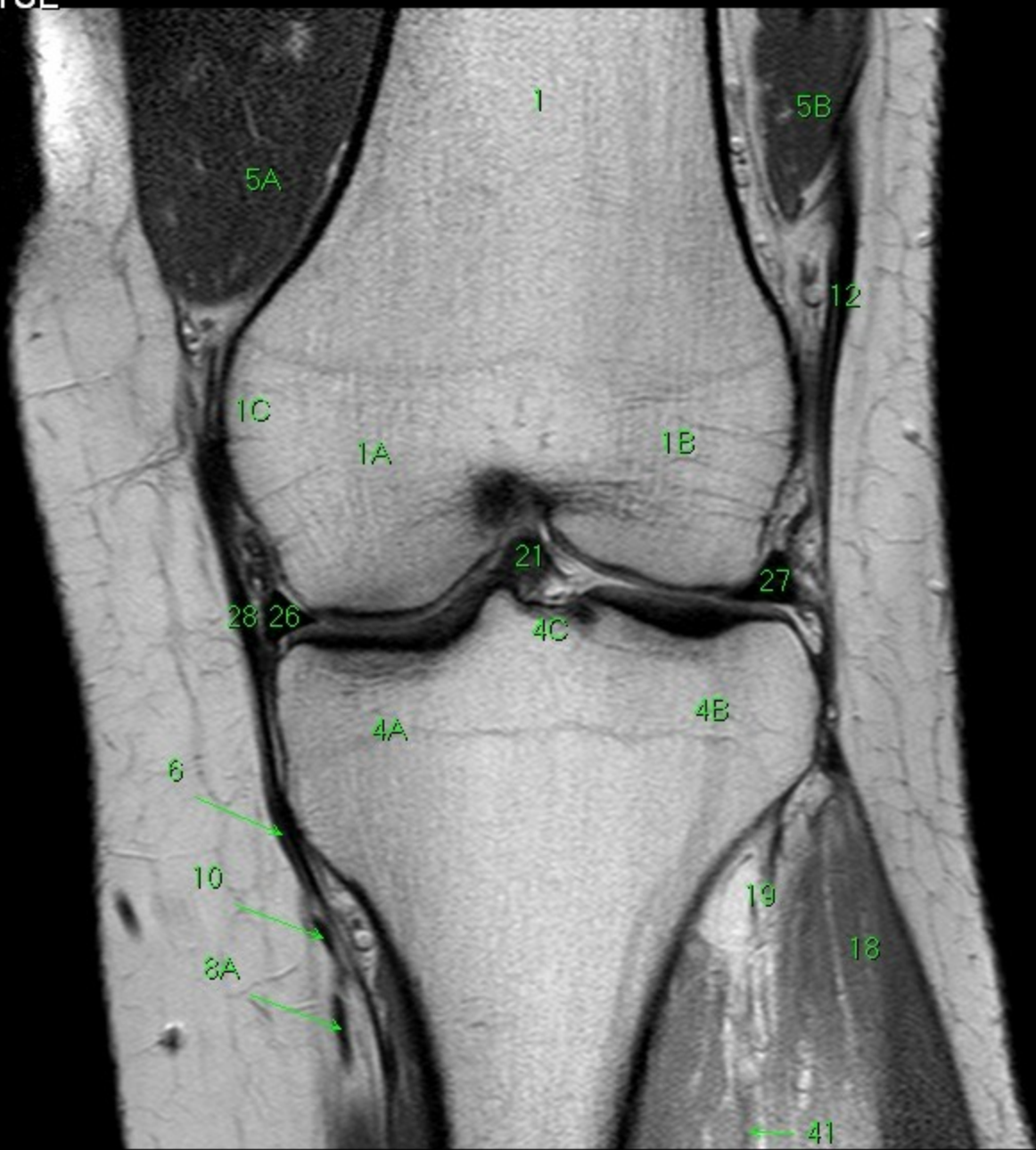
F

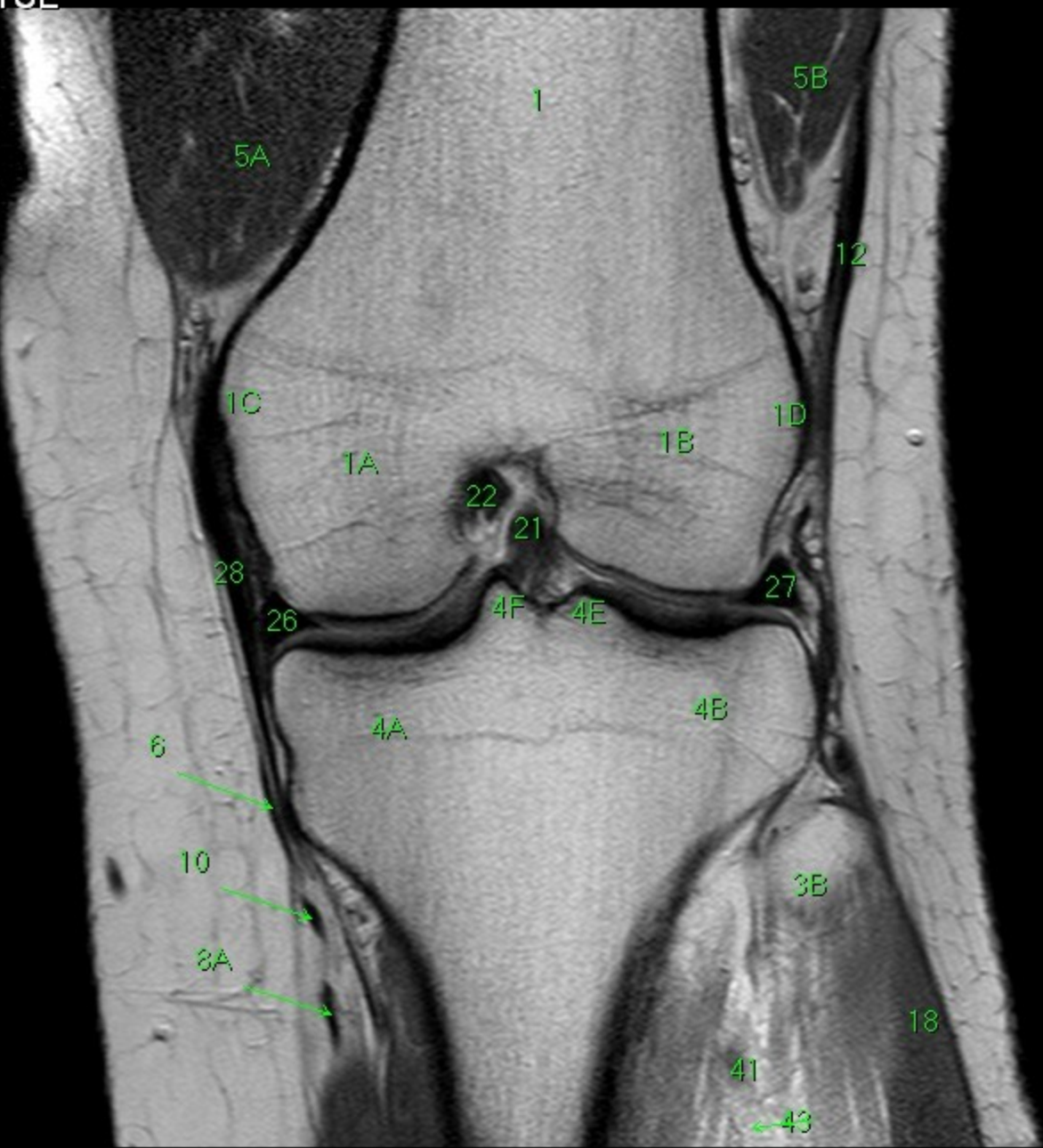


- 1 femur, corpus
- 1A condylus femoris medialis
- 1B condylus femoris lateralis
- 1C epicondylus medialis femoris
- 1D epicondylus lateralis femoris
- 1E facies patellaris femoris
- 1F facies poplitea femoris
- 2 patella
- 2A basis patellae
- 2B apex patellae
- 2C facies articularis medialis
- 2D facies articularis lateralis
- 3 fibula
- 3A apex capitis fibulae
- 3B caput fibulae
- 4 tibia
- 4A condylus medialis tibiae
- 4B condylus lateralis tibiae
- 4C eminentia intercondylaris
- 4D tuberositas tibiae
- 4E tuberculum intercondylare laterale
- 4F tuberculum intercondylare mediale
- 5 m. quadriceps femoris
- 5A m. vastus medialis
- 5B m. vastus lateralis
- 5C tendo musculi quadricipitis femoris
- 6 m. sartorius
- 7 m. semimembranosus
- 7A tendo musculi semimembranosi
- 8A m. semitendinosus, tendo
- 9 m. biceps femoris
- 9A tendo musculi bicipitis femoris
- 10 m. gracilis
- 11 pes anserinus
- 12 tractus iliotibialis
- 13 m. gastrocnemius
- 13A caput mediale musculi gastrocnemii
- 13B caput laterale musculi gastrocnemii
- 14 m. popliteus
- 14A tendo musculi poplitei
- 15 m. soleus
- 16 m. tibialis anterior
- 17 m. tibialis posterior
- 18 m. (fibularis) peroneus longus
- 19 m. extensor digitorum longus
- 20 corpus adiposum infrapatellare (Hoffa)
- 21 lig. cruciforme ant.
- 22 lig. cruciforme post.
- 23 m. plantaris
- 24 ligamentum patellae,
- 25 m. adductor magnus, tendo
- 26 meniscus medialis
- 27 meniscus lateralis
- 28 lig. collaterale mediale
- 29 lig. collaterale laterale
- 30 v. saphena magna
- 31 v. poplitea
- 32 a. poplitea
- 33 retinaculum patellae mediale
- 34 retinaculum patellae laterale
- 35 lig. transversum genus
- 36 n. tibialis
- 37 n. fibularis (peroneus) communis
- 38 v. saphena parva
- 39 lig. meniscofemorale anterius (Humphry)
- 40 a. tibialis post.
- 41 a. tibialis ant.
- 42 v. tibialis post.
- 43 v. tibialis ant.
- 44 n. suralis
- 45 lig. meniscofemorale posterius

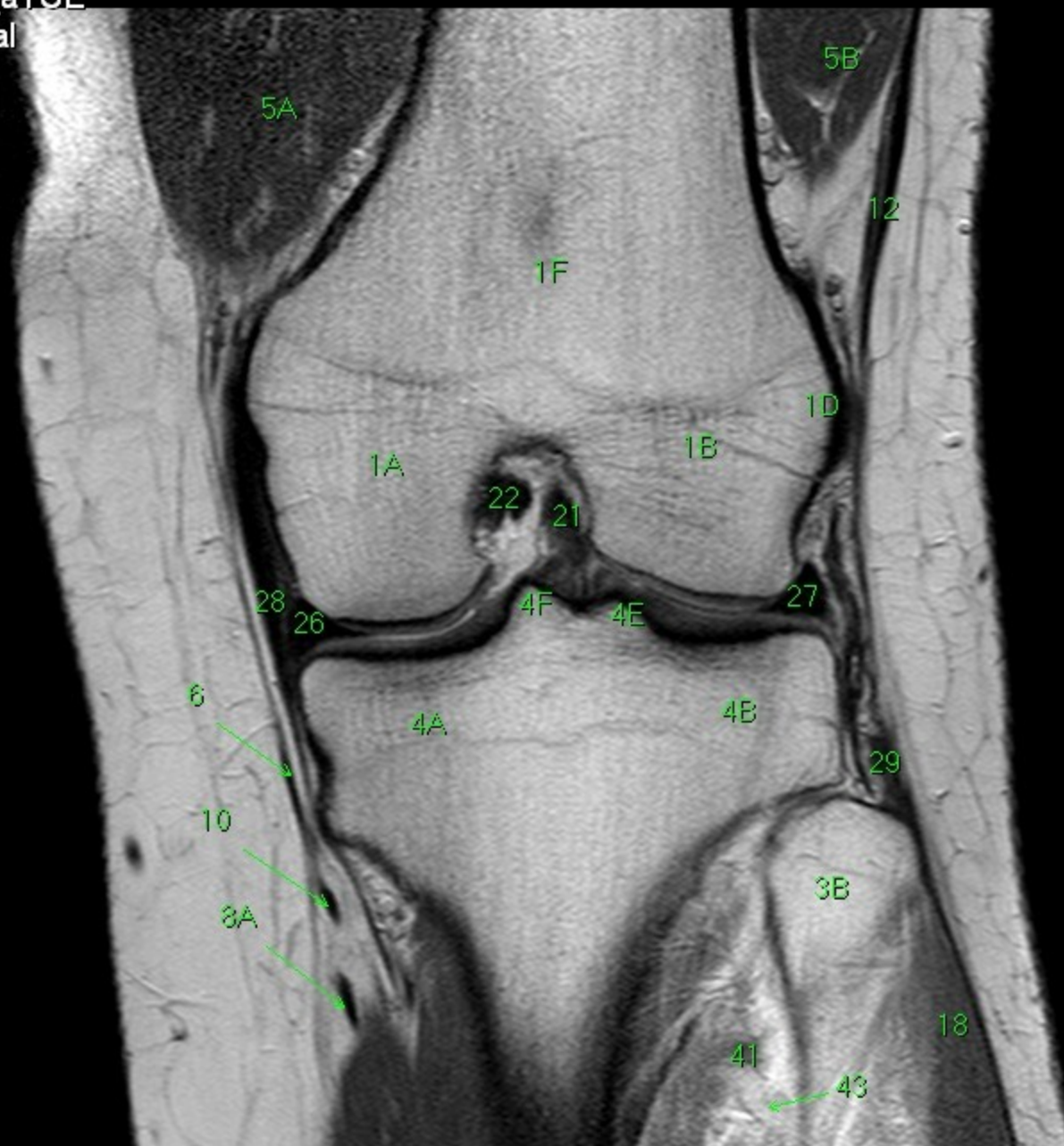


- 1 femur, corpus
- 1A condylus femoris medialis
- 1B condylus femoris lateralis
- 1C epicondylus medialis femoris
- 1D epicondylus lateralis femoris
- 1E facies patellaris femoris
- 1F facies poplitea femoris
- 2 patella
- 2A basis patellae
- 2B apex patellae
- 2C facies articularis medialis
- 2D facies articularis lateralis
- 3 fibula
- 3A apex capitis fibulae
- 3B caput fibulae
- 4 tibia
- 4A condylus medialis tibiae
- 4B condylus lateralis tibiae
- 4C eminentia intercondylaris
- 4D tuberositas tibiae
- 4E tuberculum intercondylare laterale
- 4F tuberculum intercondylare mediale
- 5 m. quadriceps femoris
- 5A m. vastus medialis
- 5B m. vastus lateralis
- 5C tendo musculi quadricipitis femoris
- 6 m. sartorius
- 7 m. semimembranosus
- 7A tendo musculi semimembranosi
- 8A m. semitendinosus, tendo
- 9 m. biceps femoris
- 9A tendo musculi bicipitis femoris
- 10 m. gracilis
- 11 pes anserinus
- 12 tractus iliotibialis
- L 13 m. gastrocnemius
- 13A caput mediale musculi gastrocnemii
- 13B caput laterale musculi gastrocnemii
- 14 m. popliteus
- 14A tendo musculi poplitei
- 15 m. soleus
- 16 m. tibialis anterior
- 17 m. tibialis posterior
- 18 m. (fibularis) peroneus longus
- 19 m. extensor digitorum longus
- 20 corpus adiposum infrapatellare (Hoffa)
- 21 lig. cruciforme ant.
- 22 lig. cruciforme post.
- 23 m. plantaris
- 24 ligamentum patellae,
- 25 m. adductor magnus, tendo
- 26 meniscus medialis
- 27 meniscus lateralis
- 28 lig. collaterale mediale
- 29 lig. collaterale laterale
- 30 v. saphena magna
- 31 v. poplitea
- 32 a. poplitea
- 33 retinaculum patellae mediale
- 34 retinaculum patellae laterale
- 35 lig. transversum genus
- 36 n. tibialis
- 37 n. fibularis (peroneus) communis
- 38 v. saphena parva
- 39 lig. meniscofemorale anterius (Humphry)
- 40 a. tibialis post.
- 41 a. tibialis ant.
- 42 v. tibialis post.
- 43 v. tibialis ant.
- 44 n. suralis
- 45 lig. meniscofemorale posterius

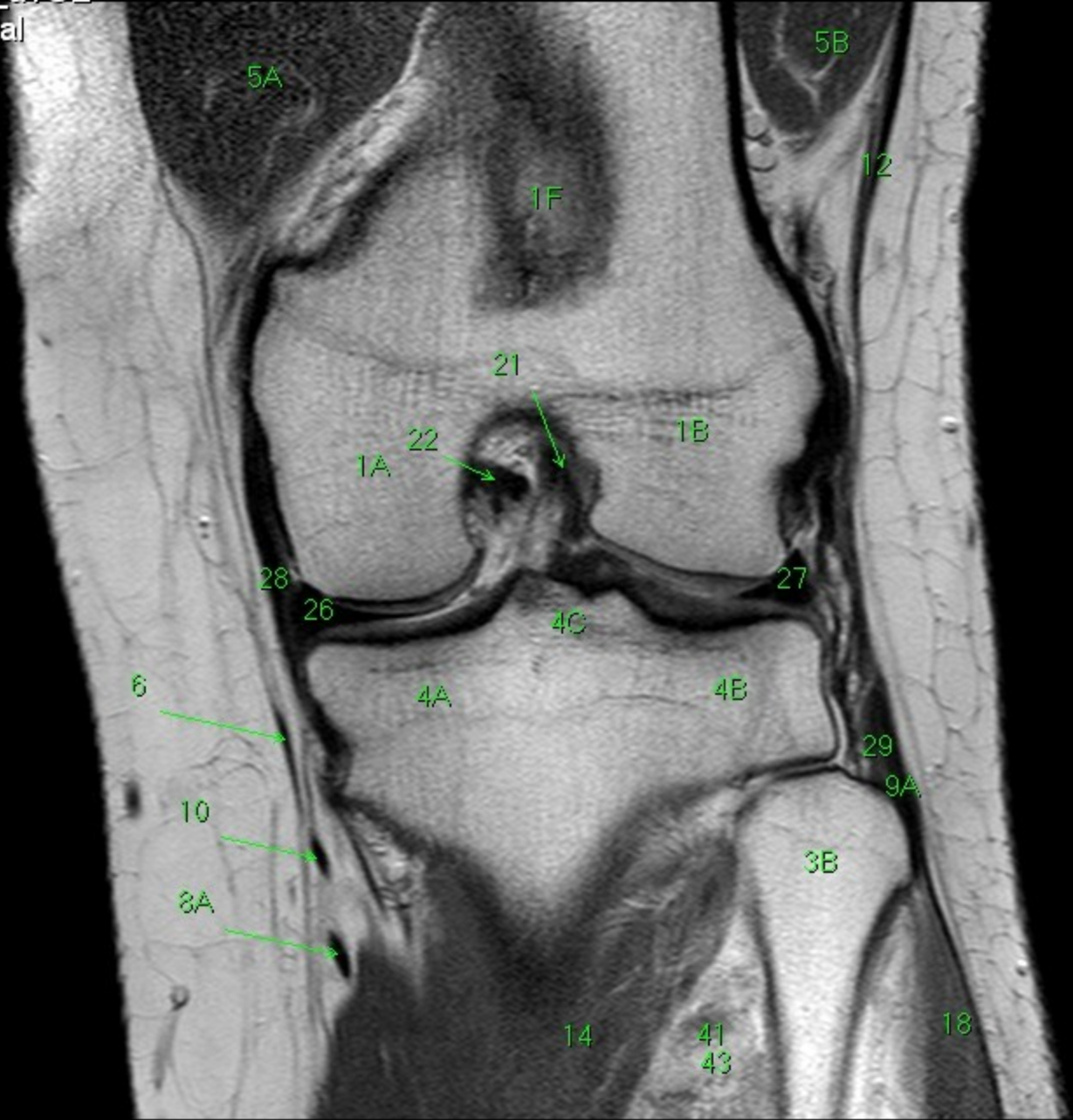




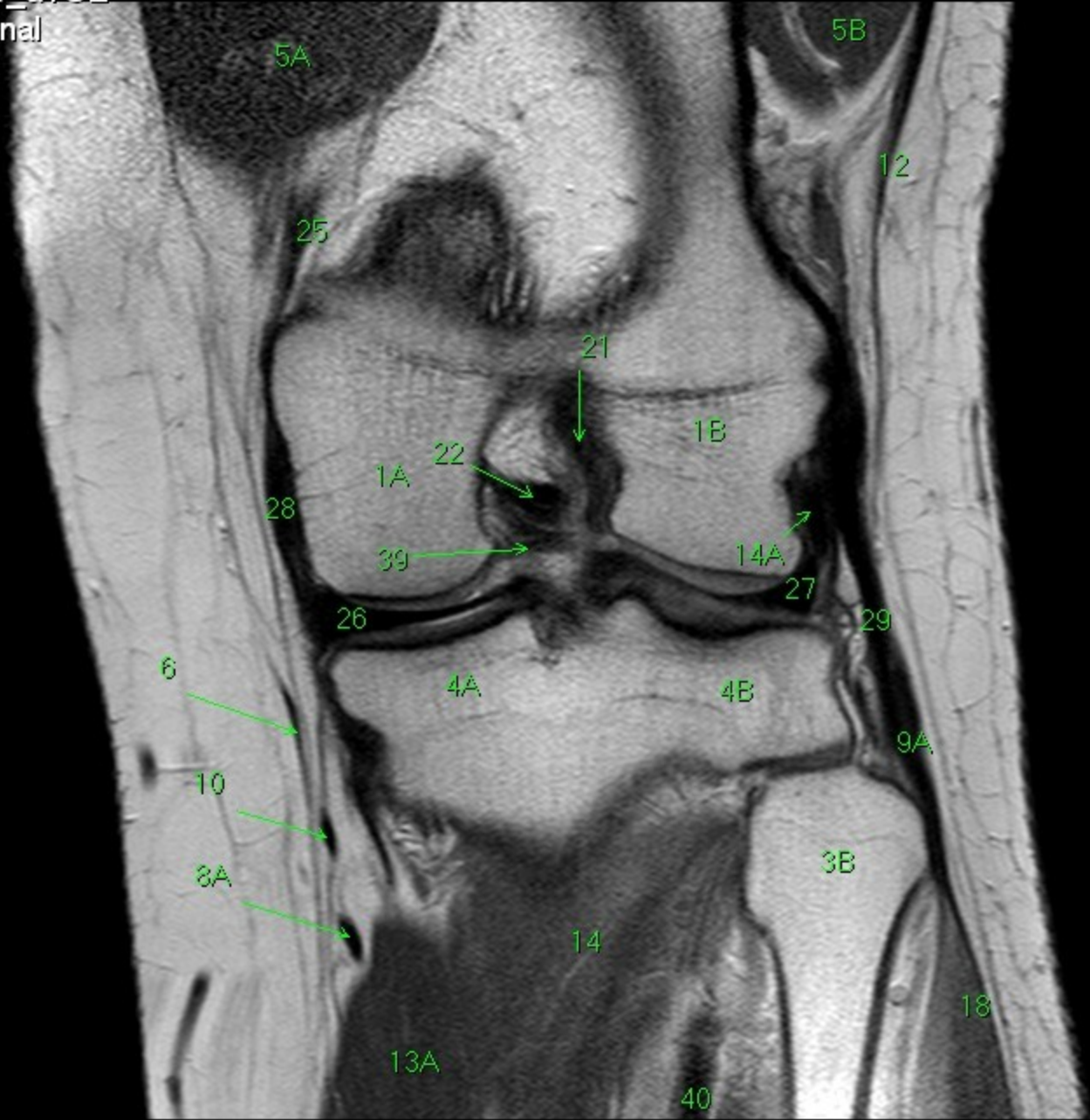
- 1 femur, corpus
- 1A condylus femoris medialis
- 1B condylus femoris lateralis
- 1C epicondylus medialis femoris
- 1D epicondylus lateralis femoris
- 1E facies patellaris femoris
- 1F facies poplitea femoris
- 2 patella
- 2A basis patellae
- 2B apex patellae
- 2C facies articularis medialis
- 2D facies articularis lateralis
- 3 fibula
- 3A apex capitis fibulae
- 3B caput fibulae
- 4 tibia
- 4A condylus medialis tibiae
- 4B condylus lateralis tibiae
- 4C eminentia intercondylaris
- 4D tuberositas tibiae
- 4E tuberculum intercondylare laterale
- 4F tuberculum intercondylare mediale
- 5 m. quadriceps femoris
- 5A m. vastus medialis
- 5B m. vastus lateralis
- 5C tendo musculi quadricipitis femoris
- 6 m. sartorius
- 7 m. semimembranosus
- 7A tendo musculi semimembranosi
- 8A m. semitendinosus, tendo
- 9 m. biceps femoris
- 9A tendo musculi bicipitis femoris
- 10 m. gracilis
- 11 pes anserinus
- 12 tractus iliotibialis
- 13 m. gastrocnemius
- 13A caput mediale musculi gastrocnemii
- 13B caput laterale musculi gastrocnemii
- 14 m. popliteus
- 14A tendo musculi poplitei
- 15 m. soleus
- 16 m. tibialis anterior
- 17 m. tibialis posterior
- 18 m. (fibularis) peroneus longus
- 19 m. extensor digitorum longus
- 20 corpus adiposum infrapatellare (Hoffa)
- 21 lig. cruciforme ant.
- 22 lig. cruciforme post.
- 23 m. plantaris
- 24 ligamentum patellae,
- 25 m. adductor magnus, tendo
- 26 meniscus medialis
- 27 meniscus lateralis
- 28 lig. collaterale mediale
- 29 lig. collaterale laterale
- 30 v. saphena magna
- 31 v. poplitea
- 32 a. poplitea
- 33 retinaculum patellae mediale
- 34 retinaculum patellae laterale
- 35 lig. transversum genus
- 36 n. tibialis
- 37 n. fibularis (peroneus) communis
- 38 v. saphena parva
- 39 lig. meniscofemorale anterius (Humphry)
- 40 a. tibialis post.
- 41 a. tibialis ant.
- 42 v. tibialis post.
- 43 v. tibialis ant.
- 44 n. suralis
- 45 lig. meniscofemorale posterius



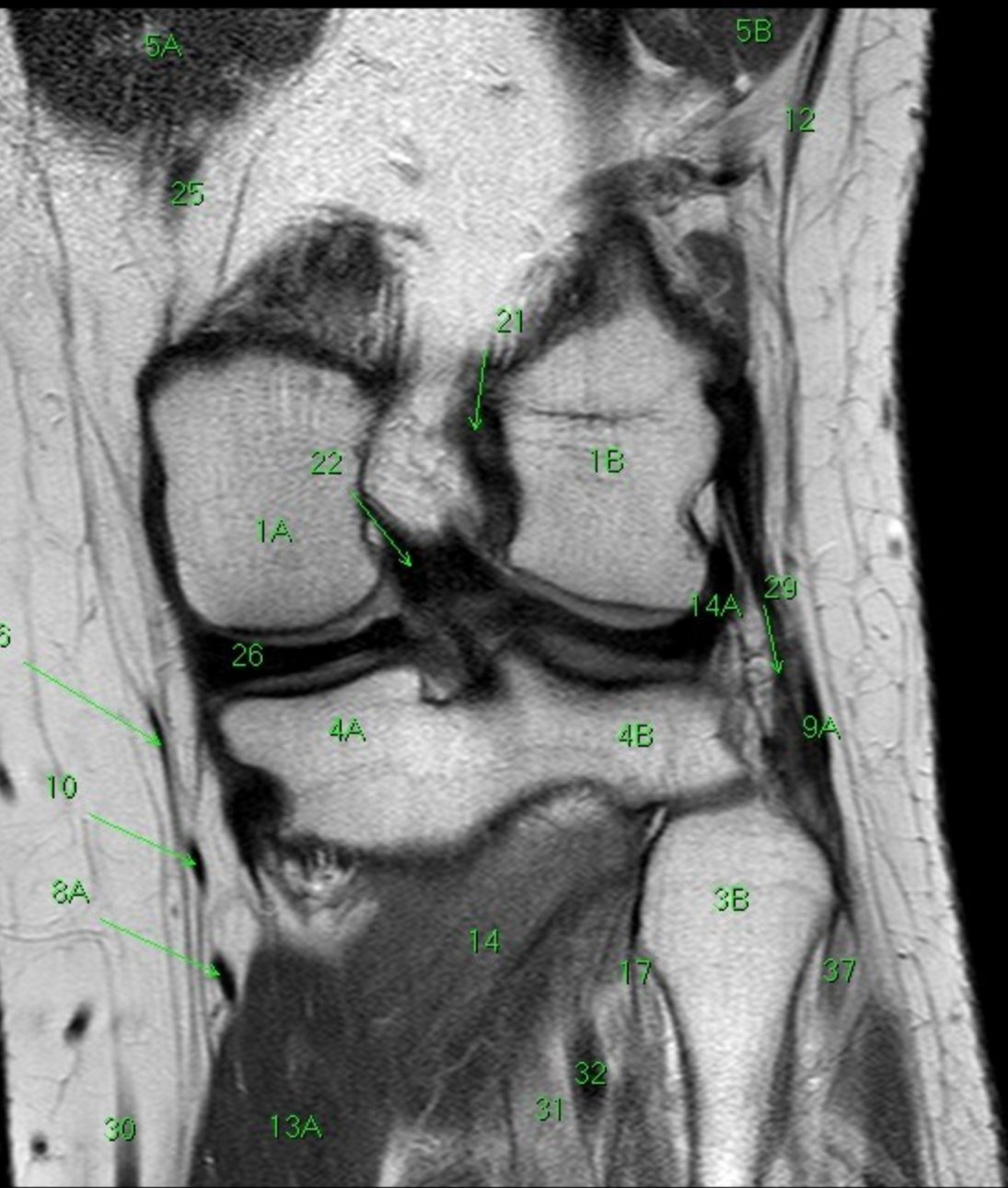
- 1 femur, corpus
- 1A condylus femoris medialis
- 1B condylus femoris lateralis
- 1C epicondylus medialis femoris
- 1D epicondylus lateralis femoris
- 1E facies patellaris femoris
- 1F facies poplitea femoris
- 2 patella
- 2A basis patellae
- 2B apex patellae
- 2C facies articularis medialis
- 2D facies articularis lateralis
- 3 fibula
- 3A apex capitis fibulae
- 3B caput fibulae
- 4 tibia
- 4A condylus medialis tibiae
- 4B condylus lateralis tibiae
- 4C eminentia intercondylaris
- 4D tuberositas tibiae
- 4E tuberculum intercondylare laterale
- 4F tuberculum intercondylare mediale
- 5 m. quadriceps femoris
- 5A m. vastus medialis
- 5B m. vastus lateralis
- 5C tendo musculi quadricipitis femoris
- 6 m. sartorius
- 7 m. semimembranosus
- 7A tendo musculi semimembranosi
- 7B m. semitendinosus, tendo
- 8 m. biceps femoris
- 8A tendo musculi bicipitis femoris
- 9 m. gracilis
- 10 pes anserinus
- 11 tractus iliotibialis
- 12 m. gastrocnemius
- 13A caput mediale musculi gastrocnemii
- 13B caput laterale musculi gastrocnemii
- 14 m. popliteus
- 14A tendo musculi poplitei
- 15 m. soleus
- 16 m. tibialis anterior
- 17 m. tibialis posterior
- 18 m. (fibularis) peroneus longus
- 19 m. extensor digitorum longus
- 20 corpus adiposum infrapatellare (Hoffa)
- 21 lig. cruciforme ant.
- 22 lig. cruciforme post.
- 23 m. plantaris
- 24 ligamentum patellae,
- 25 m. adductor magnus, tendo
- 26 meniscus medialis
- 27 meniscus lateralis
- 28 lig. collaterale mediale
- 29 lig. collaterale laterale
- 30 v. saphena magna
- 31 v. poplitea
- 32 a. poplitea
- 33 retinaculum patellae mediale
- 34 retinaculum patellae laterale
- 35 lig. transversum genus
- 36 n. tibialis
- 37 n. fibularis (peroneus) communis
- 38 v. saphena parva
- 39 lig. meniscofemorale anterior (Humphry)
- 40 a. tibialis post.
- 41 a. tibialis ant.
- 42 v. tibialis post.
- 43 v. tibialis ant.
- 44 n. suralis
- 45 lig. meniscofemorale posterior



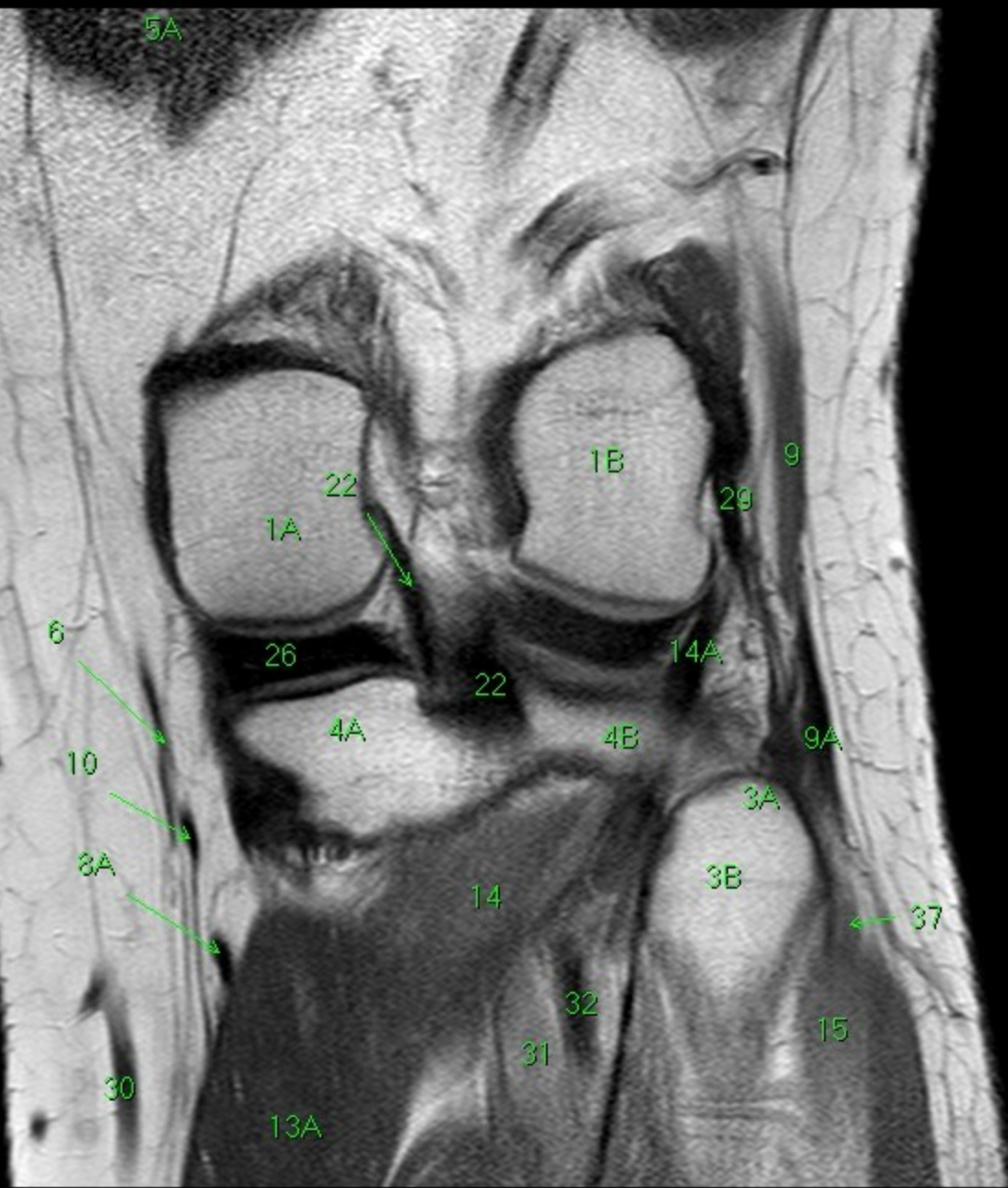
- 1 femur, corpus
- 1A condylus femoris medialis
- 1B condylus femoris lateralis
- 1C epicondylus medialis femoris
- 1D epicondylus lateralis femoris
- 1E facies patellaris femoris
- 1F facies poplitea femoris
- 2 patella
- 2A basis patellae
- 2B apex patellae
- 2C facies articularis medialis
- 2D facies articularis lateralis
- 3 fibula
- 3A apex capitis fibulae
- 3B caput fibulae
- 4 tibia
- 4A condylus medialis tibiae
- 4B condylus lateralis tibiae
- 4C eminentia intercondylaris
- 4D tuberositas tibiae
- 4E tuberculum intercondylare laterale
- 4F tuberculum intercondylare mediale
- 5 m. quadriceps femoris
- 5A m. vastus medialis
- 5B m. vastus lateralis
- 5C tendo musculi quadricipitis femoris
- 6 m. sartorius
- 7 m. semimembranosus
- 7A tendo musculi semimembranosi
- 8A m. semitendinosus, tendo
- 9 m. biceps femoris
- 9A tendo musculi bicipitis femoris
- 10 m. gracilis
- 11 pes anserinus
- 12 tractus iliobtibialis
- 13 m. gastrocnemius
- 13A caput mediale musculi gastrocnemii
- 13B caput laterale musculi gastrocnemii
- 14 m. popliteus
- 14A tendo musculi poplitei
- 15 m. soleus
- 16 m. tibialis anterior
- 17 m. tibialis posterior
- 18 m. (fibularis) peroneus longus
- 18A m. extensor digitorum longus
- 19 corpus adiposum infrapatellere (Hoffa)
- 20 lig. cruciforme ant.
- 21 lig. cruciforme post.
- 22 m. plantaris
- 23 ligamentum patellae,
- 24 m. adductor magnus, tendo
- 25 meniscus medialis
- 26 meniscus lateralis
- 27 lig. collaterale mediale
- 28 lig. collaterale laterale
- 29 v. saphena magna
- 30 v. poplitea
- 31 a. poplitea
- 32 retinaculum patellae mediale
- 33 retinaculum patellae laterale
- 34 lig. transversum genus
- 35 n. tibialis
- 36 n. fibularis (peroneus) communis
- 37 v. saphena parva
- 38 lig. meniscofemorale anterius (Humphry)
- 39 a. tibialis post.
- 40 a. tibialis ant.
- 41 v. tibialis post.
- 42 v. tibialis ant.
- 43 n. suralis
- 44 lig. meniscofemorale posterius
- 45



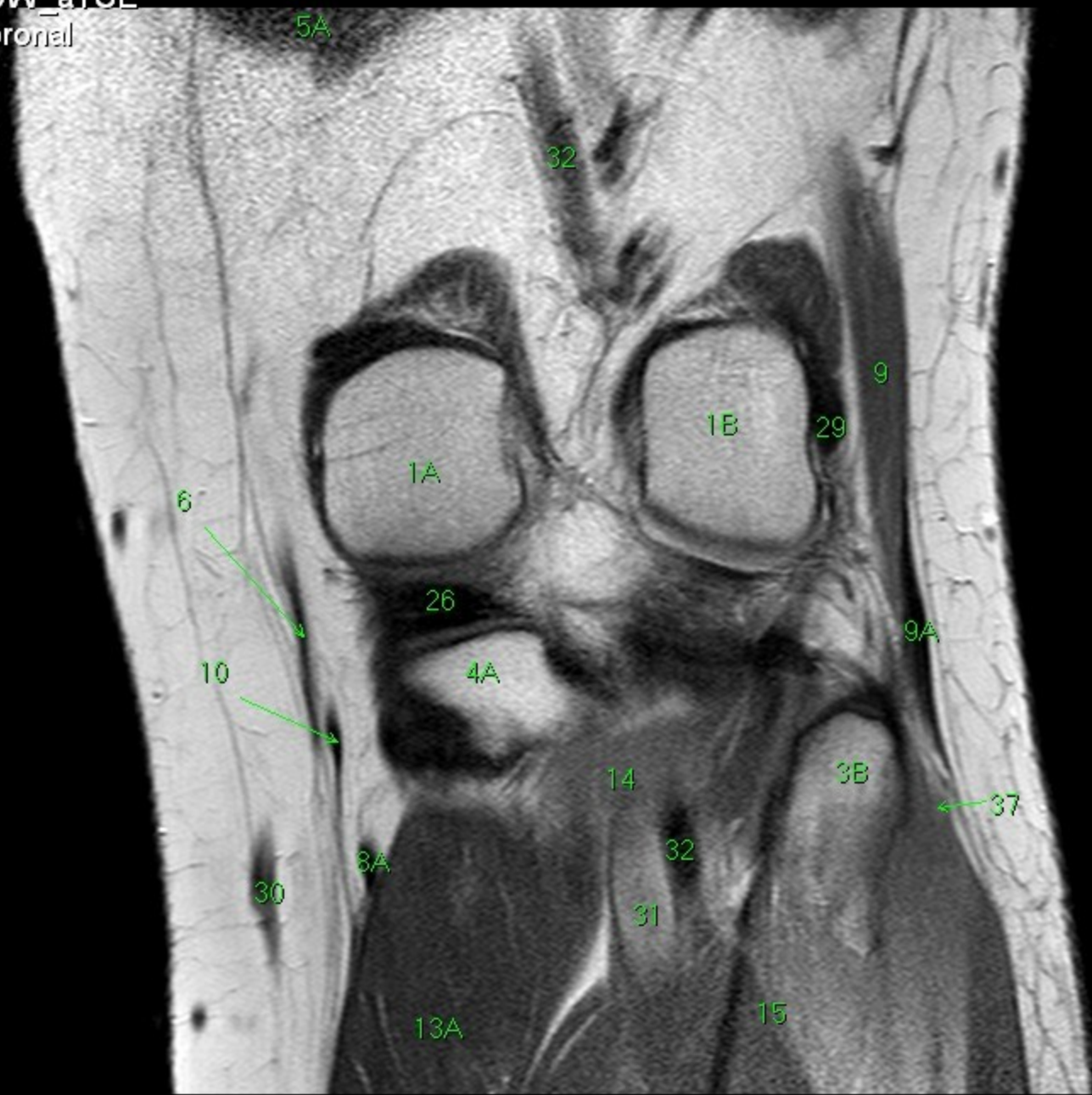
- 1 femur, corpus
- 1A condylus femoris medialis
- 1B condylus femoris lateralis
- 1C epicondylus medialis femoris
- 1D epicondylus lateralis femoris
- 1E facies patellaris femoris
- 1F facies poplitea femoris
- 2 patella
- 2A basis patellae
- 2B apex patellae
- 2C facies articularis medialis
- 2D facies articularis lateralis
- 3 fibula
- 3A apex capitis fibulae
- 3B caput fibulae
- 4 tibia
- 4A condylus medialis tibiae
- 4B condylus lateralis tibiae
- 4C eminentia intercondylaris
- 4D tuberositas tibiae
- 4E tuberculum intercondylare laterale
- 4F tuberculum intercondylare mediale
- 5 m. quadriceps femoris
- 5A m. vastus medialis
- 5B m. vastus lateralis
- 5C tendo musculi quadricipitis femoris
- 6 m. sartorius
- 7 m. semimembranosus
- 7A tendo musculi semimembranosi
- 8A m. semitendinosus, tendo
- 9 m. biceps femoris
- 9A tendo musculi bicipitis femoris
- 10 m. gracilis
- 11 pes anserinus
- 12 tractus ilirotibialis
- 13 m. gastrocnemius
- 13A caput mediale musculi gastrocnemii
- 13B caput laterale musculi gastrocnemii
- 14 m. popliteus
- 14A tendo musculi poplitei
- 15 m. soleus
- 16 m. tibialis anterior
- 17 m. tibialis posterior
- 18 m. (fibularis) peroneus longus
- 19 m. extensor digitorum longus
- 20 corpus adiposum infrapatellare (Hoffa)
- 21 lig. cruciforme ant.
- 22 lig. cruciforme post.
- 23 m. plantaris
- 24 ligamentum patellae,
- 25 m. adductor magnus, tendo
- 26 meniscus medialis
- 27 meniscus lateralis
- 28 lig. collaterale mediale
- 29 lig. collaterale laterale
- 30 v. saphena magna
- 31 v. poplitea
- 32 a. poplitea
- 33 retinaculum patellae mediale
- 34 retinaculum patellae laterale
- 35 lig. transversum genus
- 36 n. tibialis
- 37 n. fibularis (peroneus) communis
- 38 v. saphena parva
- 39 lig. meniscofemorale anterius (Humphry)
- 40 a. tibialis post.
- 41 a. tibialis ant.
- 42 v. tibialis post.
- 43 v. tibialis ant.
- 44 n. suralis
- 45 lig. meniscofemorale posterius



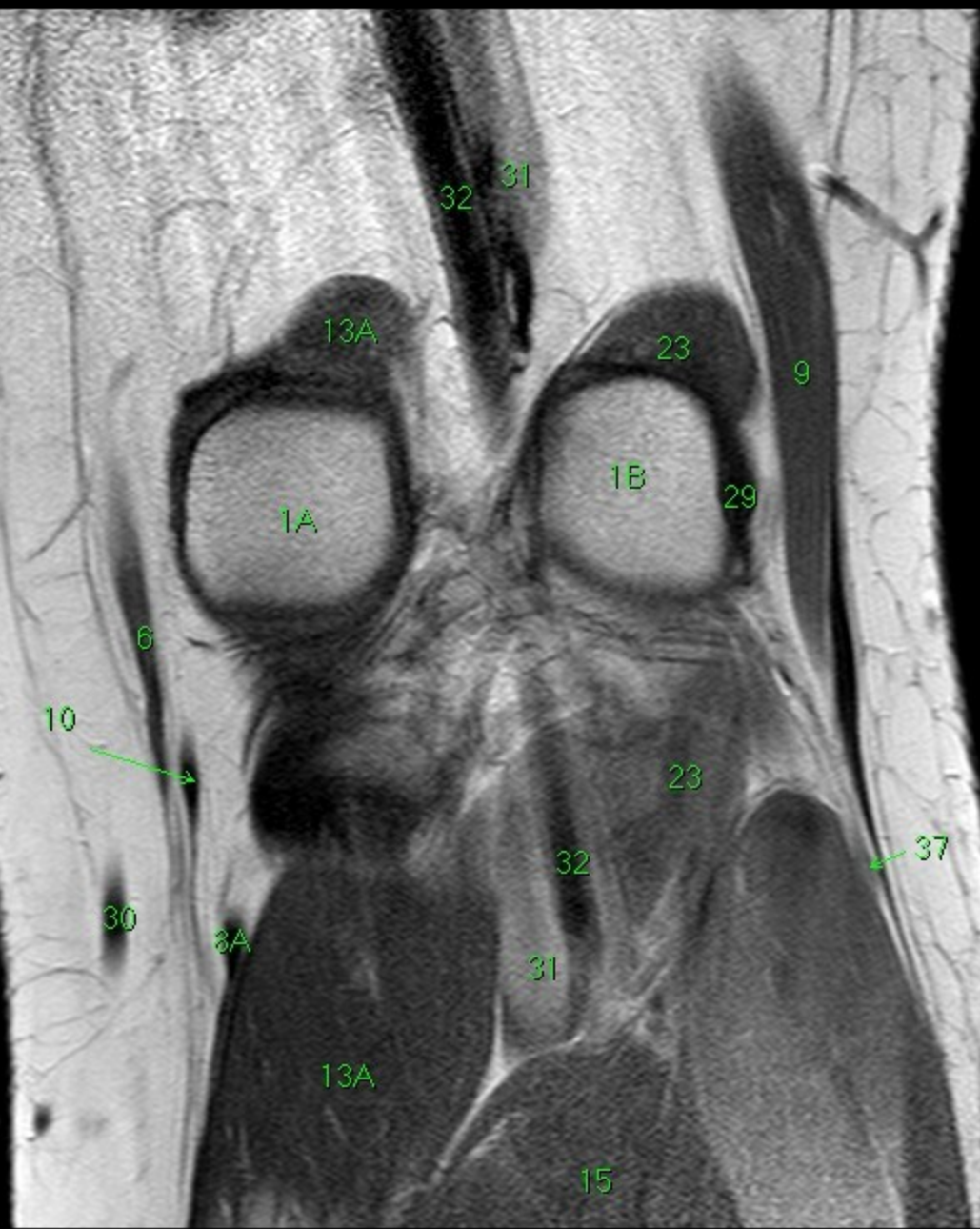- 1 femur, corpus
- 1A condylus femoris medialis
- 1B condylus femoris lateralis
- 1C epicondylus medialis femoris
- 1D epicondylus lateralis femoris
- 1E facies patellaris femoris
- 1F facies poplitea femoris
- 2 patella
- 2A basis patellae
- 2B apex patellae
- 2C facies articularis medialis
- 2D facies articularis lateralis
- 3 fibula
- 3A apex capitis fibulae
- 3B caput fibulae
- 4 tibia
- 4A condylus medialis tibiae
- 4B condylus lateralis tibiae
- 4C eminentia intercondylaris
- 4D tuberositas tibiae
- 4E tuberculum intercondylare laterale
- 4F tuberculum intercondylare mediale
- 5 m. quadriceps femoris
- 5A m. vastus medialis
- 5B m. vastus lateralis
- 5C tendo musculi quadricipitis femoris
- 6 m. sartorius
- 7 m. semimembranosus
- 7A tendo musculi semimembranosi
- 8A m. semitendinosus, tendo
- 9 m. biceps femoris
- 9A tendo musculi bicipitis femoris
- 10 m. gracilis
- 11 pes anserinus
- 12 tractus ilirotibialis
- 13 m. gastrocnemius
- 13A caput mediale musculi gastrocnemii
- 13B caput laterale musculi gastrocnemii
- 14 m. popliteus
- 14A tendo musculi poplitei
- 15 m. soleus
- 16 m. tibialis anterior
- 17 m. tibialis posterior
- 18 m. (fibularis) peroneus longus
- 19 m. extensor digitorum longus
- 20 corpus adiposum infrapatellare (Hoffa)
- 21 lig. cruciforme ant.
- 22 lig. cruciforme post.
- 23 m. plantaris
- 24 ligamentum patellae,
- 25 m. adductor magnus, tendo
- 26 meniscus medialis
- 27 meniscus lateralis
- 28 lig. collaterale mediale
- 29 lig. collaterale laterale
- 30 v. saphena magna
- 31 v. poplitea
- 32 a. poplitea
- 33 retinaculum patellae mediale
- 34 retinaculum patellae laterale
- 35 lig. transversum genus
- 36 n. tibialis
- 37 n. fibularis (peroneus) communis
- 38 v. saphena parva
- 39 lig. meniscofemorale anterius (Humphry)
- 40 a. tibialis post.
- 41 a. tibialis ant.
- 42 v. tibialis post.
- 43 v. tibialis ant.
- 44 n. suralis
- 45 lig. meniscofemorale posterius



- 1 femur, corpus
- 1A condylus femoris medialis
- 1B condylus femoris lateralis
- 1C epicondylus medialis femoris
- 1D epicondylus lateralis femoris
- 1E facies patellaris femoris
- 1F facies poplitea femoris
- 2 patella
- 2A basis patellae
- 2B apex patellae
- 2C facies articularis medialis
- 2D facies articularis lateralis
- 3 fibula
- 3A apex capitis fibulae
- 3B caput fibulae
- 4 tibia
- 4A condylus medialis tibiae
- 4B condylus lateralis tibiae
- 4C eminentia intercondylaris
- 4D tuberositas tibiae
- 4E tuberculum intercondylare laterale
- 4F tuberculum intercondylare mediale
- 5 m. quadriceps femoris
- 5A m. vastus medialis
- 5B m. vastus lateralis
- 5C tendo musculi quadricipitis femoris
- 6 m. sartorius
- 7 m. semimembranosus
- 7A tendo musculi semimembranosi
- 8A m. semitendinosus, tendo
- 9 m. biceps femoris
- 9A tendo musculi bicipitis femoris
- 10 m. gracilis
- 11 pes anserinus
- 12 tractus iliotalibialis
- 13 m. gastrocnemius
- 13A caput mediale musculi gastrocnemii
- 13B caput laterale musculi gastrocnemii
- 14 m. popliteus
- 14A tendo musculi poplitei
- 15 m. soleus
- 16 m. tibialis anterior
- 17 m. tibialis posterior
- 18 m. (fibularis) peroneus longus
- 19 m. extensor digitorum longus
- 20 corpus adiposum infrapatellare (Hoffa)
- 21 lig. cruciforme ant.
- 22 lig. cruciforme post.
- 23 m. plantaris
- 24 ligamentum patellae,
- 25 m. adductor magnus, tendo
- 26 meniscus medialis
- 27 meniscus lateralis
- 28 lig. collaterale mediale
- 29 lig. collaterale laterale
- 30 v. saphena magna
- 31 v. poplitea
- 32 a. poplitea
- 33 retinaculum patellae mediale
- 34 retinaculum patellae laterale
- 35 lig. transversum genus
- 36 n. tibialis
- 37 n. fibularis (peroneus) communis
- 38 v. saphena parva
- 39 lig. meniscofemorale anterius (Humphry)
- 40 a. tibialis post.
- 41 a. tibialis ant.
- 42 v. tibialis post.
- 43 v. tibialis ant.
- 44 n. suralis
- 45 lig. meniscofemorale posterius



- 1 femur, corpus
- 1A condylus femoris medialis
- 1B condylus femoris lateralis
- 1C epicondylus medialis femoris
- 1D epicondylus lateralis femoris
- 1E facies patellaris femoris
- 1F facies poplitea femoris
- 2 patella
- 2A basis patellae
- 2B apex patellae
- 2C facies articularis medialis
- 2D facies articularis lateralis
- 3 fibula
- 3A apex capitis fibulae
- 3B caput fibulae
- 4 tibia
- 4A condylus medialis tibiae
- 4B condylus lateralis tibiae
- 4C eminentia intercondylaris
- 4D tuberositas tibiae
- 4E tuberculum intercondylare laterale
- 4F tuberculum intercondylare mediale
- 5 m. quadriceps femoris
- 5A m. vastus medialis
- 5B m. vastus lateralis
- 5C tendo musculi quadricipitis femoris
- 6 m. sartorius
- 7 m. semimembranosus
- 7A tendo musculi semimembranosi
- 8A m. semitendinosus, tendo
- 9 m. biceps femoris
- 9A tendo musculi bicipitis femoris
- 10 m. gracilis
- 11 pes anserinus
- 12 tractus ilirotibialis
- 13 m. gastrocnemius
- 13A caput mediale musculi gastrocnemii
- 13B caput laterale musculi gastrocnemii
- 14 m. popliteus
- 14A tendo musculi poplitei
- 15 m. soleus
- 16 m. tibialis anterior
- 17 m. tibialis posterior
- 18 m. (fibularis) peroneus longus
- 19 m. extensor digitorum longus
- 20 corpus adiposum infrapatellare (Hoffa)
- 21 lig. cruciforme ant.
- 22 lig. cruciforme post.
- 23 m. plantaris
- 24 ligamentum patellae,
- 25 m. adductor magnus, tendo
- 26 meniscus medialis
- 27 meniscus lateralis
- 28 lig. collaterale mediale
- 29 lig. collaterale laterale
- 30 v. saphena magna
- 31 v. poplitea
- 32 a. poplitea
- 33 retinaculum patellae mediale
- 34 retinaculum patellae laterale
- 35 lig. transversum genus
- 36 n. tibialis
- 37 n. fibularis (peroneus) communis
- 38 v. saphena parva
- 39 lig. meniscofemorale anterius (Humphry)
- 40 a. tibialis post.
- 41 a. tibialis ant.
- 42 v. tibialis post.
- 43 v. tibialis ant.
- 44 n. suralis
- 45 lig. meniscofemorale posterius



- 1 femur, corpus
- 1A condylus femoris medialis
- 1B condylus femoris lateralis
- 1C epicondylus medialis femoris
- 1D epicondylus lateralis femoris
- 1E facies patellaris femoris
- 1F facies poplitea femoris
- 2 patella
- 2A basis patellae
- 2B apex patellae
- 2C facies articularis medialis
- 2D facies articularis lateralis
- 3 fibula
- 3A apex capitis fibulae
- 3B caput fibulae
- 4 tibia
- 4A condylus medialis tibiae
- 4B condylus lateralis tibiae
- 4C eminentia intercondylaris
- 4D tuberositas tibiae
- 4E tuberculum intercondylare laterale
- 4F tuberculum intercondylare mediale
- 5 m. quadriceps femoris
- 5A m. vastus medialis
- 5B m. vastus lateralis
- 5C tendo musculi quadricipitis femoris
- 6 m. sartorius
- 7 m. semimembranosus
- 7A tendo musculi semimembranosi
- 8A m. semitendinosus, tendo
- 9 m. biceps femoris
- 9A tendo musculi bicipitis femoris
- 10 m. gracilis
- 11 pes anserinus
- 12 tractus iliotibialis
- 13 m. gastrocnemius
- 13A caput mediale musculi gastrocnemii
- 13B caput laterale musculi gastrocnemii
- 14 m. popliteus
- 14A tendo musculi poplitei
- 15 m. soleus
- 16 m. tibialis anterior
- 17 m. tibialis posterior
- 18 m. (fibularis) peroneus longus
- 19 m. extensor digitorum longus
- 20 corpus adiposum infrapatellare (Hoffa)
- 21 lig. cruciforme ant.
- 22 lig. cruciforme post.
- 23 m. plantaris
- 24 ligamentum patellae,
- 25 m. adductor magnus, tendo
- 26 meniscus medialis
- 27 meniscus lateralis
- 28 lig. collaterale mediale
- 29 lig. collaterale laterale
- 30 v. saphena magna
- 31 v. poplitea
- 32 a. poplitea
- 33 retinaculum patellae mediale
- 34 retinaculum patellae laterale
- 35 lig. transversum genus
- 36 n. tibialis
- 37 n. fibularis (peroneus) communis
- 38 v. saphena parva
- 39 lig. meniscofemorale anterius (Humphry)
- 40 a. tibialis post.
- 41 a. tibialis ant.
- 42 v. tibialis post.
- 43 v. tibialis ant.
- 44 n. suralis
- 45 lig. meniscofemorale posterius

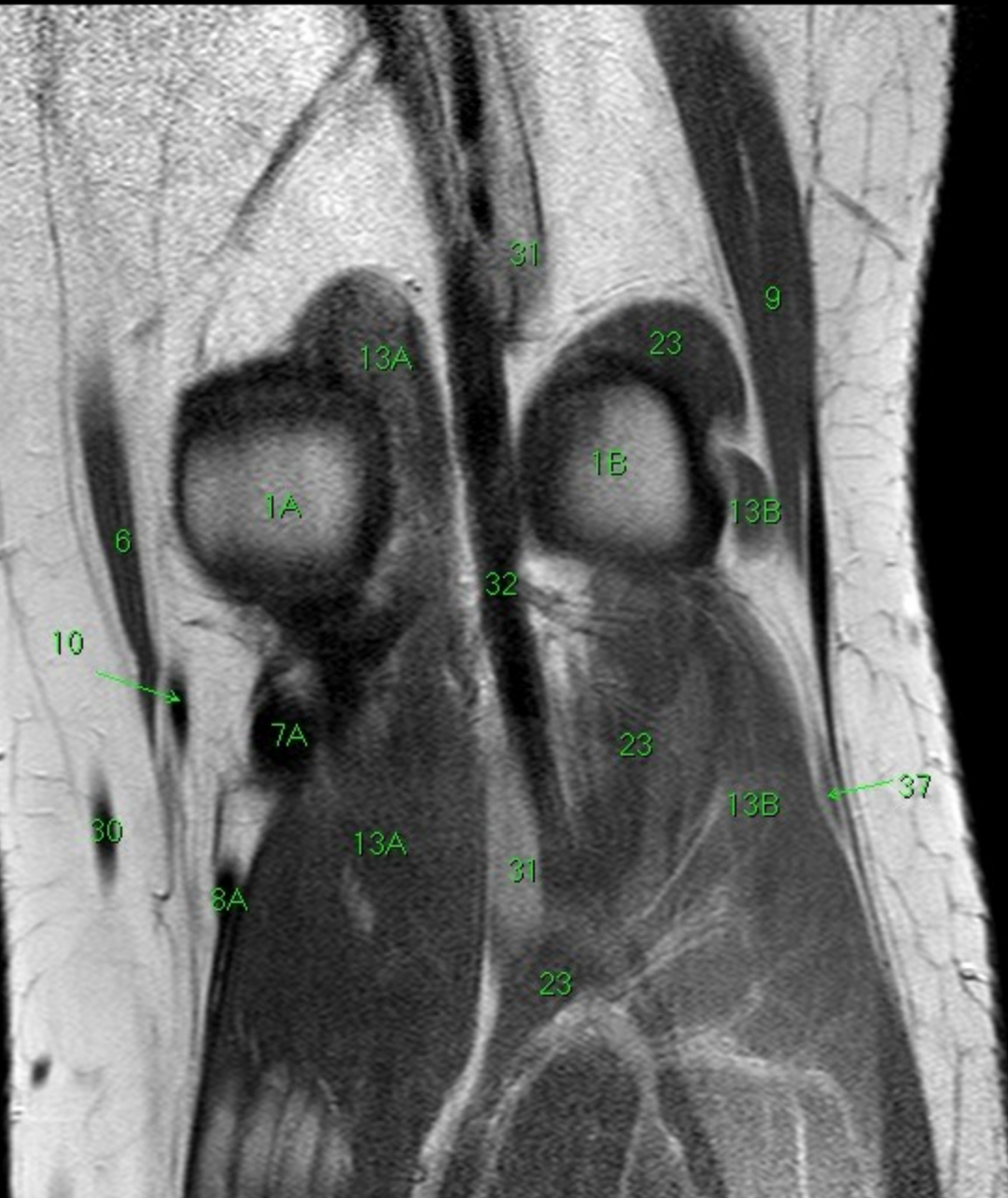
MR701/27
PDW_aTSE
Coronal

H

FN Bohunic
OY F

R

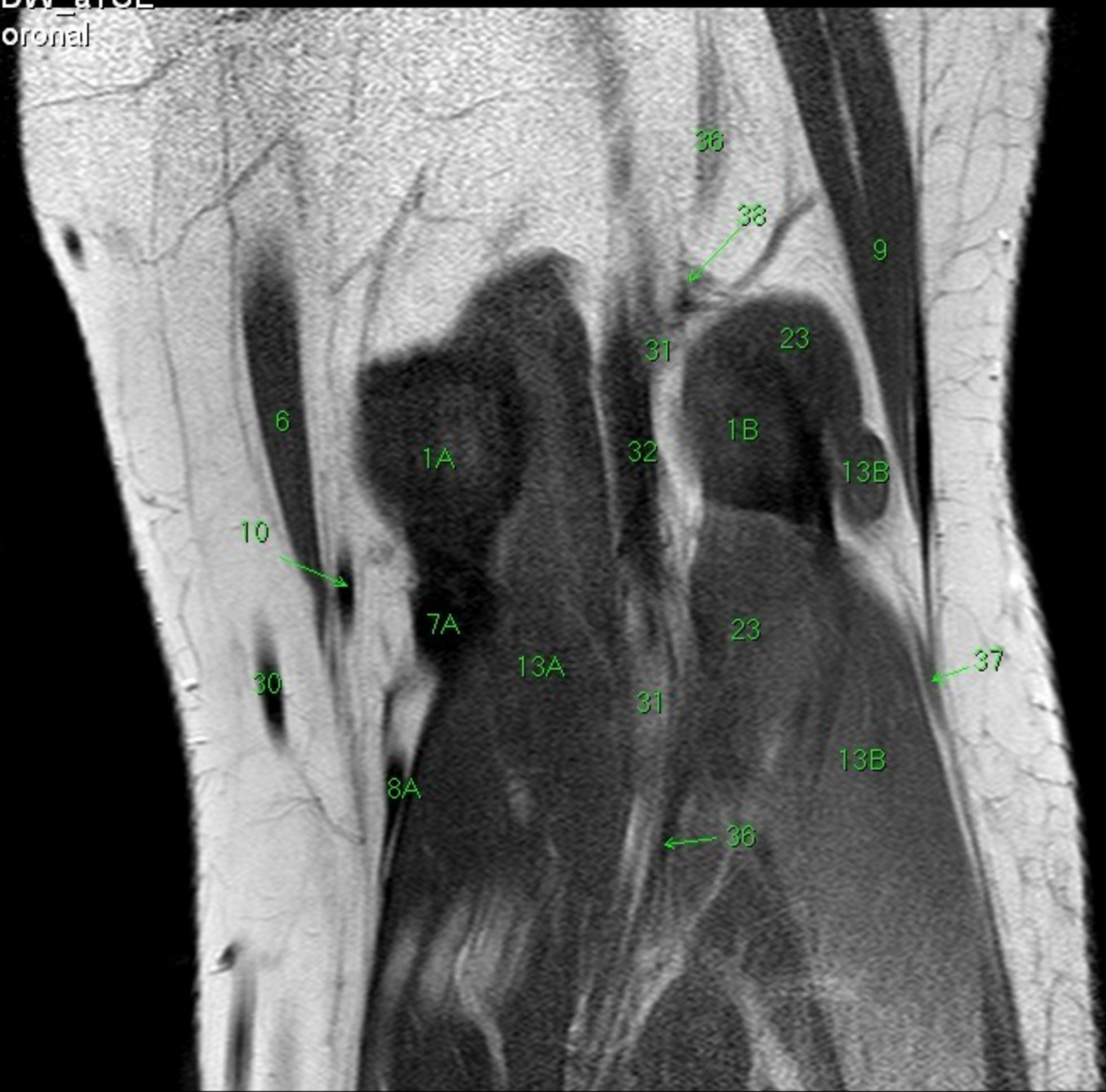L



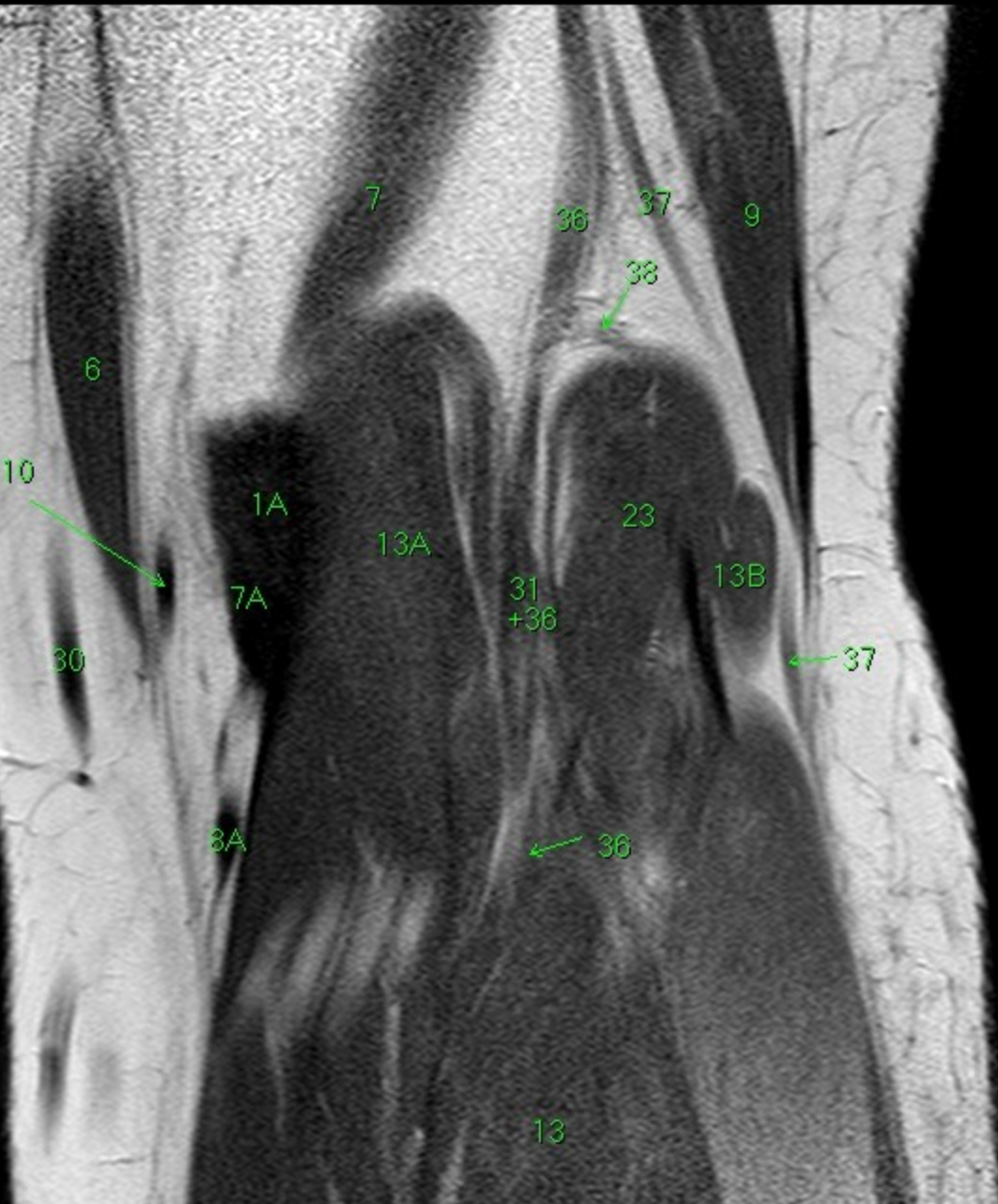
- 1 femur, corpus
- 1A condylus femoris medialis
- 1B condylus femoris lateralis
- 1C epicondylus medialis femoris
- 1D epicondylus lateralis femoris
- 1E facies patellaris femoris
- 1F facies poplitea femoris
- 2 patella
- 2A basis patellae
- 2B apex patellae
- 2C facies articularis medialis
- 2D facies articularis lateralis
- 3 fibula
- 3A apex capitis fibulae
- 3B caput fibulae
- 4 tibia
- 4A condylus medialis tibiae
- 4B condylus lateralis tibiae
- 4C eminentia intercondylaris
- 4D tuberositas tibiae
- 4E tuberculum intercondylare laterale
- 4F tuberculum intercondylare mediale
- 5 m. quadriceps femoris
- 5A m. vastus medialis
- 5B m. vastus lateralis
- 5C tendo musculi quadricipitis femoris
- 6 m. sartorius
- 7 m. semimembranosus
- 7A tendo musculi semimembranosi
- 7B m. semitendinosus, tendo
- 8 m. biceps femoris
- 8A tendo musculi bicipitis femoris
- 9 m. gracilis
- 10 pes anserinus
- 11 tractus iliotibialis
- 12 m. gastrocnemius
- 13A caput mediale musculi gastrocnemii
- 13B caput laterale musculi gastrocnemii
- 14 m. popliteus
- 14A tendo musculi poplitei
- 15 m. soleus
- 16 m. tibialis anterior
- 17 m. tibialis posterior
- 18 m. (fibularis) peroneus longus
- 19 m. extensor digitorum longus
- 20 corpus adiposum infrapatellare (Hoffa)
- 21 lig. cruciforme ant.
- 22 lig. cruciforme post.
- 23 m. plantaris
- 24 ligamentum patellae,
- 25 m. adductor magnus, tendo
- 26 meniscus medialis
- 27 meniscus lateralis
- 28 lig. collaterale mediale
- 29 lig. collaterale laterale
- 30 v. saphena magna
- 31 v. poplitea
- 32 a. poplitea
- 33 retinaculum patellae mediale
- 34 retinaculum patellae laterale
- 35 lig. transversum genus
- 36 n. tibialis
- 37 n. fibularis (peroneus) communis
- 38 v. saphena parva
- 39 lig. meniscofemorale anterius (Humphry)
- 40 a. tibialis post.
- 41 a. tibialis ant.
- 42 v. tibialis post.
- 43 v. tibialis ant.
- 44 n. suralis
- 45 lig. meniscofemorale posterius

W: 223 L: 128

F



- 1 femur, corpus
- 1A condylus femoris medialis
- 1B condylus femoris lateralis
- 1C epicondylus medialis femoris
- 1D epicondylus lateralis femoris
- 1E facies patellaris femoris
- 1F facies poplitea femoris
- 2 patella
- 2A basis patellae
- 2B apex patellae
- 2C facies articularis medialis
- 2D facies articularis lateralis
- 3 fibula
- 3A apex capitis fibulae
- 3B caput fibulae
- 4 tibia
- 4A condylus medialis tibiae
- 4B condylus lateralis tibiae
- 4C eminentia intercondylaris
- 4D tuberositas tibiae
- 4E tuberculum intercondylare laterale
- 4F tuberculum intercondylare mediale
- 5 m. quadriceps femoris
- 5A m. vastus medialis
- 5B m. vastus lateralis
- 5C tendo musculi quadricipitis femoris
- 6 m. sartorius
- 7 m. semimembranosus
- 7A tendo musculi semimembranosi
- 8A m. semitendinosus, tendo
- 9 m. biceps femoris
- 9A tendo musculi bicipitis femoris
- 10 m. gracilis
- 11 pes anserinus
- 12 tractus iliotibialis
- 13 m. gastrocnemius
- 13A caput mediale musculi gastrocnemii
- 13B caput laterale musculi gastrocnemii
- 14 m. popliteus
- 14A tendo musculi poplitei
- 15 m. soleus
- 16 m. tibialis anterior
- 17 m. tibialis posterior
- 18 m. (fibularis) peroneus longus
- 19 m. extensor digitorum longus
- 20 corpus adiposum infrapatellare (Hoffa)
- 21 lig. cruciforme ant.
- 22 lig. cruciforme post.
- 23 m. plantaris
- 24 ligamentum patellae,
- 25 m. adductor magnus, tendo
- 26 meniscus medialis
- 27 meniscus lateralis
- 28 lig. collaterale mediale
- 29 lig. collaterale laterale
- 30 v. saphena magna
- 31 v. poplitea
- 32 a. poplitea
- 33 retinaculum patellae mediale
- 34 retinaculum patellae laterale
- 35 lig. transversum genus
- 36 n. tibialis
- 37 n. fibularis (peroneus) communis
- 38 v. saphena parva
- 39 lig. meniscofemorale anterius (Humphry)
- 40 a. tibialis post.
- 41 a. tibialis ant.
- 42 v. tibialis post.
- 43 v. tibialis ant.
- 44 n. suralis
- 45 lig. meniscofemorale posterius



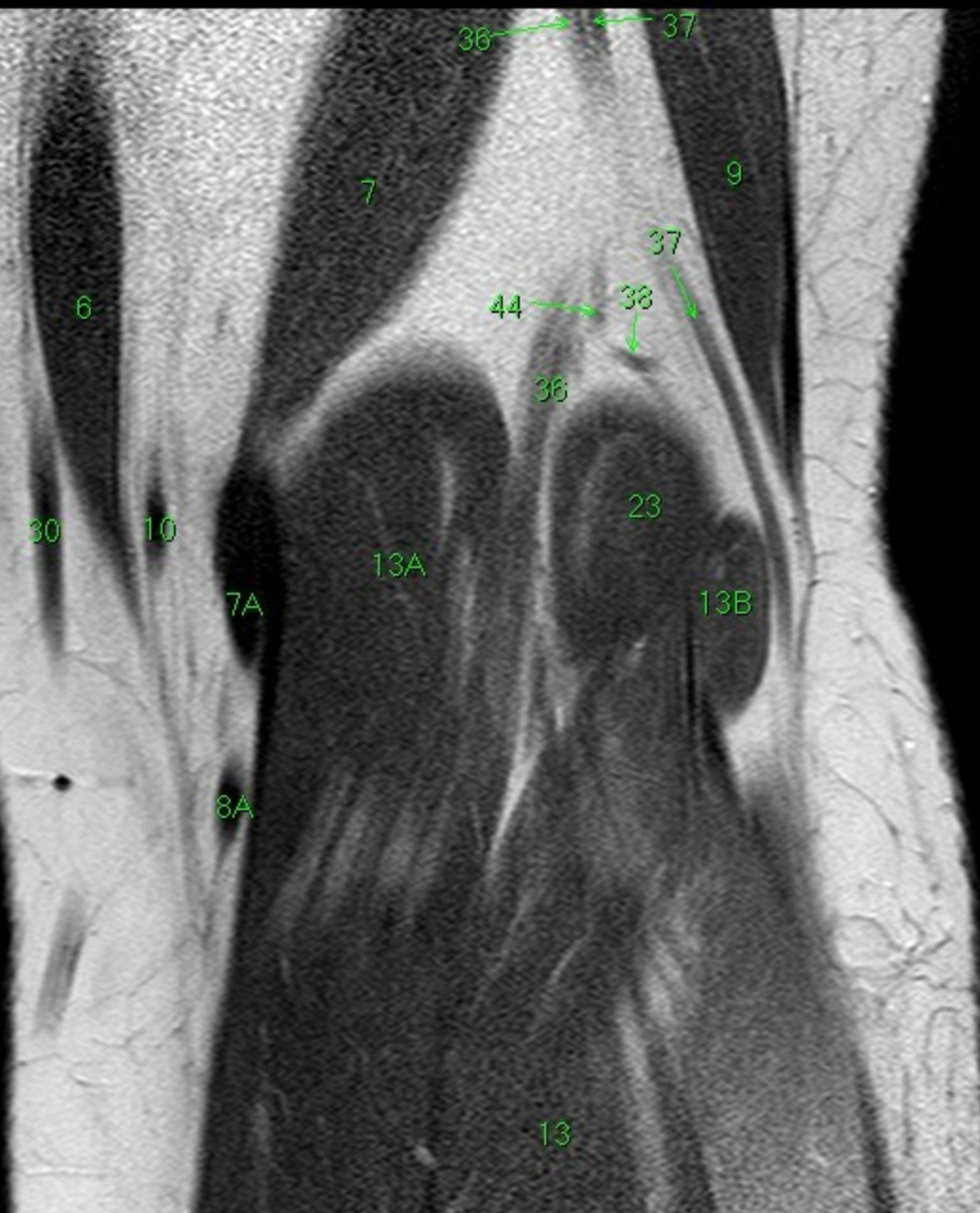
- 1 femur, corpus
- 1A condylus femoris medialis
- 1B condylus femoris lateralis
- 1C epicondylus medialis femoris
- 1D epicondylus lateralis femoris
- 1E facies patellaris femoris
- 1F facies poplitea femoris
- 2 patella
- 2A basis patellae
- 2B apex patellae
- 2C facies articularis medialis
- 2D facies articularis lateralis
- 3 fibula
- 3A apex capitis fibulae
- 3B caput fibulae
- 4 tibia
- 4A condylus medialis tibiae
- 4B condylus lateralis tibiae
- 4C eminentia intercondylaris
- 4D tuberositas tibiae
- 4E tuberculum intercondylare laterale
- 4F tuberculum intercondylare mediale
- 5 m. quadriceps femoris
- 5A m. vastus medialis
- 5B m. vastus lateralis
- 5C tendo musculi quadricipitis femoris
- 6 m. sartorius
- 7 m. semimembranosus
- 7A tendo musculi semimembranosi
- 8A m. semitendinosus, tendo
- 9 m. biceps femoris
- 9A tendo musculi bicipitis femoris
- 10 m. gracilis
- 11 pes anserinus
- 12 tractus iliotibialis
- 13 m. gastrocnemius
- 13A caput mediale musculi gastrocnemii
- 13B caput laterale musculi gastrocnemii
- 14 m. popliteus
- 14A tendo musculi poplitei
- 15 m. soleus
- 16 m. tibialis anterior
- 17 m. tibialis posterior
- 18 m. (fibularis) peroneus longus
- 19 m. extensor digitorum longus
- 20 corpus adiposum infrapatellare (Hoffa)
- 21 lig. cruciforme ant.
- 22 lig. cruciforme post.
- 23 m. plantaris
- 24 ligamentum patellae,
- 25 m. adductor magnus, tendo
- 26 meniscus medialis
- 27 meniscus lateralis
- 28 lig. collaterale mediale
- 29 lig. collaterale laterale
- 30 v. saphena magna
- 31 v. poplitea
- 32 a. poplitea
- 33 retinaculum patellae mediale
- 34 retinaculum patellae laterale
- 35 lig. transversum genus
- 36 n. tibialis
- 37 n. fibularis (peroneus) communis
- 38 v. saphena parva
- 39 lig. meniscofemorale anterius (Humphry)
- 40 a. tibialis post.
- 41 a. tibialis ant.
- 42 v. tibialis post.
- 43 v. tibialis ant.
- 44 n. suralis
- 45 lig. meniscofemorale posterius

MR/701/30
PDW_aTSE
Coronal

H

FN Bohunec
OY F

R



- 1 femur, corpus
- 1A condylus femoris medialis
- 1B condylus femoris lateralis
- 1C epicondylus medialis femoris
- 1D epicondylus lateralis femoris
- 1E facies patellaris femoris
- 1F facies poplitea femoris
- 2 patella
- 2A basis patellae
- 2B apex patellae
- 2C facies articularis medialis
- 2D facies articularis lateralis
- 3 fibula
- 3A apex capitis fibulae
- 3B caput fibulae
- 4 tibia
- 4A condylus medialis tibiae
- 4B condylus lateralis tibiae
- 4C eminentia intercondylaris
- 4D tuberositas tibiae
- 4E tuberculum intercondylare laterale
- 4F tuberculum intercondylare mediale
- 5 m. quadriceps femoris
- 5A m. vastus medialis
- 5B m. vastus lateralis
- 5C tendo musculi quadricipitis femoris
- 6 m. sartorius
- 7 m. semimembranosus
- 7A tendo musculi semimembranosii
- 8A m. semitendinosus, tendo
- 9 m. biceps femoris
- 9A tendo musculi bicipitis femoris
- 10 m. gracilis
- 11 pes anserinus
- 12 tractus iliotibialis
- 13 m. gastrocnemius
- 13A caput mediale musculi gastrocnemii
- 13B caput laterale musculi gastrocnemii
- 14 m. popliteus
- 14A tendo musculi poplitei
- 15 m. soleus
- 16 m. tibialis anterior
- 17 m. tibialis posterior
- 18 m. (fibularis) peroneus longus
- 19 m. extensor digitorum longus
- 20 corpus adiposum infrapatellare (Hoffa)
- 21 lig. cruciforme ant.
- 22 lig. cruciforme post.
- 23 m. plantaris
- 24 ligamentum patellae,
- 25 m. adductor magnus, tendo
- 26 meniscus medialis
- 27 meniscus lateralis
- 28 lig. collaterale mediale
- 29 lig. collaterale laterale
- 30 v. saphena magna
- 31 v. poplitea
- 32 a. poplitea
- 33 retinaculum patellae mediale
- 34 retinaculum patellae laterale
- 35 lig. transversum genus
- 36 n. tibialis
- 37 n. fibularis (peroneus) communis
- 38 v. saphena parva
- 39 lig. meniscofemorale anterius (Humphry)
- 40 a. tibialis post.
- 41 a. tibialis ant.
- 42 v. tibialis post.
- 43 v. tibialis ant.
- 44 n. suralis
- 45 lig. meniscofemorale posterius

W: 214 L: 123

F

MR/301/1
PDW_aTSE
Sagittal

H
5B

FN Bohunic
0Y F

A

F

- 1 femur, corpus
- 1A condylus femoris medialis
- 1B condylus femoris lateralis
- 1C epicondylus medialis femoris
- 1D epicondylus lateralis femoris
- 1E facies patellaris femoris
- 1F facies poplitea femoris
- 2 patella
- 2A basis patellae
- 2B apex patellae
- 2C facies articularis medialis
- 2D facies articularis lateralis
- 3 fibula
- 3A apex capitis fibulae
- 3B caput fibulae
- 4 tibia
- 4A condylus medialis tibiae
- 4B condylus lateralis tibiae
- 4C eminentia intercondylaris
- 4D tuberositas tibiae
- 4E tuberculum intercondylare laterale
- 4F tuberculum intercondylare mediale
- 5 m. quadriceps femoris
- 5A m. vastus medialis
- 5B m. vastus lateralis
- 5C tendo musculi quadricipitis femoris
- 6 m. sartorius
- 7 m. semimembranosus
- 7A tendo musculi semimembranosi
- 8A m. semitendinosus, tendo
- 9 m. biceps femoris
- 9A tendo musculi bicipitis femoris
- 10 m. gracilis
- 11 pes anserinus
- 12 tractus iliotibialis
- P 13 m. gastrocnemius
- 13A caput mediale musculi gastrocnemii
- 13B caput laterale musculi gastrocnemii
- 14 m. popliteus
- 14A tendo musculi poplitei
- 15 m. soleus
- 16 m. tibialis anterior
- 17 m. tibialis posterior
- 18 m. (fibularis) peroneus longus
- 19 m. extensor digitorum longus
- 20 corpus adiposum infrapatellare (Hoffa)
- 21 lig. cruciforme ant.
- 22 lig. cruciforme post.
- 23 m. plantaris
- 24 ligamentum patellae,
- 25 m. adductor magnus, tendo
- 26 meniscus medialis
- 27 meniscus lateralis
- 28 lig. collaterale mediale
- 29 lig. collaterale laterale
- 30 v. saphena magna
- 31 v. poplitea
- 32 a. poplitea
- 33 retinaculum patellae mediale
- 34 retinaculum patellae laterale
- 35 lig. transversum genus
- 36 n. tibialis
- 37 n. fibularis (peroneus) communis
- 38 v. saphena parva
- 39 lig. meniscofemorale anterior (Humphry)
- 40 a. tibialis post.
- 41 a. tibialis ant.
- 42 v. tibialis post.
- 43 v. tibialis ant.
- 44 n. suralis
- 45 lig. meniscofemorale posterius

W: 200 L: 115

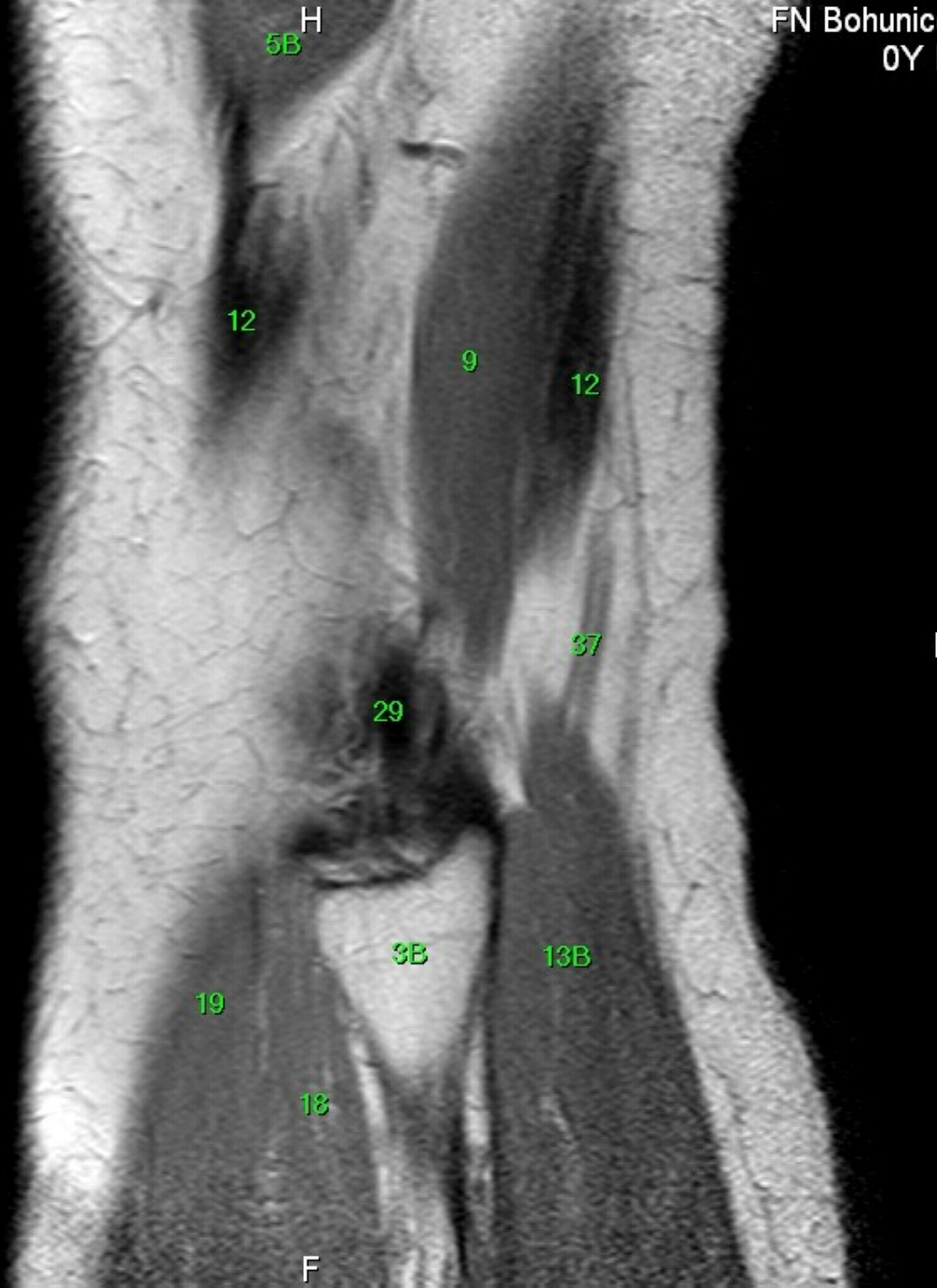
MR/301/2
PDW_aTSE
Sagittal

FN Bohunec
0Y F

A

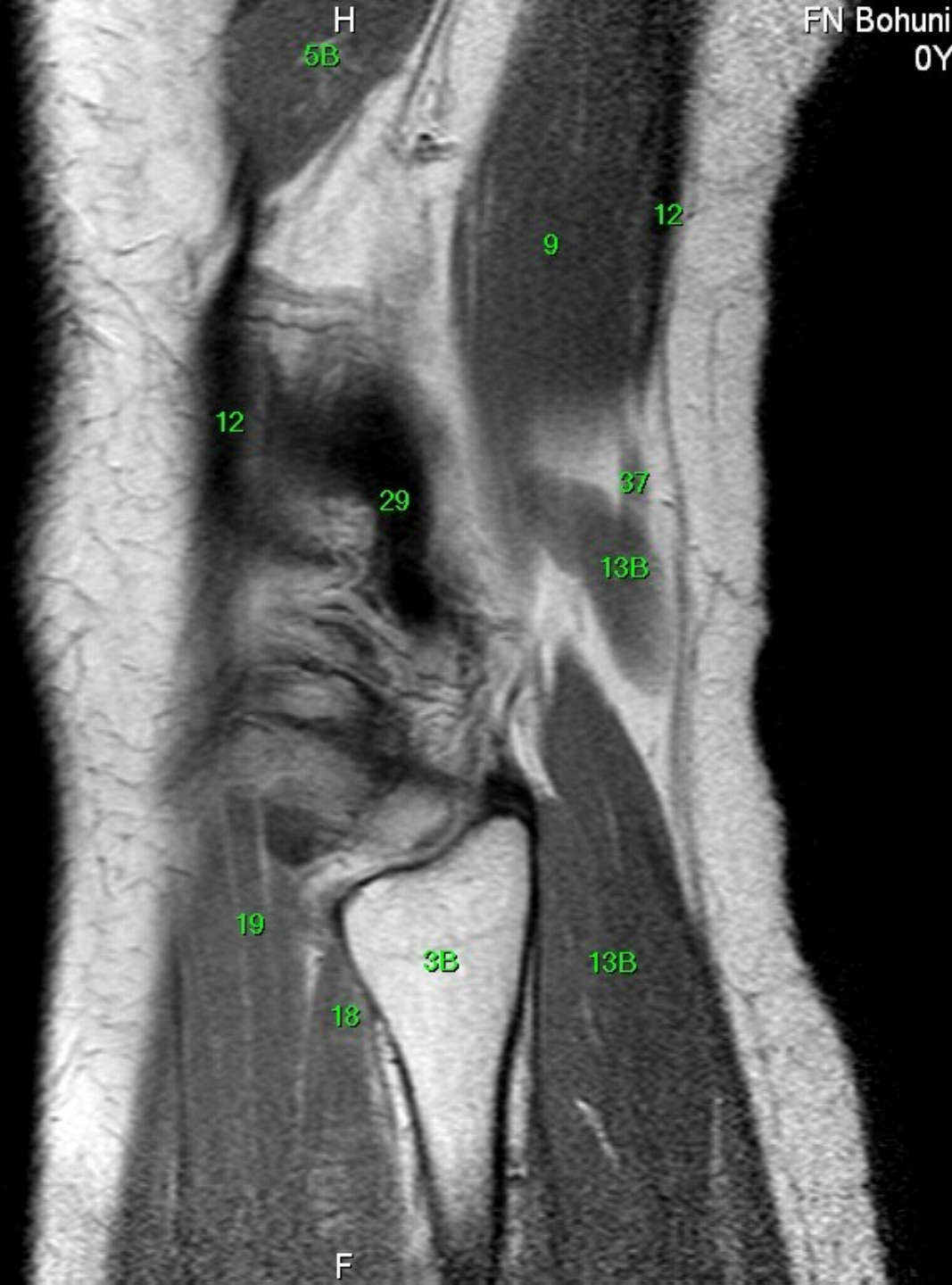W: 196 L: 113

F



- 1 femur, corpus
- 1A condylus femoris medialis
- 1B condylus femoris lateralis
- 1C epicondylus medialis femoris
- 1D epicondylus lateralis femoris
- 1E facies patellaris femoris
- 1F facies poplitea femoris
- 2 patella
- 2A basis patellae
- 2B apex patellae
- 2C facies articularis medialis
- 2D facies articularis lateralis
- 3 fibula
- 3A apex capitis fibulae
- 3B caput fibulae
- 4 tibia
- 4A condylus medialis tibiae
- 4B condylus lateralis tibiae
- 4C eminentia intercondylaris
- 4D tuberositas tibiae
- 4E tuberculum intercondylare laterale
- 4F tuberculum intercondylare mediale
- 5 m. quadriceps femoris
- 5A m. vastus medialis
- 5B m. vastus lateralis
- 5C tendo musculi quadricipitis femoris
- 6 m. sartorius
- 7 m. semimembranosus
- 7A tendo musculi semimembranosi
- 8A m. semitendinosus, tendo
- 9 m. biceps femoris
- 9A tendo musculi bicipitis femoris
- 10 m. gracilis
- 11 pes anserinus
- 12 tractus iliotibialis
- 13 m. gastrocnemius
- 13A caput mediale musculi gastrocnemii
- 13B caput laterale musculi gastrocnemii
- 14 m. popliteus
- 14A tendo musculi poplitei
- 15 m. soleus
- 16 m. tibialis anterior
- 17 m. tibialis posterior
- 18 m. (fibularis) peroneus longus
- 19 m. extensor digitorum longus
- 20 corpus adiposum infrapatellare (Hoffa)
- 21 lig. cruciforme ant.
- 22 lig. cruciforme post.
- 23 m. plantaris
- 24 ligamentum patellae,
- 25 m. adductor magnus, tendo
- 26 meniscus medialis
- 27 meniscus lateralis
- 28 lig. collaterale mediale
- 29 lig. collaterale laterale
- 30 v. saphena magna
- 31 v. poplitea
- 32 a. poplitea
- 33 retinaculum patellae mediale
- 34 retinaculum patellae laterale
- 35 lig. transversum genus
- 36 n. tibialis
- 37 n. fibularis (peroneus) communis
- 38 v. saphena parva
- 39 lig. meniscofemorale anterius (Humphry)
- 40 a. tibialis post.
- 41 a. tibialis ant.
- 42 v. tibialis post.
- 43 v. tibialis ant.
- 44 n. suralis
- 45 lig. meniscofemorale posterius

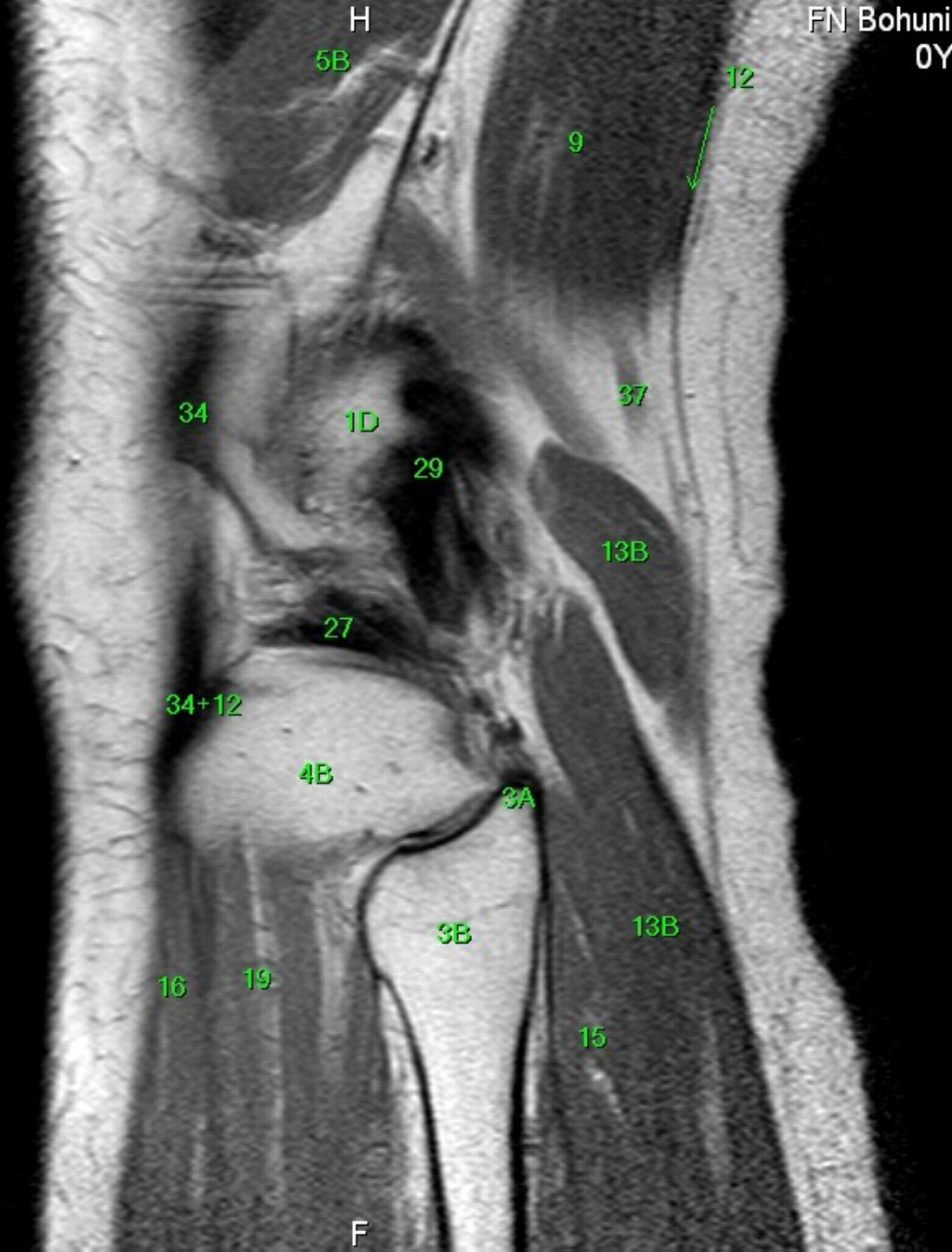A



- 1 femur, corpus
- 1A condylus femoris medialis
- 1B condylus femoris lateralis
- 1C epicondylus medialis femoris
- 1D epicondylus lateralis femoris
- 1E facies patellaris femoris
- 1F facies poplitea femoris
- 2 patella
- 2A basis patellae
- 2B apex patellae
- 2C facies articularis medialis
- 2D facies articularis lateralis
- 3 fibula
- 3A apex capitis fibulae
- 3B caput fibulae
- 4 tibia
- 4A condylus medialis tibiae
- 4B condylus lateralis tibiae
- 4C eminentia intercondylaris
- 4D tuberositas tibiae
- 4E tuberculum intercondylare laterale
- 4F tuberculum intercondylare mediale
- 5 m. quadriceps femoris
- 5A m. vastus medialis
- 5B m. vastus lateralis
- 5C tendo musculi quadricipitis femoris
- 6 m. sartorius
- 7 m. semimembranosus
- 7A tendo musculi semimembranosi
- 8A m. semitendinosus, tendo
- 9 m. biceps femoris
- 9A tendo musculi bicipitis femoris
- 10 m. gracilis
- 11 pes anserinus
- 12 tractus iliotibialis
- 13 m. gastrocnemius
- 13A caput mediale musculi gastrocnemii
- 13B caput laterale musculi gastrocnemii
- 14 m. popliteus
- 14A tendo musculi poplitei
- 15 m. soleus
- 16 m. tibialis anterior
- 17 m. tibialis posterior
- 18 m. (fibularis) peroneus longus
- 19 m. extensor digitorum longus
- 20 corpus adiposum infrapatellare (Hoffa)
- 21 lig. cruciforme ant.
- 22 lig. cruciforme post.
- 23 m. plantaris
- 24 ligamentum patellae,
- 25 m. adductor magnus, tendo
- 26 meniscus medialis
- 27 meniscus lateralis
- 28 lig. collaterale mediale
- 29 lig. collaterale laterale
- 30 v. saphena magna
- 31 v. poplitea
- 32 a. poplitea
- 33 retinaculum patellae mediale
- 34 retinaculum patellae laterale
- 35 lig. transversum genus
- 36 n. tibialis
- 37 n. fibularis (peroneus) communis
- 38 v. saphena parva
- 39 lig. meniscofemorale anterius (Humphry)
- 40 a. tibialis post.
- 41 a. tibialis ant.
- 42 v. tibialis post.
- 43 v. tibialis ant.
- 44 n. suralis
- 45 lig. meniscofemorale posterius

F

A

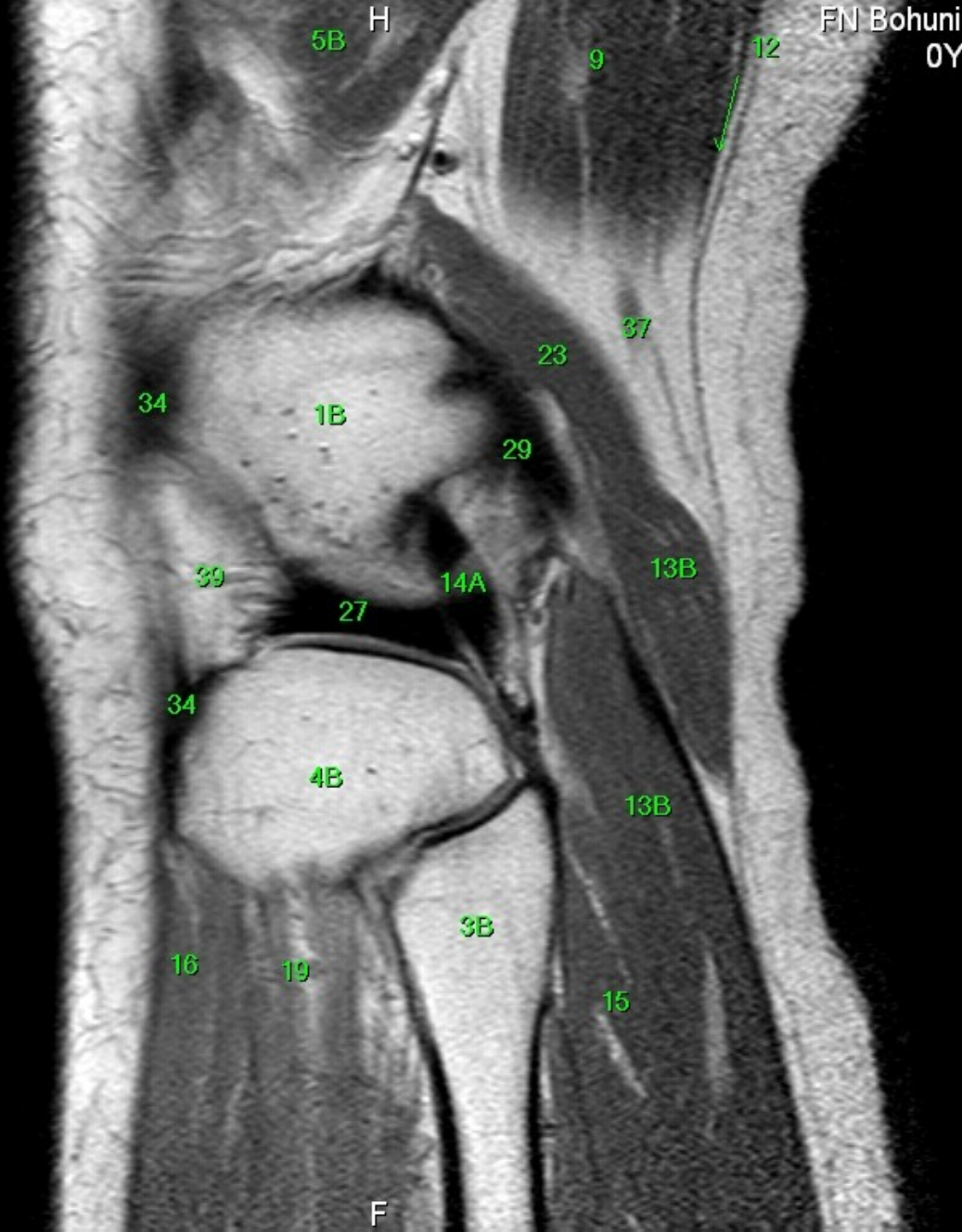


- 1 femur, corpus
- 1A condylus femoris medialis
- 1B condylus femoris lateralis
- 1C epicondylus medialis femoris
- 1D epicondylus lateralis femoris
- 1E facies patellaris femoris
- 1F facies poplitea femoris
- 2 patella
- 2A basis patellae
- 2B apex patellae
- 2C facies articularis medialis
- 2D facies articularis lateralis
- 3 fibula
- 3A apex capitis fibulae
- 3B caput fibulae
- 4 tibia
- 4A condylus medialis tibiae
- 4B condylus lateralis tibiae
- 4C eminentia intercondylaris
- 4D tuberositas tibiae
- 4E tuberculum intercondylare laterale
- 4F tuberculum intercondylare mediale
- 5 m. quadriceps femoris
- 5A m. vastus medialis
- 5B m. vastus lateralis
- 5C tendo musculi quadricipitis femoris
- 6 m. sartorius
- 7 m. semimembranosus
- 7A tendo musculi semimembranosi
- 8A m. semitendinosus, tendo
- 9 m. biceps femoris
- 9A tendo musculi bicipitis femoris
- 10 m. gracilis
- 11 pes anserinus
- 12 tractus iliotibialis
- 13 m. gastrocnemius
- 13A caput mediale musculi gastrocnemii
- 13B caput laterale musculi gastrocnemii
- 14 m. popliteus
- 14A tendo musculi poplitei
- 15 m. soleus
- 16 m. tibialis anterior
- 17 m. tibialis posterior
- 18 m. (fibularis) peroneus longus
- 19 m. extensor digitorum longus
- 20 corpus adiposum infrapatellare (Hoffa)
- 21 lig. cruciforme ant.
- 22 lig. cruciforme post.
- 23 m. plantaris
- 24 ligamentum patellae,
- 25 m. adductor magnus, tendo
- 26 meniscus medialis
- 27 meniscus lateralis
- 28 lig. collaterale mediale
- 29 lig. collaterale laterale
- 30 v. saphena magna
- 31 v. poplitea
- 32 a. poplitea
- 33 retinaculum patellae mediale
- 34 retinaculum patellae laterale
- 35 lig. transversum genus
- 36 n. tibialis
- 37 n. fibularis (peroneus) communis
- 38 v. saphena parva
- 39 lig. meniscofemorale anterius (Humphry)
- 40 a. tibialis post.
- 41 a. tibialis ant.
- 42 v. tibialis post.
- 43 v. tibialis ant.
- 44 n. suralis
- 45 lig. meniscofemorale posterius

F

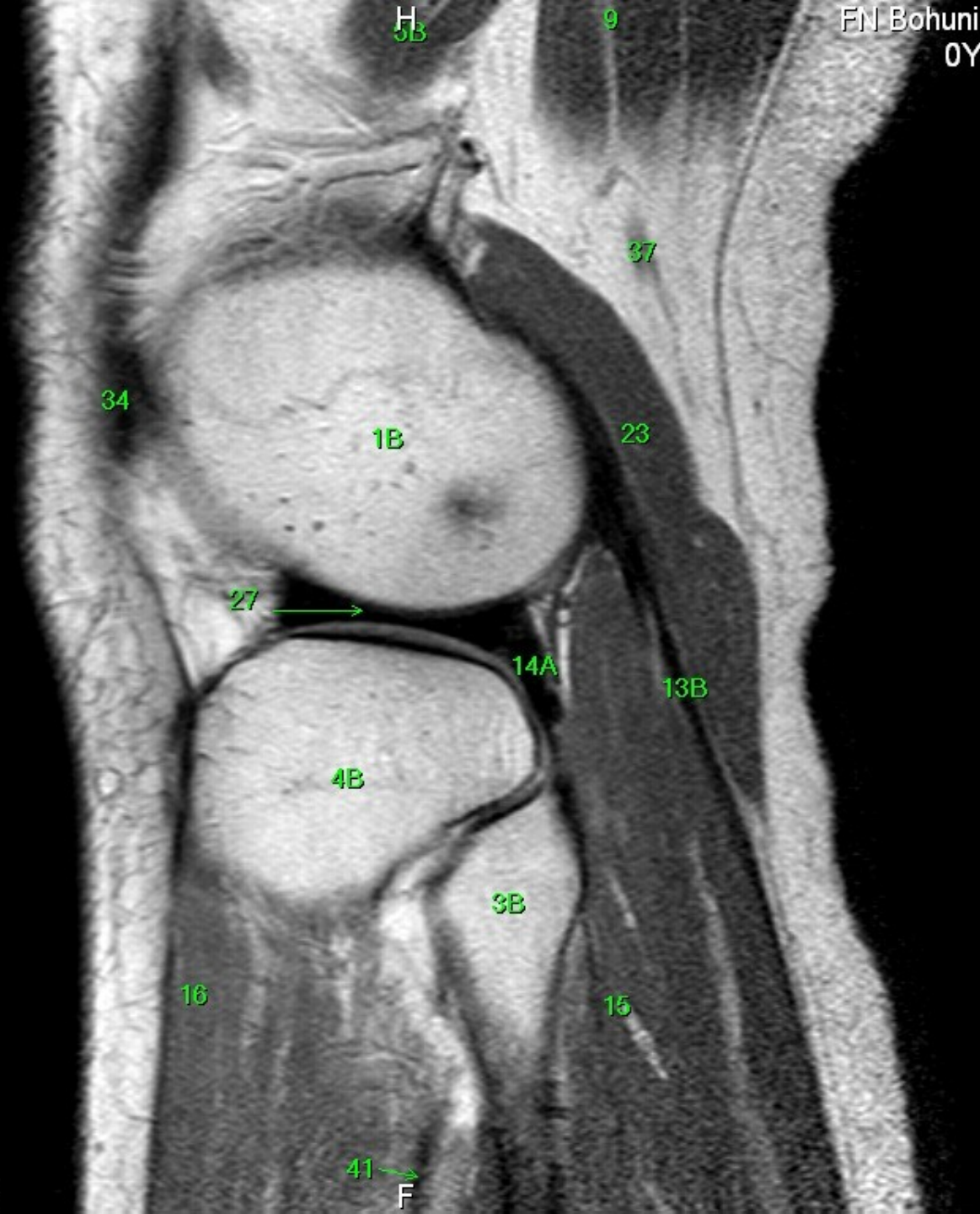
A

F



- 1 femur, corpus
- 1A condylus femoris medialis
- 1B condylus femoris lateralis
- 1C epicondylus medialis femoris
- 1D epicondylus lateralis femoris
- 1E facies patellaris femoris
- 1F facies poplitea femoris
- 2 patella
- 2A basis patellae
- 2B apex patellae
- 2C facies articularis medialis
- 2D facies articularis lateralis
- 3 fibula
- 3A apex capitis fibulae
- 3B caput fibulae
- 4 tibia
- 4A condylus medialis tibiae
- 4B condylus lateralis tibiae
- 4C eminentia intercondylaris
- 4D tuberositas tibiae
- 4E tuberculum intercondylare laterale
- 4F tuberculum intercondylare mediale
- 5 m. quadriceps femoris
- 5A m. vastus medialis
- 5B m. vastus lateralis
- 5C tendo musculi quadricipitis femoris
- 6 m. sartorius
- 7 m. semimembranosus
- 7A tendo musculi semimembranosi
- 8A m. semitendinosus, tendo
- 9 m. biceps femoris
- 9A tendo musculi bicipitis femoris
- 10 m. gracilis
- 11 pes anserinus
- 12 tractus iliotibialis
- 13 m. gastrocnemius
- 13A caput mediale musculi gastrocnemii
- 13B caput laterale musculi gastrocnemii
- 14 m. popliteus
- 14A tendo musculi poplitei
- 15 m. soleus
- 16 m. tibialis anterior
- 17 m. tibialis posterior
- 18 m. (fibularis) peroneus longus
- 19 m. extensor digitorum longus
- 20 corpus adiposum infrapatellare (Hoffa)
- 21 lig. cruciforme ant.
- 22 lig. cruciforme post.
- 23 m. plantaris
- 24 ligamentum patellae,
- 25 m. adductor magnus, tendo
- 26 meniscus medialis
- 27 meniscus lateralis
- 28 lig. collaterale mediale
- 29 lig. collaterale laterale
- 30 v. saphena magna
- 31 v. poplitea
- 32 a. poplitea
- 33 retinaculum patellae mediale
- 34 retinaculum patellae laterale
- 35 lig. transversum genus
- 36 n. tibialis
- 37 n. fibularis (peroneus) communis
- 38 v. saphena parva
- 39 lig. meniscofemorale anterius (Humphry)
- 40 a. tibialis post.
- 41 a. tibialis ant.
- 42 v. tibialis post.
- 43 v. tibialis ant.
- 44 n. suralis
- 45 lig. meniscofemorale posterius

A

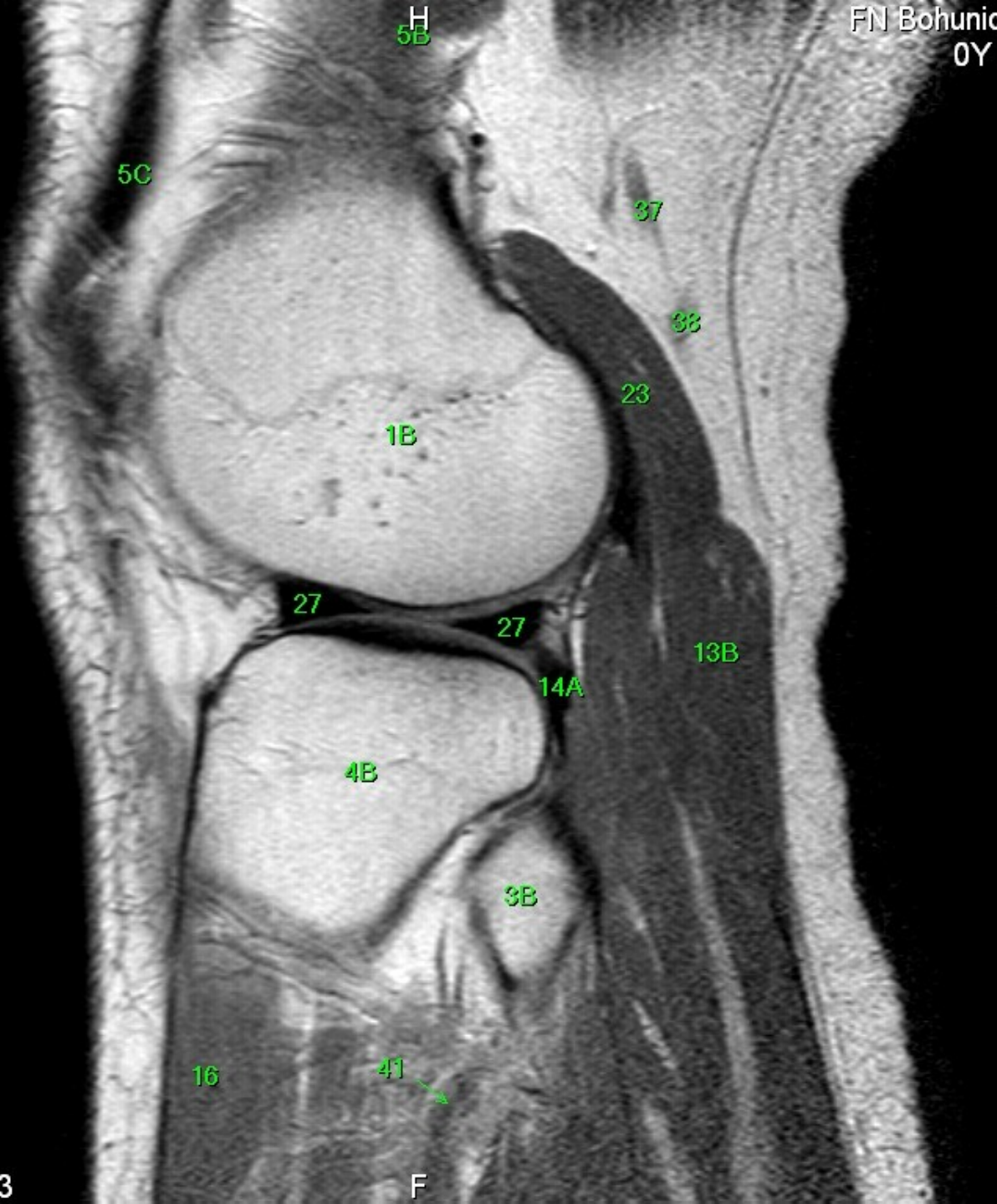


- 1 femur, corpus
- 1A condylus femoris medialis
- 1B condylus femoris lateralis
- 1C epicondylus medialis femoris
- 1D epicondylus lateralis femoris
- 1E facies patellaris femoris
- 1F facies poplitea femoris
- 2 patella
- 2A basis patellae
- 2B apex patellae
- 2C facies articularis medialis
- 2D facies articularis lateralis
- 3 fibula
- 3A apex capitis fibulae
- 3B caput fibulae
- 4 tibia
- 4A condylus medialis tibiae
- 4B condylus lateralis tibiae
- 4C eminentia intercondylaris
- 4D tuberositas tibiae
- 4E tuberculum intercondylare laterale
- 4F tuberculum intercondylare mediale
- 5 m. quadriceps femoris
- 5A m. vastus medialis
- 5B m. vastus lateralis
- 5C tendo musculi quadricipitis femoris
- 6 m. sartorius
- 7 m. semimembranosus
- 7A tendo musculi semimembranosi
- 8A m. semitendinosus, tendo
- 9 m. biceps femoris
- 9A tendo musculi bicipitis femoris
- 10 m. gracilis
- 11 pes anserinus
- 12 tractus ilirotibialis
- 13 m. gastrocnemius
- 13A caput mediale musculi gastrocnemii
- 13B caput laterale musculi gastrocnemii
- 14 m. popliteus
- 14A tendo musculi poplitei
- 15 m. soleus
- 16 m. tibialis anterior
- 17 m. tibialis posterior
- 18 m. (fibularis) peroneus longus
- 19 m. extensor digitorum longus
- 20 corpus adiposum infrapatellare (Hoffa)
- 21 lig. cruciforme ant.
- 22 lig. cruciforme post.
- 23 m. plantaris
- 24 ligamentum patellae,
- 25 m. adductor magnus, tendo
- 26 meniscus medialis
- 27 meniscus lateralis
- 28 lig. collaterale mediale
- 29 lig. collaterale laterale
- 30 v. saphena magna
- 31 v. poplitea
- 32 a. poplitea
- 33 retinaculum patellae mediale
- 34 retinaculum patellae laterale
- 35 lig. transversum genus
- 36 n. tibialis
- 37 n. fibularis (peroneus) communis
- 38 v. saphena parva
- 39 lig. meniscofemorale anterius (Humphry)
- 40 a. tibialis post.
- 41 a. tibialis ant.
- 42 v. tibialis post.
- 43 v. tibialis ant.
- 44 n. suralis
- 45 lig. meniscofemorale posterius

P

F

A



- 1 femur, corpus
- 1A condylus femoris medialis
- 1B condylus femoris lateralis
- 1C epicondylus medialis femoris
- 1D epicondylus lateralis femoris
- 1E facies patellaris femoris
- 1F facies poplitea femoris
- 2 patella
- 2A basis patellae
- 2B apex patellae
- 2C facies articularis medialis
- 2D facies articularis lateralis
- 3 fibula
- 3A apex capitis fibulae
- 3B caput fibulae
- 4 tibia
- 4A condylus medialis tibiae
- 4B condylus lateralis tibiae
- 4C eminentia intercondylaris
- 4D tuberositas tibiae
- 4E tuberculum intercondylare laterale
- 4F tuberculum intercondylare mediale
- 5 m. quadriceps femoris
- 5A m. vastus medialis
- 5B m. vastus lateralis
- 5C tendo musculi quadricipitis femoris
- 6 m. sartorius
- 7 m. semimembranosus
- 7A tendo musculi semimembranosi
- 8A m. semitendinosus, tendo
- 9 m. biceps femoris
- 9A tendo musculi bicipitis femoris
- 10 m. gracilis
- 11 pes anserinus
- 12 tractus iliotibialis
- 13 m. gastrocnemius
- 13A caput mediale musculi gastrocnemii
- 13B caput laterale musculi gastrocnemii
- 14 m. popliteus
- 14A tendo musculi poplitei
- 15 m. soleus
- 16 m. tibialis anterior
- 17 m. tibialis posterior
- 18 m. (fibularis) peroneus longus
- 19 m. extensor digitorum longus
- 20 corpus adiposum infrapatellere (Hoffa)
- 21 lig. cruciforme ant.
- 22 lig. cruciforme post.
- 23 m. plantaris
- 24 ligamentum patellae,
- 25 m. adductor magnus, tendo
- 26 meniscus medialis
- 27 meniscus lateralis
- 28 lig. collaterale mediale
- 29 lig. collaterale laterale
- 30 v. saphena magna
- 31 v. poplitea
- 32 a. poplitea
- 33 retinaculum patellae mediale
- 34 retinaculum patellae laterale
- 35 lig. transversum genus
- 36 n. tibialis
- 37 n. fibularis (peroneus) communis
- 38 v. saphena parva
- 39 lig. meniscofemorale anterius (Humphry)
- 40 a. tibialis post.
- 41 a. tibialis ant.
- 42 v. tibialis post.
- 43 v. tibialis ant.
- 44 n. suralis
- 45 lig. meniscofemorale posterius

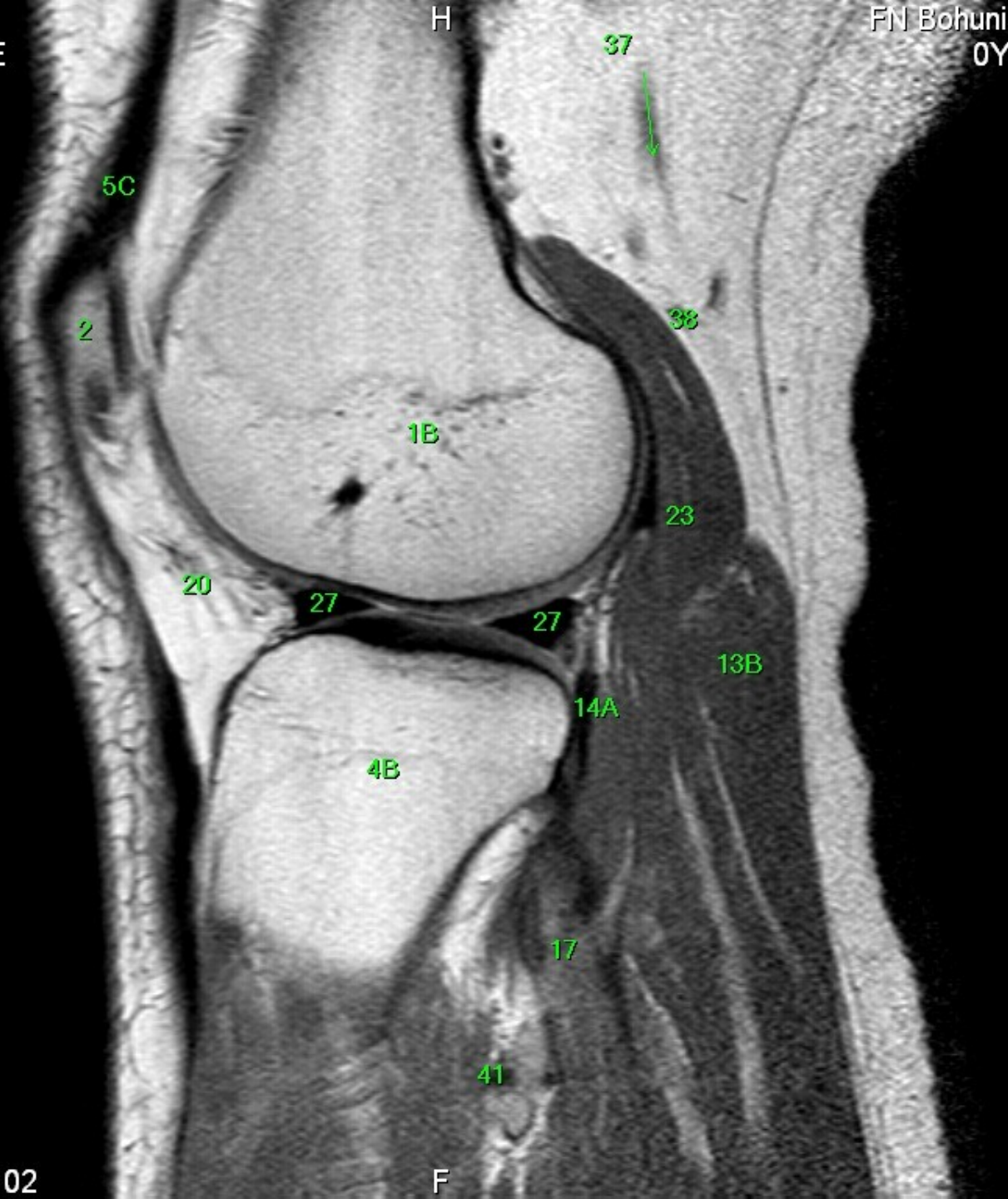
F

A

H

F

P

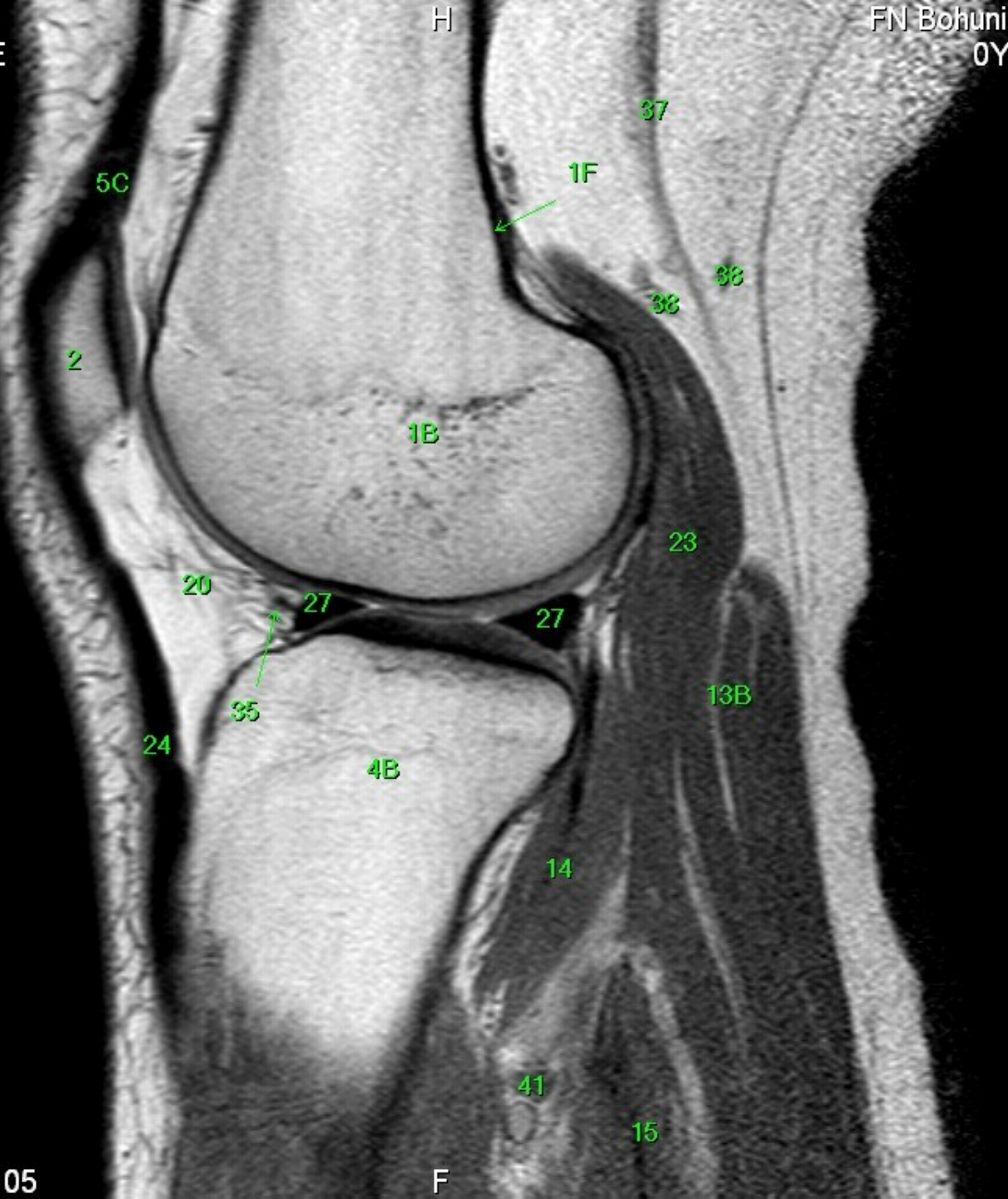

- 1 femur, corpus
- 1A condylus femoris medialis
- 1B condylus femoris lateralis
- 1C epicondylus medialis femoris
- 1D epicondylus lateralis femoris
- 1E facies patellaris femoris
- 1F facies poplitea femoris
- 2 patella
- 2A basis patellae
- 2B apex patellae
- 2C facies articularis medialis
- 2D facies articularis lateralis
- 3 fibula
- 3A apex capitis fibulae
- 3B caput fibulae
- 4 tibia
- 4A condylus medialis tibiae
- 4B condylus lateralis tibiae
- 4C eminentia intercondylaris
- 4D tuberositas tibiae
- 4E tuberculum intercondylare laterale
- 4F tuberculum intercondylare mediale
- 5 m. quadriceps femoris
- 5A m. vastus medialis
- 5B m. vastus lateralis
- 5C tendo musculi quadricipitis femoris
- 6 m. sartorius
- 7 m. semimembranosus
- 7A tendo musculi semimembranosi
- 8A m. semitendinosus, tendo
- 9 m. biceps femoris
- 9A tendo musculi bicipitis femoris
- 10 m. gracilis
- 11 pes anserinus
- 12 tractus iliotibialis
- 13 m. gastrocnemius
- 13A caput mediale musculi gastrocnemii
- 13B caput laterale musculi gastrocnemii
- 14 m. popliteus
- 14A tendo musculi poplitei
- 15 m. soleus
- 16 m. tibialis anterior
- 17 m. tibialis posterior
- 18 m. (fibularis) peroneus longus
- 19 m. extensor digitorum longus
- 20 corpus adiposum infrapatellare (Hoffa)
- 21 lig. cruciforme ant.
- 22 lig. cruciforme post.
- 23 m. plantaris
- 24 ligamentum patellae,
- 25 m. adductor magnus, tendo
- 26 meniscus medialis
- 27 meniscus lateralis
- 28 lig. collaterale mediale
- 29 lig. collaterale laterale
- 30 v. saphena magna
- 31 v. poplitea
- 32 a. poplitea
- 33 retinaculum patellae mediale
- 34 retinaculum patellae laterale
- 35 lig. transversum genus
- 36 n. tibialis
- 37 n. fibularis (peroneus) communis
- 38 v. saphena parva
- 39 lig. meniscofemorale anterius (Humphry)
- 40 a. tibialis post.
- 41 a. tibialis ant.
- 42 v. tibialis post.
- 43 v. tibialis ant.
- 44 n. suralis
- 45 lig. meniscofemorale posterius

A

F

P



- 1 femur, corpus
- 1A condylus femoris medialis
- 1B condylus femoris lateralis
- 1C epicondylus medialis femoris
- 1D epicondylus lateralis femoris
- 1E facies patellaris femoris
- 1F facies poplitea femoris
- 2 patella
- 2A basis patellae
- 2B apex patellae
- 2C facies articularis medialis
- 2D facies articularis lateralis
- 3 fibula
- 3A apex capitis fibulae
- 3B caput fibulae
- 4 tibia
- 4A condylus medialis tibiae
- 4B condylus lateralis tibiae
- 4C eminentia intercondylaris
- 4D tuberositas tibiae
- 4E tuberculum intercondylare laterale
- 4F tuberculum intercondylare mediale
- 5 m. quadriceps femoris
- 5A m. vastus medialis
- 5B m. vastus lateralis
- 5C tendo musculi quadricipitis femoris
- 6 m. sartorius
- 7 m. semimembranosus
- 7A tendo musculi semimembranosi
- 8A m. semitendinosus, tendo
- 9 m. biceps femoris
- 9A tendo musculi bicipitis femoris
- 10 m. gracilis
- 11 pes anserinus
- 12 tractus iliotibialis
- 13 m. gastrocnemius
- 13A caput mediale musculi gastrocnemii
- 13B caput laterale musculi gastrocnemii
- 14 m. popliteus
- 14A tendo musculi poplitei
- 15 m. soleus
- 16 m. tibialis anterior
- 17 m. tibialis posterior
- 18 m. (fibularis) peroneus longus
- 19 m. extensor digitorum longus
- 20 corpus adiposum infrapatellare (Hoffa)
- 21 lig. cruciforme ant.
- 22 lig. cruciforme post.
- 23 m. plantaris
- 24 ligamentum patellae,
- 25 m. adductor magnus, tendo
- 26 meniscus medialis
- 27 meniscus lateralis
- 28 lig. collaterale mediale
- 29 lig. collaterale laterale
- 30 v. saphena magna
- 31 v. poplitea
- 32 a. poplitea
- 33 retinaculum patellae mediale
- 34 retinaculum patellae laterale
- 35 lig. transversum genus
- 36 n. tibialis
- 37 n. fibularis (peroneus) communis
- 38 v. saphena parva
- 39 lig. meniscofemorale anterius (Humphry)
- 40 a. tibialis post.
- 41 a. tibialis ant.
- 42 v. tibialis post.
- 43 v. tibialis ant.
- 44 n. suralis
- 45 lig. meniscofemorale posterius

A

H

F

P

5C

36

1F

2

1B

3B

3B

3B

44

23

20

27

27

24

35

4B

13B

14

32

15

- 1 femur, corpus
- 1A condylus femoris medialis
- 1B condylus femoris lateralis
- 1C epicondylus medialis femoris
- 1D epicondylus lateralis femoris
- 1E facies patellaris femoris
- 1F facies poplitea femoris
- 2 patella
- 2A basis patellae
- 2B apex patellae
- 2C facies articularis medialis
- 2D facies articularis lateralis
- 3 fibula
- 3A apex capitis fibulae
- 3B caput fibulae
- 4 tibia
- 4A condylus medialis tibiae
- 4B condylus lateralis tibiae
- 4C eminentia intercondylaris
- 4D tuberositas tibiae
- 4E tuberculum intercondylare laterale
- 4F tuberculum intercondylare mediale
- 5 m. quadriceps femoris
- 5A m. vastus medialis
- 5B m. vastus lateralis
- 5C tendo musculi quadricipitis femoris
- 6 m. sartorius
- 7 m. semimembranosus
- 7A tendo musculi semimembranosi
- 8A m. semitendinosus, tendo
- 9 m. biceps femoris
- 9A tendo musculi bicipitis femoris
- 10 m. gracilis
- 11 pes anserinus
- 12 tractus iliotibialis
- 13 m. gastrocnemius
- 13A caput mediale musculi gastrocnemii
- 13B caput laterale musculi gastrocnemii
- 14 m. popliteus
- 14A tendo musculi poplitei
- 15 m. soleus
- 16 m. tibialis anterior
- 17 m. tibialis posterior
- 18 m. (fibularis) peroneus longus
- 19 m. extensor digitorum longus
- 20 corpus adiposum infrapatellare (Hoffa)
- 21 lig. cruciforme ant.
- 22 lig. cruciforme post.
- 23 m. plantaris
- 24 ligamentum patellae,
- 25 m. adductor magnus, tendo
- 26 meniscus medialis
- 27 meniscus lateralis
- 28 lig. collaterale mediale
- 29 lig. collaterale laterale
- 30 v. saphena magna
- 31 v. poplitea
- 32 a. poplitea
- 33 retinaculum patellae mediale
- 34 retinaculum patellae laterale
- 35 lig. transversum genus
- 36 n. tibialis
- 37 n. fibularis (peroneus) communis
- 38 v. saphena parva
- 39 lig. meniscofemorale anterius (Humphry)
- 40 a. tibialis post.
- 41 a. tibialis ant.
- 42 v. tibialis post.
- 43 v. tibialis ant.
- 44 n. suralis
- 45 lig. meniscofemorale posterius

A

H

F

P

5C

2

24

20

35

27

4B

1B

14

32

15

1F

36

38

23

13B

38

44

- 1 femur, corpus
- 1A condylus femoris medialis
- 1B condylus femoris lateralis
- 1C epicondylus medialis femoris
- 1D epicondylus lateralis femoris
- 1E facies patellaris femoris
- 1F facies poplitea femoris
- 2 patella
- 2A basis patellae
- 2B apex patellae
- 2C facies articularis medialis
- 2D facies articularis lateralis
- 3 fibula
- 3A apex capitis fibulae
- 3B caput fibulae
- 4 tibia
- 4A condylus medialis tibiae
- 4B condylus lateralis tibiae
- 4C eminentia intercondylaris
- 4D tuberositas tibiae
- 4E tuberculum intercondylare laterale
- 4F tuberculum intercondylare mediale
- 5 m. quadriceps femoris
- 5A m. vastus medialis
- 5B m. vastus lateralis
- 5C tendo musculi quadricipitis femoris
- 6 m. sartorius
- 7 m. semimembranosus
- 7A tendo musculi semimembranosi
- 8A m. semitendinosus, tendo
- 9 m. biceps femoris
- 9A tendo musculi bicipitis femoris
- 10 m. gracilis
- 11 pes anserinus
- 12 tractus ilirotibialis
- 13 m. gastrocnemius
- 13A caput mediale musculi gastrocnemii
- 13B caput laterale musculi gastrocnemii
- 14 m. popliteus
- 14A tendo musculi poplitei
- 15 m. soleus
- 16 m. tibialis anterior
- 17 m. tibialis posterior
- 18 m. (fibularis) peroneus longus
- 19 m. extensor digitorum longus
- 20 corpus adiposum infrapatellare (Hoffa)
- 21 lig. cruciforme ant.
- 22 lig. cruciforme post.
- 23 m. plantaris
- 24 ligamentum patellae, m. adductor magnus, tendo
- 26 meniscus medialis
- 27 meniscus lateralis
- 28 lig. collaterale mediale
- 29 lig. collaterale laterale
- 30 v. saphena magna
- 31 v. poplitea
- 32 a. poplitea
- 33 retinaculum patellae mediale
- 34 retinaculum patellae laterale
- 35 lig. transversum genus
- 36 n. tibialis
- 37 n. fibularis (peroneus) communis
- 38 v. saphena parva
- 39 lig. meniscofemorale anterius (Humphry)
- 40 a. tibialis post.
- 41 a. tibialis ant.
- 42 v. tibialis post.
- 43 v. tibialis ant.
- 44 n. suralis
- 45 lig. meniscofemorale posterius

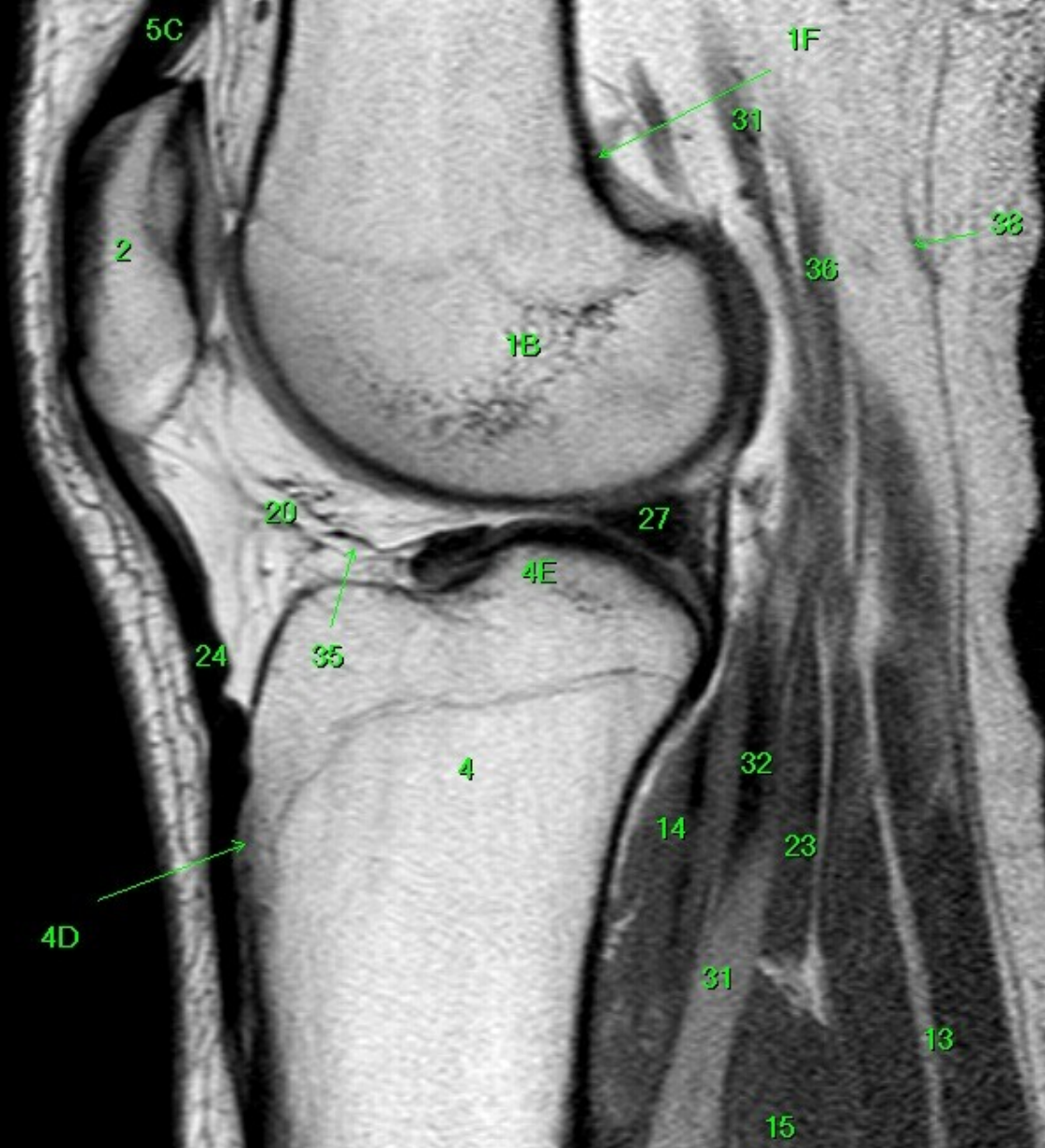
A

H

F

P

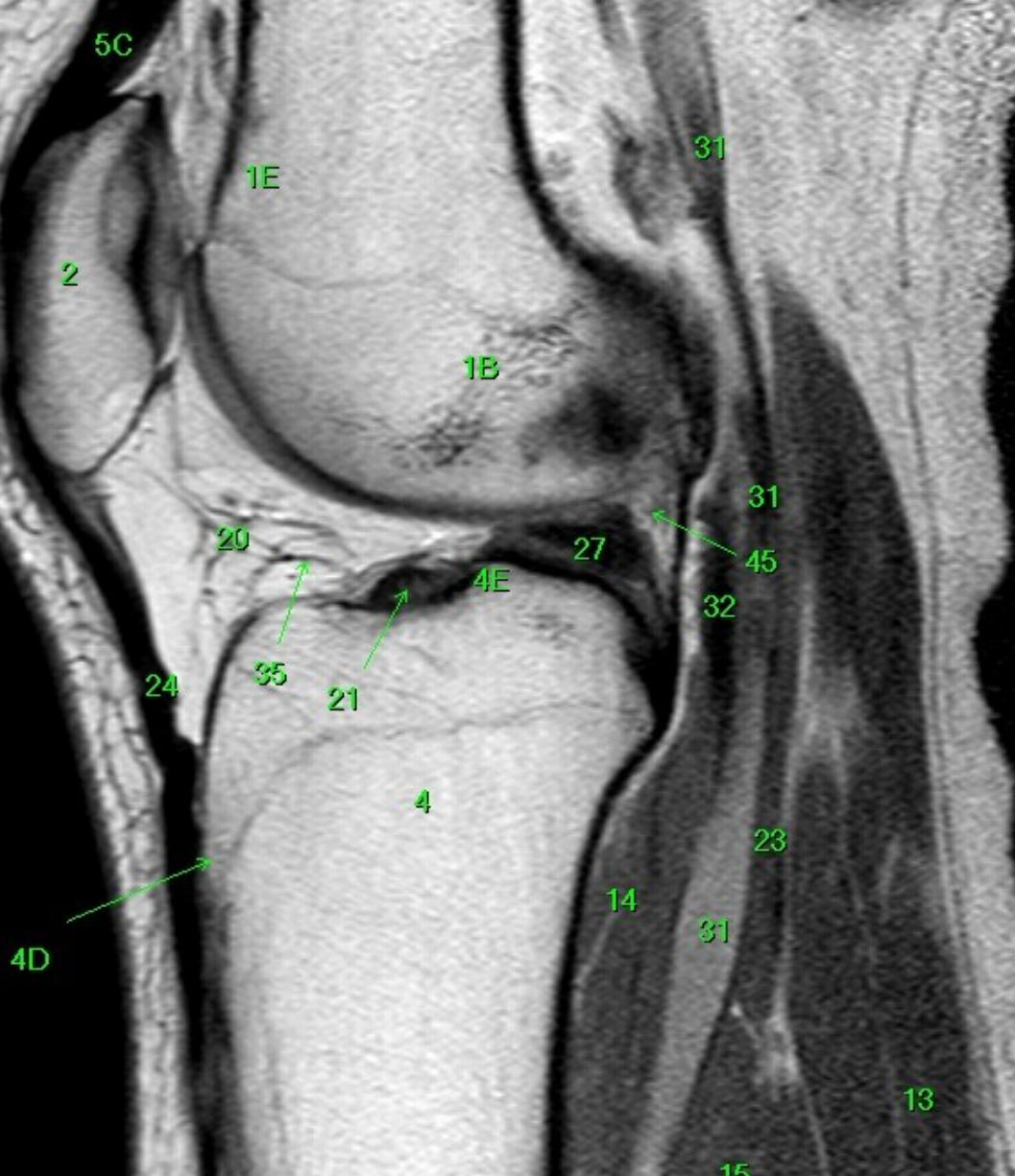
- 1 femur, corpus
- 1A condylus femoris medialis
- 1B condylus femoris lateralis
- 1C epicondylus medialis femoris
- 1D epicondylus lateralis femoris
- 1E facies patellaris femoris
- 1F facies poplitea femoris
- 2 patella
- 2A basis patellae
- 2B apex patellae
- 2C facies articularis medialis
- 2D facies articularis lateralis
- 3 fibula
- 3A apex capitis fibulae
- 3B caput fibulae
- 4 tibia
- 4A condylus medialis tibiae
- 4B condylus lateralis tibiae
- 4C eminentia intercondylaris
- 4D tuberositas tibiae
- 4E tuberculum intercondylare laterale
- 4F tuberculum intercondylare mediale
- 5 m. quadriceps femoris
- 5A m. vastus medialis
- 5B m. vastus lateralis
- 5C tendo musculi quadricipitis femoris
- 6 m. sartorius
- 7 m. semimembranosus
- 7A tendo musculi semimembranosi
- 8A m. semitendinosus, tendo
- 9 m. biceps femoris
- 9A tendo musculi bicipitis femoris
- 10 m. gracilis
- 11 pes anserinus
- 12 tractus iliotibialis
- 13 m. gastrocnemius
- 13A caput mediale musculi gastrocnemii
- 13B caput laterale musculi gastrocnemii
- 14 m. popliteus
- 14A tendo musculi poplitei
- 15 m. soleus
- 16 m. tibialis anterior
- 17 m. tibialis posterior
- 18 m. (fibularis) peroneus longus
- 19 m. extensor digitorum longus
- 20 corpus adiposum infrapatellare (Hoffa)
- 21 lig. cruciforme ant.
- 22 lig. cruciforme post.
- 23 m. plantaris
- 24 ligamentum patellae,
- 25 m. adductor magnus, tendo
- 26 meniscus medialis
- 27 meniscus lateralis
- 28 lig. collaterale mediale
- 29 lig. collaterale laterale
- 30 v. saphena magna
- 31 v. poplitea
- 32 a. poplitea
- 33 retinaculum patellae mediale
- 34 retinaculum patellae laterale
- 35 lig. transversum genus
- 36 n. tibialis
- 37 n. fibularis (peroneus) communis
- 38 v. saphena parva
- 39 lig. meniscofemorale anterius (Humphry)
- 40 a. tibialis post.
- 41 a. tibialis ant.
- 42 v. tibialis post.
- 43 v. tibialis ant.
- 44 n. suralis
- 45 lig. meniscofemorale posterius



A

H

7



- 1 femur, corpus
- 1A condylus femoris medialis
- 1B condylus femoris lateralis
- 1C epicondylus medialis femoris
- 1D epicondylus lateralis femoris
- 1E facies patellaris femoris
- 1F facies poplitea femoris
- 2 patella
- 2A basis patellae
- 2B apex patellae
- 2C facies articularis medialis
- 2D facies articularis lateralis
- 3 fibula
- 3A apex capitis fibulae
- 3B caput fibulae
- 4 tibia
- 4A condylus medialis tibiae
- 4B condylus lateralis tibiae
- 4C eminentia intercondylaris
- 4D tuberositas tibiae
- 4E tuberculum intercondylare laterale
- 4F tuberculum intercondylare mediale
- 5 m. quadriceps femoris
- 5A m. vastus medialis
- 5B m. vastus lateralis
- 5C tendo musculi quadricipitis femoris
- 6 m. sartorius
- 7 m. semimembranosus
- 7A tendo musculi semimembranosi
- 8A m. semitendinosus, tendo
- 9 m. biceps femoris
- 9A tendo musculi bicipitis femoris
- 10 m. gracilis
- 11 pes anserinus
- 12 tractus iliobtibialis
- 13 m. gastrocnemius
- 13A caput mediale musculi gastrocnemii
- 13B caput laterale musculi gastrocnemii
- 14 m. popliteus
- 14A tendo musculi poplitei
- 15 m. soleus
- 16 m. tibialis anterior
- 17 m. tibialis posterior
- 18 m. (fibularis) peroneus longus
- 19 m. extensor digitorum longus
- 20 corpus adiposum infrapatellare (Hoffa)
- 21 lig. cruciforme ant.
- 22 lig. cruciforme post.
- 23 m. plantaris
- 24 ligamentum patellae,
- 25 m. adductor magnus, tendo
- 26 meniscus medialis
- 27 meniscus lateralis
- 28 lig. collaterale mediale
- 29 lig. collaterale laterale
- 30 v. saphena magna
- 31 v. poplitea
- 32 a. poplitea
- 33 retinaculum patellae mediale
- 34 retinaculum patellae laterale
- 35 lig. transversum genus
- 36 n. tibialis
- 37 n. fibularis (peroneus) communis
- 38 v. saphena parva
- 39 lig. meniscofemorale anterius (Humphry)
- 40 a. tibialis post.
- 41 a. tibialis ant.
- 42 v. tibialis post.
- 43 v. tibialis ant.
- 44 n. suralis
- 45 lig. meniscofemorale posterius

F

13

15

MR/301/14
PDW_aTSE
Sagittal

FN Bohunic
0Y F

A

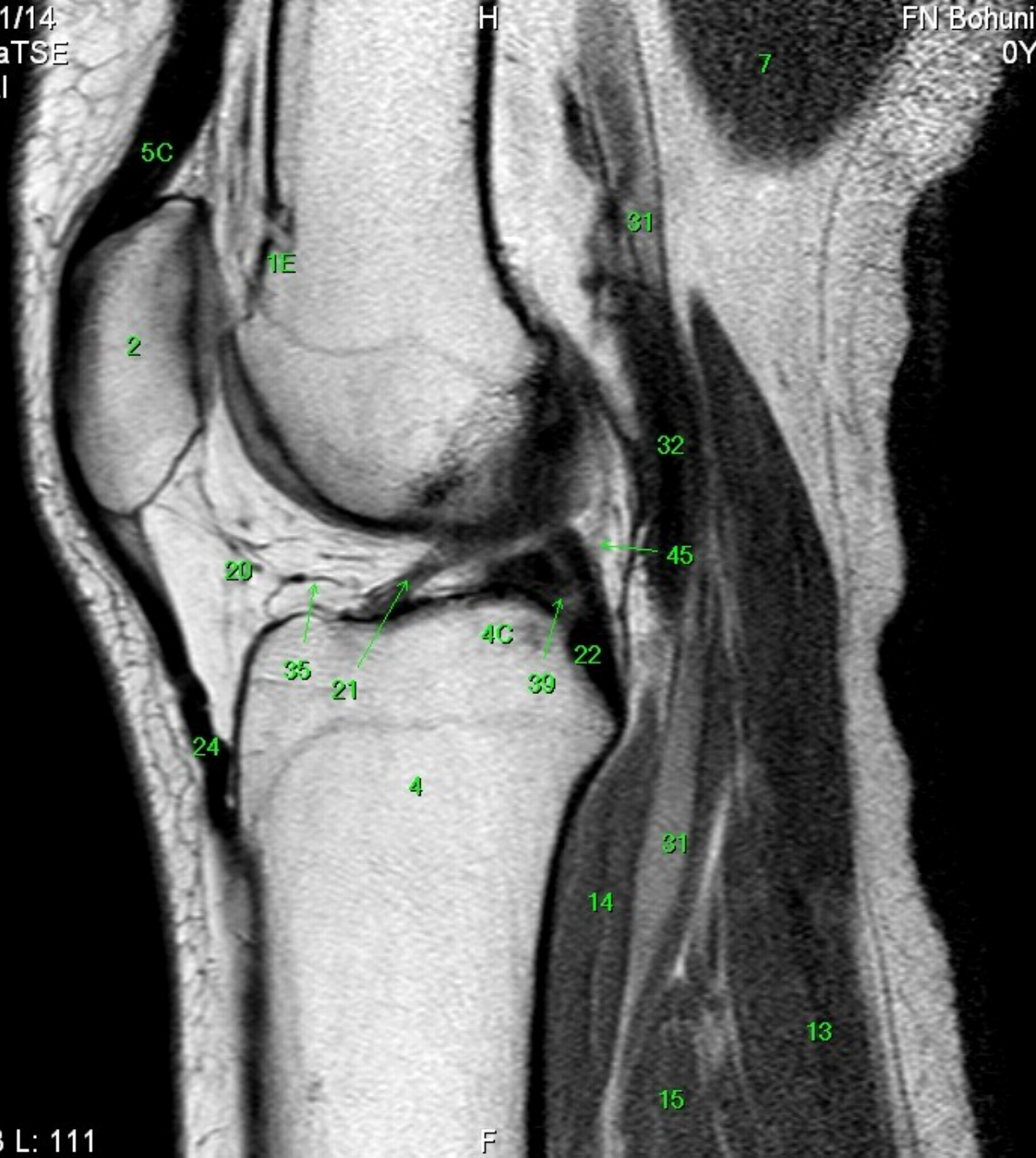
H

F

P

- 1 femur, corpus
- 1A condylus femoris medialis
- 1B condylus femoris lateralis
- 1C epicondylus medialis femoris
- 1D epicondylus lateralis femoris
- 1E facies patellaris femoris
- 1F facies poplitea femoris
- 2 patella
- 2A basis patellae
- 2B apex patellae
- 2C facies articularis medialis
- 2D facies articularis lateralis
- 3 fibula
- 3A apex capitis fibulae
- 3B caput fibulae
- 4 tibia
- 4A condylus medialis tibiae
- 4B condylus lateralis tibiae
- 4C eminentia intercondylaris
- 4D tuberositas tibiae
- 4E tuberculum intercondylare laterale
- 4F tuberculum intercondylare mediale
- 5 m. quadriceps femoris
- 5A m. vastus medialis
- 5B m. vastus lateralis
- 5C tendo musculi quadricipitis femoris
- 6 m. sartorius
- 7 m. semimembranosus
- 7A tendo musculi semimembranosi
- 8A m. semitendinosus, tendo
- 9 m. biceps femoris
- 9A tendo musculi bicipitis femoris
- 10 m. gracilis
- 11 pes anserinus
- 12 tractus iliotibialis
- 13 m. gastrocnemius
- 13A caput mediale musculi gastrocnemii
- 13B caput laterale musculi gastrocnemii
- 14 m. popliteus
- 14A tendo musculi poplitei
- 15 m. soleus
- 16 m. tibialis anterior
- 17 m. tibialis posterior
- 18 m. (fibularis) peroneus longus
- 19 m. extensor digitorum longus
- 20 corpus adiposum infrapatellare (Hoffa)
- 21 lig. cruciforme ant.
- 22 lig. cruciforme post.
- 23 m. plantaris
- 24 ligamentum patellae,
- 25 m. adductor magnus, tendo
- 26 meniscus medialis
- 27 meniscus lateralis
- 28 lig. collaterale mediale
- 29 lig. collaterale laterale
- 30 v. saphena magna
- 31 v. poplitea
- 32 a. poplitea
- 33 retinaculum patellae mediale
- 34 retinaculum patellae laterale
- 35 lig. transversum genus
- 36 n. tibialis
- 37 n. fibularis (peroneus) communis
- 38 v. saphena parva
- 39 lig. meniscofemorale anterius (Humphry)
- 40 a. tibialis post.
- 41 a. tibialis ant.
- 42 v. tibialis post.
- 43 v. tibialis ant.
- 44 n. suralis
- 45 lig. meniscofemorale posterius

W: 193 L: 111



A

H

F

P

5C

2A

1E

32

2B

20

21

45

35

4C

39

22

24

4

14

13

15

- 1 femur, corpus
- 1A condylus femoris medialis
- 1B condylus femoris lateralis
- 1C epicondylus medialis femoris
- 1D epicondylus lateralis femoris
- 1E facies patellaris femoris
- 1F facies poplitea femoris
- 2 patella
- 2A basis patellae
- 2B apex patellae
- 2C facies articularis medialis
- 2D facies articularis lateralis
- 3 fibula
- 3A apex capitis fibulae
- 3B caput fibulae
- 4 tibia
- 4A condylus medialis tibiae
- 4B condylus lateralis tibiae
- 4C eminentia intercondylaris
- 4D tuberositas tibiae
- 4E tuberculum intercondylare laterale
- 4F tuberculum intercondylare mediale
- 5 m. quadriceps femoris
- 5A m. vastus medialis
- 5B m. vastus lateralis
- 5C tendo musculi quadricipitis femoris
- 6 m. sartorius
- 7 m. semimembranosus
- 7A tendo musculi semimembranosi
- 8A m. semitendinosus, tendo
- 9 m. biceps femoris
- 9A tendo musculi bicipitis femoris
- 10 m. gracilis
- 11 pes anserinus
- 12 tractus iliotibialis
- 13 m. gastrocnemius
- 13A caput mediale musculi gastrocnemii
- 13B caput laterale musculi gastrocnemii
- 14 m. popliteus
- 14A tendo musculi poplitei
- 15 m. soleus
- 16 m. tibialis anterior
- 17 m. tibialis posterior
- 18 m. (fibularis) peroneus longus
- 19 m. extensor digitorum longus
- 20 corpus adiposum infrapatellare (Hoffa)
- 21 lig. cruciforme ant.
- 22 lig. cruciforme post.
- 23 m. plantaris
- 24 ligamentum patellae,
- 25 m. adductor magnus, tendo
- 26 meniscus medialis
- 27 meniscus lateralis
- 28 lig. collaterale mediale
- 29 lig. collaterale laterale
- 30 v. saphena magna
- 31 v. poplitea
- 32 a. poplitea
- 33 retinaculum patellae mediale
- 34 retinaculum patellae laterale
- 35 lig. transversum genus
- 36 n. tibialis
- 37 n. fibularis (peroneus) communis
- 38 v. saphena parva
- 39 lig. meniscofemorale anterius (Humphry)
- 40 a. tibialis post.
- 41 a. tibialis ant.
- 42 v. tibialis post.
- 43 v. tibialis ant.
- 44 n. suralis
- 45 lig. meniscofemorale posterius

MR/301/16
PDW_aTSE
Sagittal

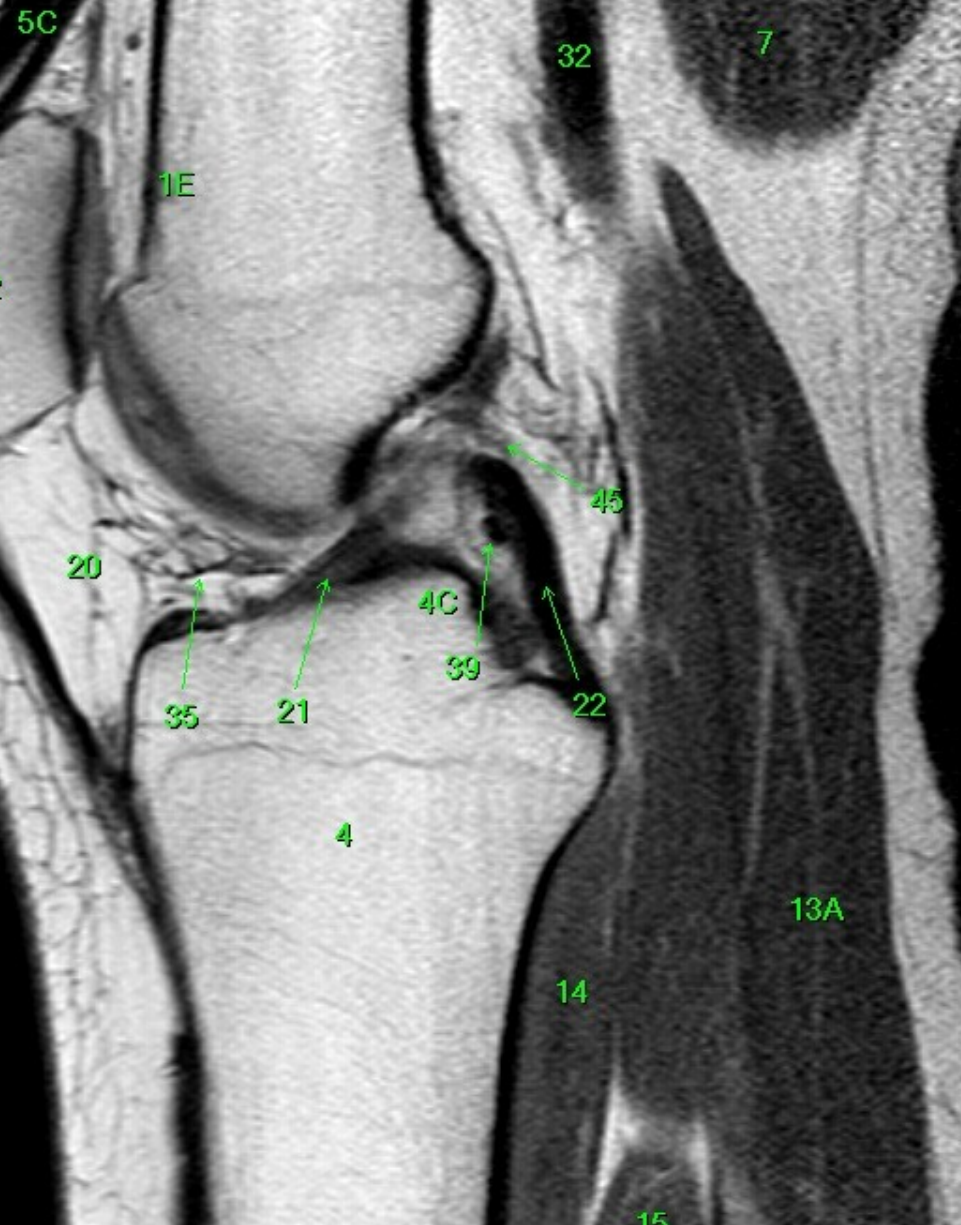FN Bohunic
0Y F

A

H

F

P



- 1 femur, corpus
- 1A condylus femoris medialis
- 1B condylus femoris lateralis
- 1C epicondylus medialis femoris
- 1D epicondylus lateralis femoris
- 1E facies patellaris femoris
- 1F facies poplitea femoris
- 2 patella
- 2A basis patellae
- 2B apex patellae
- 2C facies articularis medialis
- 2D facies articularis lateralis
- 3 fibula
- 3A apex capitis fibulae
- 3B caput fibulae
- 4 tibia
- 4A condylus medialis tibiae
- 4B condylus lateralis tibiae
- 4C eminentia intercondylaris
- 4D tuberositas tibiae
- 4E tuberculum intercondylare laterale
- 4F tuberculum intercondylare mediale
- 5 m. quadriceps femoris
- 5A m. vastus medialis
- 5B m. vastus lateralis
- 5C tendo musculi quadricipitis femoris
- 6 m. sartorius
- 7 m. semimembranosus
- 7A tendo musculi semimembranosi
- 8A m. semitendinosus, tendo
- 9 m. biceps femoris
- 9A tendo musculi bicipitis femoris
- 10 m. gracilis
- 11 pes anserinus
- 12 tractus iliotibialis
- 13 m. gastrocnemius
- 13A caput mediale musculi gastrocnemii
- 13B caput laterale musculi gastrocnemii
- 14 m. popliteus
- 14A tendo musculi poplitei
- 15 m. soleus
- 16 m. tibialis anterior
- 17 m. tibialis posterior
- 18 m. (fibularis) peroneus longus
- 19 m. extensor digitorum longus
- 20 corpus adiposum infrapatellare (Hoffa)
- 21 lig. cruciforme ant.
- 22 lig. cruciforme post.
- 23 m. plantaris
- 24 ligamentum patellae,
- 25 m. adductor magnus, tendo
- 26 meniscus medialis
- 27 meniscus lateralis
- 28 lig. collaterale mediale
- 29 lig. collaterale laterale
- 30 v. saphena magna
- 31 v. poplitea
- 32 a. poplitea
- 33 retinaculum patellae mediale
- 34 retinaculum patellae laterale
- 35 lig. transversum genus
- 36 n. tibialis
- 37 n. fibularis (peroneus) communis
- 38 v. saphena parva
- 39 lig. meniscofemorale anterius (Humphry)
- 40 a. tibialis post.
- 41 a. tibialis ant.
- 42 v. tibialis post.
- 43 v. tibialis ant.
- 44 n. suralis
- 45 lig. meniscofemorale posterius

W: 194 L: 112

A

H

F

32

7

5C

1E

2

20

21

4

35

39

22

14

15

13A

P

- 1 femur, corpus
- 1A condylus femoris medialis
- 1B condylus femoris lateralis
- 1C epicondylus medialis femoris
- 1D epicondylus lateralis femoris
- 1E facies patellaris femoris
- 1F facies poplitea femoris
- 2 patella
- 2A basis patellae
- 2B apex patellae
- 2C facies articularis medialis
- 2D facies articularis lateralis
- 3 fibula
- 3A apex capitis fibulae
- 3B caput fibulae
- 4 tibia
- 4A condylus medialis tibiae
- 4B condylus lateralis tibiae
- 4C eminentia intercondylaris
- 4D tuberositas tibiae
- 4E tuberculum intercondylare laterale
- 4F tuberculum intercondylare mediale
- 5 m. quadriceps femoris
- 5A m. vastus medialis
- 5B m. vastus lateralis
- 5C tendo musculi quadricipitis femoris
- 6 m. sartorius
- 7 m. semimembranosus
- 7A tendo musculi semimembranosi
- 8A m. semitendinosus, tendo
- 9 m. biceps femoris
- 9A tendo musculi bicipitis femoris
- 10 m. gracilis
- 11 pes anserinus
- 12 tractus ilirotibialis
- 13 m. gastrocnemius
- 13A caput mediale musculi gastrocnemii
- 13B caput laterale musculi gastrocnemii
- 14 m. popliteus
- 14A tendo musculi poplitei
- 15 m. soleus
- 16 m. tibialis anterior
- 17 m. tibialis posterior
- 18 m. (fibularis) peroneus longus
- 19 m. extensor digitorum longus
- 20 corpus adiposum infrapatellare (Hoffa)
- 21 lig. cruciforme ant.
- 22 lig. cruciforme post.
- 23 m. plantaris
- 24 ligamentum patellae,
- 25 m. adductor magnus, tendo
- 26 meniscus medialis
- 27 meniscus lateralis
- 28 lig. collaterale mediale
- 29 lig. collaterale laterale
- 30 v. saphena magna
- 31 v. poplitea
- 32 a. poplitea
- 33 retinaculum patellae mediale
- 34 retinaculum patellae laterale
- 35 lig. transversum genus
- 36 n. tibialis
- 37 n. fibularis (peroneus) communis
- 38 v. saphena parva
- 39 lig. meniscofemorale anterius (Humphry)
- 40 a. tibialis post.
- 41 a. tibialis ant.
- 42 v. tibialis post.
- 43 v. tibialis ant.
- 44 n. suralis
- 45 lig. meniscofemorale posterius

MR/301/18
PDW_aTSE
Sagittal

A

W: 193 L: 111

H

F

FN Bohunice
0Y F

P

5A

32

5C

7

2

1

33

20

22

26

35

39

4A

13A

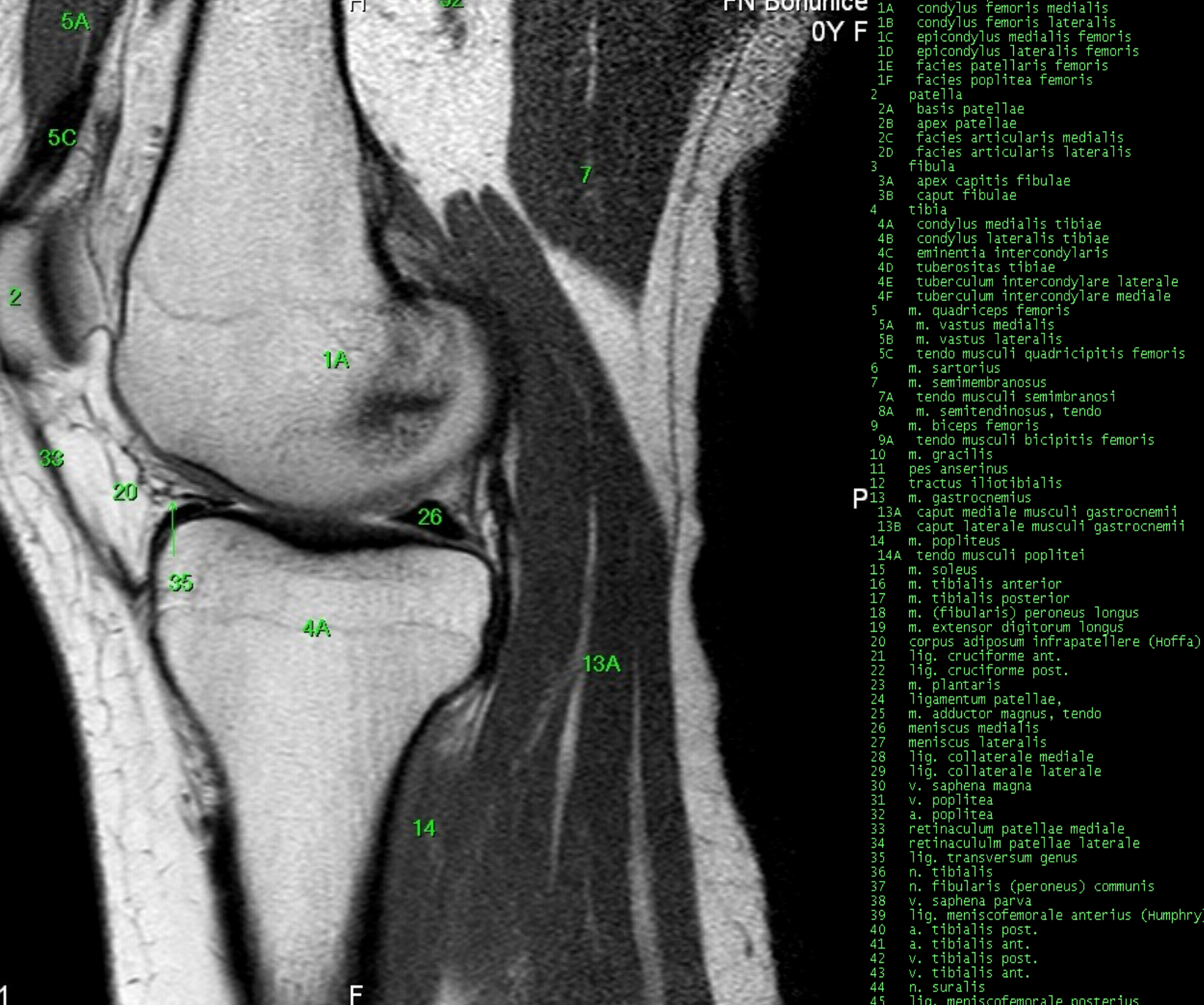
14

- 1 femur, corpus
- 1A condylus femoris medialis
- 1B condylus femoris lateralis
- 1C epicondylus medialis femoris
- 1D epicondylus lateralis femoris
- 1E facies patellaris femoris
- 1F facies poplitea femoris
- 2 patella
- 2A basis patellae
- 2B apex patellae
- 2C facies articularis medialis
- 2D facies articularis lateralis
- 3 fibula
- 3A apex capitis fibulae
- 3B caput fibulae
- 4 tibia
- 4A condylus medialis tibiae
- 4B condylus lateralis tibiae
- 4C eminentia intercondylaris
- 4D tuberositas tibiae
- 4E tuberculum intercondylare laterale
- 4F tuberculum intercondylare mediale
- 5 m. quadriceps femoris
- 5A m. vastus medialis
- 5B m. vastus lateralis
- 5C tendo musculi quadricipitis femoris
- 6 m. sartorius
- 7 m. semimembranosus
- 7A tendo musculi semimembranosi
- 8A m. semitendinosus, tendo
- 9 m. biceps femoris
- 9A tendo musculi bicipitis femoris
- 10 m. gracilis
- 11 pes anserinus
- 12 tractus iliotibialis
- 13 m. gastrocnemius
- 13A caput mediale musculi gastrocnemii
- 13B caput laterale musculi gastrocnemii
- 14 m. popliteus
- 14A tendo musculi poplitei
- 15 m. soleus
- 16 m. tibialis anterior
- 17 m. tibialis posterior
- 18 m. (fibularis) peroneus longus
- 19 m. extensor digitorum longus
- 20 corpus adiposum infrapatellare (Hoffa)
- 21 lig. cruciforme ant.
- 22 lig. cruciforme post.
- 23 m. plantaris
- 24 ligamentum patellae,
- 25 m. adductor magnus, tendo
- 26 meniscus medialis
- 27 meniscus lateralis
- 28 lig. collaterale mediale
- 29 lig. collaterale laterale
- 30 v. saphena magna
- 31 v. poplitea
- 32 a. poplitea
- 33 retinaculum patellae mediale
- 34 retinaculum patellae laterale
- 35 lig. transversum genus
- 36 n. tibialis
- 37 n. fibularis (peroneus) communis
- 38 v. saphena parva
- 39 lig. meniscofemorale anterius (Humphry)
- 40 a. tibialis post.
- 41 a. tibialis ant.
- 42 v. tibialis post.
- 43 v. tibialis ant.
- 44 n. suralis
- 45 lig. meniscofemorale posterius

A

F

P



- 1 femur, corpus
- 1A condylus femoris medialis
- 1B condylus femoris lateralis
- 1C epicondylus medialis femoris
- 1D epicondylus lateralis femoris
- 1E facies patellaris femoris
- 1F facies poplitea femoris
- 2 patella
- 2A basis patellae
- 2B apex patellae
- 2C facies articularis medialis
- 2D facies articularis lateralis
- 3 fibula
- 3A apex capitis fibulae
- 3B caput fibulae
- 4 tibia
- 4A condylus medialis tibiae
- 4B condylus lateralis tibiae
- 4C eminentia intercondylaris
- 4D tuberositas tibiae
- 4E tuberculum intercondylare laterale
- 4F tuberculum intercondylare mediale
- 5 m. quadriceps femoris
- 5A m. vastus medialis
- 5B m. vastus lateralis
- 5C tendo musculi quadricipitis femoris
- 6 m. sartorius
- 7 m. semimembranosus
- 7A tendo musculi semimembranosi
- 8A m. semitendinosus, tendo
- 9 m. biceps femoris
- 9A tendo musculi bicipitis femoris
- 10 m. gracilis
- 11 pes anserinus
- 12 tractus iliotibialis
- 13 m. gastrocnemius
- 13A caput mediale musculi gastrocnemii
- 13B caput laterale musculi gastrocnemii
- 14 m. popliteus
- 14A tendo musculi poplitei
- 15 m. soleus
- 16 m. tibialis anterior
- 17 m. tibialis posterior
- 18 m. (fibularis) peroneus longus
- 19 m. extensor digitorum longus
- 20 corpus adiposum infrapatellare (Hoffa)
- 21 lig. cruciforme ant.
- 22 lig. cruciforme post.
- 23 m. plantaris
- 24 ligamentum patellae,
- 25 m. adductor magnus, tendo
- 26 meniscus medialis
- 27 meniscus lateralis
- 28 lig. collaterale mediale
- 29 lig. collaterale laterale
- 30 v. saphena magna
- 31 v. poplitea
- 32 a. poplitea
- 33 retinaculum patellae mediale
- 34 retinaculum patellae laterale
- 35 lig. transversum genus
- 36 n. tibialis
- 37 n. fibularis (peroneus) communis
- 38 v. saphena parva
- 39 lig. meniscofemorale anterius (Humphry)
- 40 a. tibialis post.
- 41 a. tibialis ant.
- 42 v. tibialis post.
- 43 v. tibialis ant.
- 44 n. suralis
- 45 lig. meniscofemorale posterius

A

F

5A

1A

4A

13A

1F

7

33

20

35

26

H

FN Bohunice
0Y F

8A

P

- 1 femur, corpus
- 1A condylus femoris medialis
- 1B condylus femoris lateralis
- 1C epicondylus medialis femoris
- 1D epicondylus lateralis femoris
- 1E facies patellaris femoris
- 1F facies poplitea femoris
- 2 patella
- 2A basis patellae
- 2B apex patellae
- 2C facies articularis medialis
- 2D facies articularis lateralis
- 3 fibula
- 3A apex capitis fibulae
- 3B caput fibulae
- 4 tibia
- 4A condylus medialis tibiae
- 4B condylus lateralis tibiae
- 4C eminentia intercondylaris
- 4D tuberositas tibiae
- 4E tuberculum intercondylare laterale
- 4F tuberculum intercondylare mediale
- 5 m. quadriceps femoris
- 5A m. vastus medialis
- 5B m. vastus lateralis
- 5C tendo musculi quadricipitis femoris
- 6 m. sartorius
- 7 m. semimembranosus
- 7A tendo musculi semimembranosi
- 8A m. semitendinosus, tendo
- 9 m. biceps femoris
- 9A tendo musculi bicipitis femoris
- 10 m. gracilis
- 11 pes anserinus
- 12 tractus ilirotibialis
- 13 m. gastrocnemius
- 13A caput mediale musculi gastrocnemii
- 13B caput laterale musculi gastrocnemii
- 14 m. popliteus
- 14A tendo musculi poplitei
- 15 m. soleus
- 16 m. tibialis anterior
- 17 m. tibialis posterior
- 18 m. (fibularis) peroneus longus
- 19 m. extensor digitorum longus
- 20 corpus adiposum infrapatellare (Hoffa)
- 21 lig. cruciforme ant.
- 22 lig. cruciforme post.
- 23 m. plantaris
- 24 ligamentum patellae,
- 25 m. adductor magnus, tendo
- 26 meniscus medialis
- 27 meniscus lateralis
- 28 lig. collaterale mediale
- 29 lig. collaterale laterale
- 30 v. saphena magna
- 31 v. poplitea
- 32 a. poplitea
- 33 retinaculum patellae mediale
- 34 retinaculum patellae laterale
- 35 lig. transversum genus
- 36 n. tibialis
- 37 n. fibularis (peroneus) communis
- 38 v. saphena parva
- 39 lig. meniscofemorale anterius (Humphry)
- 40 a. tibialis post.
- 41 a. tibialis ant.
- 42 v. tibialis post.
- 43 v. tibialis ant.
- 44 n. suralis
- 45 lig. meniscofemorale posterius

A

5A

H

1F

7

8A

33

20

26

26

35

4A

13A

F

- 1 femur, corpus
- 1A condylus femoris medialis
- 1B condylus femoris lateralis
- 1C epicondylus medialis femoris
- 1D epicondylus lateralis femoris
- 1E facies patellaris femoris
- 1F facies poplitea femoris
- 2 patella
- 2A basis patellae
- 2B apex patellae
- 2C facies articularis medialis
- 2D facies articularis lateralis
- 3 fibula
- 3A apex capitis fibulae
- 3B caput fibulae
- 4 tibia
- 4A condylus medialis tibiae
- 4B condylus lateralis tibiae
- 4C eminentia intercondylaris
- 4D tuberositas tibiae
- 4E tuberculum intercondylare laterale
- 4F tuberculum intercondylare mediale
- 5 m. quadriceps femoris
- 5A m. vastus medialis
- 5B m. vastus lateralis
- 5C tendo musculi quadricipitis femoris
- 6 m. sartorius
- 7 m. semimembranosus
- 7A tendo musculi semimembranosi
- 8A m. semitendinosus, tendo
- 9 m. biceps femoris
- 9A tendo musculi bicipitis femoris
- 10 m. gracilis
- 11 pes anserinus
- 12 tractus iliotibialis
- P 13 m. gastrocnemius
- 13A caput mediale musculi gastrocnemii
- 13B caput laterale musculi gastrocnemii
- 14 m. popliteus
- 14A tendo musculi poplitei
- 15 m. soleus
- 16 m. tibialis anterior
- 17 m. tibialis posterior
- 18 m. (fibularis) peroneus longus
- 19 m. extensor digitorum longus
- 20 corpus adiposum infrapatellare (Hoffa)
- 21 lig. cruciforme ant.
- 22 lig. cruciforme post.
- 23 m. plantaris
- 24 ligamentum patellae,
- 25 m. adductor magnus, tendo
- 26 meniscus medialis
- 27 meniscus lateralis
- 28 lig. collaterale mediale
- 29 lig. collaterale laterale
- 30 v. saphena magna
- 31 v. poplitea
- 32 a. poplitea
- 33 retinaculum patellae mediale
- 34 retinaculum patellae laterale
- 35 lig. transversum genus
- 36 n. tibialis
- 37 n. fibularis (peroneus) communis
- 38 v. saphena parva
- 39 lig. meniscofemorale anterius (Humphry)
- 40 a. tibialis post.
- 41 a. tibialis ant.
- 42 v. tibialis post.
- 43 v. tibialis ant.
- 44 n. suralis
- 45 lig. meniscofemorale posterius

H

FN Bohunice
0Y F

5A

A

P

F

- 1 femur, corpus
- 1A condylus femoris medialis
- 1B condylus femoris lateralis
- 1C epicondylus medialis femoris
- 1D epicondylus lateralis femoris
- 1E facies patellaris femoris
- 1F facies poplitea femoris
- 2 patella
- 2A basis patellae
- 2B apex patellae
- 2C facies articularis medialis
- 2D facies articularis lateralis
- 3 fibula
- 3A apex capitis fibulae
- 3B caput fibulae
- 4 tibia
- 4A condylus medialis tibiae
- 4B condylus lateralis tibiae
- 4C eminentia intercondylaris
- 4D tuberositas tibiae
- 4E tuberculum intercondylare laterale
- 4F tuberculum intercondylare mediale
- 5 m. quadriceps femoris
- 5A m. vastus medialis
- 5B m. vastus lateralis
- 5C tendo musculi quadricipitis femoris
- 6 m. sartorius
- 7 m. semimembranosus
- 7A tendo musculi semimembranosi
- 8A m. semitendinosus, tendo
- 9 m. biceps femoris
- 9A tendo musculi bicipitis femoris
- 10 m. gracilis
- 11 pes anserinus
- 12 tractus iliotibialis
- 13 m. gastrocnemius
- 13A caput mediale musculi gastrocnemii
- 13B caput laterale musculi gastrocnemii
- 14 m. popliteus
- 14A tendo musculi poplitei
- 15 m. soleus
- 16 m. tibialis anterior
- 17 m. tibialis posterior
- 18 m. (fibularis) peroneus longus
- 19 m. extensor digitorum longus
- 20 corpus adiposum infrapatellare (Hoffa)
- 21 lig. cruciforme ant.
- 22 lig. cruciforme post.
- 23 m. plantaris
- 24 ligamentum patellae,
- 25 m. adductor magnus, tendo
- 26 meniscus medialis
- 27 meniscus lateralis
- 28 lig. collaterale mediale
- 29 lig. collaterale laterale
- 30 v. saphena magna
- 31 v. poplitea
- 32 a. poplitea
- 33 retinaculum patellae mediale
- 34 retinaculum patellae laterale
- 35 lig. transversum genus
- 36 n. tibialis
- 37 n. fibularis (peroneus) communis
- 38 v. saphena parva
- 39 lig. meniscofemorale anterius (Humphry)
- 40 a. tibialis post.
- 41 a. tibialis ant.
- 42 v. tibialis post.
- 43 v. tibialis ant.
- 44 n. suralis
- 45 lig. meniscofemorale posterius

1F

1F

7

1A

8A

26

26

7A

4A

11

13A

MR/301/23
PDW_aTSE
Sagittal

H

FN Bohunice
0Y F

- 1 femur, corpus
- 1A condylus femoris medialis
- 1B condylus femoris lateralis
- 1C epicondylus medialis femoris
- 1D epicondylus lateralis femoris
- 1E facies patellaris femoris
- 1F facies poplitea femoris
- 2 patella
- 2A basis patellae
- 2B apex patellae
- 2C facies articularis medialis
- 2D facies articularis lateralis
- 3 fibula
- 3A apex capitis fibulae
- 3B caput fibulae
- 4 tibia
- 4A condylus medialis tibiae
- 4B condylus lateralis tibiae
- 4C eminentia intercondylaris
- 4D tuberositas tibiae
- 4E tuberculum intercondylare laterale
- 4F tuberculum intercondylare mediale
- 5 m. quadriceps femoris
- 5A m. vastus medialis
- 5B m. vastus lateralis
- 5C tendo musculi quadricipitis femoris
- 6 m. sartorius
- 7 m. semimembranosus
- 7A tendo musculi semimembranosi
- 8A m. semitendinosus, tendo
- 9 m. biceps femoris
- 9A tendo musculi bicipitis femoris
- 10 m. gracilis
- 11 pes anserinus
- 12 tractus iliotibialis
- 13 m. gastrocnemius
- 13A caput mediale musculi gastrocnemii
- 13B caput laterale musculi gastrocnemii
- 14 m. popliteus
- 14A tendo musculi poplitei
- 15 m. soleus
- 16 m. tibialis anterior
- 17 m. tibialis posterior
- 18 m. (fibularis) peroneus longus
- 19 m. extensor digitorum longus
- 20 corpus adiposum infrapatellare (Hoffa)
- 21 lig. cruciforme ant.
- 22 lig. cruciforme post.
- 23 m. plantaris
- 24 ligamentum patellae,
- 25 m. adductor magnus, tendo
- 26 meniscus medialis
- 27 meniscus lateralis
- 28 lig. collaterale mediale
- 29 lig. collaterale laterale
- 30 v. saphena magna
- 31 v. poplitea
- 32 a. poplitea
- 33 retinaculum patellae mediale
- 34 retinaculum patellae laterale
- 35 lig. transversum genus
- 36 n. tibialis
- 37 n. fibularis (peroneus) communis
- 38 v. saphena parva
- 39 lig. meniscofemorale anterius (Humphry)
- 40 a. tibialis post.
- 41 a. tibialis ant.
- 42 v. tibialis post.
- 43 v. tibialis ant.
- 44 n. suralis
- 45 lig. meniscofemorale posterius

5A

7

1A

26

26

7A

8A

4A

11

13A

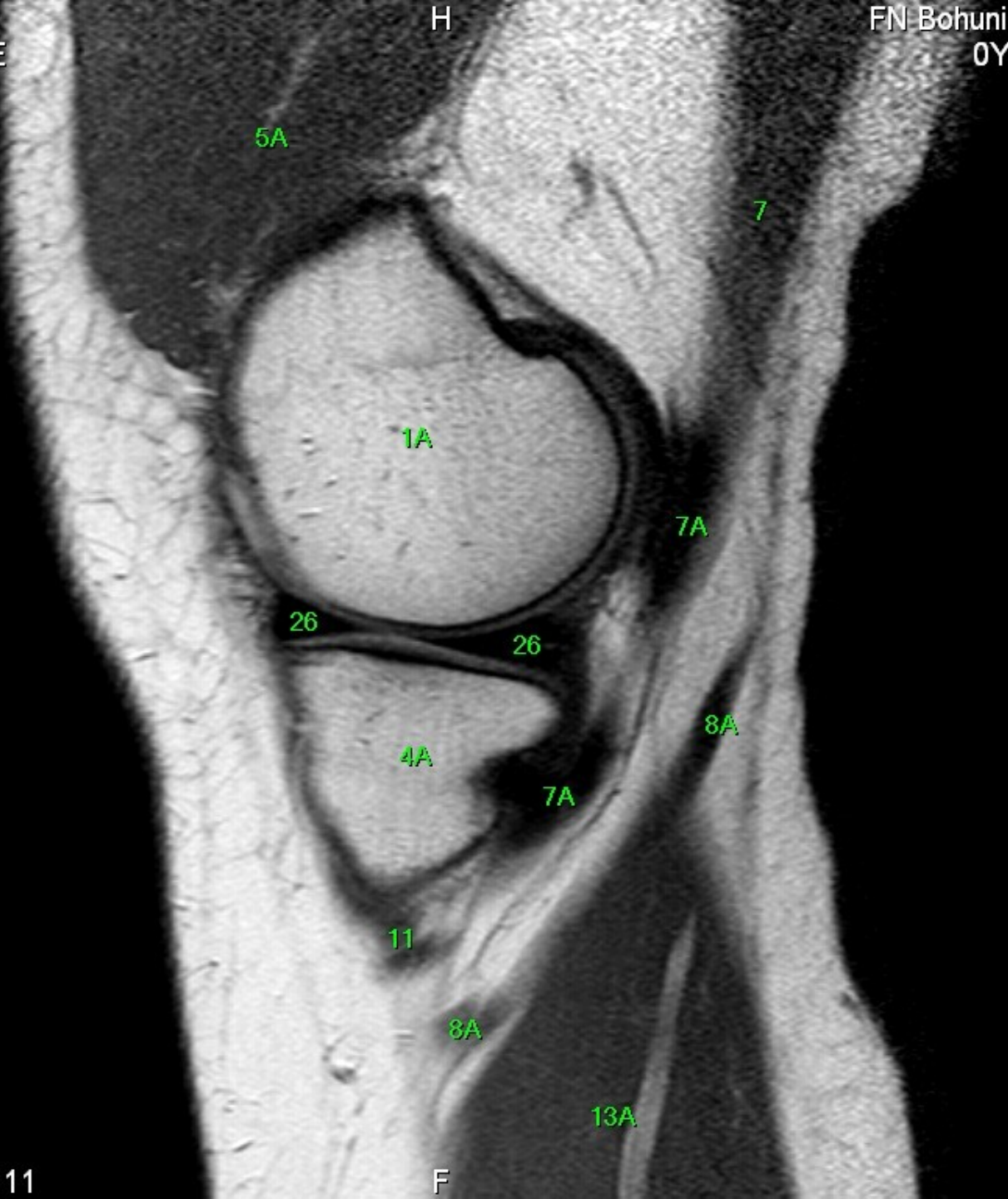A

P

F

W: 191 L: 110

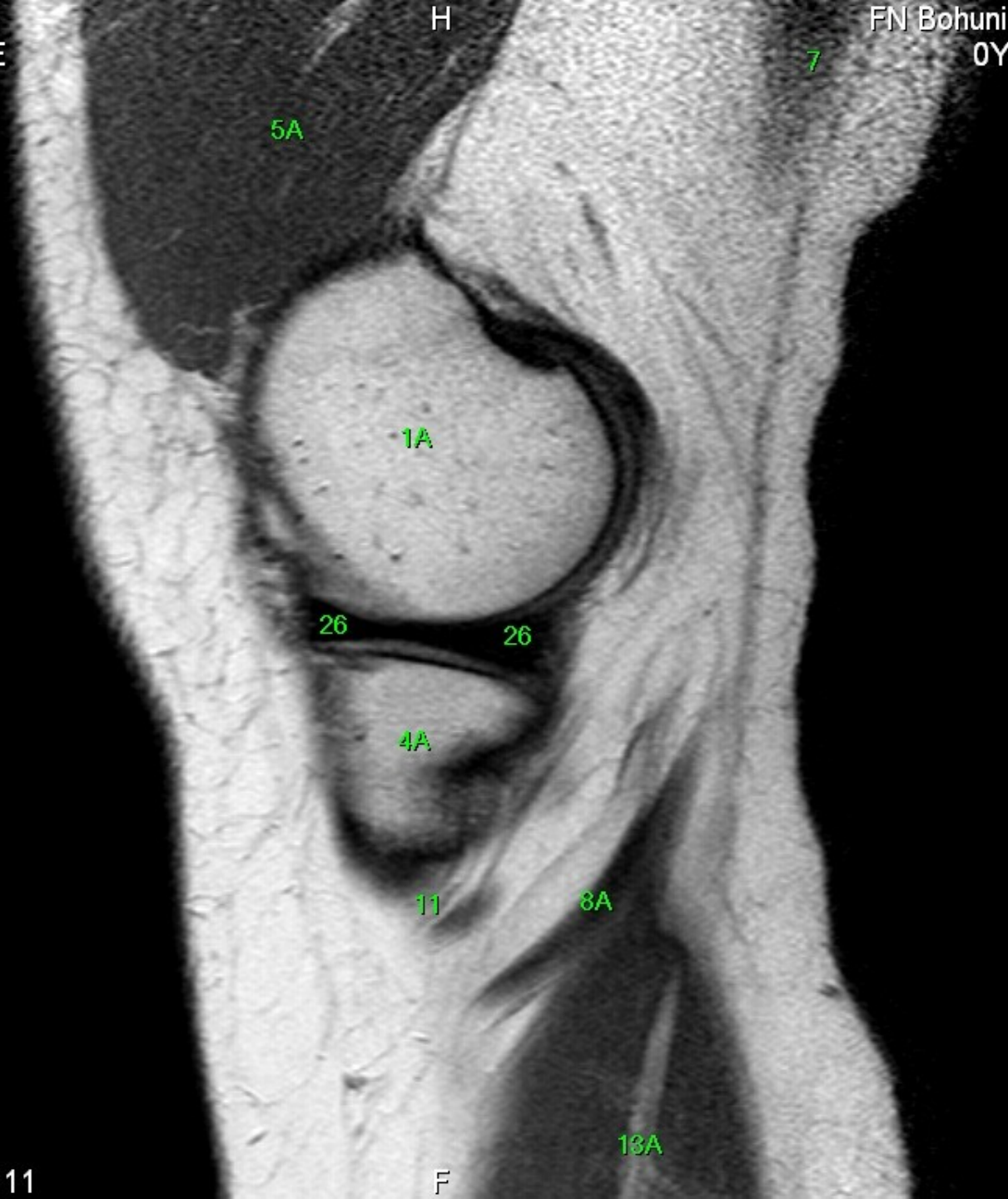A



- 1 femur, corpus
- 1A condylus femoris medialis
- 1B condylus femoris lateralis
- 1C epicondylus medialis femoris
- 1D epicondylus lateralis femoris
- 1E facies patellaris femoris
- 1F facies poplitea femoris
- 2 patella
- 2A basis patellae
- 2B apex patellae
- 2C facies articularis medialis
- 2D facies articularis lateralis
- 3 fibula
- 3A apex capitis fibulae
- 3B caput fibulae
- 4 tibia
- 4A condylus medialis tibiae
- 4B condylus lateralis tibiae
- 4C eminentia intercondylaris
- 4D tuberositas tibiae
- 4E tuberculum intercondylare laterale
- 4F tuberculum intercondylare mediale
- 5 m. quadriceps femoris
- 5A m. vastus medialis
- 5B m. vastus lateralis
- 5C tendo musculi quadricipitis femoris
- 6 m. sartorius
- 7 m. semimembranosus
- 7A tendo musculi semimembranosi
- 7B m. semitendinosus, tendo
- 7C m. biceps femoris
- 7D tendo musculi bicipitis femoris
- 7E m. gracilis
- 7F pes anserinus
- 8 tractus iliotibialis
- 9 m. gastrocnemius
- 9A caput mediale musculi gastrocnemii
- 9B caput laterale musculi gastrocnemii
- 10 m. popliteus
- 10A tendo musculi poplitei
- 11 m. soleus
- 12 m. tibialis anterior
- 13 m. tibialis posterior
- 14 m. (fibularis) peroneus longus
- 15 m. extensor digitorum longus
- 16 corpus adiposum infrapatellare (Hoffa)
- 17 lig. cruciforme ant.
- 18 lig. cruciforme post.
- 19 m. plantaris
- 20 ligamentum patellae,
- 21 m. adductor magnus, tendo
- 22 meniscus medialis
- 23 meniscus lateralis
- 24 lig. collaterale mediale
- 25 lig. collaterale laterale
- 26 v. saphena magna
- 27 v. poplitea
- 28 a. poplitea
- 29 retinaculum patellae mediale
- 30 retinaculum patellae laterale
- 31 lig. transversum genus
- 32 n. tibialis
- 33 n. fibularis (peroneus) communis
- 34 v. saphena parva
- 35 lig. meniscofemorale anterius (Humphry)
- 36 a. tibialis post.
- 37 a. tibialis ant.
- 38 v. tibialis post.
- 39 v. tibialis ant.
- 40 n. suralis
- 41 lig. meniscofemorale posterius

F

A



- 1 femur, corpus
- 1A condylus femoris medialis
- 1B condylus femoris lateralis
- 1C epicondylus medialis femoris
- 1D epicondylus lateralis femoris
- 1E facies patellaris femoris
- 1F facies poplitea femoris
- 2 patella
- 2A basis patellae
- 2B apex patellae
- 2C facies articularis medialis
- 2D facies articularis lateralis
- 3 fibula
- 3A apex capitis fibulae
- 3B caput fibulae
- 4 tibia
- 4A condylus medialis tibiae
- 4B condylus lateralis tibiae
- 4C eminentia intercondylaris
- 4D tuberositas tibiae
- 4E tuberculum intercondylare laterale
- 4F tuberculum intercondylare mediale
- 5 m. quadriceps femoris
- 5A m. vastus medialis
- 5B m. vastus lateralis
- 5C tendo musculi quadricipitis femoris
- 6 m. sartorius
- 7 m. semimembranosus
- 7A tendo musculi semimembranosi
- 8A m. semitendinosus, tendo
- 9 m. biceps femoris
- 9A tendo musculi bicipitis femoris
- 10 m. gracilis
- 11 pes anserinus
- 12 tractus iliotibialis
- 13 m. gastrocnemius
- 13A caput mediale musculi gastrocnemii
- 13B caput laterale musculi gastrocnemii
- 14 m. popliteus
- 14A tendo musculi poplitei
- 15 m. soleus
- 16 m. tibialis anterior
- 17 m. tibialis posterior
- 18 m. (fibularis) peroneus longus
- 19 m. extensor digitorum longus
- 20 corpus adiposum infrapatellare (Hoffa)
- 21 lig. cruciforme ant.
- 22 lig. cruciforme post.
- 23 m. plantaris
- 24 ligamentum patellae,
- 25 m. adductor magnus, tendo
- 26 meniscus medialis
- 27 meniscus lateralis
- 28 lig. collaterale mediale
- 29 lig. collaterale laterale
- 30 v. saphena magna
- 31 v. poplitea
- 32 a. poplitea
- 33 retinaculum patellae mediale
- 34 retinaculum patellae laterale
- 35 lig. transversum genus
- 36 n. tibialis
- 37 n. fibularis (peroneus) communis
- 38 v. saphena parva
- 39 lig. meniscofemorale anterius (Humphrey)
- 40 a. tibialis post.
- 41 a. tibialis ant.
- 42 v. tibialis post.
- 43 v. tibialis ant.
- 44 n. suralis
- 45 lig. meniscofemorale posterius

F

13A

5A

1A

26

26

4A

11

8A

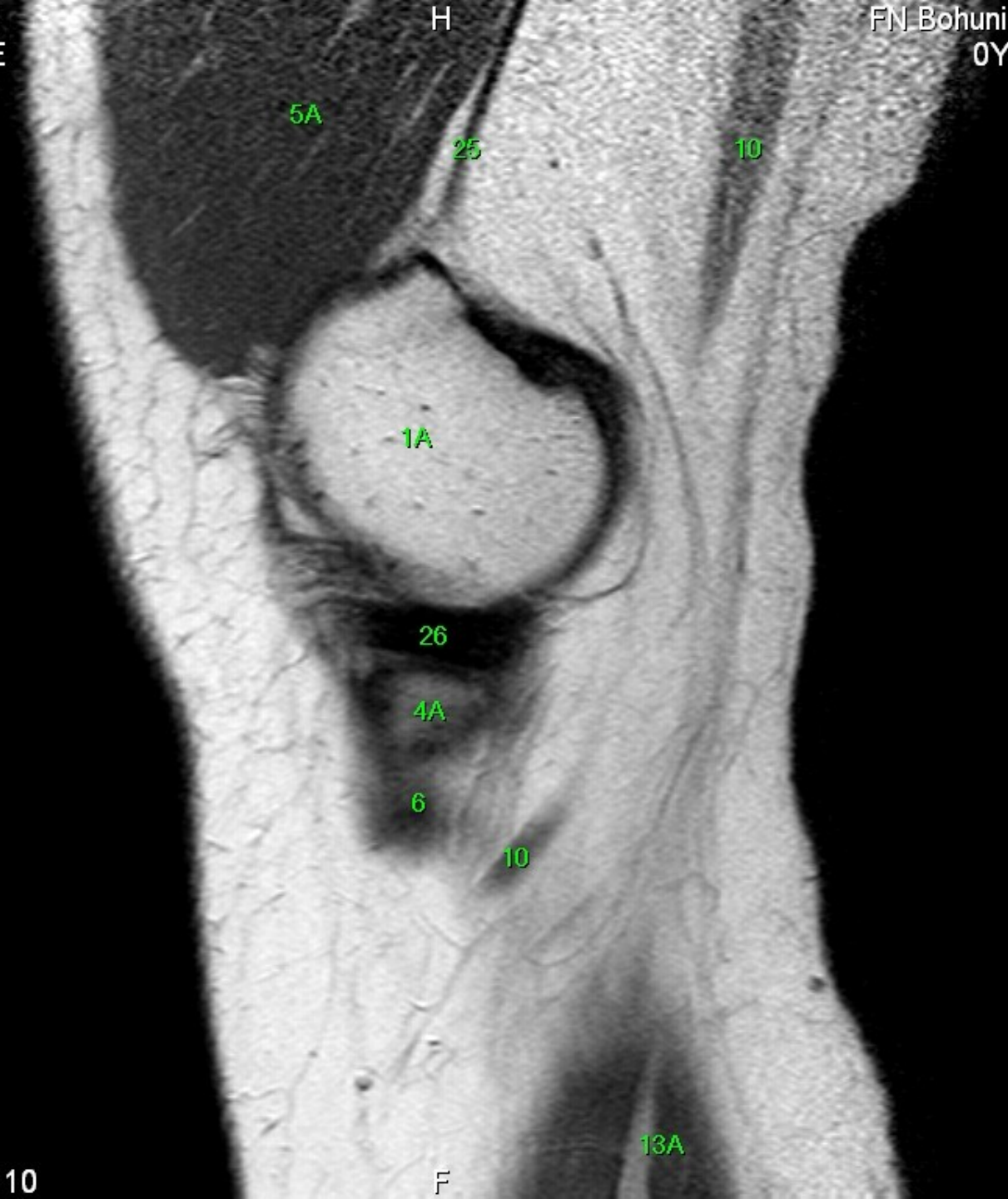
7

MR/301/26
PDW_aTSE
Sagittal

FN Bohunic
0Y F

A

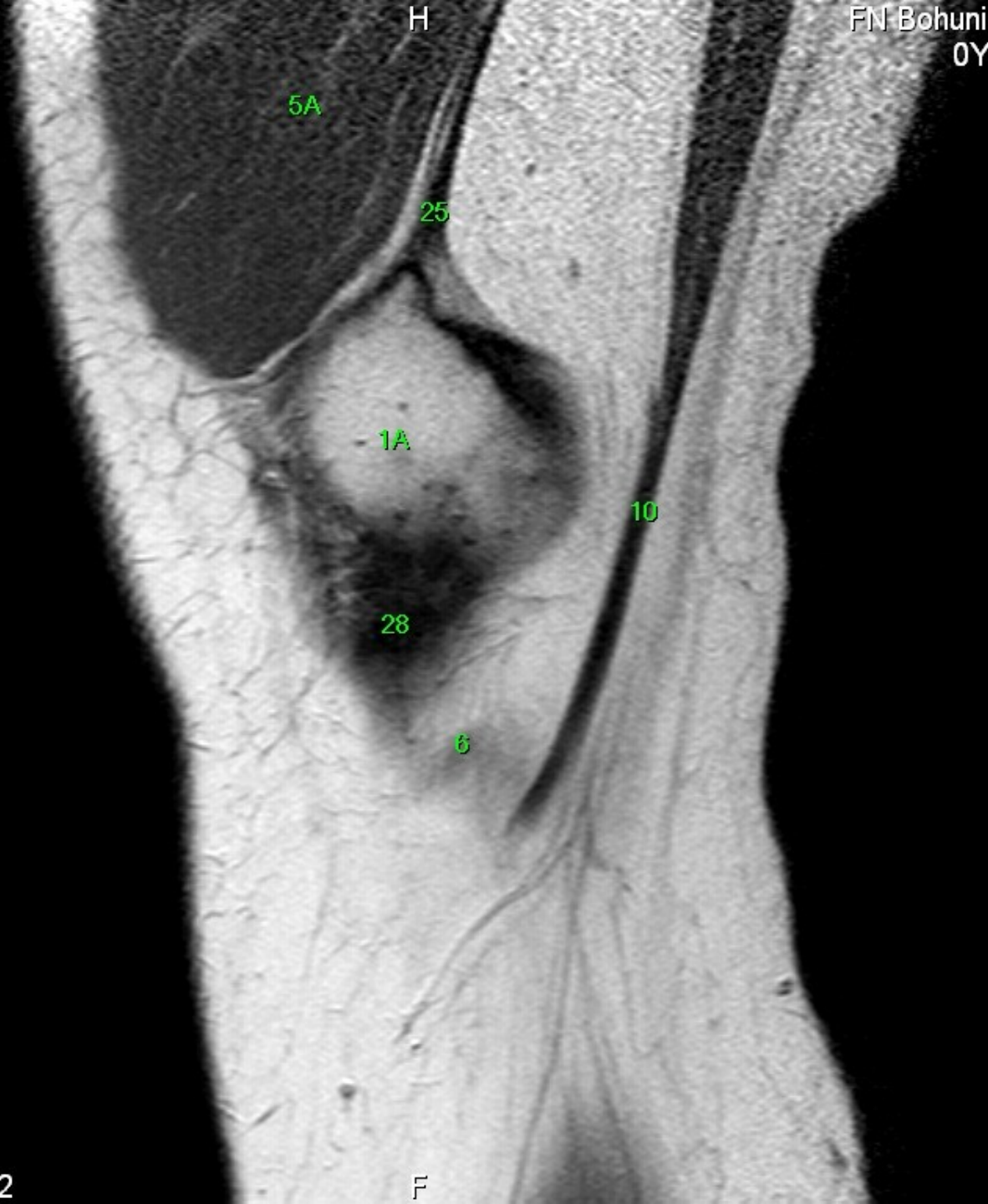W: 192 L: 110



- 1 femur, corpus
- 1A condylus femoris medialis
- 1B condylus femoris lateralis
- 1C epicondylus medialis femoris
- 1D epicondylus lateralis femoris
- 1E facies patellaris femoris
- 1F facies poplitea femoris
- 2 patella
- 2A basis patellae
- 2B apex patellae
- 2C facies articularis medialis
- 2D facies articularis lateralis
- 3 fibula
- 3A apex capitis fibulae
- 3B caput fibulae
- 4 tibia
- 4A condylus medialis tibiae
- 4B condylus lateralis tibiae
- 4C eminentia intercondylaris
- 4D tuberositas tibiae
- 4E tuberculum intercondylare laterale
- 4F tuberculum intercondylare mediale
- 5 m. quadriceps femoris
- 5A m. vastus medialis
- 5B m. vastus lateralis
- 5C tendo musculi quadricipitis femoris
- 6 m. sartorius
- 7 m. semimembranosus
- 7A tendo musculi semimembranosi
- 8A m. semitendinosus, tendo
- 9 m. biceps femoris
- 9A tendo musculi bicipitis femoris
- 10 m. gracilis
- 11 pes anserinus
- 12 tractus iliotibialis
- 13 m. gastrocnemius
- 13A caput mediale musculi gastrocnemii
- 13B caput laterale musculi gastrocnemii
- 14 m. popliteus
- 14A tendo musculi poplitei
- 15 m. soleus
- 16 m. tibialis anterior
- 17 m. tibialis posterior
- 18 m. (fibularis) peroneus longus
- 19 m. extensor digitorum longus
- 20 corpus adiposum infrapatellare (Hoffa)
- 21 lig. cruciforme ant.
- 22 lig. cruciforme post.
- 23 m. plantaris
- 24 ligamentum patellae,
- 25 m. adductor magnus, tendo
- 26 meniscus medialis
- 27 meniscus lateralis
- 28 lig. collaterale mediale
- 29 lig. collaterale laterale
- 30 v. saphena magna
- 31 v. poplitea
- 32 a. poplitea
- 33 retinaculum patellae mediale
- 34 retinaculum patellae laterale
- 35 lig. transversum genus
- 36 n. tibialis
- 37 n. fibularis (peroneus) communis
- 38 v. saphena parva
- 39 lig. meniscofemorale anterius (Humphry)
- 40 a. tibialis post.
- 41 a. tibialis ant.
- 42 v. tibialis post.
- 43 v. tibialis ant.
- 44 n. suralis
- 45 lig. meniscofemorale posterius

F

A



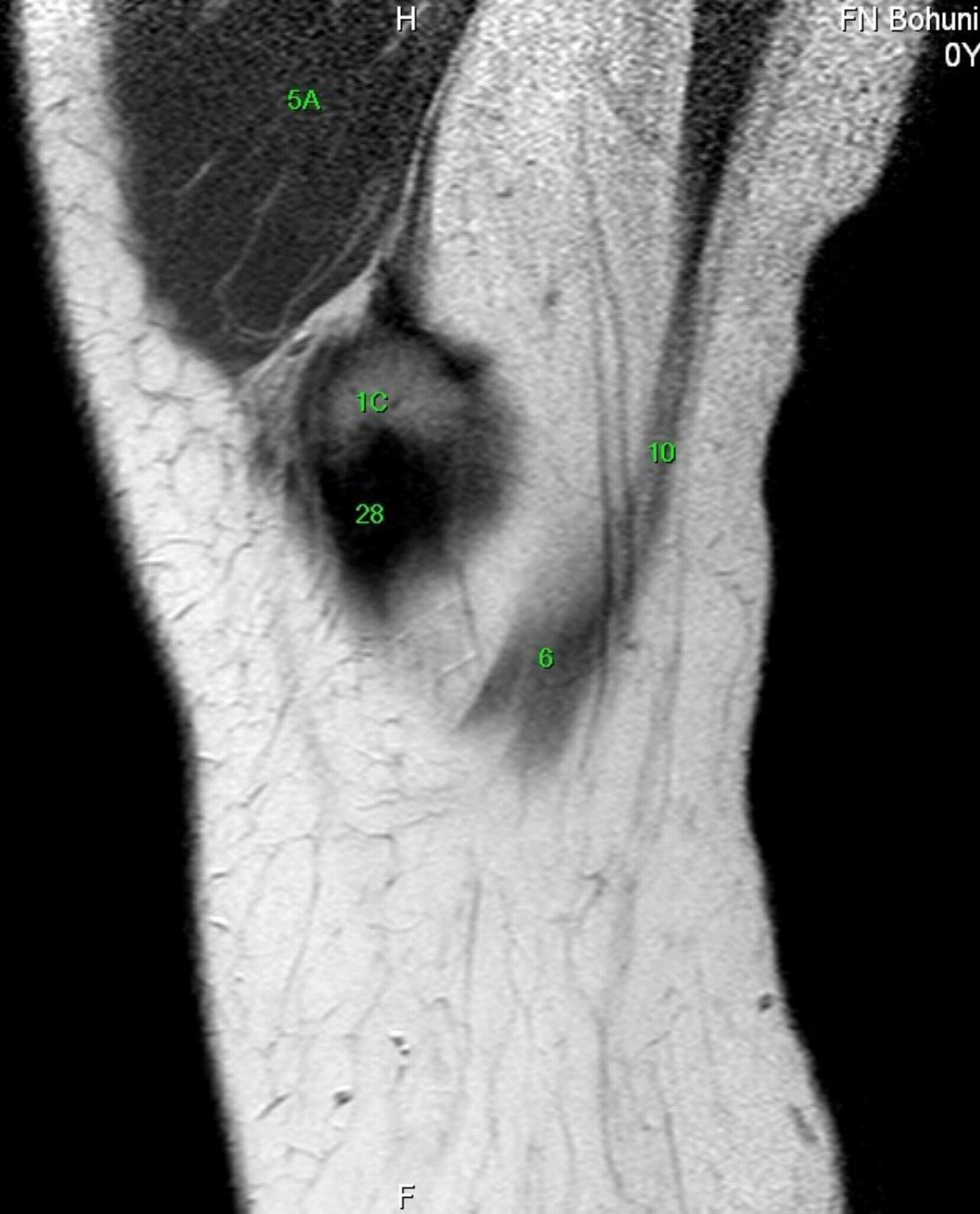
- 1 femur, corpus
- 1A condylus femoris medialis
- 1B condylus femoris lateralis
- 1C epicondylus medialis femoris
- 1D epicondylus lateralis femoris
- 1E facies patellaris femoris
- 1F facies poplitea femoris
- 2 patella
- 2A basis patellae
- 2B apex patellae
- 2C facies articularis medialis
- 2D facies articularis lateralis
- 3 fibula
- 3A apex capitis fibulae
- 3B caput fibulae
- 4 tibia
- 4A condylus medialis tibiae
- 4B condylus lateralis tibiae
- 4C eminentia intercondylaris
- 4D tuberositas tibiae
- 4E tuberculum intercondylare laterale
- 4F tuberculum intercondylare mediale
- 5 m. quadriceps femoris
- 5A m. vastus medialis
- 5B m. vastus lateralis
- 5C tendo musculi quadricipitis femoris
- 6 m. sartorius
- 7 m. semimembranosus
- 7A tendo musculi semimembranosi
- 8A m. semitendinosus, tendo
- 9 m. biceps femoris
- 9A tendo musculi bicipitis femoris
- 10 m. gracilis
- 11 pes anserinus
- 12 tractus iliotibialis
- 13 m. gastrocnemius
- 13A caput mediale musculi gastrocnemii
- 13B caput laterale musculi gastrocnemii
- 14 m. popliteus
- 14A tendo musculi poplitei
- 15 m. soleus
- 16 m. tibialis anterior
- 17 m. tibialis posterior
- 18 m. (fibularis) peroneus longus
- 19 m. extensor digitorum longus
- 20 corpus adiposum infrapatellare (Hoffa)
- 21 lig. cruciforme ant.
- 22 lig. cruciforme post.
- 23 m. plantaris
- 24 ligamentum patellae,
- 25 m. adductor magnus, tendo
- 26 meniscus medialis
- 27 meniscus lateralis
- 28 lig. collaterale mediale
- 29 lig. collaterale laterale
- 30 v. saphena magna
- 31 v. poplitea
- 32 a. poplitea
- 33 retinaculum patellae mediale
- 34 retinaculum patellae laterale
- 35 lig. transversum genus
- 36 n. tibialis
- 37 n. fibularis (peroneus) communis
- 38 v. saphena parva
- 39 lig. meniscofemorale anterius (Humphry)
- 40 a. tibialis post.
- 41 a. tibialis ant.
- 42 v. tibialis post.
- 43 v. tibialis ant.
- 44 n. suralis
- 45 lig. meniscofemorale posterius

F

H

FN Bohunec
0Y F

A



- 1 femur, corpus
- 1A condylus femoris medialis
- 1B condylus femoris lateralis
- 1C epicondylus medialis femoris
- 1D epicondylus lateralis femoris
- 1E facies patellaris femoris
- 1F facies poplitea femoris
- 2 patella
- 2A basis patellae
- 2B apex patellae
- 2C facies articularis medialis
- 2D facies articularis lateralis
- 3 fibula
- 3A apex capitis fibulae
- 3B caput fibulae
- 4 tibia
- 4A condylus medialis tibiae
- 4B condylus lateralis tibiae
- 4C eminentia intercondylaris
- 4D tuberositas tibiae
- 4E tuberculum intercondylare laterale
- 4F tuberculum intercondylare mediale
- 5 m. quadriceps femoris
- 5A m. vastus medialis
- 5B m. vastus lateralis
- 5C tendo musculi quadricipitis femoris
- 6 m. sartorius
- 7 m. semimembranosus
- 7A tendo musculi semimembranosi
- 8A m. semitendinosus, tendo
- 9 m. biceps femoris
- 9A tendo musculi bicipitis femoris
- 10 m. gracilis
- 11 pes anserinus
- 12 tractus iliotibialis
- P 13 m. gastrocnemius
- 13A caput mediale musculi gastrocnemii
- 13B caput laterale musculi gastrocnemii
- 14 m. popliteus
- 14A tendo musculi poplitei
- 15 m. soleus
- 16 m. tibialis anterior
- 17 m. tibialis posterior
- 18 m. (fibularis) peroneus longus
- 19 m. extensor digitorum longus
- 20 corpus adiposum infrapatellare (Hoffa)
- 21 lig. cruciforme ant.
- 22 lig. cruciforme post.
- 23 m. plantaris
- 24 ligamentum patellae,
- 25 m. adductor magnus, tendo
- 26 meniscus medialis
- 27 meniscus lateralis
- 28 lig. collaterale mediale
- 29 lig. collaterale laterale
- 30 v. saphena magna
- 31 v. poplitea
- 32 a. poplitea
- 33 retinaculum patellae mediale
- 34 retinaculum patellae laterale
- 35 lig. transversum genus
- 36 n. tibialis
- 37 n. fibularis (peroneus) communis
- 38 v. saphena parva
- 39 lig. meniscofemorale anterius (Humphry)
- 40 a. tibialis post.
- 41 a. tibialis ant.
- 42 v. tibialis post.
- 43 v. tibialis ant.
- 44 n. suralis
- 45 lig. meniscofemorale posterius

F

MR/301/29
PDW_aTSE
Sagittal

H

FN Bohunice
0Y F

5A

6

28

30

A

P

W: 192 L: 110

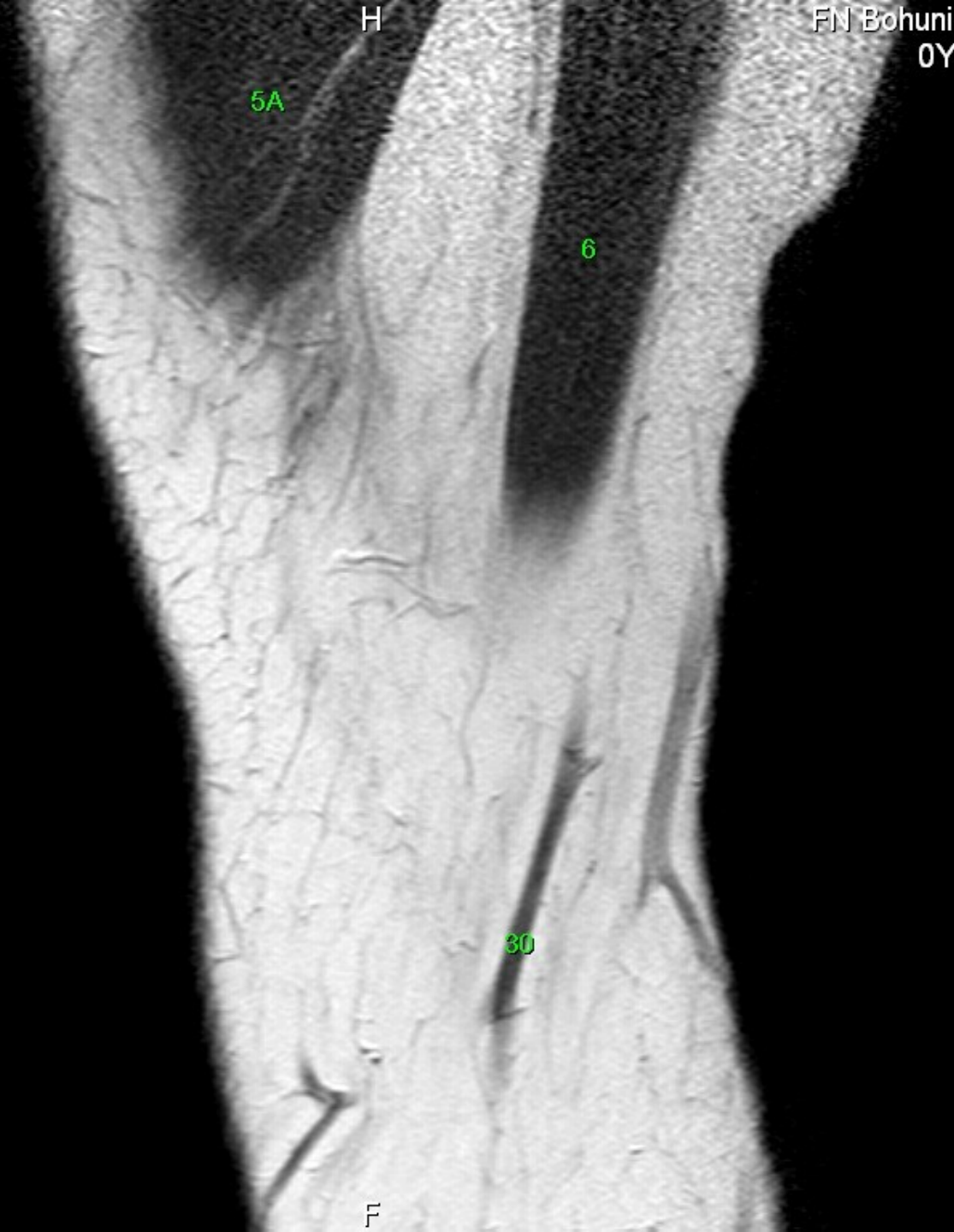
F

- 1 femur, corpus
- 1A condylus femoris medialis
- 1B condylus femoris lateralis
- 1C epicondylus medialis femoris
- 1D epicondylus lateralis femoris
- 1E facies patellaris femoris
- 1F facies poplitea femoris
- 2 patella
- 2A basis patellae
- 2B apex patellae
- 2C facies articularis medialis
- 2D facies articularis lateralis
- 3 fibula
- 3A apex capitis fibulae
- 3B caput fibulae
- 4 tibia
- 4A condylus medialis tibiae
- 4B condylus lateralis tibiae
- 4C eminentia intercondylaris
- 4D tuberositas tibiae
- 4E tuberculum intercondylare laterale
- 4F tuberculum intercondylare mediale
- 5 m. quadriceps femoris
- 5A m. vastus medialis
- 5B m. vastus lateralis
- 5C tendo musculi quadricipitis femoris
- 6 m. sartorius
- 7 m. semimembranosus
- 7A tendo musculi semimembranosi
- 8A m. semitendinosus, tendo
- 9 m. biceps femoris
- 9A tendo musculi bicipitis femoris
- 10 m. gracilis
- 11 pes anserinus
- 12 tractus iliotibialis
- 13 m. gastrocnemius
- 13A caput mediale musculi gastrocnemii
- 13B caput laterale musculi gastrocnemii
- 14 m. popliteus
- 14A tendo musculi poplitei
- 15 m. soleus
- 16 m. tibialis anterior
- 17 m. tibialis posterior
- 18 m. (fibularis) peroneus longus
- 19 m. extensor digitorum longus
- 20 corpus adiposum infrapatellare (Hoffa)
- 21 lig. cruciforme ant.
- 22 lig. cruciforme post.
- 23 m. plantaris
- 24 ligamentum patellae,
- 25 m. adductor magnus, tendo
- 26 meniscus medialis
- 27 meniscus lateralis
- 28 lig. collaterale mediale
- 29 lig. collaterale laterale
- 30 v. saphena magna
- 31 v. poplitea
- 32 a. poplitea
- 33 retinaculum patellae mediale
- 34 retinaculum patellae laterale
- 35 lig. transversum genus
- 36 n. tibialis
- 37 n. fibularis (peroneus) communis
- 38 v. saphena parva
- 39 lig. meniscofemorale anterius (Humphry)
- 40 a. tibialis post.
- 41 a. tibialis ant.
- 42 v. tibialis post.
- 43 v. tibialis ant.
- 44 n. suralis
- 45 lig. meniscofemorale posterius

MR/301/30
PDW_aTSE
Sagittal

A

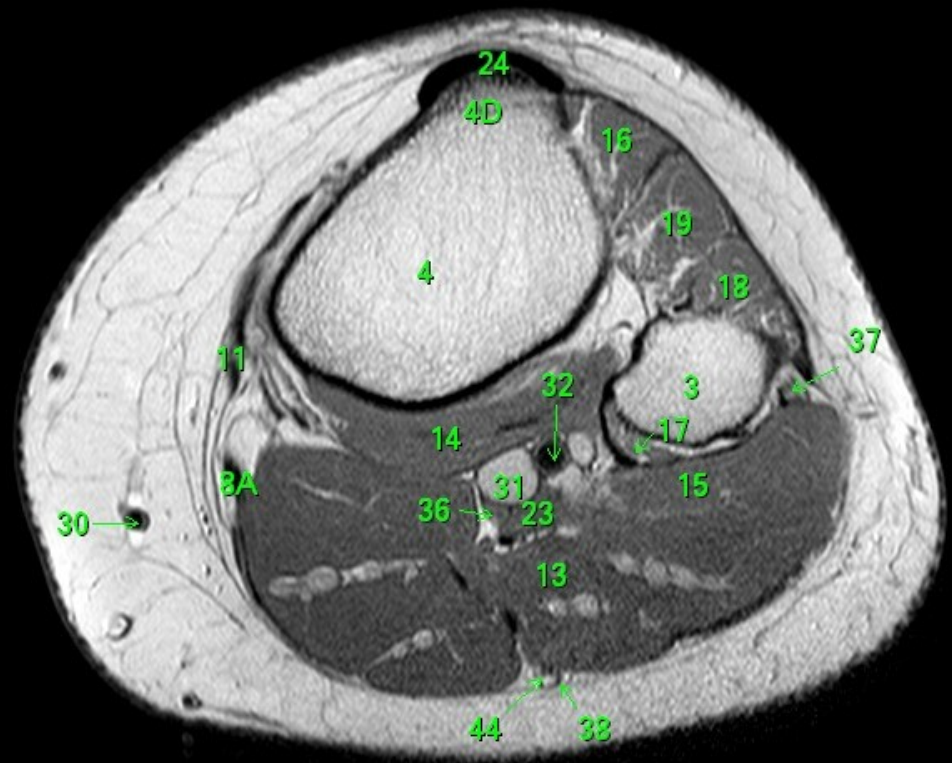
W: 190 L: 109



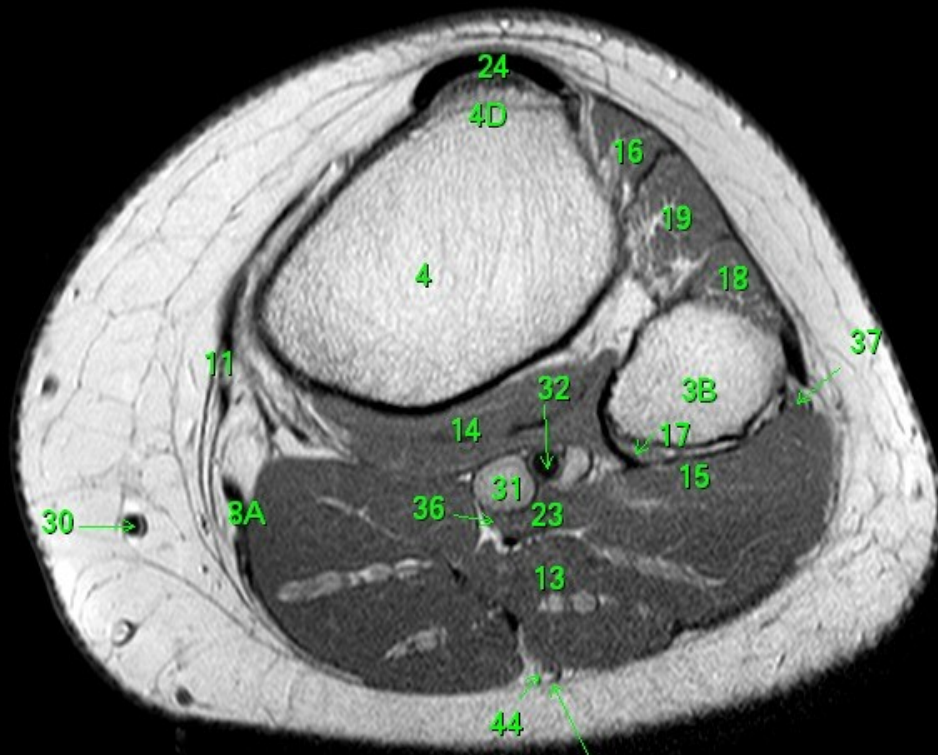
FN Bohunice
0Y F

- 1 femur, corpus
- 1A condylus femoris medialis
- 1B condylus femoris lateralis
- 1C epicondylus medialis femoris
- 1D epicondylus lateralis femoris
- 1E facies patellaris femoris
- 1F facies poplitea femoris
- 2 patella
- 2A basis patellae
- 2B apex patellae
- 2C facies articularis medialis
- 2D facies articularis lateralis
- 3 fibula
- 3A apex capitis fibulae
- 3B caput fibulae
- 4 tibia
- 4A condylus medialis tibiae
- 4B condylus lateralis tibiae
- 4C eminentia intercondylaris
- 4D tuberositas tibiae
- 4E tuberculum intercondylare laterale
- 4F tuberculum intercondylare mediale
- 5 m. quadriceps femoris
- 5A m. vastus medialis
- 5B m. vastus lateralis
- 5C tendo musculi quadricipitis femoris
- 6 m. sartorius
- 7 m. semimembranosus
- 7A tendo musculi semimembranosi
- 8A m. semitendinosus, tendo
- 9 m. biceps femoris
- 9A tendo musculi bicipitis femoris
- 10 m. gracilis
- 11 pes anserinus
- 12 tractus iliotibialis
- P 13 m. gastrocnemius
- 13A caput mediale musculi gastrocnemii
- 13B caput laterale musculi gastrocnemii
- 14 m. popliteus
- 14A tendo musculi poplitei
- 15 m. soleus
- 16 m. tibialis anterior
- 17 m. tibialis posterior
- 18 m. (fibularis) peroneus longus
- 19 m. extensor digitorum longus
- 20 corpus adiposum infrapatellare (Hoffa)
- 21 lig. cruciforme ant.
- 22 lig. cruciforme post.
- 23 m. plantaris
- 24 ligamentum patellae,
- 25 m. adductor magnus, tendo
- 26 meniscus medialis
- 27 meniscus lateralis
- 28 lig. collaterale mediale
- 29 lig. collaterale laterale
- 30 v. saphena magna
- 31 v. poplitea
- 32 a. poplitea
- 33 retinaculum patellae mediale
- 34 retinaculum patellae laterale
- 35 lig. transversum genus
- 36 n. tibialis
- 37 n. fibularis (peroneus) communis
- 38 v. saphena parva
- 39 lig. meniscofemorale anterius (Humphry)
- 40 a. tibialis post.
- 41 a. tibialis ant.
- 42 v. tibialis post.
- 43 v. tibialis ant.
- 44 n. suralis
- 45 lig. meniscofemorale posterius

F

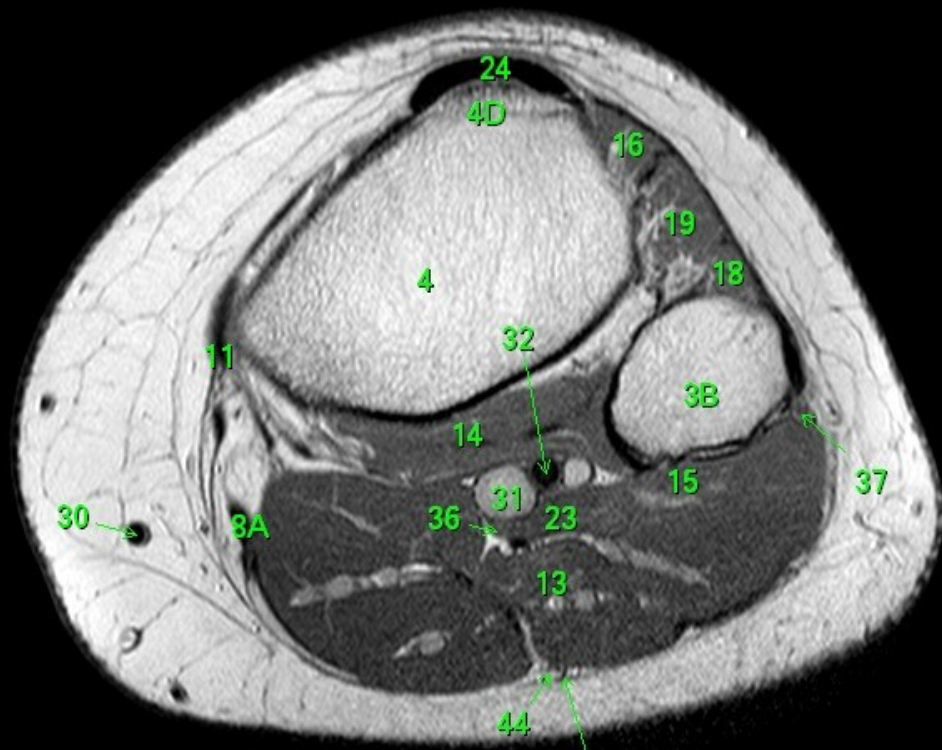


- 1 femur, corpus
- 1A condylus femoris medialis
- 1B condylus femoris lateralis
- 1C epicondylus medialis femoris
- 1D epicondylus lateralis femoris
- 1E facies patellaris femoris
- 1F facies poplitea femoris
- 2 patella
- 2A basis patellae
- 2B apex patellae
- 2C facies articularis medialis
- 2D facies articularis lateralis
- 3 fibula
- 3A apex capitis fibulae
- 3B caput fibulae
- 4 tibia
- 4A condylus medialis tibiae
- 4B condylus lateralis tibiae
- 4C eminentia intercondylaris
- 4D tuberositas tibiae
- 4E tuberculum intercondylare laterale
- 4F tuberculum intercondylare mediale
- 5 m. quadriceps femoris
- 5A m. vastus medialis
- 5B m. vastus lateralis
- 5C tendo musculi quadricipitis femoris
- 6 m. sartorius
- 7 m. semimembranosus
- 7A tendo musculi semimembranosi
- 8A m. semitendinosus, tendo
- 9 m. biceps femoris
- 9A tendo musculi bicipitis femoris
- 10 m. gracilis
- 11 pes anserinus
- 12 tractus iliotibialis
- 13 m. gastrocnemius
- 13A caput mediale musculi gastrocnemii
- 13B caput laterale musculi gastrocnemii
- 14 m. popliteus
- 14A tendo musculi poplitei
- 15 m. soleus
- 16 m. tibialis anterior
- 17 m. tibialis posterior
- 18 m. (fibularis) peroneus longus
- 19 m. extensor digitorum longus
- 20 corpus adiposum infrapatellere (Hoffa)
- 21 lig. cruciforme ant.
- 22 lig. cruciforme post.
- 23 m. plantaris
- 24 ligamentum patellae,
- 25 m. adductor magnus, tendo
- 26 meniscus medialis
- 27 meniscus lateralis
- 28 lig. collaterale mediale
- 29 lig. collaterale laterale
- 30 v. saphena magna
- 31 v. poplitea
- 32 a. poplitea
- 33 retinaculum patellae mediale
- 34 retinaculum patellae laterale
- 35 lig. transversum genus
- 36 n. tibialis
- 37 n. fibularis (peroneus) communis
- 38 v. saphena parva
- 39 lig. meniscofemorale anterius (Humphry)
- 40 a. tibialis post.
- 41 a. tibialis ant.
- 42 v. tibialis post.
- 43 v. tibialis ant.
- 44 n. suralis
- 45 lig. meniscofemorale posterius

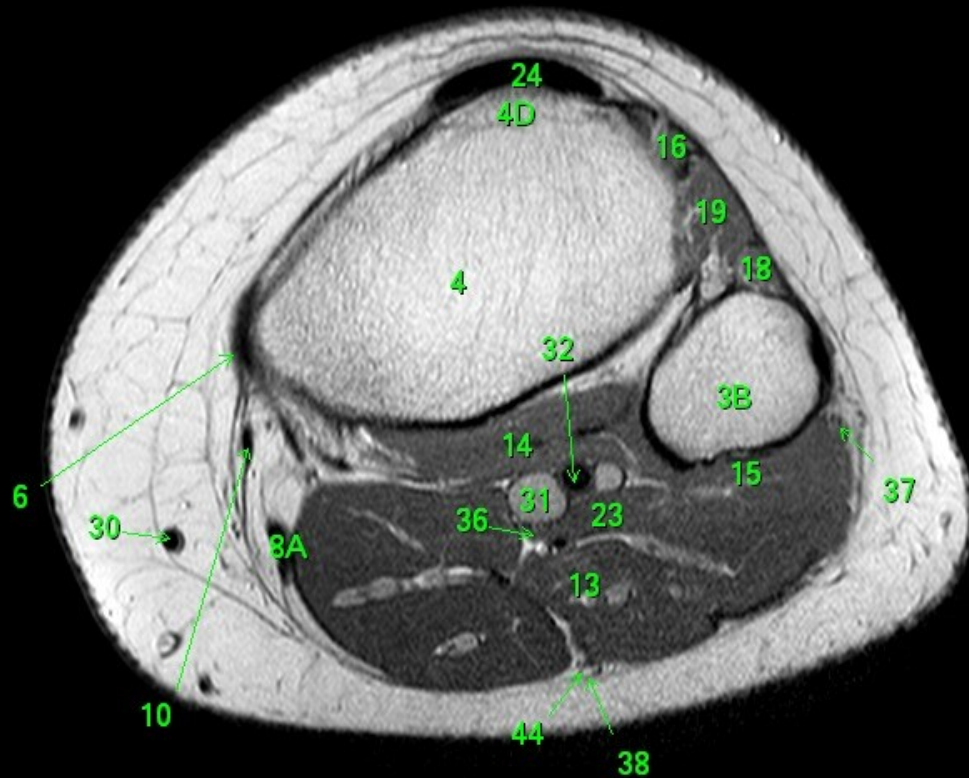


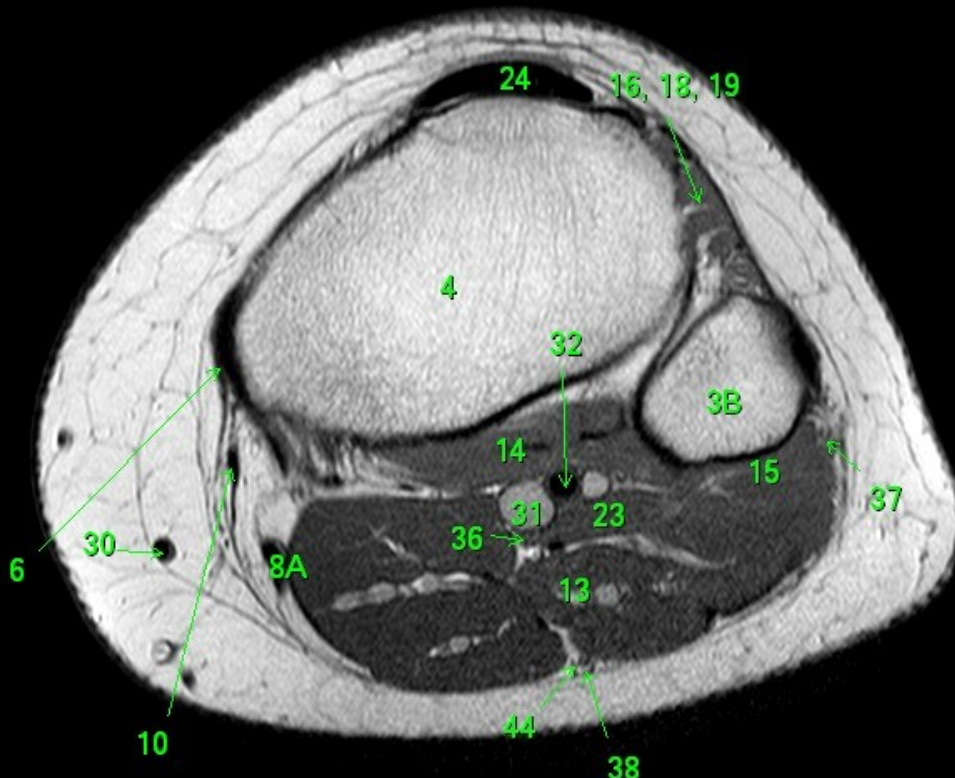
- 1 femur, corpus
- 1A condylus femoris medialis
- 1B condylus femoris lateralis
- 1C epicondylus medialis femoris
- 1D epicondylus lateralis femoris
- 1E facies patellaris femoris
- 1F facies poplitea femoris
- 2 patella
- 2A basis patellae
- 2B apex patellae
- 2C facies articularis medialis
- 2D facies articularis lateralis
- 3 fibula
- 3A apex capitis fibulae
- 3B caput fibulae
- 4 tibia
- 4A condylus medialis tibiae
- 4B condylus lateralis tibiae
- 4C eminentia intercondylaris
- 4D tuberositas tibiae
- 4E tuberculum intercondylare laterale
- 4F tuberculum intercondylare mediale
- 5 m. quadriceps femoris
- 5A m. vastus medialis
- 5B m. vastus lateralis
- 5C tendo musculi quadricipitis femoris
- 6 m. sartorius
- 7 m. semimembranosus
- 7A tendo musculi semimembranosi
- 8A m. semitendinosus, tendo
- 9 m. biceps femoris
- 9A tendo musculi bicipitis femoris
- 10 m. gracilis
- 11 pes anserinus
- 12 tractus iliotibialis
- 13 m. gastrocnemius
- 13A caput mediale musculi gastrocnemii
- 13B caput laterale musculi gastrocnemii
- 14 m. popliteus
- 14A tendo musculi poplitei
- 15 m. soleus
- 16 m. tibialis anterior
- 17 m. tibialis posterior
- 18 m. (fibularis) peroneus longus
- 19 m. extensor digitorum longus
- 20 corpus adiposum infrapatellare (Hoffa)
- 21 lig. cruciforme ant.
- 22 lig. cruciforme post.
- 23 m. plantaris
- 24 ligamentum patellae,
- 25 m. adductor magnus, tendo
- 26 meniscus medialis
- 27 meniscus lateralis
- 28 lig. collaterale mediale
- 29 lig. collaterale laterale
- 30 v. saphena magna
- 31 v. poplitea
- 32 a. poplitea
- 33 retinaculum patellae mediale
- 34 retinaculum patellae laterale
- 35 lig. transversum genus
- 36 n. tibialis
- 37 n. fibularis (peroneus) communis
- 38 v. saphena parva
- 39 lig. meniscofemorale anterius (Humphry)
- 40 a. tibialis post.
- 41 a. tibialis ant.
- 42 v. tibialis post.
- 43 v. tibialis ant.
- 44 n. suralis
- 45 lig. meniscofemorale posterius

- 1 femur, corpus
- 1A condylus femoris medialis
- 1B condylus femoris lateralis
- 1C epicondylus medialis femoris
- 1D epicondylus lateralis femoris
- 1E facies patellaris femoris
- 1F facies poplitea femoris
- 2 patella
- 2A basis patellae
- 2B apex patellae
- 2C facies articularis medialis
- 2D facies articularis lateralis
- 3 fibula
- 3A apex capitis fibulae
- 3B caput fibulae
- 4 tibia
- 4A condylus medialis tibiae
- 4B condylus lateralis tibiae
- 4C eminentia intercondylaris
- 4D tuberositas tibiae
- 4E tuberculum intercondylare laterale
- 4F tuberculum intercondylare mediale
- 5 m. quadriceps femoris
- 5A m. vastus medialis
- 5B m. vastus lateralis
- 5C tendo musculi quadricipitis femoris
- 6 m. sartorius
- 7 m. semimembranosus
- 7A tendo musculi semimembranosus
- 8A m. semitendinosus, tendo
- 9 m. biceps femoris
- 9A tendo musculi bicipitis femoris
- 10 m. gracilis
- 11 pes anserinus
- 12 tractus ilirotibialis
- 13 m. gastrocnemius
- 13A caput mediale musculi gastrocnemii
- 13B caput laterale musculi gastrocnemii
- 14 m. popliteus
- 14A tendo musculi poplitei
- 15 m. soleus
- 16 m. tibialis anterior
- 17 m. tibialis posterior
- 18 m. (fibularis) peroneus longus
- 19 m. extensor digitorum longus
- 20 corpus adiposum infrapatellare (Hoffa)
- 21 lig. cruciforme ant.
- 22 lig. cruciforme post.
- 23 m. plantaris
- 24 ligamentum patellae,
- 25 m. adductor magnus, tendo
- 26 meniscus medialis
- 27 meniscus lateralis
- 28 lig. collaterale mediale
- 29 lig. collaterale laterale
- 30 v. saphena magna
- 31 v. poplitea
- 32 a. poplitea
- 33 retinaculum patellae mediale
- 34 retinaculum patellae laterale
- 35 lig. transversum genus
- 36 n. tibialis
- 37 n. fibularis (peroneus) communis
- 38 v. saphena parva
- 39 lig. meniscofemorale anterius (Humphry)
- 40 a. tibialis post.
- 41 a. tibialis ant.
- 42 v. tibialis post.
- 43 v. tibialis ant.
- 44 n. suralis
- 45 lig. meniscofemorale posterius

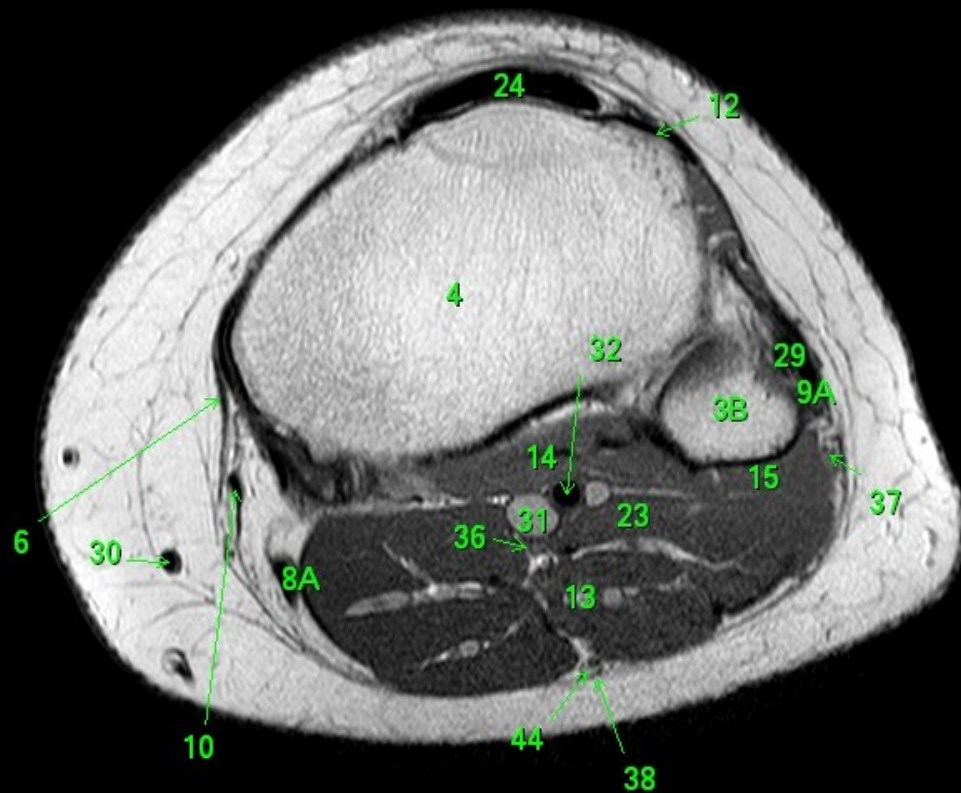


- 1 femur, corpus
- 1A condylus femoris medialis
- 1B condylus femoris lateralis
- 1C epicondylus medialis femoris
- 1D epicondylus lateralis femoris
- 1E facies patellaris femoris
- 1F facies poplitea femoris
- 2 patella
- 2A basis patellae
- 2B apex patellae
- 2C facies articularis medialis
- 2D facies articularis lateralis
- 3 fibula
- 3A apex capitis fibulae
- 3B caput fibulae
- 4 tibia
- 4A condylus medialis tibiae
- 4B condylus lateralis tibiae
- 4C eminentia intercondylaris
- 4D tuberositas tibiae
- 4E tuberculum intercondylare laterale
- 4F tuberculum intercondylare mediale
- 5 m. quadriceps femoris
- 5A m. vastus medialis
- 5B m. vastus lateralis
- 5C tendo musculi quadricipitis femoris
- 6 m. sartorius
- 7 m. semimembranosus
- 7A tendo musculi semimembranosi
- 8A m. semitendinosus, tendo
- 9 m. biceps femoris
- 9A tendo musculi bicipitis femoris
- 10 m. gracilis
- 11 pes anserinus
- 12 tractus ilirotibialis
- 13 m. gastrocnemius
- 13A caput mediale musculi gastrocnemii
- 13B caput laterale musculi gastrocnemii
- 14 m. popliteus
- 14A tendo musculi poplitei
- 15 m. soleus
- 16 m. tibialis anterior
- 17 m. tibialis posterior
- 18 m. (fibularis) peroneus longus
- 19 m. extensor digitorum longus
- 20 corpus adiposum infrapatellare (Hoffa)
- 21 lig. cruciforme ant.
- 22 lig. cruciforme post.
- 23 m. plantaris
- 24 ligamentum patellae,
- 25 m. adductor magnus, tendo
- 26 meniscus medialis
- 27 meniscus lateralis
- 28 lig. collaterale mediale
- 29 lig. collaterale laterale
- 30 v. saphena magna
- 31 v. poplitea
- 32 a. poplitea
- 33 retinaculum patellae mediale
- 34 retinaculum patellae laterale
- 35 lig. transversum genus
- 36 n. tibialis
- 37 n. fibularis (peroneus) communis
- 38 v. saphena parva
- 39 lig. meniscofemorale anterius (Humphry)
- 40 a. tibialis post.
- 41 a. tibialis ant.
- 42 v. tibialis post.
- 43 v. tibialis ant.
- 44 n. suralis
- 45 lig. meniscofemorale posterius

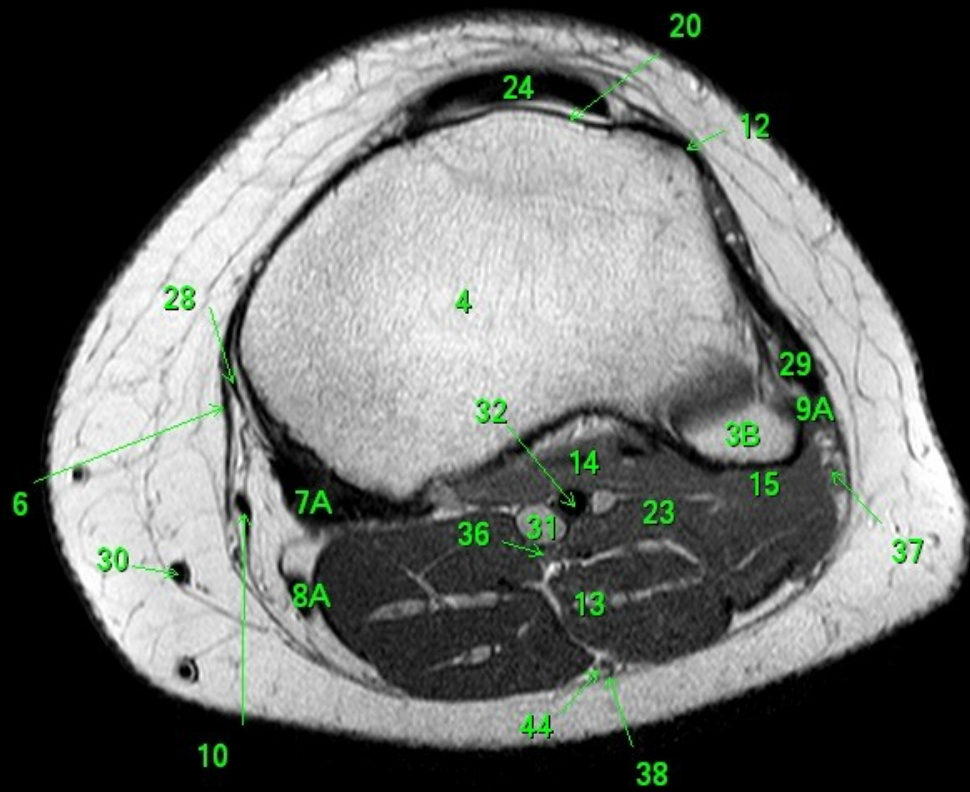




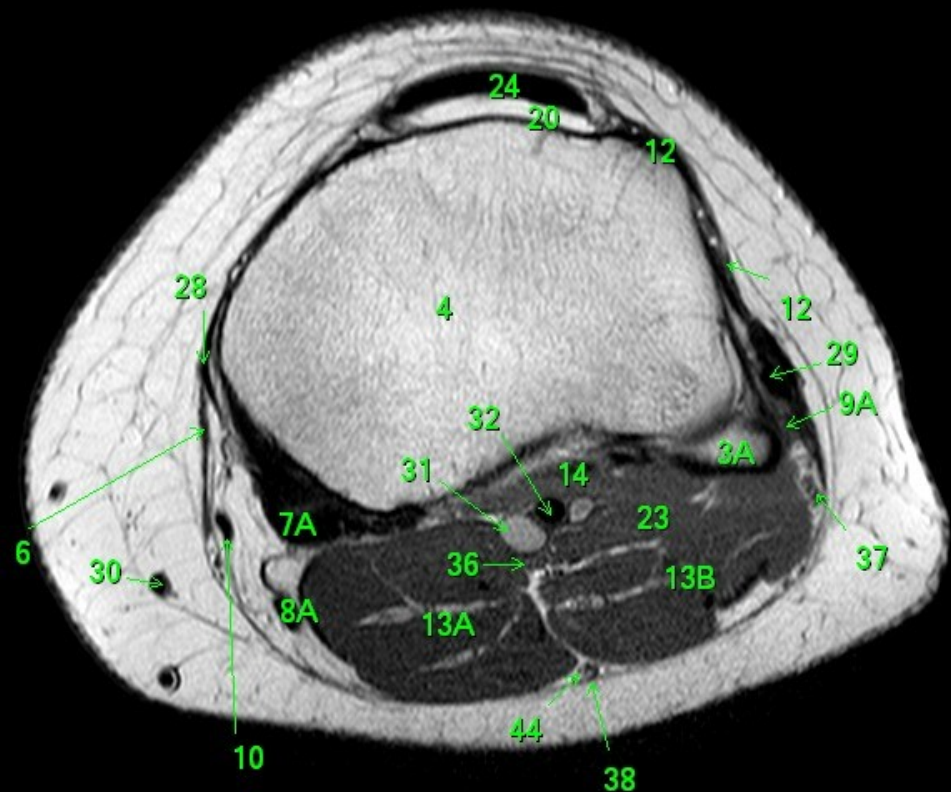
- 1 femur, corpus
- 1A condylus femoris medialis
- 1B condylus femoris lateralis
- 1C epicondylus medialis femoris
- 1D epicondylus lateralis femoris
- 1E facies patellaris femoris
- 1F facies poplitea femoris
- 2 patella
- 2A basis patellae
- 2B apex patellae
- 2C facies articularis medialis
- 2D facies articularis lateralis
- 3 fibula
- 3A apex capitis fibulae
- 3B caput fibulae
- 4 tibia
- 4A condylus medialis tibiae
- 4B condylus lateralis tibiae
- 4C eminentia intercondylaris
- 4D tuberositas tibiae
- 4E tuberculum intercondylare laterale
- 4F tuberculum intercondylare mediale
- 5 m. quadriceps femoris
- 5A m. vastus medialis
- 5B m. vastus lateralis
- 5C tendo musculi quadricipitis femoris
- 6 m. sartorius
- 7 m. semimembranosus
- 7A tendo musculi semimembranosi
- 8A m. semitendinosus, tendo
- 9 m. biceps femoris
- 9A tendo musculi bicipitis femoris
- 10 m. gracilis
- 11 pes anserinus
- 12 tractus iliotibialis
- 13 m. gastrocnemius
- 13A caput mediale musculi gastrocnemii
- 13B caput laterale musculi gastrocnemii
- 14 m. popliteus
- 14A tendo musculi poplitei
- 15 m. soleus
- 16 m. tibialis anterior
- 17 m. tibialis posterior
- 18 m. (fibularis) peroneus longus
- 19 m. extensor digitorum longus
- 20 corpus adiposum infrapatellare (Hoffa)
- 21 lig. cruciforme ant.
- 22 lig. cruciforme post.
- 23 m. plantaris
- 24 ligamentum patellae,
- 25 m. adductor magnus, tendo
- 26 meniscus medialis
- 27 meniscus lateralis
- 28 lig. collaterale mediale
- 29 lig. collaterale laterale
- 30 v. saphena magna
- 31 v. poplitea
- 32 a. poplitea
- 33 retinaculum patellae mediale
- 34 retinaculum patellae laterale
- 35 lig. transversum genus
- 36 n. tibialis
- 37 n. fibularis (peroneus) communis
- 38 v. saphena parva
- 39 lig. meniscofemorale anterius (Humphry)
- 40 a. tibialis post.
- 41 a. tibialis ant.
- 42 v. tibialis post.
- 43 v. tibialis ant.
- 44 n. suralis
- 45 lig. meniscofemorale posterius



- 1 femur, corpus
- 1A condylus femoris medialis
- 1B condylus femoris lateralis
- 1C epicondylus medialis femoris
- 1D epicondylus lateralis femoris
- 1E facies patellaris femoris
- 1F facies poplitea femoris
- 2 patella
- 2A basis patellae
- 2B apex patellae
- 2C facies articularis medialis
- 2D facies articularis lateralis
- 3 fibula
- 3A apex capitis fibulae
- 3B caput fibulae
- 4 tibia
- 4A condylus medialis tibiae
- 4B condylus lateralis tibiae
- 4C eminentia intercondylaris
- 4D tuberositas tibiae
- 4E tuberculum intercondylare laterale
- 4F tuberculum intercondylare mediale
- 5 m. quadriceps femoris
- 5A m. vastus medialis
- 5B m. vastus lateralis
- 5C tendo musculi quadricipitis femoris
- 6 m. sartorius
- 7 m. semimembranosus
- 7A tendo musculi semimembranosi
- 8A m. semitendinosus, tendo
- 9 m. biceps femoris
- 9A tendo musculi bicipitis femoris
- 10 m. gracilis
- 11 pes anserinus
- 12 tractus iliotibialis
- 13 m. gastrocnemius
- 13A caput mediale musculi gastrocnemii
- 13B caput laterale musculi gastrocnemii
- 14 m. popliteus
- 14A tendo musculi poplitei
- 15 m. soleus
- 16 m. tibialis anterior
- 17 m. tibialis posterior
- 18 m. (fibularis) peroneus longus
- 19 m. extensor digitorum longus
- 20 corpus adiposum infrapatellare (Hoffa)
- 21 lig. cruciforme ant.
- 22 lig. cruciforme post.
- 23 m. plantaris
- 24 ligamentum patellae,
- 25 m. adductor magnus, tendo
- 26 meniscus medialis
- 27 meniscus lateralis
- 28 lig. collaterale mediale
- 29 lig. collaterale laterale
- 30 v. saphena magna
- 31 v. poplitea
- 32 a. poplitea
- 33 retinaculum patellae mediale
- 34 retinaculum patellae laterale
- 35 lig. transversum genus
- 36 n. tibialis
- 37 n. fibularis (peroneus) communis
- 38 v. saphena parva
- 39 lig. meniscofemorale anterius (Humphry)
- 40 a. tibialis post.
- 41 a. tibialis ant.
- 42 v. tibialis post.
- 43 v. tibialis ant.
- 44 n. suralis
- 45 lig. meniscofemorale posterius

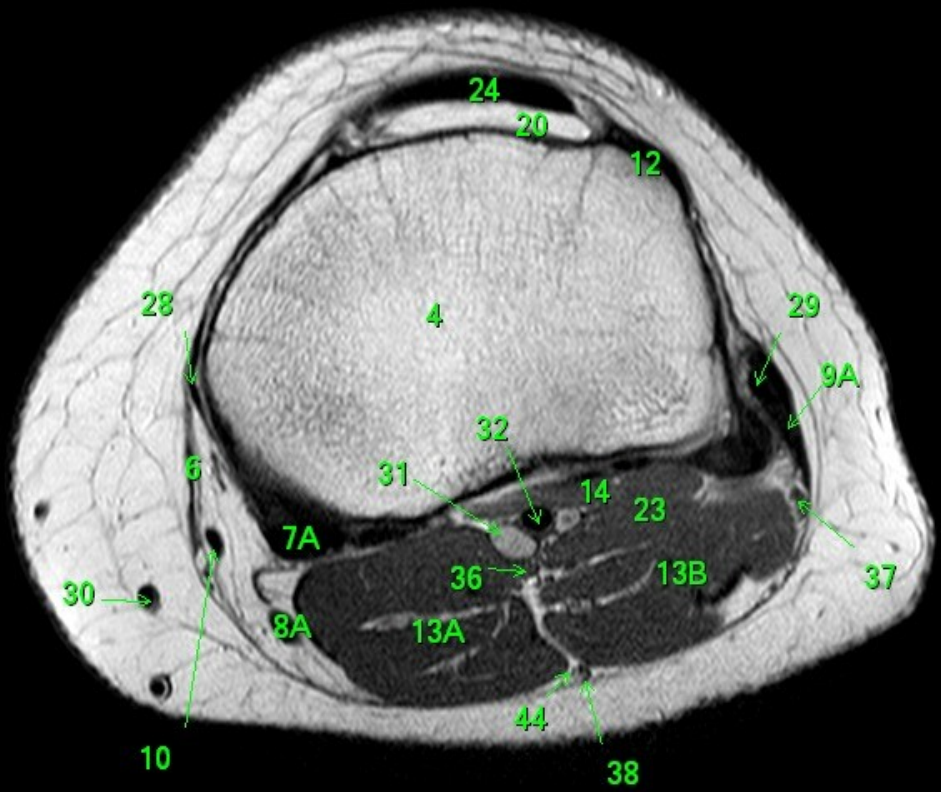


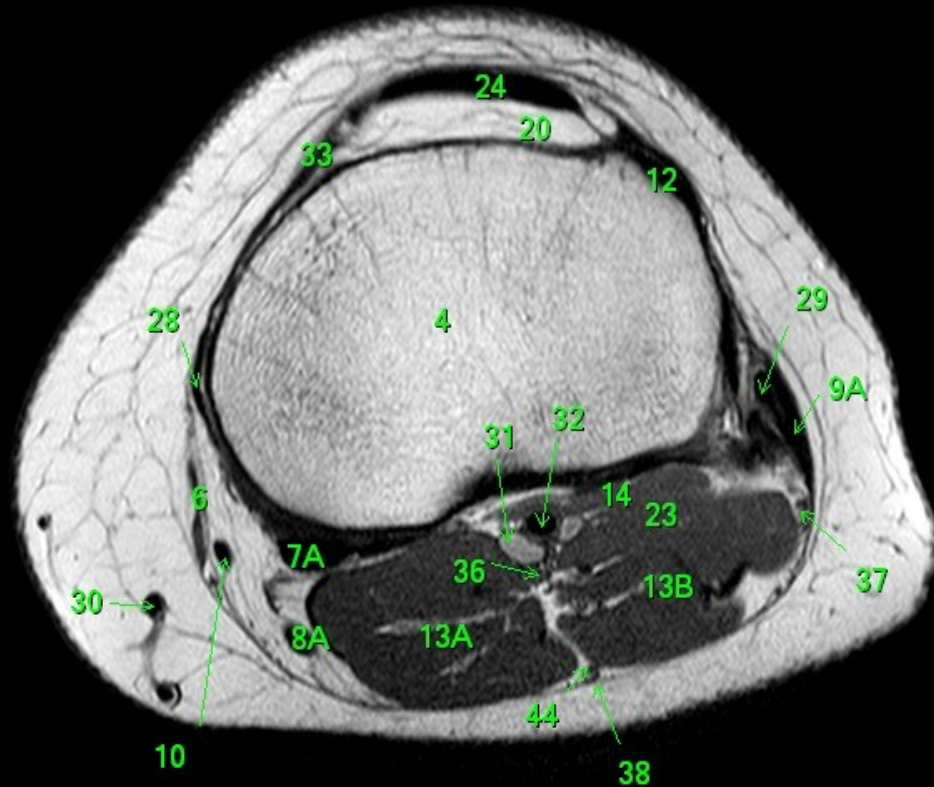
- 1 femur, corpus
- 1A condylus femoris medialis
- 1B condylus femoris lateralis
- 1C epicondylus medialis femoris
- 1D epicondylus lateralis femoris
- 1E facies patellaris femoris
- 1F facies poplitea femoris
- 2 patella
- 2A basis patellae
- 2B apex patellae
- 2C facies articularis medialis
- 2D facies articularis lateralis
- 3 fibula
- 3A apex capitis fibulae
- 3B caput fibulae
- 4 tibia
- 4A condylus medialis tibiae
- 4B condylus lateralis tibiae
- 4C eminentia intercondylaris
- 4D tuberositas tibiae
- 4E tuberculum intercondylare laterale
- 4F tuberculum intercondylare mediale
- 5 m. quadriceps femoris
- 5A m. vastus medialis
- 5B m. vastus lateralis
- 5C tendo musculi quadricipitis femoris
- 6 m. sartorius
- 7 m. semimembranosus
- 7A tendo musculi semimembranosi
- 8A m. semitendinosus, tendo
- 9 m. biceps femoris
- 9A tendo musculi bicipitis femoris
- 10 m. gracilis
- 11 pes anserinus
- 12 tractus iliotibialis
- 13 m. gastrocnemius
- 13A caput mediale musculi gastrocnemii
- 13B caput laterale musculi gastrocnemii
- 14 m. popliteus
- 14A tendo musculi poplitei
- 15 m. soleus
- 16 m. tibialis anterior
- 17 m. tibialis posterior
- 18 m. (fibularis) peroneus longus
- 19 m. extensor digitorum longus
- 20 corpus adiposum infrapatellare (Hoffa)
- 21 lig. cruciforme ant.
- 22 lig. cruciforme post.
- 23 m. plantaris
- 24 ligamentum patellae,
- 25 m. adductor magnus, tendo
- 26 meniscus medialis
- 27 meniscus lateralis
- 28 lig. collaterale mediale
- 29 lig. collaterale laterale
- 30 v. saphena magna
- 31 v. poplitea
- 32 a. poplitea
- 33 retinaculum patellae mediale
- 34 retinaculum patellae laterale
- 35 lig. transversum genus
- 36 n. tibialis
- 37 n. fibularis (peroneus) communis
- 38 v. saphena parva
- 39 lig. meniscofemorale anterius (Humphry)
- 40 a. tibialis post.
- 41 a. tibialis ant.
- 42 v. tibialis post.
- 43 v. tibialis ant.
- 44 n. suralis
- 45 lig. meniscofemorale posterius



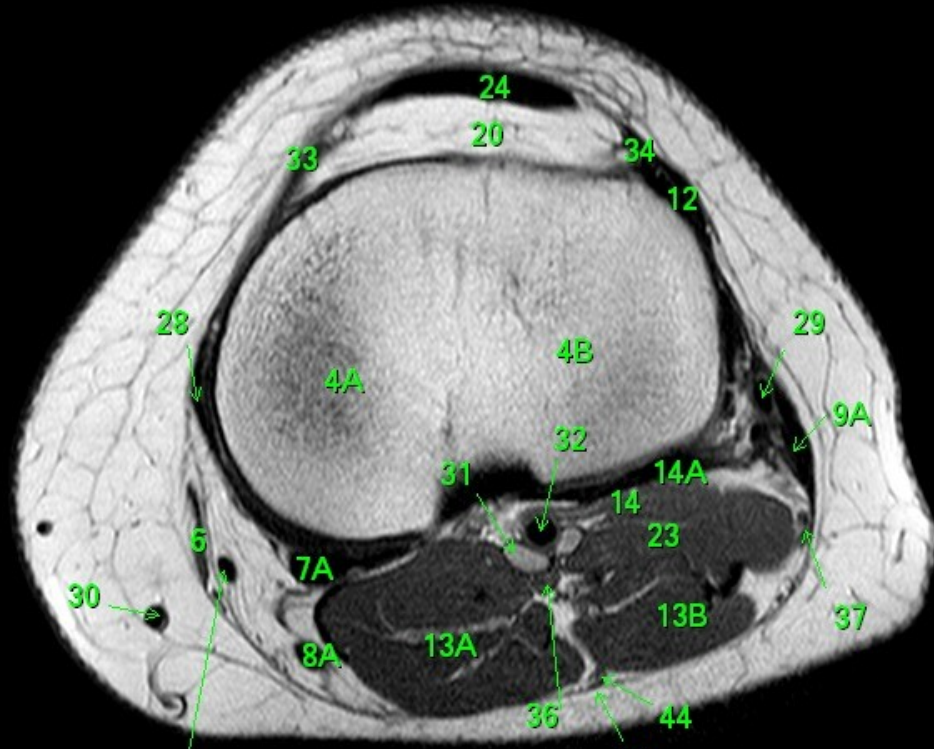
- 1 femur, corpus
- 1A condylus femoris medialis
- 1B condylus femoris lateralis
- 1C epicondylus medialis femoris
- 1D epicondylus lateralis femoris
- 1E facies patellaris femoris
- 1F facies poplitea femoris
- 2 patella
- 2A basis patellae
- 2B apex patellae
- 2C facies articularis medialis
- 2D facies articularis lateralis
- 3 fibula
- 3A apex capitis fibulae
- 3B caput fibulae
- 4 tibia
- 4A condylus medialis tibiae
- 4B condylus lateralis tibiae
- 4C eminentia intercondylaris
- 4D tuberositas tibiae
- 4E tuberculum intercondylare laterale
- 4F tuberculum intercondylare mediale
- 5 m. quadriceps femoris
- 5A m. vastus medialis
- 5B m. vastus lateralis
- 5C tendo musculi quadricipitis femoris
- 6 m. sartorius
- 7 m. semimembranosus
- 7A tendo musculi semimembranosi
- 8A m. semitendinosus, tendo
- 9 m. biceps femoris
- 9A tendo musculi bicipitis femoris
- 10 m. gracilis
- 11 pes anserinus
- 12 tractus iliotibialis
- 13 m. gastrocnemius
- 13A caput mediale musculi gastrocnemii
- 13B caput laterale musculi gastrocnemii
- 14 m. popliteus
- 14A tendo musculi poplitei
- 15 m. soleus
- 16 m. tibialis anterior
- 17 m. tibialis posterior
- 18 m. (fibularis) peroneus longus
- 19 m. extensor digitorum longus
- 20 corpus adiposum infrapatellare (Hoffa)
- 21 lig. cruciforme ant.
- 22 lig. cruciforme post.
- 23 m. plantaris
- 24 ligamentum patellae,
- 25 m. adductor magnus, tendo
- 26 meniscus medialis
- 27 meniscus lateralis
- 28 lig. collaterale mediale
- 29 lig. collaterale laterale
- 30 v. saphena magna
- 31 v. poplitea
- 32 a. poplitea
- 33 retinaculum patellae mediale
- 34 retinaculum patellae laterale
- 35 lig. transversum genus
- 36 n. tibialis
- 37 n. fibularis (peroneus) communis
- 38 v. saphena parva
- 39 lig. meniscofemorale anterius (Humphry)
- 40 a. tibialis post.
- 41 a. tibialis ant.
- 42 v. tibialis post.
- 43 v. tibialis ant.
- 44 n. suralis
- 45 lig. meniscofemorale posterius

- 1 femur, corpus
- 1A condylus femoris medialis
- 1B condylus femoris lateralis
- 1C epicondylus medialis femoris
- 1D epicondylus lateralis femoris
- 1E facies patellaris femoris
- 1F facies poplitea femoris
- 2 patella
- 2A basis patellae
- 2B apex patellae
- 2C facies articularis medialis
- 2D facies articularis lateralis
- 3 fibula
- 3A apex capitis fibulae
- 3B caput fibulae
- 4 tibia
- 4A condylus medialis tibiae
- 4B condylus lateralis tibiae
- 4C eminentia intercondylaris
- 4D tuberositas tibiae
- 4E tuberculum intercondylare laterale
- 4F tuberculum intercondylare mediale
- 5 m. quadriceps femoris
- 5A m. vastus medialis
- 5B m. vastus lateralis
- 5C tendo musculi quadricipitis femoris
- 6 m. sartorius
- 7 m. semimembranosus
- 7A tendo musculi semimembranosi
- 8A m. semitendinosus, tendo
- 9 m. biceps femoris
- 9A tendo musculi bicipitis femoris
- 10 m. gracilis
- 11 pes anserinus
- 12 tractus iliotibialis
- 13 m. gastrocnemius
- 13A caput mediale musculi gastrocnemii
- 13B caput laterale musculi gastrocnemii
- 14 m. popliteus
- 14A tendo musculi poplitei
- 15 m. soleus
- 16 m. tibialis anterior
- 17 m. tibialis posterior
- 18 m. (fibularis) peroneus longus
- 19 m. extensor digitorum longus
- 20 corpus adiposum infrapatellare (Hoffa)
- 21 lig. cruciforme ant.
- 22 lig. cruciforme post.
- 23 m. plantaris
- 24 ligamentum patellae,
- 25 m. adductor magnus, tendo
- 26 meniscus medialis
- 27 meniscus lateralis
- 28 lig. collaterale mediale
- 29 lig. collaterale laterale
- 30 v. saphena magna
- 31 v. poplitea
- 32 a. poplitea
- 33 retinaculum patellae mediale
- 34 retinaculum patellae laterale
- 35 lig. transversum genus
- 36 n. tibialis
- 37 n. fibularis (peroneus) communis
- 38 v. saphena parva
- 39 lig. meniscofemorale anterius (Humphry)
- 40 a. tibialis post.
- 41 a. tibialis ant.
- 42 v. tibialis post.
- 43 v. tibialis ant.
- 44 n. suralis
- 45 lig. meniscofemorale posterius

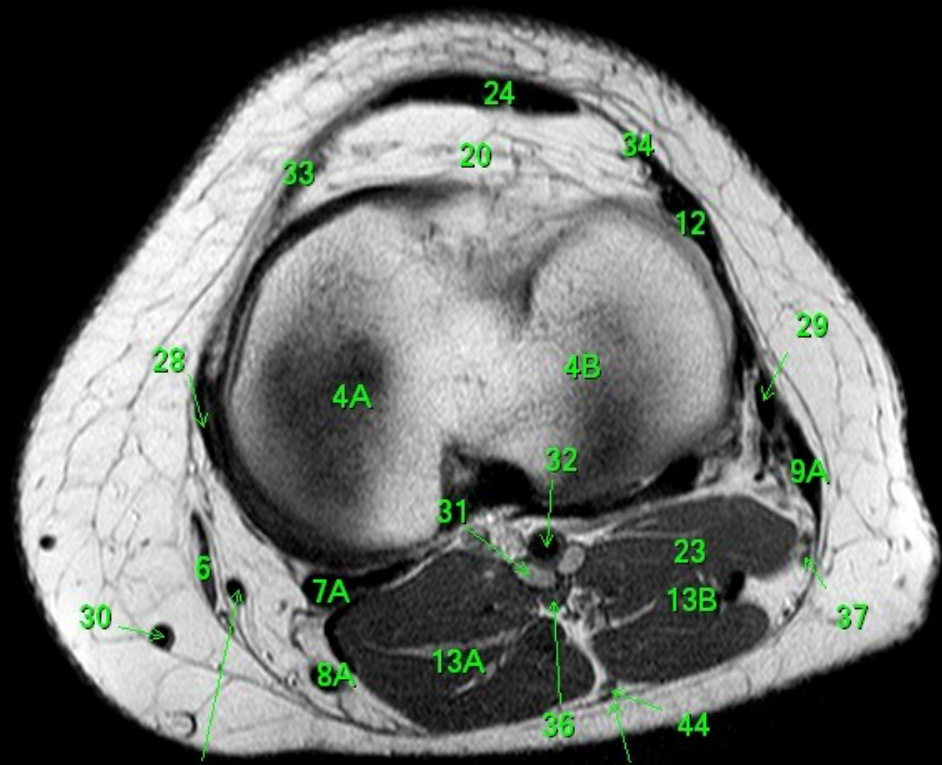




- 1 femur, corpus
- 1A condylus femoris medialis
- 1B condylus femoris lateralis
- 1C epicondylus medialis femoris
- 1D epicondylus lateralis femoris
- 1E facies patellaris femoris
- 1F facies poplitea femoris
- 2 patella
- 2A basis patellae
- 2B apex patellae
- 2C facies articularis medialis
- 2D facies articularis lateralis
- 3 fibula
- 3A apex capitis fibulae
- 3B caput fibulae
- 4 tibia
- 4A condylus medialis tibiae
- 4B condylus lateralis tibiae
- 4C eminentia intercondylaris
- 4D tuberositas tibiae
- 4E tuberculum intercondylare laterale
- 4F tuberculum intercondylare mediale
- 5 m. quadriceps femoris
- 5A m. vastus medialis
- 5B m. vastus lateralis
- 5C tendo musculi quadricipitis femoris
- 6 m. sartorius
- 7 m. semimembranosus
- 7A tendo musculi semimembranosi
- 8A m. semitendinosus, tendo
- 9 m. biceps femoris
- 9A tendo musculi bicipitis femoris
- 10 m. gracilis
- 11 pes anserinus
- 12 tractus iliotibialis
- 13 m. gastrocnemius
- 13A caput mediale musculi gastrocnemii
- 13B caput laterale musculi gastrocnemii
- 14 m. popliteus
- 14A tendo musculi poplitei
- 15 m. soleus
- 16 m. tibialis anterior
- 17 m. tibialis posterior
- 18 m. (fibularis) peroneus longus
- 19 m. extensor digitorum longus
- 20 corpus adiposum infrapatellare (Hoffa)
- 21 lig. cruciforme ant.
- 22 lig. cruciforme post.
- 23 m. plantaris
- 24 ligamentum patellae,
- 25 m. adductor magnus, tendo
- 26 meniscus medialis
- 27 meniscus lateralis
- 28 lig. collaterale mediale
- 29 lig. collaterale laterale
- 30 v. saphena magna
- 31 v. poplitea
- 32 a. poplitea
- 33 retinaculum patellae mediale
- 34 retinaculum patellae laterale
- 35 lig. transversum genus
- 36 n. tibialis
- 37 n. fibularis (peroneus) communis
- 38 v. saphena parva
- 39 lig. meniscofemorale anterius (Humphry)
- 40 a. tibialis post.
- 41 a. tibialis ant.
- 42 v. tibialis post.
- 43 v. tibialis ant.
- 44 n. suralis
- 45 lig. meniscofemorale posterius

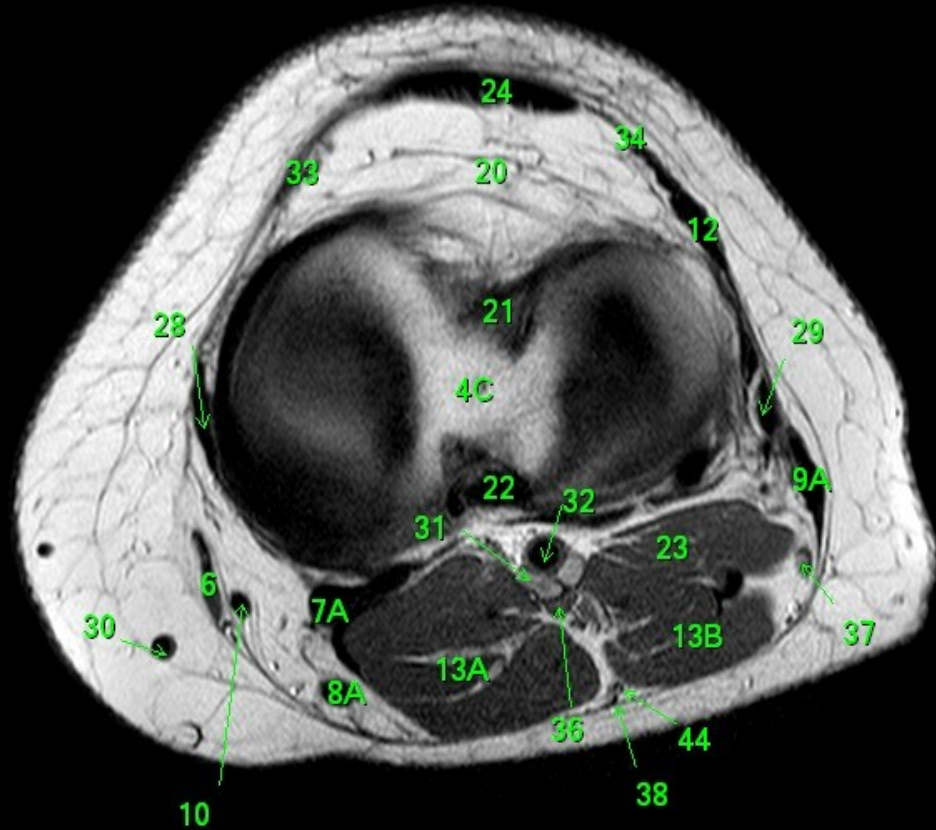


- 1 femur, corpus
- 1A condylus femoris medialis
- 1B condylus femoris lateralis
- 1C epicondylus medialis femoris
- 1D epicondylus lateralis femoris
- 1E facies patellaris femoris
- 1F facies poplitea femoris
- 2 patella
- 2A basis patellae
- 2B apex patellae
- 2C facies articularis medialis
- 2D facies articularis lateralis
- 3 fibula
- 3A apex capitis fibulae
- 3B caput fibulae
- 4 tibia
- 4A condylus medialis tibiae
- 4B condylus lateralis tibiae
- 4C eminentia intercondylaris
- 4D tuberositas tibiae
- 4E tuberculum intercondylare laterale
- 4F tuberculum intercondylare mediale
- 5 m. quadriceps femoris
- 5A m. vastus medialis
- 5B m. vastus lateralis
- 5C tendo musculi quadricipitis femoris
- 6 m. sartorius
- 7 m. semimembranosus
- 7A tendo musculi semimembranosi
- 8A m. semitendinosus, tendo
- 9 m. biceps femoris
- 9A tendo musculi bicipitis femoris
- 10 m. gracilis
- 11 pes anserinus
- 12 tractus iliotibialis
- 13 m. gastrocnemius
- 13A caput mediale musculi gastrocnemii
- 13B caput laterale musculi gastrocnemii
- 14 m. popliteus
- 14A tendo musculi poplitei
- 15 m. soleus
- 16 m. tibialis anterior
- 17 m. tibialis posterior
- 18 m. (fibularis) peroneus longus
- 19 m. extensor digitorum longus
- 20 corpus adiposum infrapatellare (Hoffa)
- 21 lig. cruciforme ant.
- 22 lig. cruciforme post.
- 23 m. plantaris
- 24 ligamentum patellae,
- 25 m. adductor magnus, tendo
- 26 meniscus medialis
- 27 meniscus lateralis
- 28 lig. collaterale mediale
- 29 lig. collaterale laterale
- 30 v. saphena magna
- 31 v. poplitea
- 32 a. poplitea
- 33 retinaculum patellae mediale
- 34 retinaculum patellae laterale
- 35 lig. transversum genus
- 36 n. tibialis
- 37 n. fibularis (peroneus) communis
- 38 v. saphena parva
- 39 lig. meniscofemorale anterius (Humphry)
- 40 a. tibialis post.
- 41 a. tibialis ant.
- 42 v. tibialis post.
- 43 v. tibialis ant.
- 44 n. suralis
- 45 lig. meniscofemorale posterius

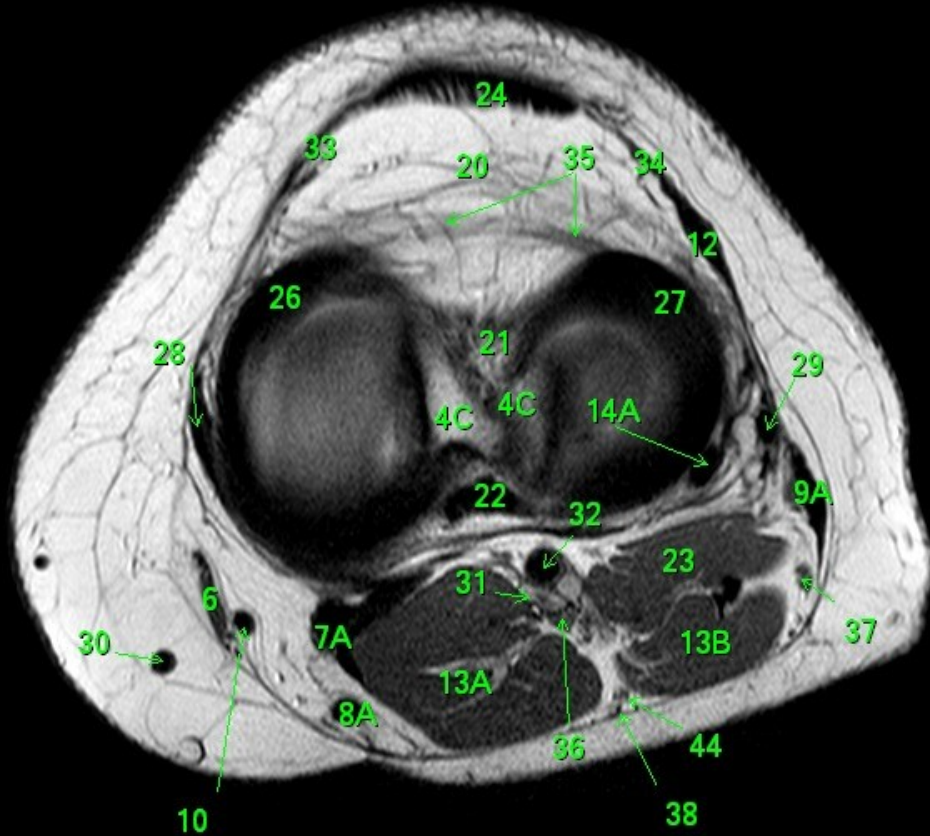


- 1 femur, corpus
- 1A condylus femoris medialis
- 1B condylus femoris lateralis
- 1C epicondylus medialis femoris
- 1D epicondylus lateralis femoris
- 1E facies patellaris femoris
- 1F facies poplitea femoris
- 2 patella
- 2A basis patellae
- 2B apex patellae
- 2C facies articularis medialis
- 2D facies articularis lateralis
- 3 fibula
- 3A apex capitis fibulae
- 3B caput fibulae
- 4 tibia
- 4A condylus medialis tibiae
- 4B condylus lateralis tibiae
- 4C eminentia intercondylaris
- 4D tuberositas tibiae
- 4E tuberculum intercondylare laterale
- 4F tuberculum intercondylare mediale
- 5 m. quadriceps femoris
- 5A m. vastus medialis
- 5B m. vastus lateralis
- 5C tendo musculi quadricipitis femoris
- 6 m. sartorius
- 7 m. semimembranosus
- 7A tendo musculi semimembranosi
- 7B m. semitendinosus, tendo
- 9 m. biceps femoris
- 9A tendo musculi bicipitis femoris
- 10 m. gracilis
- 11 pes anserinus
- 12 tractus iliotibialis
- 13 m. gastrocnemius
- 13A caput mediale musculi gastrocnemii
- 13B caput laterale musculi gastrocnemii
- 14 m. popliteus
- 14A tendo musculi poplitei
- 15 m. soleus
- 16 m. tibialis anterior
- 17 m. tibialis posterior
- 18 m. (fibularis) peroneus longus
- 19 m. extensor digitorum longus
- 20 corpus adiposum infrapatellare (Hoffa)
- 21 lig. cruciforme ant.
- 22 lig. cruciforme post.
- 23 m. plantaris
- 24 ligamentum patellae,
- 25 m. adductor magnus, tendo
- 26 meniscus medialis
- 27 meniscus lateralis
- 28 lig. collaterale mediale
- 29 lig. collaterale laterale
- 30 v. saphena magna
- 31 v. poplitea
- 32 a. poplitea
- 33 retinaculum patellae mediale
- 34 retinaculum patellae laterale
- 35 lig. transversum genus
- 36 n. tibialis
- 37 n. fibularis (peroneus) communis
- 38 v. saphena parva
- 39 lig. meniscofemorale anterius (Humphry)
- 40 a. tibialis post.
- 41 a. tibialis ant.
- 42 v. tibialis post.
- 43 v. tibialis ant.
- 44 n. suralis
- 45 lig. meniscofemorale posterius

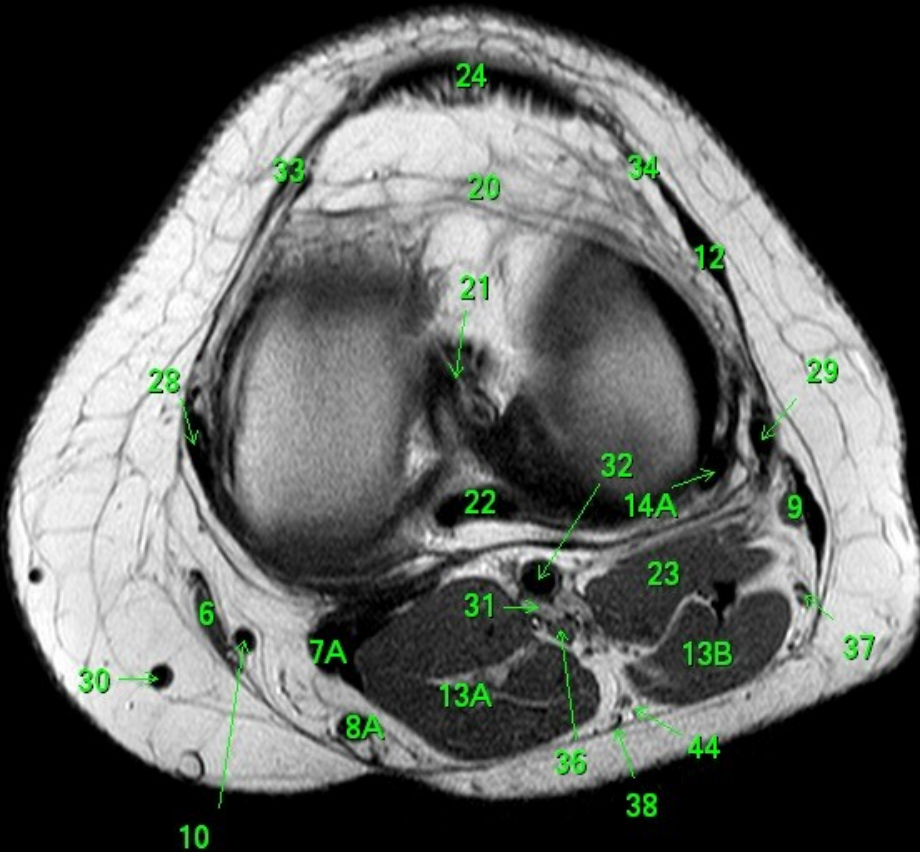
- 1 femur, corpus
- 1A condylus femoris medialis
- 1B condylus femoris lateralis
- 1C epicondylus medialis femoris
- 1D epicondylus lateralis femoris
- 1E facies patellaris femoris
- 1F facies poplitea femoris
- 2 patella
- 2A basis patellae
- 2B apex patellae
- 2C facies articularis medialis
- 2D facies articularis lateralis
- 3 fibula
- 3A apex capitis fibulae
- 3B caput fibulae
- 4 tibia
- 4A condylus medialis tibiae
- 4B condylus lateralis tibiae
- 4C eminentia intercondylaris
- 4D tuberositas tibiae
- 4E tuberculum intercondylare laterale
- 4F tuberculum intercondylare mediale
- 5 m. quadriceps femoris
- 5A m. vastus medialis
- 5B m. vastus lateralis
- 5C tendo musculi quadricipitis femoris
- 6 m. sartorius
- 7 m. semimembranosus
- 7A tendo musculi semimembranosi
- 8A m. semitendinosus, tendo
- 9 m. biceps femoris
- 9A tendo musculi bicipitis femoris
- 10 m. gracilis
- 11 pes anserinus
- 12 tractus iliotibialis
- 13 m. gastrocnemius
- 13A caput mediale musculi gastrocnemii
- 13B caput laterale musculi gastrocnemii
- 14 m. popliteus
- 14A tendo musculi poplitei
- 15 m. soleus
- 16 m. tibialis anterior
- 17 m. tibialis posterior
- 18 m. (fibularis) peroneus longus
- 19 m. extensor digitorum longus
- 20 corpus adiposum infrapatellare (Hoffa)
- 21 lig. cruciforme ant.
- 22 lig. cruciforme post.
- 23 m. plantaris
- 24 ligamentum patellae,
- 25 m. adductor magnus, tendo
- 26 meniscus medialis
- 27 meniscus lateralis
- 28 lig. collaterale mediale
- 29 lig. collaterale laterale
- 30 v. saphena magna
- 31 v. poplitea
- 32 a. poplitea
- 33 retinaculum patellae mediale
- 34 retinaculum patellae laterale
- 35 lig. transversum genus
- 36 n. tibialis
- 37 n. fibularis (peroneus) communis
- 38 v. saphena parva
- 39 lig. meniscofemorale anterius (Humphry)
- 40 a. tibialis post.
- 41 a. tibialis ant.
- 42 v. tibialis post.
- 43 v. tibialis ant.
- 44 n. suralis
- 45 lig. meniscofemorale posterius

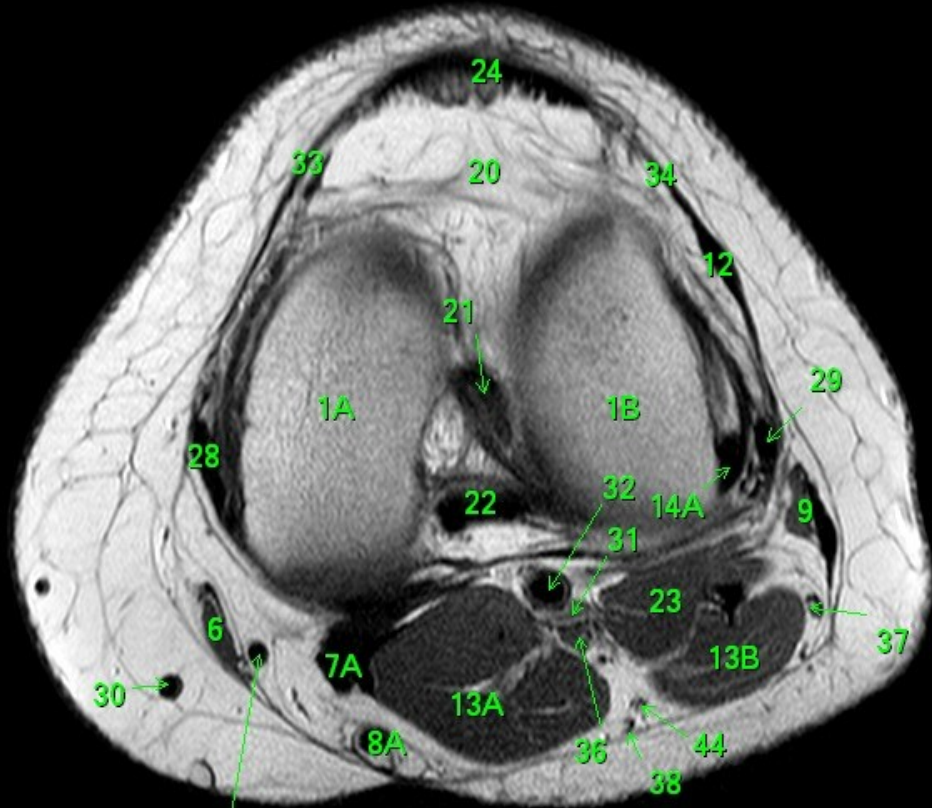


- 1 femur, corpus
- 1A condylus femoris medialis
- 1B condylus femoris lateralis
- 1C epicondylus medialis femoris
- 1D epicondylus lateralis femoris
- 1E facies patellaris femoris
- 1F facies poplitea femoris
- 2 patella
- 2A basis patellae
- 2B apex patellae
- 2C facies articularis medialis
- 2D facies articularis lateralis
- 3 fibula
- 3A apex capitis fibulae
- 3B caput fibulae
- 4 tibia
- 4A condylus medialis tibiae
- 4B condylus lateralis tibiae
- 4C eminentia intercondylaris
- 4D tuberositas tibiae
- 4E tuberculum intercondylare laterale
- 4F tuberculum intercondylare mediale
- 5 m. quadriceps femoris
- 5A m. vastus medialis
- 5B m. vastus lateralis
- 5C tendo musculi quadricipitis femoris
- 6 m. sartorius
- 7 m. semimembranosus
- 7A tendo musculi semimembranosi
- 8A m. semitendinosus, tendo
- 9 m. biceps femoris
- 9A tendo musculi bicipitis femoris
- 10 m. gracilis
- 11 pes anserinus
- 12 tractus iliotibialis
- 13 m. gastrocnemius
- 13A caput mediale musculi gastrocnemii
- 13B caput laterale musculi gastrocnemii
- 14 m. popliteus
- 14A tendo musculi poplitei
- 15 m. soleus
- 16 m. tibialis anterior
- 17 m. tibialis posterior
- 18 m. (fibularis) peroneus longus
- 19 m. extensor digitorum longus
- 20 corpus adiposum infrapatellare (Hoffa)
- 21 lig. cruciforme ant.
- 22 lig. cruciforme post.
- 23 m. plantaris
- 24 ligamentum patellae,
- 25 m. adductor magnus, tendo
- 26 meniscus medialis
- 27 meniscus lateralis
- 28 lig. collaterale mediale
- 29 lig. collaterale laterale
- 30 v. saphena magna
- 31 v. poplitea
- 32 a. poplitea
- 33 retinaculum patellae mediale
- 34 retinaculum patellae laterale
- 35 lig. transversum genus
- 36 n. tibialis
- 37 n. fibularis (peroneus) communis
- 38 v. saphena parva
- 39 lig. meniscofemorale anterius (Humphry)
- 40 a. tibialis post.
- 41 a. tibialis ant.
- 42 v. tibialis post.
- 43 v. tibialis ant.
- 44 n. suralis
- 45 lig. meniscofemorale posterius

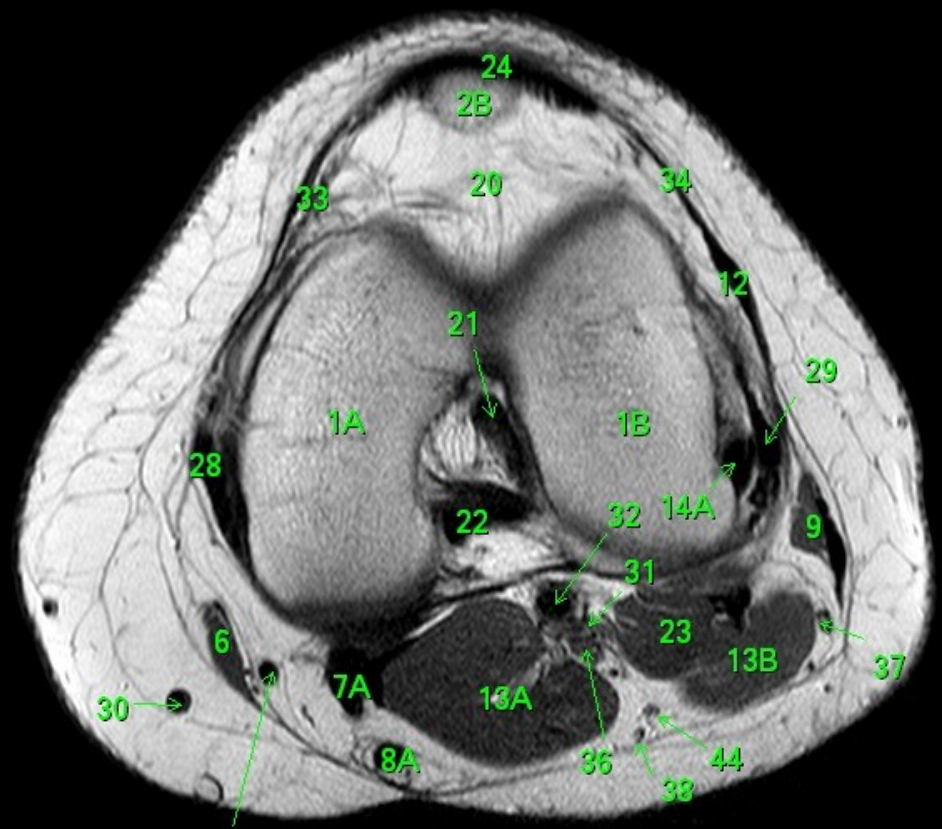


- 1 femur, corpus
- 1A condylus femoris medialis
- 1B condylus femoris lateralis
- 1C epicondylus medialis femoris
- 1D epicondylus lateralis femoris
- 1E facies patellaris femoris
- 1F facies poplitea femoris
- 2 patella
- 2A basis patellae
- 2B apex patellae
- 2C facies articularis medialis
- 2D facies articularis lateralis
- 3 fibula
- 3A apex capitis fibulae
- 3B caput fibulae
- 4 tibia
- 4A condylus medialis tibiae
- 4B condylus lateralis tibiae
- 4C eminentia intercondylaris
- 4D tuberositas tibiae
- 4E tuberculum intercondylare laterale
- 4F tuberculum intercondylare mediale
- 5 m. quadriceps femoris
- 5A m. vastus medialis
- 5B m. vastus lateralis
- 5C tendo musculi quadricipitis femoris
- 6 m. sartorius
- 7 m. semimembranosus
- 7A tendo musculi semimembranosi
- 8A m. semitendinosus, tendo
- 9 m. biceps femoris
- 9A tendo musculi bicipitis femoris
- 10 m. gracilis
- 11 pes anserinus
- 12 tractus iliotibialis
- 13 m. gastrocnemius
- 13A caput mediale musculi gastrocnemii
- 13B caput laterale musculi gastrocnemii
- 14 m. popliteus
- 14A tendo musculi poplitei
- 15 m. soleus
- 16 m. tibialis anterior
- 17 m. tibialis posterior
- 18 m. (fibularis) peroneus longus
- 19 m. extensor digitorum longus
- 20 corpus adiposum infrapatellare (Hoffa)
- 21 lig. cruciforme ant.
- 22 lig. cruciforme post.
- 23 m. plantaris
- 24 ligamentum patellae,
- 25 m. adductor magnus, tendo
- 26 meniscus medialis
- 27 meniscus lateralis
- 28 lig. collaterale mediale
- 29 lig. collaterale laterale
- 30 v. saphena magna
- 31 v. poplitea
- 32 a. poplitea
- 33 retinaculum patellae mediale
- 34 retinaculum patellae laterale
- 35 lig. transversum genus
- 36 n. tibialis
- 37 n. fibularis (peroneus) communis
- 38 v. saphena parva
- 39 lig. meniscofemorale anterius (Humphry)
- 40 a. tibialis post.
- 41 a. tibialis ant.
- 42 v. tibialis post.
- 43 v. tibialis ant.
- 44 n. suralis
- 45 lig. meniscofemorale posterius

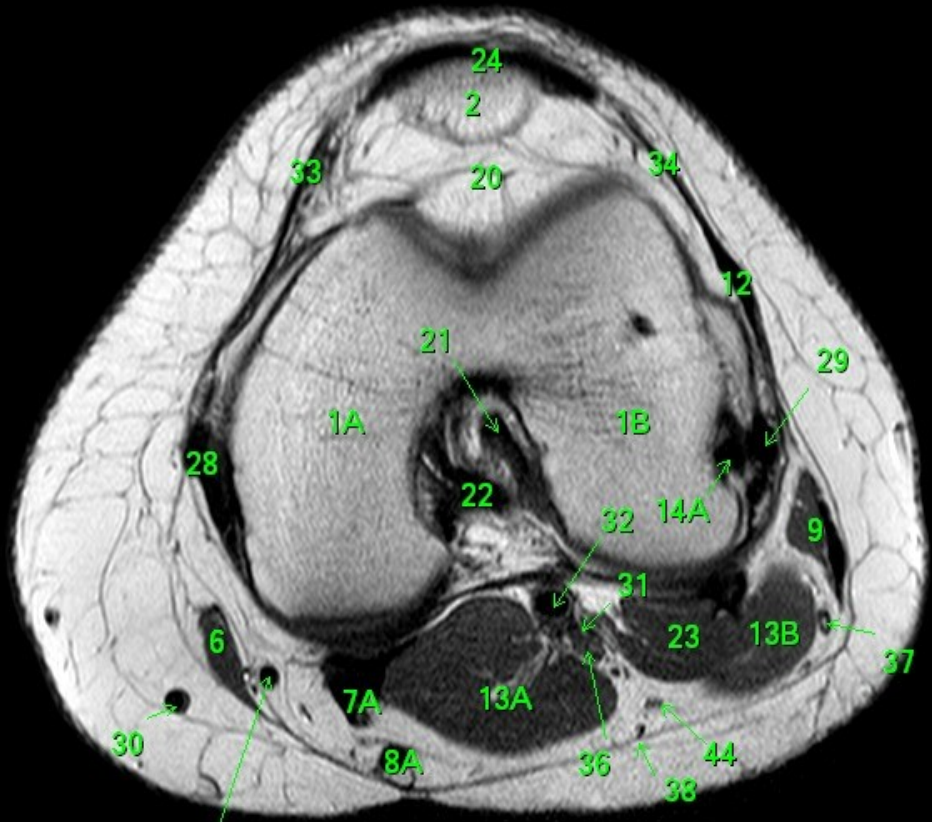




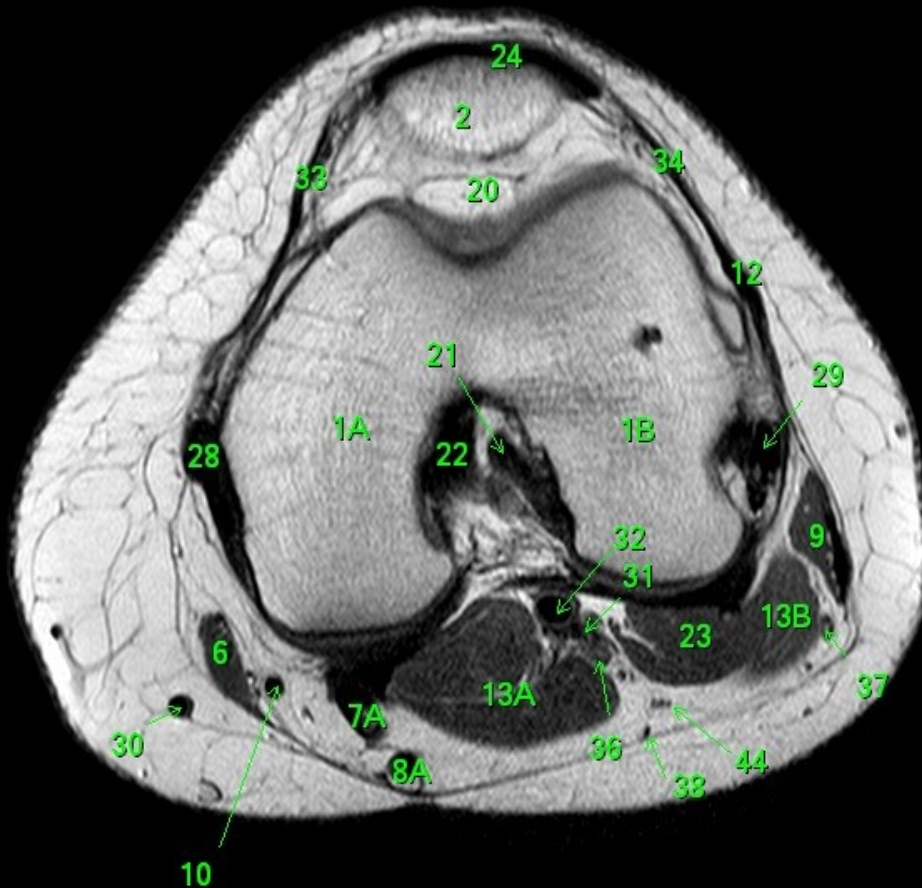
- 1 femur, corpus
- 1A condylus femoris medialis
- 1B condylus femoris lateralis
- 1C epicondylus medialis femoris
- 1D epicondylus lateralis femoris
- 1E facies patellaris femoris
- 1F facies poplitea femoris
- 2 patella
- 2A basis patellae
- 2B apex patellae
- 2C facies articularis medialis
- 2D facies articularis lateralis
- 3 fibula
- 3A apex capitis fibulae
- 3B caput fibulae
- 4 tibia
- 4A condylus medialis tibiae
- 4B condylus lateralis tibiae
- 4C eminentia intercondylaris
- 4D tuberositas tibiae
- 4E tuberculum intercondylare laterale
- 4F tuberculum intercondylare mediale
- 5 m. quadriceps femoris
- 5A m. vastus medialis
- 5B m. vastus lateralis
- 5C tendo musculi quadricipitis femoris
- 6 m. sartorius
- 7 m. semimembranosus
- 7A tendo musculi semimembranosi
- 8A m. semitendinosus, tendo
- 9 m. biceps femoris
- 9A tendo musculi bicipitis femoris
- 10 m. gracilis
- 11 pes anserinus
- 12 tractus iliotibialis
- 13 m. gastrocnemius
- 13A caput mediale musculi gastrocnemii
- 13B caput laterale musculi gastrocnemii
- 14 m. popliteus
- 14A tendo musculi poplitei
- 15 m. soleus
- 16 m. tibialis anterior
- 17 m. tibialis posterior
- 18 m. (fibularis) peroneus longus
- 19 m. extensor digitorum longus
- 20 corpus adiposum infrapatellere (Hoffa)
- 21 lig. cruciforme ant.
- 22 lig. cruciforme post.
- 23 m. plantaris
- 24 ligamentum patellae,
- 25 m. adductor magnus, tendo
- 26 meniscus medialis
- 27 meniscus lateralis
- 28 lig. collaterale mediale
- 29 lig. collaterale laterale
- 30 v. saphena magna
- 31 v. poplitea
- 32 a. poplitea
- 33 retinaculum patellae mediale
- 34 retinaculum patellae laterale
- 35 lig. transversum genus
- 36 n. tibialis
- 37 n. fibularis (peroneus) communis
- 38 v. saphena parva
- 39 lig. meniscofemorale anterius (Humphry)
- 40 a. tibialis post.
- 41 a. tibialis ant.
- 42 v. tibialis post.
- 43 v. tibialis ant.
- 44 n. suralis
- 45 lig. meniscofemorale posterius



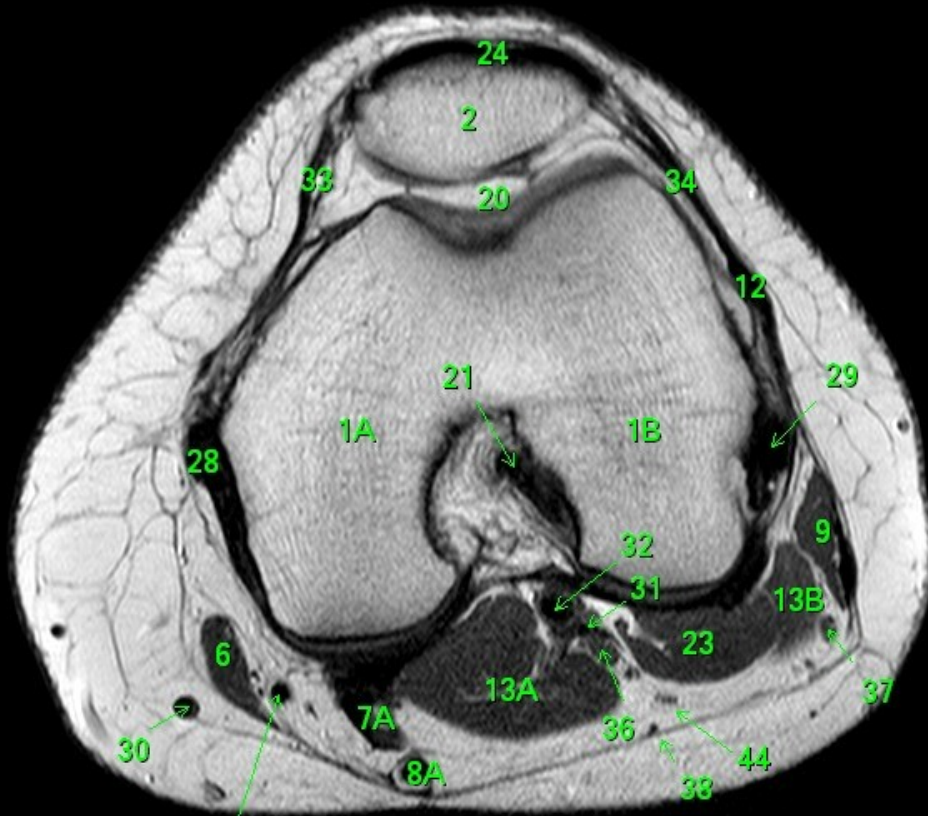
- 1 femur, corpus
- 1A condylus femoris medialis
- 1B condylus femoris lateralis
- 1C epicondylus medialis femoris
- 1D epicondylus lateralis femoris
- 1E facies patellaris femoris
- 1F facies poplitea femoris
- 2 patella
- 2A basis patellae
- 2B apex patellae
- 2C facies articularis medialis
- 2D facies articularis lateralis
- 3 fibula
- 3A apex capitis fibulae
- 3B caput fibulae
- 4 tibia
- 4A condylus medialis tibiae
- 4B condylus lateralis tibiae
- 4C eminentia intercondylaris
- 4D tuberositas tibiae
- 4E tuberculum intercondylare laterale
- 4F tuberculum intercondylare mediale
- 5 m. quadriceps femoris
- 5A m. vastus medialis
- 5B m. vastus lateralis
- 5C tendo musculi quadricipitis femoris
- 6 m. sartorius
- 7 m. semimembranosus
- 7A tendo musculi semimembranosi
- 8A m. semitendinosus, tendo
- 9 m. biceps femoris
- 9A tendo musculi bicipitis femoris
- 10 m. gracilis
- 11 pes anserinus
- 12 tractus iliotibialis
- 13 m. gastrocnemius
- 13A caput mediale musculi gastrocnemii
- 13B caput laterale musculi gastrocnemii
- 14 m. popliteus
- 14A tendo musculi poplitei
- 15 m. soleus
- 16 m. tibialis anterior
- 17 m. tibialis posterior
- 18 m. (fibularis) peroneus longus
- 19 m. extensor digitorum longus
- 20 corpus adiposum infrapatellere (Hoffa)
- 21 lig. cruciforme ant.
- 22 lig. cruciforme post.
- 23 m. plantaris
- 24 ligamentum patellae,
- 25 m. adductor magnus, tendo
- 26 meniscus medialis
- 27 meniscus lateralis
- 28 lig. collaterale mediale
- 29 lig. collaterale laterale
- 30 v. saphena magna
- 31 v. poplitea
- 32 a. poplitea
- 33 retinaculum patellae mediale
- 34 retinaculum patellae laterale
- 35 lig. transversum genus
- 36 n. tibialis
- 37 n. fibularis (peroneus) communis
- 38 v. saphena parva
- 39 lig. meniscofemorale anterius (Humphry)
- 40 a. tibialis post.
- 41 a. tibialis ant.
- 42 v. tibialis post.
- 43 v. tibialis ant.
- 44 n. suralis
- 45 lig. meniscofemorale posterius



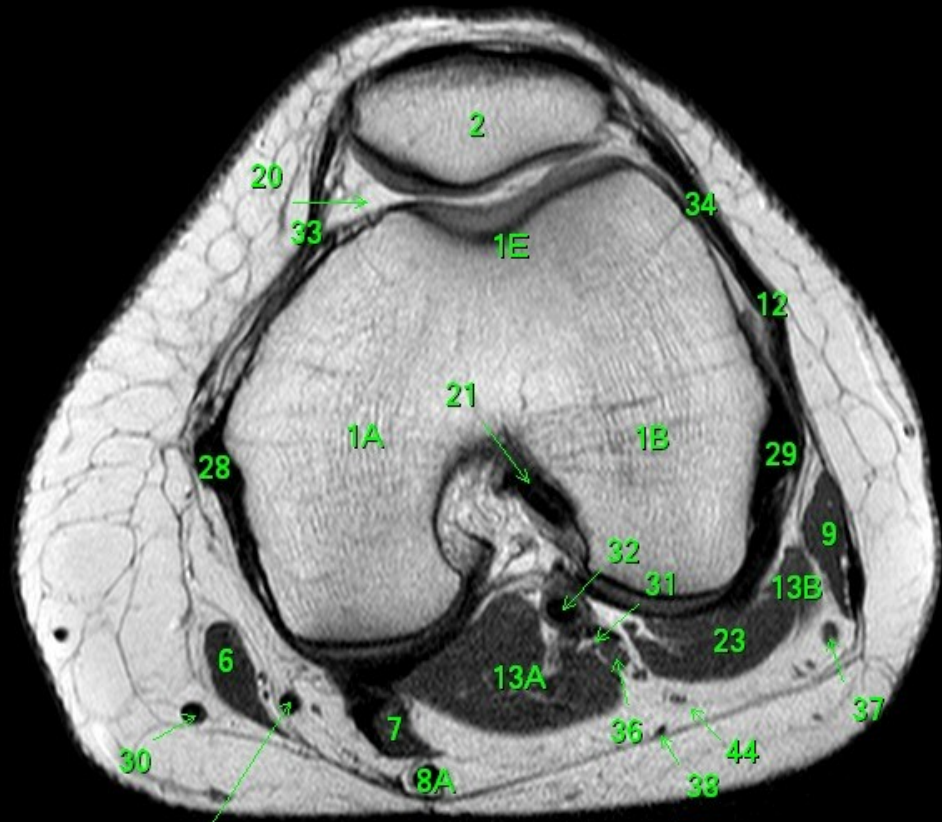
- 1 femur, corpus
- 1A condylus femoris medialis
- 1B condylus femoris lateralis
- 1C epicondylus medialis femoris
- 1D epicondylus lateralis femoris
- 1E facies patellaris femoris
- 1F facies poplitea femoris
- 2 patella
- 2A basis patellae
- 2B apex patellae
- 2C facies articularis medialis
- 2D facies articularis lateralis
- 3 fibula
- 3A apex capitis fibulae
- 3B caput fibulae
- 4 tibia
- 4A condylus medialis tibiae
- 4B condylus lateralis tibiae
- 4C eminentia intercondylaris
- 4D tuberositas tibiae
- 4E tuberculum intercondylare laterale
- 4F tuberculum intercondylare mediale
- 5 m. quadriceps femoris
- 5A m. vastus medialis
- 5B m. vastus lateralis
- 5C tendo musculi quadricipitis femoris
- 6 m. sartorius
- 7 m. semimembranosus
- 7A tendo musculi semimembranosi
- 8A m. semitendinosus, tendo
- 9 m. biceps femoris
- 9A tendo musculi bicipitis femoris
- 10 m. gracilis
- 11 pes anserinus
- 12 tractus iliotibialis
- 13 m. gastrocnemius
- 13A caput mediale musculi gastrocnemii
- 13B caput laterale musculi gastrocnemii
- 14 m. popliteus
- 14A tendo musculi poplitei
- 15 m. soleus
- 16 m. tibialis anterior
- 17 m. tibialis posterior
- 18 m. (fibularis) peroneus longus
- 19 m. extensor digitorum longus
- 20 corpus adiposum infrapatellere (Hoffa)
- 21 lig. cruciforme ant.
- 22 lig. cruciforme post.
- 23 m. plantaris
- 24 ligamentum patellae,
- 25 m. adductor magnus, tendo
- 26 meniscus medialis
- 27 meniscus lateralis
- 28 lig. collaterale mediale
- 29 lig. collaterale laterale
- 30 v. saphena magna
- 31 v. poplitea
- 32 a. poplitea
- 33 retinaculum patellae mediale
- 34 retinaculum patellae laterale
- 35 lig. transversum genus
- 36 n. tibialis
- 37 n. fibularis (peroneus) communis
- 38 v. saphena parva
- 39 lig. meniscofemorale anterius (Humphry)
- 40 a. tibialis post.
- 41 a. tibialis ant.
- 42 v. tibialis post.
- 43 v. tibialis ant.
- 44 n. suralis
- 45 lig. meniscofemorale posterius



- 1 femur, corpus
- 1A condylus femoris medialis
- 1B condylus femoris lateralis
- 1C epicondylus medialis femoris
- 1D epicondylus lateralis femoris
- 1E facies patellaris femoris
- 1F facies poplitea femoris
- 2 patella
- 2A basis patellae
- 2B apex patellae
- 2C facies articularis medialis
- 2D facies articularis lateralis
- 3 fibula
- 3A apex capitis fibulae
- 3B caput fibulae
- 4 tibia
- 4A condylus medialis tibiae
- 4B condylus lateralis tibiae
- 4C eminentia intercondylaris
- 4D tuberositas tibiae
- 4E tuberculum intercondylare laterale
- 4F tuberculum intercondylare mediale
- 5 m. quadriceps femoris
- 5A m. vastus medialis
- 5B m. vastus lateralis
- 5C tendo musculi quadricipitis femoris
- 6 m. sartorius
- 7 m. semimembranosus
- 7A tendo musculi semimembranosi
- 8A m. semitendinosus, tendo
- 9 m. biceps femoris
- 9A tendo musculi bicipitis femoris
- 10 m. gracilis
- 11 pes anserinus
- 12 tractus iliotibialis
- 13 m. gastrocnemius
- 13A caput mediale musculi gastrocnemii
- 13B caput laterale musculi gastrocnemii
- 14 m. popliteus
- 14A tendo musculi poplitei
- 15 m. soleus
- 16 m. tibialis anterior
- 17 m. tibialis posterior
- 18 m. (fibularis) peroneus longus
- 19 m. extensor digitorum longus
- 20 corpus adiposum infrapatellare (Hoffa)
- 21 lig. cruciforme ant.
- 22 lig. cruciforme post.
- 23 m. plantaris
- 24 ligamentum patellae,
- 25 m. adductor magnus, tendo
- 26 meniscus medialis
- 27 meniscus lateralis
- 28 lig. collaterale mediale
- 29 lig. collaterale laterale
- 30 v. saphena magna
- 31 v. poplitea
- 32 a. poplitea
- 33 retinaculum patellae mediale
- 34 retinaculum patellae laterale
- 35 lig. transversum genus
- 36 n. tibialis
- 37 n. fibularis (peroneus) communis
- 38 v. saphena parva
- 39 lig. meniscofemorale anterius (Humphry)
- 40 a. tibialis post.
- 41 a. tibialis ant.
- 42 v. tibialis post.
- 43 v. tibialis ant.
- 44 n. suralis
- 45 lig. meniscofemorale posterius



- 1 femur, corpus
- 1A condylus femoris medialis
- 1B condylus femoris lateralis
- 1C epicondylus medialis femoris
- 1D epicondylus lateralis femoris
- 1E facies patellaris femoris
- 1F facies poplitea femoris
- 2 patella
- 2A basis patellae
- 2B apex patellae
- 2C facies articularis medialis
- 2D facies articularis lateralis
- 3 fibula
- 3A apex capitis fibulae
- 3B caput fibulae
- 4 tibia
- 4A condylus medialis tibiae
- 4B condylus lateralis tibiae
- 4C eminentia intercondylaris
- 4D tuberositas tibiae
- 4E tuberculum intercondylare laterale
- 4F tuberculum intercondylare mediale
- 5 m. quadriceps femoris
- 5A m. vastus medialis
- 5B m. vastus lateralis
- 5C tendo musculi quadricipitis femoris
- 6 m. sartorius
- 7 m. semimembranosus
- 7A tendo musculi semimembranosi
- 8A m. semitendinosus, tendo
- 9 m. biceps femoris
- 9A tendo musculi bicipitis femoris
- 10 m. gracilis
- 11 pes anserinus
- 12 tractus iliotibialis
- 13 m. gastrocnemius
- 13A caput mediale musculi gastrocnemii
- 13B caput laterale musculi gastrocnemii
- 14 m. popliteus
- 14A tendo musculi poplitei
- 15 m. soleus
- 16 m. tibialis anterior
- 17 m. tibialis posterior
- 18 m. (fibularis) peroneus longus
- 19 m. extensor digitorum longus
- 20 corpus adiposum infrapatellare (Hoffa)
- 21 lig. cruciforme ant.
- 22 lig. cruciforme post.
- 23 m. plantaris
- 24 ligamentum patellae,
- 25 m. adductor magnus, tendo
- 26 meniscus medialis
- 27 meniscus lateralis
- 28 lig. collaterale mediale
- 29 lig. collaterale laterale
- 30 v. saphena magna
- 31 v. poplitea
- 32 a. poplitea
- 33 retinaculum patellae mediale
- 34 retinaculum patellae laterale
- 35 lig. transversum genus
- 36 n. tibialis
- 37 n. fibularis (peroneus) communis
- 38 v. saphena parva
- 39 lig. meniscofemorale anterius (Humphry)
- 40 a. tibialis post.
- 41 a. tibialis ant.
- 42 v. tibialis post.
- 43 v. tibialis ant.
- 44 n. suralis
- 45 lig. meniscofemorale posterius

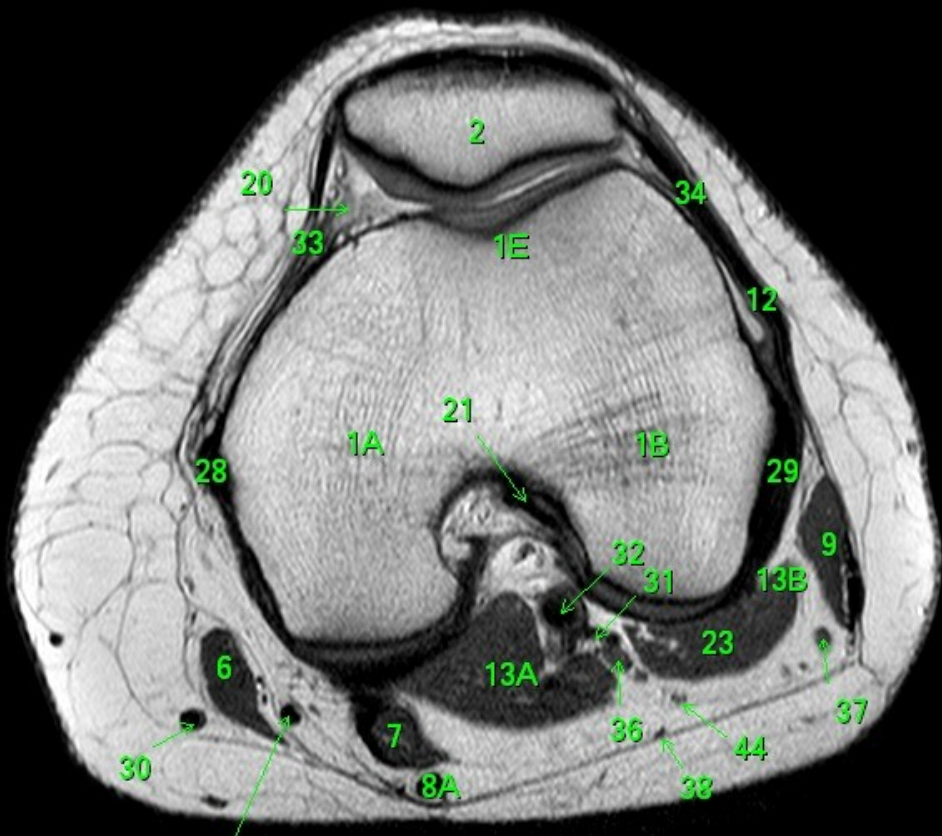


- 1 femur, corpus
- 1A condylus femoris medialis
- 1B condylus femoris lateralis
- 1C epicondylus medialis femoris
- 1D epicondylus lateralis femoris
- 1E facies patellaris femoris
- 1F facies poplitea femoris
- 2 patella
- 2A basis patellae
- 2B apex patellae
- 2C facies articularis medialis
- 2D facies articularis lateralis
- 3 fibula
- 3A apex capitis fibulae
- 3B caput fibulae
- 4 tibia
- 4A condylus medialis tibiae
- 4B condylus lateralis tibiae
- 4C eminentia intercondylaris
- 4D tuberositas tibiae
- 4E tuberculum intercondylare laterale
- 4F tuberculum intercondylare mediale
- 5 m. quadriceps femoris
- 5A m. vastus medialis
- 5B m. vastus lateralis
- 5C tendo musculi quadricipitis femoris
- 6 m. sartorius
- 7 m. semimembranosus
- 7A tendo musculi semimembranosi
- 8A m. semitendinosus, tendo
- 9 m. biceps femoris
- 9A tendo musculi bicipitis femoris
- 10 m. gracilis
- 11 pes anserinus
- 12 tractus iliotibialis
- 13 m. gastrocnemius
- 13A caput mediale musculi gastrocnemii
- 13B caput laterale musculi gastrocnemii
- 14 m. popliteus
- 14A tendo musculi poplitei
- 15 m. soleus
- 16 m. tibialis anterior
- 17 m. tibialis posterior
- 18 m. (fibularis) peroneus longus
- 19 m. extensor digitorum longus
- 20 corpus adiposum infrapatellere (Hoffa)
- 21 lig. cruciforme ant.
- 22 lig. cruciforme post.
- 23 m. plantaris
- 24 ligamentum patellae,
- 25 m. adductor magnus, tendo
- 26 meniscus medialis
- 27 meniscus lateralis
- 28 lig. collaterale mediale
- 29 lig. collaterale laterale
- 30 v. saphena magna
- 31 v. poplitea
- 32 a. poplitea
- 33 retinaculum patellae mediale
- 34 retinaculum patellae laterale
- 35 lig. transversum genus
- 36 n. tibialis
- 37 n. fibularis (peroneus) communis
- 38 v. saphena parva
- 39 lig. meniscofemorale anterius (Humphry)
- 40 a. tibialis post.
- 41 a. tibialis ant.
- 42 v. tibialis post.
- 43 v. tibialis ant.
- 44 n. suralis
- 45 lig. meniscofemorale posterius

A

FN Bohunice
OY F

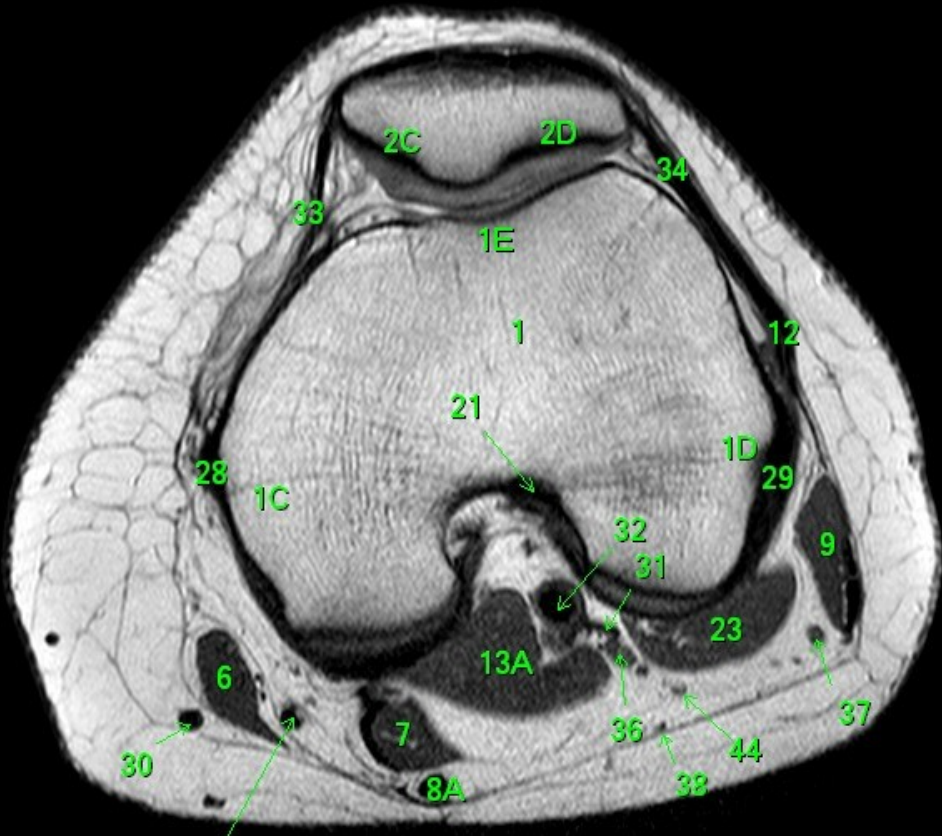
- 1 femur, corpus
- 1A condylus femoris medialis
- 1B condylus femoris lateralis
- 1C epicondylus medialis femoris
- 1D epicondylus lateralis femoris
- 1E facies patellaris femoris
- 1F facies poplitea femoris
- 2 patella
- 2A basis patellae
- 2B apex patellae
- 2C facies articularis medialis
- 2D facies articularis lateralis
- 3 fibula
- 3A apex capitis fibulae
- 3B caput fibulae
- 4 tibia
- 4A condylus medialis tibiae
- 4B condylus lateralis tibiae
- 4C eminentia intercondylaris
- 4D tuberositas tibiae
- 4E tuberculum intercondylare laterale
- 4F tuberculum intercondylare mediale
- 5 m. quadriceps femoris
- 5A m. vastus medialis
- 5B m. vastus lateralis
- 5C tendo musculi quadricipitis femoris
- 6 m. sartorius
- 7 m. semimembranosus
- 7A tendo musculi semimembranosi
- 8A m. semitendinosus, tendo
- 9 m. biceps femoris
- 9A tendo musculi bicipitis femoris
- 10 m. gracilis
- 11 pes anserinus
- 12 tractus iliotibialis
- 13 m. gastrocnemius
- 13A caput mediale musculi gastrocnemii
- 13B caput laterale musculi gastrocnemii
- 14 m. popliteus
- 14A tendo musculi poplitei
- 15 m. soleus
- 16 m. tibialis anterior
- 17 m. tibialis posterior
- 18 m. (fibularis) peroneus longus
- 19 m. extensor digitorum longus
- 20 corpus adiposum infrapatellare (Hoffa)
- 21 lig. cruciforme ant.
- 22 lig. cruciforme post.
- 23 m. plantaris
- 24 ligamentum patellae,
- 25 m. adductor magnus, tendo
- 26 meniscus medialis
- 27 meniscus lateralis
- 28 lig. collaterale mediale
- 29 lig. collaterale laterale
- 30 v. saphena magna
- 31 v. poplitea
- 32 a. poplitea
- 33 retinaculum patellae mediale
- 34 retinaculum patellae laterale
- 35 lig. transversum genus
- 36 n. tibialis
- 37 n. fibularis (peroneus) communis
- 38 v. saphena parva
- 39 lig. meniscofemorale anterius (Humphry)
- 40 a. tibialis post.
- 41 a. tibialis ant.
- 42 v. tibialis post.
- 43 v. tibialis ant.
- 44 n. suralis
- 45 lig. meniscofemorale posterius



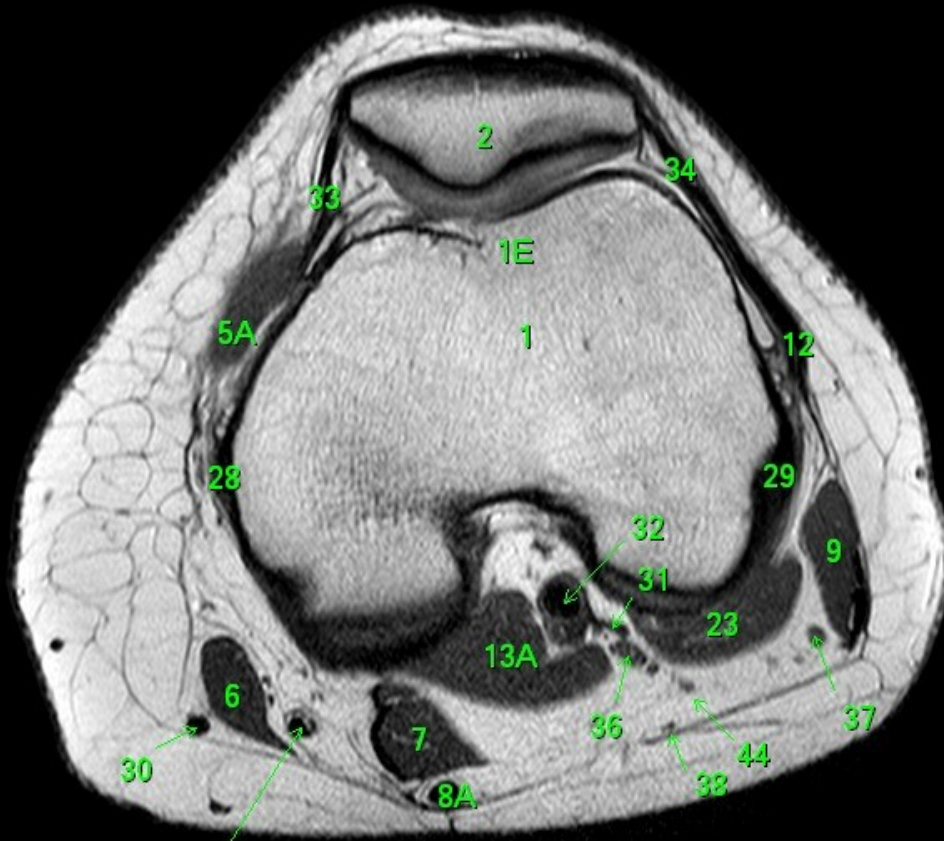
R

L

P

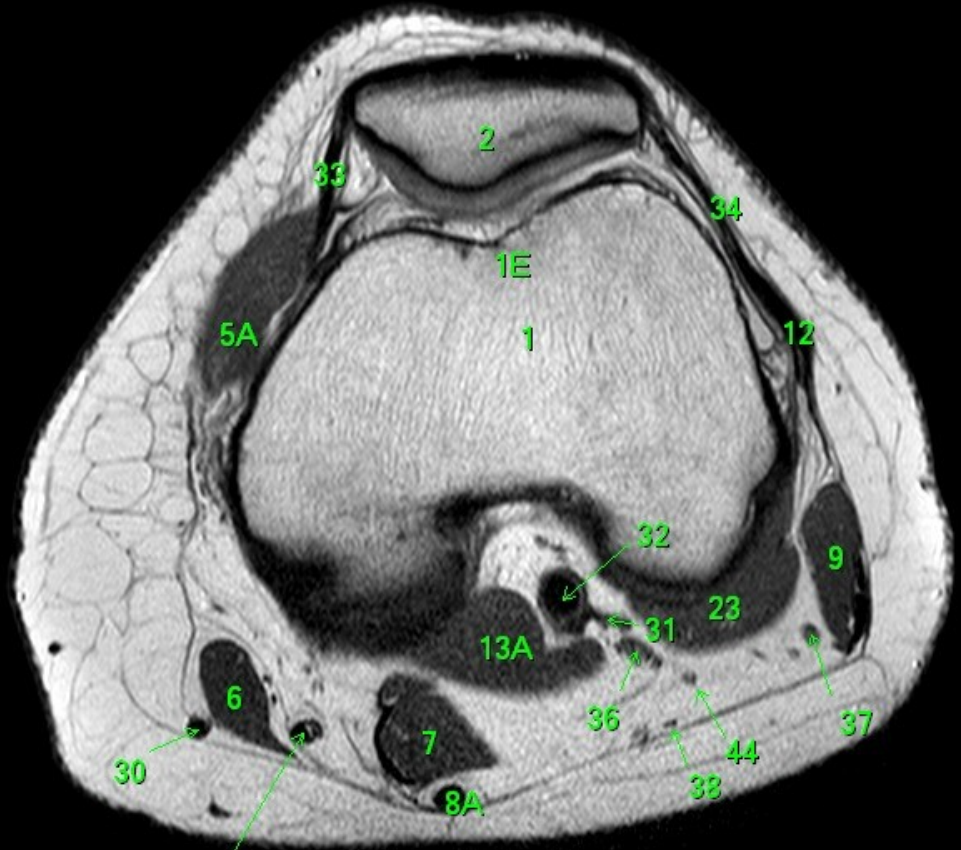


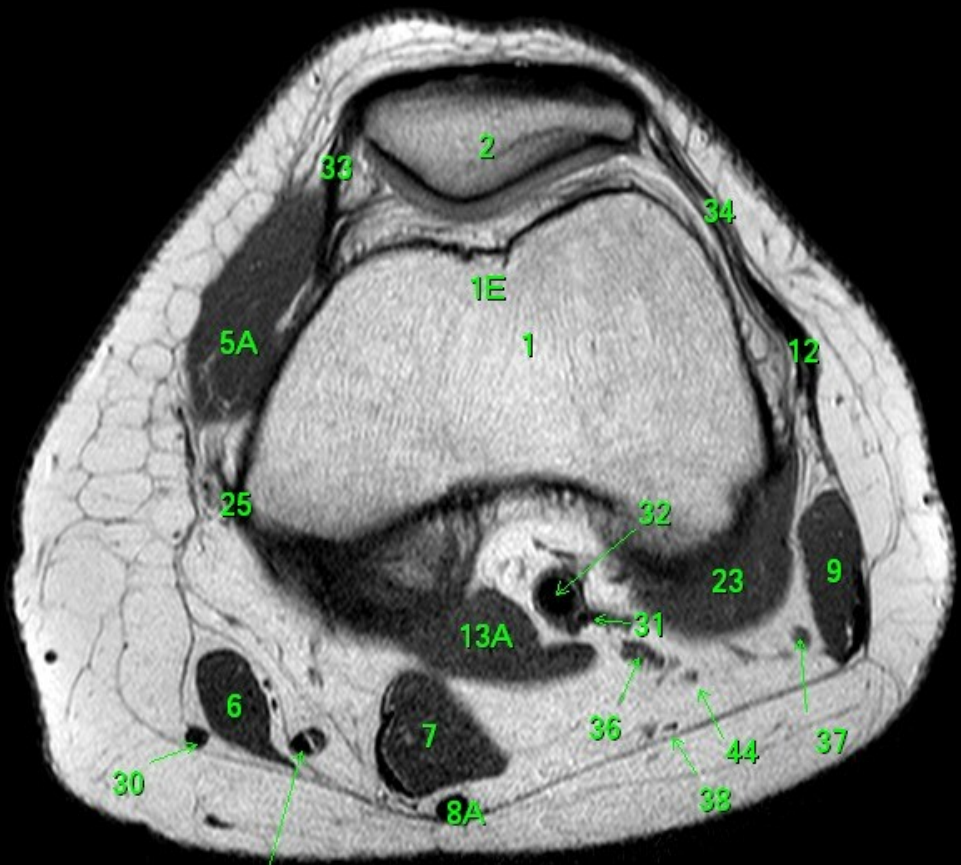
- 1 femur, corpus
- 1A condylus femoris medialis
- 1B condylus femoris lateralis
- 1C epicondylus medialis femoris
- 1D epicondylus lateralis femoris
- 1E facies patellaris femoris
- 1F facies poplitea femoris
- 2 patella
- 2A basis patellae
- 2B apex patellae
- 2C facies articularis medialis
- 2D facies articularis lateralis
- 3 fibula
- 3A apex capitis fibulae
- 3B caput fibulae
- 4 tibia
- 4A condylus medialis tibiae
- 4B condylus lateralis tibiae
- 4C eminentia intercondylaris
- 4D tuberositas tibiae
- 4E tuberculum intercondylare laterale
- 4F tuberculum intercondylare mediale
- 5 m. quadriceps femoris
- 5A m. vastus medialis
- 5B m. vastus lateralis
- 5C tendo musculi quadricipitis femoris
- 6 m. sartorius
- 7 m. semimembranosus
- 7A tendo musculi semimembranosus
- 8A m. semitendinosus, tendo
- 9 m. biceps femoris
- 9A tendo musculi bicipitis femoris
- 10 m. gracilis
- 11 pes anserinus
- 12 tractus iliotibialis
- 13 m. gastrocnemius
- 13A caput mediale musculi gastrocnemii
- 13B caput laterale musculi gastrocnemii
- 14 m. popliteus
- 14A tendo musculi poplitei
- 15 m. soleus
- 16 m. tibialis anterior
- 17 m. tibialis posterior
- 18 m. (fibularis) peroneus longus
- 19 m. extensor digitorum longus
- 20 corpus adiposum infrapatellere (Hoffa)
- 21 lig. cruciforme ant.
- 22 lig. cruciforme post.
- 23 m. plantaris
- 24 ligamentum patellae,
- 25 m. adductor magnus, tendo
- 26 meniscus medialis
- 27 meniscus lateralis
- 28 lig. collaterale mediale
- 29 lig. collaterale laterale
- 30 v. saphena magna
- 31 v. poplitea
- 32 a. poplitea
- 33 retinaculum patellae mediale
- 34 retinaculum patellae laterale
- 35 lig. transversum genus
- 36 n. tibialis
- 37 n. fibularis (peroneus) communis
- 38 v. saphena parva
- 39 lig. meniscofemorale anterius (Humphry)
- 40 a. tibialis post.
- 41 a. tibialis ant.
- 42 v. tibialis post.
- 43 v. tibialis ant.
- 44 n. suralis
- 45 lig. meniscofemorale posterius



- 1 femur, corpus
- 1A condylus femoris medialis
- 1B condylus femoris lateralis
- 1C epicondylus medialis femoris
- 1D epicondylus lateralis femoris
- 1E facies patellaris femoris
- 1F facies poplitea femoris
- 2 patella
- 2A basis patellae
- 2B apex patellae
- 2C facies articularis medialis
- 2D facies articularis lateralis
- 3 fibula
- 3A apex capitis fibulae
- 3B caput fibulae
- 4 tibia
- 4A condylus medialis tibiae
- 4B condylus lateralis tibiae
- 4C eminentia intercondylaris
- 4D tuberositas tibiae
- 4E tuberculum intercondylare laterale
- 4F tuberculum intercondylare mediale
- 5 m. quadriceps femoris
- 5A m. vastus medialis
- 5B m. vastus lateralis
- 5C tendo musculi quadricipitis femoris
- 6 m. sartorius
- 7 m. semimembranosus
- 7A tendo musculi semimembranosi
- 8A m. semitendinosus, tendo
- 9 m. biceps femoris
- 9A tendo musculi bicipitis femoris
- 10 m. gracilis
- 11 pes anserinus
- 12 tractus iliotibialis
- 13 m. gastrocnemius
- 13A caput mediale musculi gastrocnemii
- 13B caput laterale musculi gastrocnemii
- 14 m. popliteus
- 14A tendo musculi poplitei
- 15 m. soleus
- 16 m. tibialis anterior
- 17 m. tibialis posterior
- 18 m. (fibularis) peroneus longus
- 19 m. extensor digitorum longus
- 20 corpus adiposum infrapatellare (Hoffa)
- 21 lig. cruciforme ant.
- 22 lig. cruciforme post.
- 23 m. plantaris
- 24 ligamentum patellae,
- 25 m. adductor magnus, tendo
- 26 meniscus medialis
- 27 meniscus lateralis
- 28 lig. collaterale mediale
- 29 lig. collaterale laterale
- 30 v. saphena magna
- 31 v. poplitea
- 32 a. poplitea
- 33 retinaculum patellae mediale
- 34 retinaculum patellae laterale
- 35 lig. transversum genus
- 36 n. tibialis
- 37 n. fibularis (peroneus) communis
- 38 v. saphena parva
- 39 lig. meniscofemorale anterius (Humphry)
- 40 a. tibialis post.
- 41 a. tibialis ant.
- 42 v. tibialis post.
- 43 v. tibialis ant.
- 44 n. suralis
- 45 lig. meniscofemorale posterius

- 1 femur, corpus
- 1A condylus femoris medialis
- 1B condylus femoris lateralis
- 1C epicondylus medialis femoris
- 1D epicondylus lateralis femoris
- 1E facies patellaris femoris
- 1F facies poplitea femoris
- 2 patella
- 2A basis patellae
- 2B apex patellae
- 2C facies articularis medialis
- 2D facies articularis lateralis
- 3 fibula
- 3A apex capitis fibulae
- 3B caput fibulae
- 4 tibia
- 4A condylus medialis tibiae
- 4B condylus lateralis tibiae
- 4C eminentia intercondylaris
- 4D tuberositas tibiae
- 4E tuberculum intercondylare laterale
- 4F tuberculum intercondylare mediale
- 5 m. quadriceps femoris
- 5A m. vastus medialis
- 5B m. vastus lateralis
- 5C tendo musculi quadricipitis femoris
- 6 m. sartorius
- 7 m. semimembranosus
- 7A tendo musculi semimembranosus
- 8A m. semitendinosus, tendo
- 9 m. biceps femoris
- 9A tendo musculi bicipitis femoris
- 10 m. gracilis
- 11 pes anserinus
- 12 tractus iliotibialis
- 13 m. gastrocnemius
- 13A caput mediale musculi gastrocnemii
- 13B caput laterale musculi gastrocnemii
- 14 m. popliteus
- 14A tendo musculi poplitei
- 15 m. soleus
- 16 m. tibialis anterior
- 17 m. tibialis posterior
- 18 m. (fibularis) peroneus longus
- 19 m. extensor digitorum longus
- 20 corpus adiposum infrapatellare (Hoffa)
- 21 lig. cruciforme ant.
- 22 lig. cruciforme post.
- 23 m. plantaris
- 24 ligamentum patellae,
- 25 m. adductor magnus, tendo
- 26 meniscus medialis
- 27 meniscus lateralis
- 28 lig. collaterale mediale
- 29 lig. collaterale laterale
- 30 v. saphena magna
- 31 v. poplitea
- 32 a. poplitea
- 33 retinaculum patellae mediale
- 34 retinaculum patellae laterale
- 35 lig. transversum genus
- 36 n. tibialis
- 37 n. fibularis (peroneus) communis
- 38 v. saphena parva
- 39 lig. meniscofemorale anterius (Humphry)
- 40 a. tibialis post.
- 41 a. tibialis ant.
- 42 v. tibialis post.
- 43 v. tibialis ant.
- 44 n. suralis
- 45 lig. meniscofemorale posterius



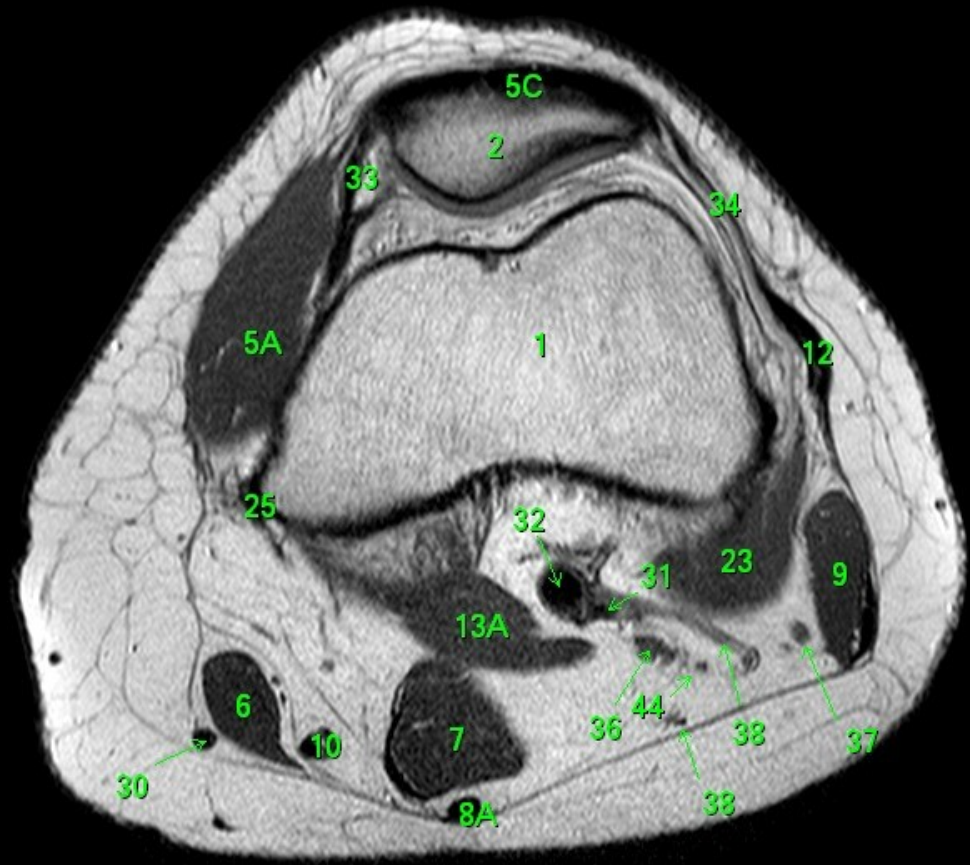


- 1 femur, corpus
- 1A condylus femoris medialis
- 1B condylus femoris lateralis
- 1C epicondylus medialis femoris
- 1D epicondylus lateralis femoris
- 1E facies patellaris femoris
- 1F facies poplitea femoris
- 2 patella
- 2A basis patellae
- 2B apex patellae
- 2C facies articularis medialis
- 2D facies articularis lateralis
- 3 fibula
- 3A apex capitis fibulae
- 3B caput fibulae
- 4 tibia
- 4A condylus medialis tibiae
- 4B condylus lateralis tibiae
- 4C eminentia intercondylaris
- 4D tuberositas tibiae
- 4E tuberculum intercondylare laterale
- 4F tuberculum intercondylare mediale
- 5 m. quadriceps femoris
- 5A m. vastus medialis
- 5B m. vastus lateralis
- 5C tendo musculi quadricipitis femoris
- 6 m. sartorius
- 7 m. semimembranosus
- 7A tendo musculi semimembranosi
- 8A m. semitendinosus, tendo
- 9 m. biceps femoris
- 9A tendo musculi bicipitis femoris
- 10 m. gracilis
- 11 pes anserinus
- 12 tractus iliotibialis
- 13 m. gastrocnemius
- 13A caput mediale musculi gastrocnemii
- 13B caput laterale musculi gastrocnemii
- 14 m. popliteus
- 14A tendo musculi poplitei
- 15 m. soleus
- 16 m. tibialis anterior
- 17 m. tibialis posterior
- 18 m. (fibularis) peroneus longus
- 19 m. extensor digitorum longus
- 20 corpus adiposum infrapatellare (Hoffa)
- 21 lig. cruciforme ant.
- 22 lig. cruciforme post.
- 23 m. plantaris
- 24 ligamentum patellae,
- 25 m. adductor magnus, tendo
- 26 meniscus medialis
- 27 meniscus lateralis
- 28 lig. collaterale mediale
- 29 lig. collaterale laterale
- 30 v. saphena magna
- 31 v. poplitea
- 32 a. poplitea
- 33 retinaculum patellae mediale
- 34 retinaculum patellae laterale
- 35 lig. transversum genus
- 36 n. tibialis
- 37 n. fibularis (peroneus) communis
- 38 v. saphena parva
- 39 lig. meniscofemorale anterius (Humphry)
- 40 a. tibialis post.
- 41 a. tibialis ant.
- 42 v. tibialis post.
- 43 v. tibialis ant.
- 44 n. suralis
- 45 lig. meniscofemorale posterius

A

FN Bohunice
0Y F

R



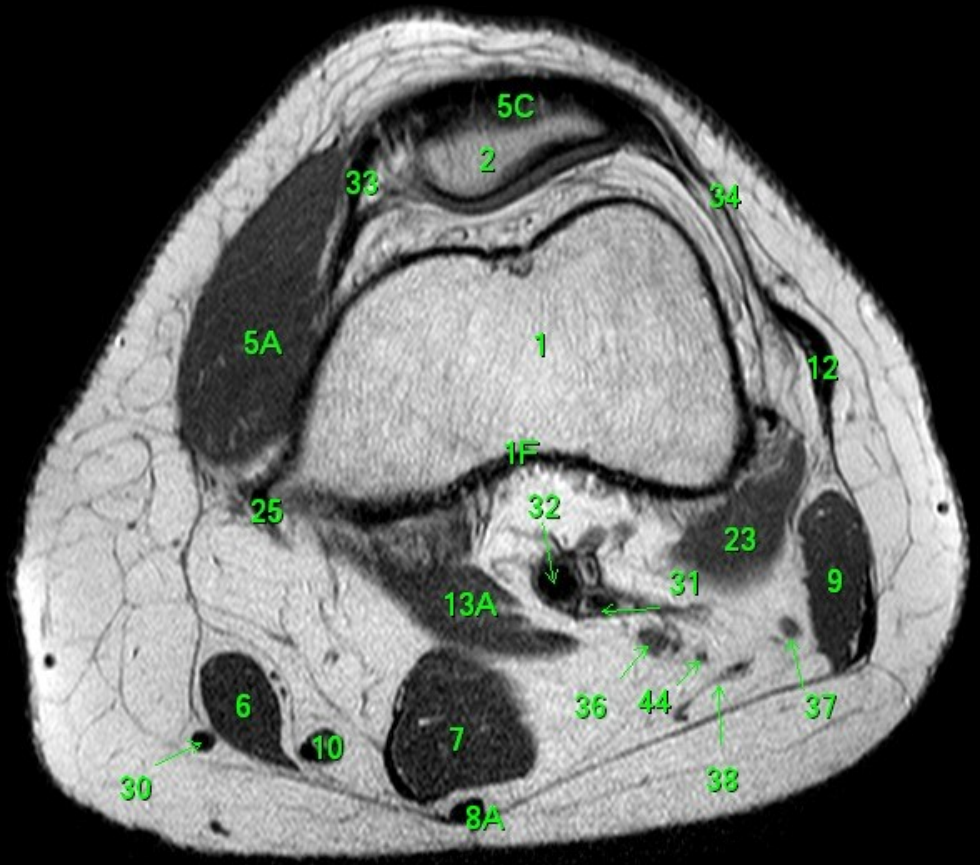
- 1 femur, corpus
- 1A condylus femoris medialis
- 1B condylus femoris lateralis
- 1C epicondylus medialis femoris
- 1D epicondylus lateralis femoris
- 1E facies patellaris femoris
- 1F facies poplitea femoris
- 2 patella
- 2A basis patellae
- 2B apex patellae
- 2C facies articularis medialis
- 2D facies articularis lateralis
- 3 fibula
- 3A apex capitis fibulae
- 3B caput fibulae
- 4 tibia
- 4A condylus medialis tibiae
- 4B condylus lateralis tibiae
- 4C eminentia intercondylaris
- 4D tuberositas tibiae
- 4E tuberculum intercondylare laterale
- 4F tuberculum intercondylare mediale
- 5 m. quadriceps femoris
- 5A m. vastus medialis
- 5B m. vastus lateralis
- 5C tendo musculi quadricipitis femoris
- 6 m. sartorius
- 7 m. semimembranosus
- 7A tendo musculi semimembranosi
- 8A m. semitendinosus, tendo
- 9 m. biceps femoris
- 9A tendo musculi bicipitis femoris
- 10 m. gracilis
- 11 pes anserinus
- 12 tractus iliotibialis
- 13 m. gastrocnemius
- 13A caput mediale musculi gastrocnemii
- 13B caput laterale musculi gastrocnemii
- 14 m. popliteus
- 14A tendo musculi poplitei
- 15 m. soleus
- 16 m. tibialis anterior
- 17 m. tibialis posterior
- 18 m. (fibularis) peroneus longus
- 19 m. extensor digitorum longus
- 20 corpus adiposum infrapatellare (Hoffa)
- 21 lig. cruciforme ant.
- 22 lig. cruciforme post.
- 23 m. plantaris
- 24 ligamentum patellae,
- 25 m. adductor magnus, tendo
- 26 meniscus medialis
- 27 meniscus lateralis
- 28 lig. collaterale mediale
- 29 lig. collaterale laterale
- 30 v. saphena magna
- 31 v. poplitea
- 32 a. poplitea
- 33 retinaculum patellae mediale
- 34 retinaculum patellae laterale
- 35 lig. transversum genus
- 36 n. tibialis
- 37 n. fibularis (peroneus) communis
- 38 v. saphena parva
- 39 lig. meniscofemorale anterius (Humphry)
- 40 a. tibialis post.
- 41 a. tibialis ant.
- 42 v. tibialis post.
- 43 v. tibialis ant.
- 44 n. suralis
- 45 lig. meniscofemorale posterius

P

A

FN Bohunice
0Y F

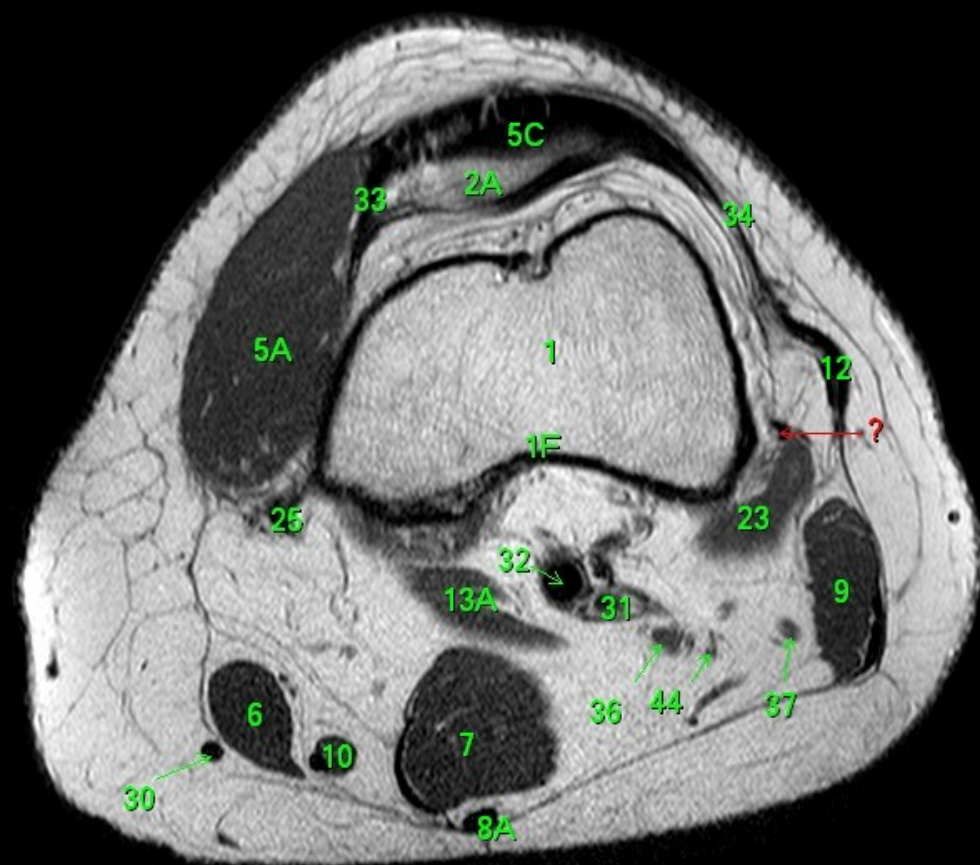
R

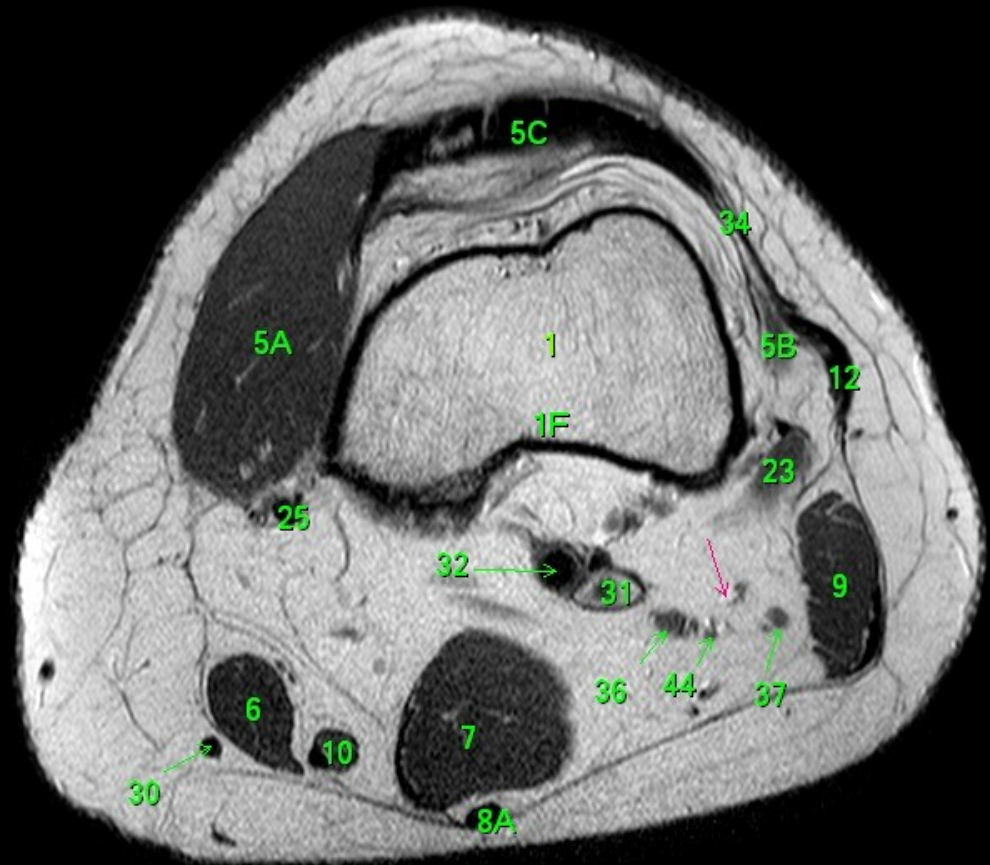


- 1 femur, corpus
- 1A condylus femoris medialis
- 1B condylus femoris lateralis
- 1C epicondylus medialis femoris
- 1D epicondylus lateralis femoris
- 1E facies patellaris femoris
- 1F facies poplitea femoris
- 2 patella
- 2A basis patellae
- 2B apex patellae
- 2C facies articularis medialis
- 2D facies articularis lateralis
- 3 fibula
- 3A apex capitis fibulae
- 3B caput fibulae
- 4 tibia
- 4A condylus medialis tibiae
- 4B condylus lateralis tibiae
- 4C eminentia intercondylaris
- 4D tuberositas tibiae
- 4E tuberculum intercondylare laterale
- 4F tuberculum intercondylare mediale
- 5 m. quadriceps femoris
- 5A m. vastus medialis
- 5B m. vastus lateralis
- 5C tendo musculi quadricipitis femoris
- 6 m. sartorius
- 7 m. semimembranosus
- 7A tendo musculi semimembranosi
- 8A m. semitendinosus, tendo
- 9 m. biceps femoris
- 9A tendo musculi bicipitis femoris
- 10 m. gracilis
- 11 pes anserinus
- 12 tractus iliotibialis
- 13 m. gastrocnemius
- 13A caput mediale musculi gastrocnemii
- 13B caput laterale musculi gastrocnemii
- 14 m. popliteus
- 14A tendo musculi poplitei
- 15 m. soleus
- 16 m. tibialis anterior
- 17 m. tibialis posterior
- 18 m. (fibularis) peroneus longus
- 19 m. extensor digitorum longus
- 20 corpus adiposum infrapatellare (Hoffa)
- 21 lig. cruciforme ant.
- 22 lig. cruciforme post.
- 23 m. plantaris
- 24 ligamentum patellae,
- 25 m. adductor magnus, tendo
- 26 meniscus medialis
- 27 meniscus lateralis
- 28 lig. collaterale mediale
- 29 lig. collaterale laterale
- 30 v. saphena magna
- 31 v. poplitea
- 32 a. poplitea
- 33 retinaculum patellae mediale
- 34 retinaculum patellae laterale
- 35 lig. transversum genus
- 36 n. tibialis
- 37 n. fibularis (peroneus) communis
- 38 v. saphena parva
- 39 lig. meniscofemorale anterius (Humphry)
- 40 a. tibialis post.
- 41 a. tibialis ant.
- 42 v. tibialis post.
- 43 v. tibialis ant.
- 44 n. suralis
- 45 lig. meniscofemorale posterius

P

- 1 femur, corpus
- 1A condylus femoris medialis
- 1B condylus femoris lateralis
- 1C epicondylus medialis femoris
- 1D epicondylus lateralis femoris
- 1E facies patellaris femoris
- 1F facies poplitea femoris
- 2 patella
- 2A basis patellae
- 2B apex patellae
- 2C facies articularis medialis
- 2D facies articularis lateralis
- 3 fibula
- 3A apex capitis fibulae
- 3B caput fibulae
- 4 tibia
- 4A condylus medialis tibiae
- 4B condylus lateralis tibiae
- 4C eminentia intercondylaris
- 4D tuberositas tibiae
- 4E tuberculum intercondylare laterale
- 4F tuberculum intercondylare mediale
- 5 m. quadriceps femoris
- 5A m. vastus medialis
- 5B m. vastus lateralis
- 5C tendo musculi quadricipitis femoris
- 6 m. sartorius
- 7 m. semimembranosus
- 7A tendo musculi semimembranosi
- 8A m. semitendinosus, tendo
- 9 m. biceps femoris
- 9A tendo musculi bicipitis femoris
- 10 m. gracilis
- 11 pes anserinus
- 12 tractus ilirotibialis
- 13 m. gastrocnemius
- 13A caput mediale musculi gastrocnemii
- 13B caput laterale musculi gastrocnemii
- 14 m. popliteus
- 14A tendo musculi poplitei
- 15 m. soleus
- 16 m. tibialis anterior
- 17 m. tibialis posterior
- 18 m. (fibularis) peroneus longus
- 19 m. extensor digitorum longus
- 20 corpus adiposum infrapatellare (Hoffa)
- 21 lig. cruciforme ant.
- 22 lig. cruciforme post.
- 23 m. plantaris
- 24 ligamentum patellae,
- 25 m. adductor magnus, tendo
- 26 meniscus medialis
- 27 meniscus lateralis
- 28 lig. collaterale mediale
- 29 lig. collaterale laterale
- 30 v. saphena magna
- 31 v. poplitea
- 32 a. poplitea
- 33 retinaculum patellae mediale
- 34 retinaculum patellae laterale
- 35 lig. transversum genus
- 36 n. tibialis
- 37 n. fibularis (peroneus) communis
- 38 v. saphena parva
- 39 lig. meniscofemorale anterius (Humphry)
- 40 a. tibialis post.
- 41 a. tibialis ant.
- 42 v. tibialis post.
- 43 v. tibialis ant.
- 44 n. suralis
- 45 lig. meniscofemorale posterius





- 1 femur, corpus
- 1A condylus femoris medialis
- 1B condylus femoris lateralis
- 1C epicondylus medialis femoris
- 1D epicondylus lateralis femoris
- 1E facies patellaris femoris
- 1F facies poplitea femoris
- 2 patella
- 2A basis patellae
- 2B apex patellae
- 2C facies articularis medialis
- 2D facies articularis lateralis
- 3 fibula
- 3A apex capitis fibulae
- 3B caput fibulae
- 4 tibia
- 4A condylus medialis tibiae
- 4B condylus lateralis tibiae
- 4C eminentia intercondylaris
- 4D tuberositas tibiae
- 4E tuberculum intercondylare laterale
- 4F tuberculum intercondylare mediale
- 5 m. quadriceps femoris
- 5A m. vastus medialis
- 5B m. vastus lateralis
- 5C tendo musculi quadricipitis femoris
- 6 m. sartorius
- 7 m. semimembranosus
- 7A tendo musculi semimembranosi
- 8A m. semitendinosus, tendo
- 9 m. biceps femoris
- 9A tendo musculi bicipitis femoris
- 10 m. gracilis
- 11 pes anserinus
- 12 tractus ilirotibialis
- 13 m. gastrocnemius
- 13A caput mediale musculi gastrocnemii
- 13B caput laterale musculi gastrocnemii
- 14 m. popliteus
- 14A tendo musculi poplitei
- 15 m. soleus
- 16 m. tibialis anterior
- 17 m. tibialis posterior
- 18 m. (fibularis) peroneus longus
- 19 m. extensor digitorum longus
- 20 corpus adiposum infrapatellare (Hoffa)
- 21 lig. cruciforme ant.
- 22 lig. cruciforme post.
- 23 m. plantaris
- 24 ligamentum patellae,
- 25 m. adductor magnus, tendo
- 26 meniscus medialis
- 27 meniscus lateralis
- 28 lig. collaterale mediale
- 29 lig. collaterale laterale
- 30 v. saphena magna
- 31 v. poplitea
- 32 a. poplitea
- 33 retinaculum patellae mediale
- 34 retinaculum patellae laterale
- 35 lig. transversum genus
- 36 n. tibialis
- 37 n. fibularis (peroneus) communis
- 38 v. saphena parva
- 39 lig. meniscofemorale anterius (Humphry)
- 40 a. tibialis post.
- 41 a. tibialis ant.
- 42 v. tibialis post.
- 43 v. tibialis ant.
- 44 n. suralis
- 45 lig. meniscofemorale posterius