

Praktické cvičení č. 2

Kardiovaskulární soustava

Literatura:

DYLEVSKÝ, I.: *Anatomie a fyziologie člověka: učebnice pro zdravotnické školy*. Olomouc: Epava, 1998. ISBN: 80-901667-0-9.


KOPECKÝ, M.: *Somatologie pro učitele*. Olomouc: UP, 2005. ISBN: 80-244-1072-9.

MACHOVÁ, J.: *Biologie člověka pro učitele*. Praha: Karolinum, 2002. ISBN: 80-7184-867-0.


ROKYTA, R.: *Somatologie I. a II. učebnice*. Praha: Eurolex Bohemia, 2006. ISBN: 80-86861-59-7.

TROJAN, S., SCHREIBER, M.: *Atlas biologie člověka*. Praha: Scientia, 2002. ISBN: 80-7183-257-X.

Úkol. č. 1.: K uvedeným obrázkům žíly a tepny doplňte popis jejich stavby.



Stavba žíly



Stavba tepny

Doplň:

Cévy	Latinský název	Funkce
Tepny		
Žíly		
Vlásečnice		

Úkol č. 2.: Poslech srdečních ozev.

Teorie:

Srdeční ozvy řadíme mezi zevní projevy srdeční činnosti. Ta se zevně projevuje úderem srdečního hrotu, akčními potenciály a tepem.

Při každé srdeční akci slyšíme srdeční ozvy, které posloucháme jako neustálý rytmus dvou po sobě následujících zvuků, vystřídáných kratší pauzou.

Jsou to zpětné nárazy krve na chlopně:

1. ozva = systolická ozva - vzniká při uzavření cípatých chlopní na začátku systoly komor
2. ozva = diastolická ozva - provází uzavření poloměsíčitých chlopní na začátku diastoly komor

U zdravého člověka jsou ozvy pravidelné a ostře ohraničené. Ozvy posloucháme uchem nebo fonendoskopem.

Postup:

Fonendoskop přiložíme na srdeční hrot, který se promítá do pátého mezižebří vlevo od hrudní kosti. (Nejbližší hmatné žebro pod klíční kostí je druhé žebro).

Nasloucháme srdečním ozvám. Poté sledujeme změnu jakosti srdečních ozev při poslechu v druhém mezižebří vlevo a vpravo od hrudní kosti.

Pomůcky:

Fonendoskop

Závěr:

První ozva bývá delší a hlubší a je nejlépe slyšitelná v krajině srdečního hrotu. Druhá ozva je kratší a vyšší a nejlépe slyšitelná ve druhém mezižebří vlevo a vpravo od hrudní kosti. Při chlopenních vadách bývají slyšet šelesty.

Vlastní šetření:

.....
.....
.....

Úkol č. 3.: Měření krevního tlaku

Metody měření krevního tlaku:

1. **invazivní = přímá = krvavá metoda** – velmi přesná
2. **neinvazivní = nepřímá = nekrvavá metoda** – je méně přesná než invazivní metoda

Všechny **nepřímé metody** měření krevního tlaku vychází z principu Riva-Rocciho metody, při které se úměrným protitlakem nafouknuté gumové manžety tlakoměru (tonometru) stlačuje přes měkké tkáně končetiny průběh tepny (např. na paži průběh a. brachialis) na úroveň systolického, případně diastolického tlaku v cévě. Tento typ

měření se určuje nejčastěji **auskultační (poslechovou) metodou** nebo **palpační metodou** (měření hmatem, v tomto případě pouze systolický krevní tlak).

Naměřené hodnoty krevního tlaku se zapisují jako zlomek, přičemž **v čitateli je tlak systolický a ve jmenovateli tlak diastolický**. Většina tonometrů má stupnici uvedenou ve starších jednotkách – **torrech**, které se přepočítávají na nové jednotky – **pascaly** a to: **1 Torr = 133,322 Pa**.

V končetinové tepně dospělého člověka je průměrný tlak: 120/80 Torr

Krevní tlak nebývá stálý. U mladších osob je zpravidla nižší než u starších. Muži zase mívají vyšší systolický tlak než ženy.

Hypertenze = systolický tlak převyšuje 160 Torrů a diastolický 95 Torrů, hovoříme o vysokém krevním tlaku (hypertenze, hypertonie)

Hodnota:

Hranice mezi normálním krevním tlakem a hypertenzí je 140/90 Torr.

Hypotenze = při hodnotách systolického tlaku okolo 100 Torrů nebo méně a diastolického tlaku 60 Torrů hovoříme o nízkém krevním tlaku (hypotenze, hypotonie).

Hodnota:

Nepřímé metody měření krevního tlaku:

Před vlastním měřením si stručně připomeňte skladbu tonometru.

A. metoda palpační

Postup:

Vyhmatáme tep na vřetenní tepně na paži s manžetou tonometru. Balónkem nafukujeme manžetu a sledujeme přítom rtuť v manometru. Výšku sloupce rtuti odečteme v okamžiku, kdy přestaneme cítit tep na vřetenní tepně. Tlak, který jsme odečetli, je tlak systolický.

Pomůcky:

tonometr

Výsledky měření:

B. metoda auskultační

Postup:

Vyhmatáme tep na pažní tepně pod manžetou tonometru. Vezmeme si fonendoskop a přiložíme jej na místo, kde jsme nahmatali tep (dolní okraj manžety). Balónkem nafoukneme manžetu na tlak poněkud vyšší než očekáváme (u mladého člověka na hodnotu cca 140 Torrů). Ten kontrolujeme na rtuťovém sloupci manometru. Poté povolujeme ventilový šroub na balónku. Při vypouštění manžety posloucháme pomocí fonendoskopu přiloženého v loketní jamce. Při určitém (systolickém) tlaku se objeví specifický „klepavý“ zvuk tzv. Korotkovův fenomén,

kteřý je soudobý s tepem. V tomto okamžiku zapíšeme tlak systolický. Korotkovův fenomém s nižším (diastolickým) tlakem postupně slábne až úplně ustane. Po útlumu okamžitě zaznamenáme hodnotu diastolického tlaku.

Pomůcky:

Fonendoskop, tonometr

Výsledky měření:

.....

Úkol č. 4.: Vliv gravitace na obsah krve v cévách

Uplatňuje se při zástavě krvácení na končetinách. Postižená končetina se zdvihne a vlivem gravitace se sníží množství krve, které vytéká z rány.

Postup:

Osoba drží po dobu 1 minuty paži zdviženou nad hlavou a druhou nechá viset volně podél těla. Poté rychle položí obě paže na stůl a pozoruje barvu rukou a náplň žil na hřbetu ruky. Druhá osoba měří dobu do vyrovnání barvy a žilní náplně v obou rukou.

Pomůcky:

Hodinky s vteřinovou ručičkou

Závěr:

Ve zdvižené paži je tepenný tlak nižší, a přítok krve je proto menší. Množství krve ve zdvižené končetině je tedy menší, žíly jsou méně naplněné a končetina je bledá. V paži, která visela podél těla, byl tlak krve vlivem gravitace zvýšen. Odtok krve z končetiny byl snížen, žíly byly více naplněny a končetina byla červenější.

Výsledky měření:

.....
.....

Úkol č. 5.: Výpočet minutového objemu srdce

Každým stahem vypuzuje srdce do krevního oběhu určité množství krve. Objem krve vypuzený srdcem za 1 minutu se nazývá **minutový objem srdce**. Vypočítá se součinem srdečního objemu (SV) a srdeční frekvence (SF).

$$MV = SV \cdot SF$$

$$MV = 4900 \text{ cca } 5 \text{ l/1 min v klidu.}$$

$$SV = 70 \text{ ml}$$

$$SF = 70$$

Postup:

Zkoumané osobě změříme v klidu krevní tlak systolický a diastolický a tepovou frekvenci spočítáním tepů za celou 1 minutu. Hodnotu minutového objemu srdečního vypočítáme podle vzorce:

$$\text{MO} = \frac{\text{TK puls.} \times 200}{\text{TK max.} + \text{TK min.}} \times \text{SF}$$

MO = minutový objem (v cm³)

SF = srdeční (tepová) frekvence

TK max. = systolický krevní tlak

TK min. = diastolický krevní tlak

TK puls. = tlak pulsový (rozdíl mezi systolickým a diastolickým tlakem)

Závěr:

Průměrný minutový objem srdeční u dospělého člověka je asi.....l.

Moje naměřená hodnota :

Naměřená hodnota spolužáka:

Odůvodnění, proč se jednotlivé hodnoty liší:

.....

Úkol č. 5.: Testy na měření indexu odolnosti a zdatnosti.

RUFFIEROVA ZKOUŠKA

Postup:

Měříme index odolnosti. Během 1 minuty zjistíme klidovou hodnotu tepu. Poté vyšetřovaná osoba vykoná 30 dřepů. Optimální je 30 dřepů za 45 sekund. Ihned po ukončeném výkonu počítáme 15 sekund tepovou frekvenci a tuto hodnotu násobíme 4. Pak vyšetřované osobě počítáme tepovou frekvenci ve 2. minutě (opět 15 sekund násobíme 4). Dané hodnoty poté dosadíme do vzorce indexu odolnosti (IO).

$$\text{IO} = [(\text{klidová hodnota tepu} + \text{hodnota v 1.min} + \text{hodnota ve 2.min}) - 200]: 10$$

Normohodnoty:

1. Výborný výsledek IO pod 0
2. Velmi dobrý výsledek IO 0-5
3. Průměrný výsledek IO 5-10
4. Slabý výsledek IO 10-15
5. Velmi špatný výsledek IO nad 15

Pomůcky:

stopky nebo hodinky s vteřinovou ručičkou

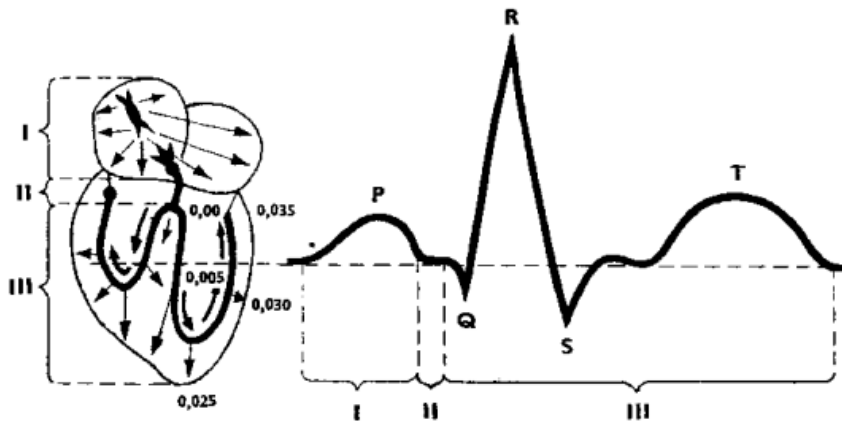
Závěr:

Vlastní naměřené hodnoty:

Úkol č. 6.: Záznam EKG

Einthowen a Waller na přelomu 19. – 20. století vytvořili metodu záznamu elektrokardiogramu = EKG. EKG je grafický záznam elektrických potenciálů, které vznikají při srdeční činnosti. EKG vyšetření patří mezi základní vyšetření kardiovaskulární soustavy.

Na obrázku č. 1 je zobrazen schématicky elektrokardiogram při svodu báze – hrot. Číslice udávají čas (s), po němž systolické podráždění dostihne jednotlivé části komory. Popište jednotlivé úseky této vlny.



- P –
- Q –
- R –
- S –
- T –

Kontrola cvičení byla provedena dne:

Podpis: