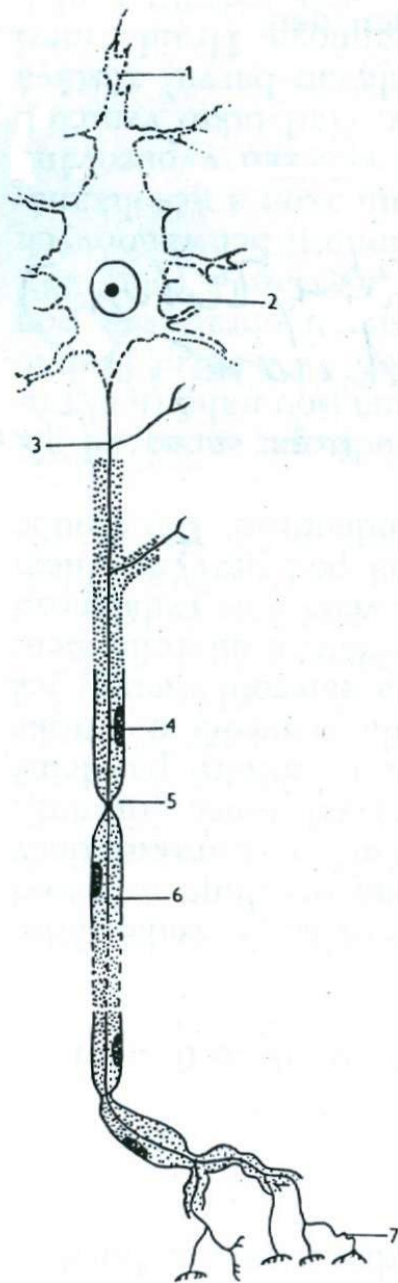


Bi2BP_ZOZP – 9

**Nervová tkáň:
CNS – šedá a bílá hmota,
periferní nervstvo**

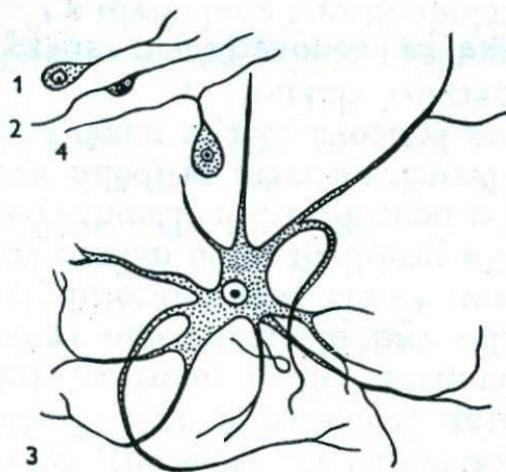


31. Schéma neuronu

1 dendrity; 2 tělo buňky (perikaryon); 3 axon;
4 jádro Schwannovy buňky; 5 Ranvierův zářez;
6 meylinová pochva; 7 terminální rozvětvení.

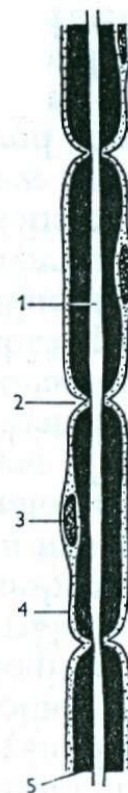
32. Neurony

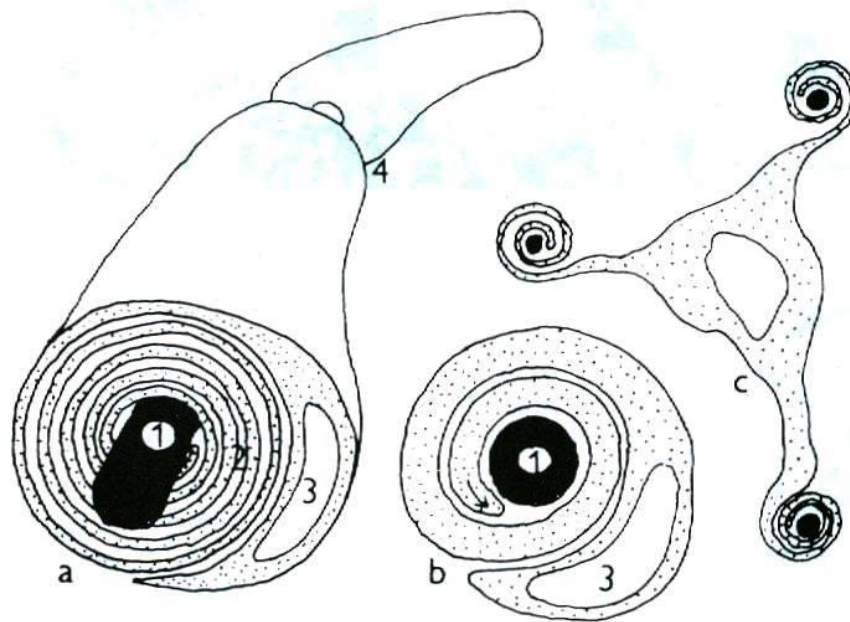
1 unipolární; 2 bipolární; 3 multipolární;
4 pseudounipolární.



33. Obaly nervového vlákna

1 axon; 2 Ranvierův zářez;
3 jádro Schwannovy buňky;
4 Schwannova pochva;
5 myelinová pochva.
Podle Wolfa.



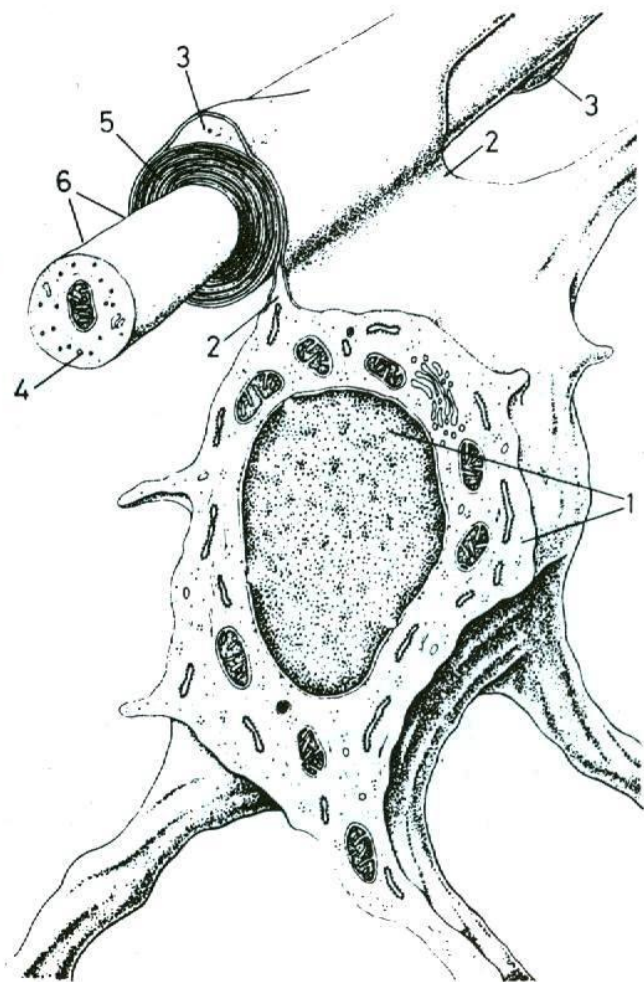


1 - axon, 2 - vrstvy myelinu, 3 - jádro Schwannovy buňky, 4 - Ranvierův zářez.
První vrstva myelinu na periférii, kde je uloženo jádro Schwannovy buňky představuje Schwannovu pochvu

Obr. 12.76

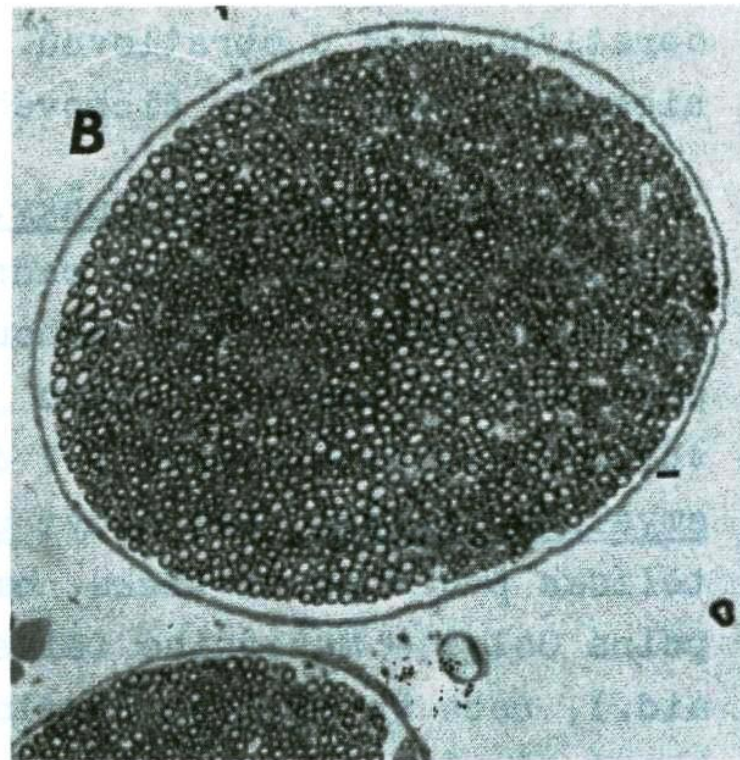
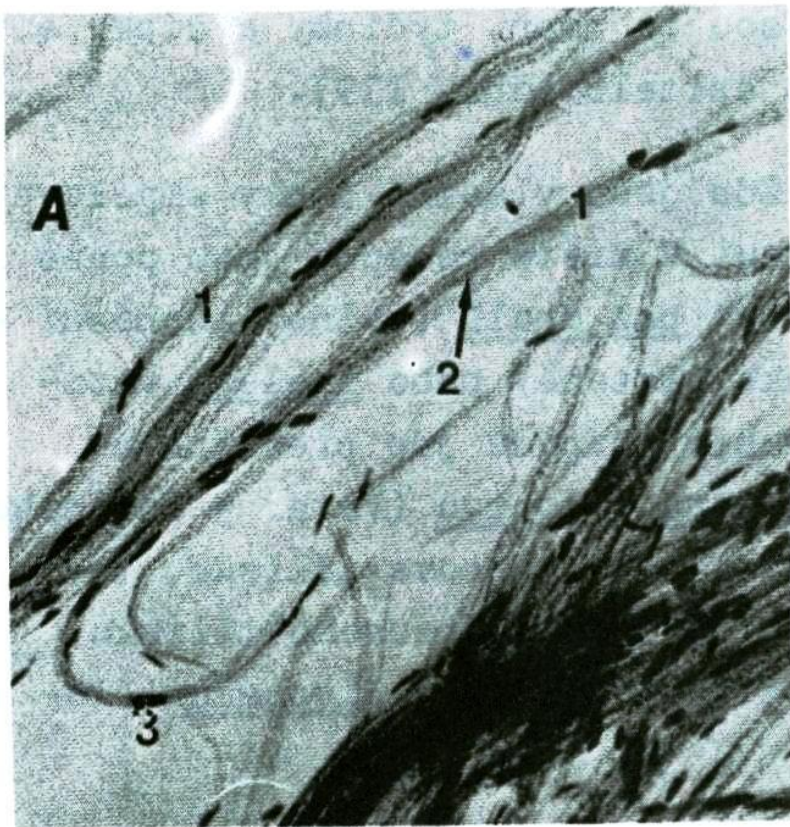
Myelinizace.

- a - myelinizovaný periferní axon,
- b - počátek myelinizace: Schwannova buňka se výběžkem obtáčí kolem axonu. Šipka ukazuje směr tvorby nových vrstev myelinové pochvy,
- c - oligodendrocyt v centrální nervové soustavě vytváří svými výběžky myelinovou pochvu kolem většího počtu axonů.



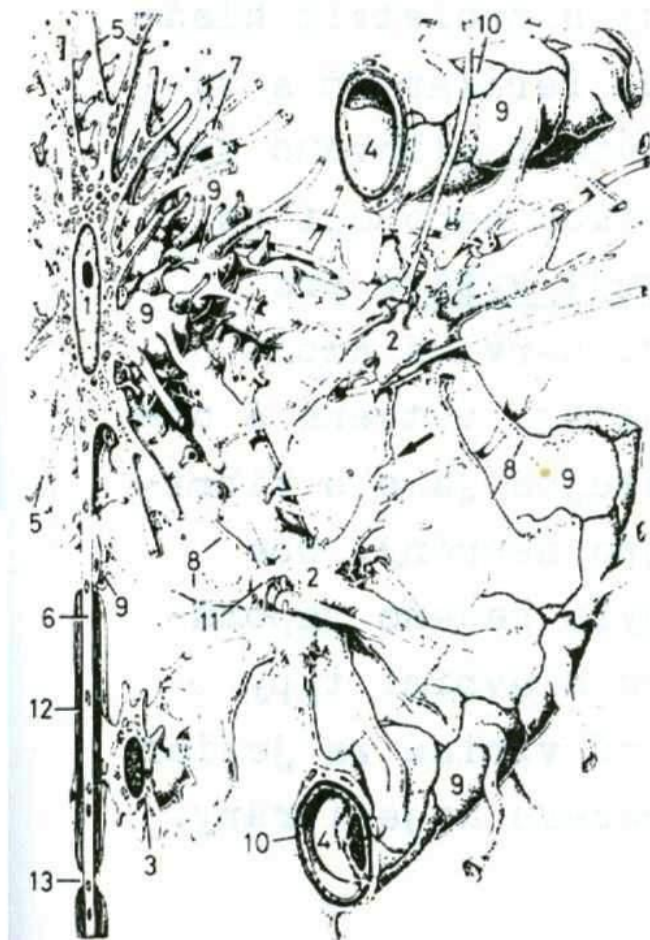Obr. 72

Prostorové schéma vzniku myelinové pochvy nervových vláken CNS za účasti oligodendrocytů. 1 - oligodendrocyt. 2 - cytoplazmatický výběžek oligodendrocytu. 3 - zbytky cytoplazmy oligodendrocytu. 4 - axon. 5 - myelinová pochva. 6 - grafické znázornění spirálovitě uspořádané myelinové pochvy na povrchu axonu



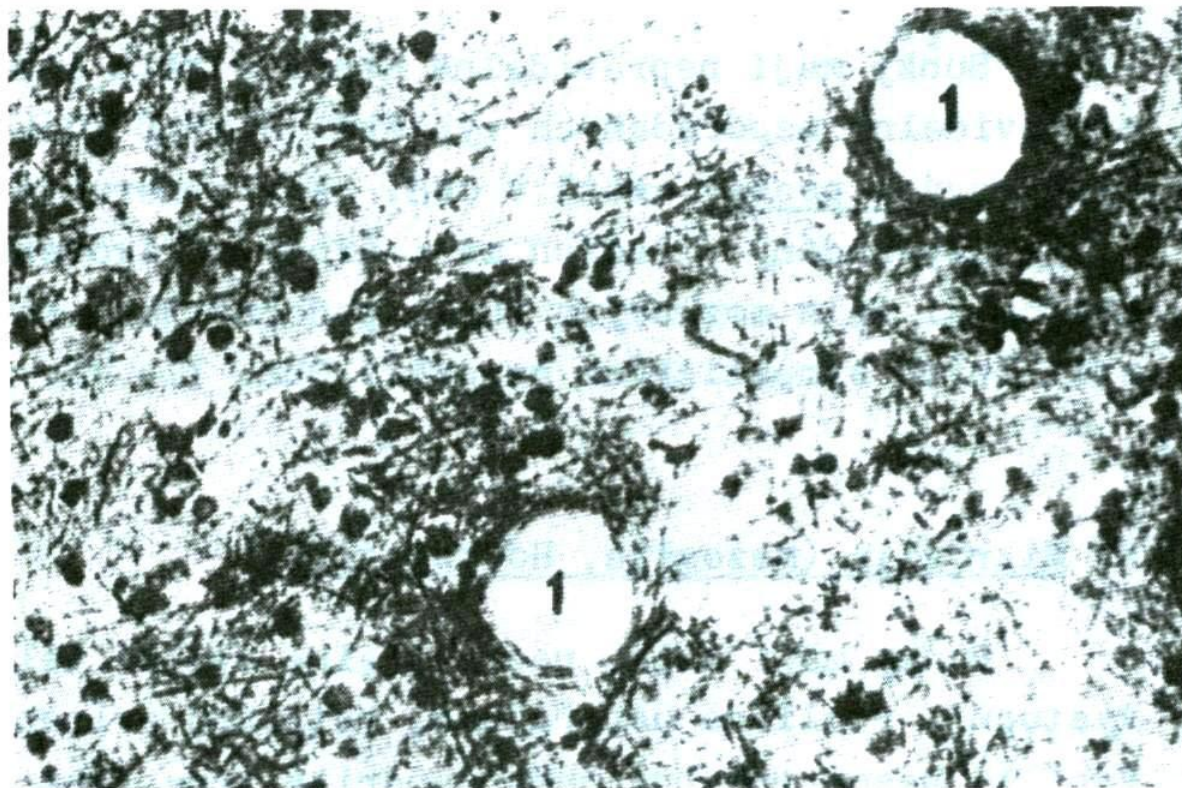
Obr. 74

Periferní nerv žáby. Nervus ischiadicus byl podélně nařezán, mechanicky rozvolněny neurity, rozpuštěna myelinová pochva. 1 - neurit, obalený Schwannovou pochvou a bazální blánou. 2 - vlastní neurit (axon). 3 - jádra Schwannových buněk. Totální preparát -(A). B - Řezový preparát.



Obr. 77

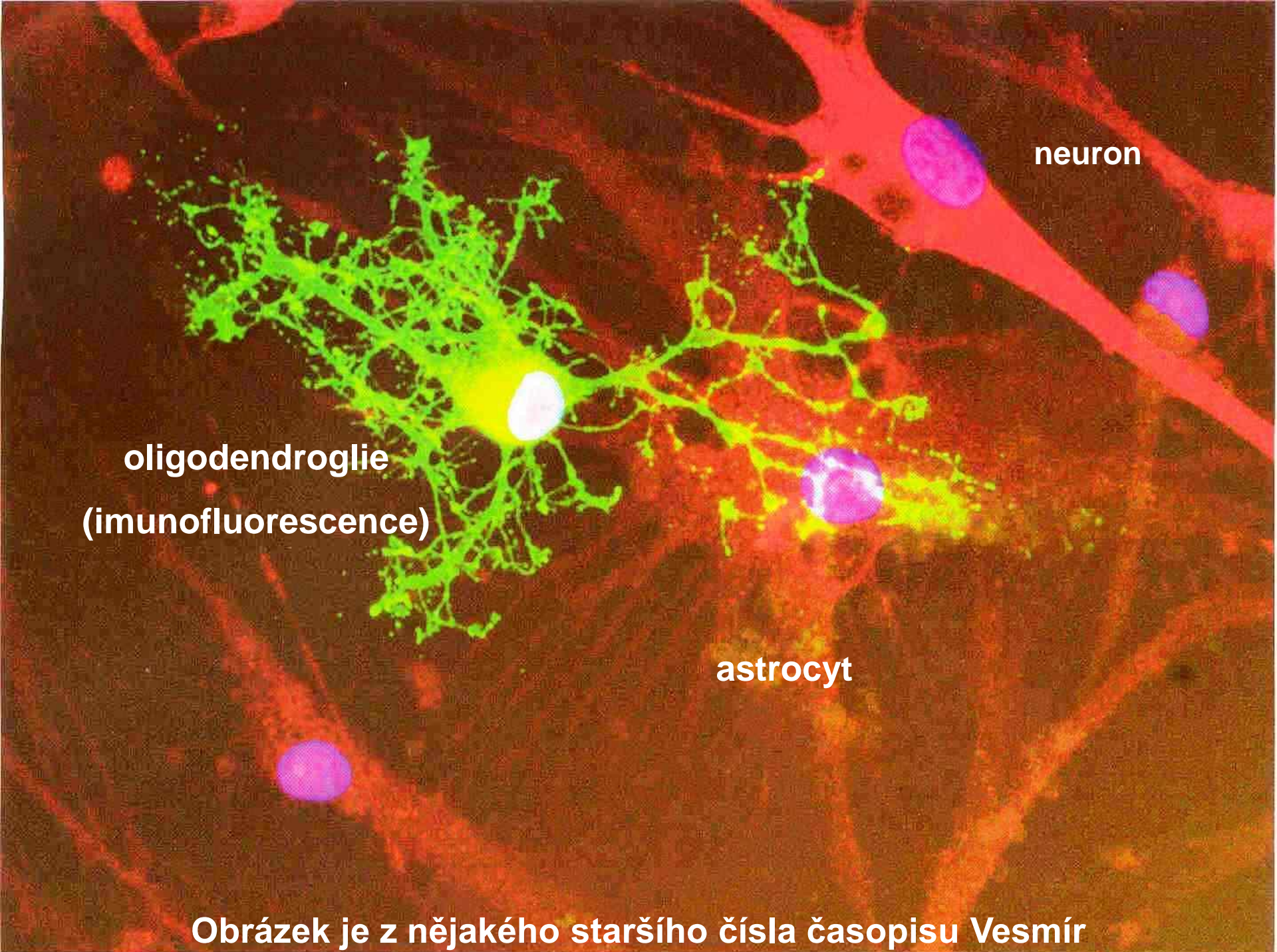
Prostorová rekonstrukce glií CNS.
 1 - multipolární nervová bunky.
 2 - plazmatický astrocyt.
 3 - oligodendrocyt. 4 - krevní kapilára. 5 - dendrity. 6 - axon. 7 - synaptické úzlíky.
 8 - výběžky astrocytů. 9 - destičkovité zakončení výběžků astrocytů. 10 - bazální blána kapiláry. 11 - kratší podpůrné výběžky astrocytů. 12 - myelinová pochva. 13 - Ranvierův zářez.



Obr. 78

Makroglia bílé hmoty mozečku potkana. Zvýrazněny pouze buňky s jádry (ovální tmavé útvary) a jejich výběžky. Všimněte si nahromadění makroglíí v okolí krevních kapilár (1). Řezový preparát. Srovnej s obr. 77.

V bílé hmotě nejsou astrocyty (nemají tu co vyživovat)! Jádra tedy musejí patřit oligodendroglíím a kolem kapilár nijak zvlášť nahromaděná nejsou!

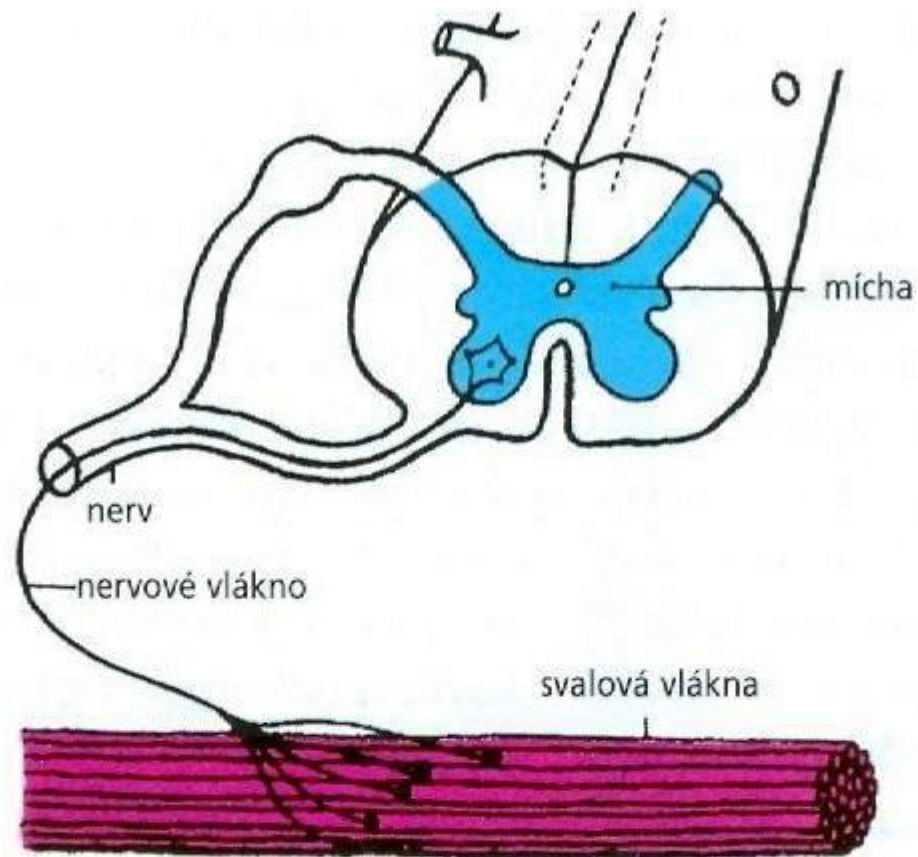


neuron

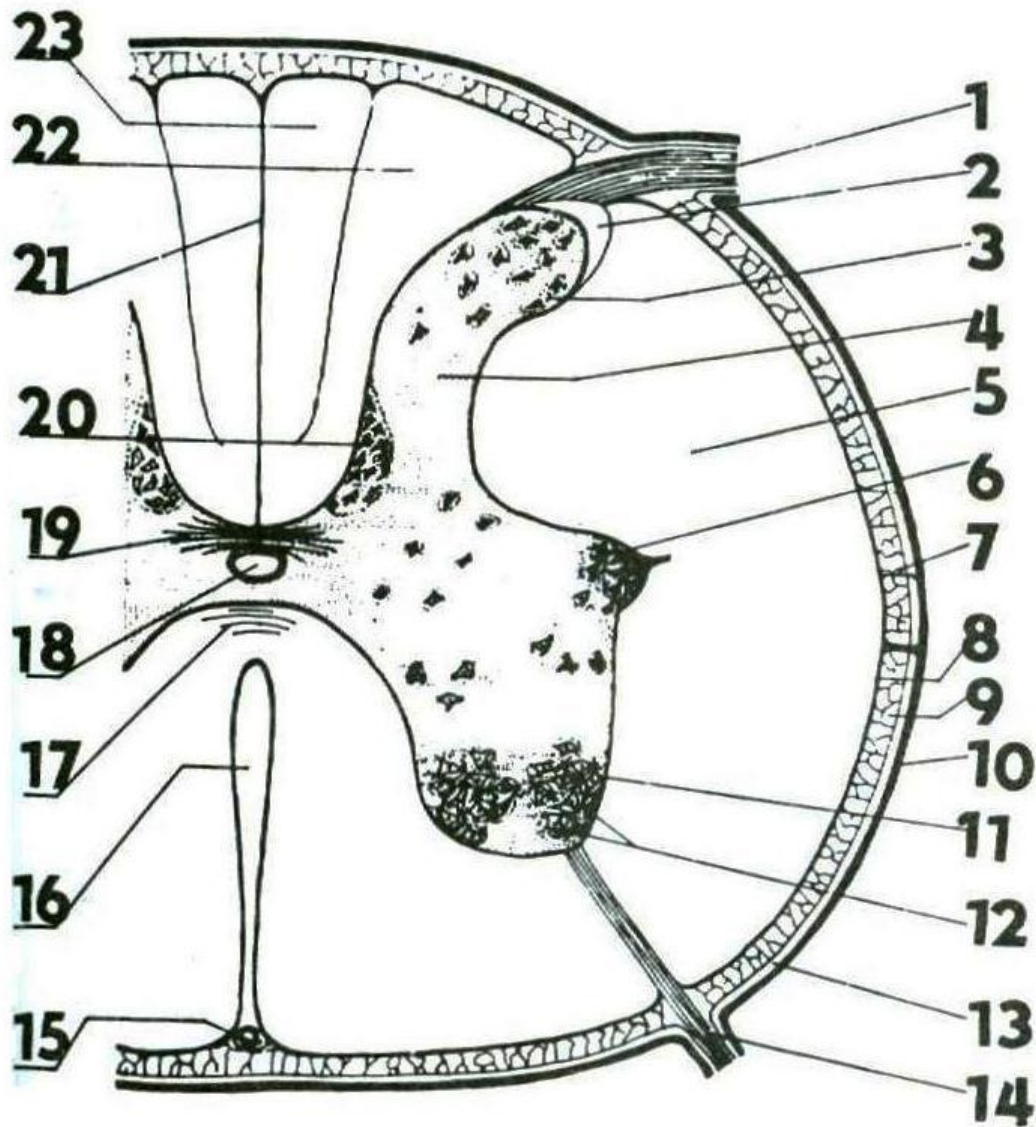
oligodendroglie
(imunofluorescence)

astrocyt

Obrázek je z nějakého staršího čísla časopisu Vesmír



Obr. 5.360 Diagram představující motorickou jednotku, tj. určitý počet svalových vláken aktivovaných jednou nervovou buňkou. Velikost neuronu a svalových vláken je na obrázku nepřiměřeně zvětšena vzhledem k velikosti míchy a tím i vzhledem k množství motorických neuronů v předních rozích míšních.



1 – zadní (dorzální) míšní kořen

3 – zadní (dorzální) míšní roh

4 – šedá hmota

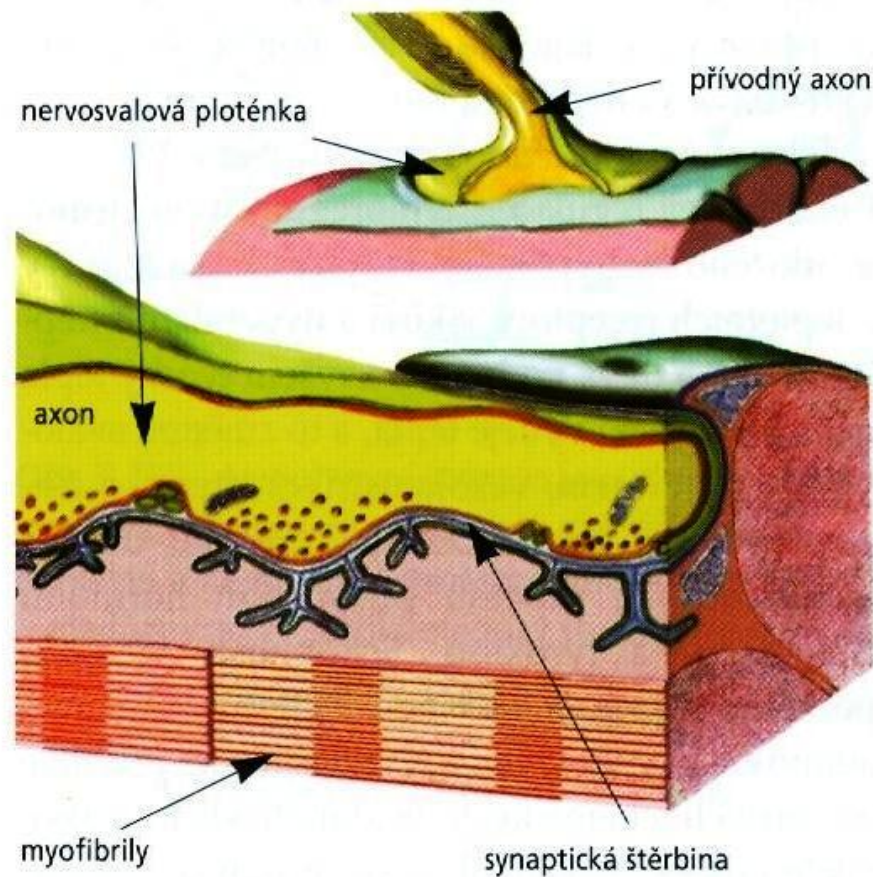
5 – bílá hmota

11 – přední (ventrální) míšní roh

12 – perikaryony motorických neuronů

14 – přední (ventrální) míšní kořen

18 – ependymální kanál



Obr. 5.361 Schéma nervosvalové ploténky. Synaptická štěrbiná je zřasením membrány svalového vlákna v množství mělkých žlábků modifikována ve smyslu zvětšení přijmové plochy synapse. Signálem ke vzniku akčního potenciálu svalu je uvolnění mediátoru na ploténce (tj. acetylcholinu).

Použité zdroje:

- Nedvídek, J.; Romanovský, A.: *Obecná zoologie: Biologie buněk a tkání*. 2. vyd. Praha: Karolinum, 1993. 231 s.
- Paleček, J.: *Obecná zoologie – Praktická cvičení II*. Praha: Univerzita Karlova, 1987. 224 s.
- Pravda, O.: *Zoologie. [D] 3, Obecná zoologie*. Praha: SPN, 1982. 323 s.: i. Edice Učebnice pro vysoké školy. Určeno posluchačům pedagogických a přírodovědeckých fakult.
- Rosypal, S. a kol.: *Nový přehled biologie*. Praha: Scientia, 2003. 797 s.