

anatomie a fyziologie mluvních orgánů

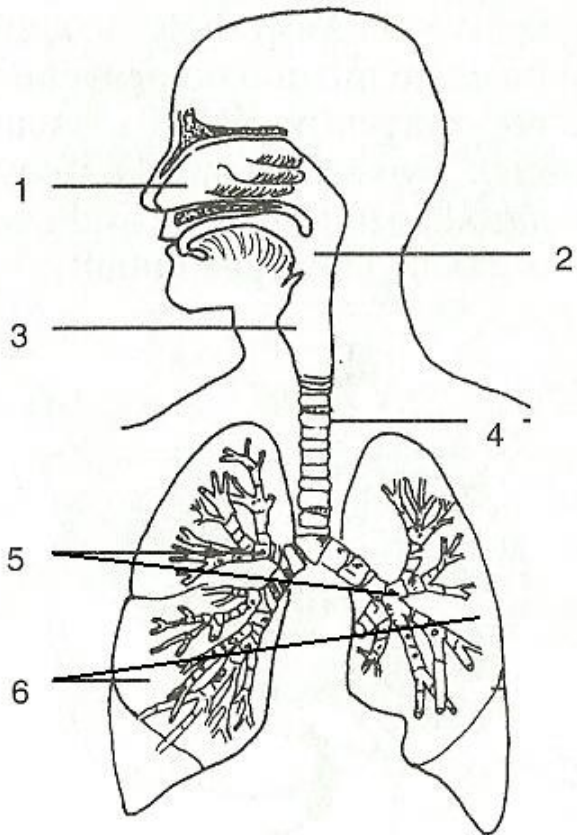
MATERIÁLY K DOPLNĚNÍ VE VÝUCE

mluvní orgány

- ústrojí respirační
- ústrojí fonační
- ústrojí artikulační

respirační ústrojí

- plíce
- pružné, houbovitě elastické tkanivo
- silně prokrvené vaky
- jemná struktura připomínající pavučinu
- dělení na laloky – P/L
- obal – poplicnice, pohrudnice



Dýchací soustava = systema respiratorium

1 - dutina nosní (cavum nasi)

2 - hltan (pharynx)

3 - hrtan (larynx)

4 - průdušnice (trachea)

5 - průdušky (bronchi, jednotné číslo bronchus)

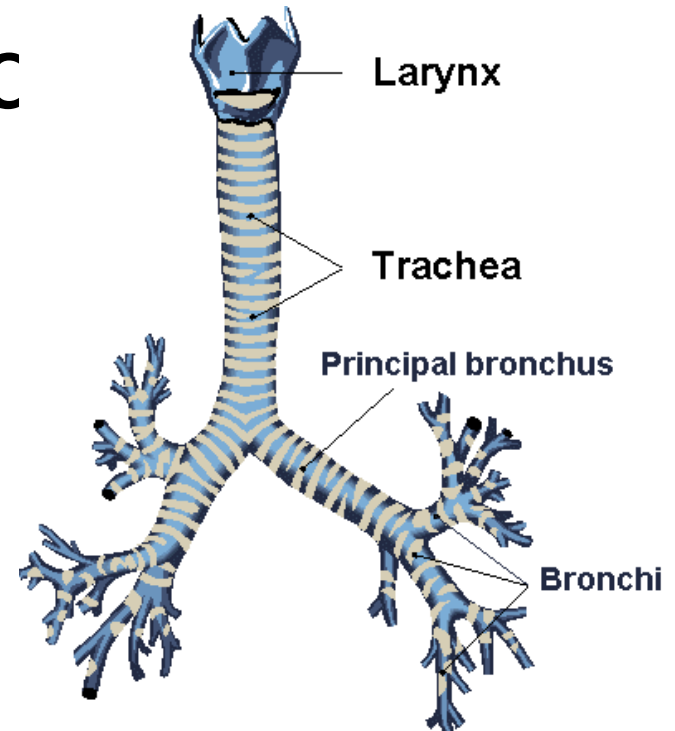
6 - plice (pulmones, jednotné číslo pulmo)

plíce

- uzavřené v hrudním koši – kostěná ochrana
- žebra
- nádech
- výdech

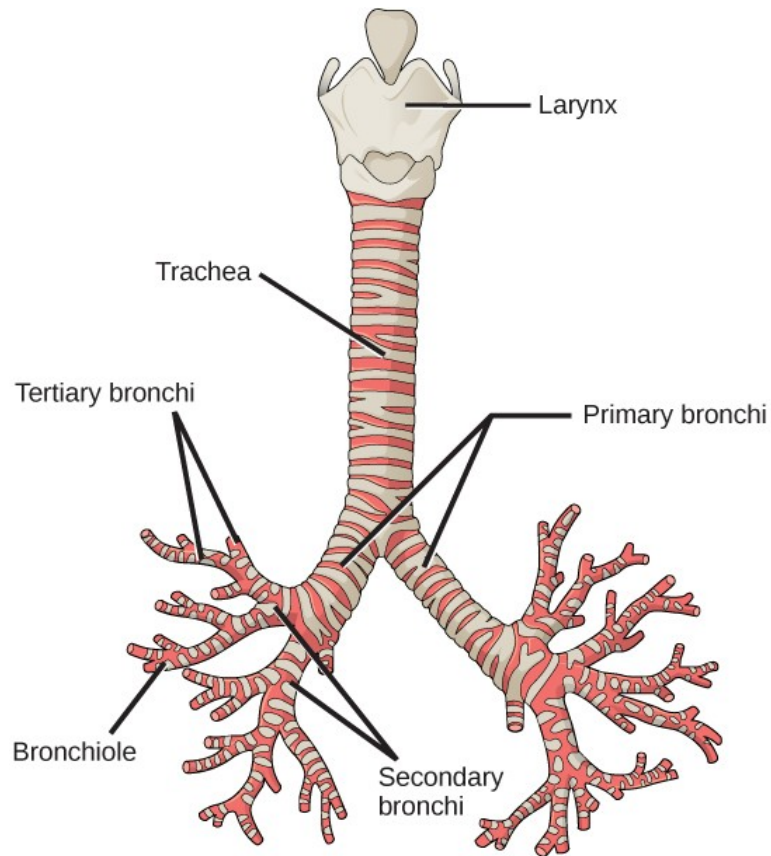
průdušnic

- 11 cm dlouhá trubice
- 20 chrupavek
- průměr 2 – 2,5 cm
- blanitá stěna
- hladká svalovina
- musculus trachealis
- řasinkový epitel



průdušnice

- dělení na pravý a levý bronchus



proces dýchání

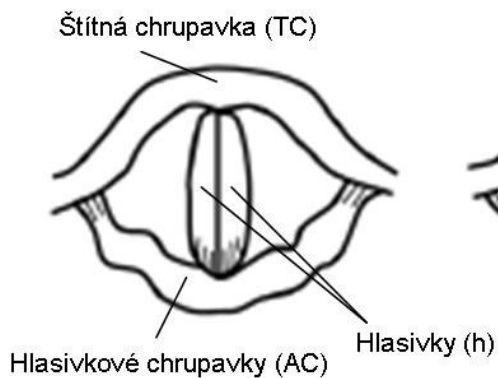
- dýchání je řízeno centrální nervovou soustavou
- dýchací svaly jsou inervovány vlákny z krční a hrudní míchy
- prodloužená mícha
- dráhy z prodloužené míchy
- střídavá činnost neuronů
- opakování vdechu a výdechu

vliv postavení těla na řeč

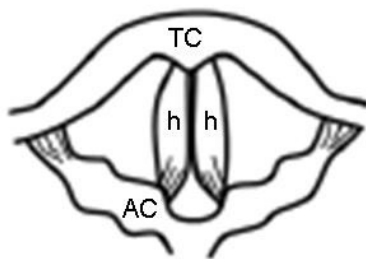
- postavení těla ovlivňuje efektivitu dýchání
- změna polohy – role gravitace
- Sed
- Leh

Fonační ústrojí

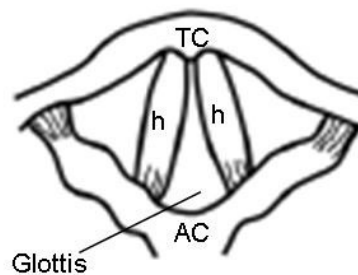
Postavení hlasivek při fonaci



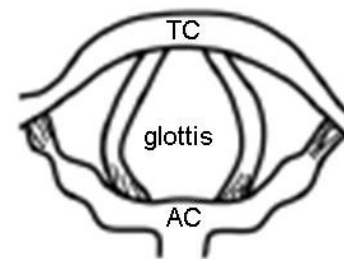
Postavení hlasivek při klidové dýchání a šepotu

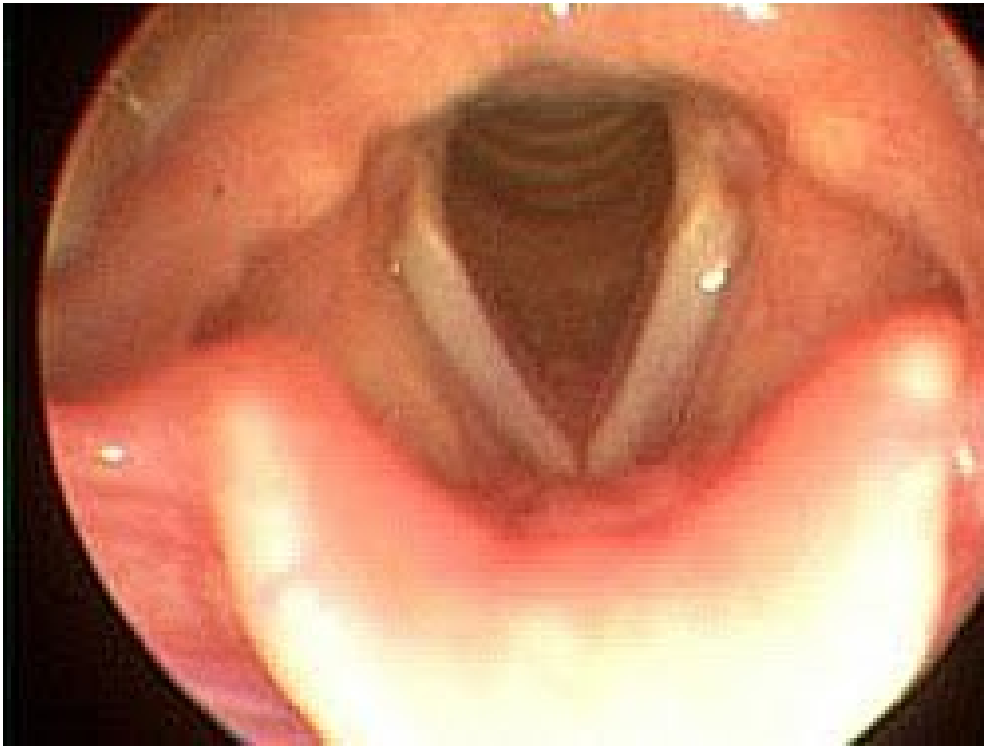

Postavení hlasivek při středně intenzivním dýchání



Postavení hlasivek při usilovném dýchání





- <http://www.youtube.com/watch?v=iYpDwhpILkQ>
- Laryngoskopické vyšetření

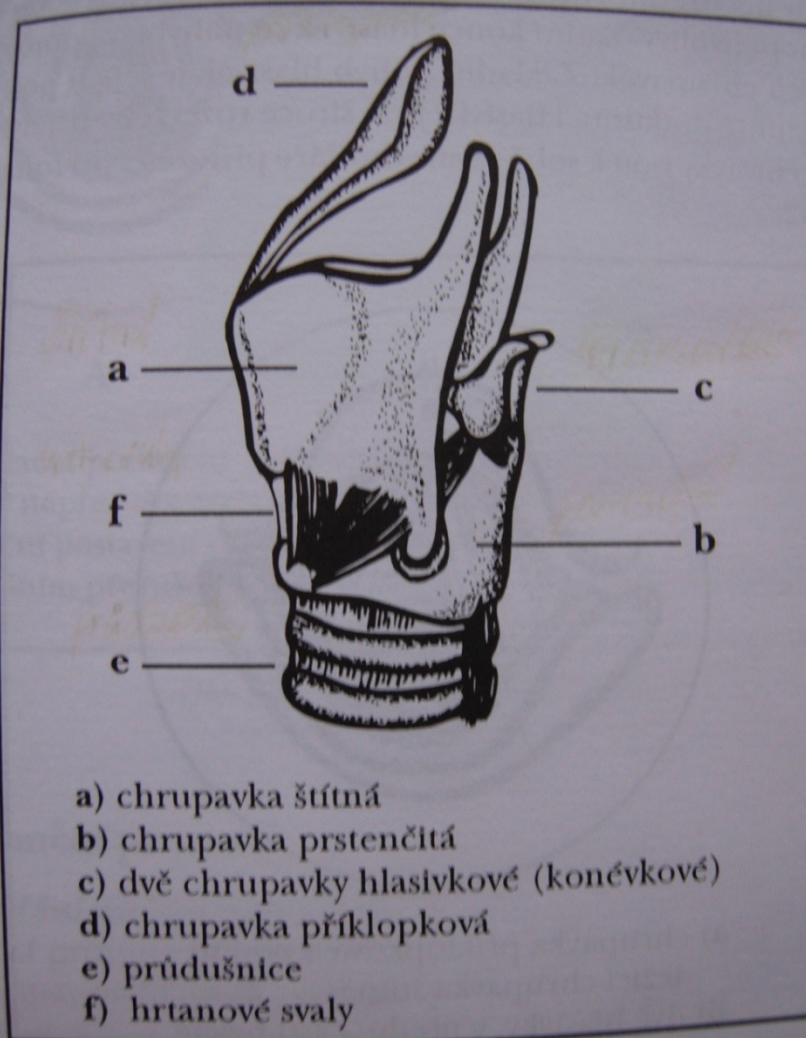
fonační ústrojí

- tvoření hlasu – fonace
- vydechování vzduchu a přerušování výdechového proudu kmitáním hlasivek
- Hlas
- kvaziperiodický tón

násadní trubice

- supraglotický prostor hrtanu
 - hltan
 - dutina ústní
 - nosohltan
 - dutina nosní
-
- barva lidského hlasu
 - tvar a objem – charakteristické individuální rozdíly

...
ní stravy) chráněno chrupavkou příklopkovou (c. epiglottica) (e)
skelet se vně i uvnitř připojují svaly hrtanové.



Obr. 51a: Hrtan - kostra hrtanu

anatomie

- hrtan – orgán, v němž dochází ke vzniku hlasu
- chrupavčitá kostra
- vazy
- vnitřní a zevní svaly
- sliznice

hrtan

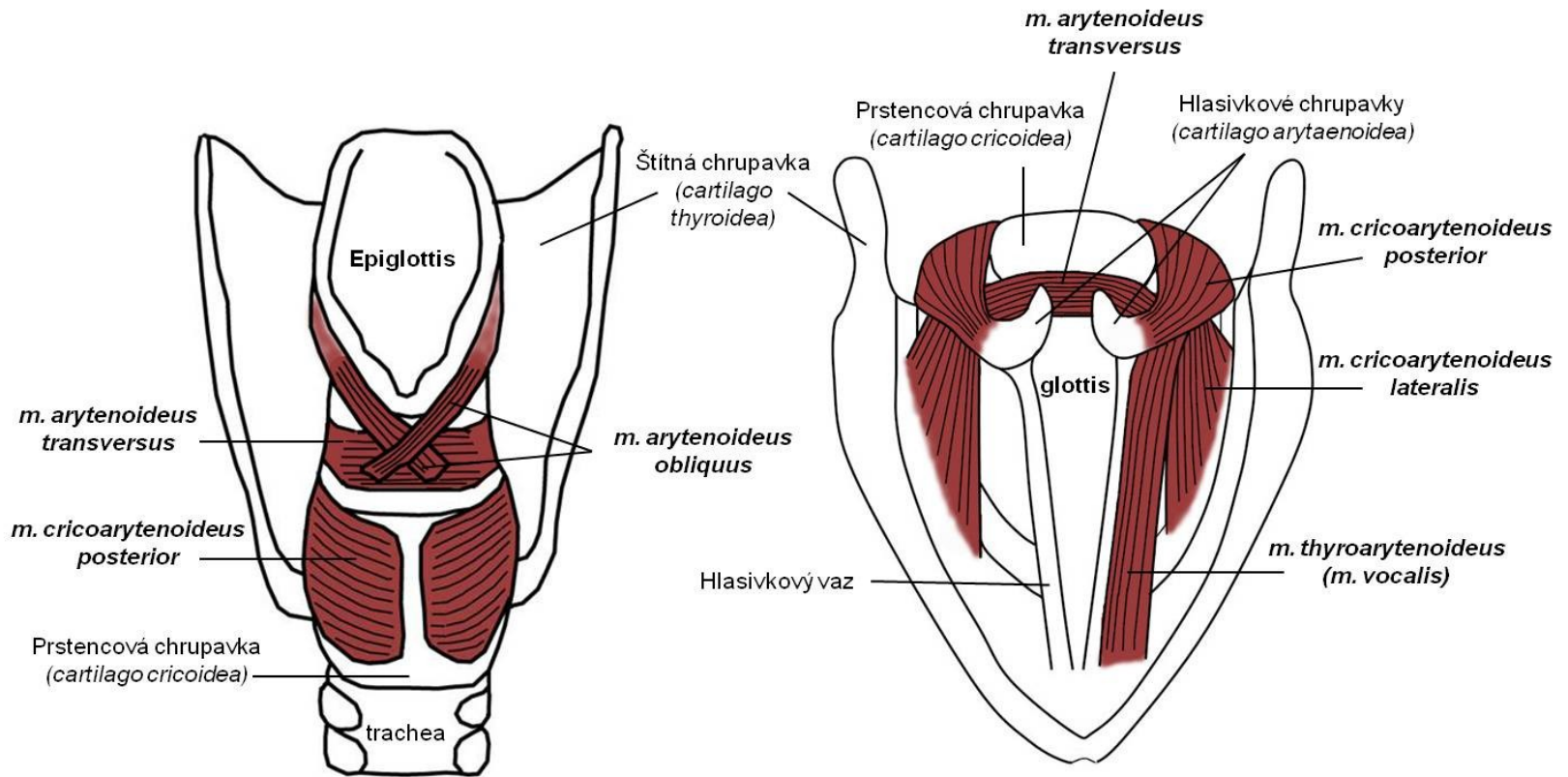
- nasedá na konec dýchací trubice
- připojení pomocí jazylky k lebeční bazi
- délka hrtanu
 - 44 mm – muž
 - 36 mm - žena

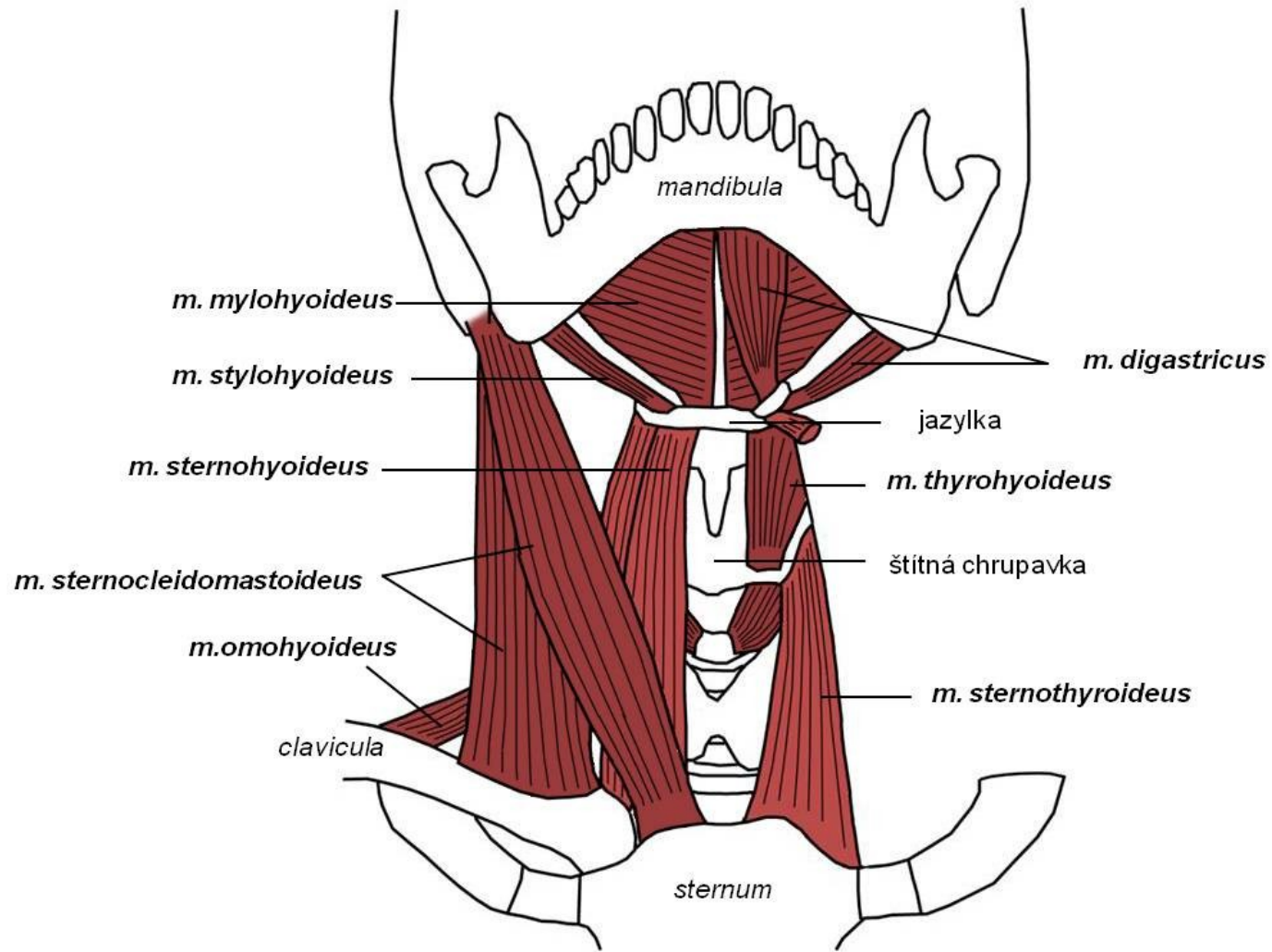
hrtan

- **3 párové chrupavky**
- **hlasivkové** – sevření a rozevření hlasivek
- ostatní nemají pro hlas významnější funkci
- **3 nepárové chrupavky**
- **štítná**
- **prstencová**
- vzájemným postavením určují napětí hlasivek
- **hrtanová příklopka**

hrtanové svalstvo

- **zevní svaly**
- fixace hrtanu vůči ostatním strukturám
- zajištění postavení hrtanu
- **vnitřní svaly**
- rozvěrače
- svěrače
- napínače
- všechny svaly jsou párové





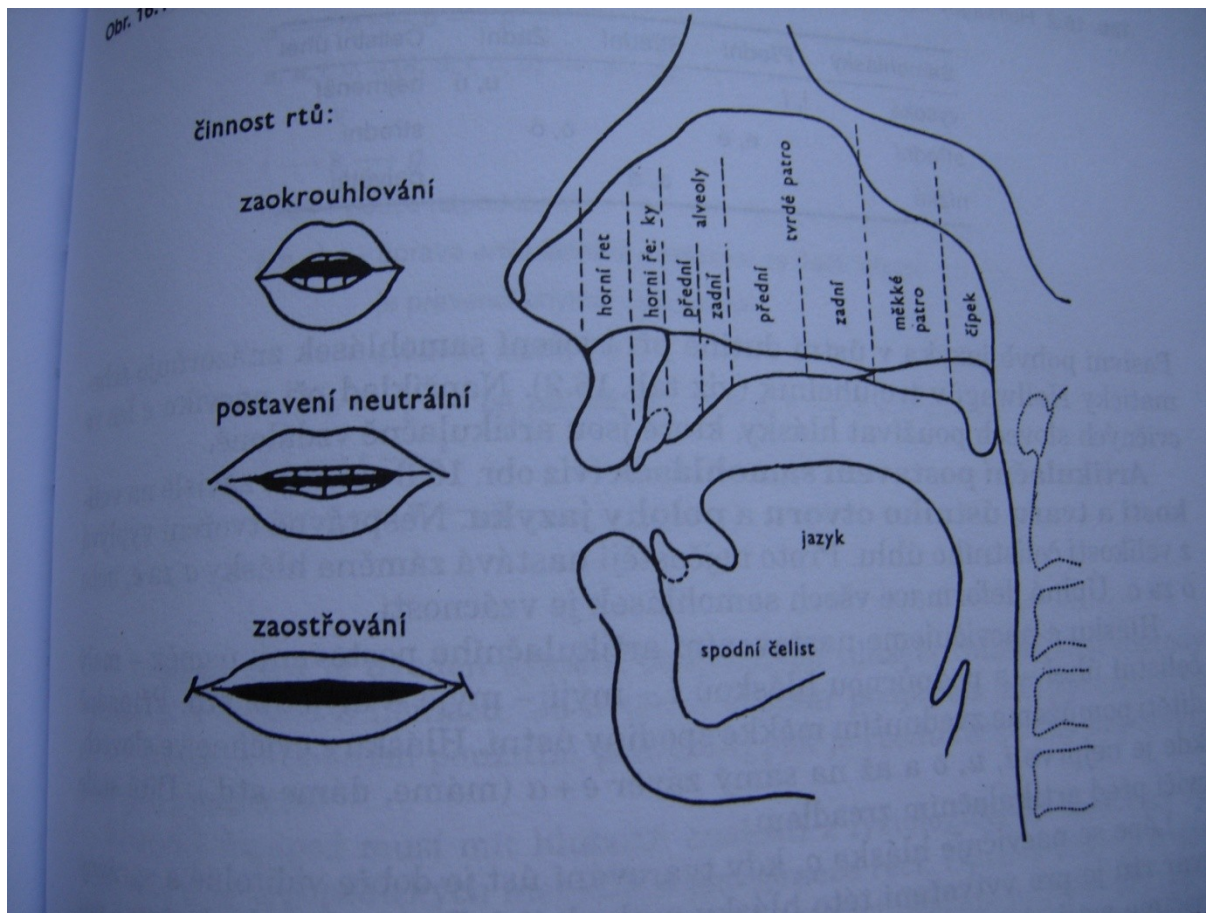
hlasivky

- svalově-vazivové útvary
- napjaté od štítné chrupavky ke chrupavkám hlasivkovým
- přední spoj je nepohyblivý
- zadní se pohybuje pomocí rotace a posunu hlasivkových chrupavek

hlasivky - postavení

- **základní pohyb**
- **ventilační postavení**
- **fonační postavení**

ústrojí artikulační



pohyblivé artikulátory

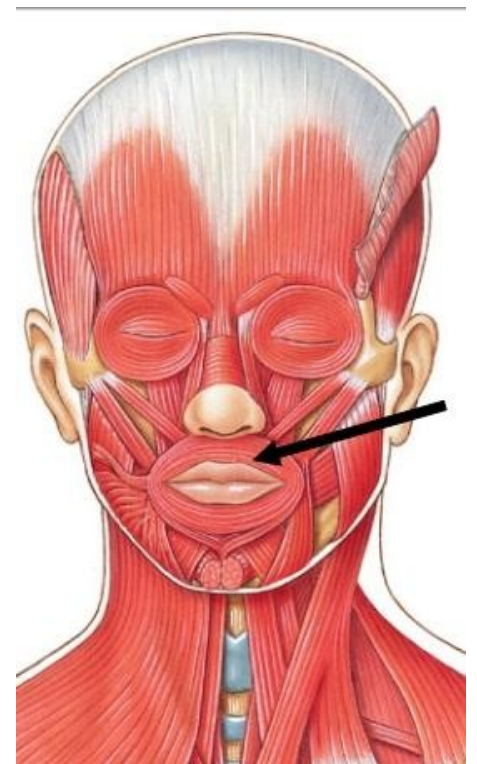- dolní čelist (mandibula)
- rty
- jazyk
- měkké patro
- čípek (uvula)

nepohyblivé artikulátory

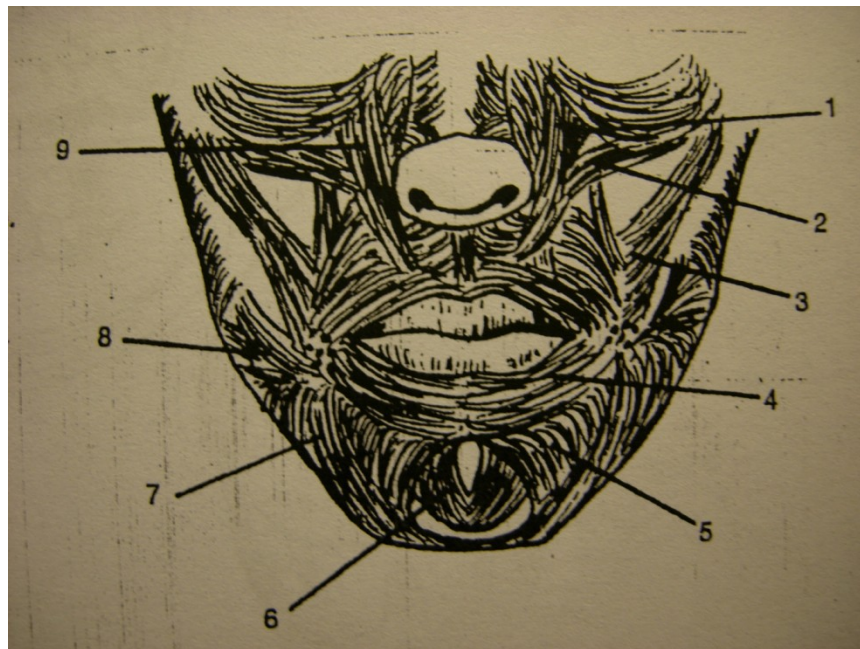
- horní čelist (maxila)
- dásňové výběžky (alveoly)
- tvrdé patro

cirkulární systém svalů

- musculus orbicularis oris – ústní kruhový sval
- musculus buccinator
 - sval trubačský



- ústní kruhový sval – základ rtů
- trubačský sval – základ lící



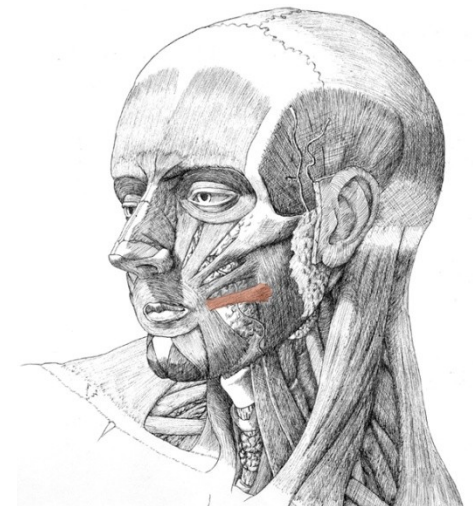
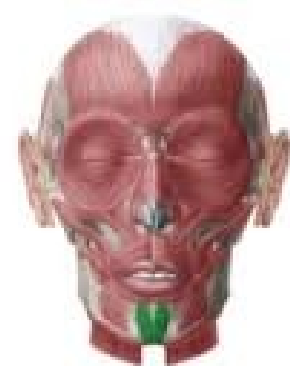rtý

- nejsilnější sval – kruhový sval ústní
- aktivita působí také na mimické svalstvo

- protruze rtů
- retrakce rtů
- laterální extenze rtů

radiální systém svalů – pro zajímavost

- pohyb rtů a tváří
- smíčovný sval (m. risorius)
- zdvihač horního rtu
- menší jařmový sval
- zdvihač horního rtu a nosních křídel
- zdvihač ústního koutku
- stlačovač dolního rtu
- větší jařmový sval
- stlačovač ústního koutku
- bradový sval
- platysma – kožní krční sval

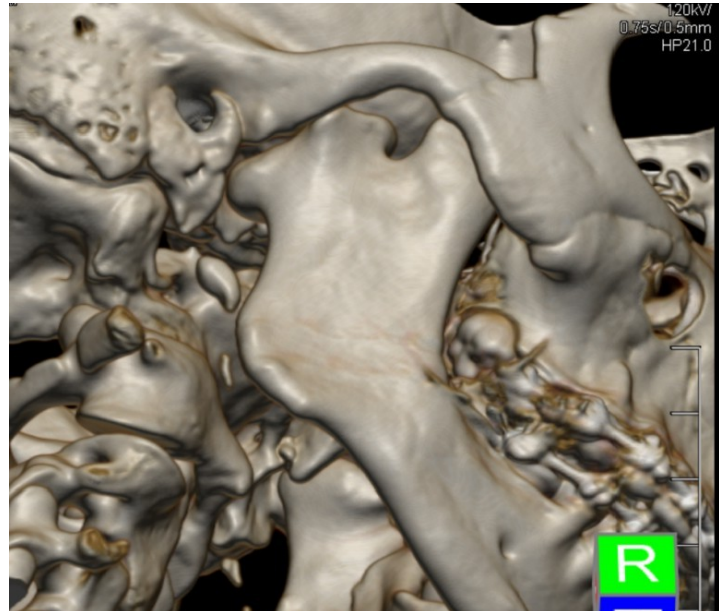
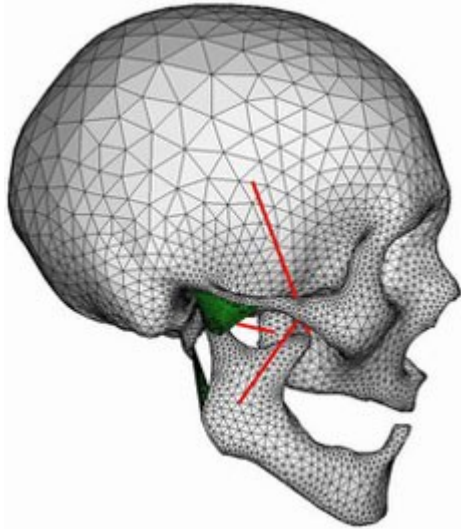


dolní čelist - mandibula

- pohyblivost zajišťuje neuromuskulární aktivita především žvýkacích svalů
- pohyb otáčivý (rotační)
- pohyb posuvný (translační)
- svalstvo dolní čelisti je propojeno se svalstvem rtů
- temporomandibulární kloub

temporomandibulární kloub

- 1800x denně otevřen
- zvětšení/zmenšení čelistního úhlu



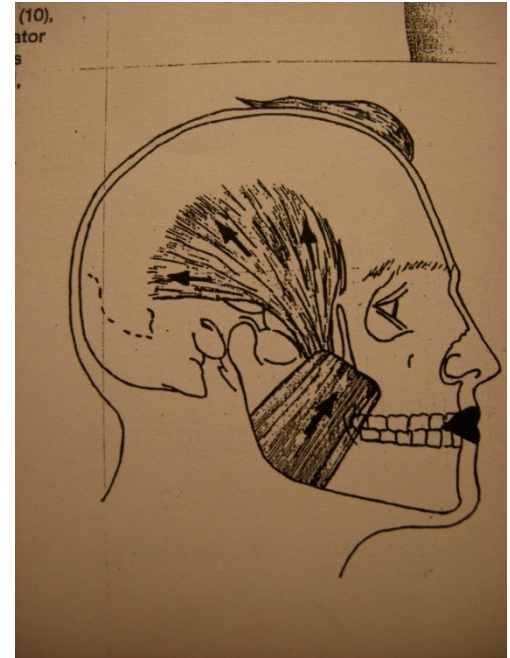
pohyb mandibuly

- otevírání úst – deprese
- zavírání úst – elevace
- posun dopředu – protrakce
- posun vzad – retrakce
- posun do stran – lateropulze

žvýkáací svalstvo

- mandibulární elevátory
- m. masseter – žvýkáací sval
- m temporalis – spánkový sval

- mandibulární depresory
- mandibulární propulsory



jazyk

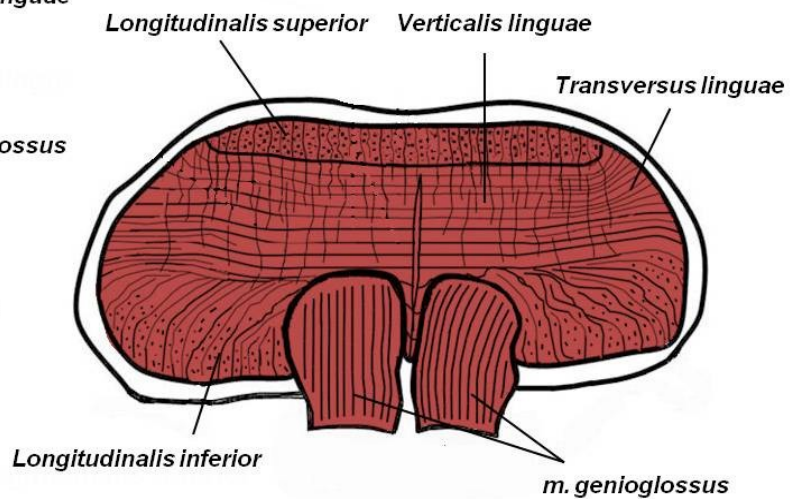
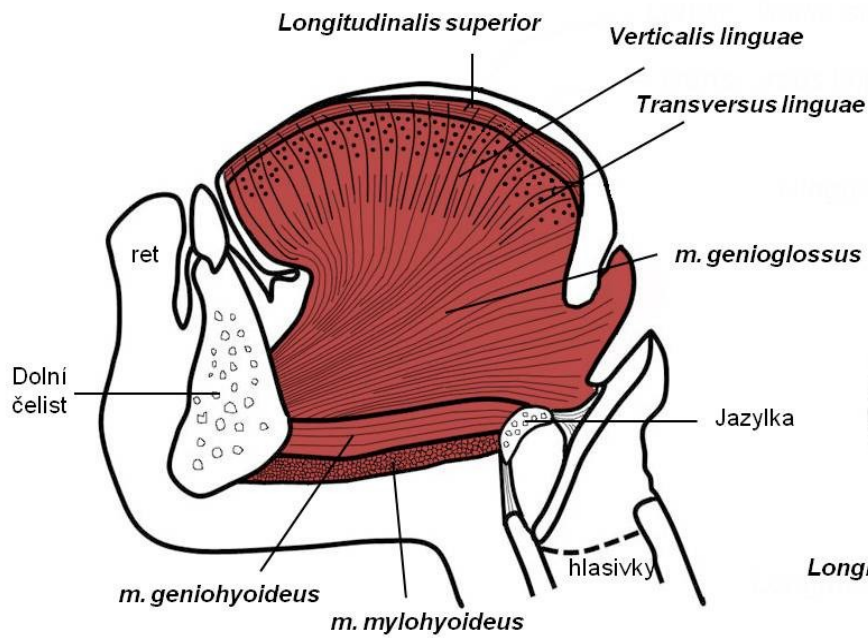
- pohyblivost umožňuje složitá inervace
- speciálně uspořádané příčně pruhované svalstvo
- transversální, vertikální a longitudální uspořádání vnitřních a vnějších svalových vláken
- vysoká svalová aktivita – fixace pouze na jednom konci

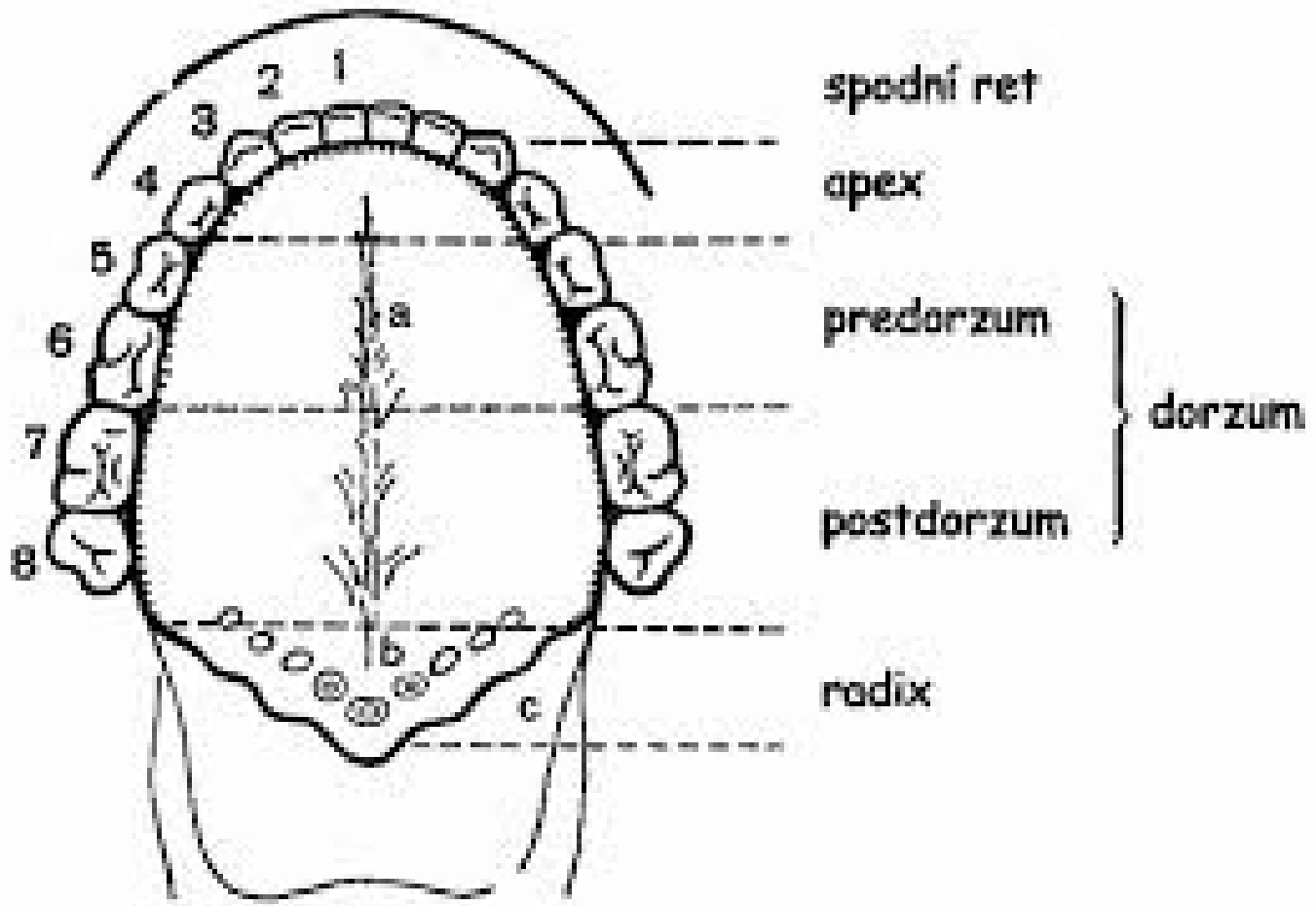
části jazyka

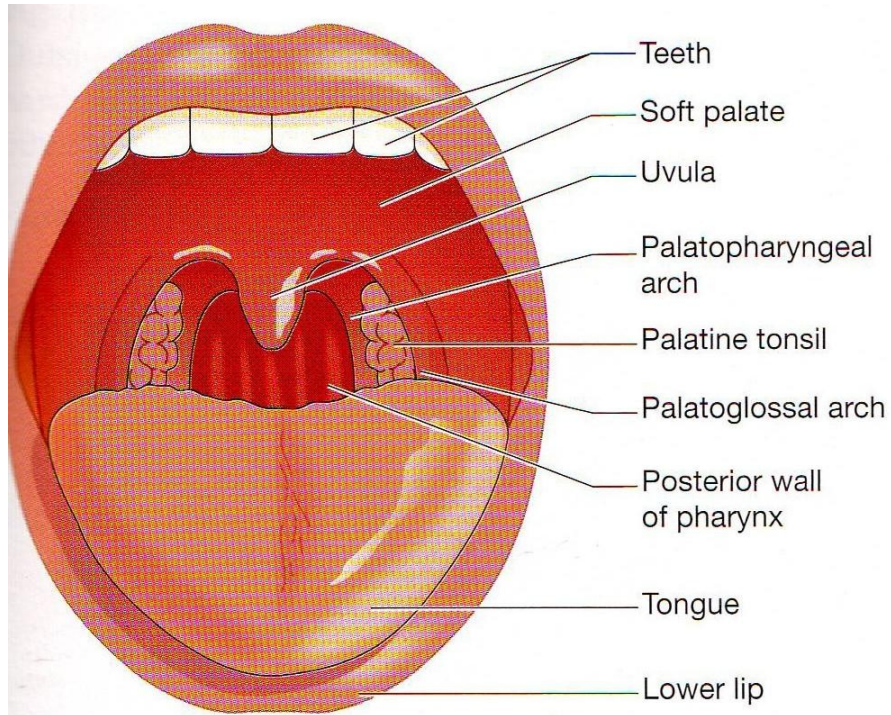
- kořen – zadní část
- hřbet – střední část
- hrot – přední část

- zadní část spojená s jazylkou a hrtanem

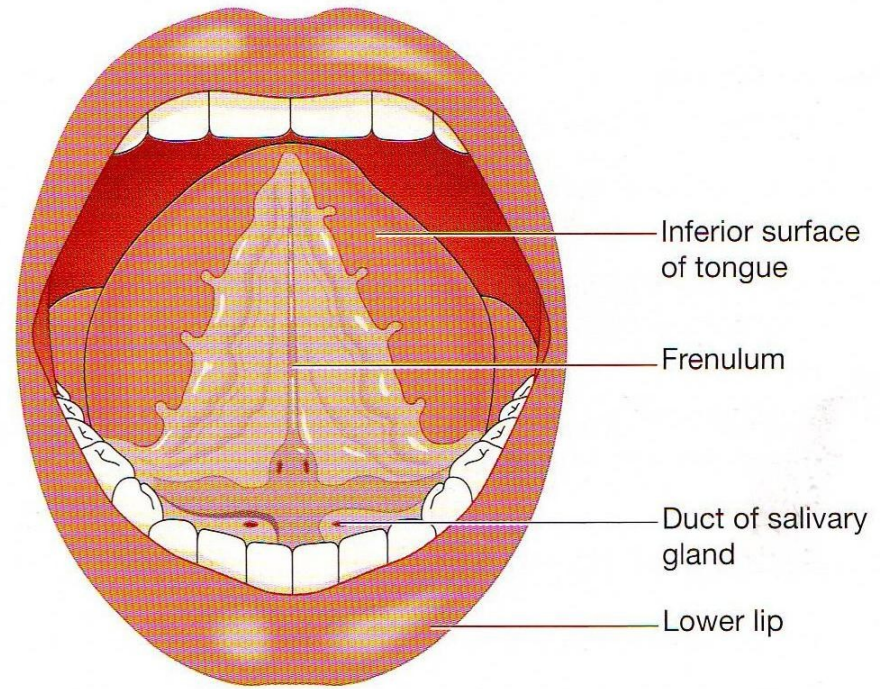
- slinné žlázy
- podjazyková, podčelistní, příušní
- povrch jazyka – papily
- chuťové pohárky



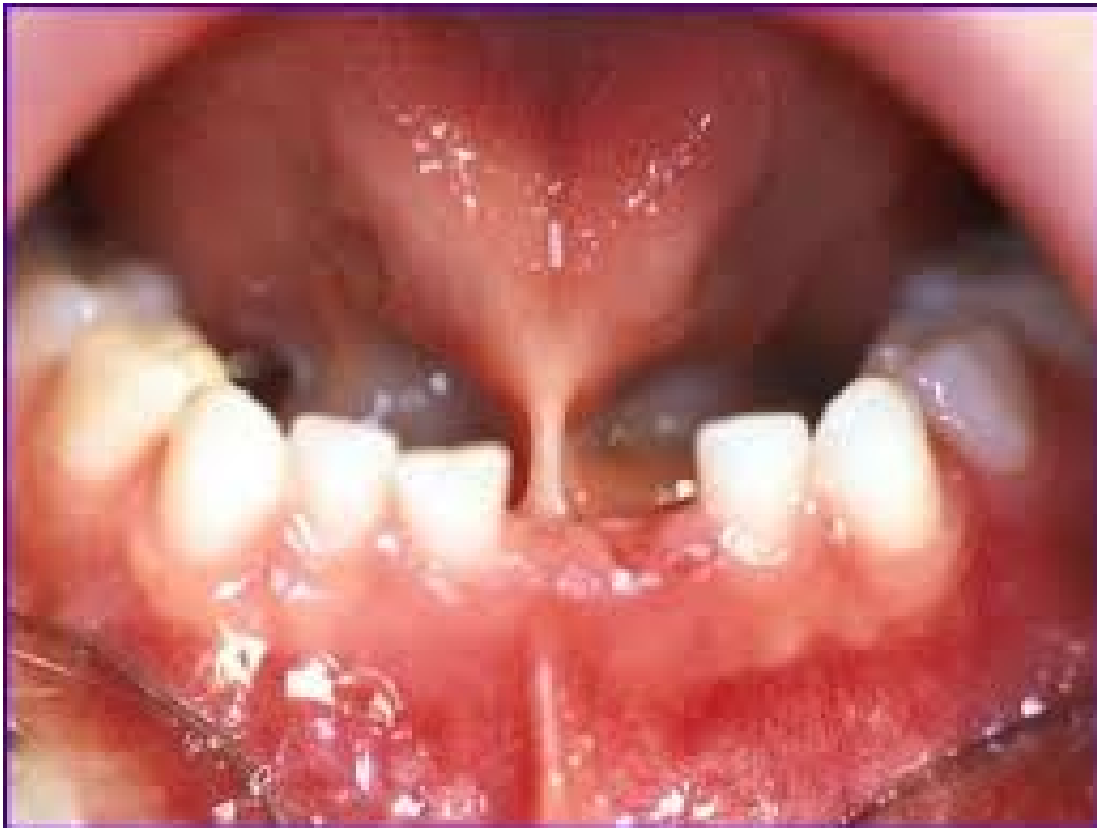



Structures seen in the widely open mouth.



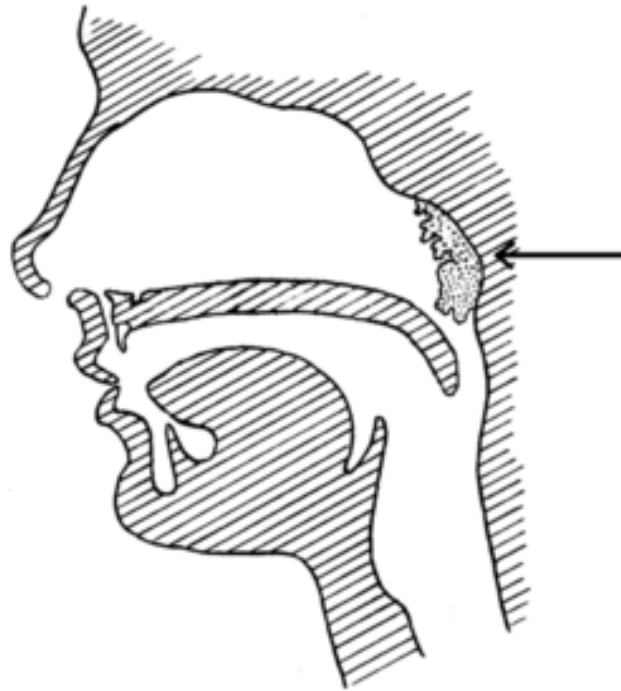
The inferior surface of the tongue.

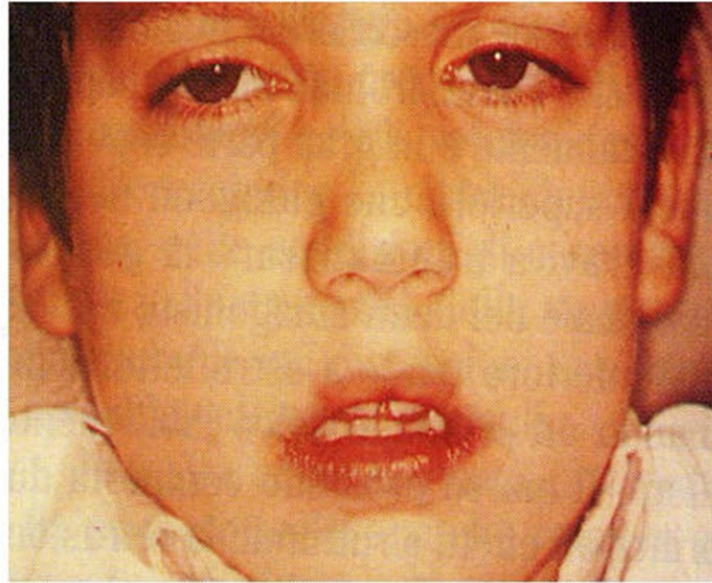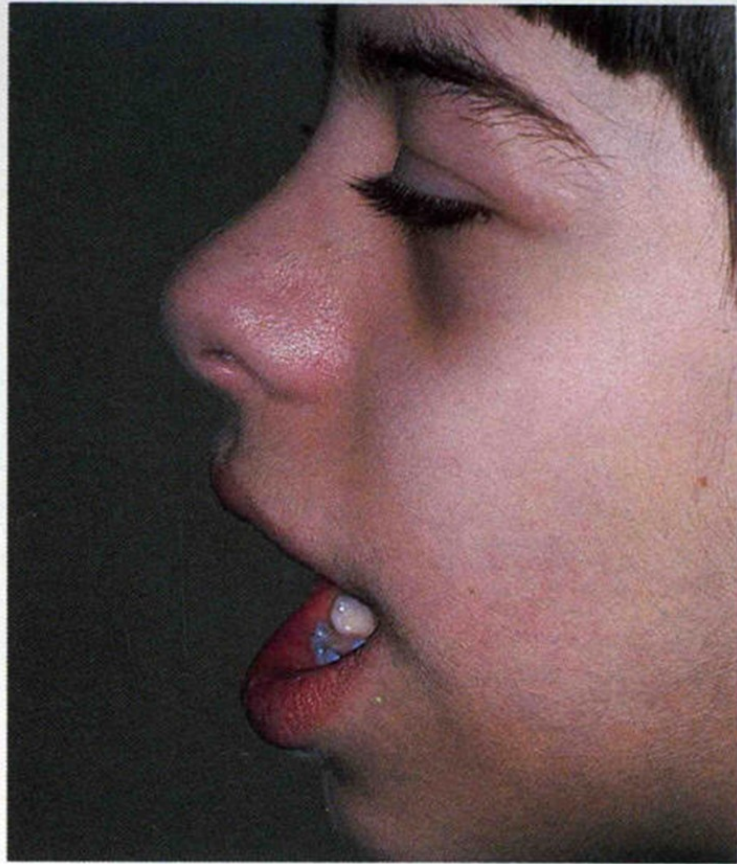


měkké patro

- svalové struktury
- napínače a zvedače
- závěr mezi ústní a nosní dutinou
- zapojení svalů hltanu
- rozšiřování sluchové trubice – vyrovnání tlaku ve středoušní dutině

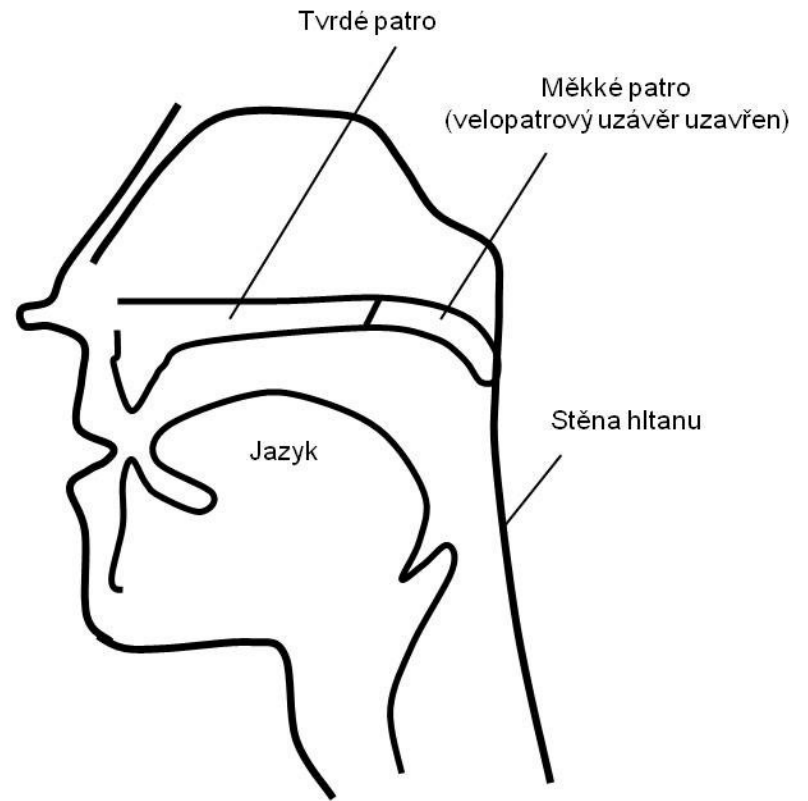
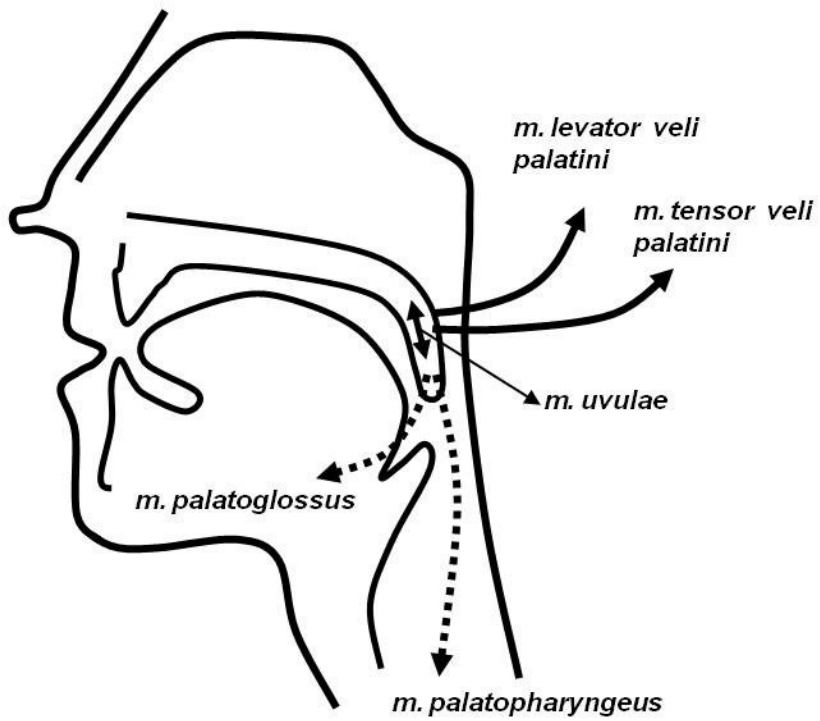
Adenoidní vegetace





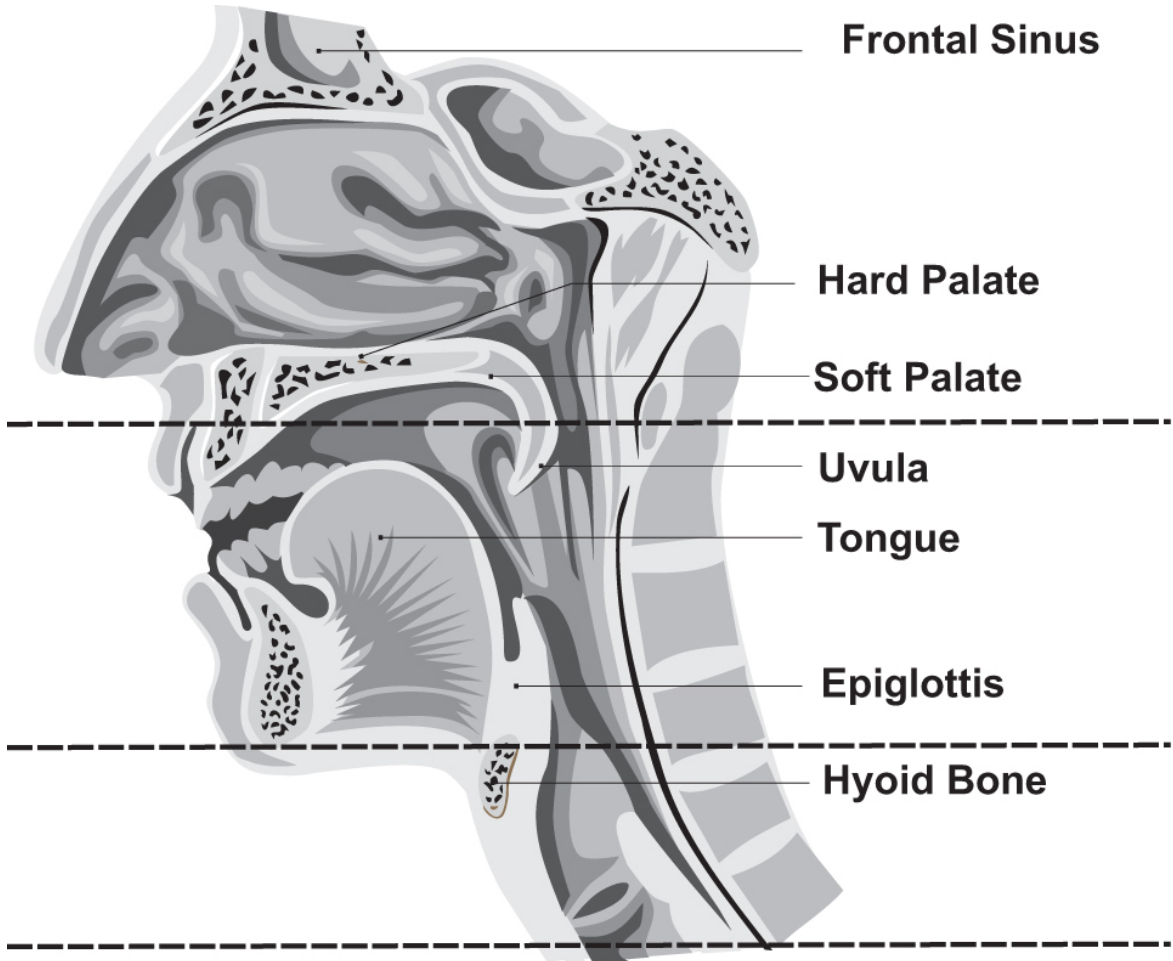
VeloFaryngeální závěr

- všechny struktury patra, hltanu a bezprostředního okolí, které se podílejí na zabezpečení jeho funkcí
- nutné pro řeč, barvu hlasu, hlas mluvní i zpěvní, pískání, polykání, foukání a sání
- vf závěr se nachází asi 1 cm nad úrovní atlasu
- <http://www.youtube.com/watch?v=uTOhDqhCKQs&NR=1&feature=fvwp>



hltan

- 12 cm
- začíná za nosními dutinami – končí na úrovni hlasivek
- nazofarynx
- orofarynx
- laryngofarynx
- tvar se mění pomocí hltanových svěračů



Frontal Sinus

NASAL PHARYNX

Hard Palate

Soft Palate

Uvula

Tongue

ORAL PHARYNX

Epiglottis

Hyoid Bone

LARYNGEAL PHARYNX

zuby

- zub – nejtvrdší orgán lidského těla
- řezáky
- špičáky
- premoláry
- moláry

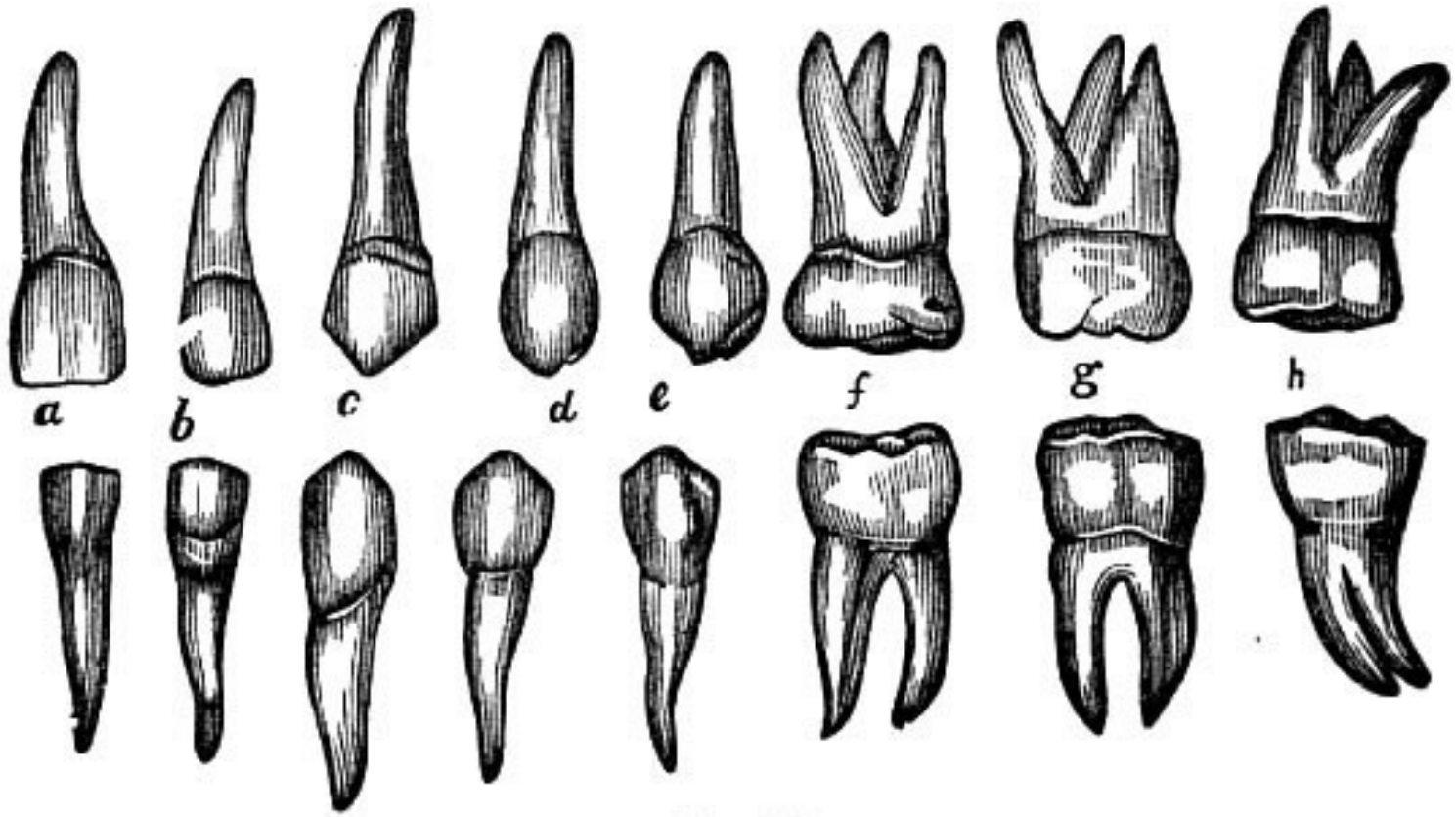
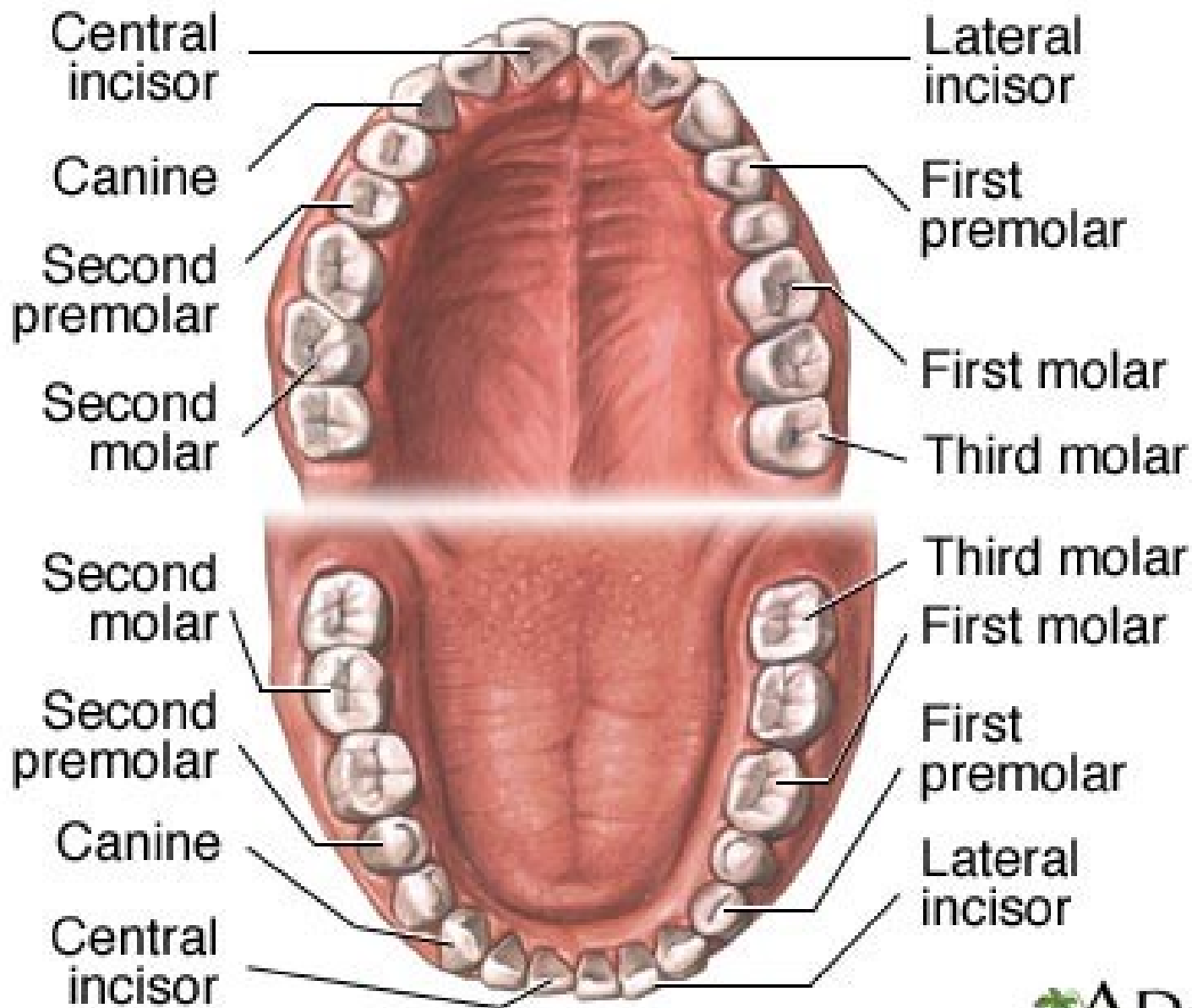


Fig. 27.



artikulační pohyby

- koordinace aktivního zapojení
- více než 30 svalů
- řízeno centrální nervovou soustavou