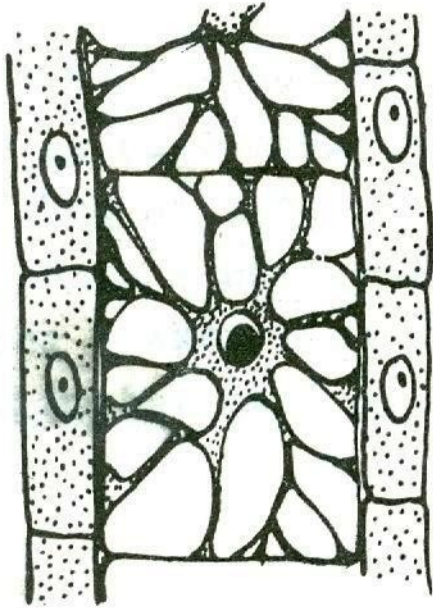


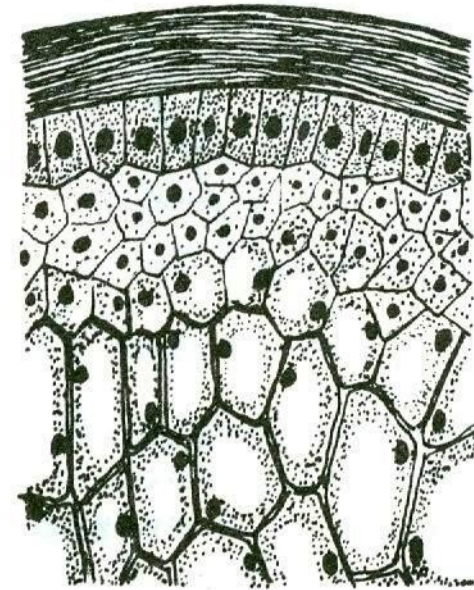
Bi2BP_ZOZP – 5

**Pojiva 1:
primitivní pojiva,
vaziva a chrupavky**

1. primitivní „pojiva“



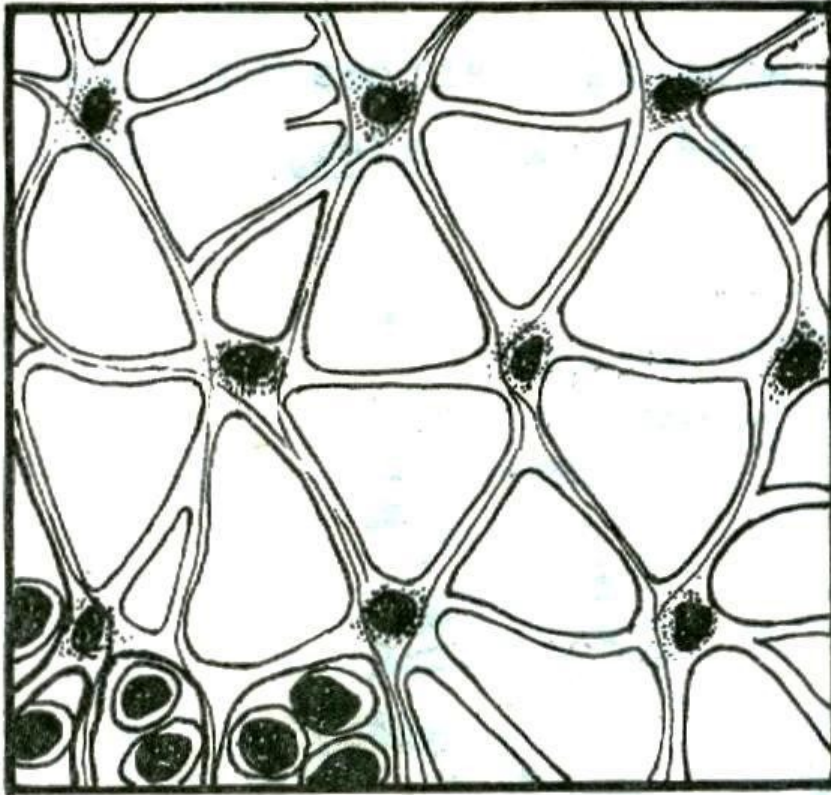
Obr. 109. Buněčné pojivo z chapadla láčkovce.



Obr. 110. Buněčné pojivo struny hřbetní.

Vesikulární (= buněčné) pojivo

12.2.1.4. Síťovité (retikulární) pojivo



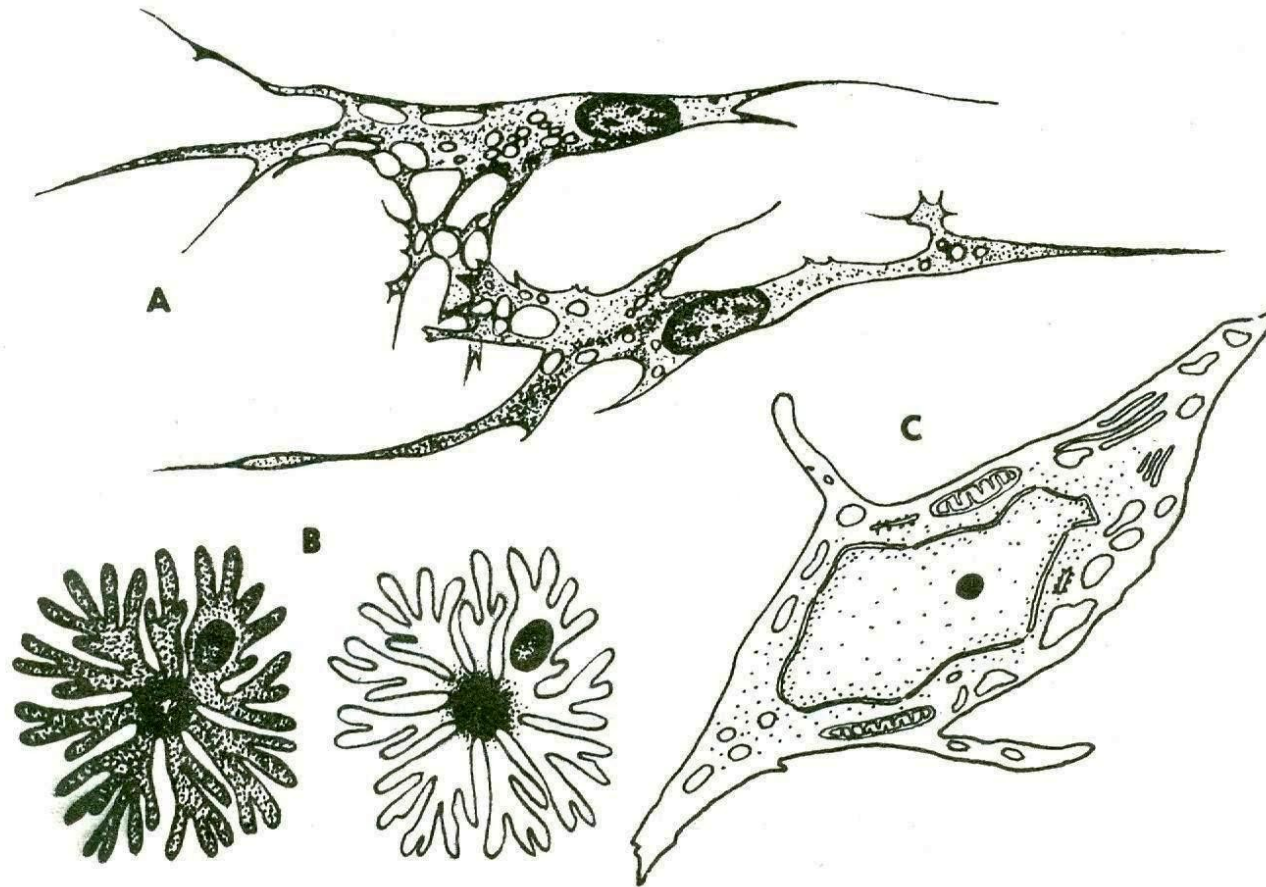
Obr. 103. Síťovité pojivo

**Retikulární
(= síťovité)
pojivo –**

např. červená
kostní dřeň:

**retikulární
buňky,
retikulární
vlákna ...**

2. vaziva



Obr. 105. Struktura fixních buněk řídkého pojiva

A = fibrocyty, B = pigmentová buňka s rozptýlenými zrny pigmentu a se zrny soustředěnými ve středu, C = submikroskopická struktura fibrocytu.

Fixní buňky vaziv:

1. fibrocyty a fibroblasty;

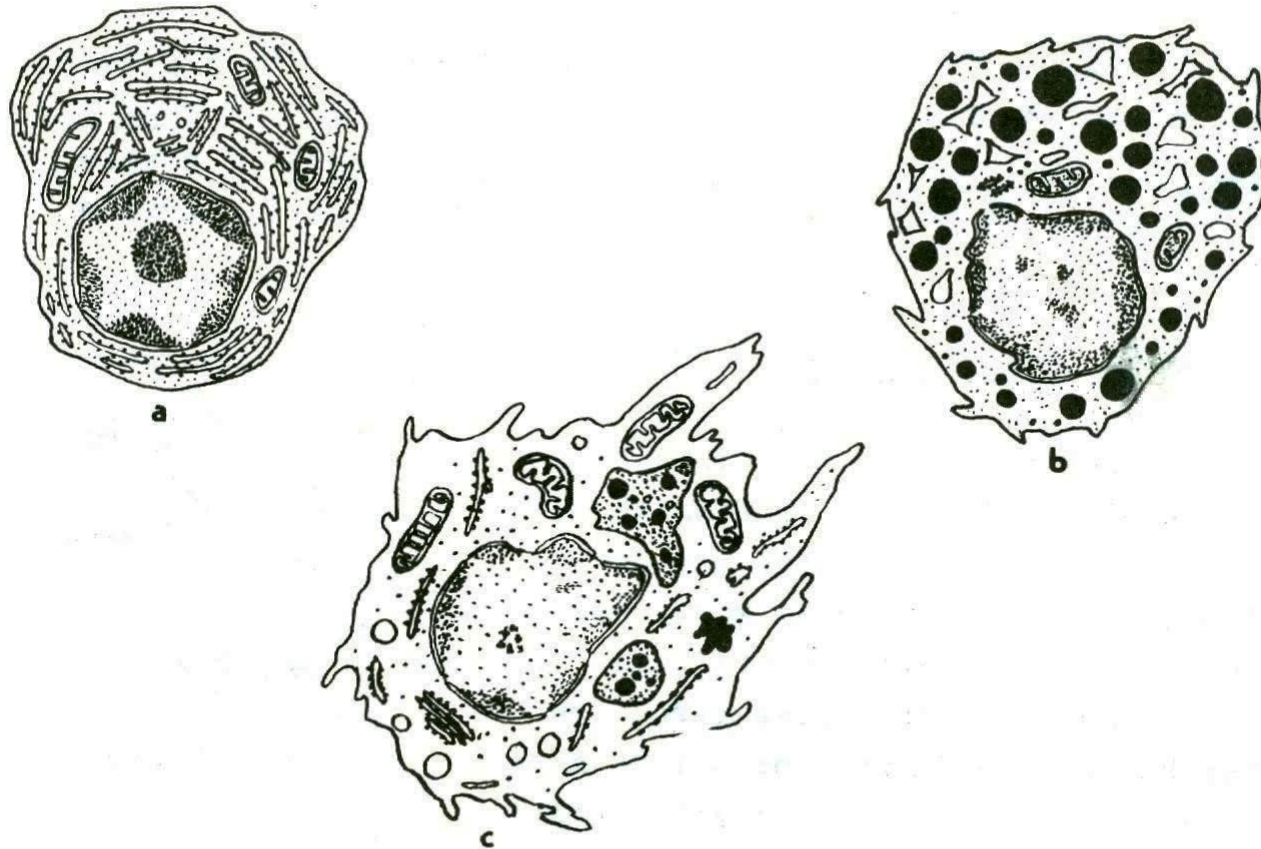
2. retikulární buňky;

3. pigmentové buňky;

4. tukové buňky;

5. nediferenc. (mezenchym.) buňky.

Volné buňky vaziv:



Obr. 106. Submikroskopická stavba volných buněk
řídkeho pojiva.

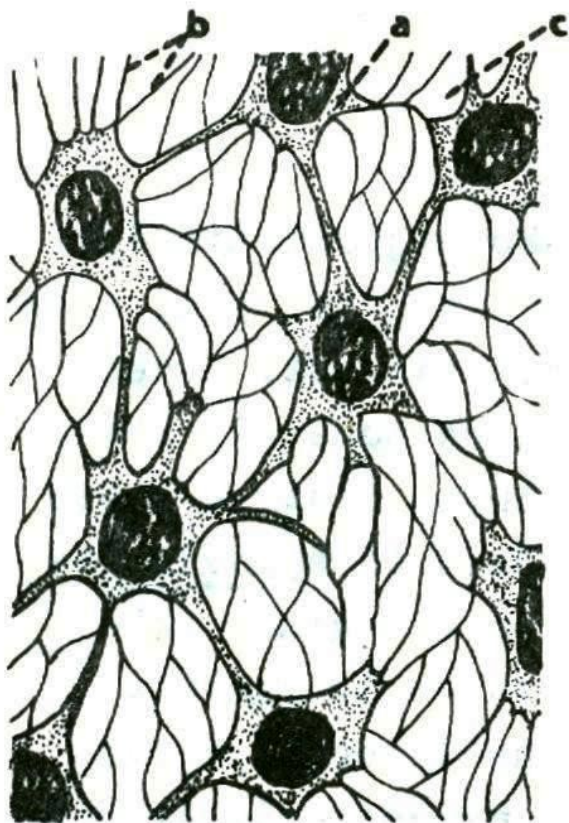
a = plazmatická buňka, b = žírná buňka, c = histiocyty.

1. **histiocyty**
(fagocytóza);

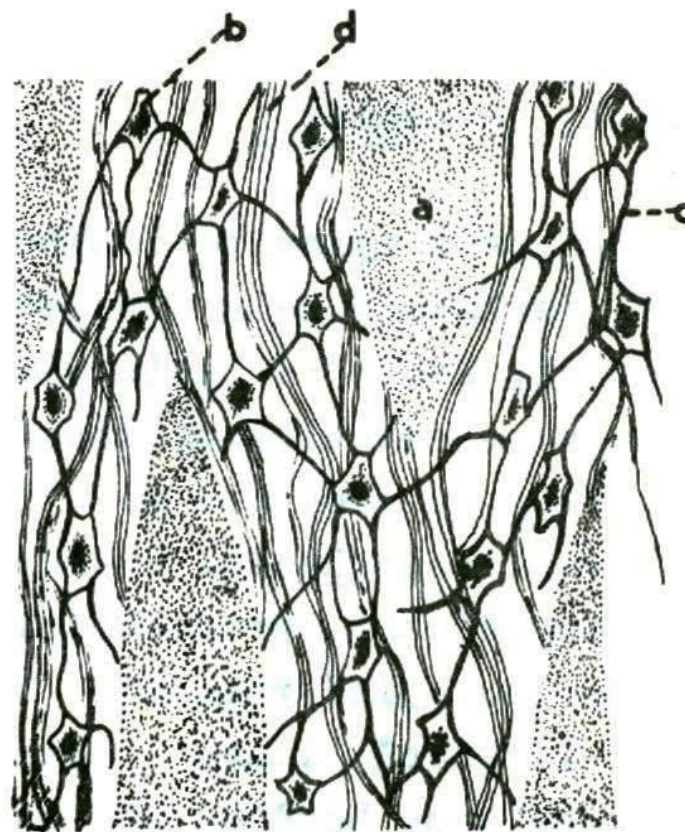
2. **žírné buňky**
(heparinocyty);

3. **plazmatické
buňky**
(protilátky);

4. **leukocyty** (z
krve).

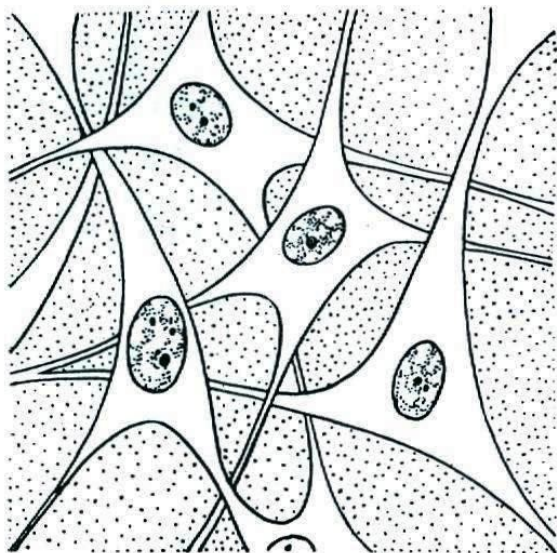


Obr. 101. Zárodečný mezenchym. a = fixní buňky. b = plazmodesmy, c = tkánový mok.

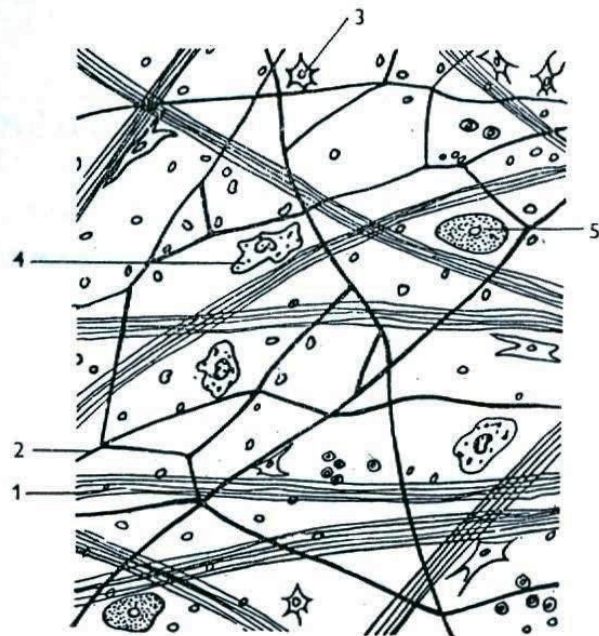


Obr. 102. Rosolovité pojivo a = rosolovitá mezibuněčná hmota, b = fibrocyty, c = plazmodesmy, d = tonofibrily.

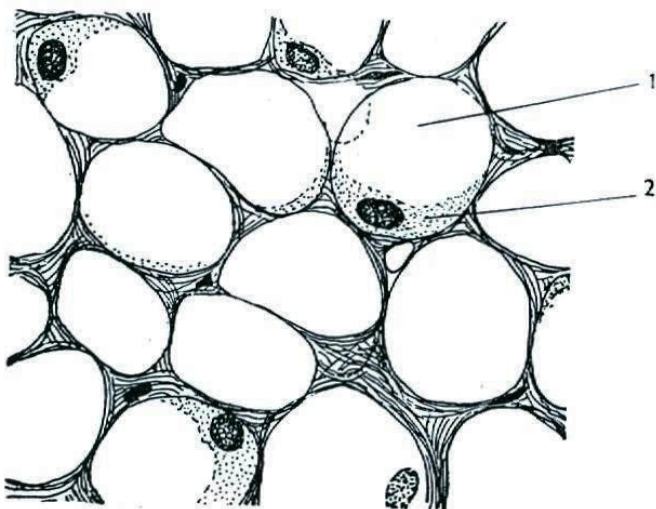
Zárodečný mezenchym a rosolovité vazivo



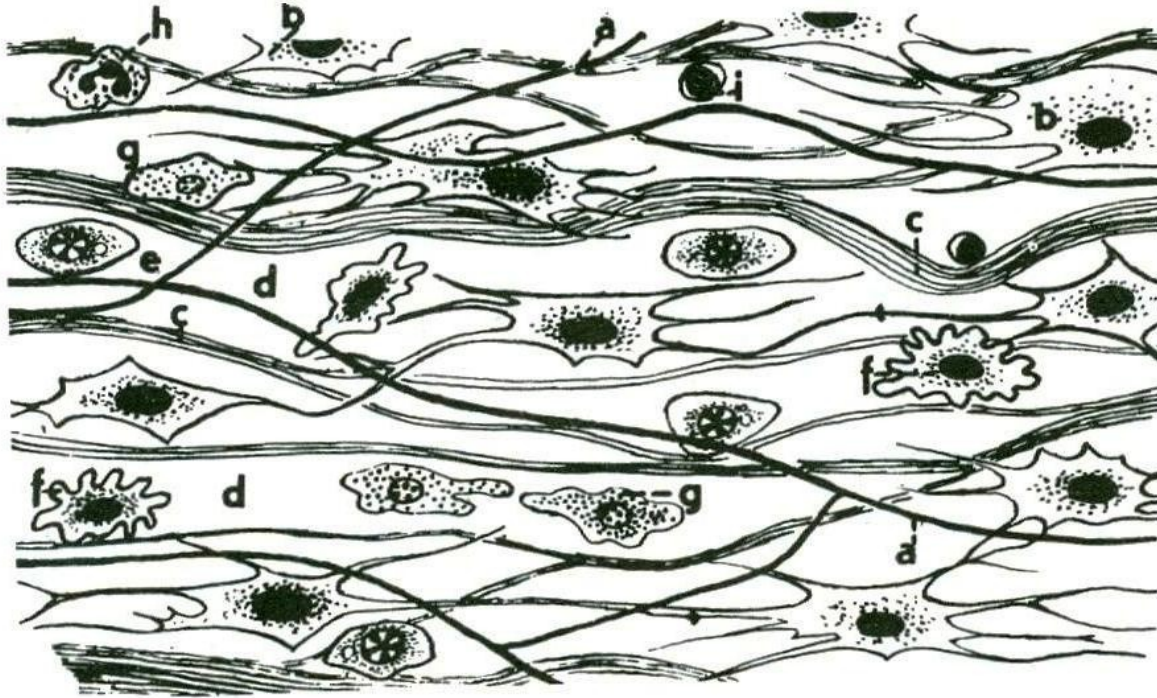
20. Mezenchym
Podle Sládečka.



21. Řídké vláknité vazivo
1 kolagenní vlákna; 2 elastická vlákna;
3 fibrocyt; 4 histiocyty; 5 žírná buňka.
Podle různých autorů.



22. Tukové vazivo
1 tuk; 2 cytoplazma s jádrem.
Podle Vosse.

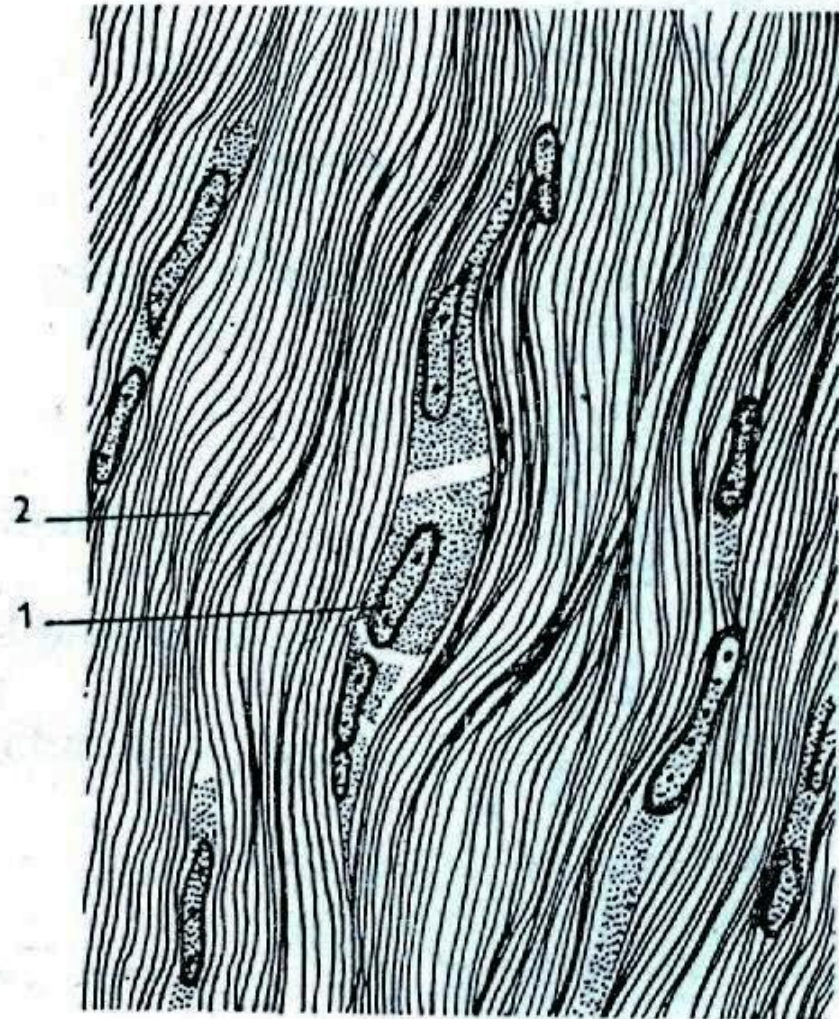


Obr. 104. Řídké pojivo vláknité

a = elastické fibrily, b = fibrocyty, c = svazky kolagenních tonofibril, d = tkánový mok, e = plazmatická buňka, f = klasmocyt (= histiocyty), g = žírná buňka, h = eosinofilní granulocyt, i = lymfocyt.

Řídké kolagenní vazivo

23. Šlacha
1 fibroblasty;
2 kolagenní vlákna.
Podle Sládečka.



Husté vazivo neuspořádané x **husté vazivo uspořádané** (šlacha, aponeurózy, vazy)

3. chrupavky:

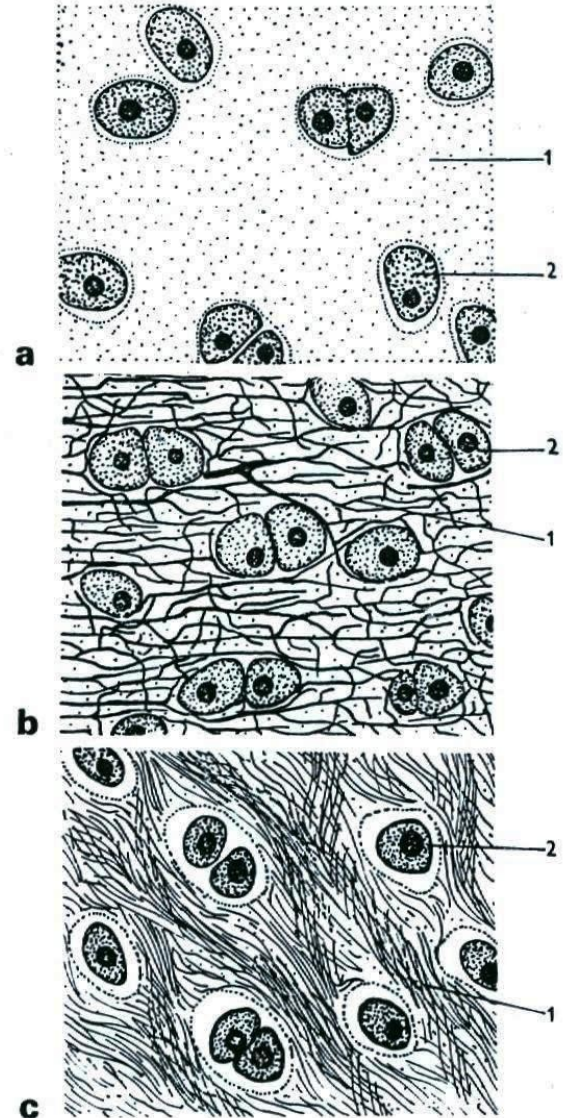
chondrocyty
a chondroblasty;

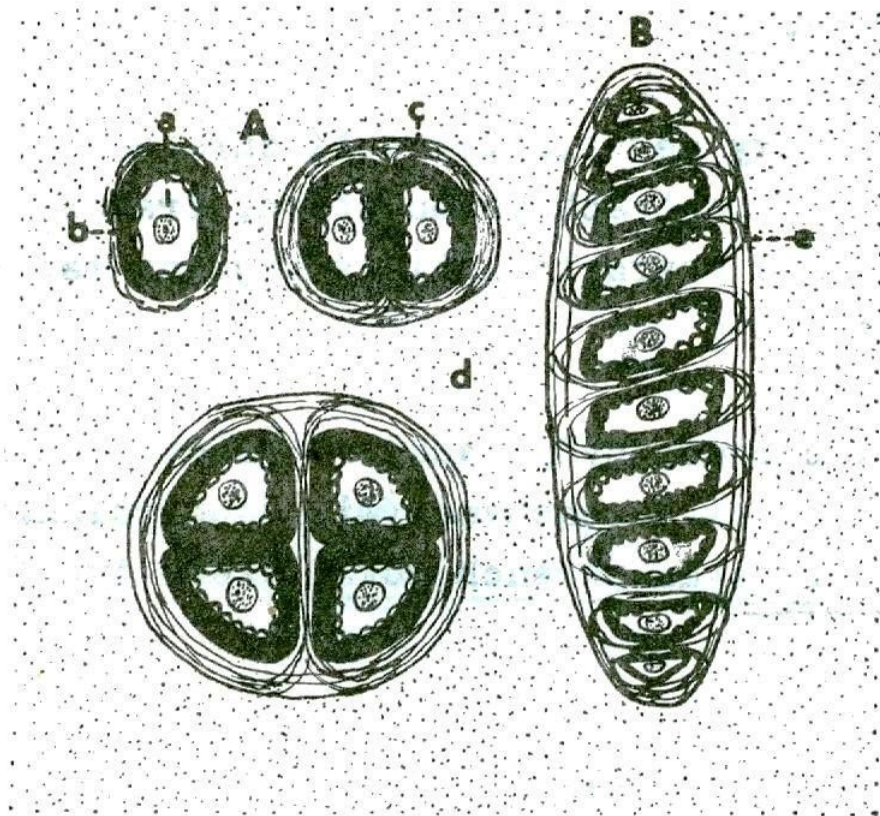
chondroitinsulfát;

elastin, kolagen.

24. Chrupavka

a hyalinní chrupavka;
1 základní hmota; *2* chondrocyt;
b elastická chrupavka;
1 elastická vlákna; *2* chondrocyt;
c vazivová chrupavka;
1 kolagenní vlákna; *2* chondrocyt.
Podle Vosse.





Obr. 113. Vznik izogenních skupin v chrupavce.

A - postupné dělení chondrocytu na buňky;
 B - početná izogenní skupina chrupavčitých buněk,
 a = chondrocyt, b = pouzdro chrupavčité buňky,
 c = teritorium (dvorec chrupavčité buňky), d = in-
 terteritorium, e = kolagenní vlákna.

Použité zdroje:

- **Knoz, J.: *Obecná zoologie. I, Taxonomie, látkové složení, cytologie a histologie* [Knoz, 1990]. 4. vyd. Praha: SPN, 1990. 328 s.: skriptum.**
- **Pravda, O.: *Zoologie. [D] 3, Obecná zoologie*. Praha: SPN, 1982. 323 s.: i. Edice Učebnice pro vysoké školy. Určeno posluchačům pedagogických a přírodovědeckých fakult.**