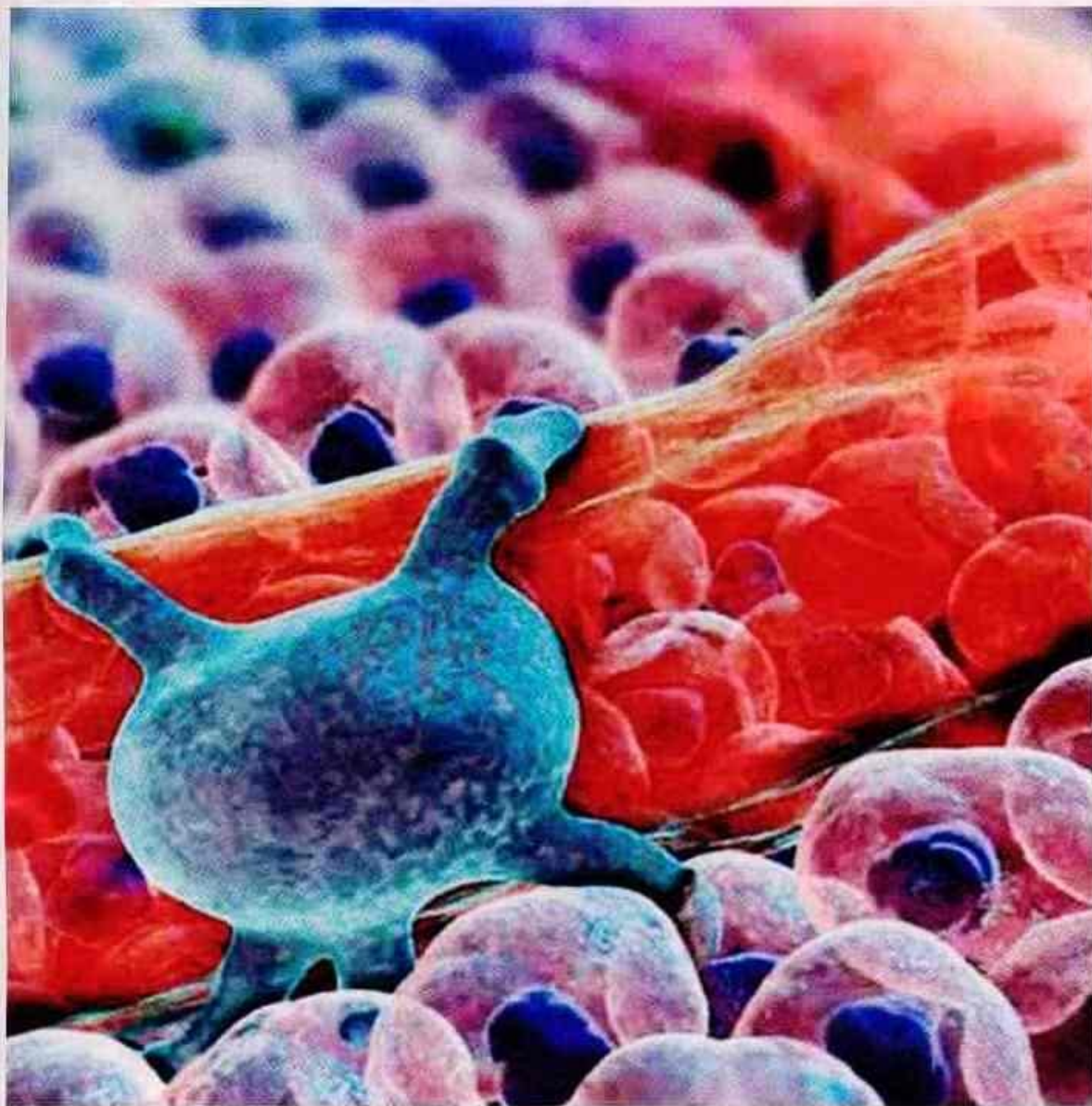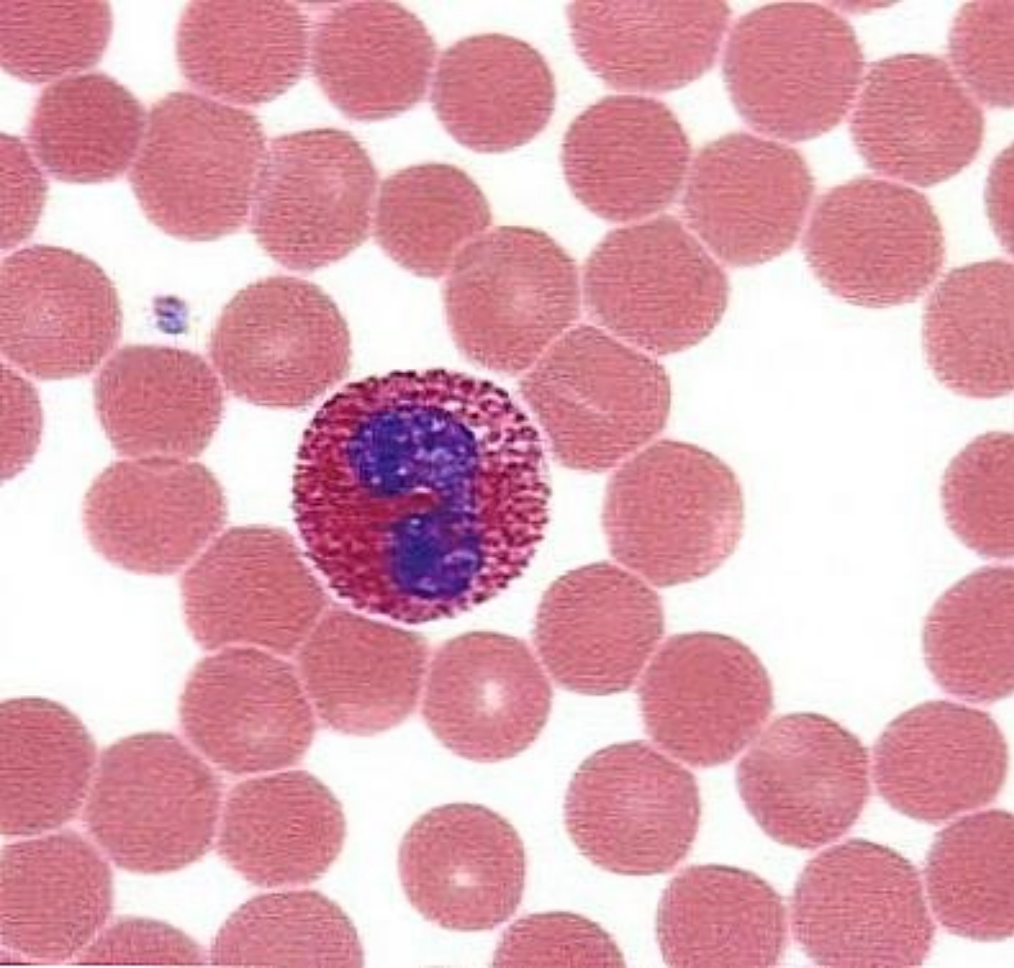
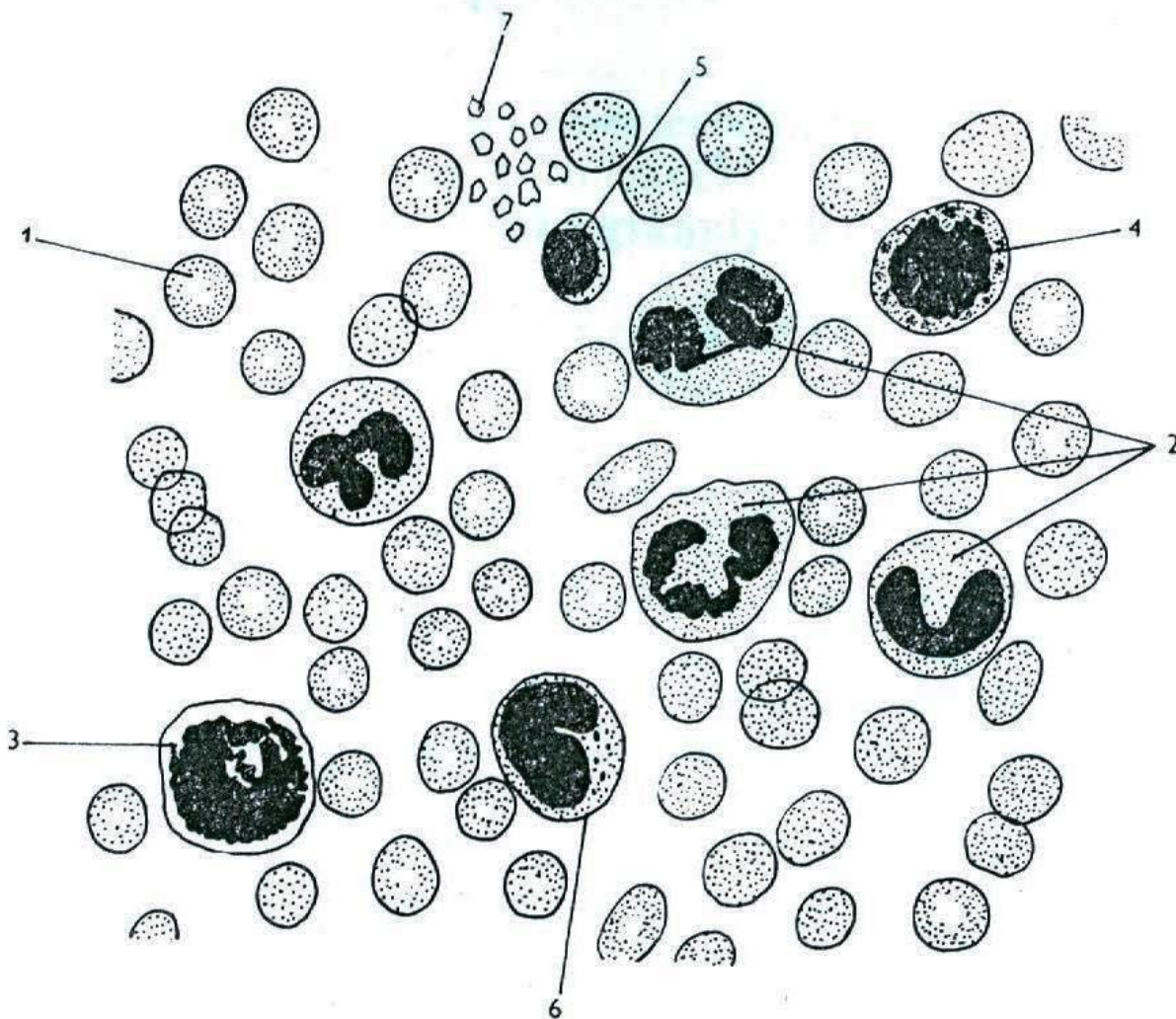


Vlevo mikroskopická ilustrace krevní vlásečnice s kontraktilní buňkou (pericyt). Vytvořeno pro videoanimaci. © XVIVO, LLC/Mike Astrachan

Další slavný slovník Medical Dictionary (Dětský slovník), popr

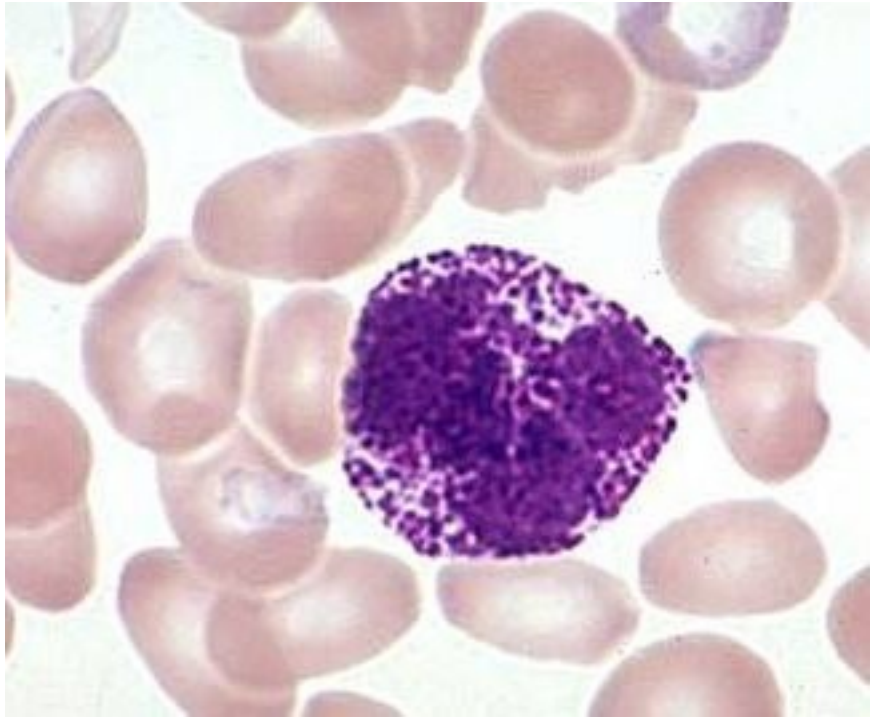


eosinofil

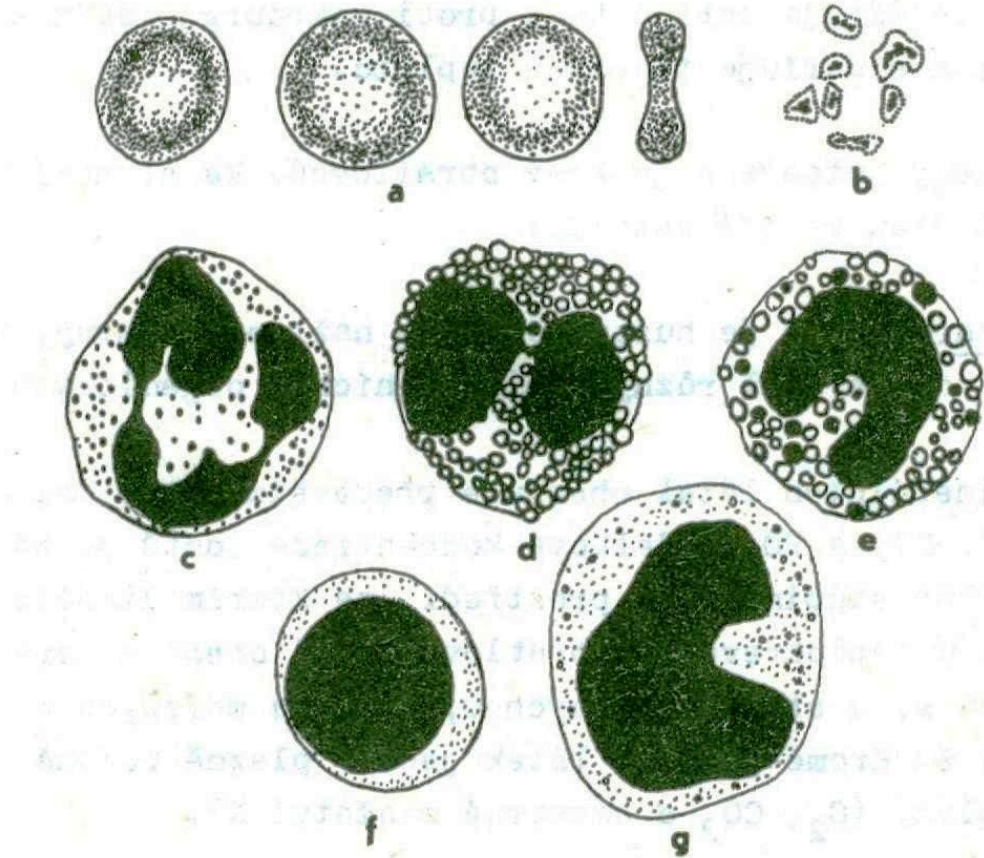


26. Savčí krev

1 erythrocyty; 2 neutrofilní granulocyty; 3 eosinofilní granulocyt; 4 basofilní granulocyt;
5 lymfocyt; 6 monocyt; 7 krevní destičky.

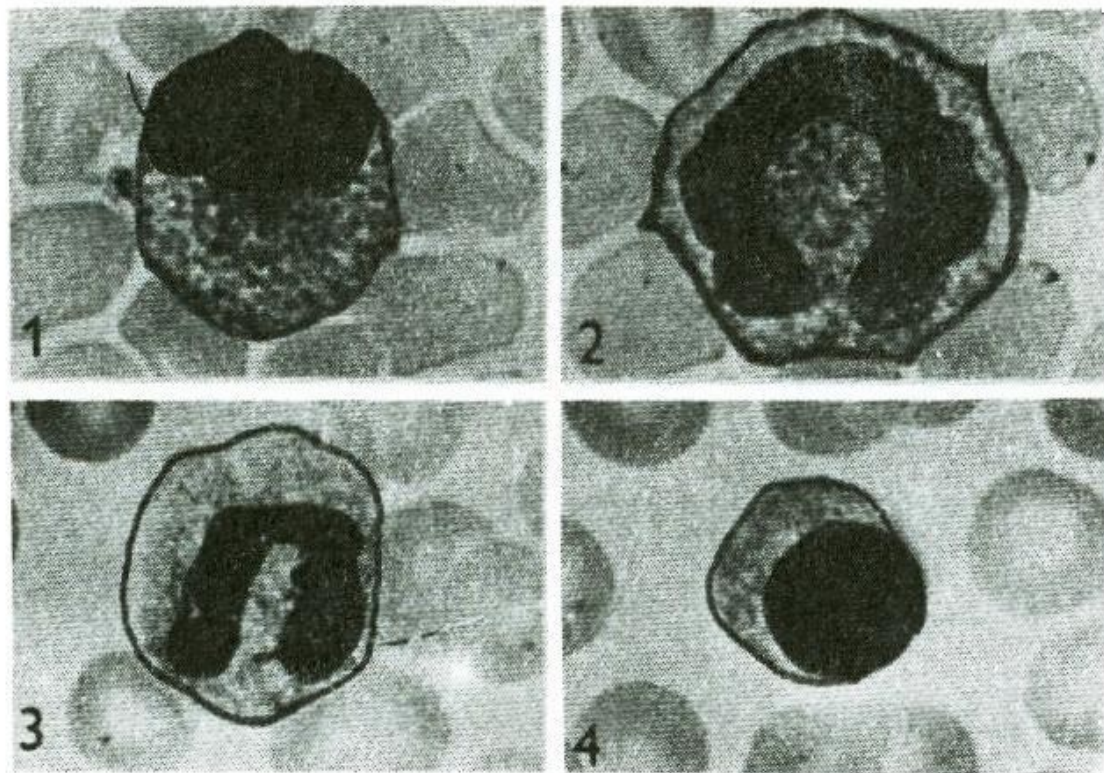


bazofil



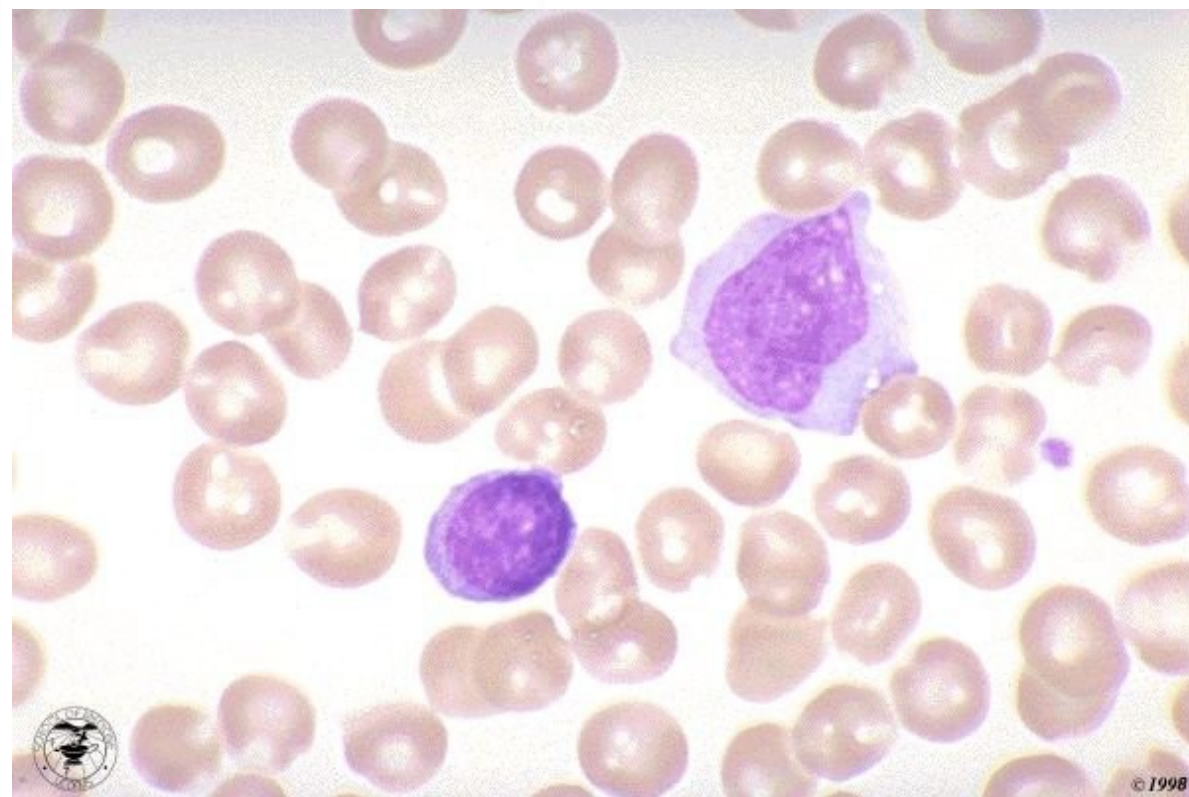
Obr. 120. Krvinky člověka

a = erythrocyty, b = trombocyty, c = neutrofilní granulocyt,
d = eosinofilní granulocyt, e = bazofilní granulocyt, f = lym-
focyt, g = monocyt.

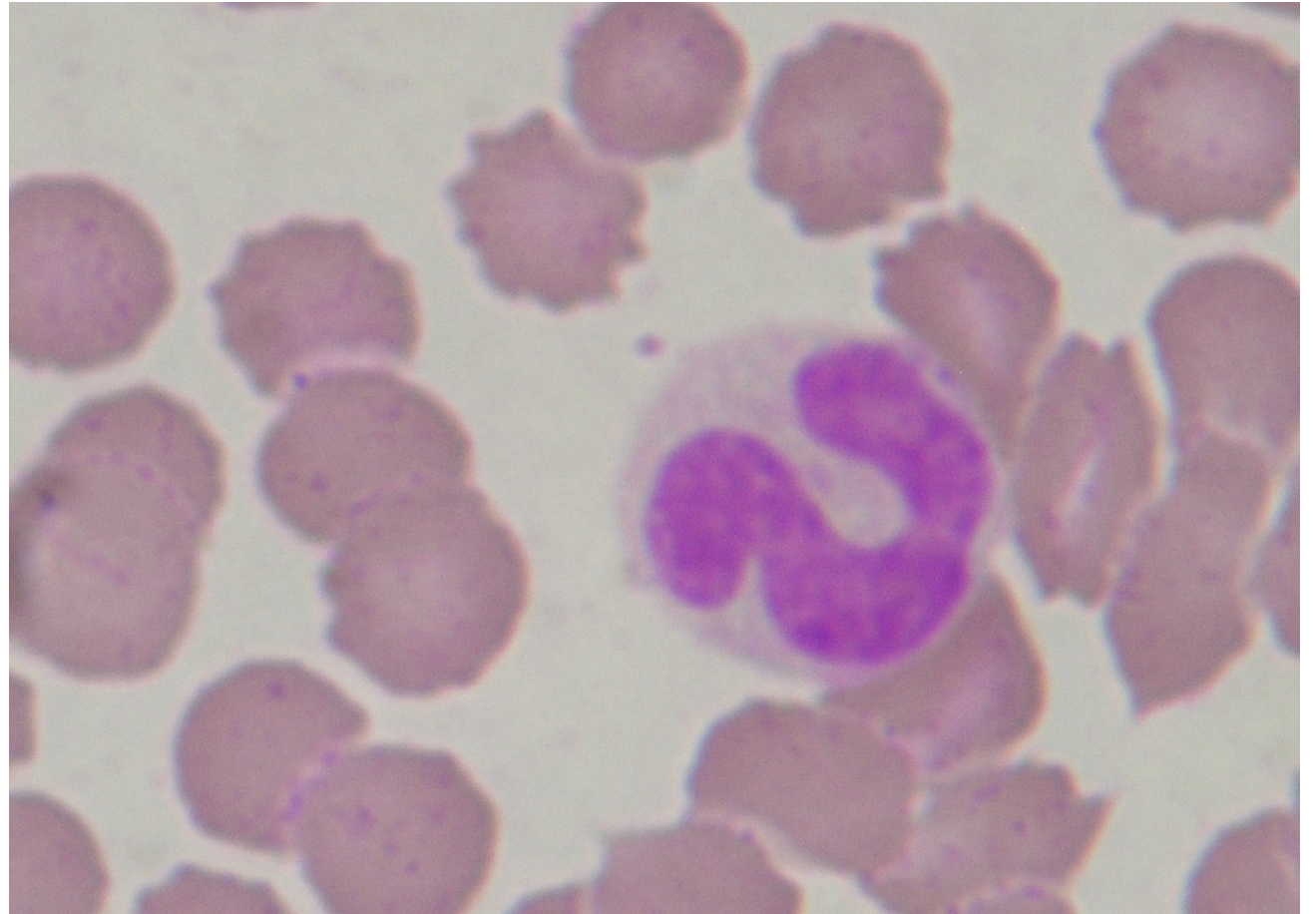
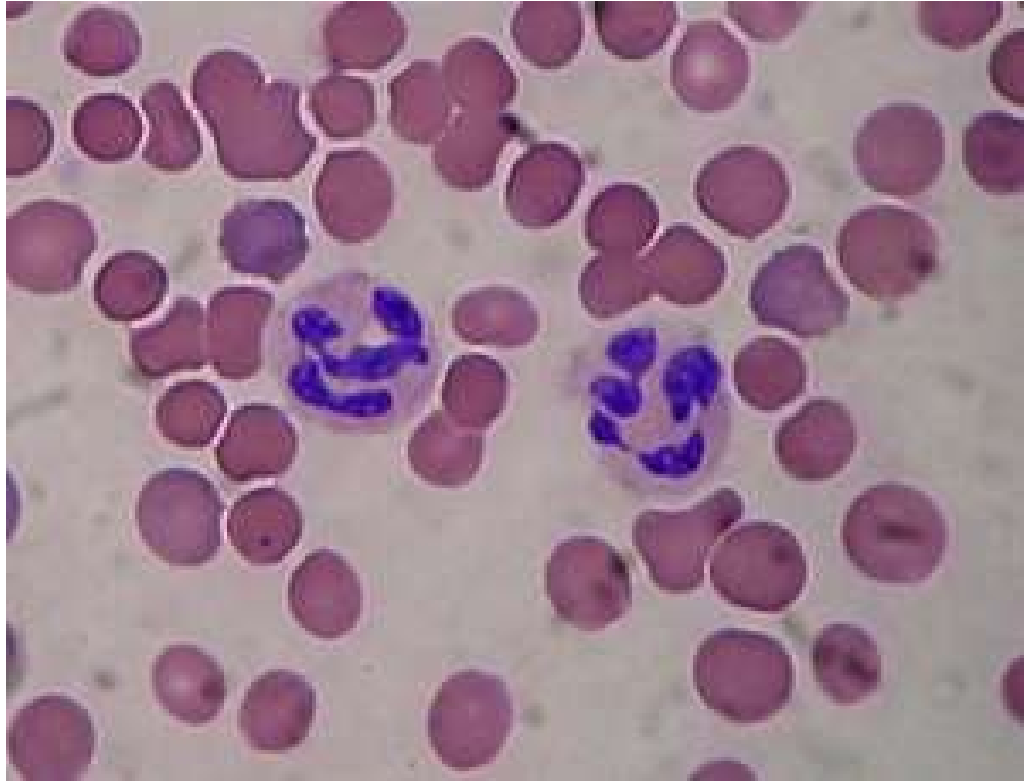

Obr. 57

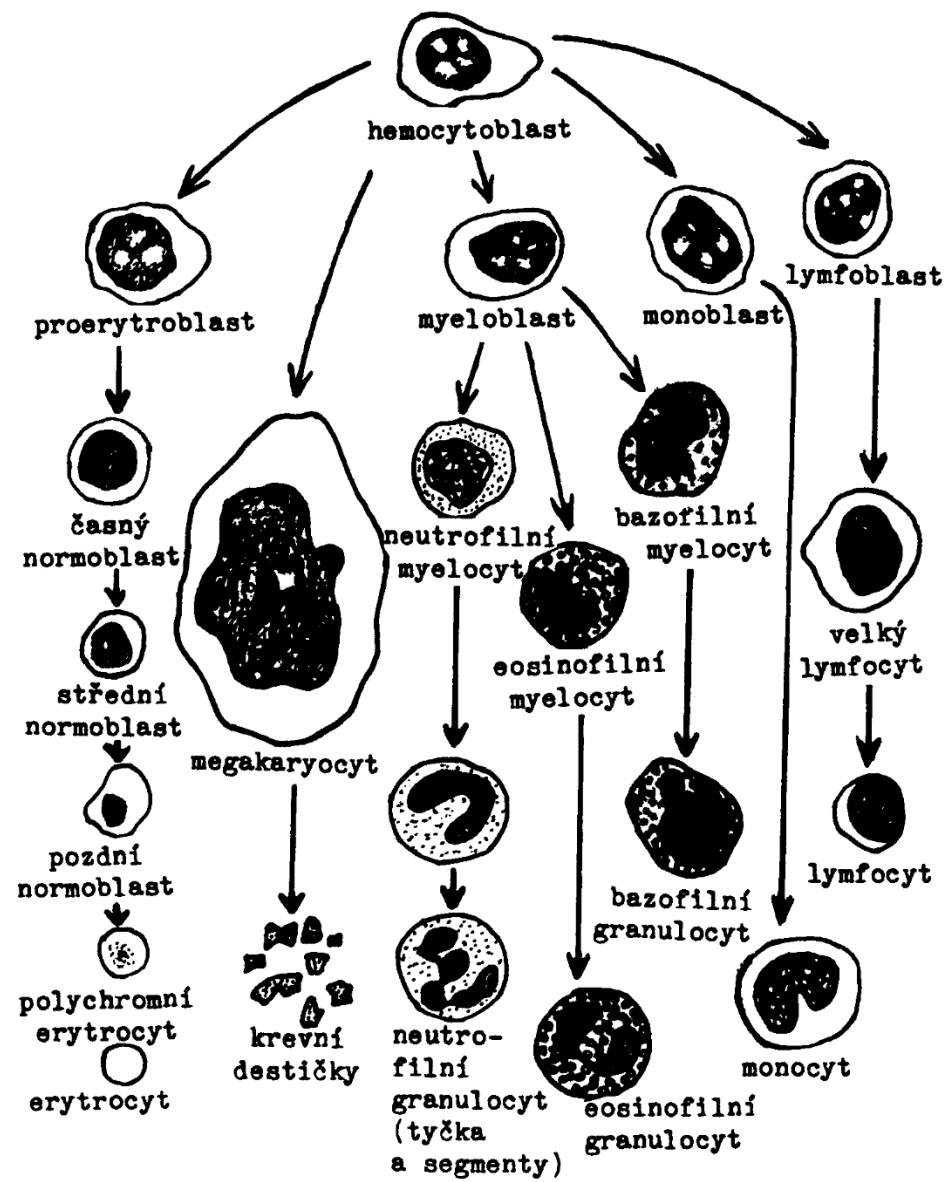
Rozdílné tvary jádra krevních leukocytů. 1 - Eozinofilní granulocyt. 2 - Monocyt. 3 - Bazofilní granulocyt. 4 - Lymfocyt.



Monocyt, lymfocyt



Neutrofil zralý, neutrofil, tyčka



Obr. 122. Vývoj krvinek podle Younga.