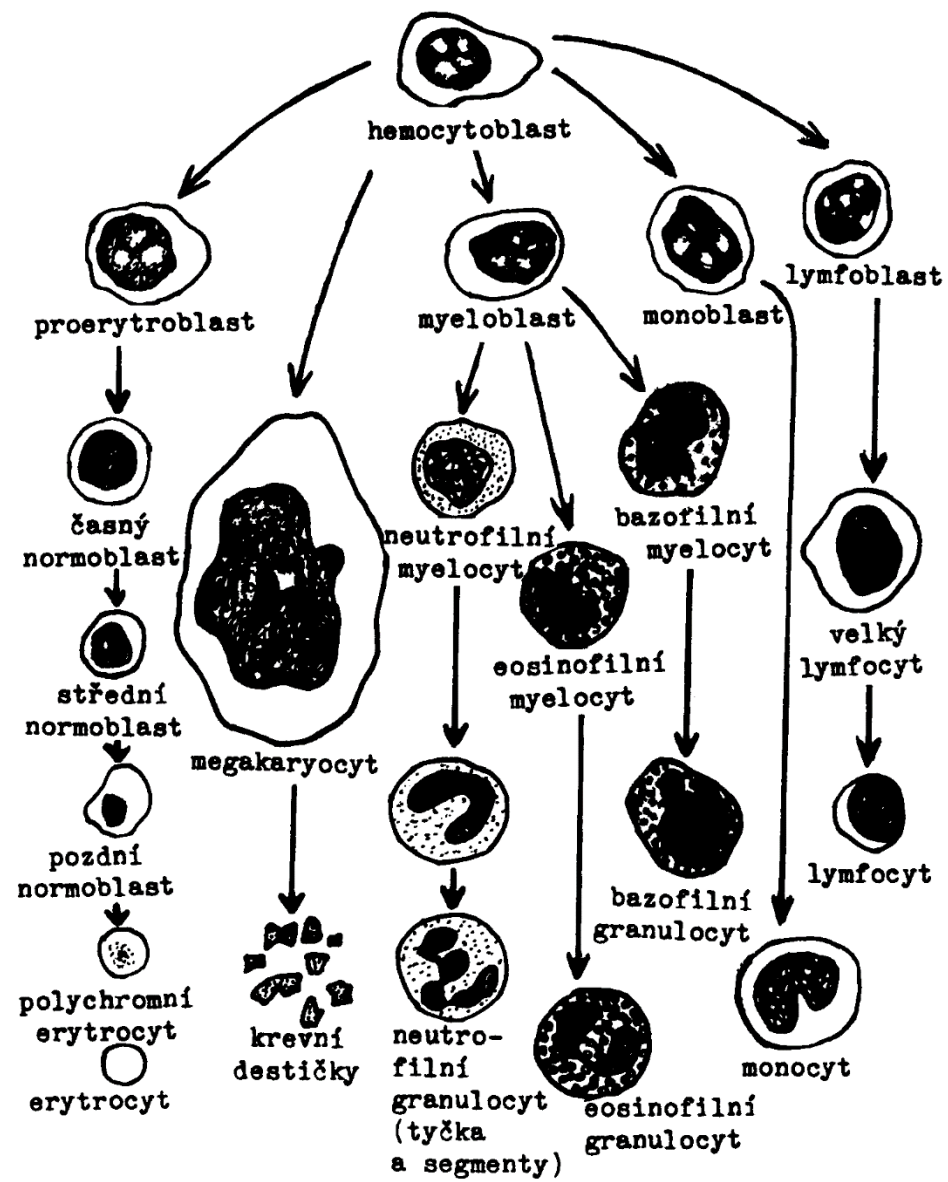
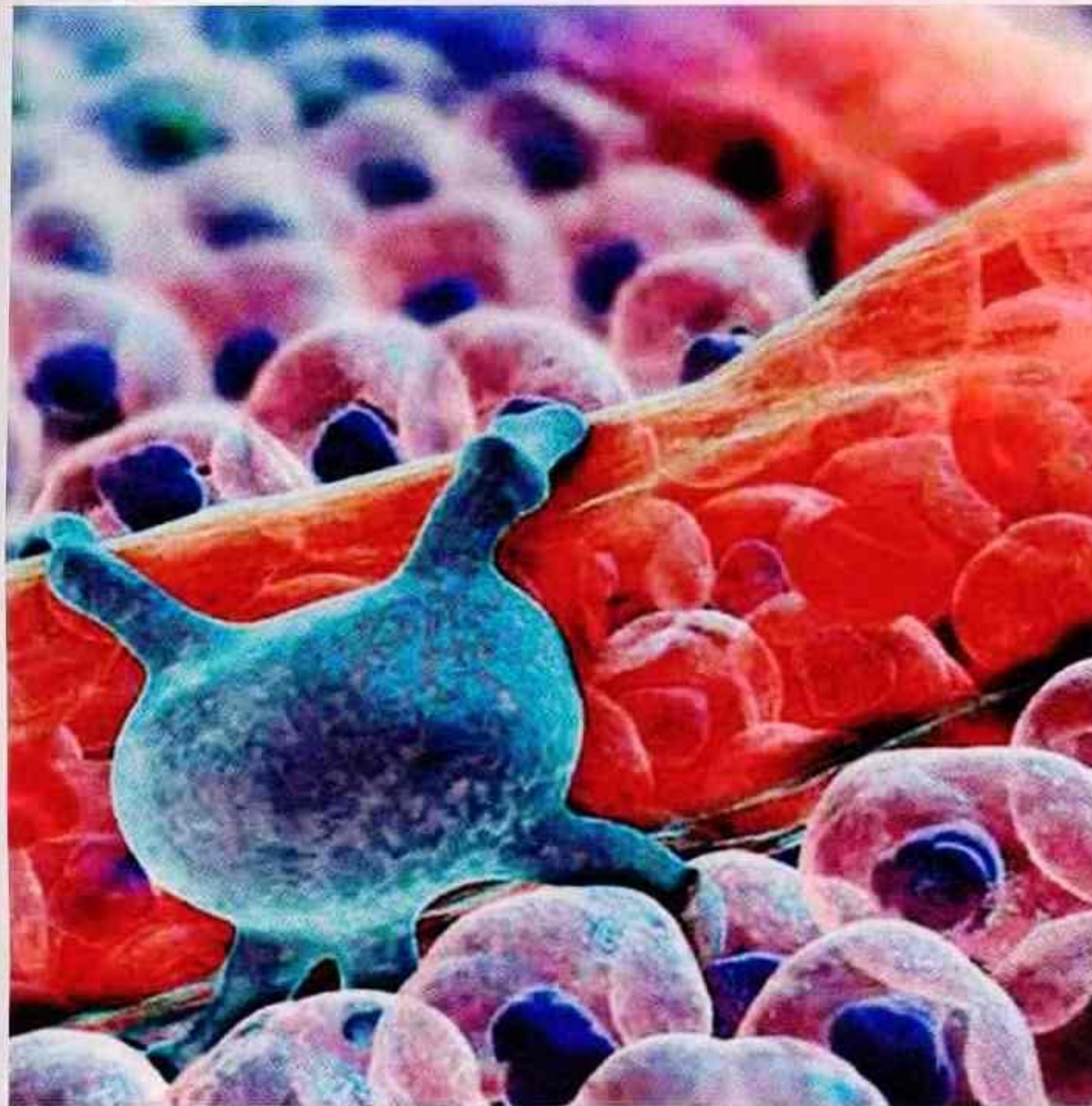


# Krevní buňky

- **Úkol č. 1: Pozorování a zakreslení trvalých preparátů leukocytů člověka – krevní roztěry:**
- tyčka (nezralý neutrofil) (1%)
- neutrofilní granulocyt (60-70%)
- lymfocyt (20-35%)
- monocyt (6-8%)
- eosinofilní granulocyt (2-4%)
- bazofilní granulocyt (0,5-1%)

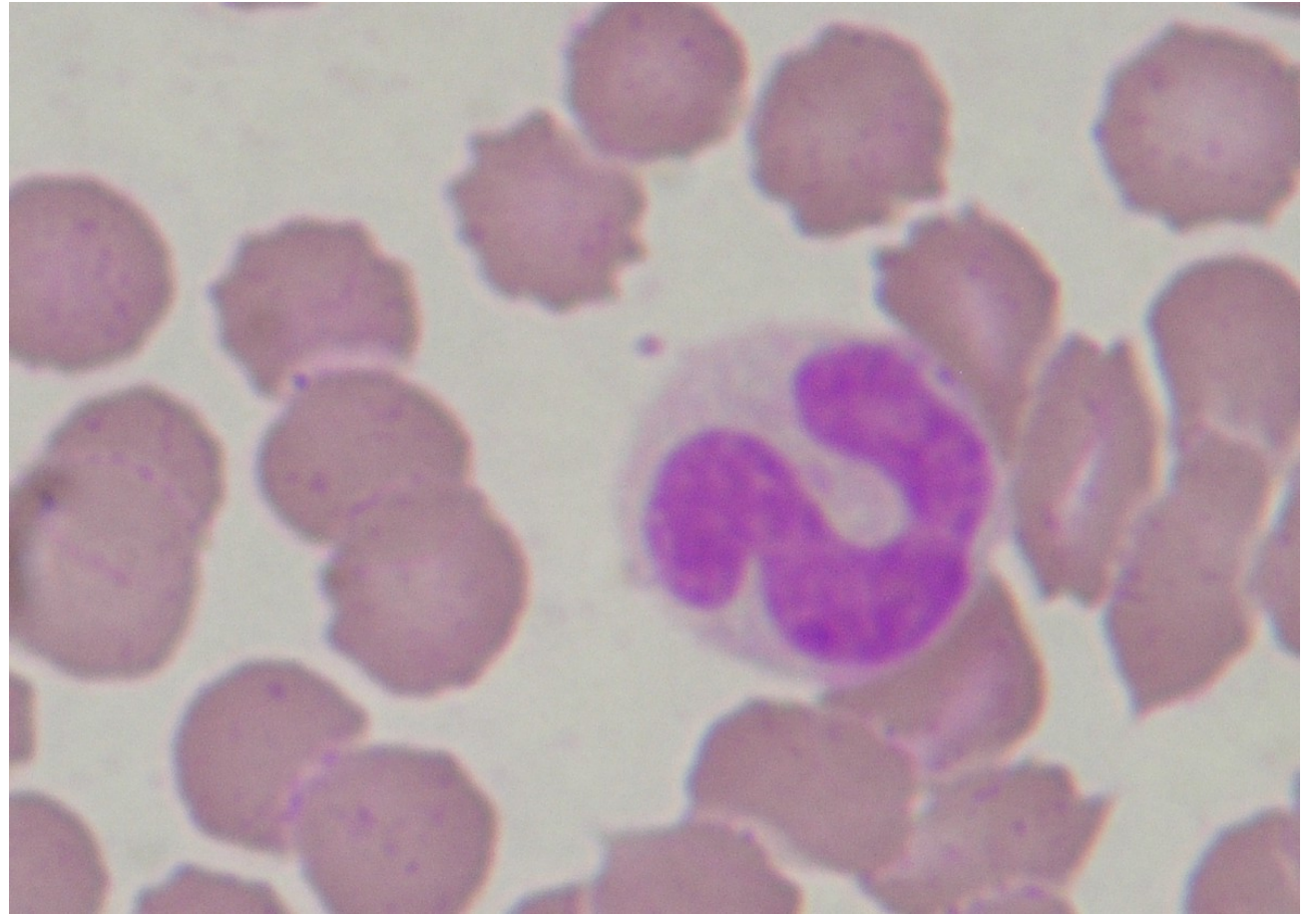
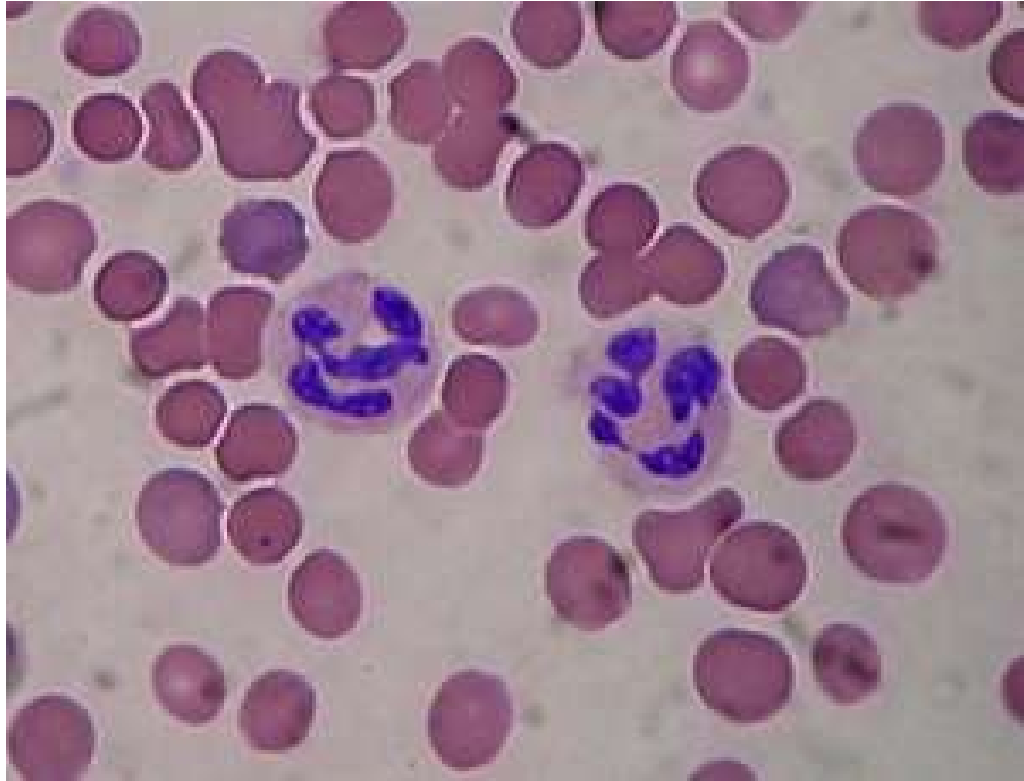

Obr. 122. Vývoj krvinek podle Younga.



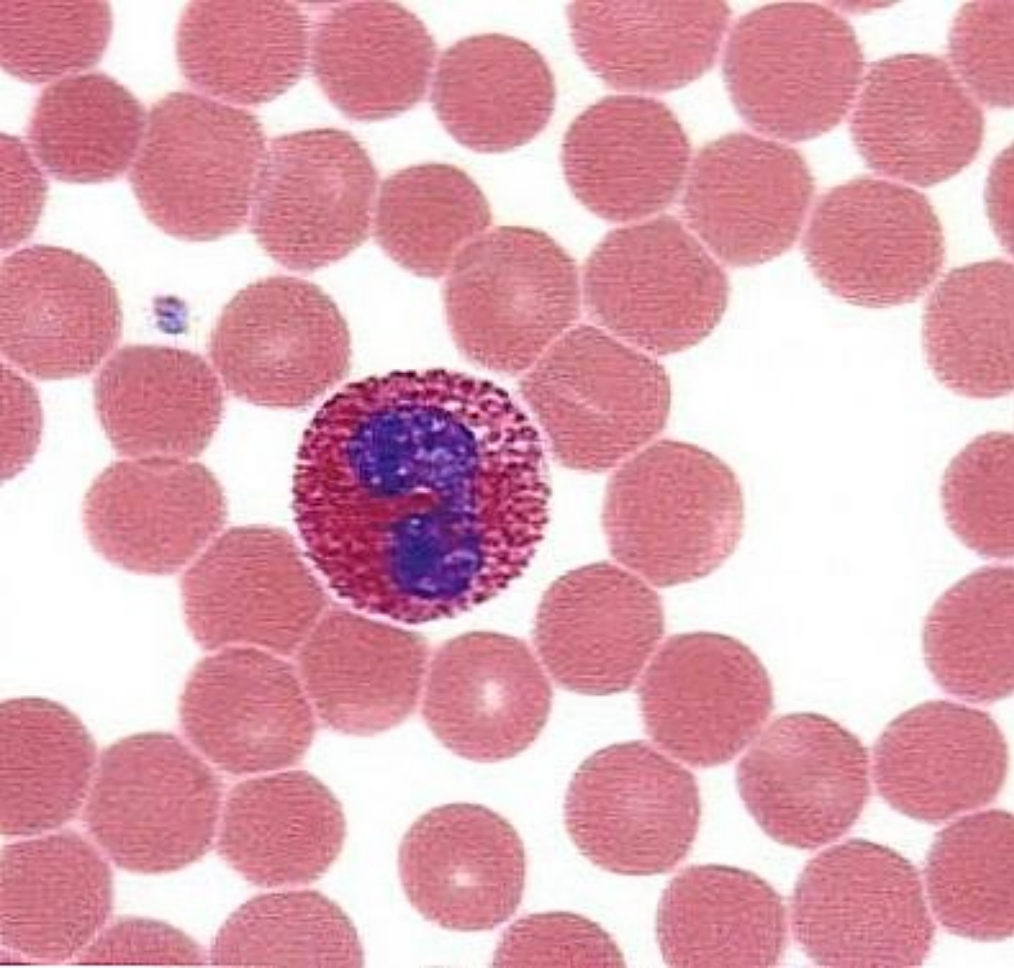
*Vlevo mikroskopická ilustrace krevní vlásečnice s kontraktilní buňkou (pericyt). Vytvořeno pro videoanimaci. © XVIVO, LLC/Mike Astrachan*

Další slavný slovník Medical Dictionary (Dětský slovník), popr

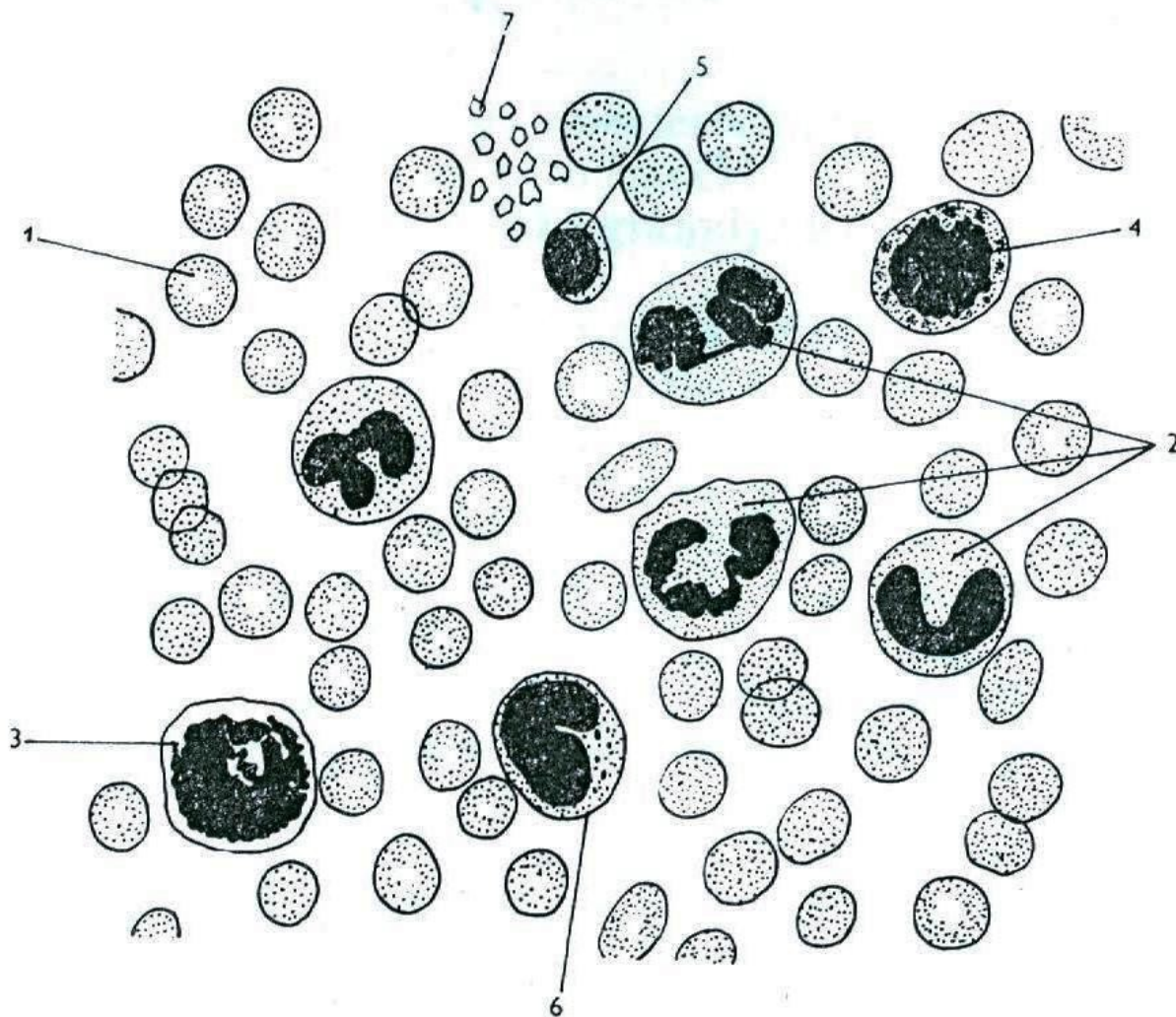


Neutrofil zralý, neutrofil, tyčka





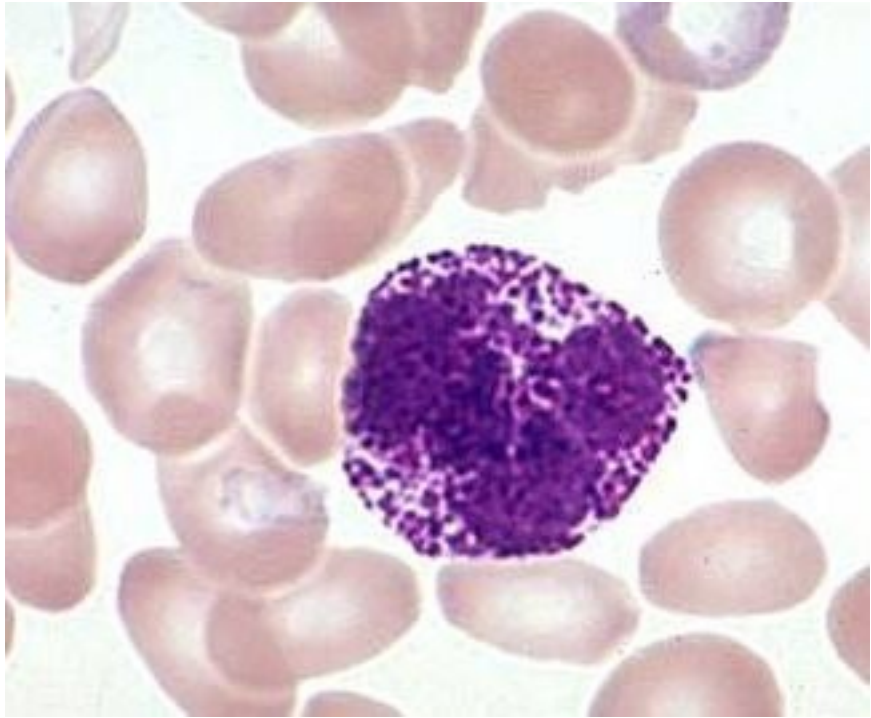
eosinofil



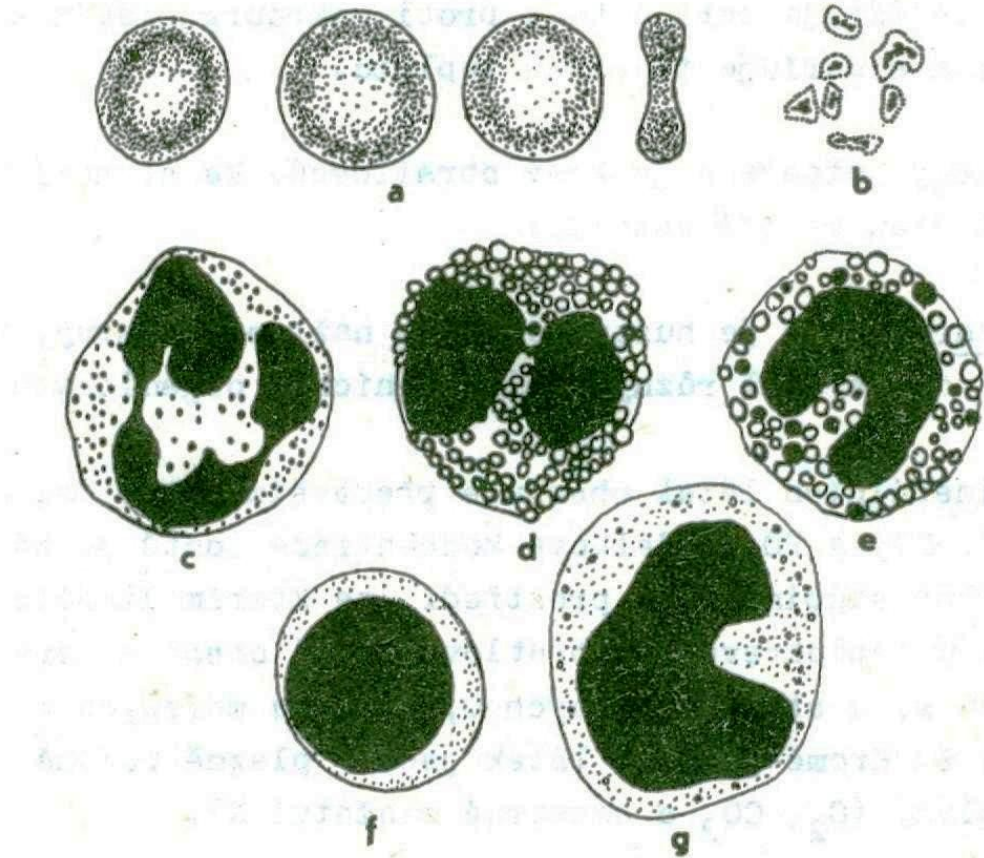
**26. Savčí krev**

1 erythrocyty; 2 neutrofilní granulocyty; 3 eosinofilní granulocyt; 4 basofilní granulocyt;  
5 lymfocyt; 6 monocyt; 7 krevní destičky.





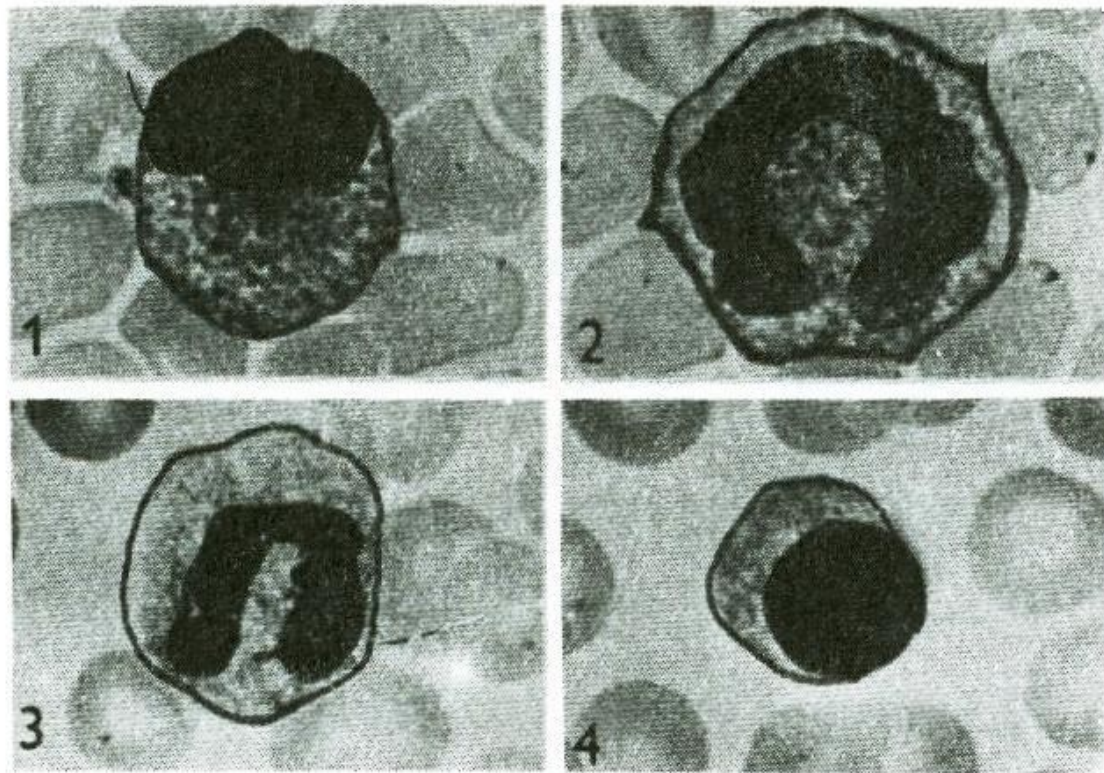
bazofil



Obr. 120. Krvinky člověka

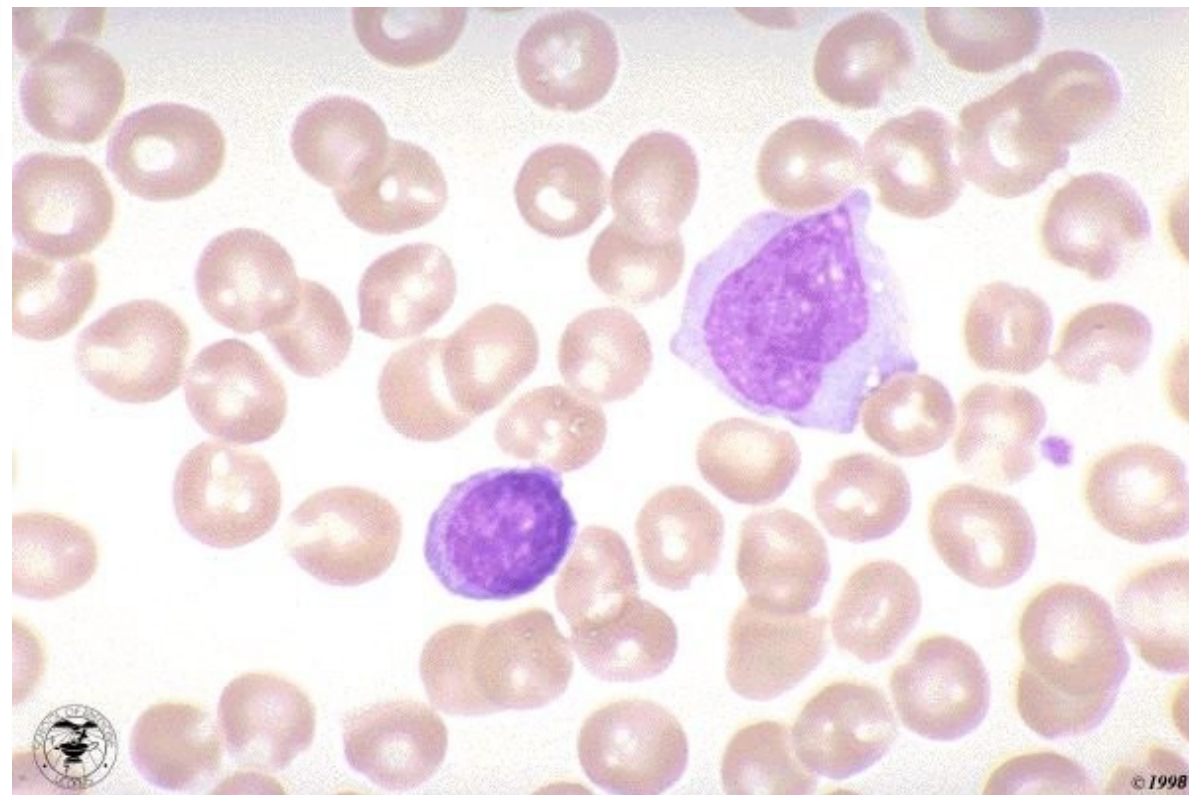
a = erythrocyty, b = trombocyty, c = neutrofilní granulocyt,  
d = eosinofilní granulocyt, e = bazofilní granulocyt, f = lym-  
focyt, g = monocyt.





Obr. 57

Rozdílné tvary jádra krevních leukocytů. 1 - Eozinofilní granulocyt. 2 - Monocyt. 3 - Bazofilní granulocyt. 4 - Lymfocyt.



Monocyt, lymfocyt