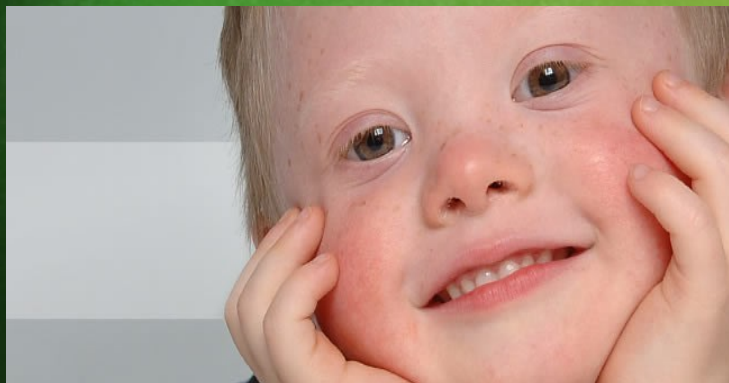



DOWN'S SYNDROM



- **Co je Downův syndrom ?**
- **Jak vzniká?**
- **Jak se projevuje?**
- **Fyziognomické zvláštnosti**
- **Zdravotní komplikace**




Downův syndrom (DS)

- též **Morbus Down**, dříve **mongolismus**
- **vrozená chromozomální vada** patřící mezi tzv. **genomové poruchy**

Syndrom - soubor charakteristických společných znaků

Downův – podle doktora **Johna Langdona Downa** - v roce 1866 poprvé popsal znaky Downova syndromu

- vrozená **chromozomální vada**
- způsobený náhodnou situací (**chromozomální aberace**) v období, kdy se vytváří DNA plodu
- příčina vzniku odhalena až v r. **1959** francouzským vědcem **Jeromem Lejeunem**

- 
- neznáme důvod, **proč aberace vzniká**
 - vznik je neovlivnitelný
(viz prezentace GENETIKA DS)
 - **rizikový faktor:** věk rodičů (matky nad 35 let, otcové nad 50 let)
 - u obou pohlaví a všech etnických a národnostních skupin na světě
 - jedno ze 700 živě narozených dětí má DS
na světě se narodí cca 100 000 dětí s DS
ročně, v ČR 70
 - **základní projevy = fyzický vzhled,
typické zdravotní komplikace, mentální
postižení, NKS**

Fyziognomické zvláštnosti

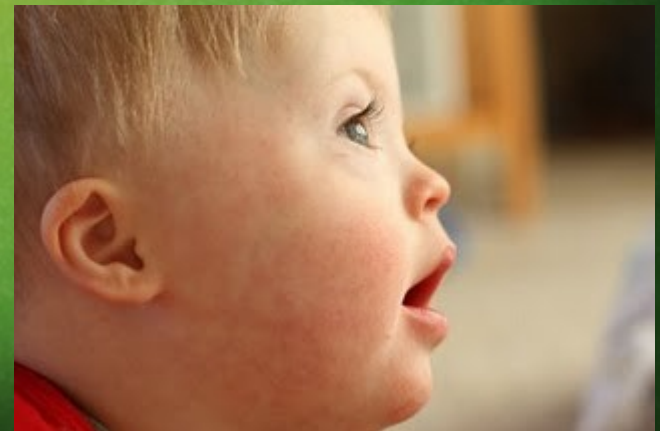Hlava – menší, temeno lehce zploštělé

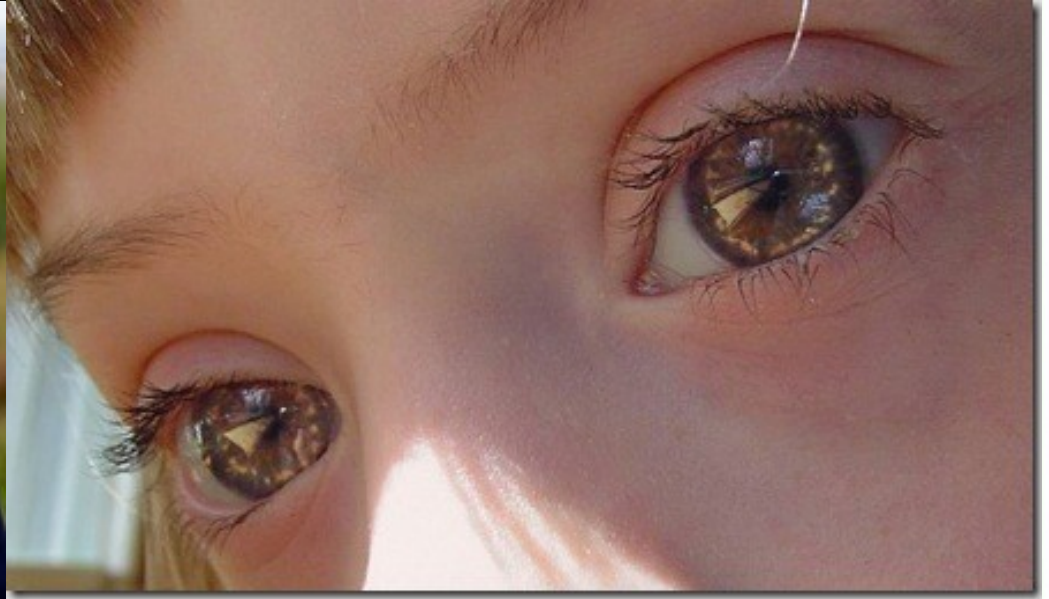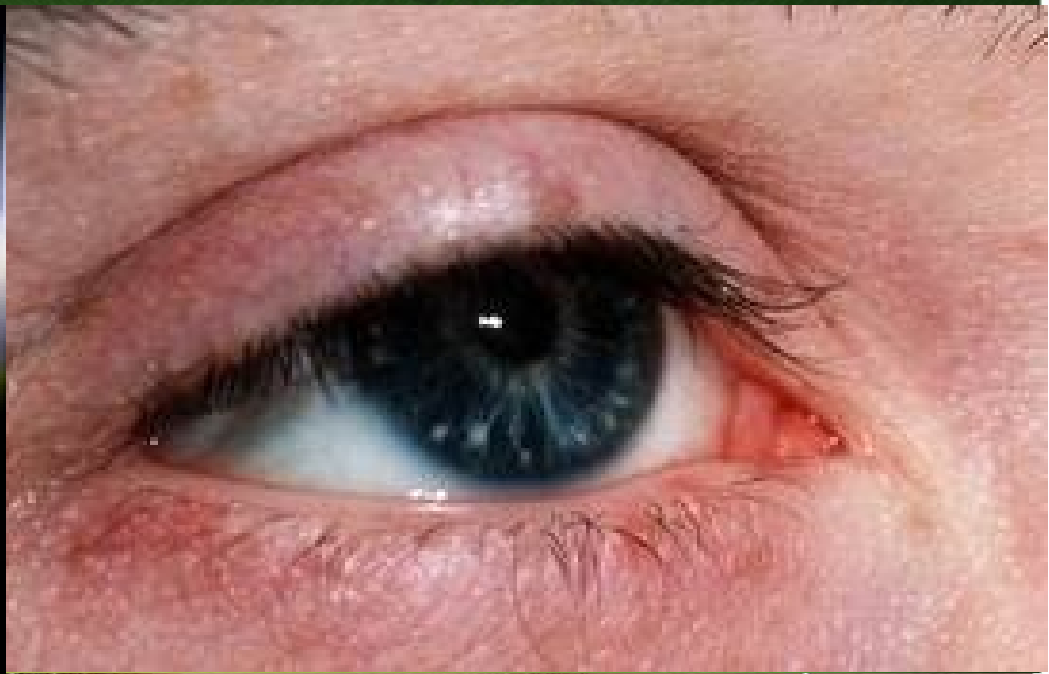Obličej – menší plošší nos a ploché rysy tváře – kulatý vzhled

Oči – užší oční víčka, ve vnitřním koutku oka kolmá kožní řasa (bilaterální epikantus)

Brushfieldovy skvrny – bílé či nažloutlé tečky po okraji duhovky

Ústa – menší ústa ve srovnání s velikostí jazyka







Vlasy – lidé s Downovým syndromem většinou mívají rovné a velmi jemné vlasy

Uši – bývají často menší, zúžené mohou být i ušní kanálky

Krk – širší a mohutnější



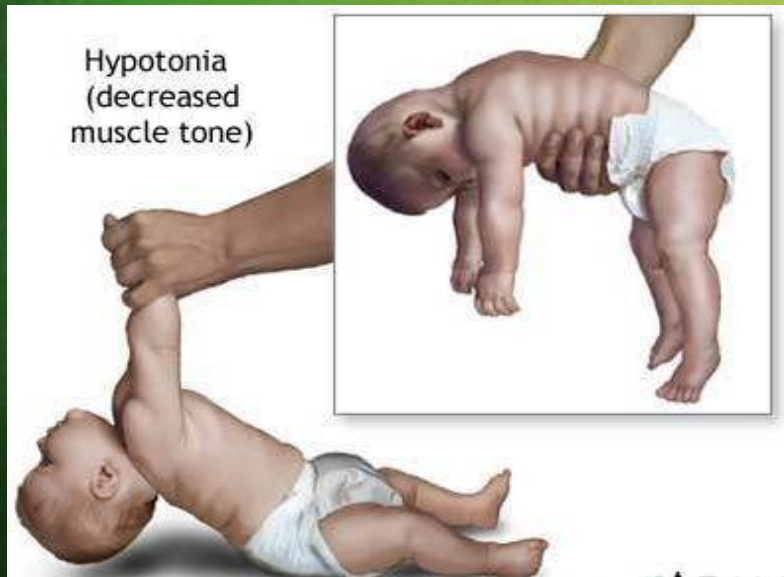Končetiny - mohou být mohutnější a kratší,
s kratšími a silnějšími prsty

Napříč dlaní často vede pouze jediná rýha.

Svalový tonus - celková svalová ochablost
(hypotonie) i orofaciální oblasti

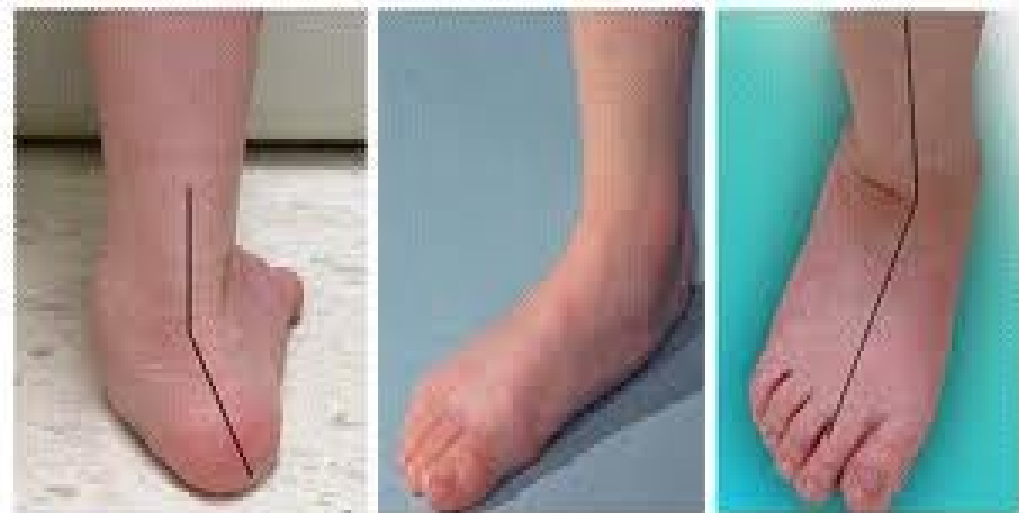Ochablost vazů - volnější klouby

Nedostatečná pevnost šlach - ploché nohy



Ochablost vazů - volnější klouby

Nedostatečná pevnost šlach - ploché nohy



Three Biomechanical Components of pronation

- Calcaneal Valgus
- Midfoot eversion/collapse
- Forefoot abduction combined with varus and dorsiflexion



Tělesná váha – porodní váha nižší,
od 3 let a hl. v dospělosti nárůst
hmotnosti, sklony k nadváze

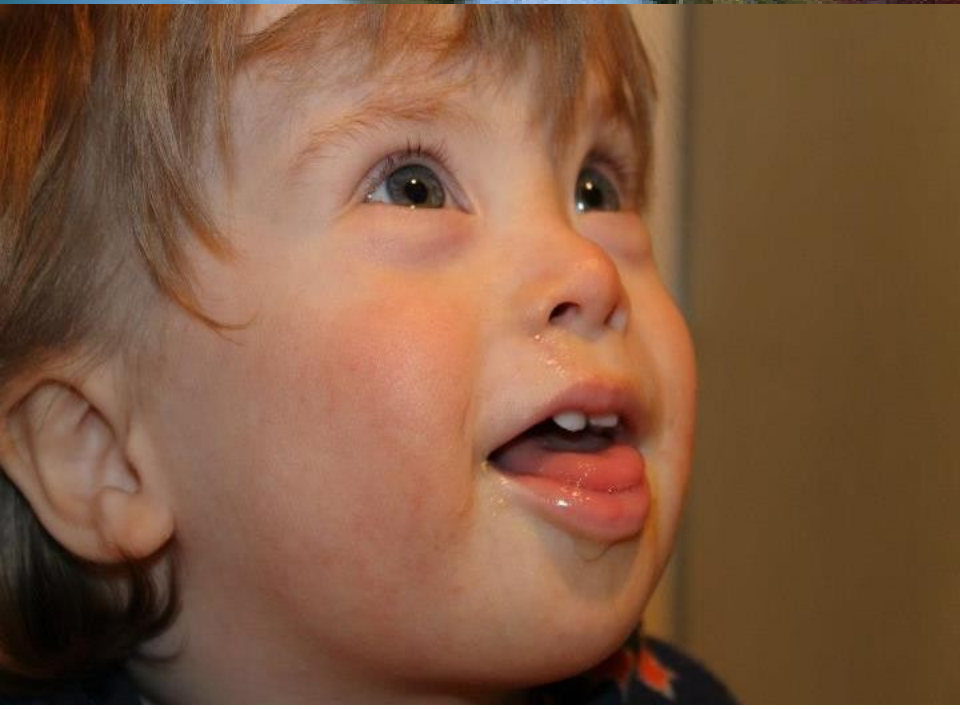
Růst –dospělý muž s DS měří 147 –
162 cm, dospělá žena 135 – 155 cm

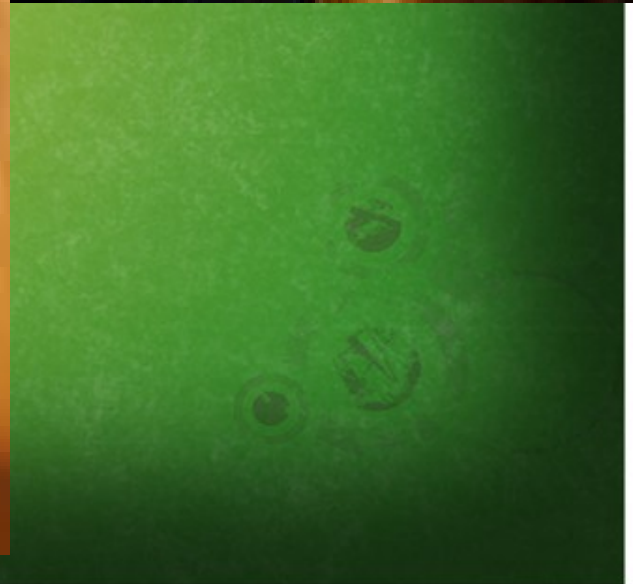
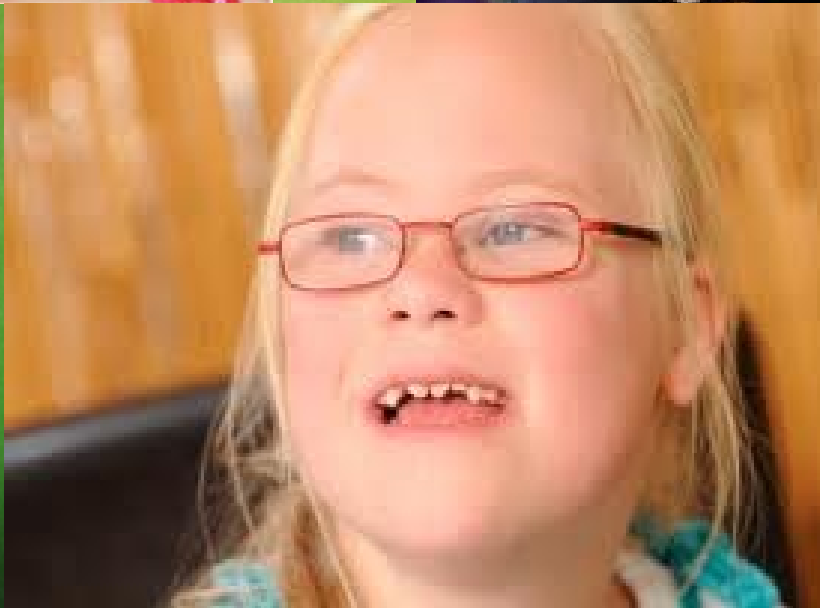





SCIENCEPHOTOLIBRARY







ZDRAVOTNÍ KOMPLIKACE

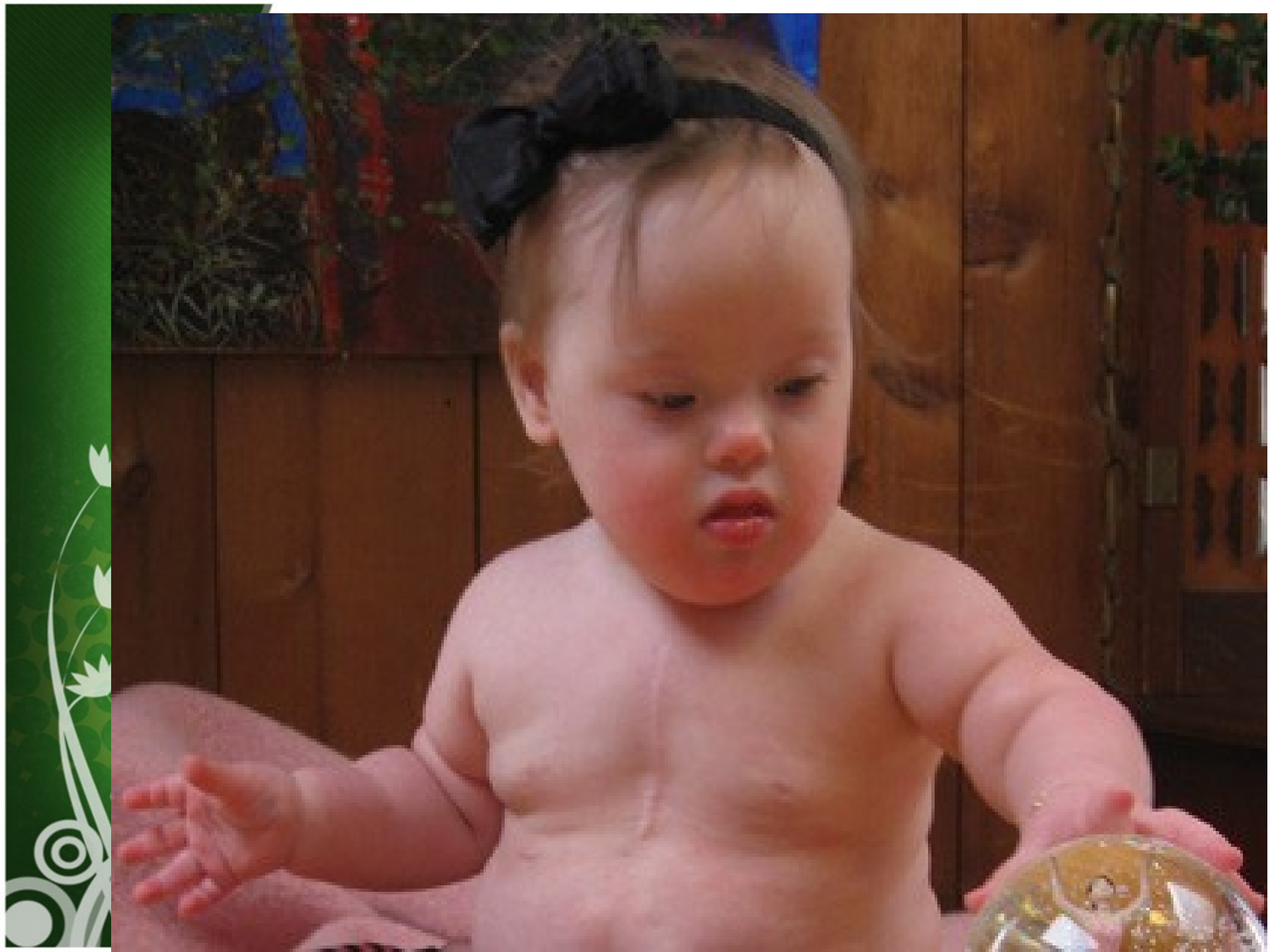- tyto vady se u lidí s DS mohou vyskytovat častěji, než u běžné populace

- **vrozené srdeční vady (50 %)**
- **častá onemocnění dýchacích cest**
- **krátkozrakost (40 %)**
- **strabismus**
- **sluchové vady způsobené zúžením zvukovodu a hromaděním ušního mazu ve středouší**
- **chybná funkce štítné žlázy**
- **30x vyšší pravděpodobnost výskytu leukemie**

ZDRAVOTNÍ KOMPLIKACE

- tyto vady se u lidí s DS mohou vyskytovat častěji, než u běžné populace

- **potíže související s nadváhou**
- **hyperaktivita v dětství,
hypoaktivita v dospělosti**
- **neplodnost**
- **kožní onemocnění**
- **logopedické vady**



**Video NDSA 5 minut, ke
Světovému dni DS 2013**

<https://www.youtube.com/watch?v=9VG7dh5W40I>

Dokument DG DS (česká
televize)

<https://www.ceskatelevize.cz/porady/1095946610-diagnoza/83-downuv-syndrom/>

