




Palatolalie



Vymezení termínu

- ▶ narušená komunikační schopnost na podkladě orgánového defektu (rozštěp patra, rozštěp rtu a patra)
 - ▶ dochází k nedostatečné funkci velofaryngeálního (patrohltanového) uzávěru
 - ▶ vývojová porucha
 - ▶ řeč se vytváří na nesprávném základě (až za rozštěpem)
- 



OROFACIÁLNÍ ROZŠTĚPY

- oralis = ústní, facialis = obličejový, tvářový
- rozštěpy obličeje, rtu, patra
- vrozené orgánové anomálie (defekty), které postihují pevné útvary oddělující dutinu ústní od dutiny nosní a orgány patrohltanového závěru
- jejich důsledkem je nedostatečná funkce velofaryngeálního uzávěru
- mohou vznikat v 30.-60. dnu těhotenství



ETIOLOGIE OROF. ROZŠTĚPŮ

- **endogenní faktory** – dědičnost
- **exogenní faktory** – teratogenní vlivy: prenatální infekce, choroby matky v těhotenství, věk matky nad 38 let, působení škodlivin, léčiv a chemických látek
- Většinou kombinace endogenních a exogenních faktorů

KLASIFIKACE ROZŠTĚPŮ

► KERNAHAN - STARKOVA KLASIFIKACE ROZŠTĚPŮ

- v současnosti užívaná

► 1. Rozštěp primárního patra

- jednostranný částečný, jednostranný kompletní, oboustranný kompletní, rozštěp rtů a alveolárního výběžku)

► 2. Rozštěp primárního a sekundárního patra (ret, alveolární výběžek, měkké patro, tvrdé patro, uvula)

- jednostranný kompletní, oboustranný kompletní

► 3. Rozštěp sekundárního patra

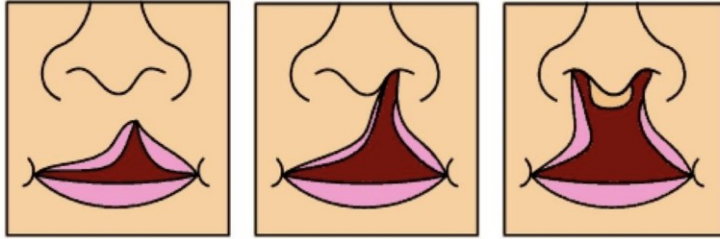
- rozštěp tvrdého patra

- rozštěp měkkého patra

► 4. Vzácné a atypické rozštěpy

- mediální rozštěp horního rtu, šikmé a příčné rozštěpy, rozštěp dolního rtu, rozštěp nosu

I. rozštěpy primárního patra

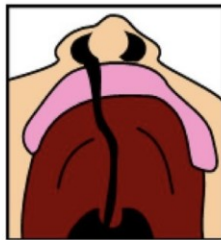


jednostranný částečný

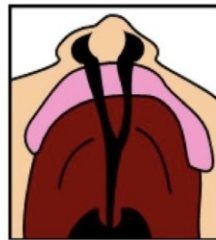
jednostranný kompletní

oboustranný kompletní

II. rozštěpy primárního a sekundárního patra

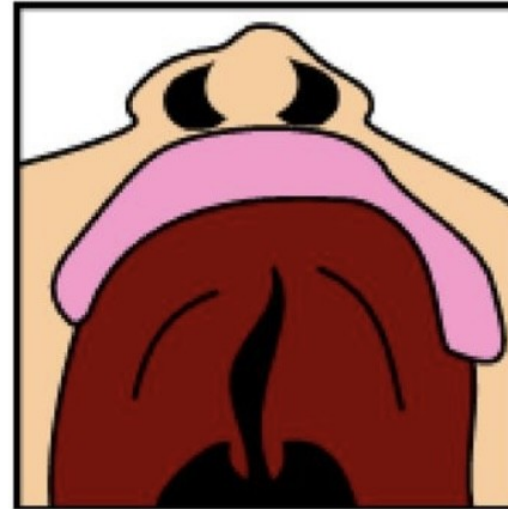


jednostranný kompletní



oboustranný kompletní

III. rozštěpy sekundárního patra



rozštěp tvrdého a měkkého patra



KLASIFIKACE PALATOLÁLIE

- dle Sováka

- **1. stupeň** = představuje řeč, v níž se projeví jen nepatrné zbytky palatolalie v podobě nenápadně otevřené huhňavosti a zbytků dyslalie
- **2. stupeň** = v řeči jsou význačnější příznaky huhňavosti i poruchy artikulace, avšak neprojevují se příliš nenápadně při komunikaci
- **3. stupeň** = je palatolálie velmi nápadná, řeč je však ještě srozumitelná
- **4. stupeň** = řeč je již nesrozumitelná




KLASIFIKACE PALATOLÁLIE

- dle Kerekrétiové

- **1. dobrá** – řeč je srozumitelná, bez nedostatku typických pro palatolalii s lehkou poruchou rezonance (slyšitelnou jen pro odborníky)
- **2. společensky únosná** - v řeči se vyskytují zbytky palatolalie
- **3. těžší srozumitelnost** – řeč je obtížně srozumitelná pro okolí, někdy i pro nejbližší
- **4. nesrozumitelná řeč** – řeč je stejně nesrozumitelná pro okolí i pro nejbližší



Video

- <https://www.youtube.com/watch?v=womwRMf8-70> Šance dětem – Příběh Karličky
 - <https://www.youtube.com/watch?v=WheWArz84l0&t=8s> Šťastný úsměv – rozštěp obličeje
- 



Zdroje



- www.stastny-usmev.cz
- www.rozstep.cz
- Závěrečná práce: Zkušenost rodičů dětí s orofaciálním rozštěpem (Mgr. Bc. Alžběta Sapáková)
- Logopedie Klenková



Veronika Zelenková, Lucie Šidlová, Markéta Gregorová

Palatolalie



SYMPTOMATOLOGIE

- ▶ Časté:
 - ▶ Poruchy rezonance
 - ▶ Poruchy artikulace
- ▶ Méně časté
 - ▶ Nesrozumitelnost řeči
 - ▶ Narušený vývoj řeči
 - ▶ Poruchy hlasu
 - ▶ Narušené koverbální chování (souhyby, mimika)
 - ▶ Vady sluchu

DIAGNOSTIKA

Mezioborová spolupráce

Foniatr, logoped, ORL, plastický chirurg, neonatolog, pediatr, zubař

Všeobecná diagnostika

- ▶ Logopedické vyšetření (Lechta)
- ▶ Osobní, rodinná i sociální anamnéza
- ▶ Orientační vyšetření sluchu a fonemického sluchu
- ▶ Porozumění řeči a řečová produkce
- ▶ Motorika artikulačních orgánů

Specifická diagnostika

- ▶ Funkce orofaciální oblasti
- ▶ Vývoj řeči
- ▶ Velofaryngeální mechanismus
- ▶ Nosní rezonance
- ▶ Srozumitelnost řeči
- ▶ Hlas
- ▶ Neverbální chování

VYŠETŘOVACÍ ZKOUŠKY - SUBJEKTIVNÍ

➤ GUTZMANOVA A-I ZKOUŠKA

- Vyslovování A – I při střídavě zmáčknutém a uvolněném chřípí nosu (zvuk hlásky A se nemění)
- Pozitivní při otevřené huhňavosti – změna hlásky I
- Negativní při zavřené huhňavosti – rozdíl není slyšet

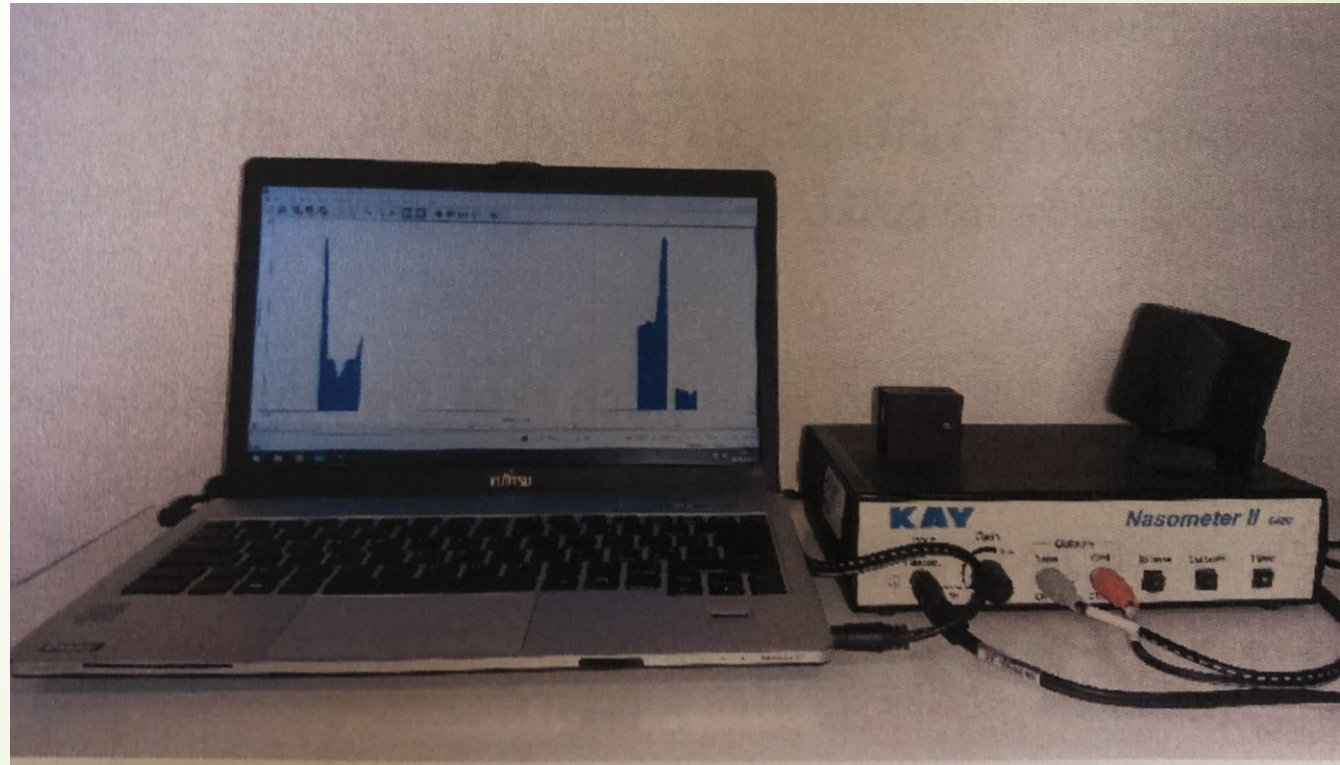
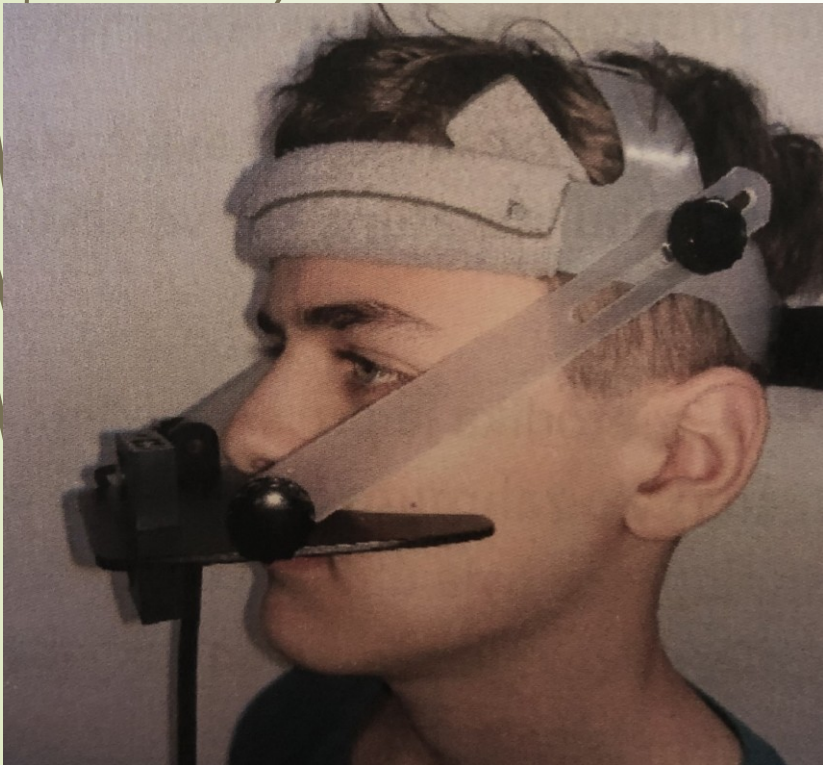➤ CZERMAKOVA ZKOUŠKA

- Přiložení kovové destičky/zrcátka pod nos
- Pozitivní při otevřené huhňavosti – zamlžení zrcátka
- Negativní při zavřené huhňavosti – nezamlží se

VYŠETŘOVACÍ ZKOUŠKA - OBJEKTIVNÍ

▶ NAZOMETRIE

- ▶ Měření podílu akustické energie procházející při fonaci dutinou ústní a dutinou nosní





TERAPIE


- ▶ Péče často hned po narození a přetrvává až do dospělosti
- ▶ Logoped nastupuje až po chirurgických zákrocích
- ▶ Logopedická intervence:
 - ▶ Péče předoperační
 - ▶ Péče pooperační

PÉČE PŘEDOPERAČNÍ

- Pro rodiče
- Rodiče jsou řečovým vzorem
- Upozornit na odlišnosti ve stádiu žvatlání
- Naučí rodiče jak rozvíjet KS:
 - Napodobování zvuků
 - Vytváření situací
- Rozvoj zrakové percepce
- Rozvoj sluchové percepce
- Rozvoj slovní zásoby



PÉČE POOPERAČNÍ

- ▶ Operace nejčastěji okolo 3.-4. měsíce
 - ▶ Masáže rtu a patra (vždy je důležitá konzultace s lékařem!)
 - ▶ Cvičení ke zlepšení rezonance
 - ▶ Sání, dýchání, foukání,
 - ▶ Cvičení na rozvoj artikulace
 - ▶ Zlepšování srozumitelnosti řeči
 - ▶ Rozvíjení všech jazykových rovin
- 



SPOLEČNOSTI



- ŠŤASTNÝ ÚSMĚV - <http://stastny-usmev.cz/>
 - <https://www.youtube.com/watch?v=WheWArz84I0>
- Rozštěpové centrum Brno (FNUSA) - <https://www.fnbrno.cz/centrum-pro-lecbu-rozstepu-obliceje/k1735>
- Vývoj plodu v děloze
 - https://www.youtube.com/watch?v=wFY_KPFS3LA
 - <https://www.youtube.com/watch?v=oz1kJexvEFE>



ZDROJE



- KLENKOVÁ, J. Logopedie, Praha: Grada, 2006. 228 s. ISBN 978-80-247-1110-9
- Vývoj řeči a její terapie u pacientů s orofaciálním rozštěpem | www.rozstep.cz. *Rozštěp rtu, čelisti, patra* [online]. Copyright © MUDr. Zdeněk Dvořák Phd. [cit. 05.03.2022]. Dostupné z: <http://www.rozstep.cz/vyvoj-rci-a-jeji-terapie-u-pacientu-s-orofacialnim-rozstepem/>
- Standardní testy nazometrie v dětském věku pro český jazyk