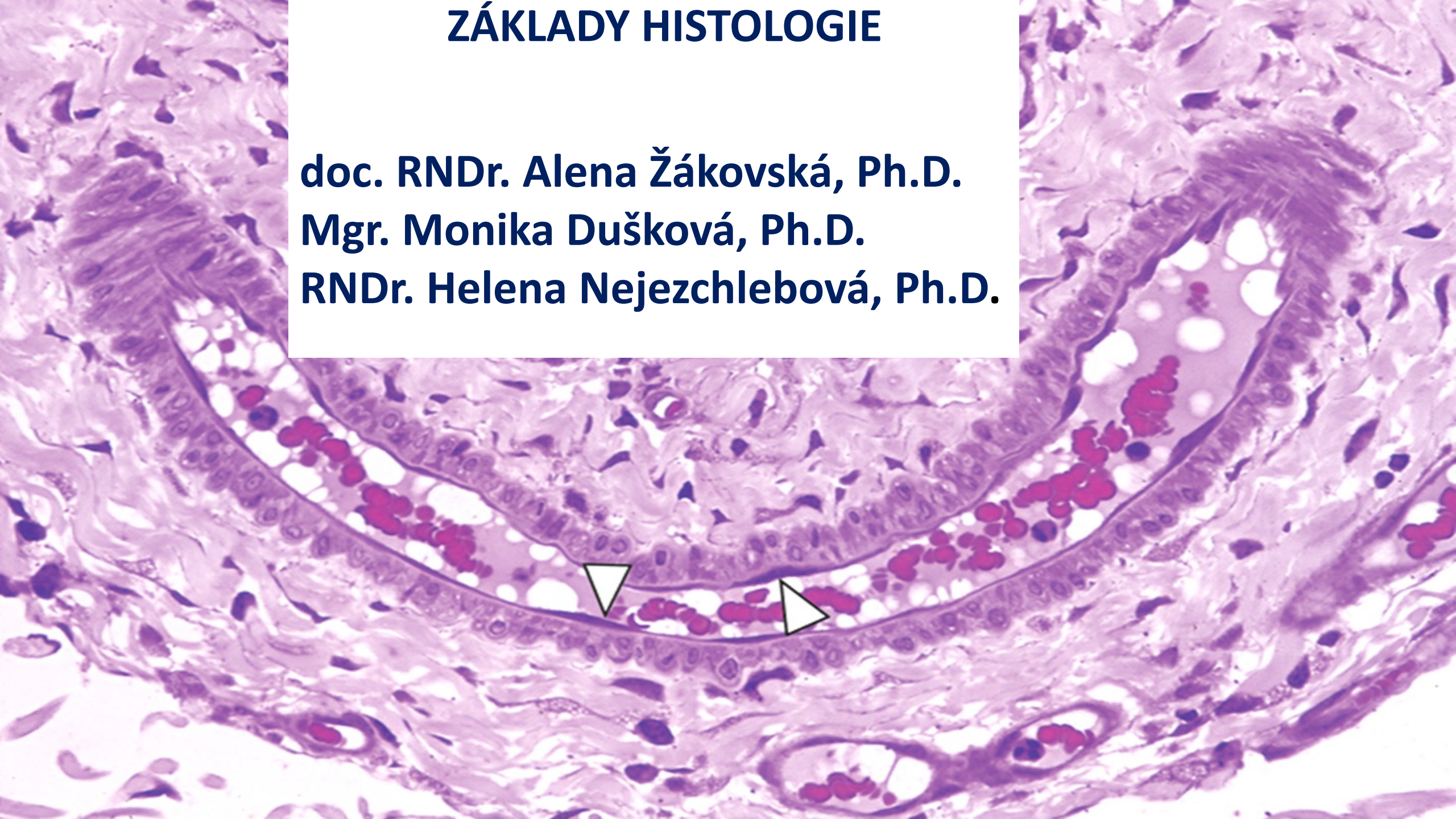

ZÁKLADY HISTOLOGIE

doc. RNDr. Alena Žáková, Ph.D.

Mgr. Monika Dušková, Ph.D.

RNDr. Helena Nejezchlebová, Ph.D.

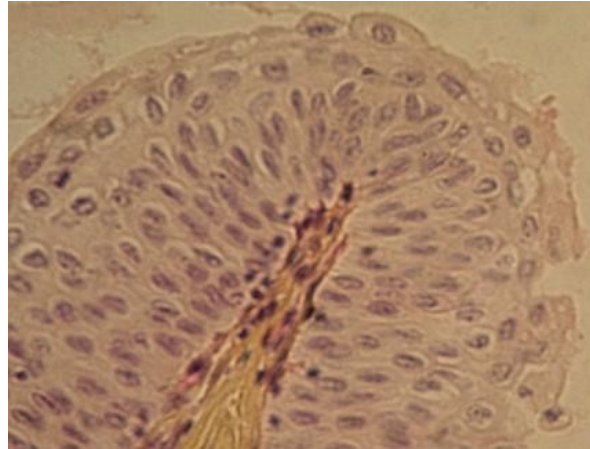


Histologie – nauka o tkáních

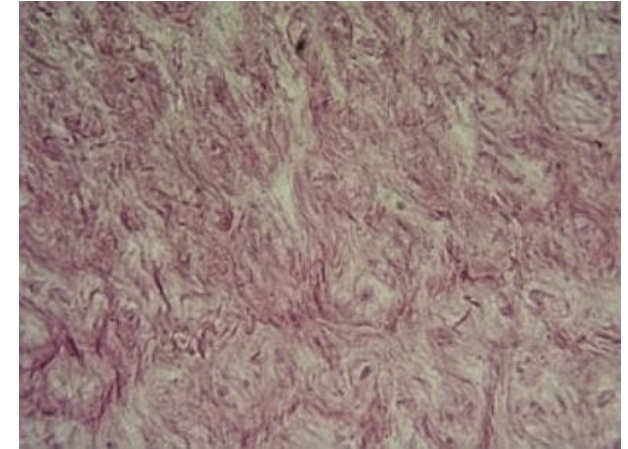
Podle množství buněk a mezibuněčné hmoty se rozlišují:

4 základní typy tkání :

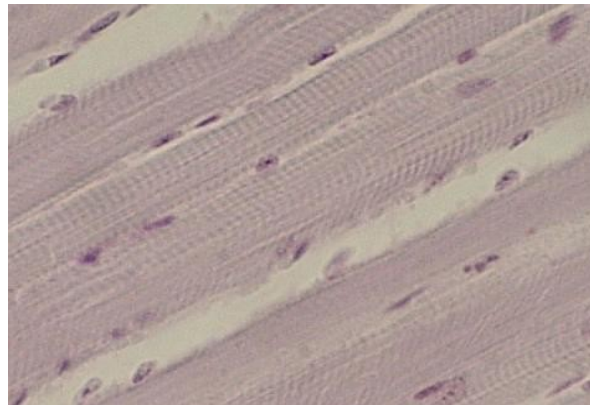
- epitelová
- pojivová
- svalová
- nervová



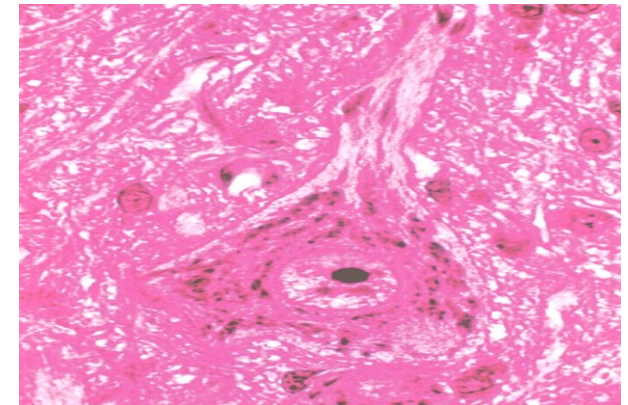
epitel



pojivo



svalová tkáň



nervová tkáň

Tkáň – orgán – orgánová soustava

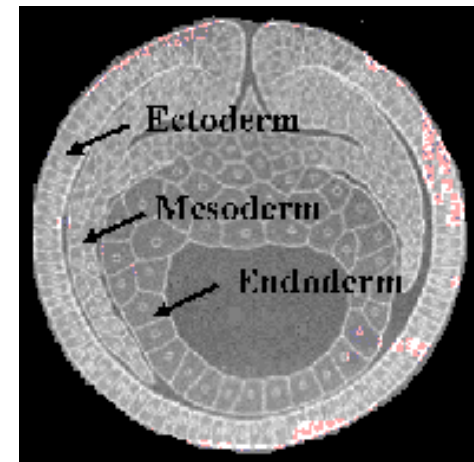
Epitelová tkáň

Původ v embryogenezi ze všech tří zárodečných listů:

Ektoderm: pokožka, potní žlázy, výstelka dutin komunikujících s povrchem

Endoderm: výstelka trávicího traktu, dýchacího systému, játra, slinivka

Mezoderm: výstelka cév (endotel) a tělních dutin (mezotel), pohlavního a močového ústrojí



Funkce: krycí, výstelková, absorpční, sekreční, transportní

Vlastnosti:

Buňky těsně u sebe, minimum mezibuněčné hmoty, buněčné kontakty

Polarita buněk

– **apikální** - na zevním, vnitřním povrchu, rozhraní dvou prostředí (řasinky, bičíky, mikrokilky, kartáčový lem...), fce: sekrece, absorpce, pohyb obsahu lumina

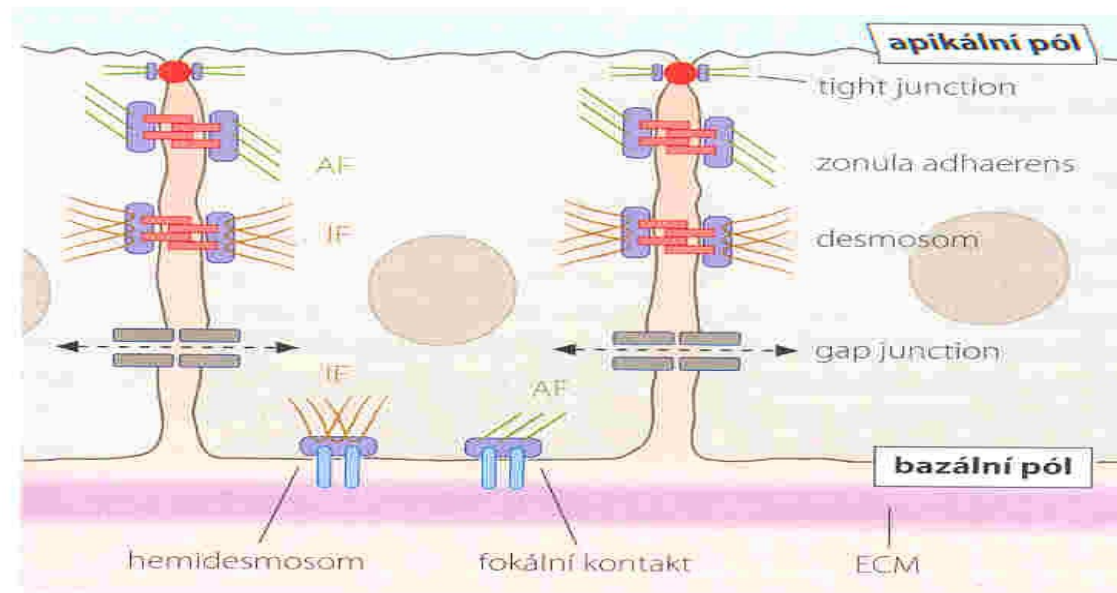
– **bazální** - kontakt s bazální laminou, nejbliž krev. zásobení

– **laterální strana** – vzájemné spojení pomocí spojů

Avaskularizace – epitely jsou bezcévné, výživa z pojiva

Buněčné kontakty, mezib. komunikace

- **Těsná spojení** (tight junction - **zonula occludens**) pásek obkružující celou buňku, opakovaná místní splynutí zevních vrstev, tvorba zatmělení
- **Adhezní spojení** (a) **zonula adherens** - pásový desmosom, b) desmosom, c) hemidesmosom)
a) podoba pásku, elektrodenzní ploténky z každé buňky, kde se upínají aktinové filameny, mezi ploténkami cadheriny (transmemb. proteiny) b) bodové spojení, zrnité ploténky, intermediální filamenta c) na bazální straně
- **Komunikační spojení** (nexus - **gap junction**) – cirkulární políčka, transmembránové proteiny probíhají napříč membránami. Vznik pórů mezi buňkami, přenos iontů



Obr. 4.1 **Přehled nejdůležitějších mezibuněčných kontaktů a kontaktů buněk s mezibuněčnou hmotou.** AF, aktinová filamenta. IF, intermediální filamenta (v epithelových buňkách: cytokeratinová filamenta). ECM, extracelulární matrix.

Bazální strana buněk

Bazální lamina x bazální membrána

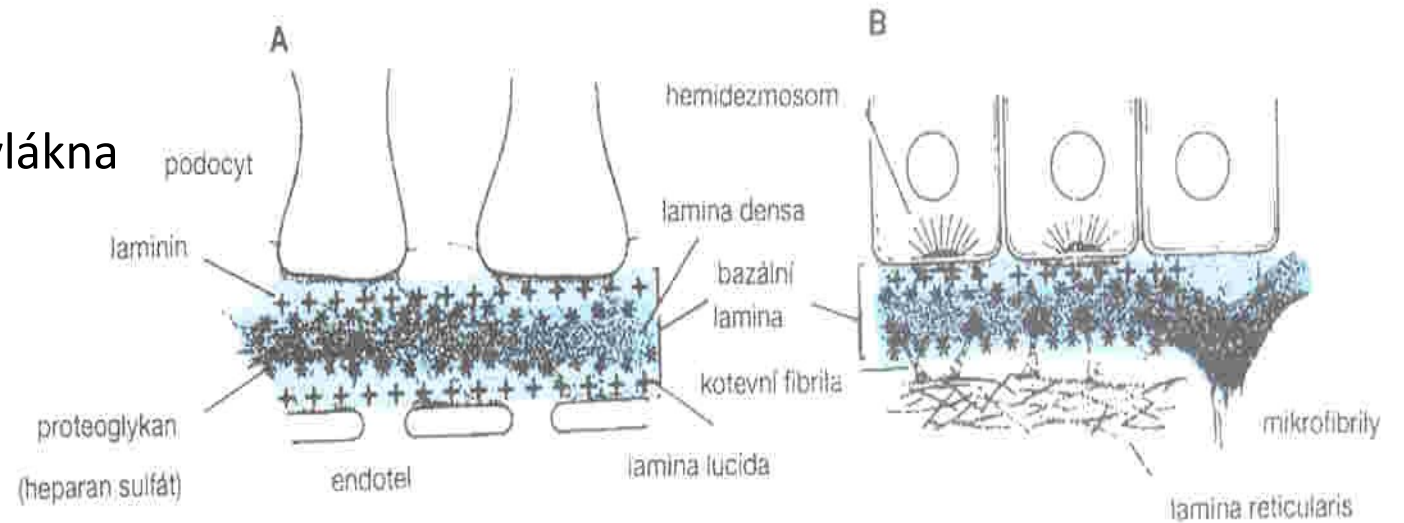
BL: lamina densa a lamina lucida (obě z epitelu) a lamina reticularis (z pojiva)

BM: zdvojená bazální lamina

Složení: Glykosaminoglykany, retik a kolag. vlákna

Funkce:

- regulace výměny látek
- regulace dělení a migrace buněk
- mezibuněčné komunikace
- mechanická opora buněk



Obr. 4-3. Dva typy bazálních membrán. A: Tento typ bazální membrány je tlustý, neboť vznikl splynutím dvou bazálních lamin, vytvořených činností epitelových a endotelových buněk, např. v glomerulech ledvin (jak je zde zobrazeno) či v plicních alveolech. Sestává ze silné, centrálně uložené lamina densa (tmavěji zbarvená zóna), kterou po obou stranách obklopuje lamina lucida (lamina rara; světleji zbarvená zóna). B: Častěji se vyskytující typem bazální membrány, která odděluje a zároveň upevňuje epitelovou vrstvu k vazivu, představuje pak vzájemné spojení bazální a retikulární laminy. Věnujme pozornost kotevním fibrilám, tvořeným kolagenem IV. typu, které vážou bazální laminu ke kolagenní podložce. Pověsimněme si též mikrofibril tvořících svazečky, které pronikají bazální laminou a zapojují ji do systému elastických vláken (viz obr. 4-4).

Apikální strana

- **Mikroklky** (microvilli):

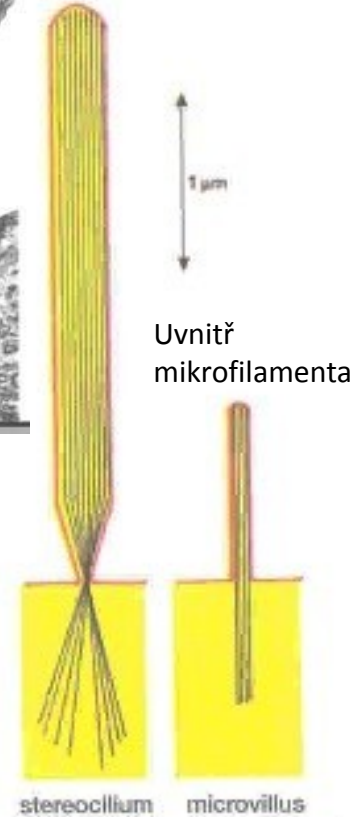
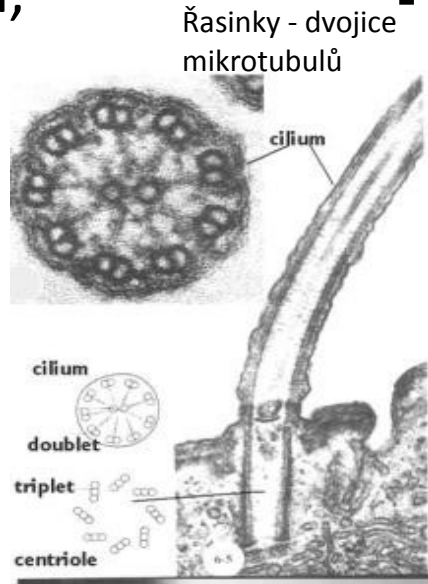
ohraničené membránou, délka 1 μm , aktinová mikrofilamenta ukotvená do terminální sítě, jednotlivé, až stovky - kartáčový lem.

- **Stereocilie** - nepohyblivé mikroklky

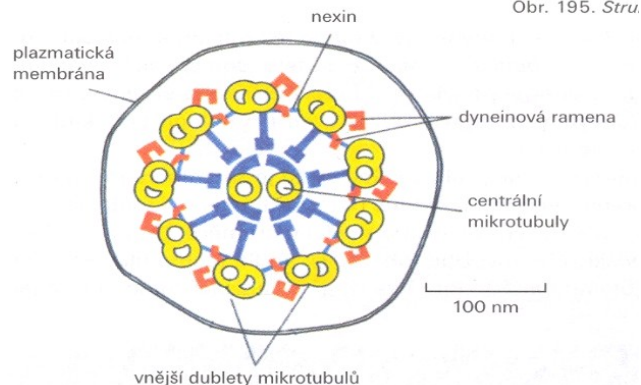
- **Řasinky** (kinocilie):

ohraničené membránou, délka až 10 μm , bazální tělísko, **centrální dvojice mikrotubulů** a kolem **9 párů mikrotubulů**

- **Bičíky** – delší, pohybují celou buňkou

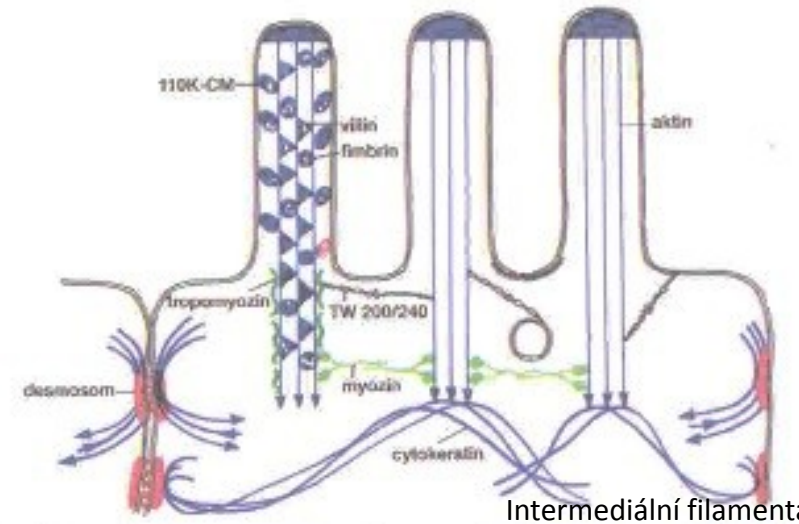


Obr. 177. Schéma struktury, jejichž základem jsou mikrofilamenta. Mikrofilamenta jsou znázorněna černě, plasmatická membrána červeně. Asociované proteiny spojující mikrofilamenta nejsou naznačeny.

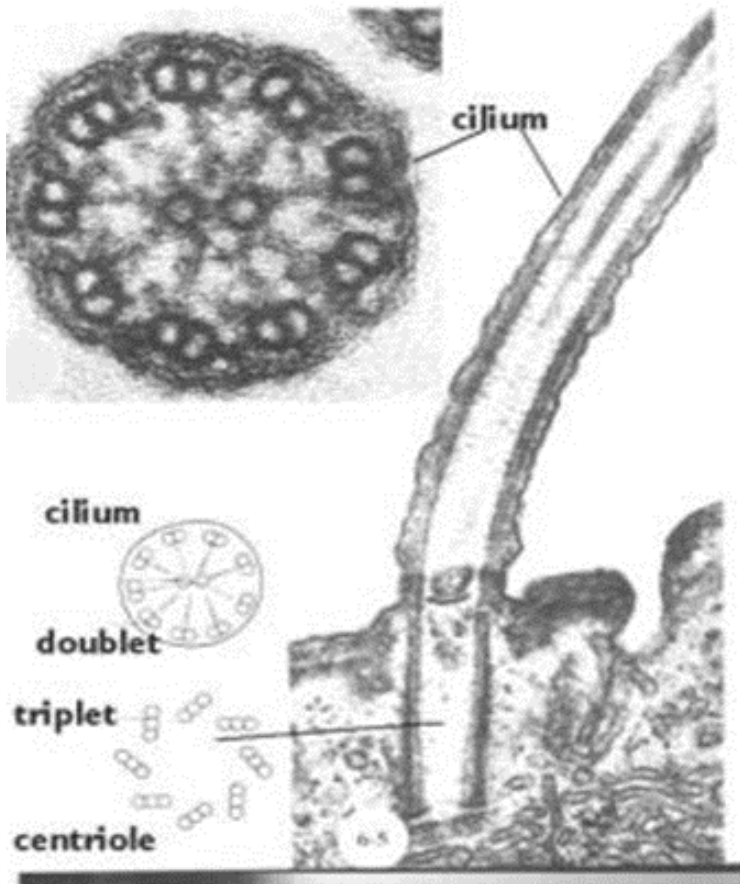


Obr. 195. Stru.

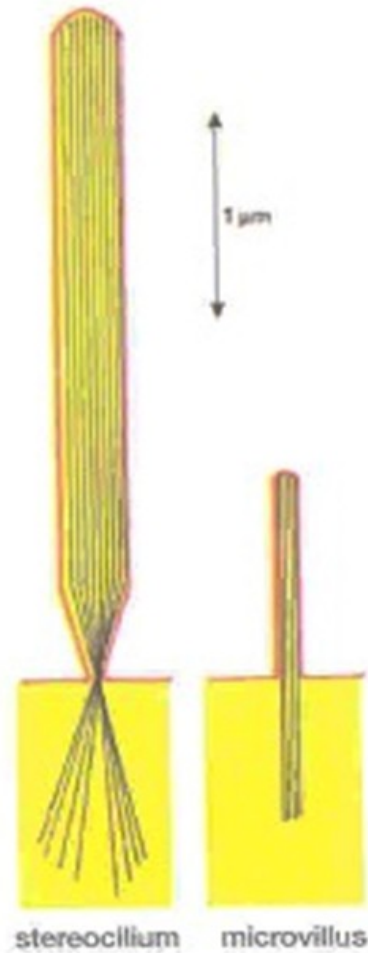
Mikroklky tvoří kartáč. lem



Obr. 178. Detailní struktura cytoskeletu v mikroklku. Strukturálním základem jsou aktinová mikrofilamenta, která se napojují na cytokoratinová intermediární filamenta. Z asociovaných proteinů je znázorněn villin, fimbrin, tropomyosin, myosin a dva další označené zatím pouze čísly.

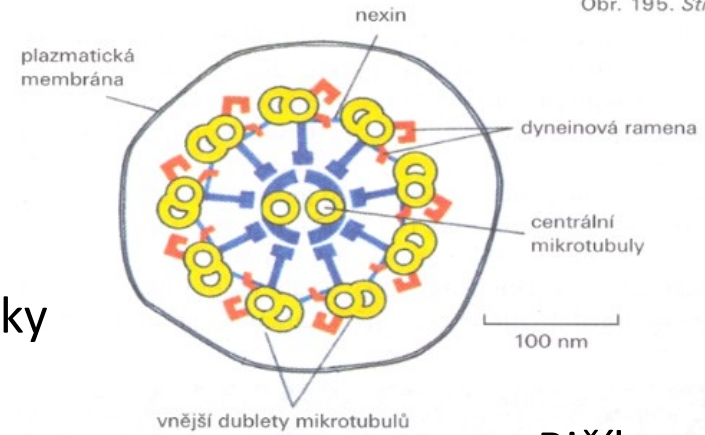


Řasinky - dvojice mikrotubulů

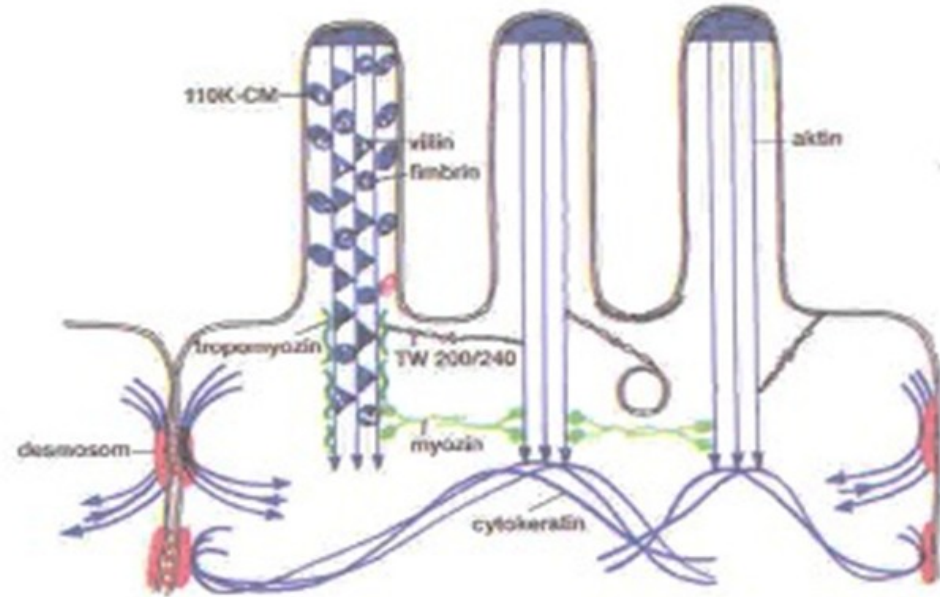


Obr. 177. Schéma struktur, jejichž základem jsou mikrofilamenta. Mikrofilamenta jsou znázorněna černě, plazmatická membrána červeně. Asociované proteiny spojující mikrofilamenta nejsou naznačeny.

Mikroklky



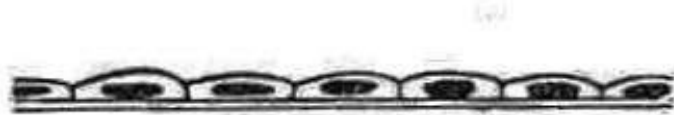Bičíčky




Obr. 178. Detailní struktura cytoskeletu v mikroklku. Strukturálním základem jsou aktinová mikrofilamenta, která se napojují na cytokoratinová intermediární filamenta. Z asociovaných proteinů je znázorněn villin, fimbrin, tropomyosin, myozin a dva další označené zatím pouze čísly.

Typy epitelů


- **Podle funkce - hlavní:** krycí a žlázové
- **Podle uspořádání buněk:** plošný (endotel), trámčitý (játra), retikulární (brzlík), víceřadý
- **Podle počtu vrstev:** jednovrstevný (žaludek, střevo) a vícevrstevný (ne)rohovatějící (pokožka, jícn), přechodný
- **Podle tvaru buněk:** dlaždicový (endotel), kubický (tubuly ledvin), cylindrický (střevo)
- **Podle funkce:** krycí (pokožka) a výstelkové (dutiny), resorpční (střevo), řasinkové (průdušnice), smyslové (čichový epitel), respirační (plicní alveoly), zárodečné (gonády), pigmentové (sítnice), žlázové (endo a exokrinní žlázy)



a



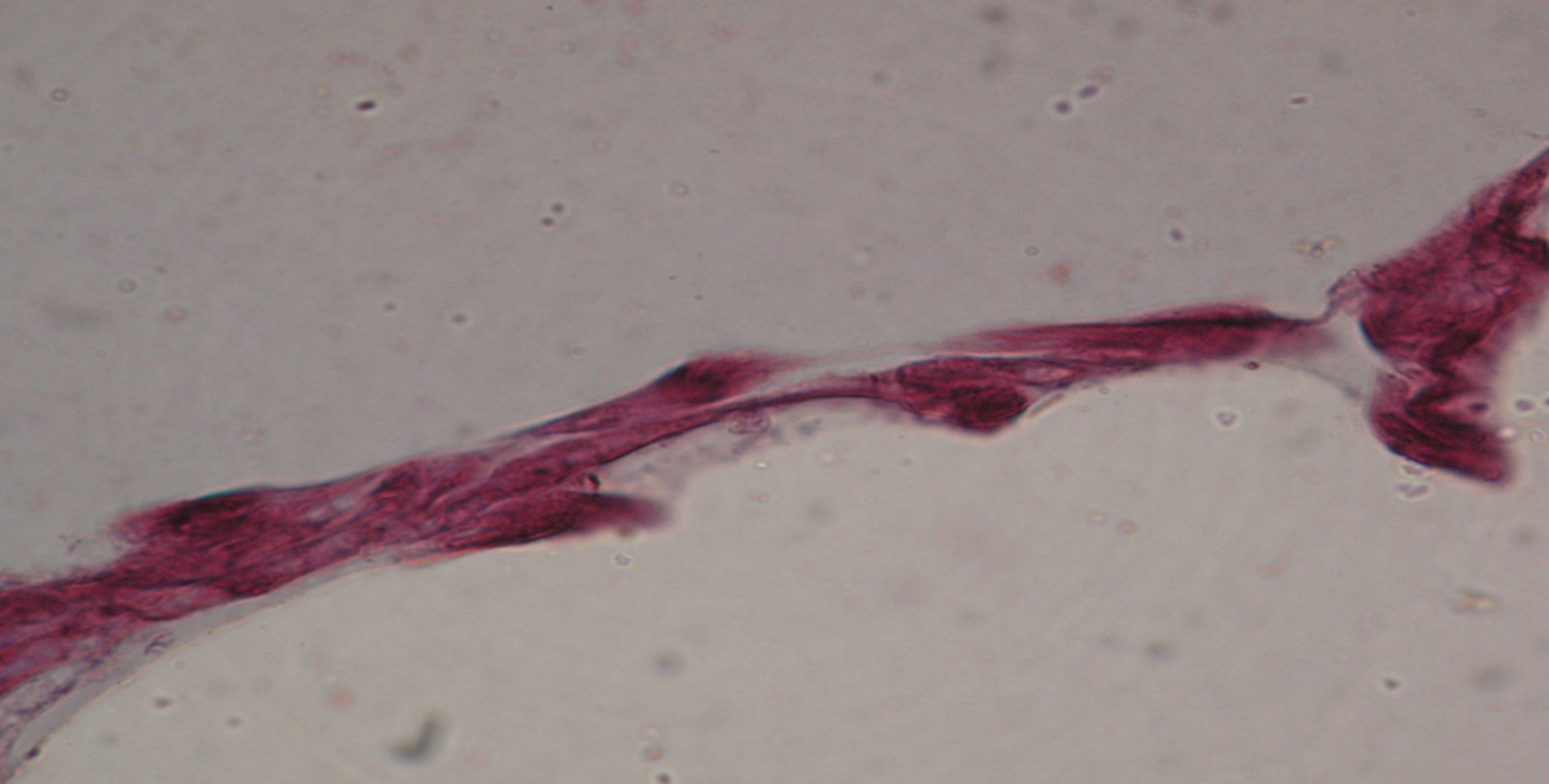
b



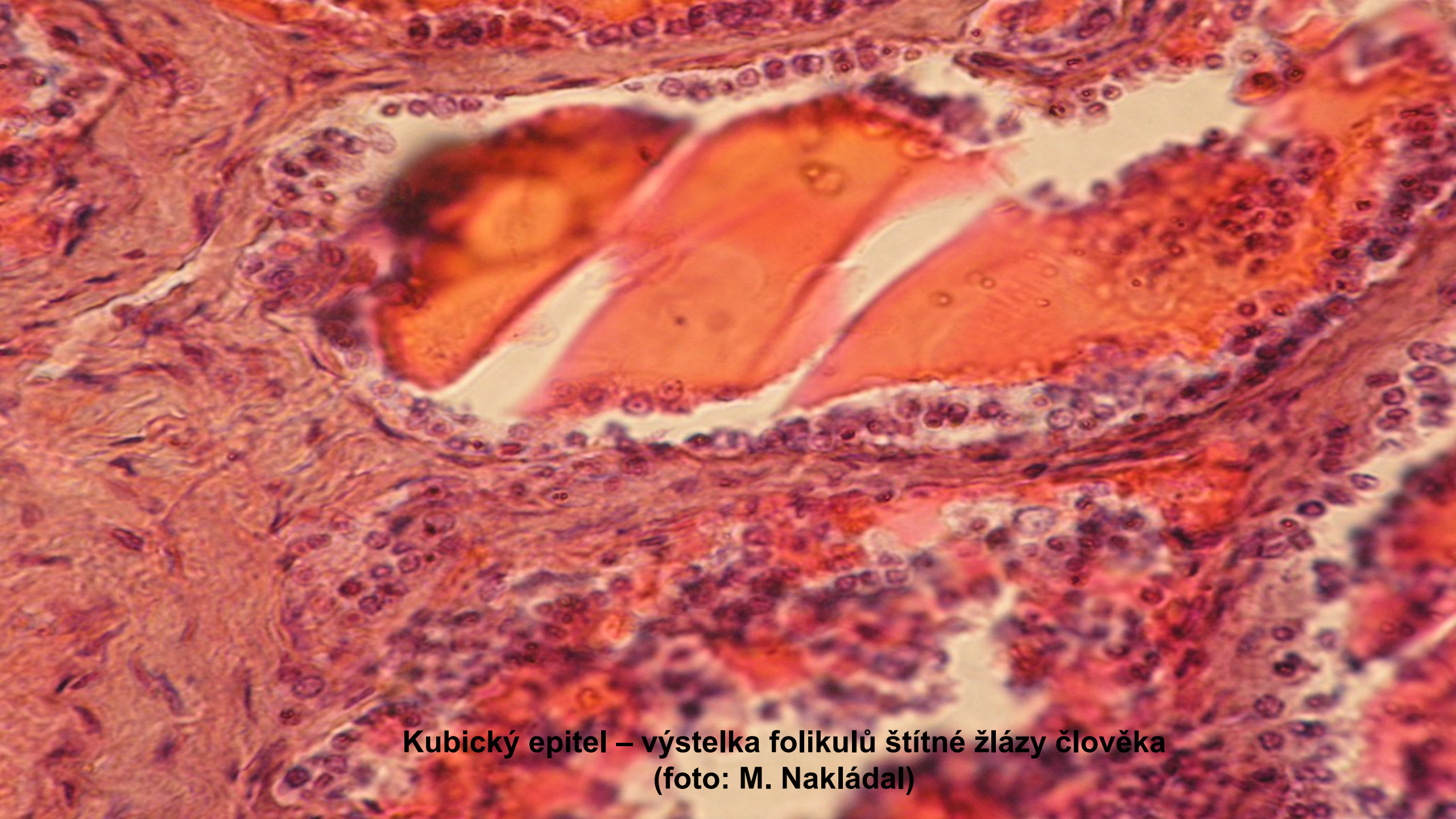
c

14. Epitely

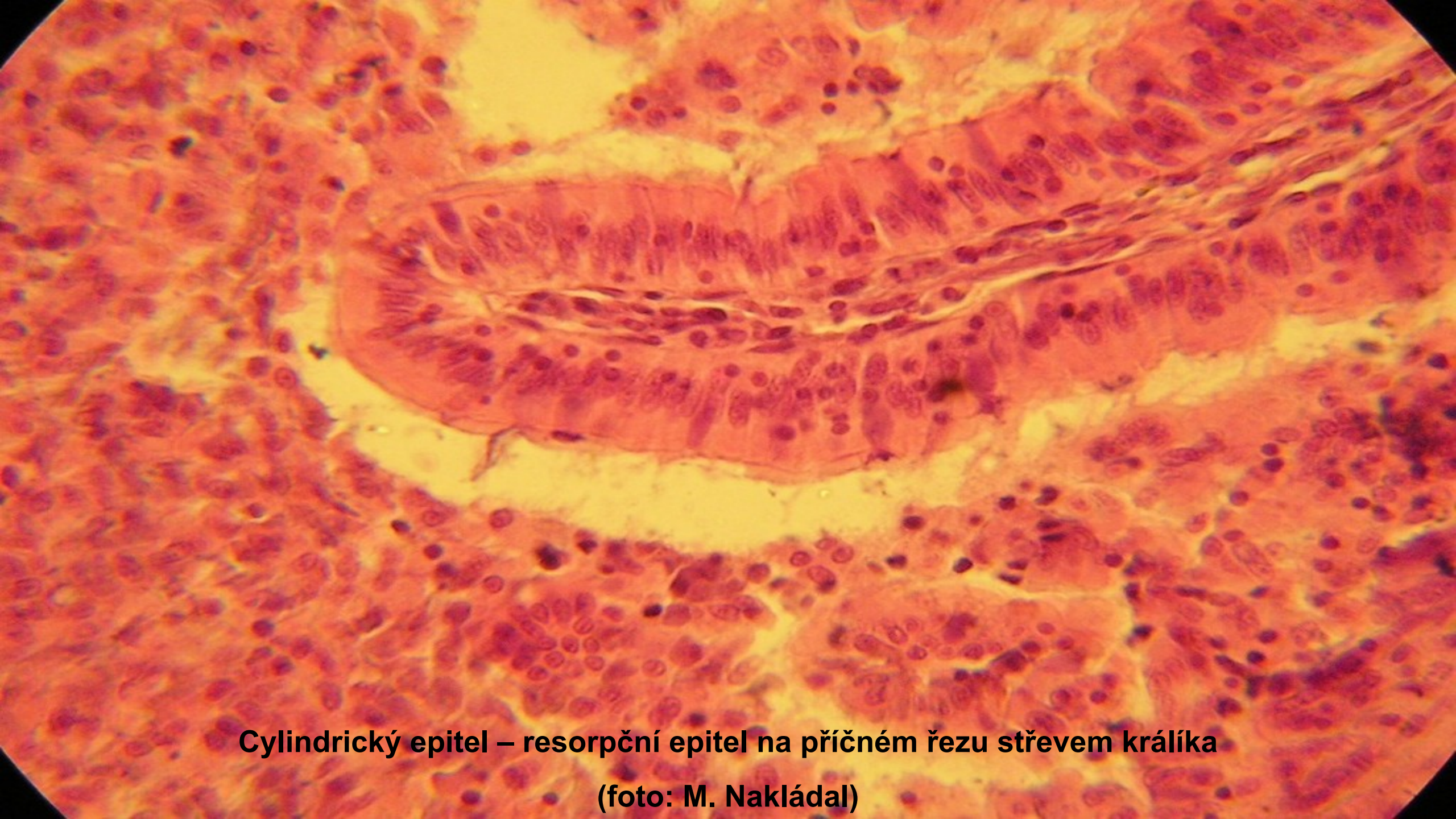a schéma plochého epitely;
b schéma kubického epitely;
c schéma cylindrického epitely.
Podle Welsche a Storcha.



**Dlaždicový epitel – přepážka mezi plicními alveoly kočky
(foto: M. Nakládal)**



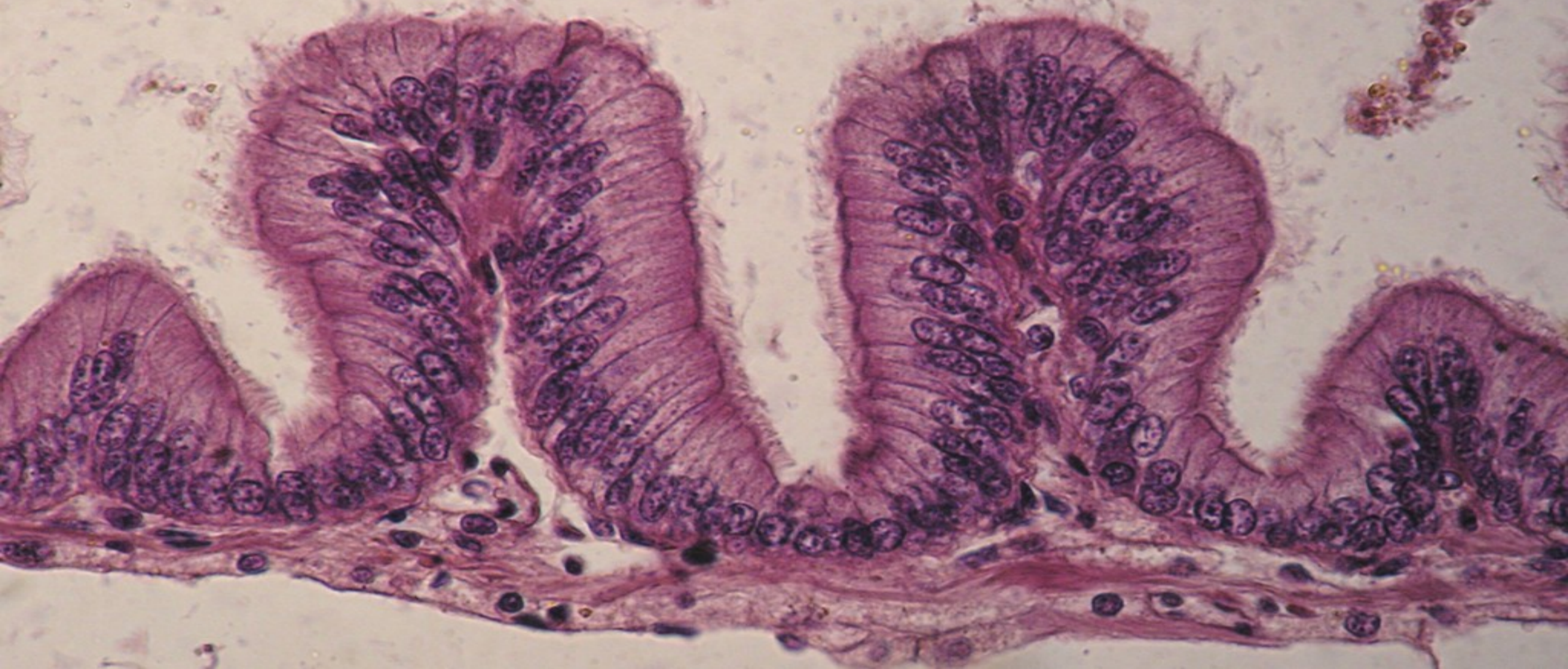**Kubický epitel – výstelka folikulů štítné žlázy člověka
(foto: M. Nakládal)**

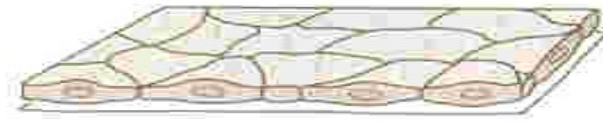


Cylindrický epitel – resorpční epitel na příčném řezu střevem králíka

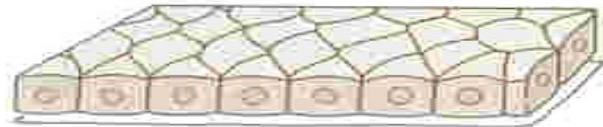(foto: M. Nakládal)

**Řasinkový (jednovrstevný cylindrický) epitel – hepatopankreas hlemýždě
(foto: M. Nakládal)**

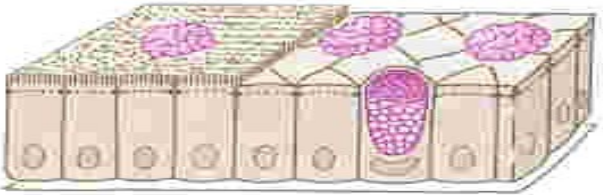




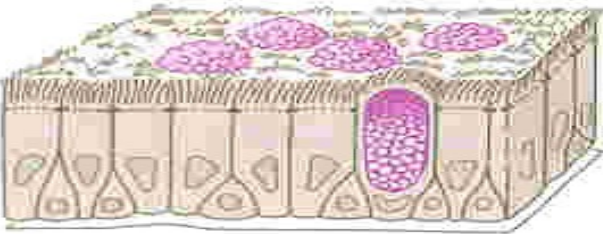
a



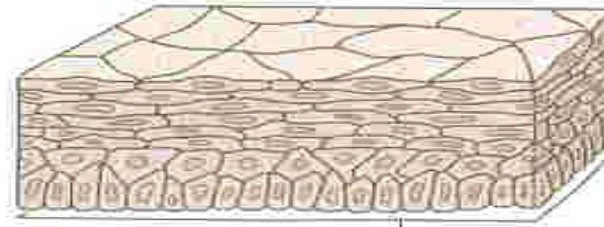
b



c

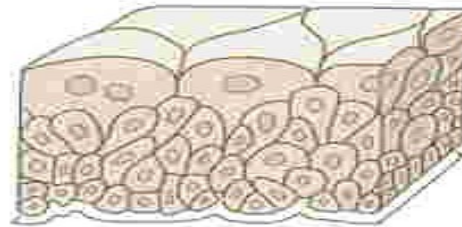


d

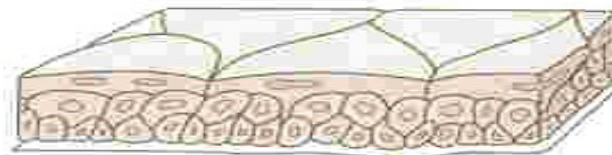


e

BM



f



g

Obr. 7. **2** **Různé typy krycích epitelů** (schéma). **a** Jednovrstevný dlaždicový epitel. **b** Jednovrstevný kubický epitel. **c** Jednovrstevný cylindický epitel, s kartáčovým lemem a pohárkovými buňkami. **d** Víceřadý epitel s řasinkami a pohárkovými buňkami. **e** Vrstevnatý nerohovějící dlaždicový epitel. **f, g** Přejícný epitel (urothel) v prázdném a naplněném močovém měchýři. **BM**, bazální membrána.




a



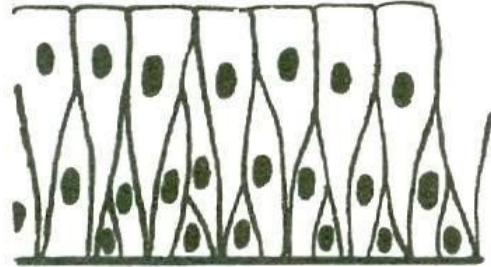
b



c



d



e



f



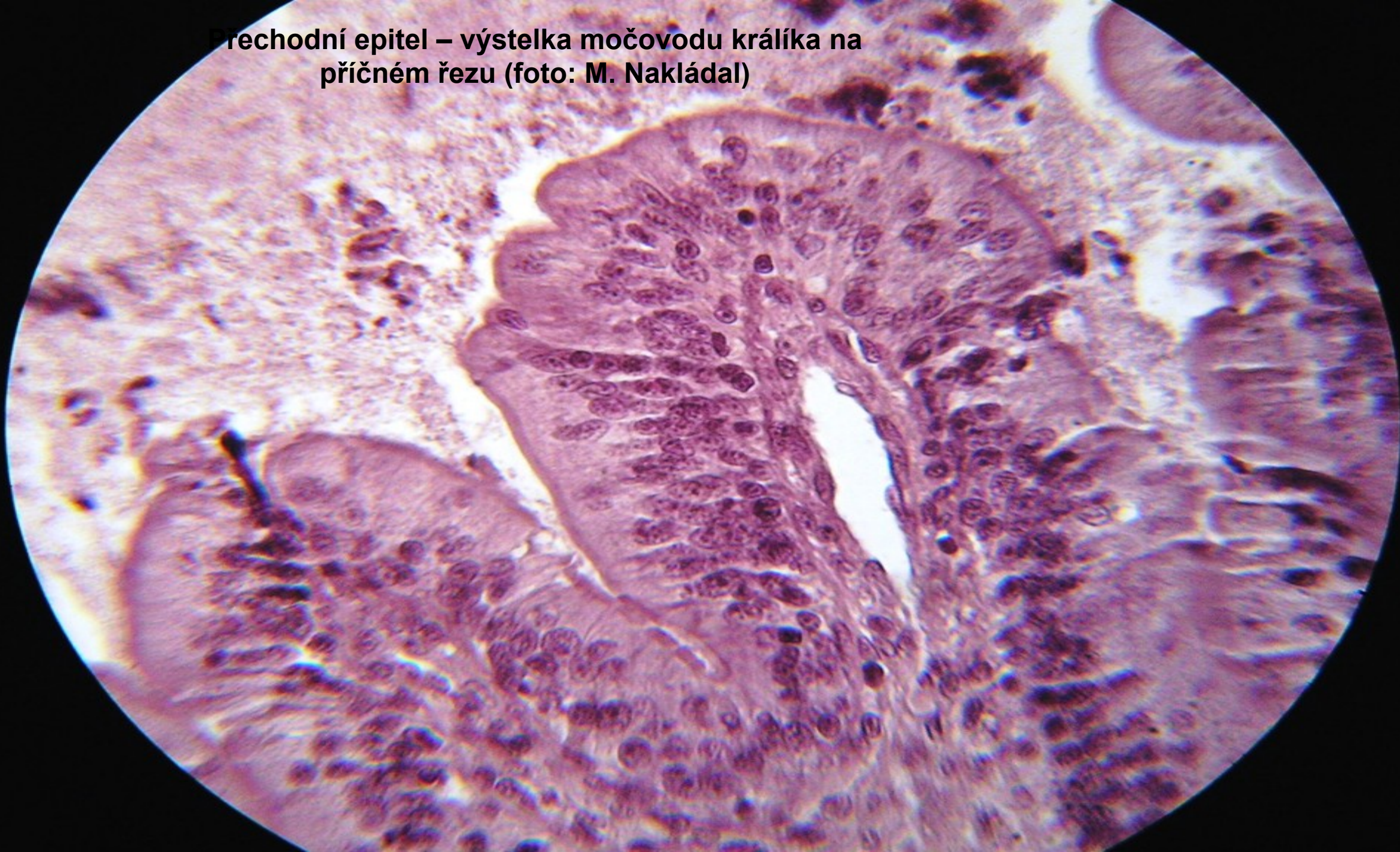g

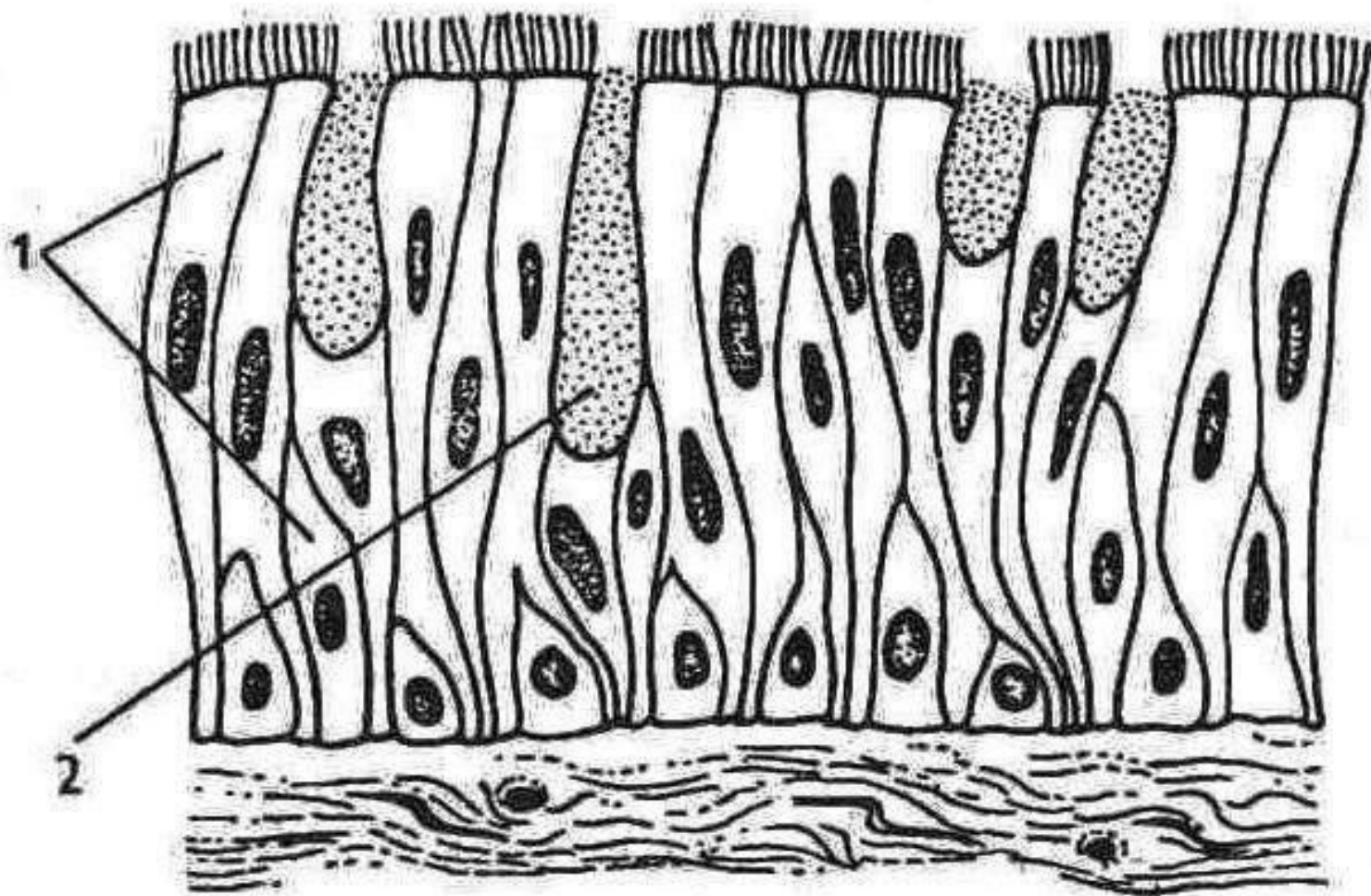


h

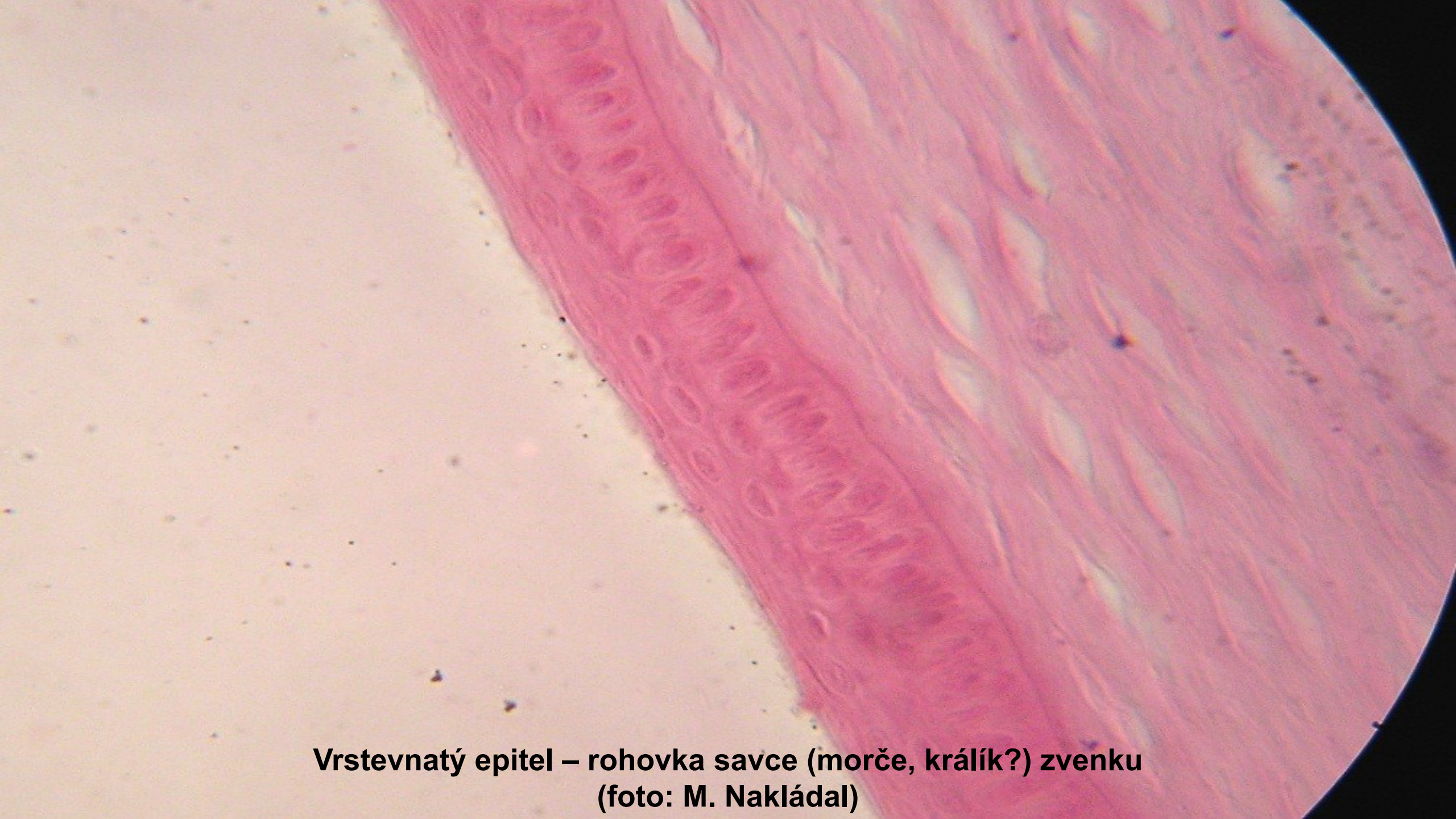Obr. 90. Rozdělení epitelů podle tvarů buněk
a-b = epitel dlaždicový, c = kubický, d = cylindrický,
e = víceřadý, f = mnohohvrstevný, g - h = přechodný.

**Přechodní epitel – výstelka močovodu králíka na
příčném řezu (foto: M. Nakládal)**





16. Víceřadý vířivý epitel
1 buňky epitelu; 2 pohárková buňka.
Podle Vosse.



**Vrstevnatý epitel – rohovka savce (morče, králík?) zvenku
(foto: M. Nakládal)**

Epitel vícevrstevný:

- Nerohovatějící – vlhké sliznice, povrchové buňky ploché mají jádra
- Rohovatějící – suchý, povrchové buňky odumřelé keratinizace, povrch kůže

Kůže: pokožka (epitel) a škára (pojivo)

Vrstvy epitelu:

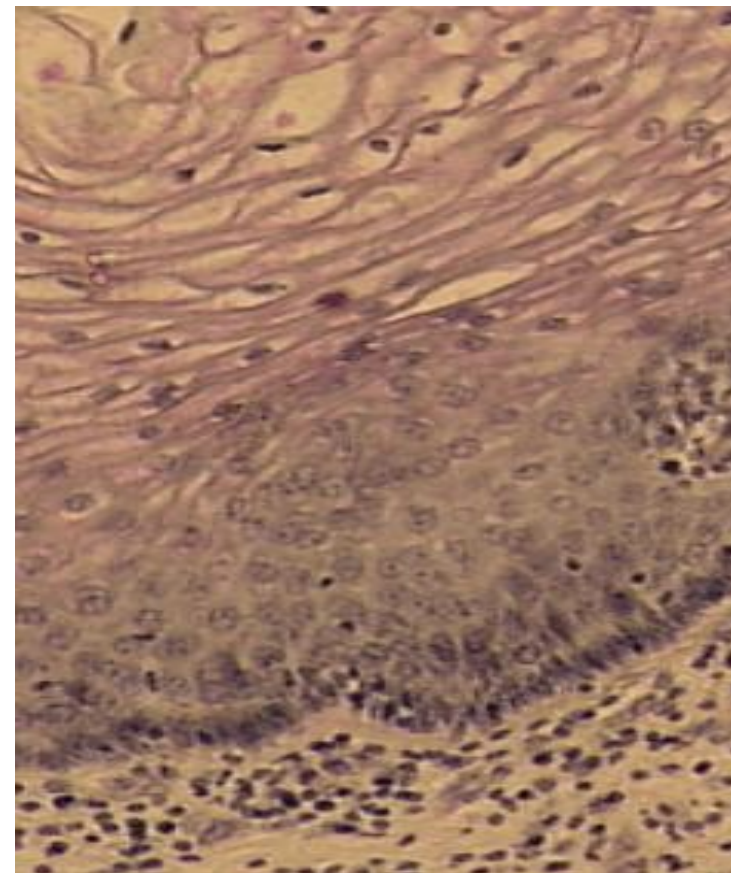
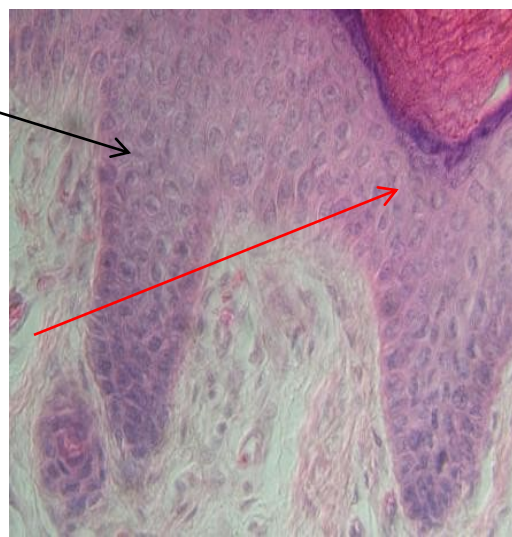
Stratum basale

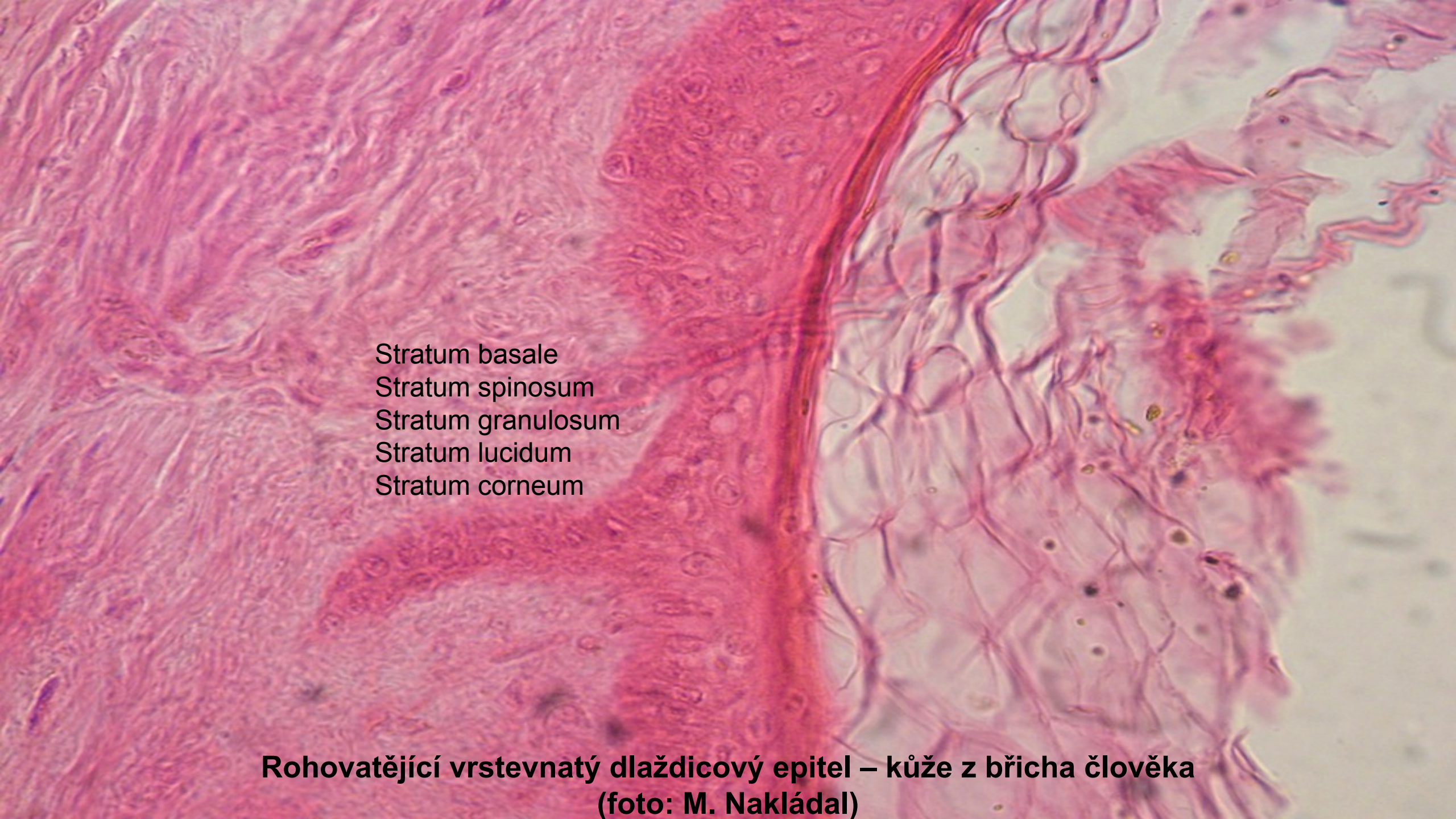
Stratum spinosum

Stratum granulosum

Stratum lucidum

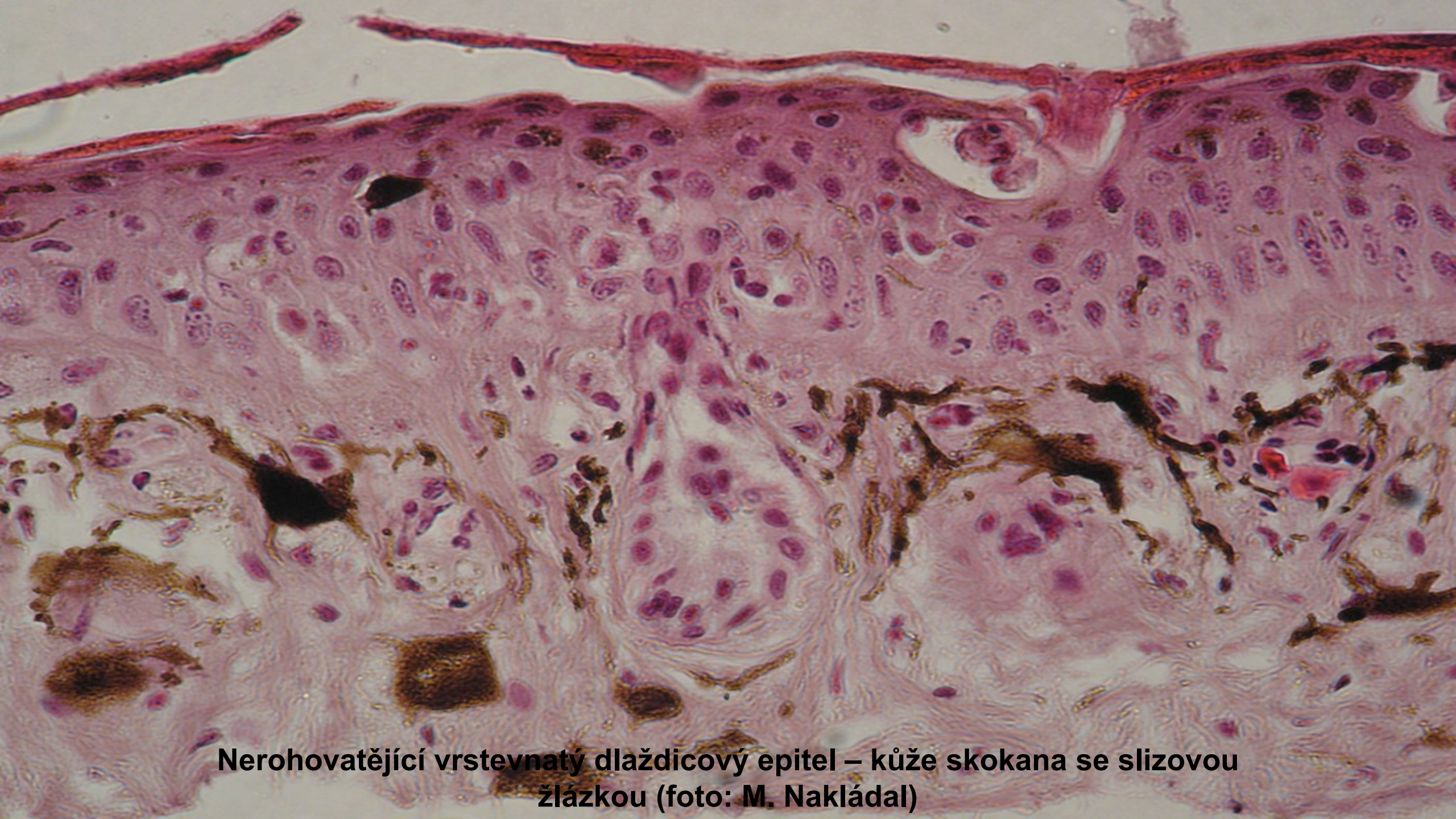
Stratum corneum



A histological micrograph showing a cross-section of stratified squamous epithelium. The tissue is stained with hematoxylin and eosin (H&E). The basal layer (stratum basale) is the deepest layer, composed of a single layer of small, dark-staining basal cells. Above it is the stratum spinosum, a thick layer of larger, polygonal cells connected by desmosomes, giving it a bumpy appearance. The stratum granulosum is a thin layer of flattened, dark-staining cells. The stratum lucidum is a thin, clear layer. The stratum corneum is the outermost, thickest layer, composed of many layers of flattened, dead cells. The overall structure is characteristic of the epidermis of the skin.

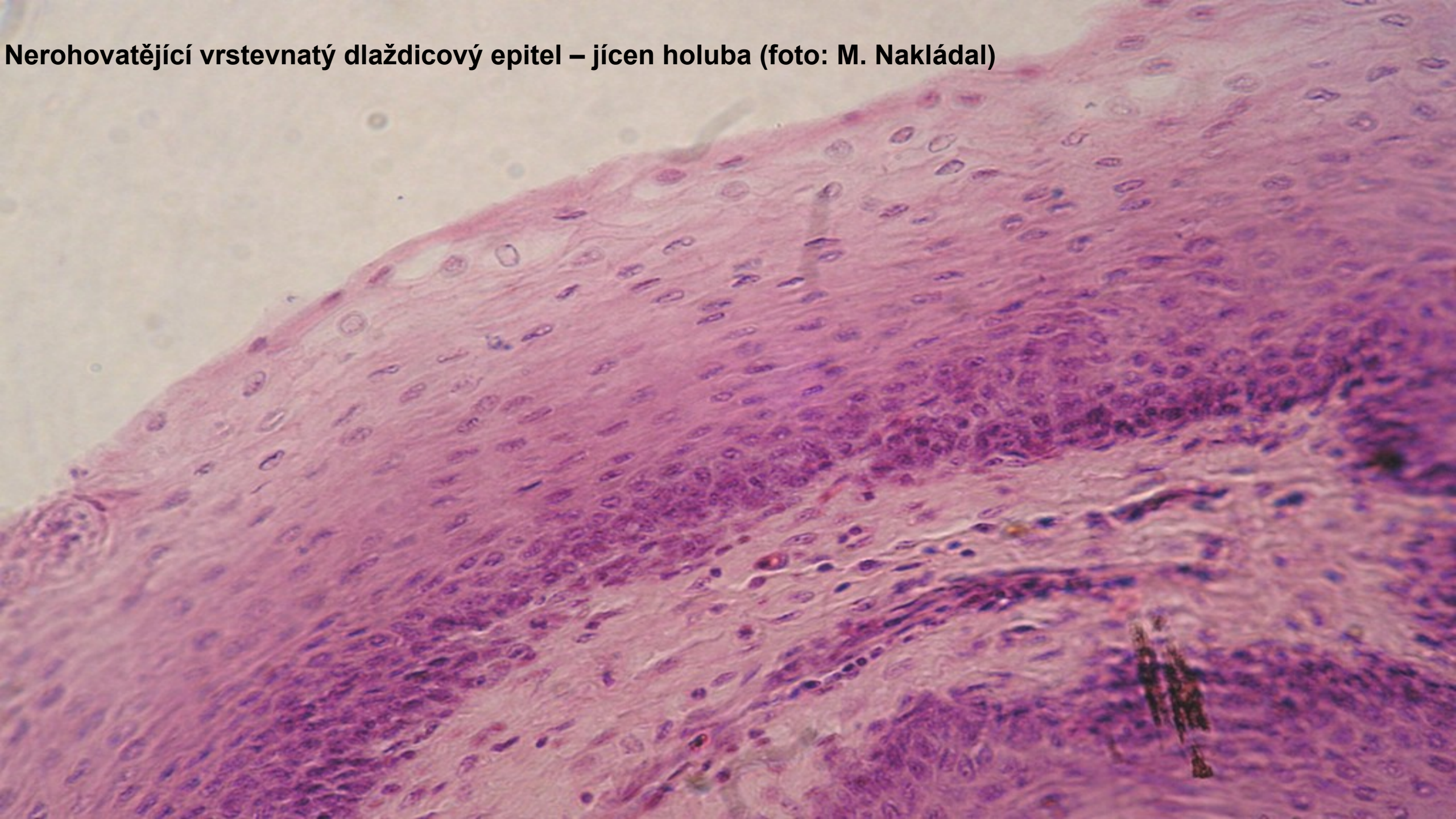Stratum basale
Stratum spinosum
Stratum granulosum
Stratum lucidum
Stratum corneum

**Rohovatějící vrstevnatý dlaždicový epitel – kůže z břicha člověka
(foto: M. Nakládal)**



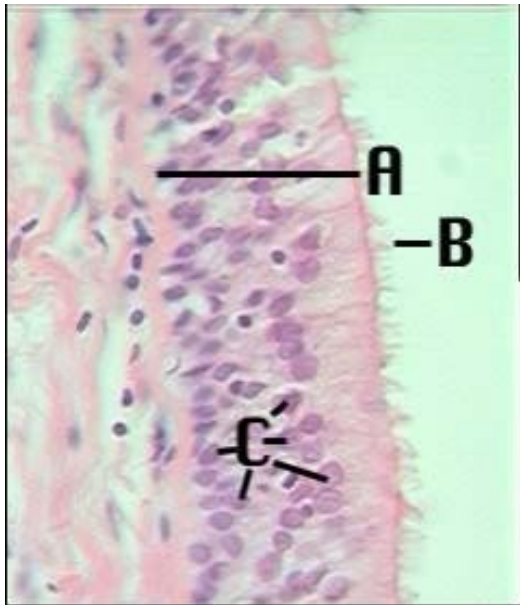Nerohovatějící vrstevnatý dlaždicový epitel – kůže skokana se slizovou žlázkou (foto: M. Nakládal)

Nerohovatějící vrstevnatý dlaždicový epitel – jícen holuba (foto: M. Nakládal)



Víceřadý cylindrický epitel:

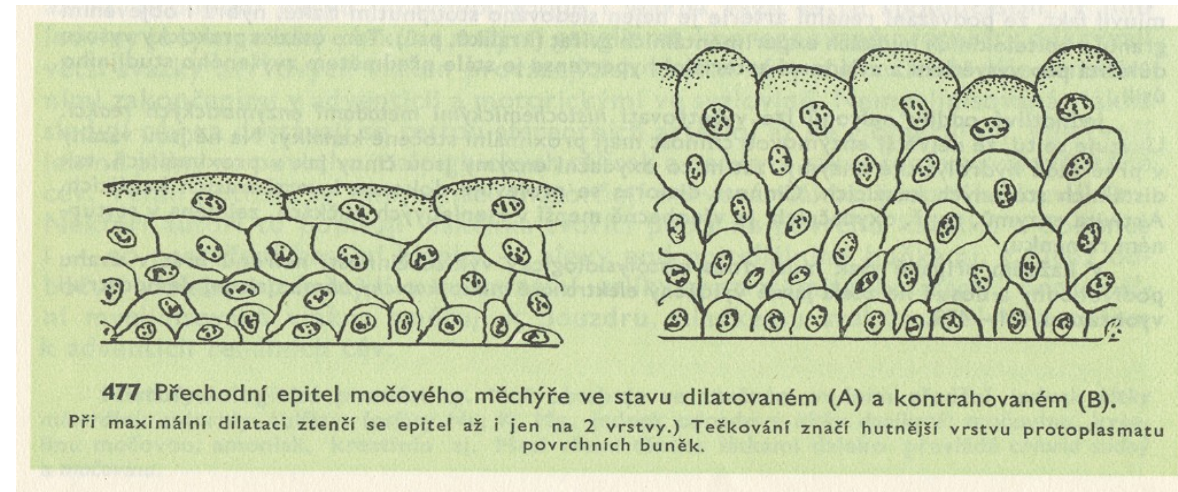- Všechny buňky v kontaktu s bazální laminou, k apikálnímu povrchu dosahují jen některé
- V dýchacích cestách (nosní dutina, průdušnice, bronchy)



- A : vrstva epitelové tkáně
B: řasinky
C: jádra epitelových buněk

Přechodný epitel:

- Změna počtu vrstev podle dilatace orgánu
- V močovém ústrojí



477 Přechodní epitel močového měchýře ve stavu dilatovaném (A) a kontrahovaném (B).
Při maximální dilataci ztenčí se epitel až i jen na 2 vrstvy.) Tečkování značí hutnější vrstvu protoplasmatu povrchních buněk.

Epitely podle funkce

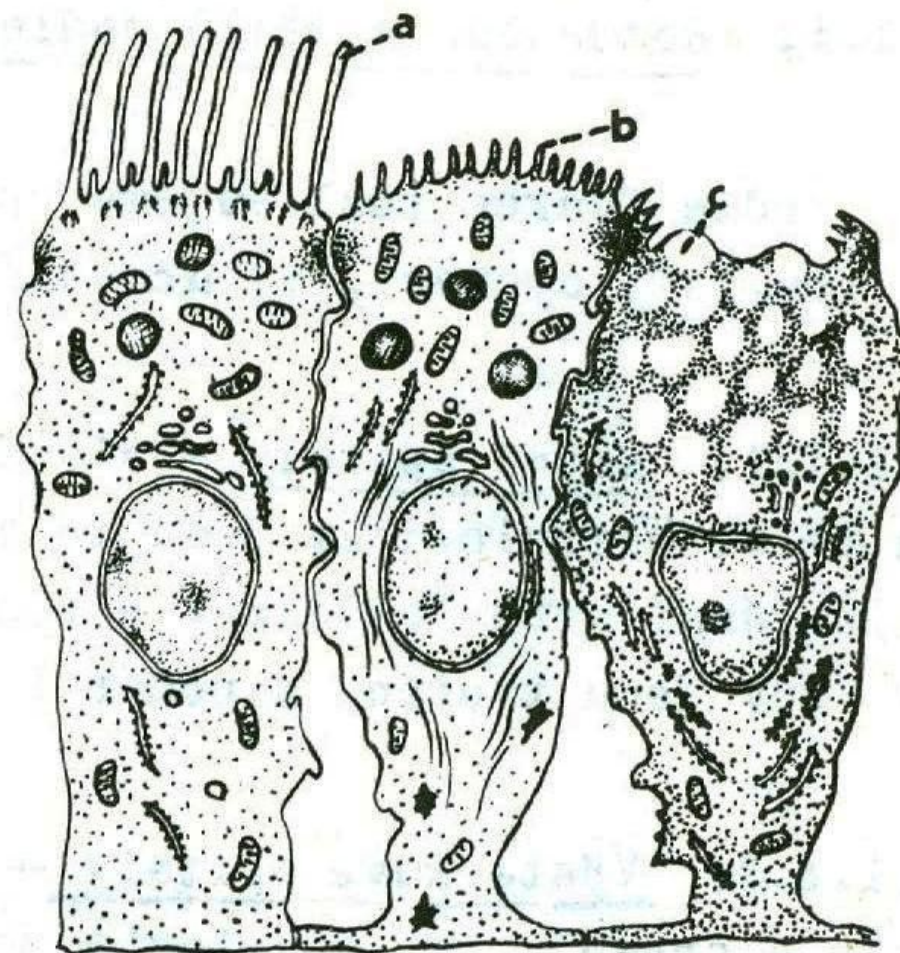
2. **Resorpční** – vstřebávání živin, mikroklky – žíhaný lem, fagocytóza

3. **Řasinkové** – povrch těla nebo střevní dutina, přijímání potravy, dýchací cesta, výstelka vejcovodů, chámovodů

4. **smyslové** – přijímání podnětů, smyslové b., chuťové pupeny, čichový epitel, vnitřní ucho

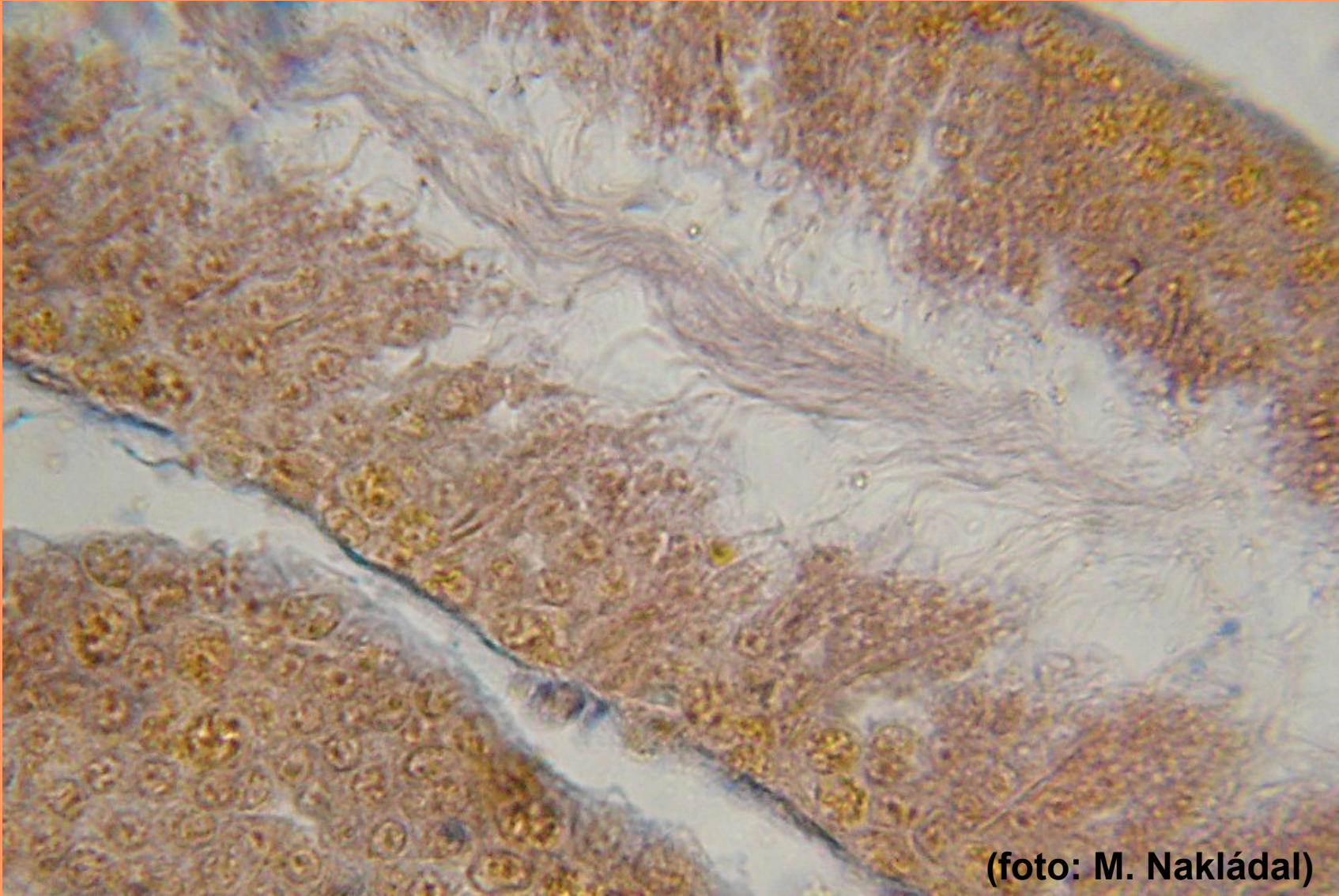
5. **Svalové** – kontraktilní bílkoviny, u nižších bezobratlých

5. **Žlázové** - sekrece



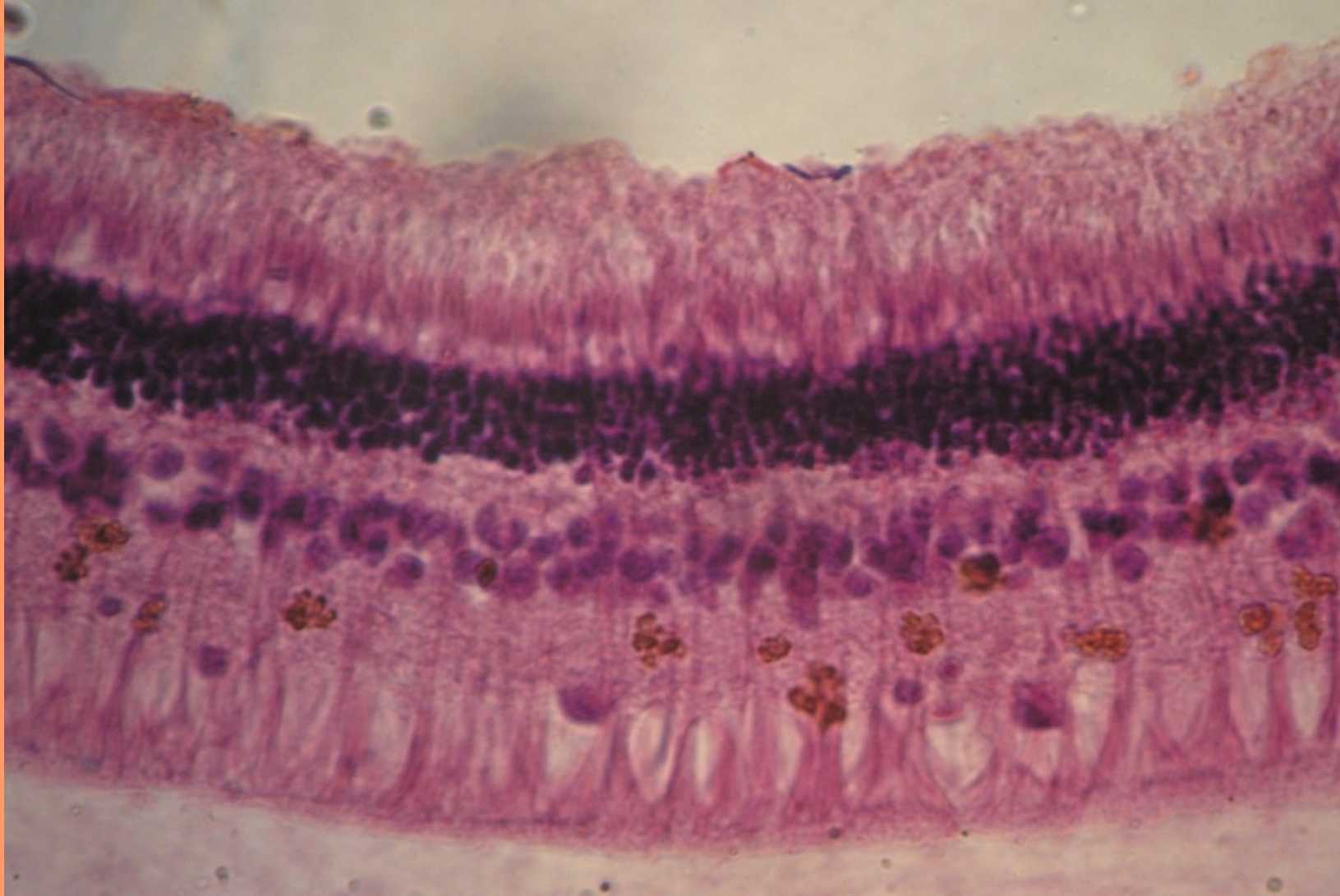
Obr. 92. Submikroskopická stavba různých typů epitelních buněk
a = brvy (řasinky), b = mikroklky (kartáčový lem), c = sekret.

5. zárodečné epitely – epitely gonád! (např. varlat)



(foto: M. Nakládal)

5. pigmentové epitely – např. sítnice



(foto: M. Nakládal)

Žlázové epitely

- Exokrinní (pomocí vývodů) a endokrinní žlázy (bez vývodů do krve)
- Jednobuněčné a mnohobuněčné
- Tubulózní, alveolární a tuboalveolární
- Endoepiteliální a exoepiteliální
- Apokrinní, merokrinní, holokrinní, ekrinní



18. Schéma tubulózních a alveolárních žláz

a jednoduchá tubulózní;
b stočená tubulózní;
c rozvětvená tubulózní;
d jednoduchá alveolární;

e rozvětvená alveolární;
f složená tubulosní;
g složená alveolární;
h složená tubuloalveolární.

Žlázové epitely

- Žlázové buňky jsou přeměněné buňky epitelové
- Tvoří sekrety, které vylučují mimo buňku: **proteinové** (pankreas), **lipidové** (mazové žlázy, nadledviny) **polysacharidové spolu s proteiny** (slinné žlázy)
- Sekret: mucinózní (glykan), serózní (bílky), smíšený

- Typy sekrece:

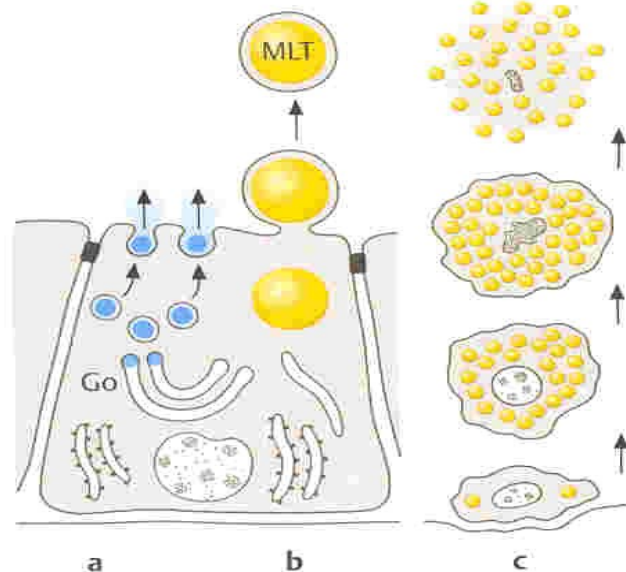
apokrinní (mléčná žláza) - exocytóza

merokrinní (pankreas) - exocytóza

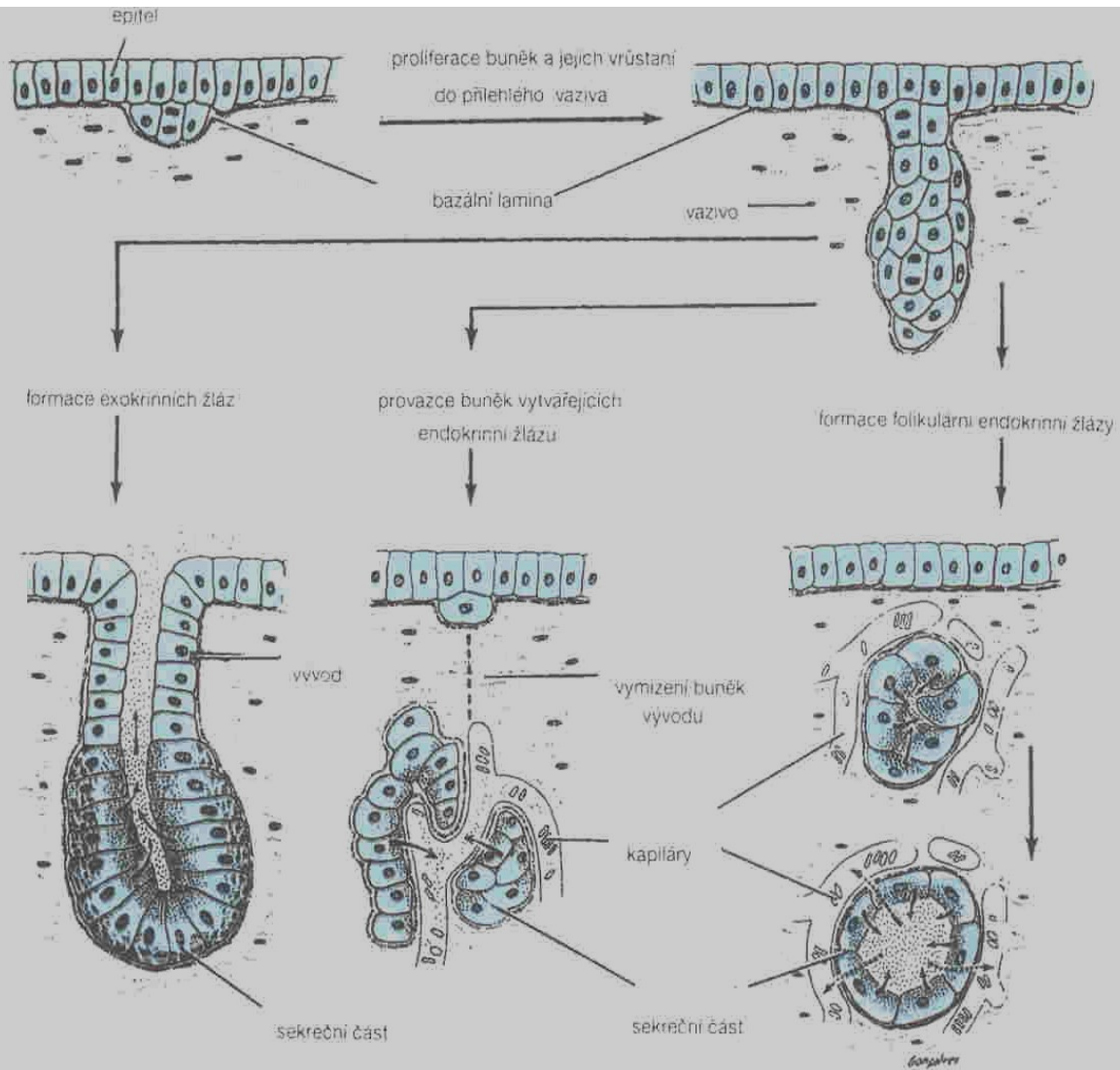
holokrinní (mazová žláza), zaniká

Ekrinní (potní žlázy) – voda, NaCl,

Osmózou, s E nebo bez E

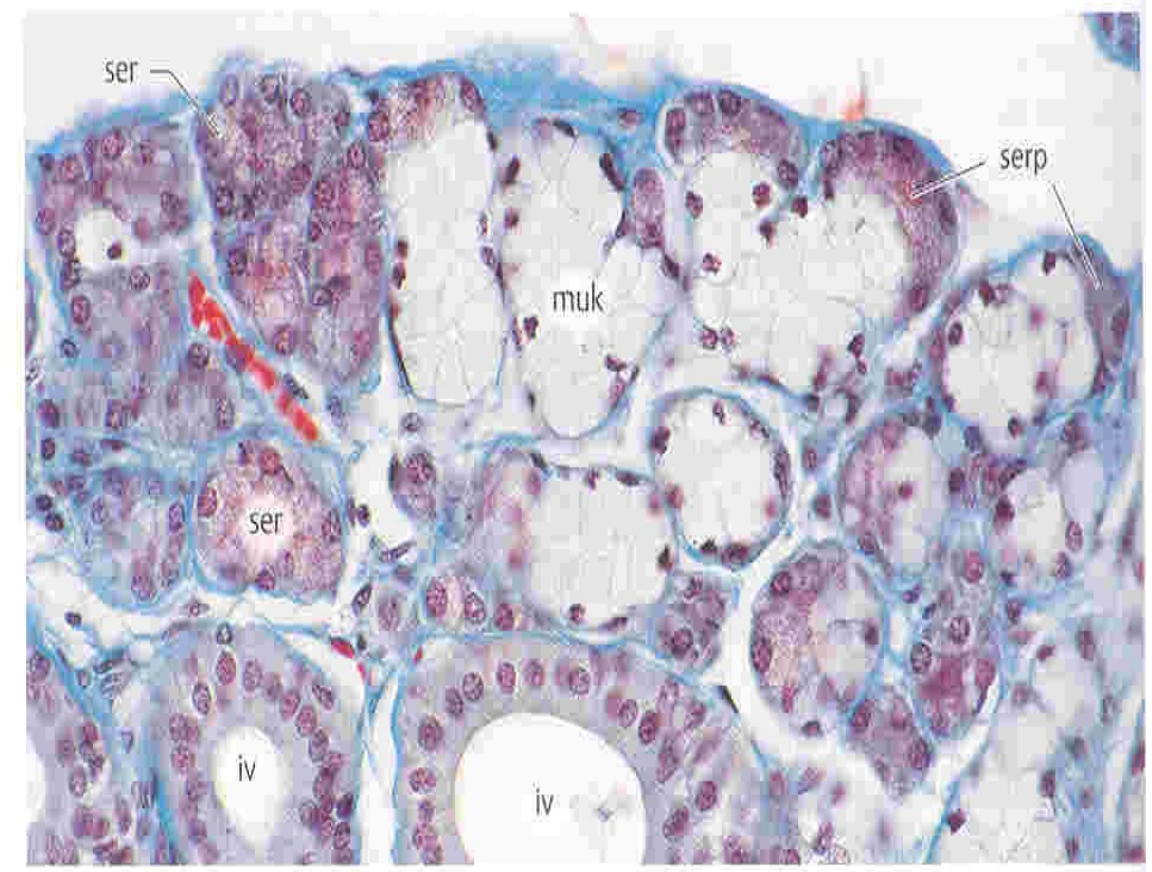


Obr. 7.7 Způsoby sekrece exokrinních žlázových buněk. **a**, **b** Merokrinní sekrece (exocytóza) a apokrinní sekrece (apocytóza), např. buňka mléčné žlázy v laktaci. Proteiny a laktosa (modře) jsou uvolňovány exocytosou. Sekrece tuku (žlutě) pomocí apocytózy jako kapky mléčného tuku (MLT), ve kterých je tuk opatřen plasmatickou membránou. **c** Holokrinní sekrece (buňka mazové žlázy): diferenciace buněk bohatých na tuk, rozpad a vyloučení celých buněk. Ekrinní sekrece není znázorněna (srovnej obr. 7.4b; obr. 17.9 na str. 349).



Obr. 4-14. Vývoj žláz z krycích epitelů. Epitelové buňky proliferyjí a pronikají do vaziva. Mohou, ale nemusí udržet spojení s povrchem. Jestliže zůstane spojení zachováno, vznikají exokrinní žlázy, je-li přerušeno, vzniknou žlázy endokrinní, jejichž buňky mohou být uspořádány do provazců, či folikulů. V lumen folikulů se shromažďuje velké množství sekretu, zatímco buňky provazců skladují jen malá množství v cytoplasmě. (Překresleno a reprodukováno se svolením z Ham AW: Histology, 6. ed. Lippincott, 1969.)

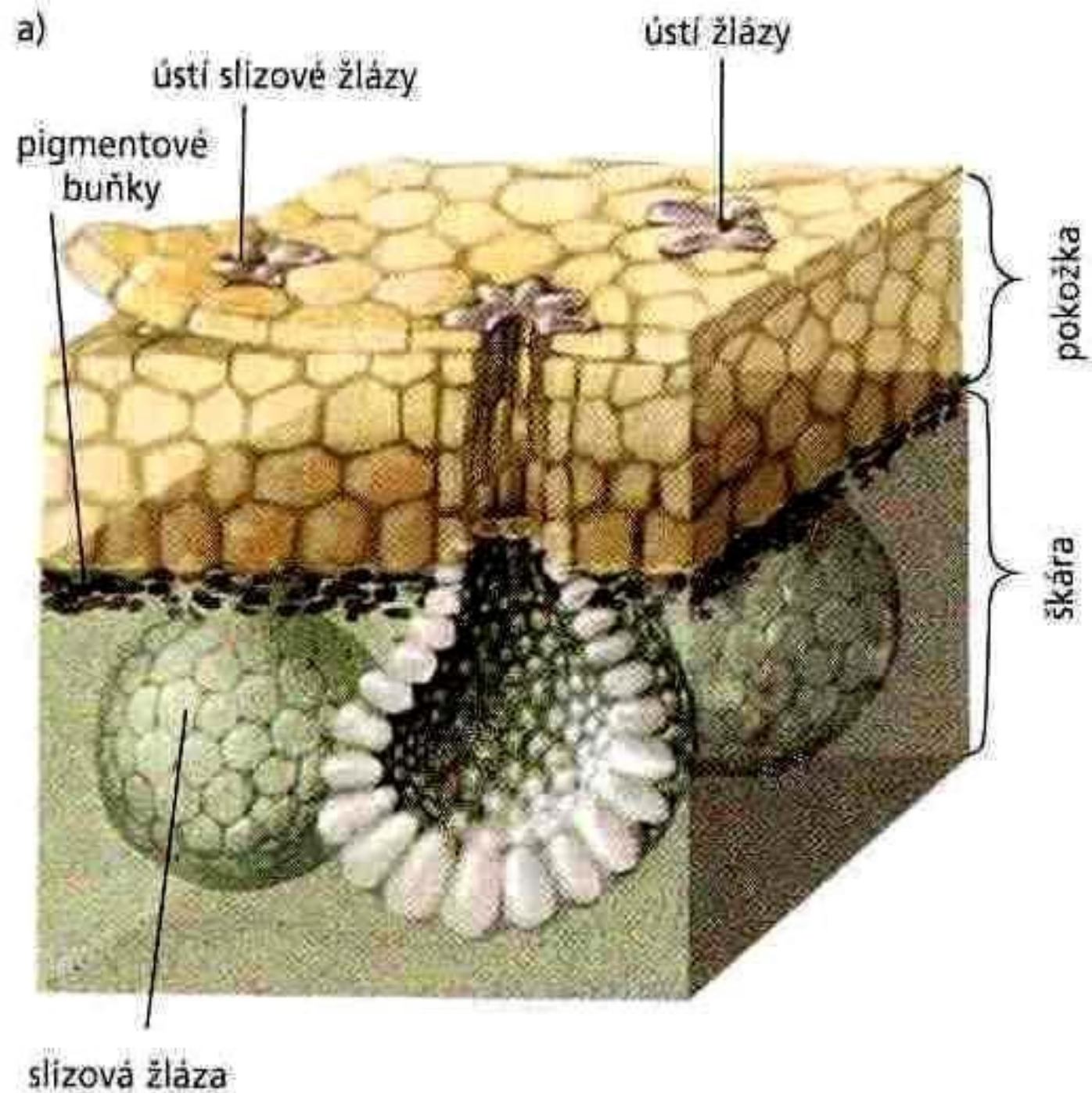
Vznik exokrinních a endokrinních žláz (provazce, folikuly)



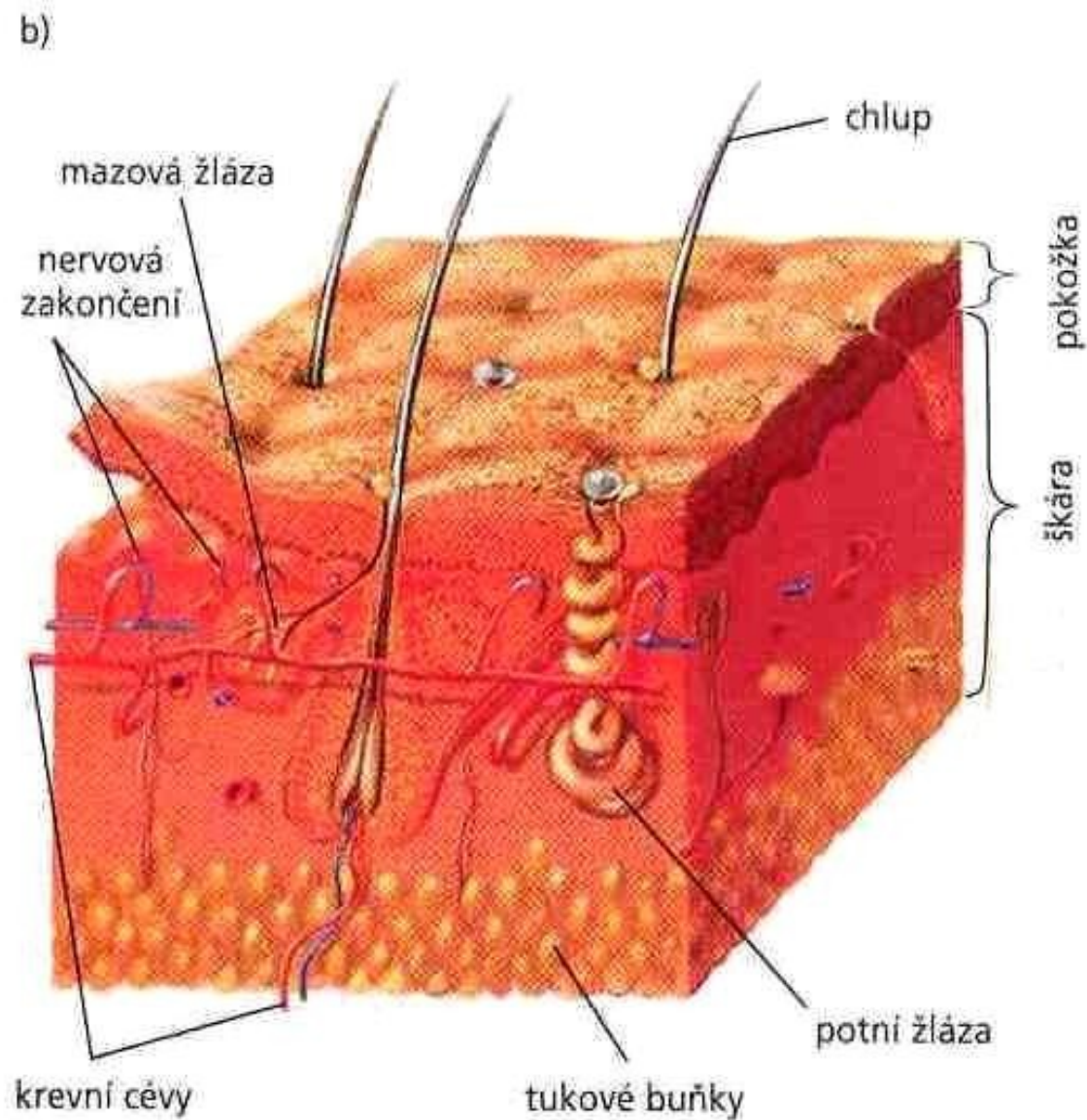
Obr. 7. **11** Klasifikace sekrečních oddílů žláz podle charakteru sekretu na příkladu glandula submandibularis člověka. **ser**, serosní sekreční oddíl. **muk**, mucinosní sekreční oddíl. **serp**, poloměsíčitě nakupení serosních buněk. **iv**, intralobulární vývod (žiháný vývod). Goldnerův trichrom. Žvětš. 350x.

Podčelistní slinná žláza – smíšený typ sekrece (serózní a mucinózní či smíšený)

Stavba kůže vodního
obratlovce




Suchozemský obratlovec



Obr. 5.252 Stavba kůže (a) vodního obratlovce a (b) suchozemského obratlovce.

U bezobratlých je
hypodermis
jednovrstevný epitel
mnohdy obrven
(pohyb, potrava)
Epidermis vylučuje
nebuněčnou vrstvu
kutikulu.

Kutikula: vrstevnatá,
vlákna kolagenu,
chytinu v amorfni
matrix (bílkoviny,
sacharidy) vystužená
Ca



Obr. 91. Kutikulární epitel
a = epikutikula, b = exokutiku-
la, c = endokutikula, d = hypo-
dermis.

Použité zdroje:

Atlasy

- [Histologický atlas MedAtlas](#)
- [Atlas histologických technik](#)
- [Atlas histologie LF UP](#)

- ELIŠKOVÁ, Miloslava; NAŇKA, Ondřej. Přehledová anatomie. Praha: Karolinum, 2006. 309 s. ISBN 80-246-1216-X.
- Knoz, J.: *Obecná zoologie. I, Taxonomie, látkové složení, cytologie a histologie [Knoz, 1990]*. 4. vyd. Praha: SPN, 1990. 328 s.: skriptum.
- Pravda, O.: *Zoologie. [D] 3, Obecná zoologie*. Praha: SPN, 1982. 323 s.: i. Edice Učebnice pro vysoké školy. Určeno posluchačům pedagogických a přírodovědeckých fakult.
- Rosypal, S. a kol.: *Nový přehled biologie*. Praha: Scientia, 2003. 797 s.