

NOVOROZENEK

A newborn baby is lying in a hospital bed, wearing a white cap and a white blanket. The baby's face is visible, and they appear to be sleeping. The background is a blurred hospital room.

Patofyziologie a vrozené
vývojové vady těch
nejmenších

JAK DLOUHO BUDEME MÍT DOMA NOVOROZENCE?

- Od momentu
odstřížení pupeční
šňůry po 28.den života
(Machová)



PATOFYZIOLOGIE

- **HLAVIČKA-** tvar (deformity při porodu), fontanelky (do 18.měsíce)
- **OČI-** do půl roku vždy šedomodré, strabismus (nezralost okoh.svalů)
- **NOŽIČKY-** do O – poloha v děloze
- **GENITÁLIE-** děvčátka krvavý výtok, chlapečci nesestouplá varlata
- **KŮŽE-** skvrny, vyrážka, bílá krupička
- **HMOTNOST-** první dny po porodu úbytek!!!
- **STOLICE-** 1.-smolka(tmavá,mazlavá), při kojení vzhled míchaných vajec
- **MOČ-**bezbarvá, nezapáchá
- **ZRAK-** světlo/tma, dobrý sluch

REFLEXY

- SACÍ- měkké patro
- HLEDACÍ- při podráždění tvářičky hledá prs
- ÚCHOPOVÝ- do 6.týdne, uchopí a stiskne prst v dlani
- MOROŮV – leknutí, objímací pohyb HKK, pláč
- BABINSKÉHO- roztažení prstů dolní končetiny drážděním plosky nohy směrem od paty po zevní straně chodidla až pod prsty (12-16měs)

APGAR SCORE

- Hodnotíme hned po porodu po 1, 5 a 10 min 5 kritérií (dech, puls, svalový tonus, vzhled kůže, reflexy-reakce na odsátí) ve 3 stupních (0-1-2body)
- HODNOCENÍ:
- 9-10b – zdravý, čilý
- 7-8b – nutná podpora adaptace
- 1-7b – nutná resuscitace
- 0b – klinická smrt

NOVOROZENECKÁ ŽLOUTENKA

Postihuje více jak polovinu novorozenců, objevuje se 2-4 dny po porodu. Po narození se rapidně snižuje hladina fetálního hemoglobinu, přičemž jako vedlejší produkt vzniká bilirubin – způsobí viditelné zažloutnutí kůže. Děti se ozařují UV lampami.


VROZENÉ VÝVOJOVÉ VADY


- Vrozené vývojové vady (VVV) jsou defekty orgánů, ke kterým došlo během prenatálního vývoje plodu a jsou přítomny při narození jedince. Postihují v různém rozsahu okolo 3% novorozenců.

VYVOLÁVÁČÍ FAKTORY

- Genové mutace
- CHEMICKÉ- léčiva, alkohol, drogy, těžké kovy
- FYZIKÁLNÍ- radioaktivita, RTG záření, vysoká teplota
- BIOLOGICKÉ- infekce matky(toxoplazmóza, zarděnky, herpes viry), nemoci matky- DM, fenylketourie


PŘÍKLADY VVV

 **SPINA BIFIDA** – Patří mezi poruchy vývoje neurální trubice, která dává za vznik CNS. Rozštěp páteře - porucha splynutí obou polovin obratlového oblouku, což může mít za následek prolaps obsahu páteřního kanálu. Existují dvě formy, lehčí - uzavřená forma Spina bifida occulta a těžší forma - Spina bifida cystica, která již postihuje i míchu. K nejzávažnějším komplikacím patří hydrocefalus a možnost infekce nervové soustavy. Prognóza závisí na míře i místě postižení míchy. Původ neznámý - uvažuje se o kombinaci dědičných i nedědičných faktorů.




ANENCEFALUS

- Anencefalie je další typ postižení neurální trubice, který se vyznačuje různě velkou absencí mozku a v extrémním případě i míchy. Součástí jsou často malformace dalších orgánů (končetin, zažívacího traktu...). Setkáváme se s deformitami lebky (acrانيا - chybění calvy). Jde o vadu neslučitelnou se životem, postižení jedinci se rodí mrtví nebo umírají během několika dní po narození. Dědičnost není zcela známa, nejpravděpodobnější je multifaktoriální dědičnost, uvažuje se i o autozomálně recesivní či X-vázané dědičnosti.




ENCEFALOKÉLA

- Taktéž jde o defekt neurální trubice, tentokrát jsou poškozeny membránové i kostěné obaly, které obalují mozek. Část mozku se tímto defektem dostává skrze lebku v útvaru krytém kůží i mozkovými plenami. Často je tato vada spojená s mikrocefalií (abnormálně malou calvou), poměrně častý je i hydrocefalus. Míra úmrtnosti závisí na závažnosti, pohybuje se mezi 60 - 100% (u extrémně komplikovaných případů).





HYDROCEFALUS

- Hydrocefalus je vrozená vada charakterizovaná nahromaděním většího množství mozkomíšního moku v komorovém systému mozku (hydrocefalus internus) nebo mezi mozkiem a dura mater (hydrocefalus externus). To je často spojeno s deformitami lebky (makrocefalie - nadprůměrně velká calva). V důsledku toho se sekundárně zvětšuje velikost hlavičky plodu a dochází k poškození dalšího vývoje mozku (atrofie mozku). Existuje řada příčin vzniku. Vrozený hydrocefalus se může vyskytovat samostatně nebo jako součást různých syndromů. Může být zapříčiněn i prodělanými infekcemi během těhotenství (toxoplazmóza) nebo hypersekrecí mozkomíšního moku.





OMFALOKÉLA

 Omfalokéla je defekt břišní stěny, který je charakteristický vyhřeznutím střevních kliček do pupečníku. Defekt je způsoben nedokonalou repozicí fyziologické hernie (střevní kličky se nevrátí zpět z pupečního stvolu při vývoji gastrointestinálního traktu). Omfalokéla může být doprovázena vadami srdce a vylučovací soustavy.





GASTROSCHÍZA

 Jde také o defekt břišní stěny s výhřezem orgánů dutiny břišní. Na rozdíl od omfalokély je postižena paraumbilikální krajina (není zasažen pupek). Asi ve čtvrtině případů je gastroschíza doprovázena další vadou gastrointestinálního traktu





VVV SRDCE

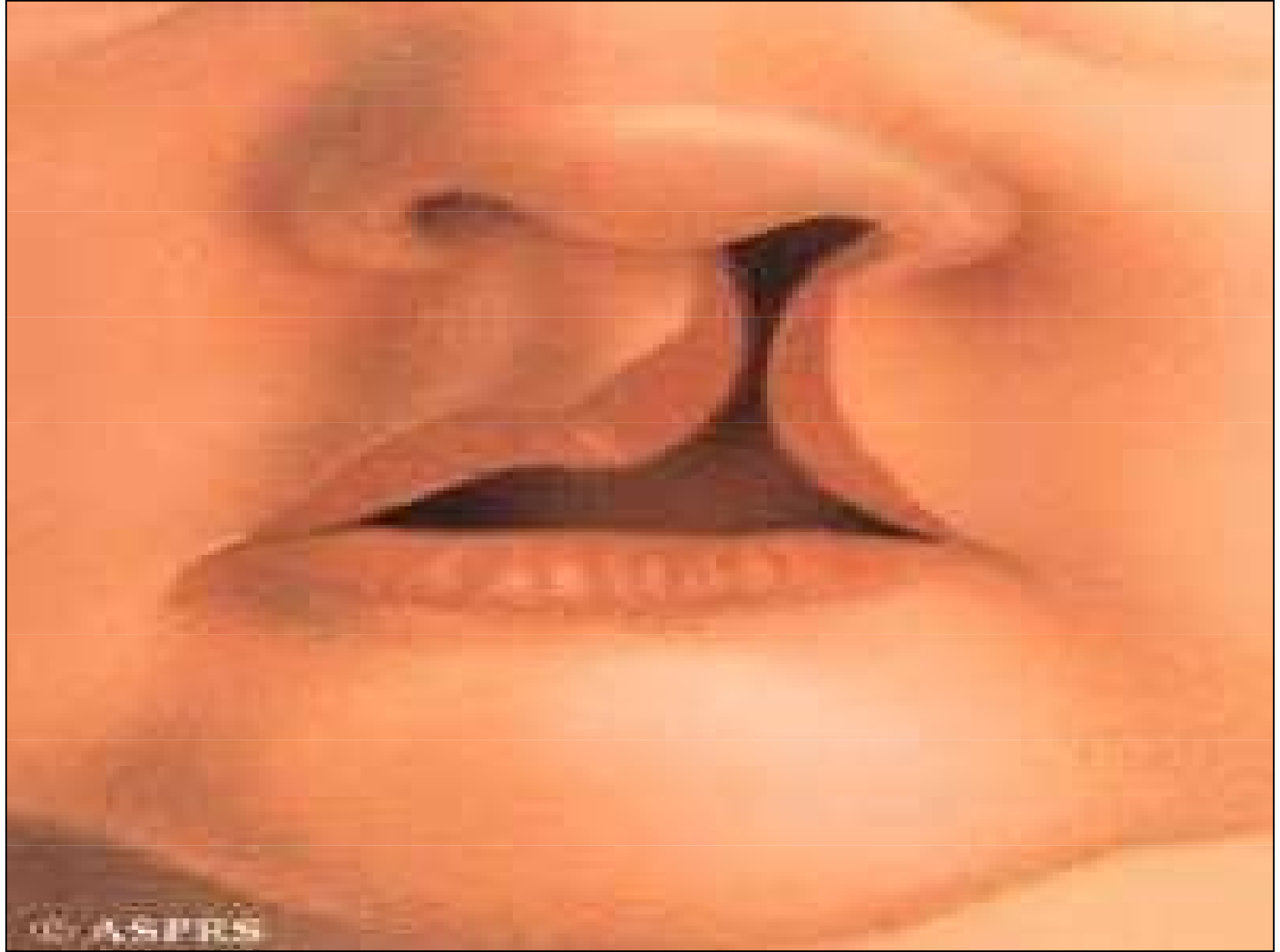 Vrozené vývojové vady srdce jsou jedny z nejčastějších vůbec. Velmi častou vadou je defekt předsíňového nebo komorového septa, tyto defekty se však často ani neprojeví.

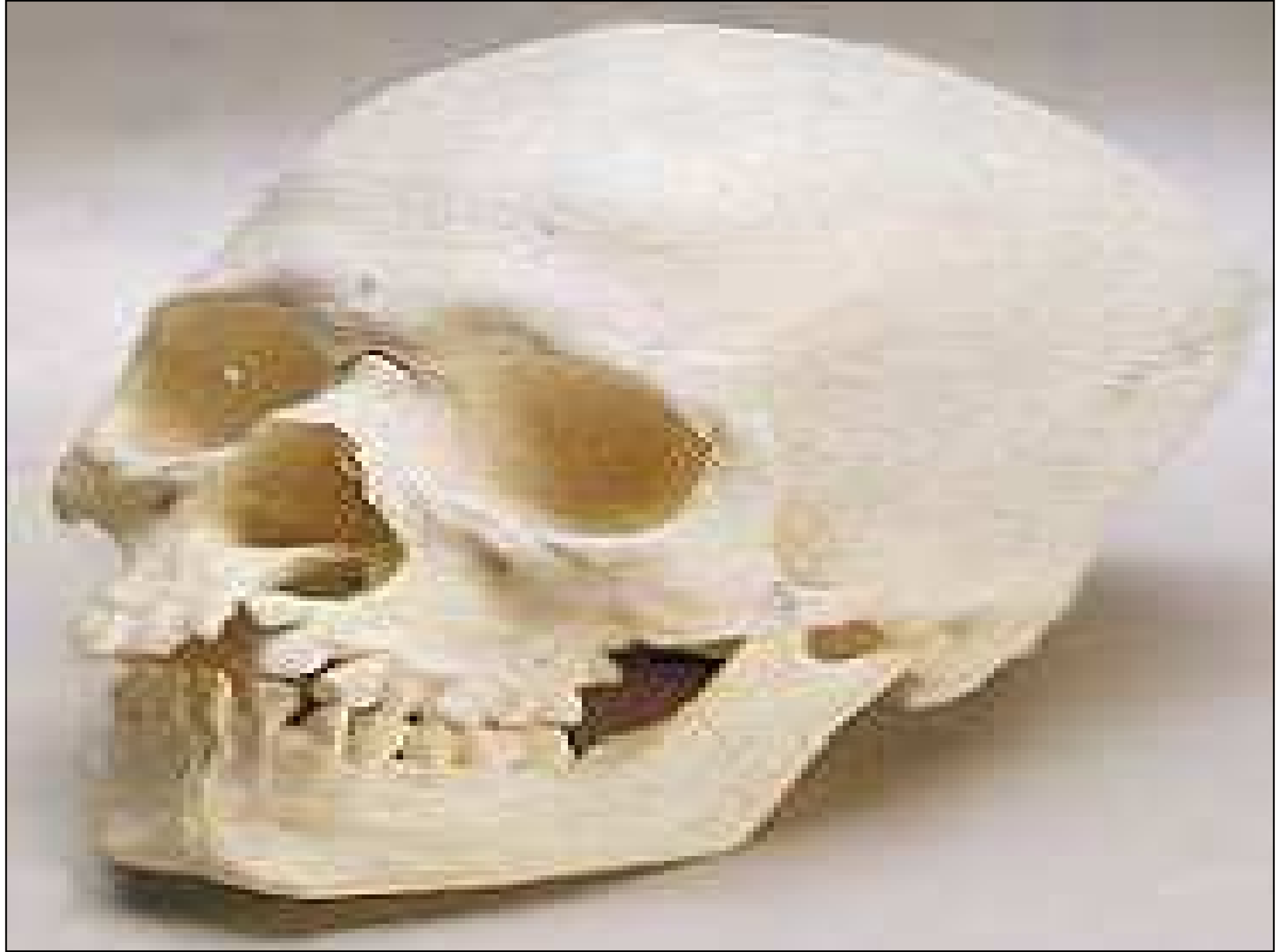

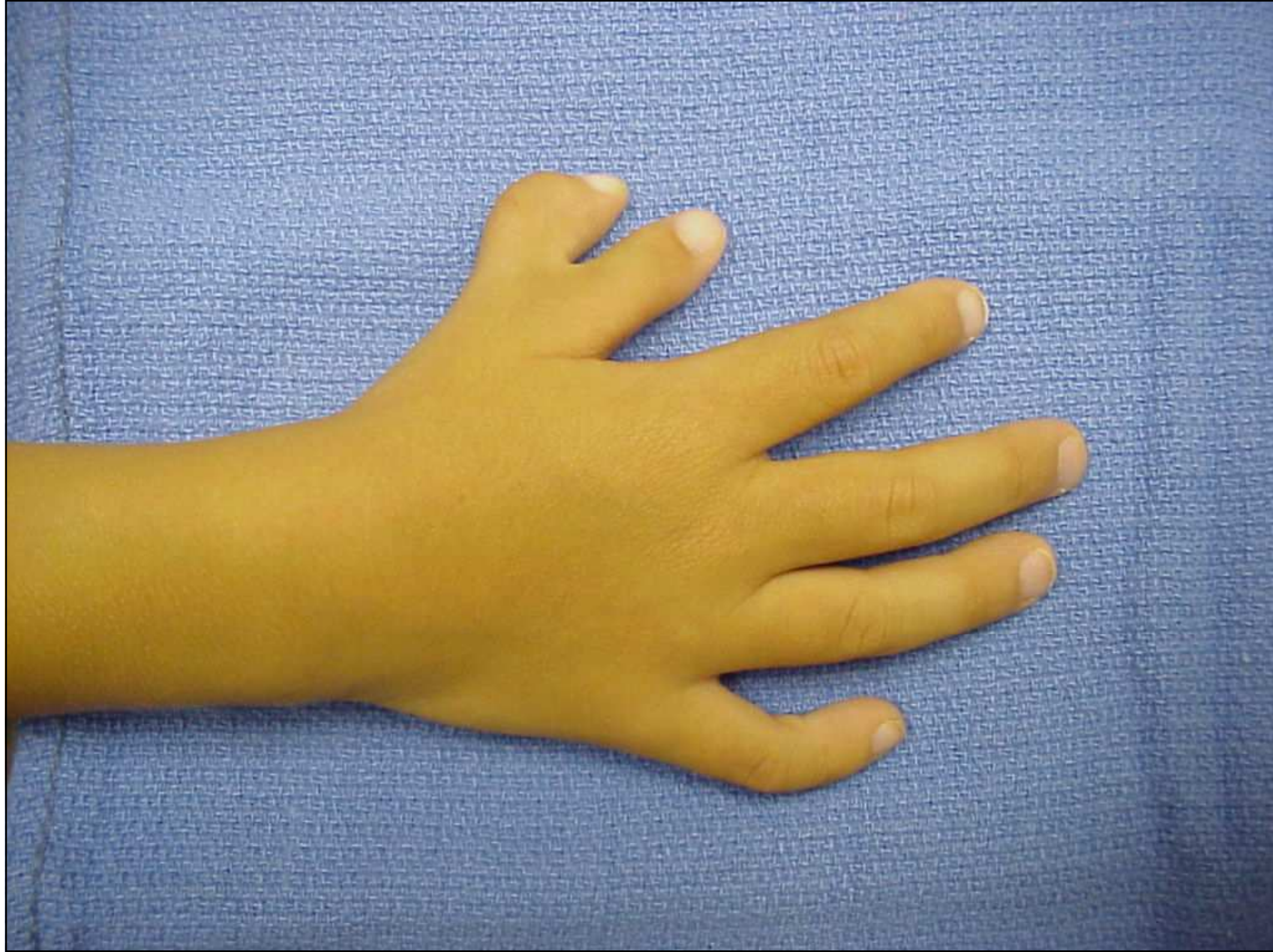ROZŠTĚPOVÉ VADY

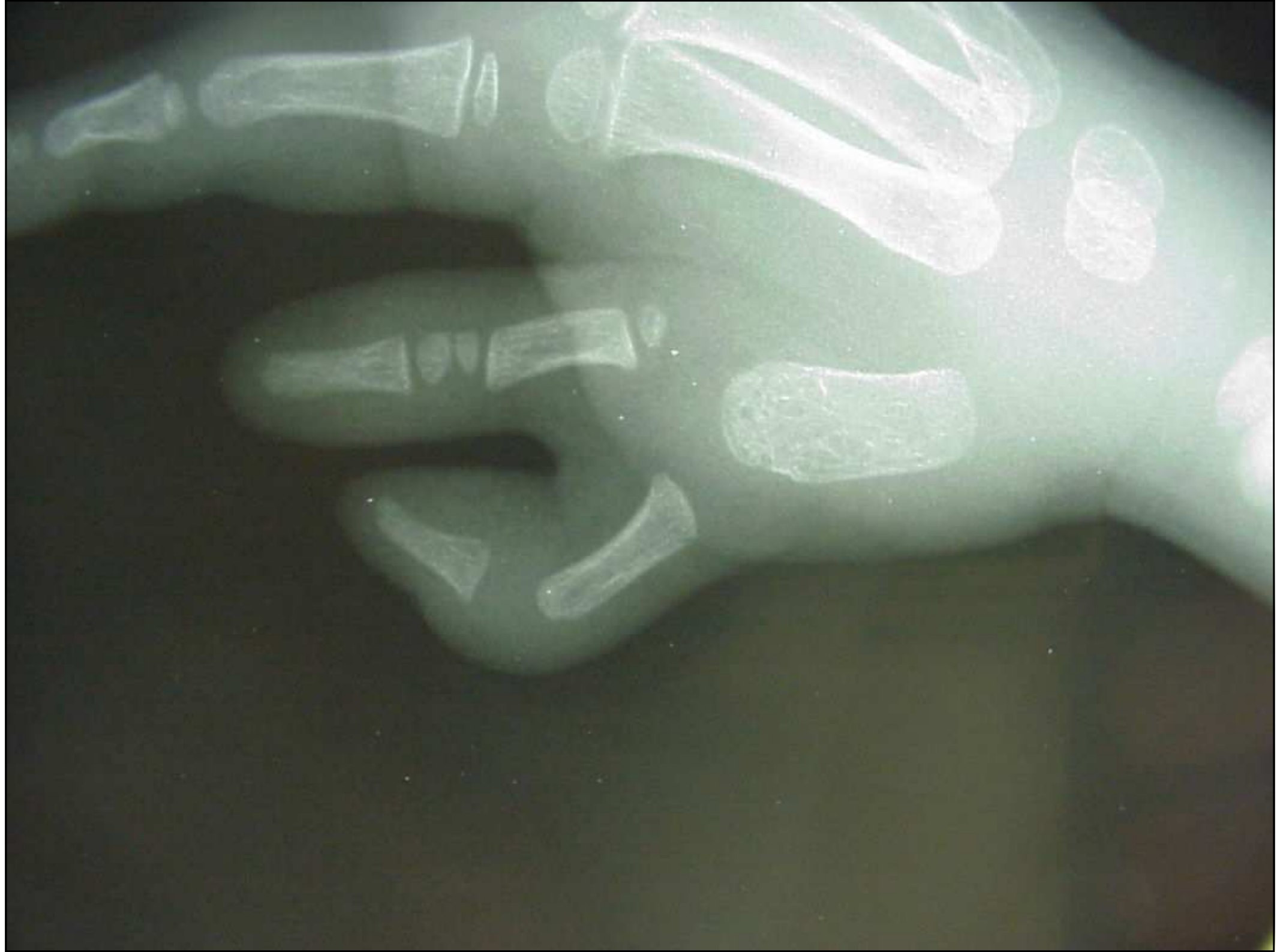 Vůbec nejčastější vady – nejznámější a také nejméně závažný ačkoli nejvíce esteticky zatěžující a prenatálně takřka nediodnostikovatelny je rozštěp horního patra.

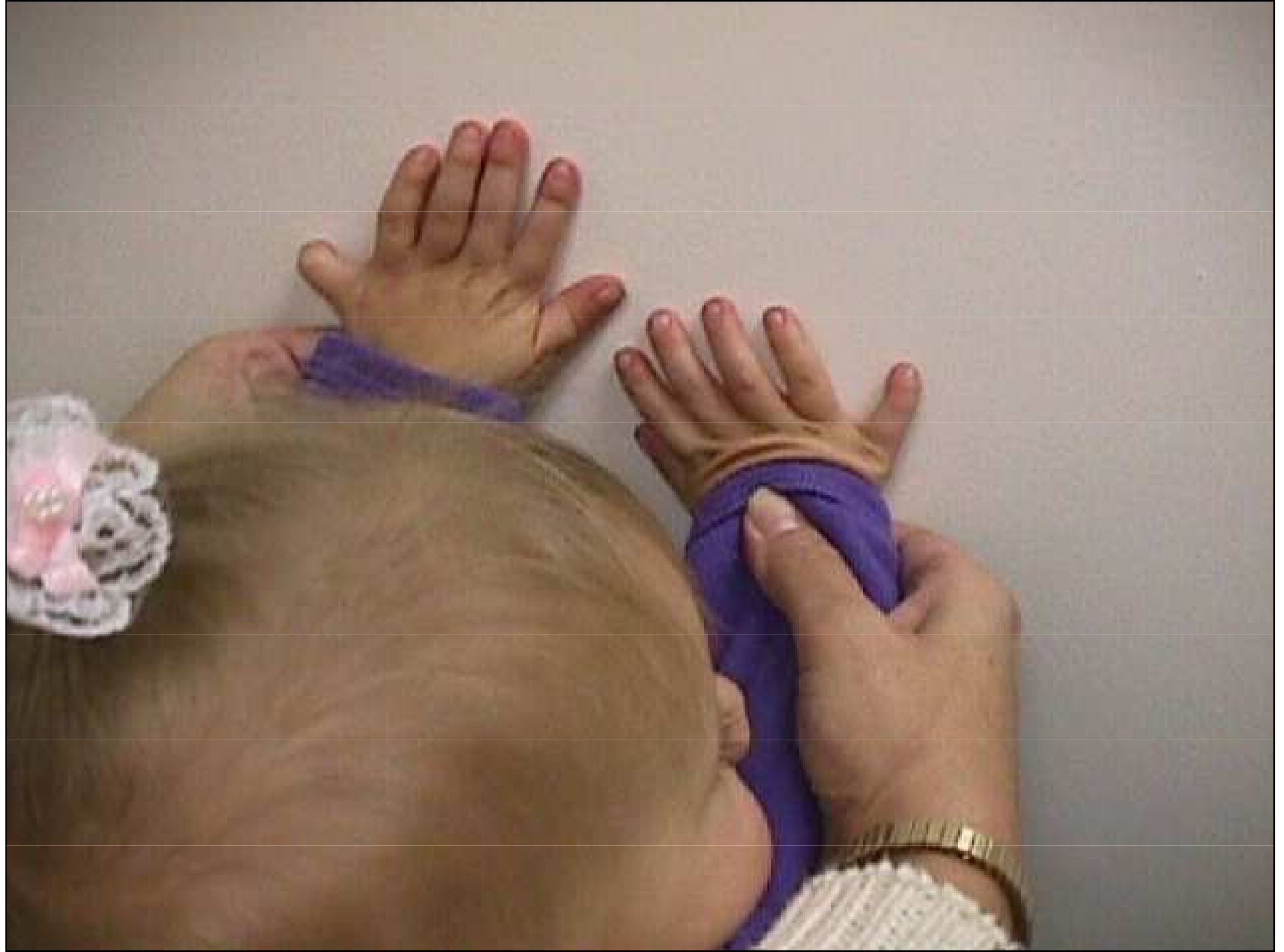


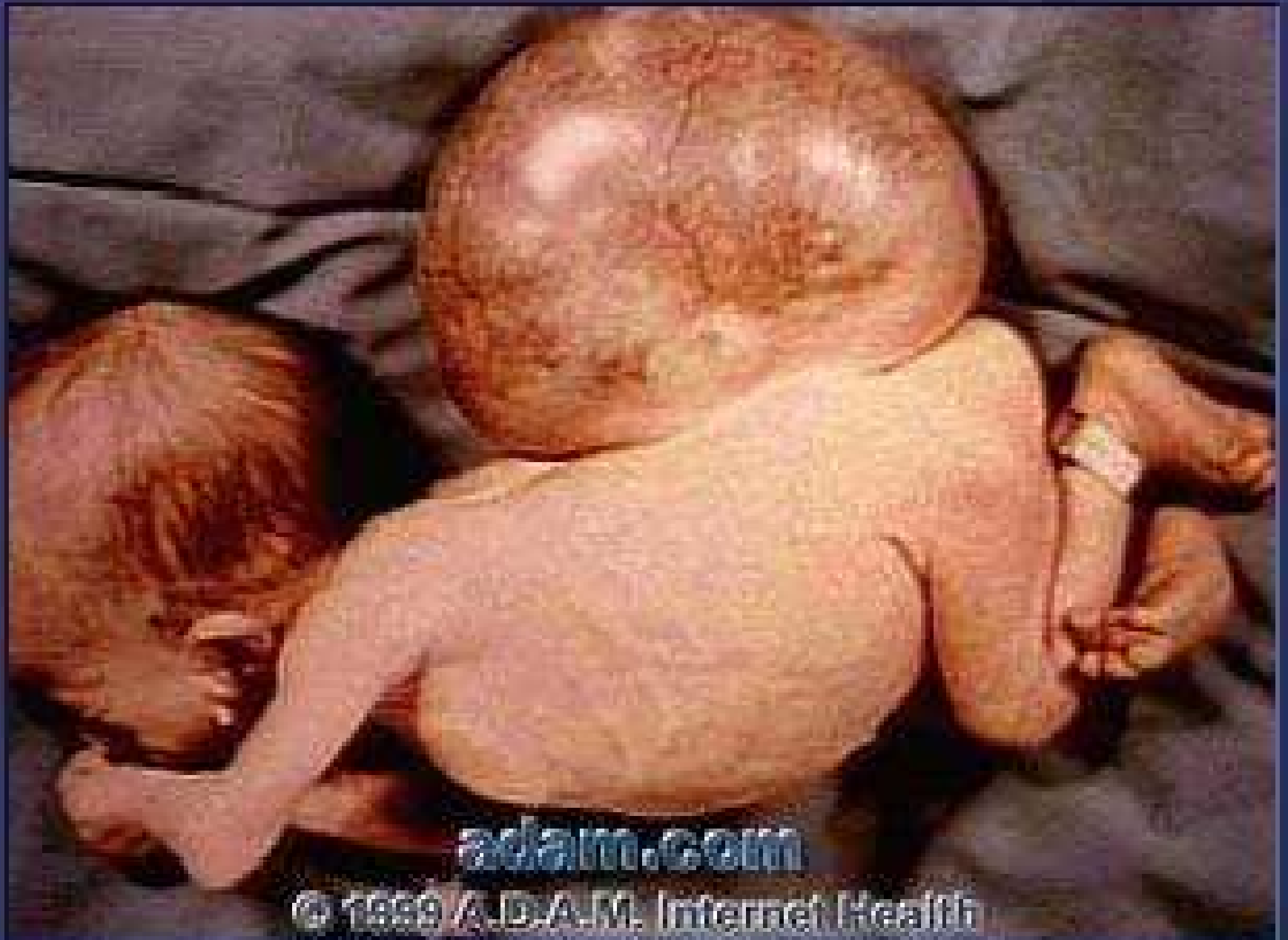






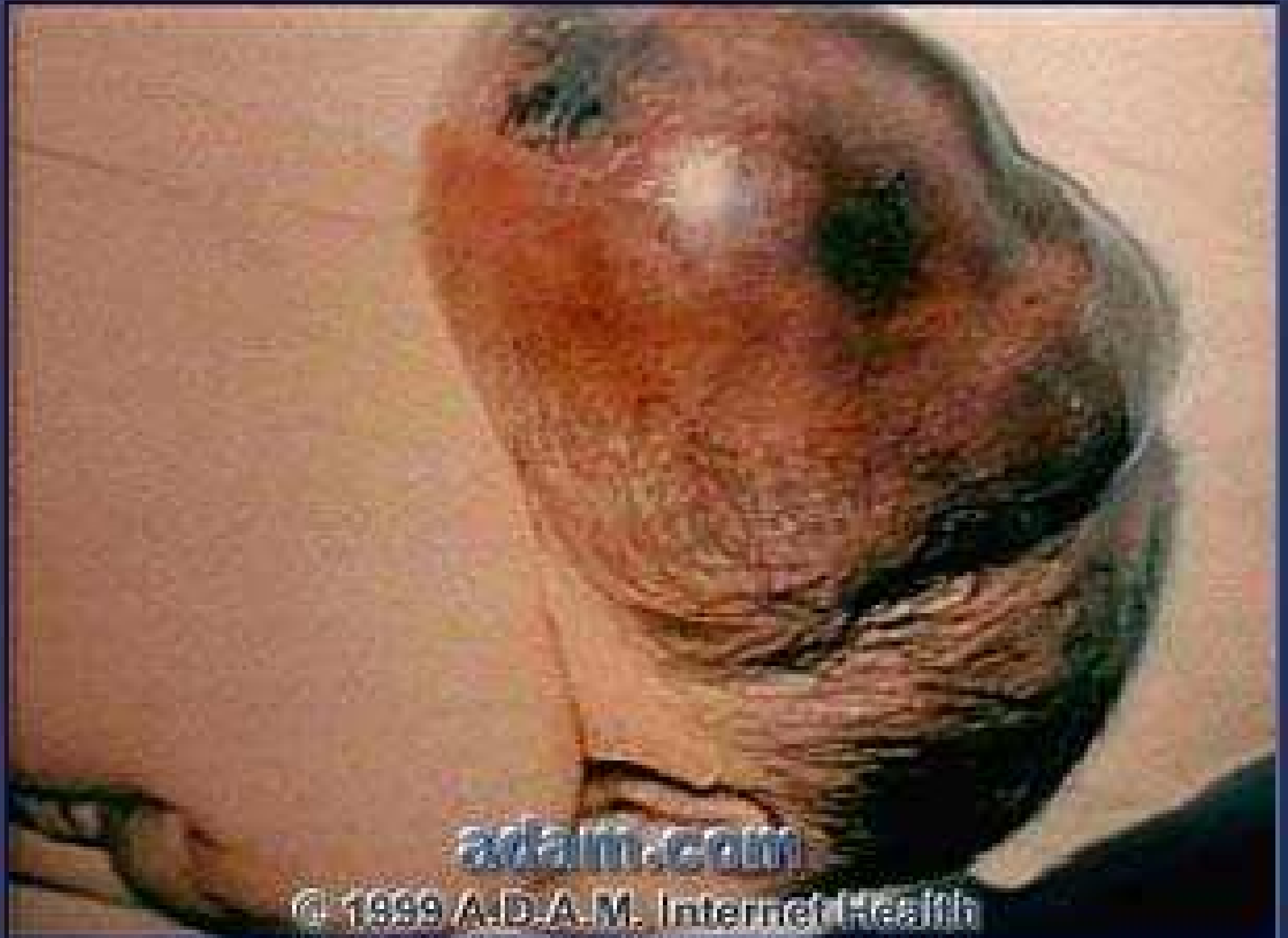



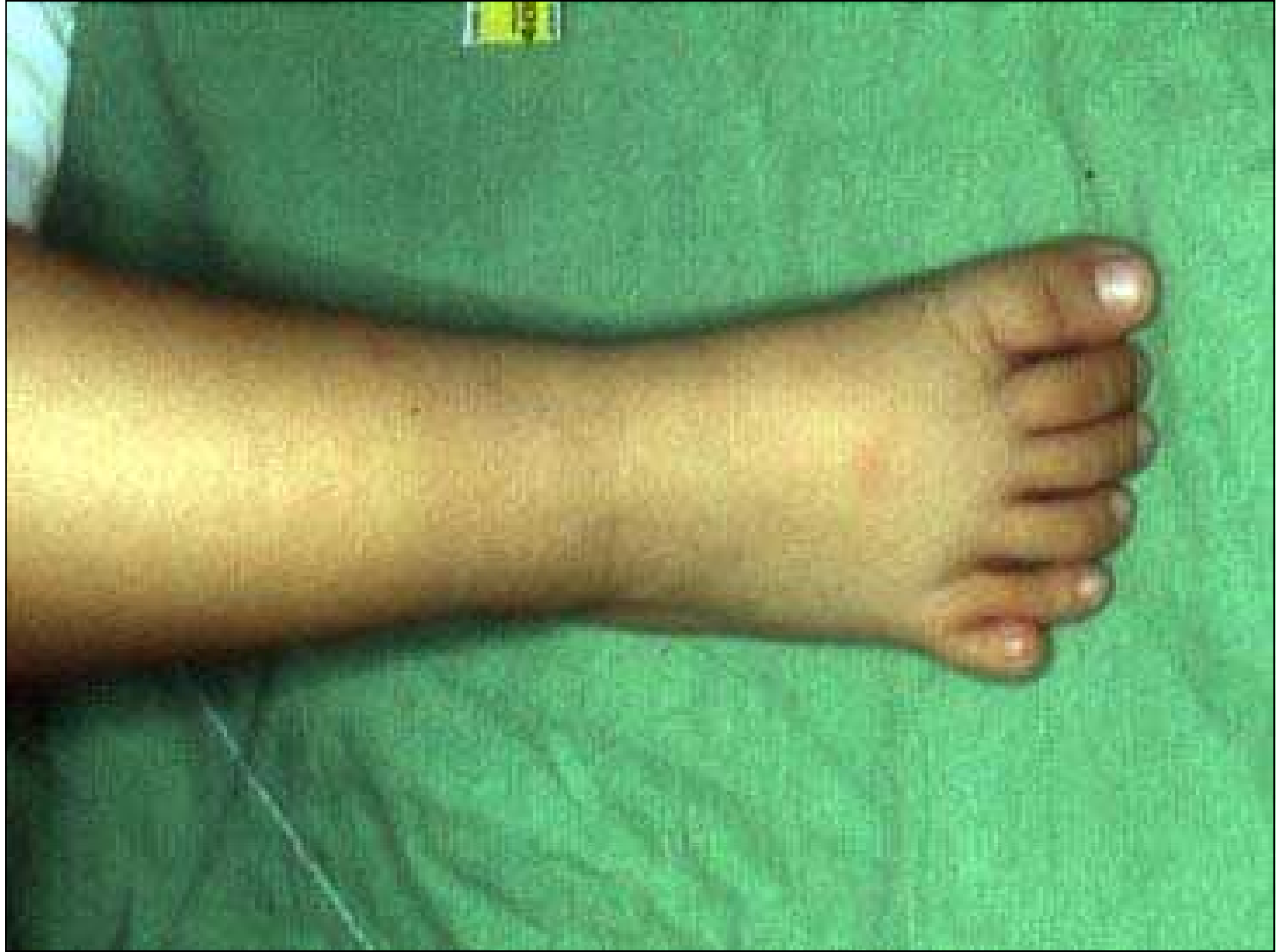askalim.com

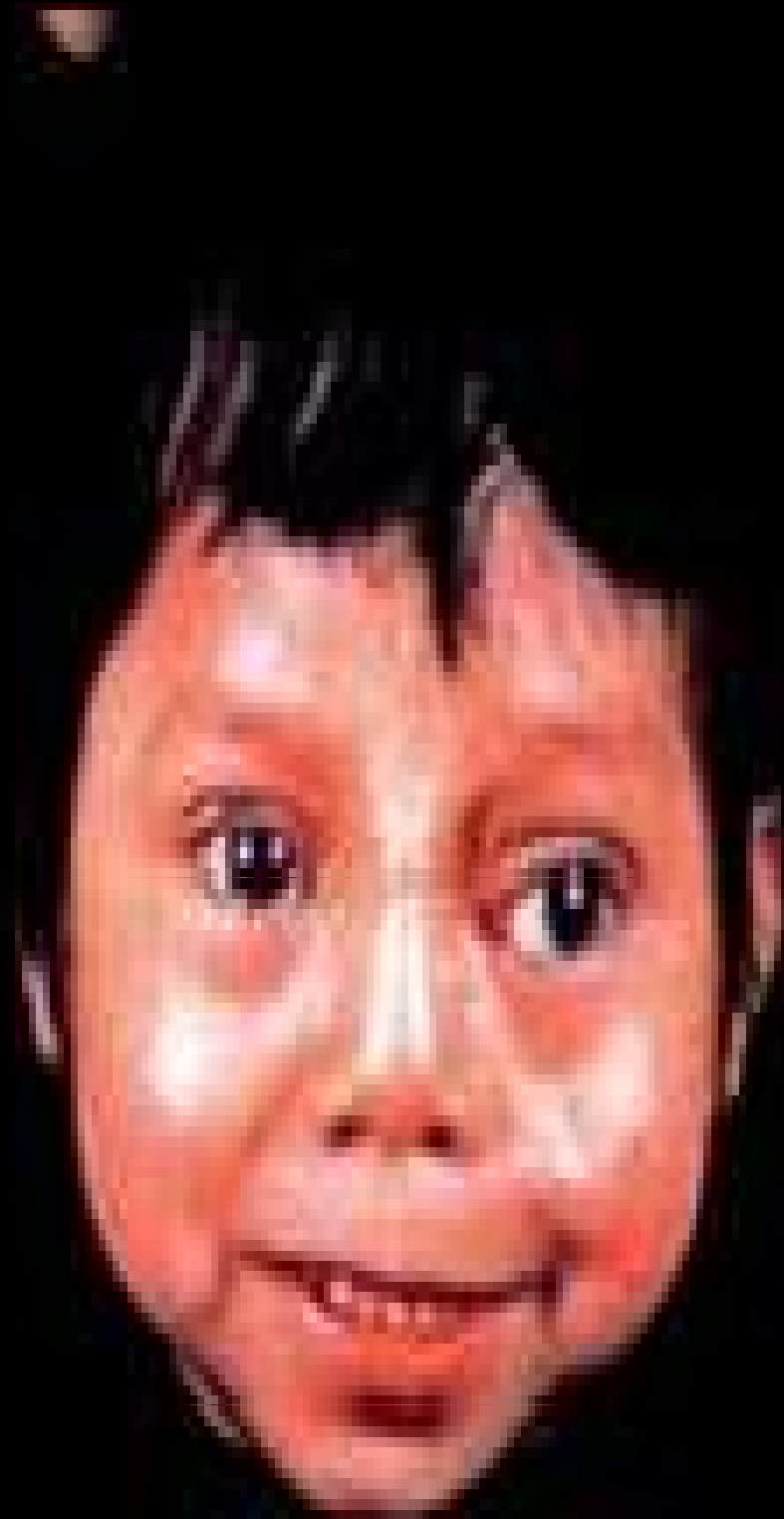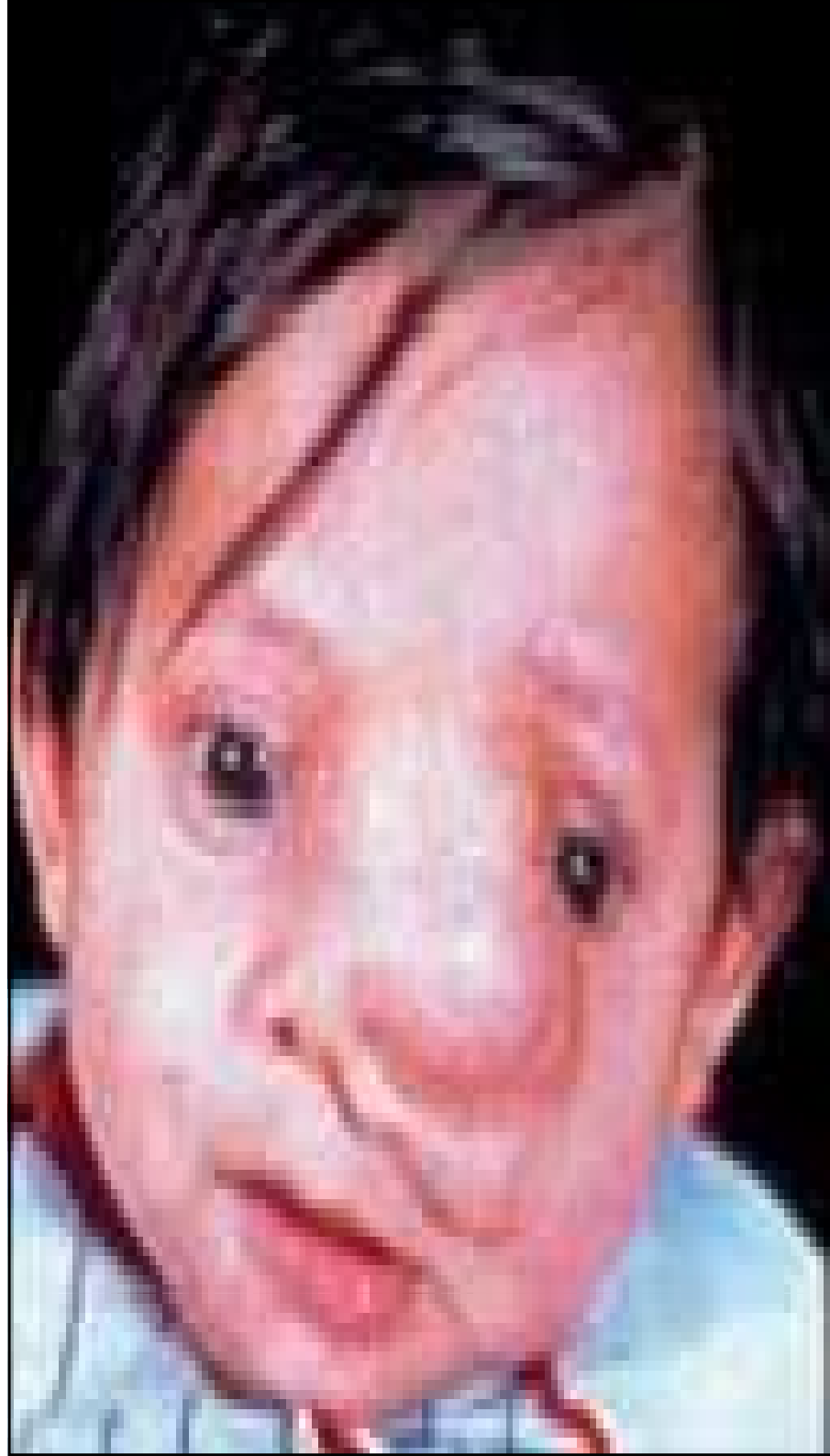
© 1999 A.D.A.M. Internet Health

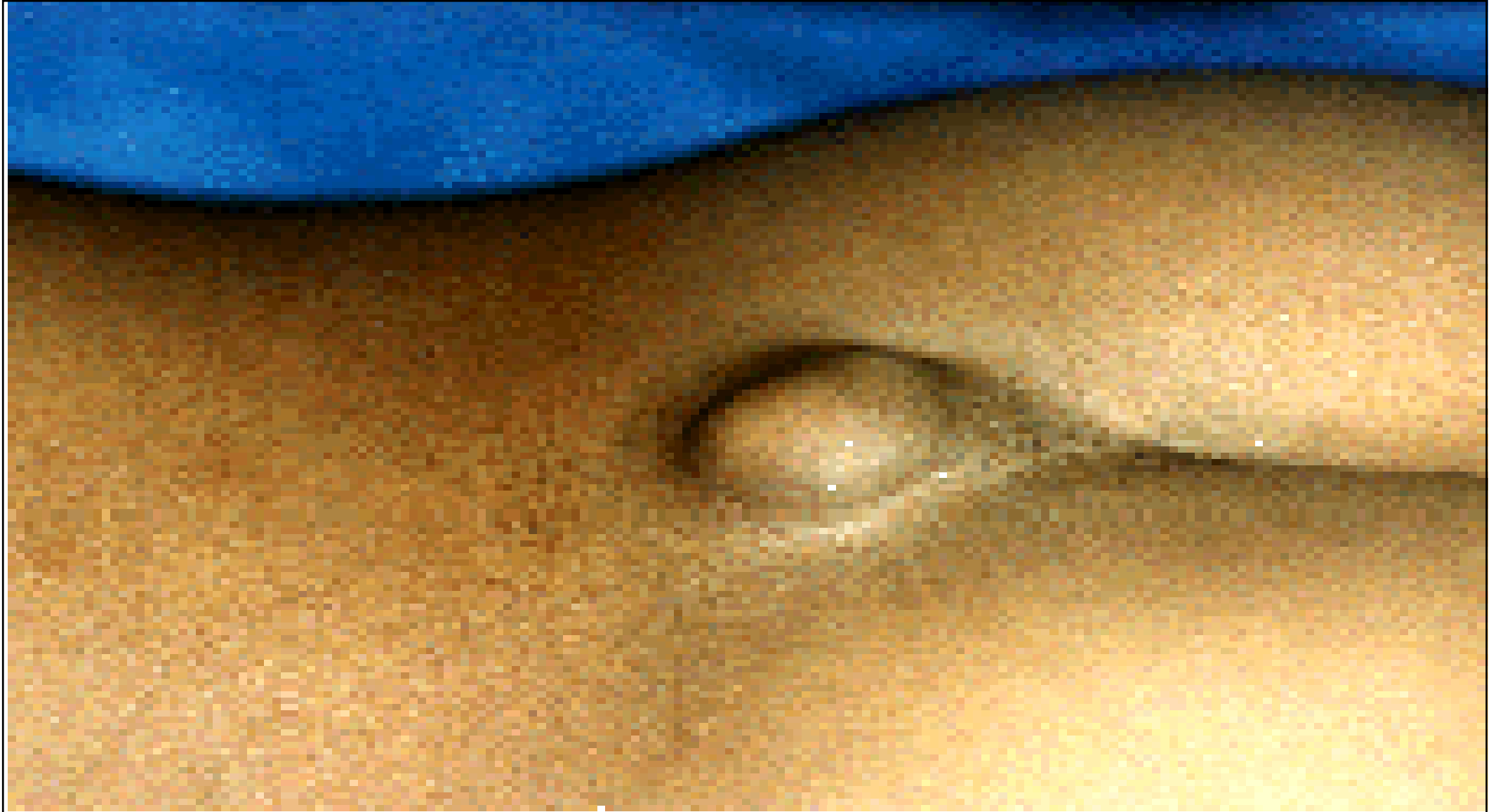

www.aids.gov

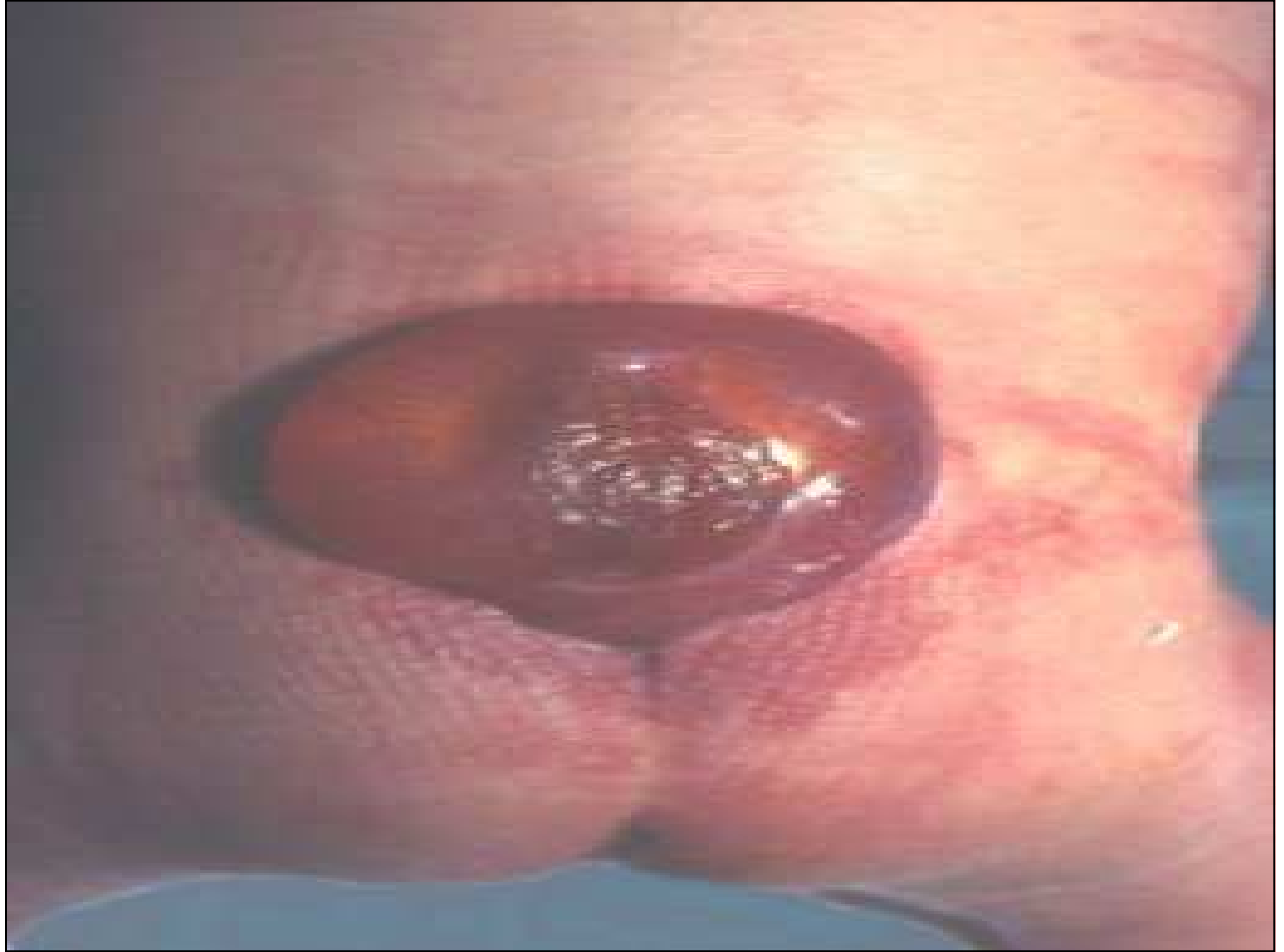© 1999 A.I.D.A.M. Internet Health







Preparing for Surgery
on a Meningocele



SCREENINGY

- Jsou to vyšetření z malého vzorku kapilární krve novorozence k odhalení některých vzácnějších nemocí, které by při pozdějším rozpoznání mohly způsobit trvalé postižení vývoje dítěte, jeho schopností a dovedností. Jsou to vyhledávací vyšetření prováděná u všech narozených dětí. V případě pozitivního výsledku je pak dítě vyšetřováno zevrubněji.
- Kapilární krev se obvykle odebírá z patičky dítěte. Odhalit se tak dá porucha funkce štítné žlázy, dále onemocnění na podkladě vrozené vady látkové přeměny (fenylketonurie) a nově se zavádí i další vyšetření jako je například porucha hormonů nadledvin (adrenální hyperplazie).
- Mezi screeningová vyšetření na porodnici patří také vyšetření oční čočky, pomocí kterého lze vyloučit její vrozený zákal. V posledních letech se rozšířilo i včasné vyšetření ledvin a kyčlí novorozenců ultrazvukem.

Použitá literatura

- www.sestra.cz
- www.vrozenevady.cz
- www.maminka.cz
- www.stripky.cz
- www.porodnice.cz
- Anglicko-český, česko-anglický lékařský slovník, Věra Topilová, vyd. 1999

