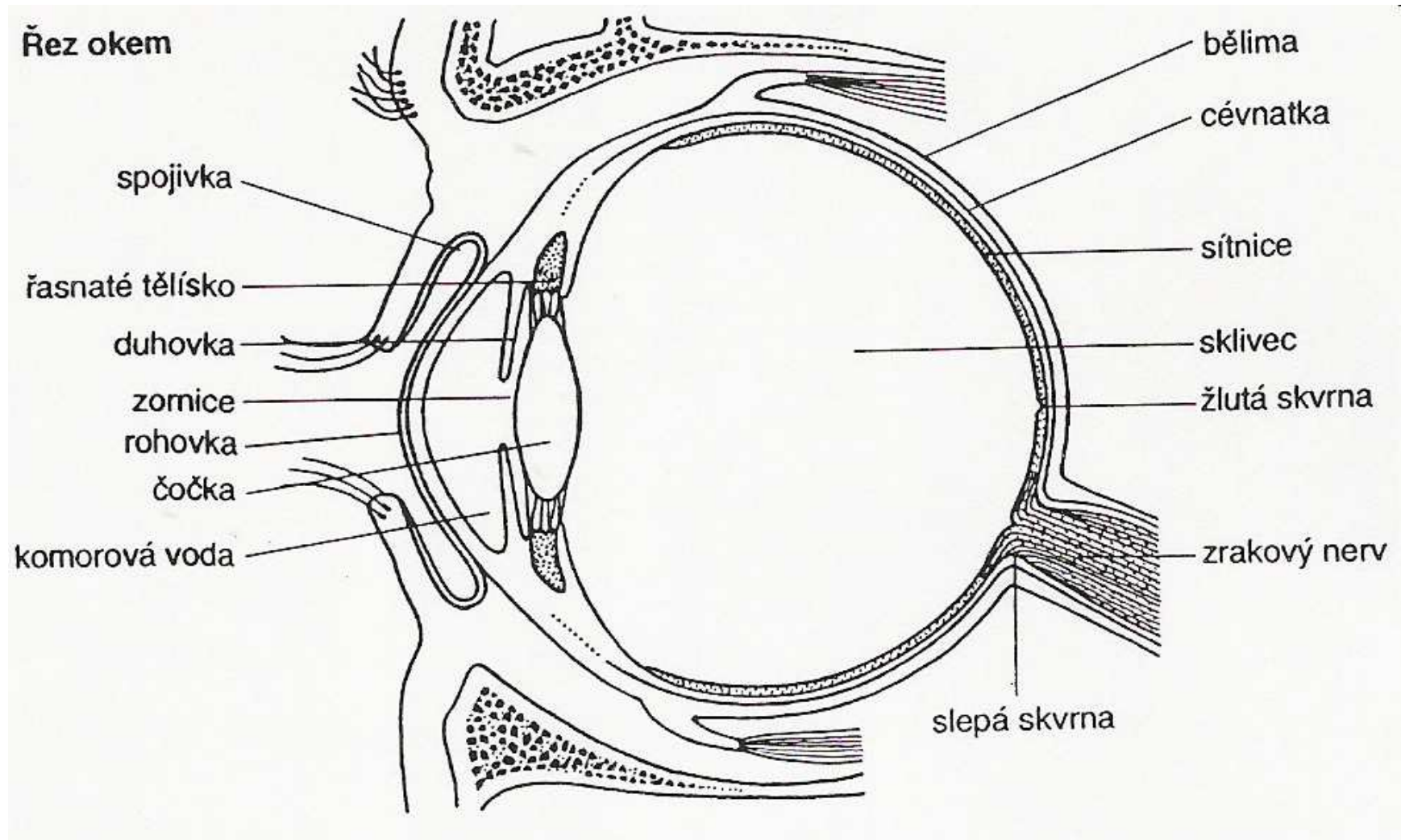


Nemoci smyslové soustavy, vyšetřovací metody v pediatrii

Bc. Tereza Pernicová

Oko

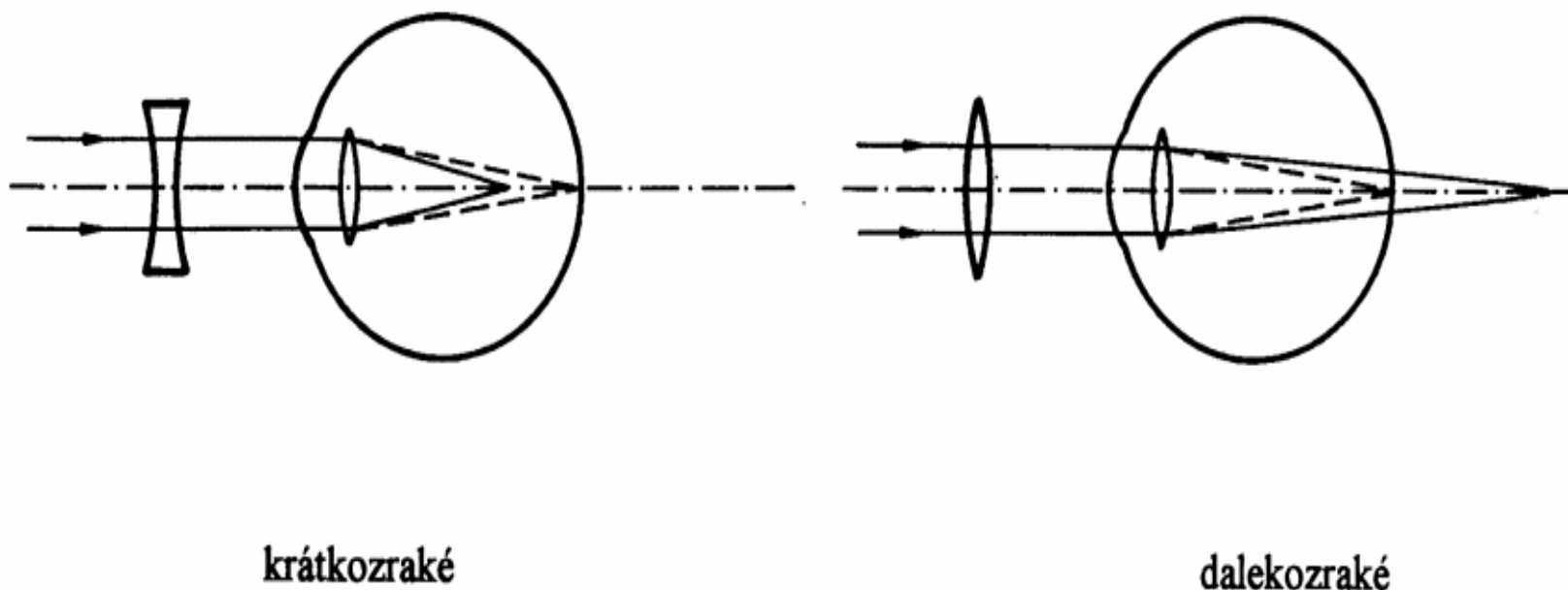





Krátkozrakost (myopatie)

- Ostrý obraz dopadá **před** sítnicí a při dopadu na sítnici je rozmazaný
- Příčiny: příliš dlouhé oko
 příliš silná lomivost čočky
- Léčba: rozptylky

Refrakční vady





Dalekozrakost (hypermetropie)

- Ostrý obraz dopadá **za** sítnici a při dopadu na sítnici je rozmazaný
- Příčiny: příliš krátké oko
nedostatečná lomivost čočky
- Léčba: spojky



Astigmatismus

- Neschopnost vidět ostře na jakoukoli vzdálenost. Rohovka není pravidelně polokruhovitá, ale více zploštělá nebo naopak zakřivená
- Léčba: cylindrická skla



Šilhání (strabismus)

- Porušení vzájemné spolupráce obou očí. Mozek dostává dva různé obrazy, u dětí mozek ignoruje obraz z odchýleného oka, ztrácí se tím schopnost hloubkového prostorového vidění a to může vést k tupozrakosti.
- U dětí do 6 měsíců normální, ale nutné odborné vyšetření kvůli vyloučení jiného onemocnění (zánět, nádor apod.)
- Léčba: brýle, operace, poté ortopedická léčba – nácvik souhry obou očí
- možnost vzniku tupozrakosti



Tupozrakost

- Zhoršené vidění šilhajícího oka
- Léčba: okluzor = klapka přes zdravé oko, tupozraké se tím trénuje



Zánět spojivek - infekční

- Virový původ, 5 % bakteriální
- Přenos kontaktem
- Příznaky: pocit cizího tělíska v oku, řezání a začervenání spojivek, nadměrná tvorba hlenu, u bakteriálních zánětů i s tvorbou žlutobělavého vazkého hnisu. Sekret slepuje řasy a ráno je pak obtížné otevření očí.
- Léčba: Optalmo-Septonex, antibiotické kapky a masti u bakteriálních zánětů



Zánět spojivek-neinfekční

- Alergický – pyly, plísňe, kosmetika, zvířata...
- Příznaky: pálení, řezání, svědění, zčervenání spojivek, nehnis
- Léčba: speciální kapky



Ječné zrno

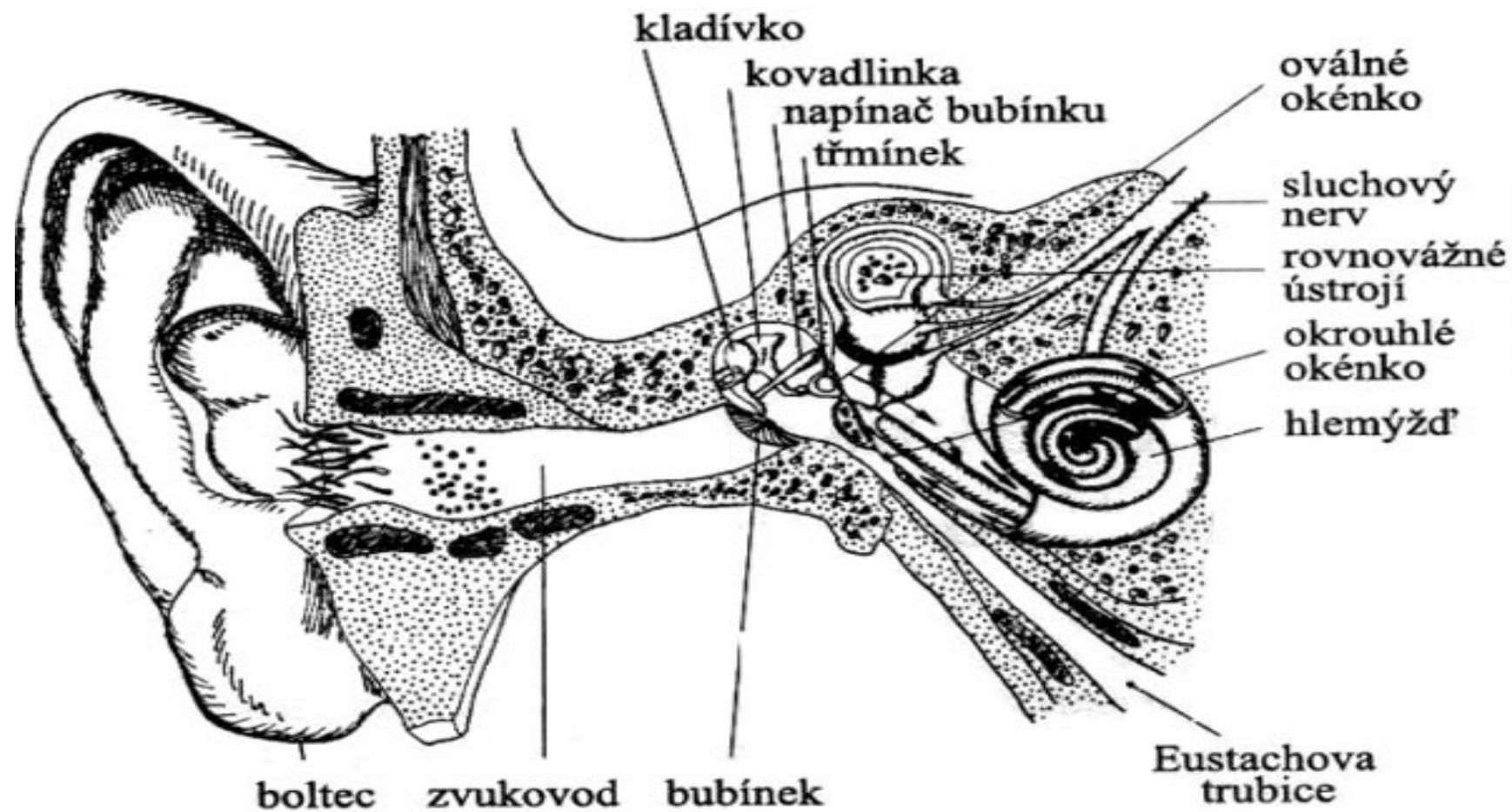
- Ucpání a infekce mazových žlázek na víčku
- Příznaky: bolest, otok, zčervenání, absces
- Léčba: po několika dnech absces praskne a zhojí se



Vlčí zrno

- Ucpání a zánět hlubokých mazových žláz víčka
- Podobné příznaky jako u ječného zrna, otok, bolest, ale často bez hnisu, vzniká tuhá bulka
- Léčba antibiotickou mastí

Ucho





Zánět středního ucha

- Komplikace vleklé rýmy, infekce se dostane Eustachovou trubicí do středouší, dojde k zánětu, hromadí se tu hlen a hnis, ten tlačí na bubínek a to způsobuje kruté bolesti
- Léčba: propíchnutí bubínku, někdy antibiotika
- Může být způsobeno i zbytnělou nosní mandlí



Zánět vnějšího zvukovodu

- Příčiny: znečištěná voda, písek při koupání, špatné čištění uší, cizí těleso ve zvukovodu
- Virový i bakteriální původ



Zdroje

- www.ordinace.cz (články MUDr.L. Valešové a MUDr.J.Plzáka)
- Machová J.: Biologie člověka pro učitele
- www.babyonline.cz



Děkuji za pozornost.