

# **Péče o dítě s kožním onemocněním:**

**DERMATOLOGIE**

**VENEROLOGIE**

Mgr. Marcela Křiváková, Ph.D.

# Příznaky onemocnění kůže:

## a) Kožní změny:

- EXANTÉM
- ERYTÉM
- CYANÓZA
- EDÉM
- MACERACE
- CICATRIX
- SKLEROTIZACE

# Příznaky onemocnění kůže:

## b) Celkové změny:

Zvýšení TT, svědění, bolest, alopecie,

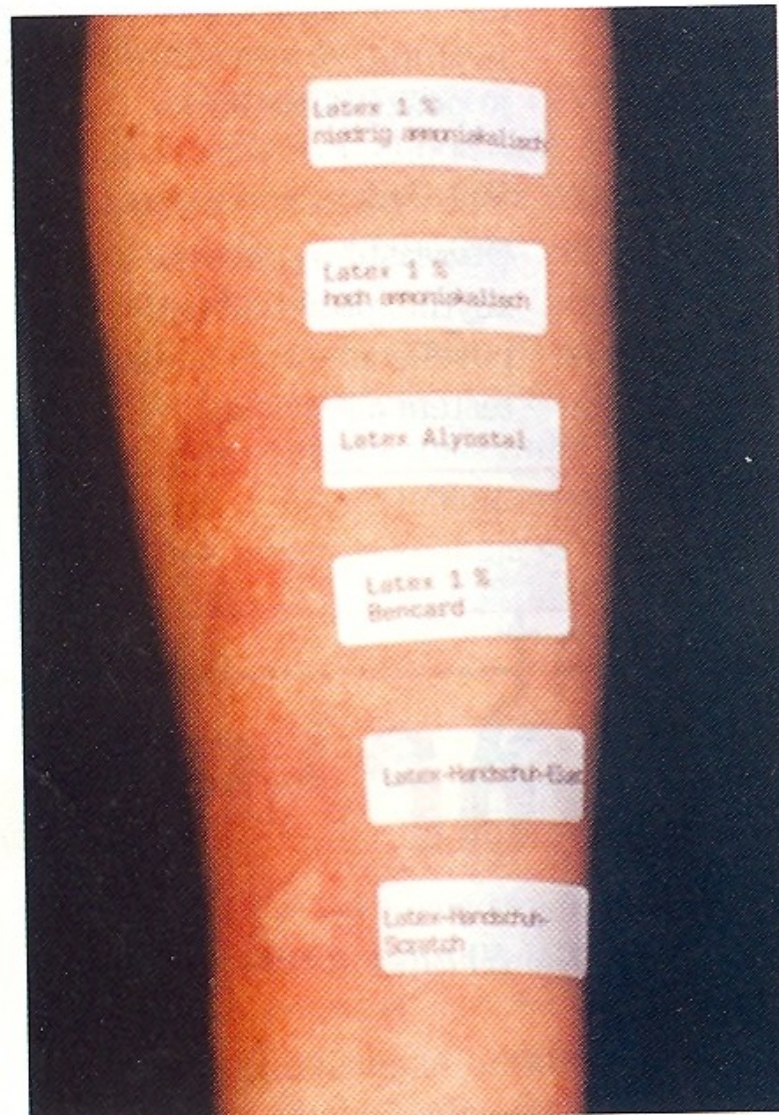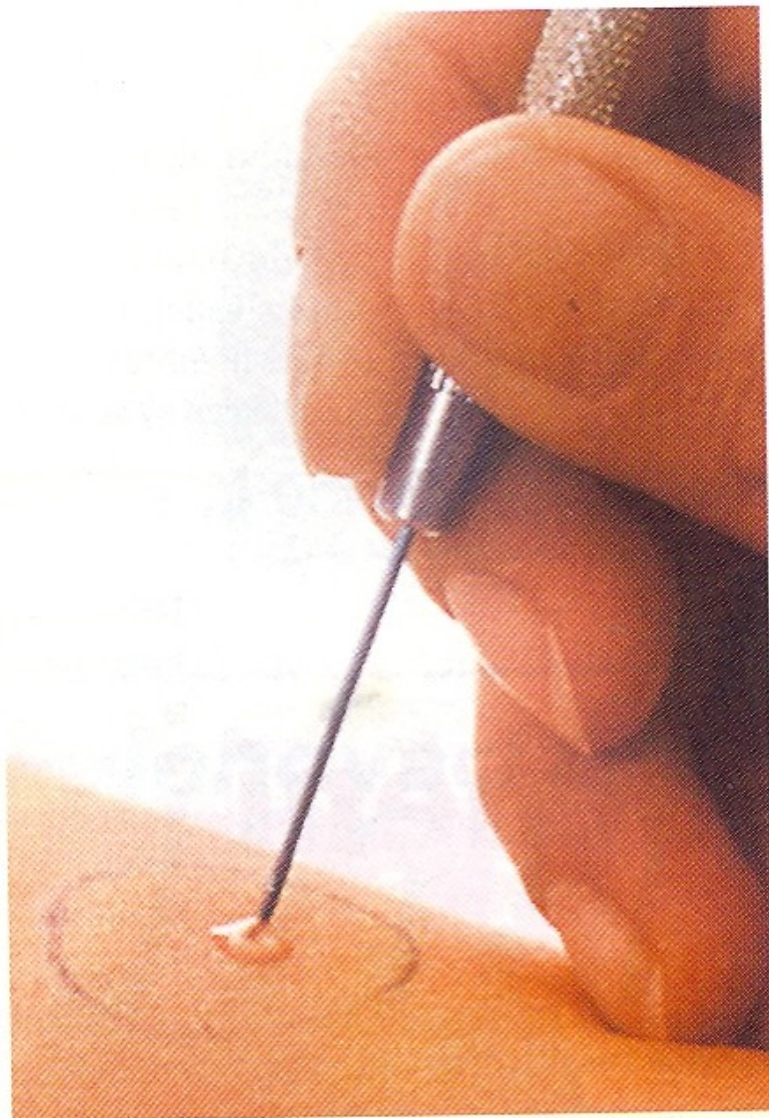
## c) Psychické změny:

Pocity ošklivosti, méněcennosti,  
odporu, studu, hanby, soc. izolace,  
uzavřenost, změna zájmů

# Vyšetřovací metody:

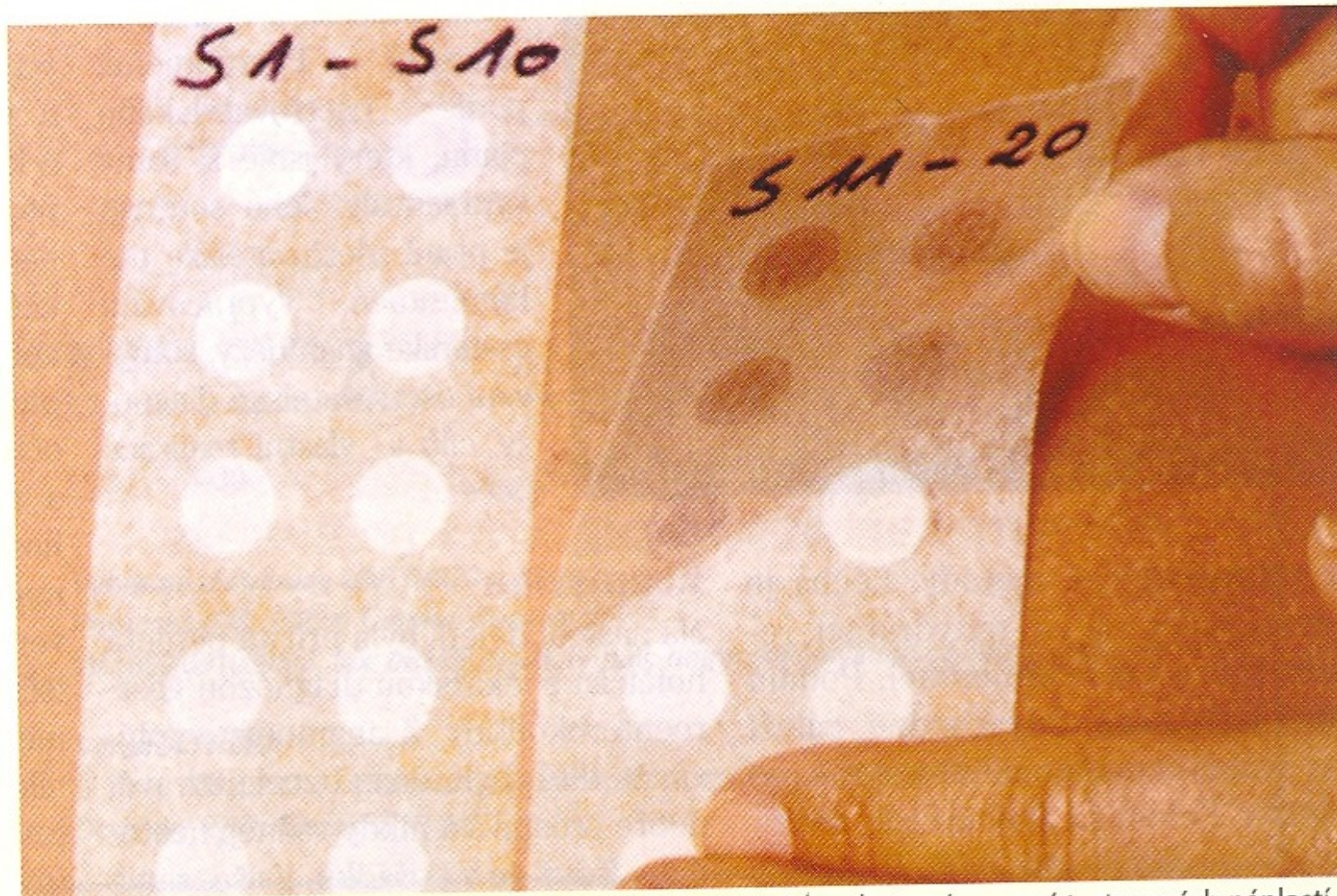
- Fyzikální vyšetření
- Stěry z rány, kultivace, citlivost
- Cytologické a histologické vyšetření
- Odběry krve
- MOP
- Kožní testy





Levý obrázek: prick test. Pravý obrázek: pozitivní kožní testy (prick testy a scratch test) na různé roztoky obsahující alergeny při alergii na latex





Epikutánní test: Nanášení testovaných substancí pomocí testovaných náplastí

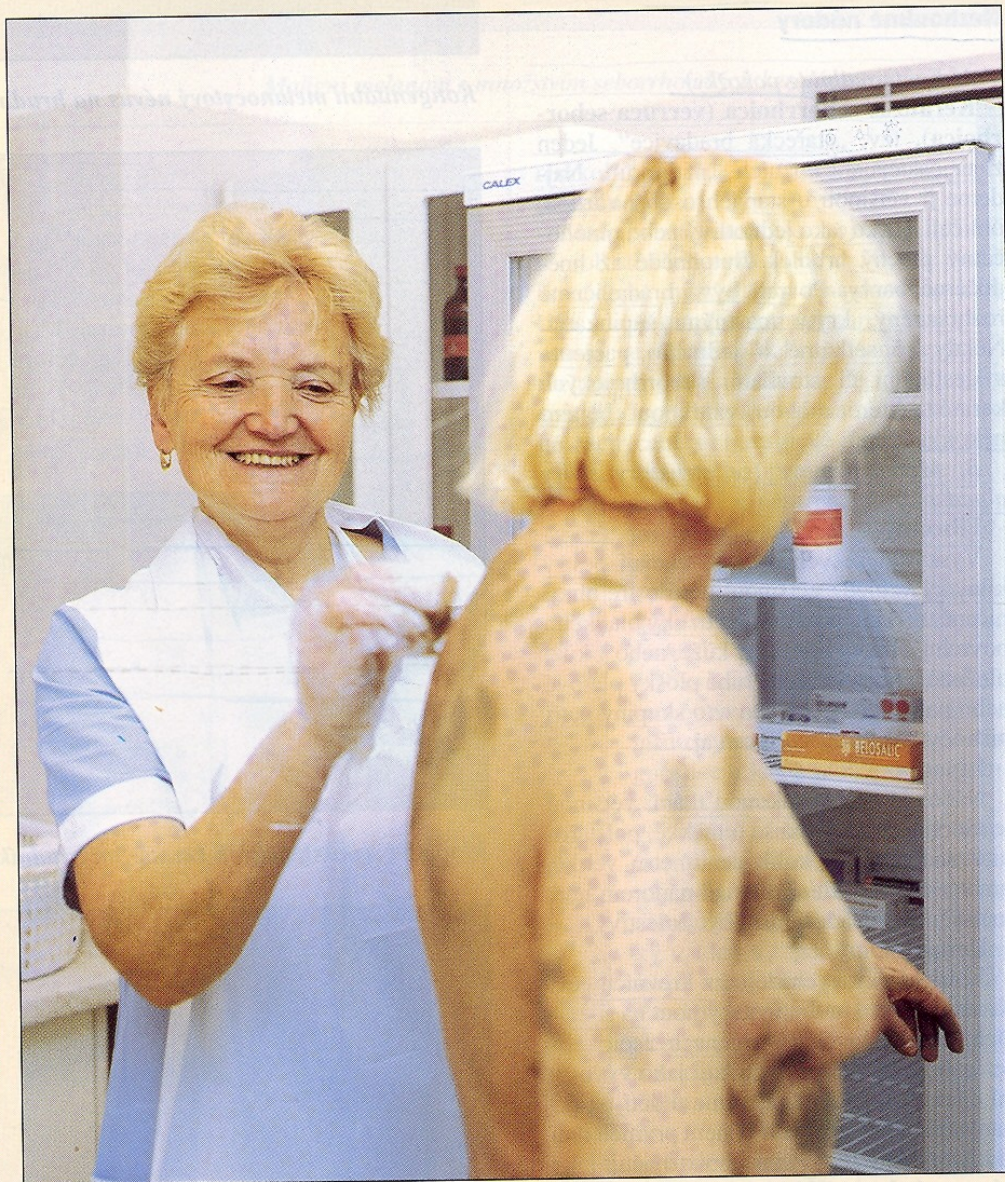# Terapie:

- a) Zevní terapie
- b) Fyzikální terapie
- c) Celková terapie
- d) Chirurgická terapie
- e) Eliminace negativních vlivů

## a) Zevní terapie:

- Koupele – očistné, léčebné
- Obklady
- Léčebné roztoky
- Zásypy
- Tekuté pudry
- Masti, pasty, krémy
- Pěny, sprej, šampony, mýdla



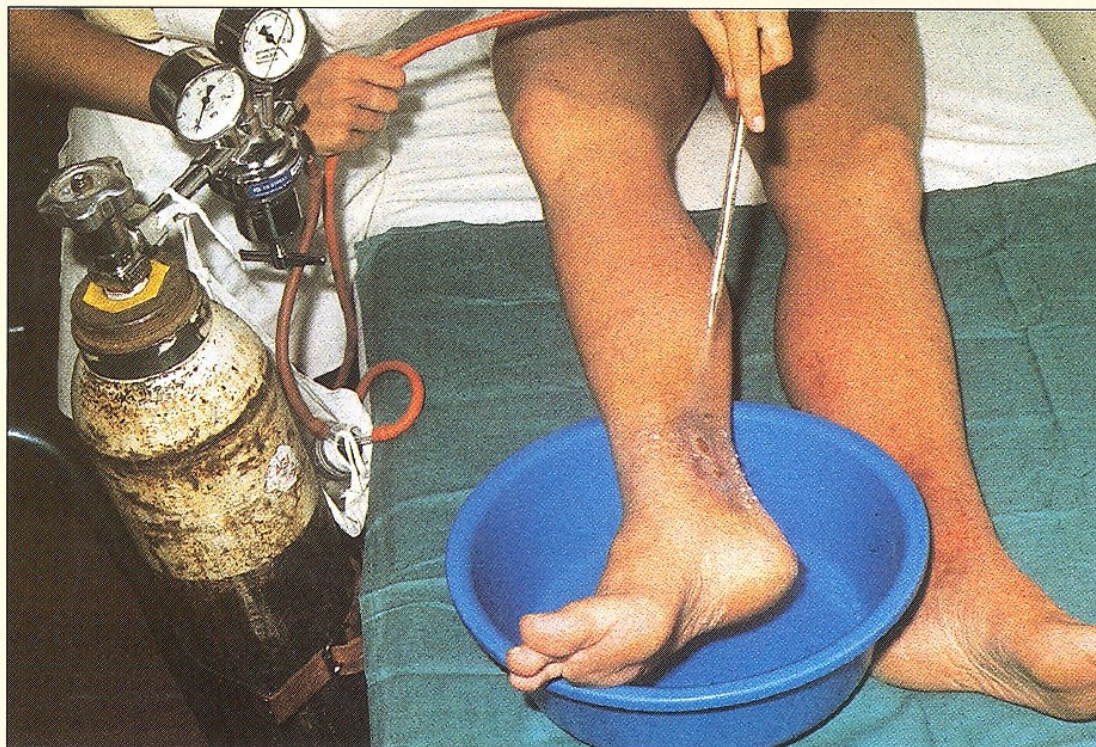

*Ilustrační foto Ladislav Myslivec*

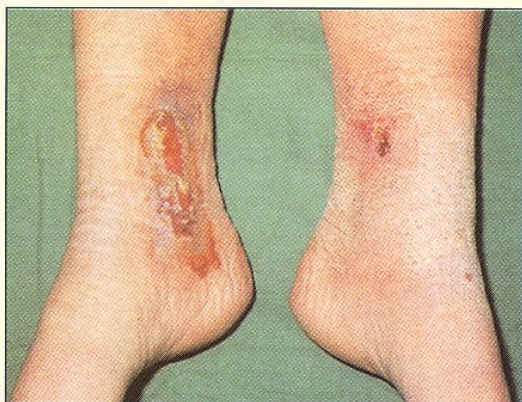## b) Fyzikální terapie:

- Chladem – kryoterapie
- Teplem
- Zářením
- Mechanoterapie
- Diatermokoagulace
- Laser

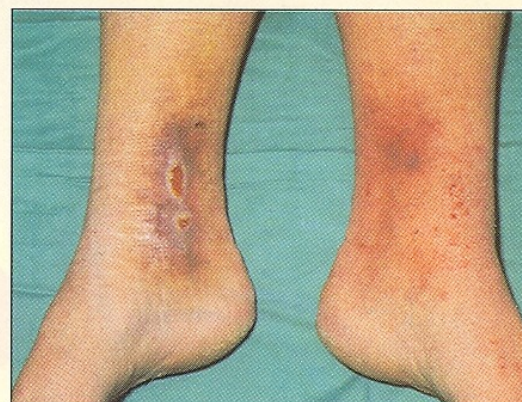



*Sprejování*



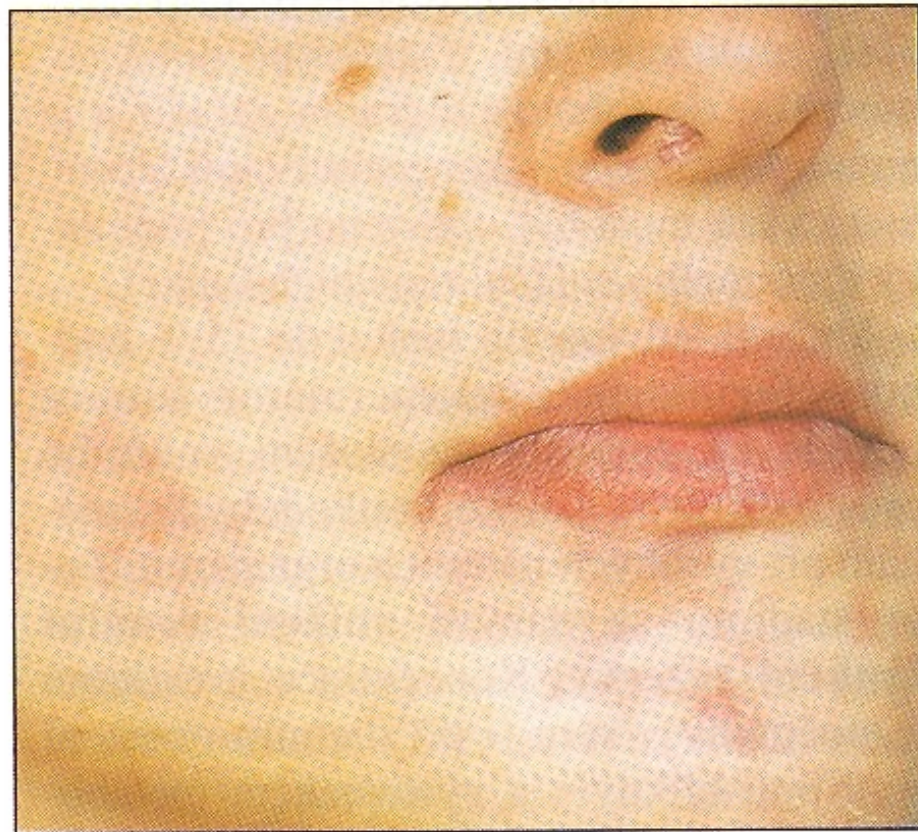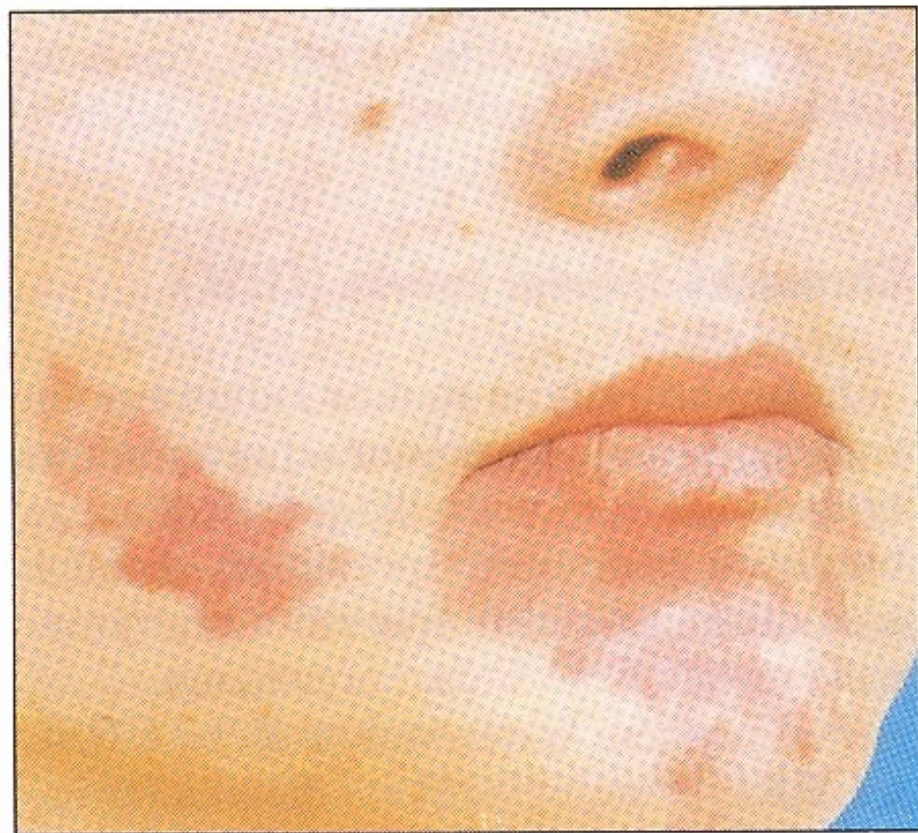*Kožní defekty na DK před sprejováním*



*Stav DK po ukončení sprejovací kúry*



## Léčba laserem:



*Naevus flammeus před začátkem léčby a po jejím ukončení*



## c) Celková terapie:

- ATB, antimykotika, antiflogestika, antihistaminika, sedativa, desenzibilizace, kortikoidy, vitamíny, enzymoterapie, analgetika...

# Biologické potřeby nemocného:

- Bolest, tělesná nepohoda
- Hygienická péče (zvýšení, dle spec.chorob)
- Vyprazdňování (zrychlit – detoxifikace)
- Výživa (zvýšený příjem tekutin)
- Spánek (zhoršený), odpočinek (netrpělivost)
- Pohyblivost (podporovat)

# Účinky slunečního záření na kůži:

## Nežádoucí účinky –

### ČASNÉ A POZDNÍ NÁSLEDKY

- Spálená kůže
- Nepravidelné pigmentace
- Stárnutí kůže
- Dermatózy (fotodermatózy)
- Rakovina kůže

# UV záření:

## **UVC (180 – 280 nm):**

Vysoká energie, toxické účinky, poškozuje DNA, zachycen ozonovou vrstvou

## **UVB (280 – 320 nm):**

asi 2%, proniká do škáry, zarudnutí (solární erytém do 24. hod), má také karcinogenní složku, časná pigmentzace

# UV záření:

## **UVA (320 – 400 nm):**

- 98% veškerého UV záření, proniká hlouběji do kůže, stimuluje časnou a hlavně pozdní melanogenezi,
- Vznik MELANOMU
- Uvolňuje volné radikály > poškozuje DNA a lipidy maligní zvrát buněk
- Předčasné stárnutí kůže

# Včasná ochrana pokožky:

- Bariérový systém epidermis
- Fototypy:
  - I. Vždy se spálí, nikdy nepigmentuje
  - II. Vždy se spálí občas pigmentuje
  - III. Občas se popálí, vždy pigmentuje
  - IV. Nikdy se nepopálí, vždy pigmentuje
  - V. Jižní rasy (arabové)
  - VI. Černoši
- Intenzita záření a doba expozice

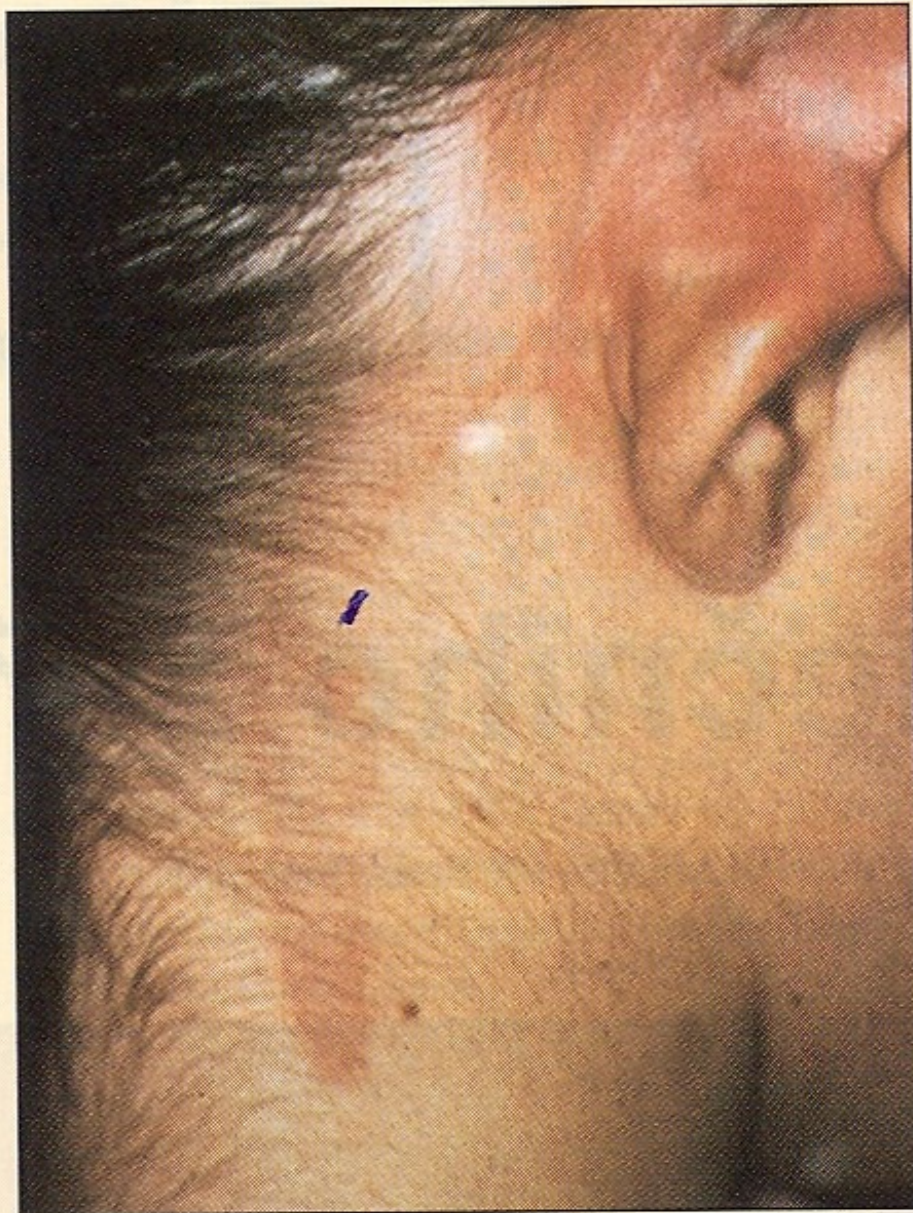
# Včasná ochrana pokožky:

- Nadmořská výška, zeměpisná šířka, roční období, denní doba, vlhkost vzduchu, předcházející opálení, léky, parfémy
- Potravinové složky (umělá sladidla)
- Choroby (herpes simplex, DM, choroby vaziva)

# Rady:

- Neopalovat se mezi 11 – 15 hod.
- Oči brýle s UV filtrem
- Pokrývka hlavy
- Lehký oděv
- Nepoužívat kosmetiku obsahující éterické oleje
- Nepoužívat léky s fotosenzitivním účinkem
- Ochrana s UV filtry (krémy...)
- Děti !!!
- Těhotenství !!





*Fotoreakce po natření kolínskou*

# **VYBRANÉ kožní onemocnění:**

# Nádorové onemocnění kůže:

- Vychází z **kterékoliv části kůže**
- **Včasné** rozpoznání
- **Rizikové faktory**: sluneční záření, karcinogenní látky, chronické dráždění, genetika, imunologie
- **Výskyt**:  
primární nádory, sekundární nádory,  
prekancerózy  
(benigní x maligní)

# Nezhoubné nádory:

**Z pokožky** – stařecké bradavice

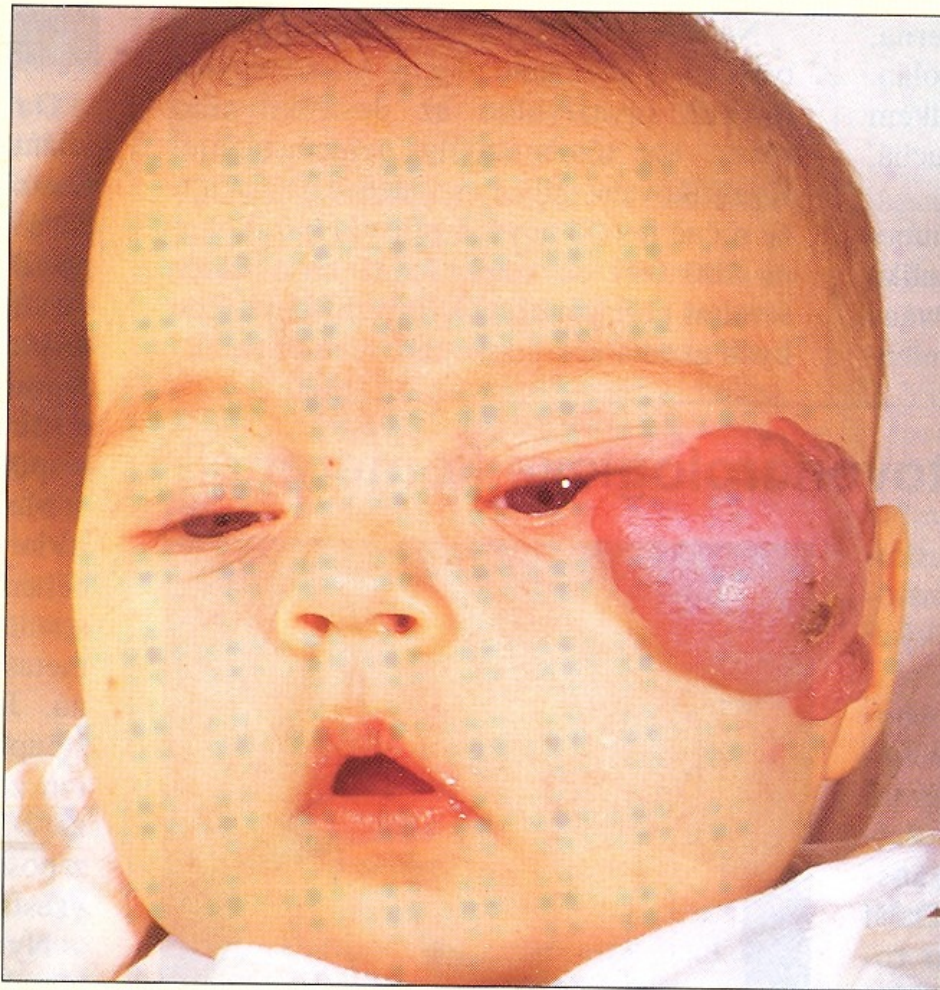**Ze škáry** – fibromy, lipomy, hemangiomy

**Z nervových buněk** – neurofibrom,

**Z pigmentových buněk** – pigmentové névy

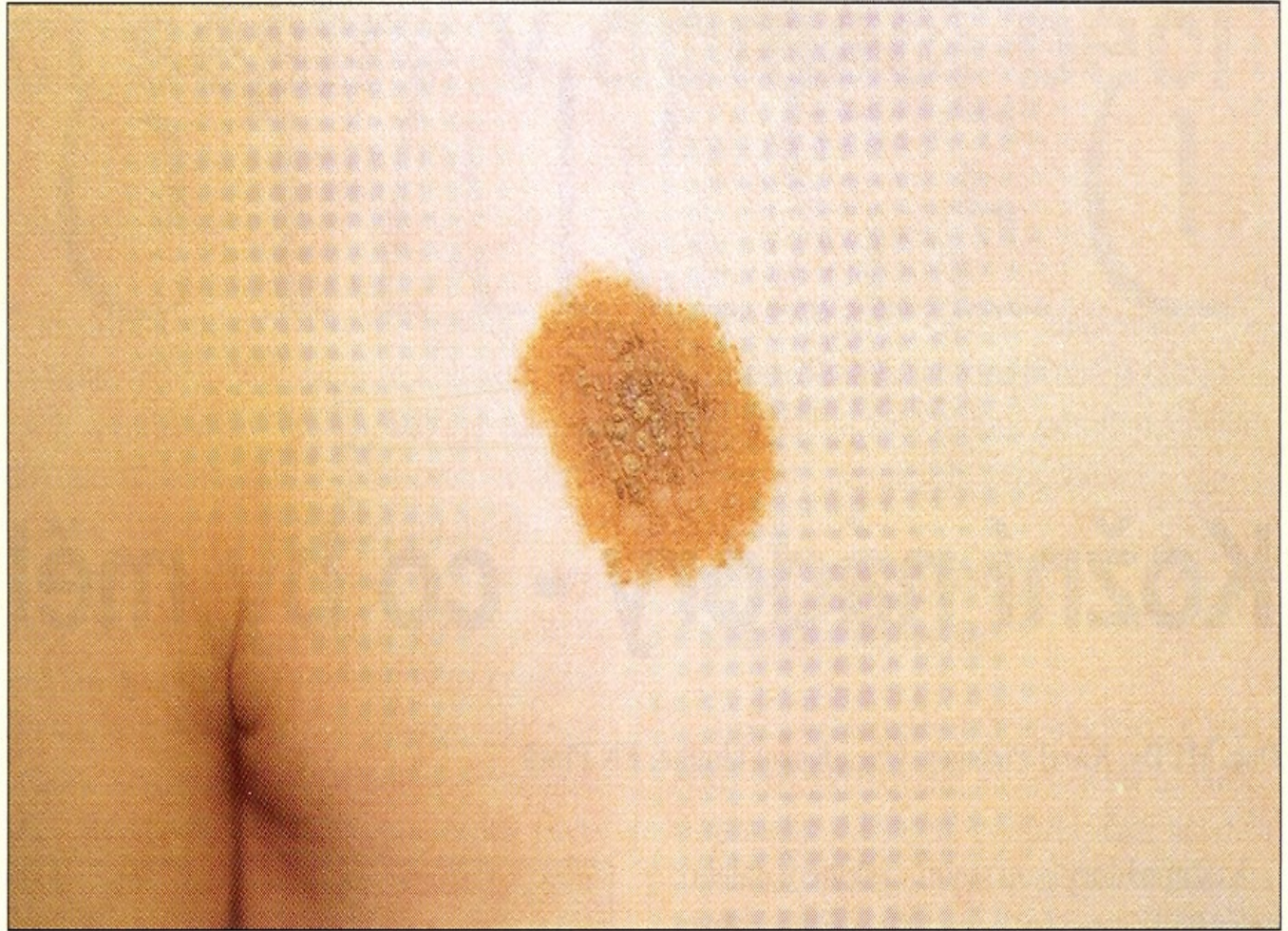


# Nezhoubné nádory:



*Hemangiom na obličejí*

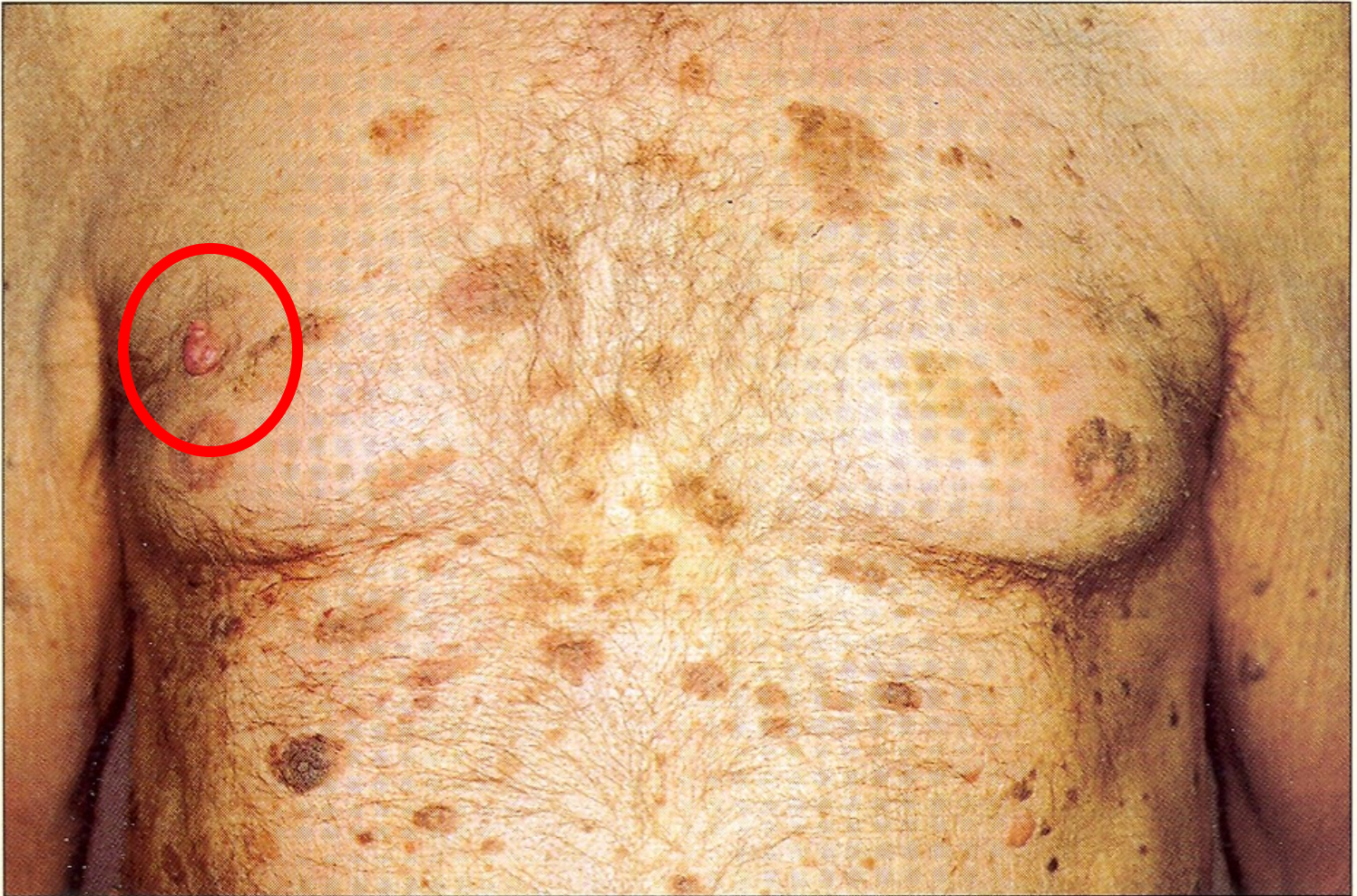
# Nezhoubné nádory:



*Kongenitální melanocytový névus na hrudníku u 12leté pacientky*



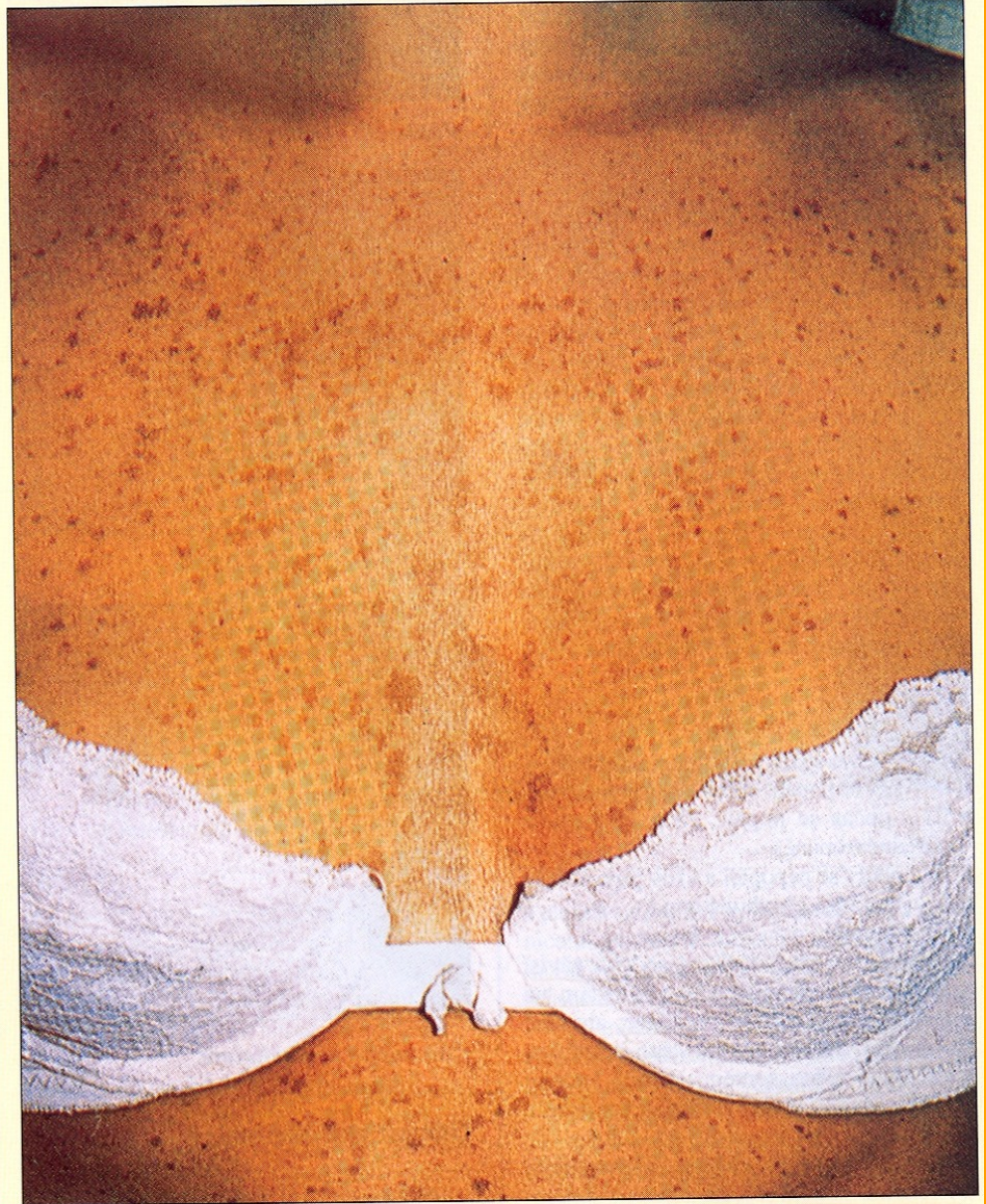# Nezhoubné nádory:



*Množství seborrhoických keratóz na hrudníku. Na pravém prsu je bazaliom.*



# Nezhoubné nádory:





# Zhoubné nádory:

**Z pokožky** – bazaliom, spinaliom

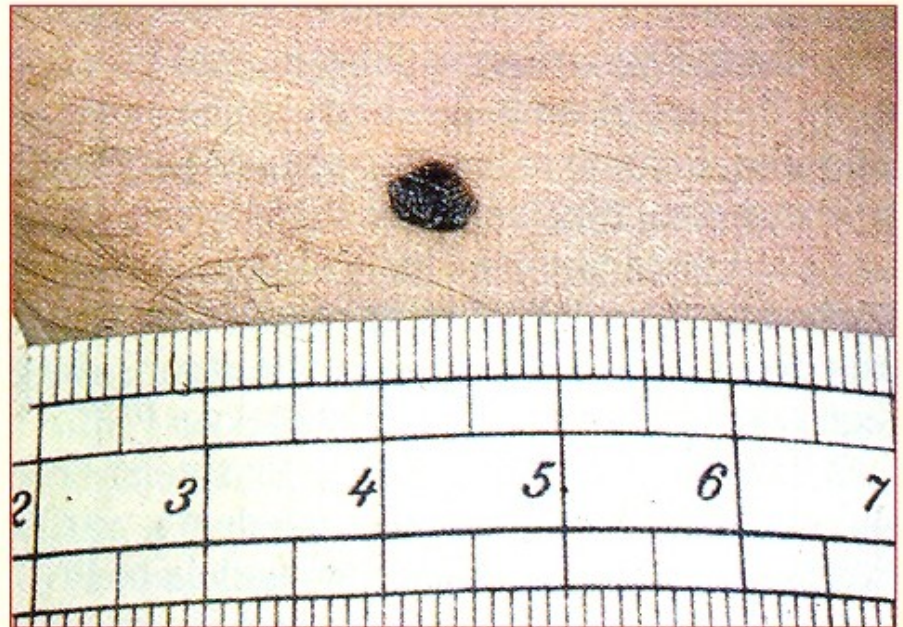
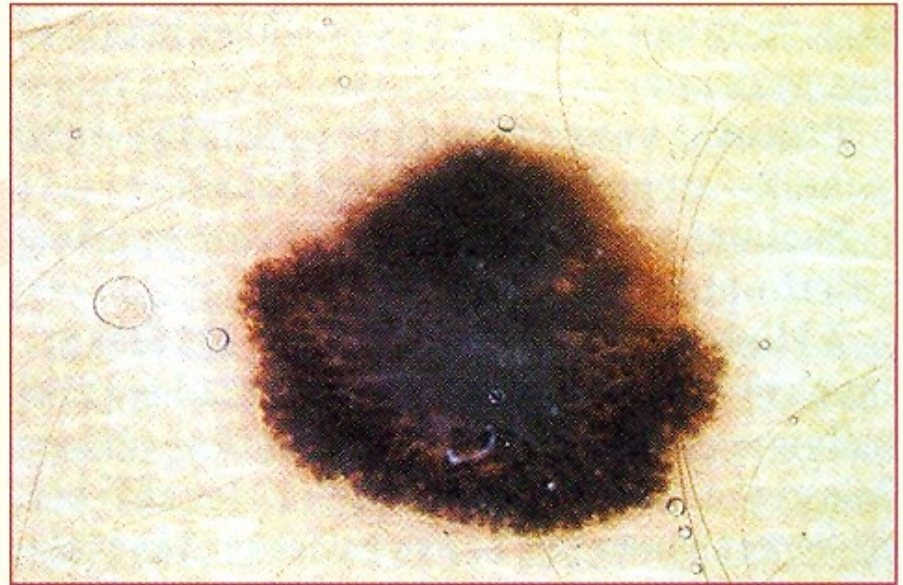**Z mezenchymu** – sarkom (Kaposiho sarkom)

**Z kožních adnex** – karcinom

**Neuroektodermální tkáň** – melanom

(melanoblastom)

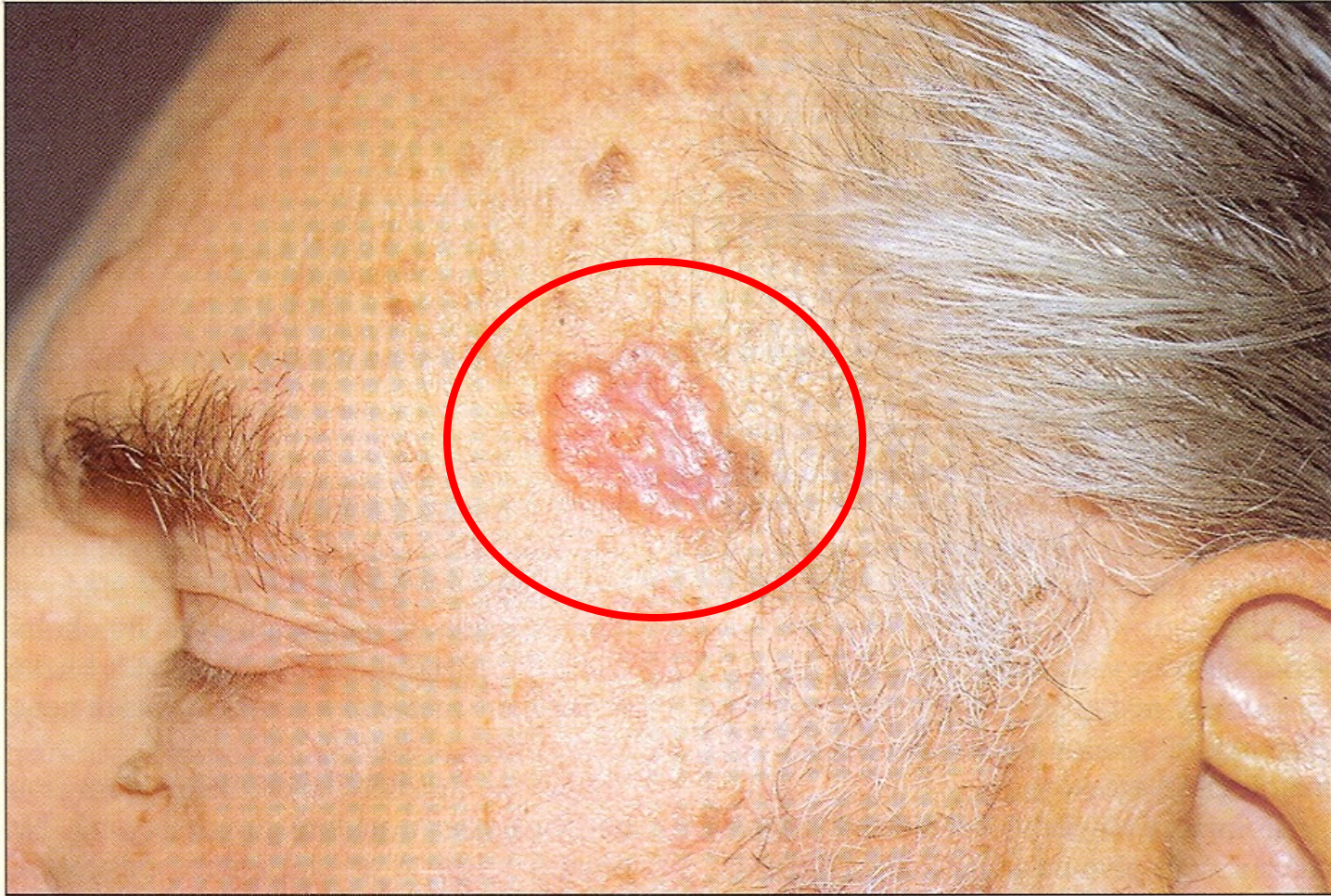# Zhoubné nádory:



**melanoblastom**



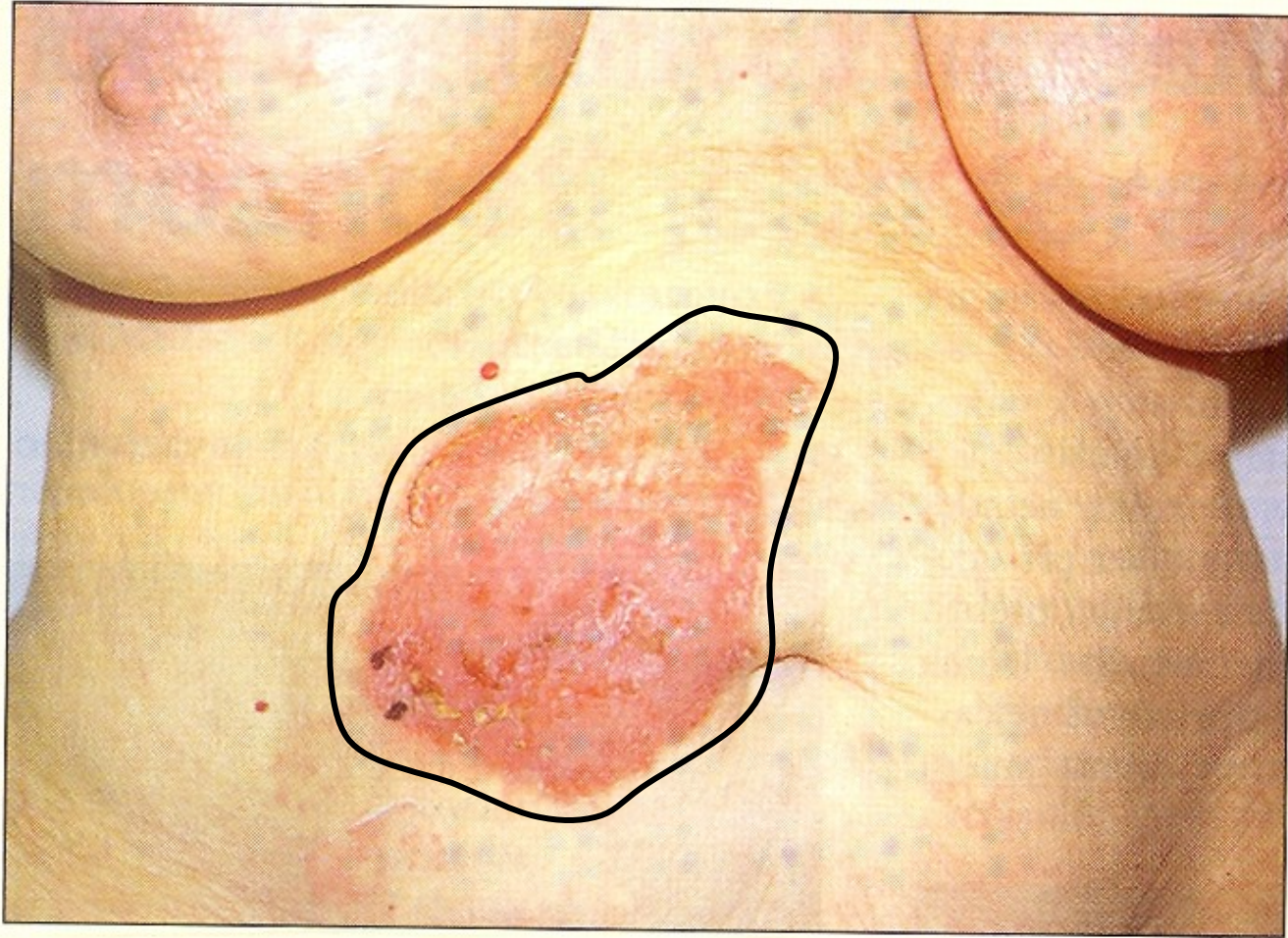
# Zhoubné nádory:



*Typický bazaliom na obličejí*



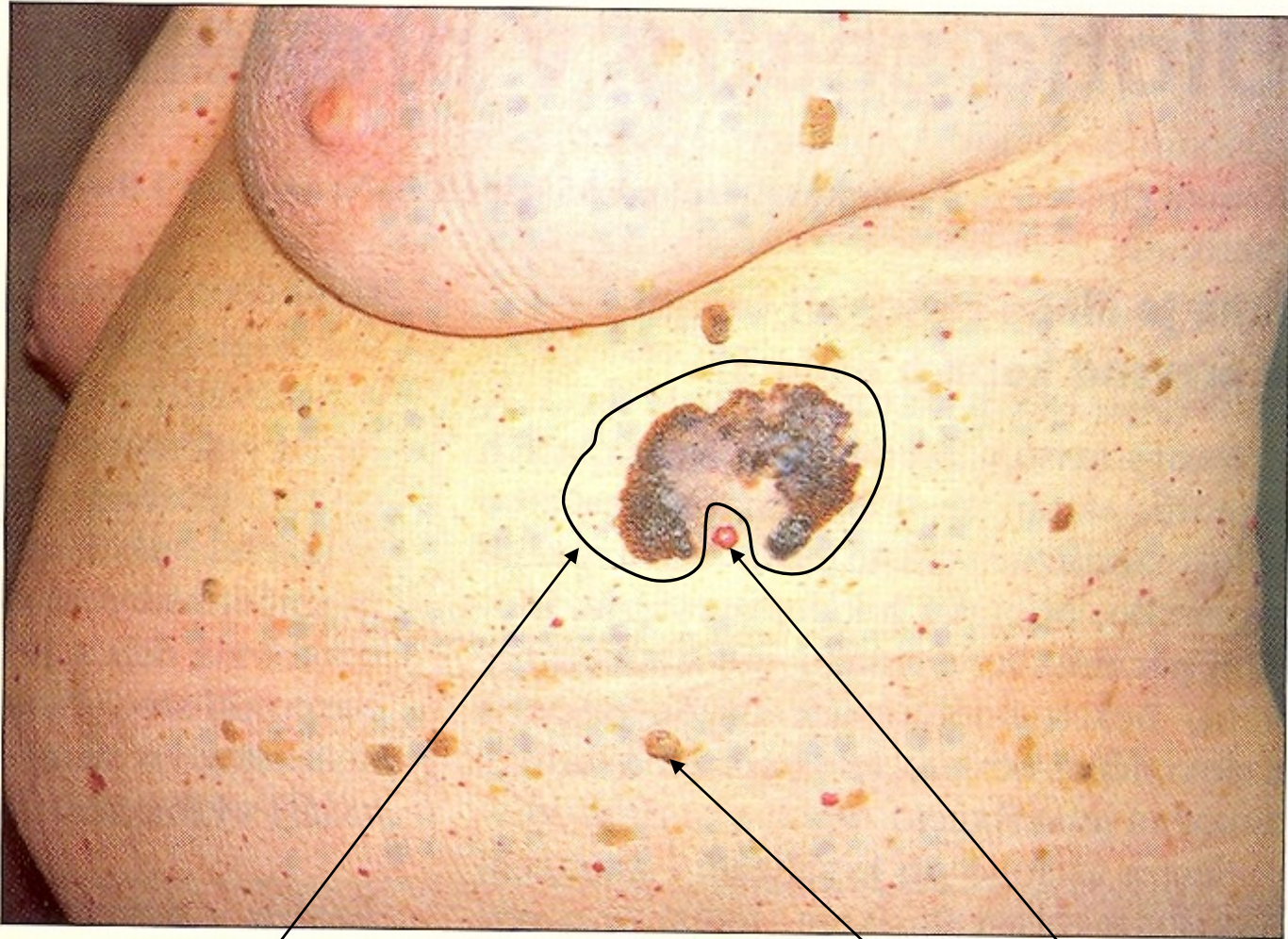
# Zhoubné nádory:



*Velký povrchový bazaliom na břiše*



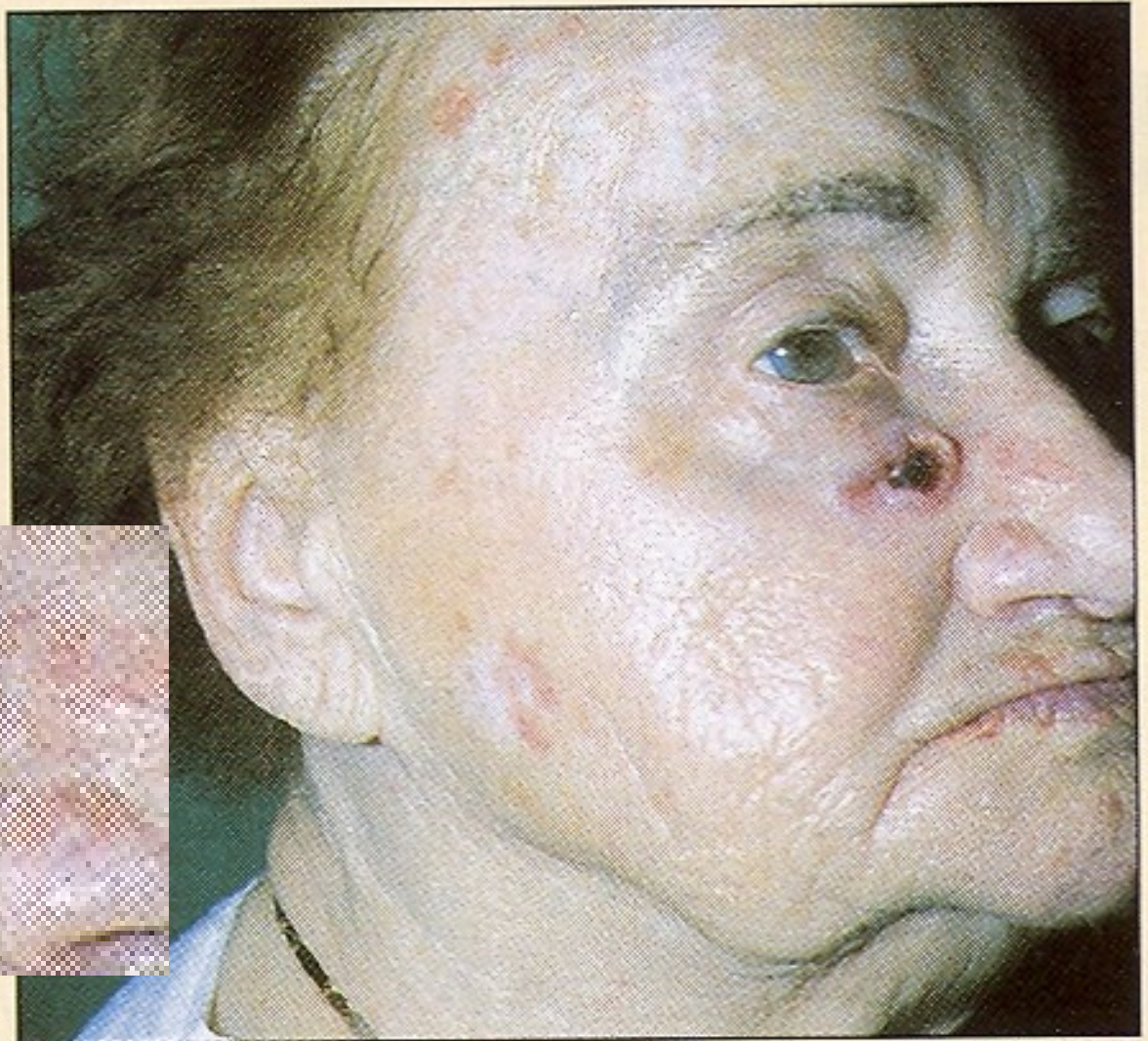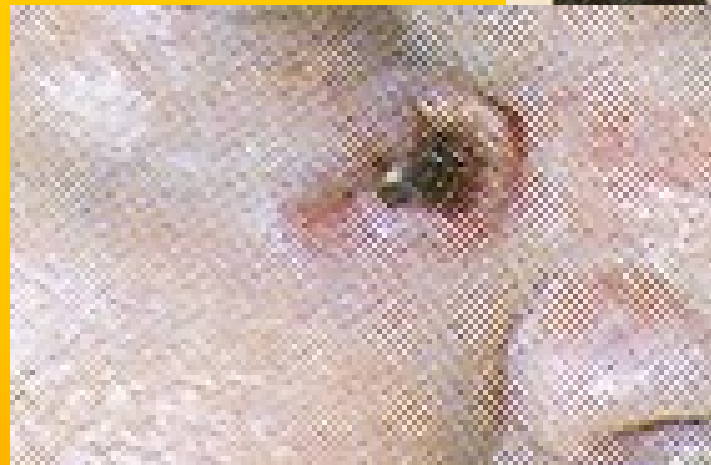
# Zhoubné nádory:



*Maligní melanom s množstvím seborrhoických keratóz a angiomů*



# Zhoubné nádory:



*Carcinoma basocellulare*

# Melanom:

## Klinické příznaky:

- Změny pigmentace
- Změny tvaru a velikosti
- Krvácení
- Okrsková depigmentace
- Svědění

**Vznik:** 30 – 50 let

**Délka trvání onem:** od 6 měsíců – několik let

**Metastázy:** do uzlin, vnitřních orgánů

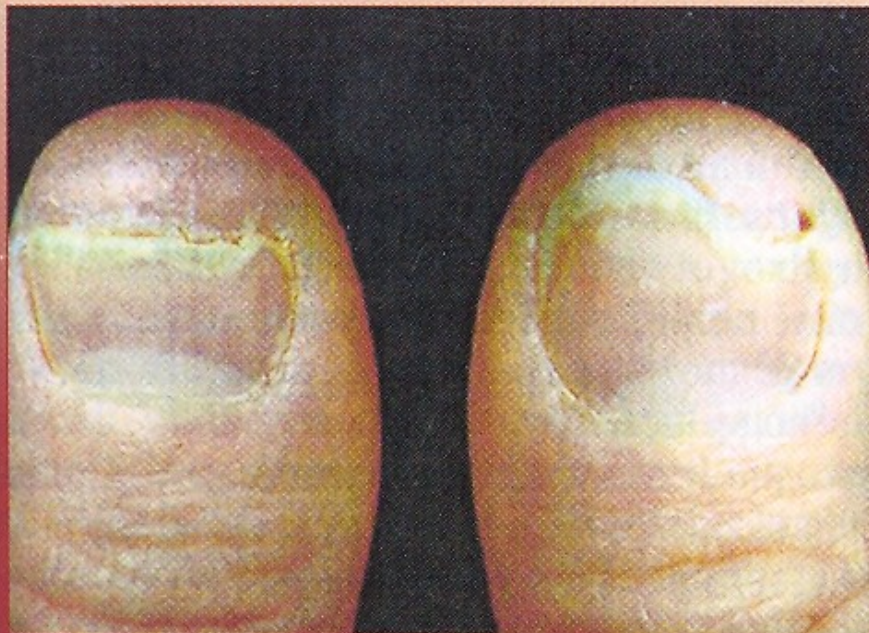**Samovyšetřování kůže !!!**

# Plísňová onemocnění kůže: DERMATOMYKÓZY

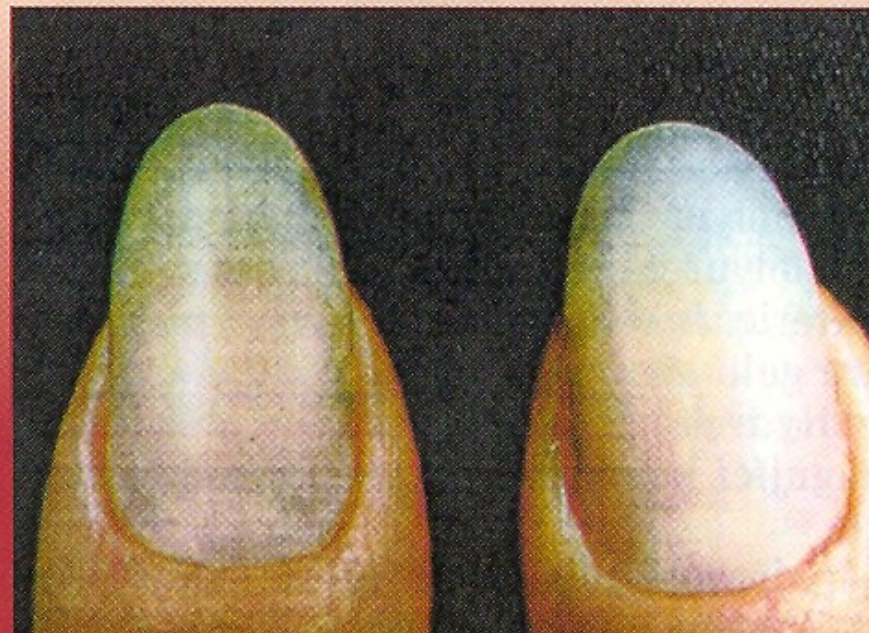
- Přenáší se na člověka z domácích zvířat, jiné nemocné osoby, společným užíváním předmětů
- Postihuje vlasy, nehty, kůži, chlupy
  - a) **nohy a ruky** – koupelny, bazény, sauny, neprodyšná obuv, celodenní obuv,
  - b) **vousy, vlasy** – vypadávají v chuchvalcích, vytváří ostrůvky



# Onychomykózy:

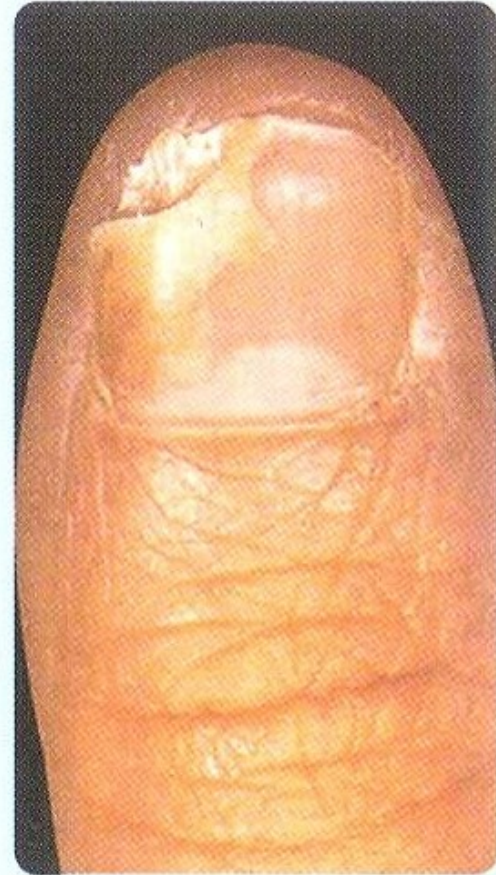
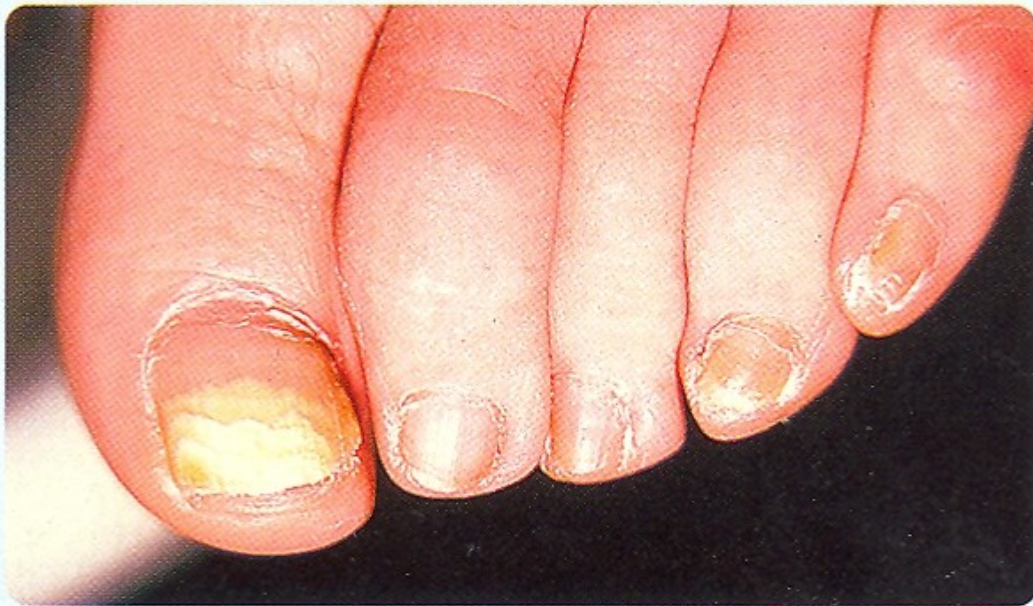
Před léčbou



Po léčbě

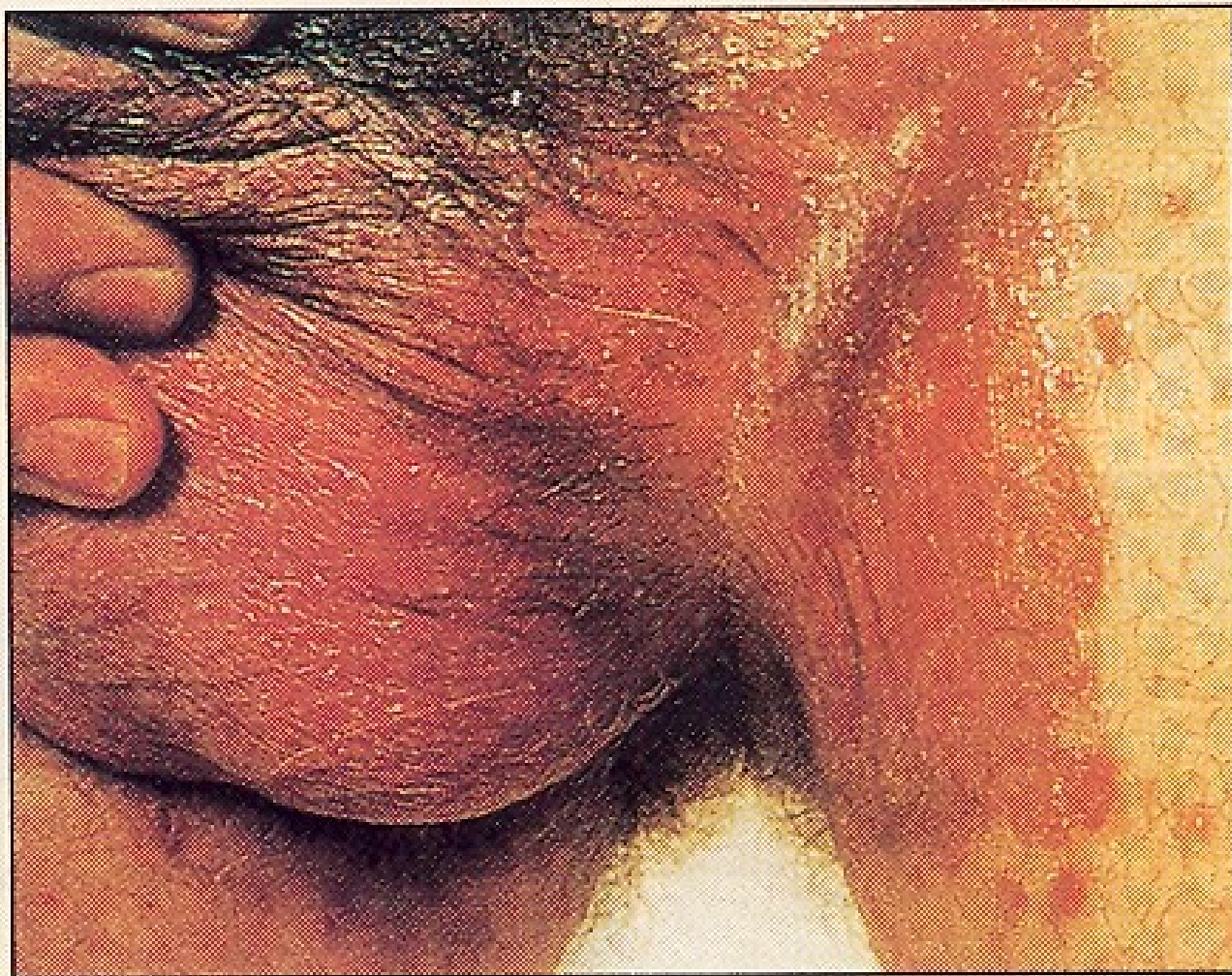# Onychomykózy:





# Kandidózy:

- Kvasinkové onemocnění
- Kůže, dutina ústní, pochvy, třísla...
- **Podmínky:** teplo, vlhko, změna pH, cukrovka, AIDS, podávání ATB,
- **Léčba:** základní onemocnění, Fungicidin, genciánová violet', Cenesten ung.,

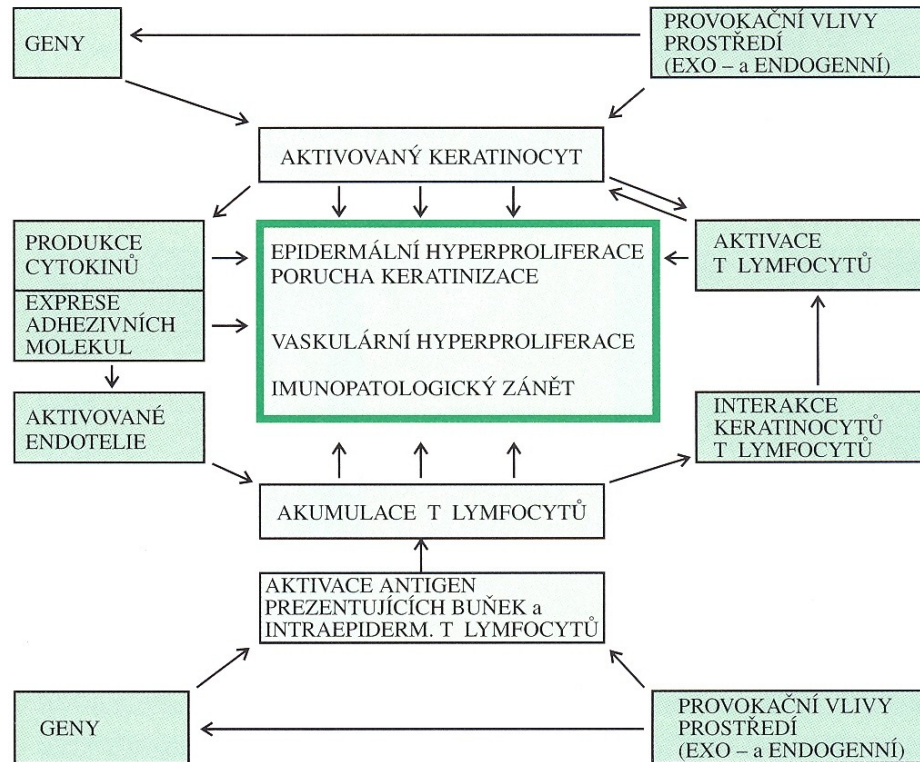


*Kožní kandidóza v třísle se satelitními projevy v okolí*

# Lupenka – psoriáza:

- 1 – 2% v populaci, dědičná dispozice,
- **Projevy:** ploché papuly červené barvy, lesklé šupinky, výsev na predilekčních místech (lokty, kolena, kříže),
- **Léčba:** dlouhodobá, remise a relapsy, aplikace UV záření, výživa, stres, životospráva, hygienická pravidla  
kortikoidy

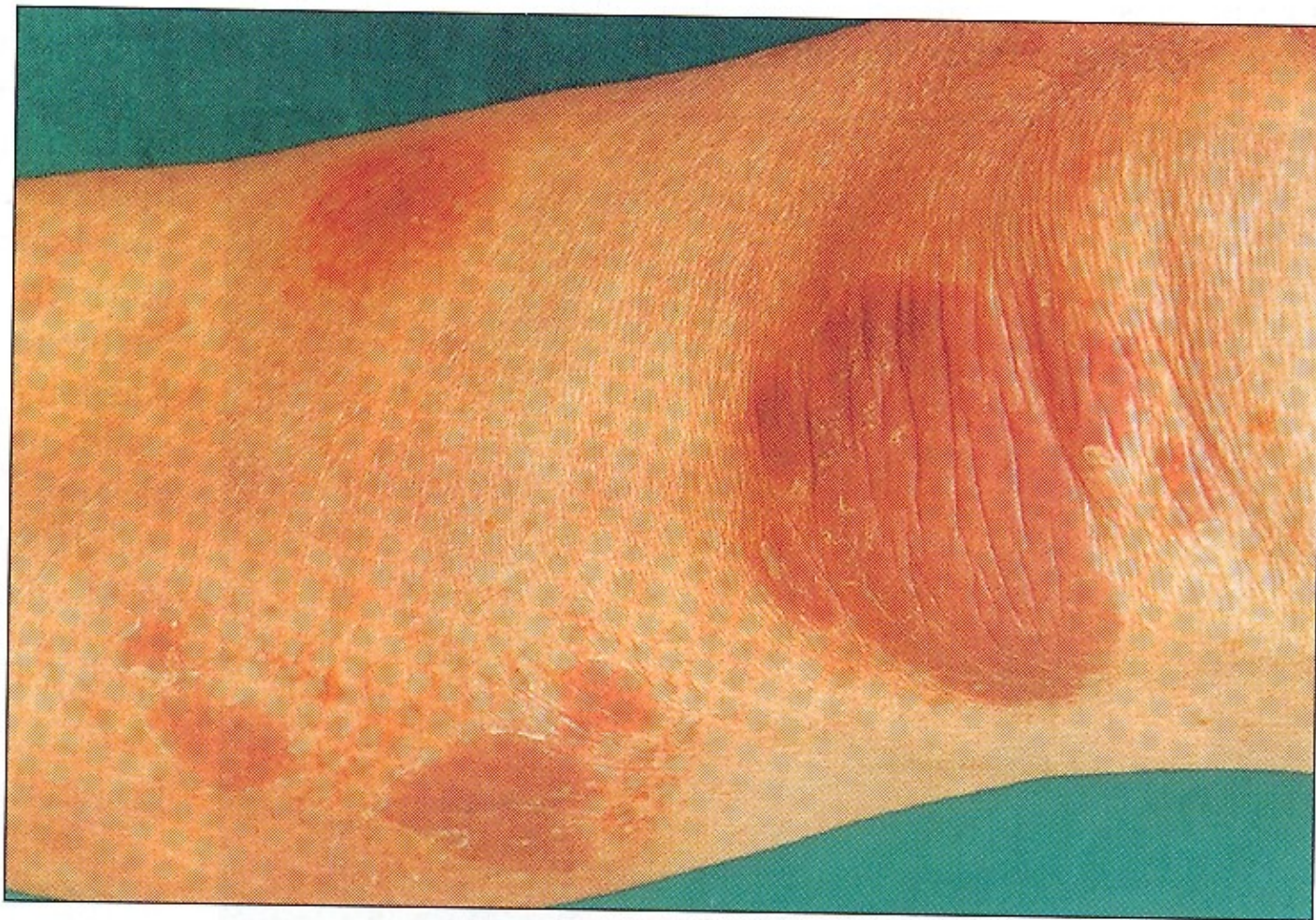## ETIOPANOGENEZE PSORIÁZY



## LÉČBA PSORIÁZY – POŘADÍ VOLBY A KOMBINACE

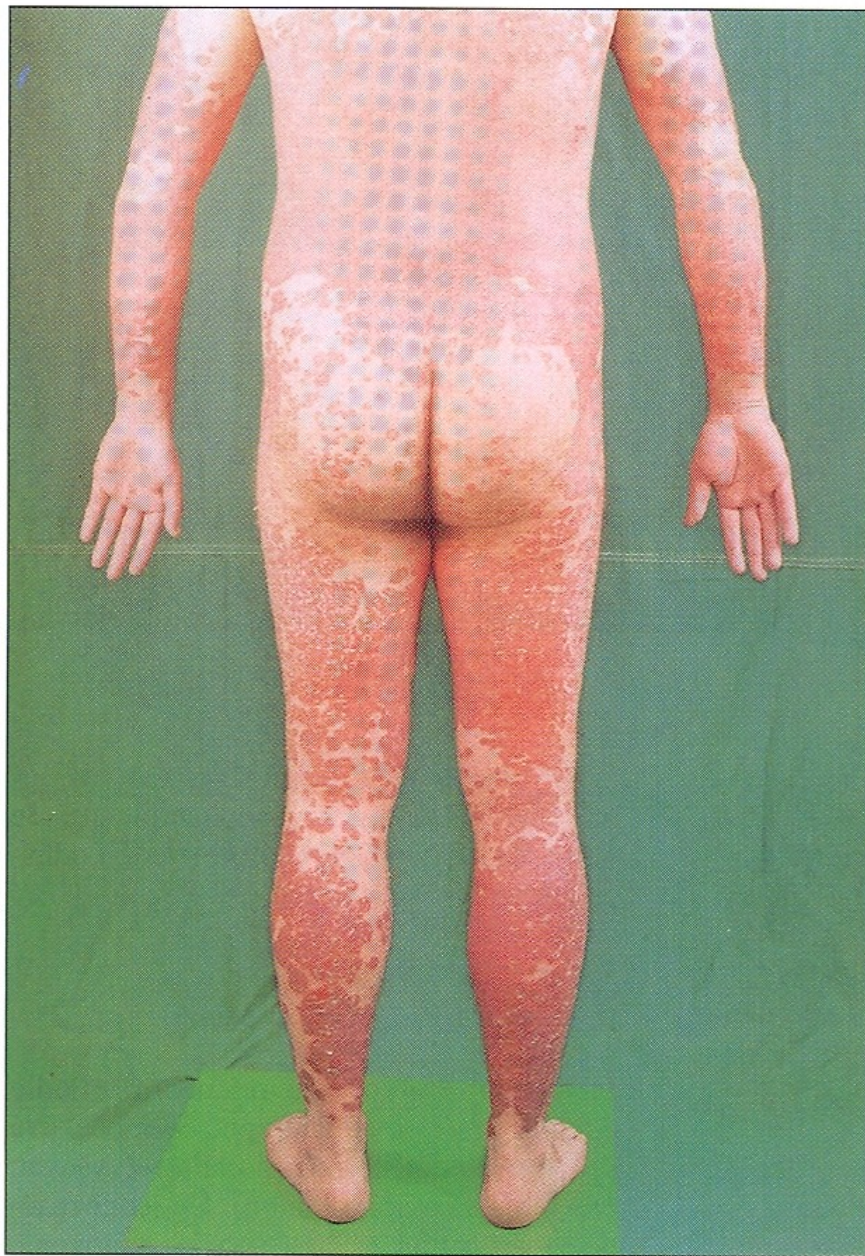
LOKÁLNÍ	+ FOTOTERAPIE	+ CELKOVÁ
ANALOGA VITAMÍNU D3	UVB 311 nm	ACITRETIN
KORTIKOIDY	PUVA	CYKLOSPORIN
CIGNOLIN	SUP	METOTREXÁT
DEHTY	UVA/UVB	SULFASALAZIN





*Lupénka*

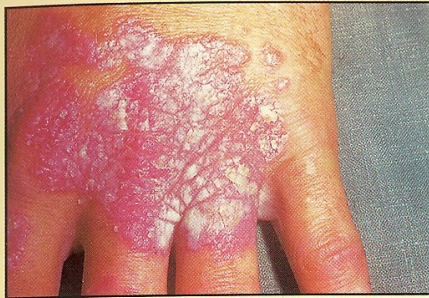



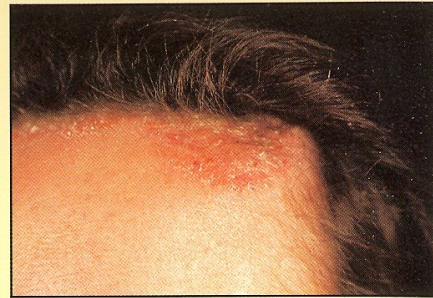
*Lupénka*

*Foto archív redakce*

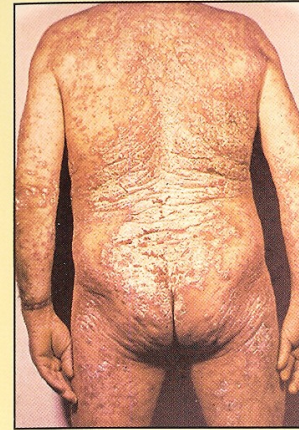




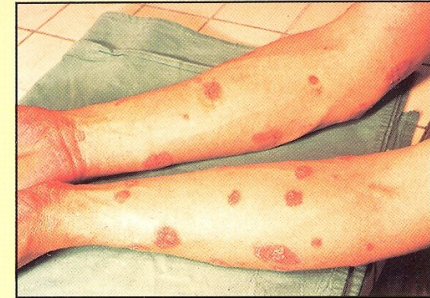Typická vulgární psoriáza na hřbetu ruky



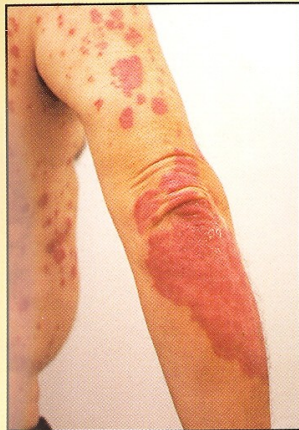Seboroická psoriáza na čele



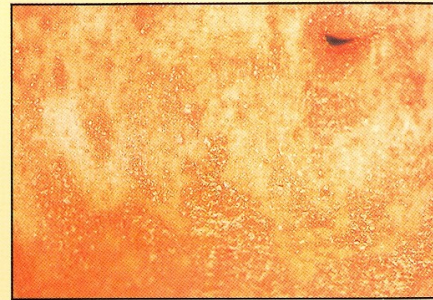Inveterovaná psoriáza



Ekzematózní psoriáza

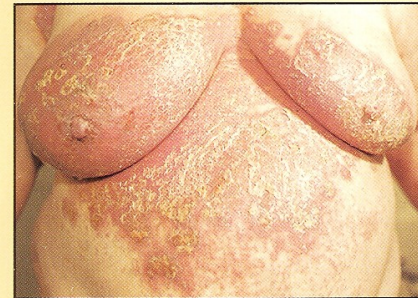

Chronická di-  
seminovaná  
psoriáza

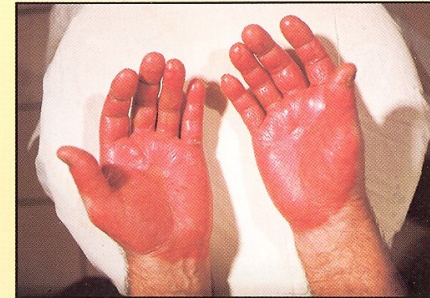

Generalizovaná pustulózní psoriáza  
Zumbuschova typu (břicho)

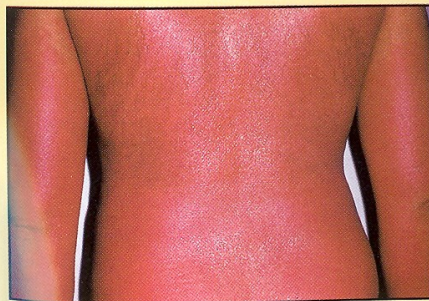Inverzní psoriáza u diabetičky



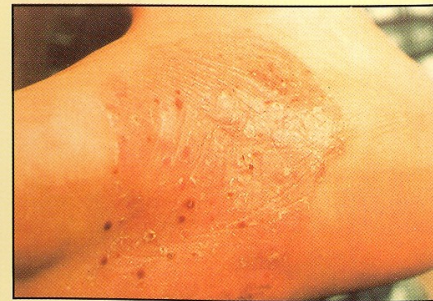Dlaňová psoriáza



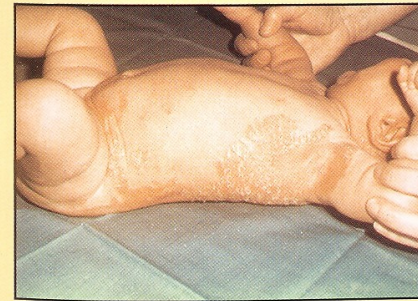Psoriatická erythrodermie



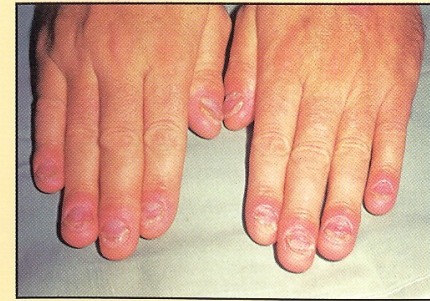Plantární pustulózní psoriáza Barberova typu



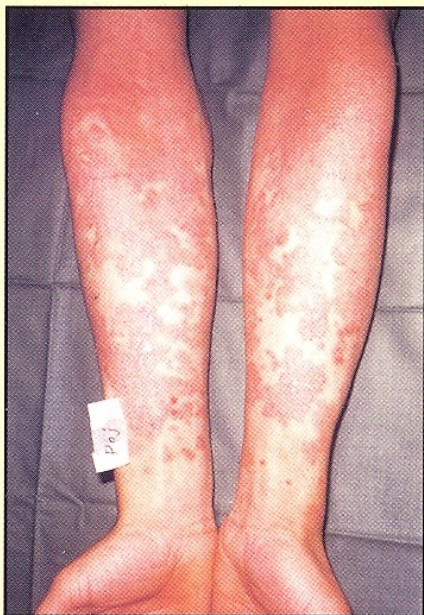Raritní psoriáza u tříměsíčního kojence



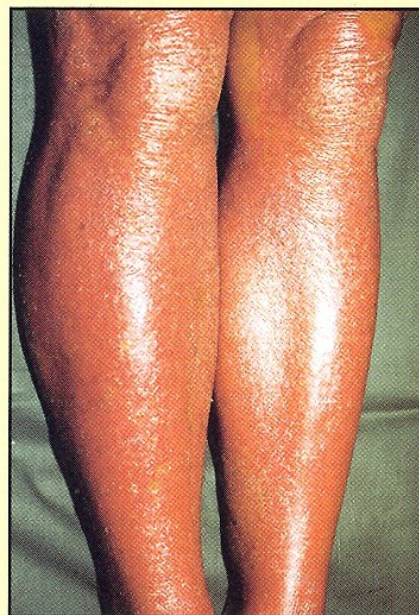
Nehtová psoriáza



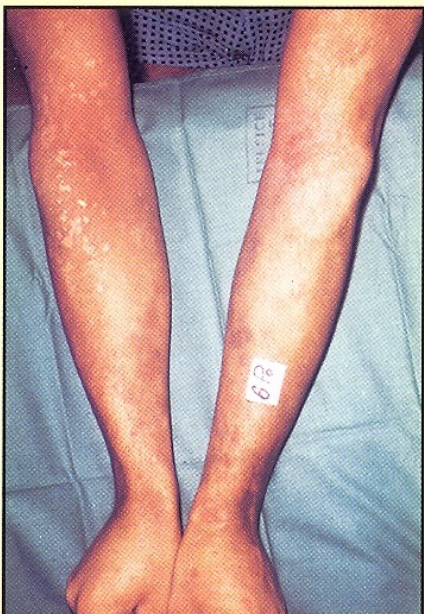



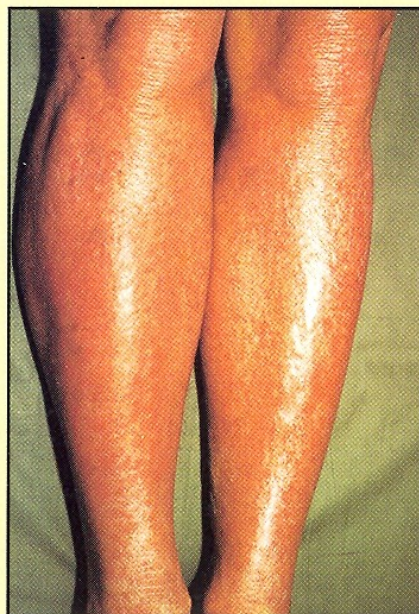Stav před léčním



Stav před léčním



Tentýž případ  
za 4 týdny léčeni



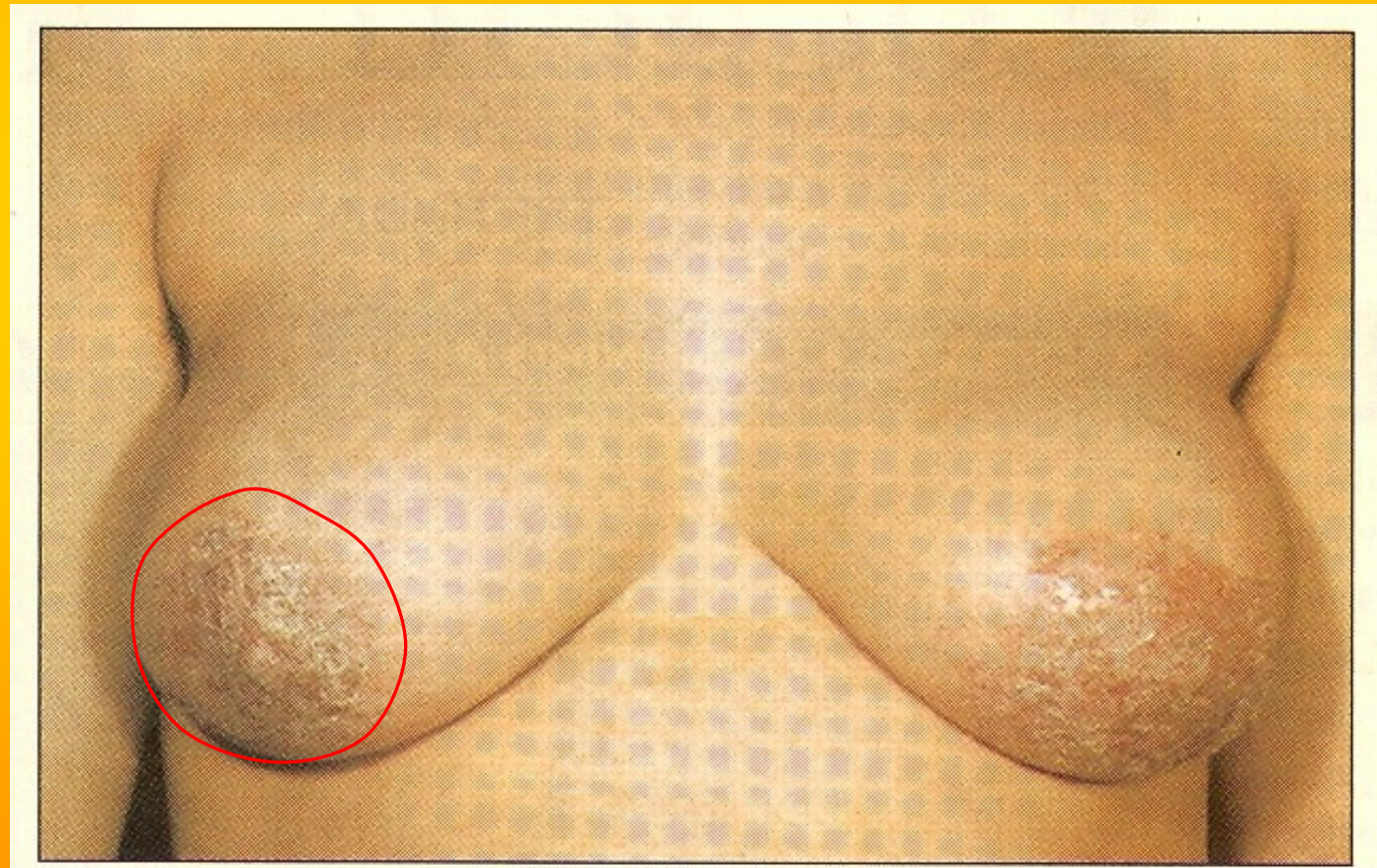
Tentýž případ  
za 4 týdny léčeni





# Parazitární onemocnění kůže:

**svrab**

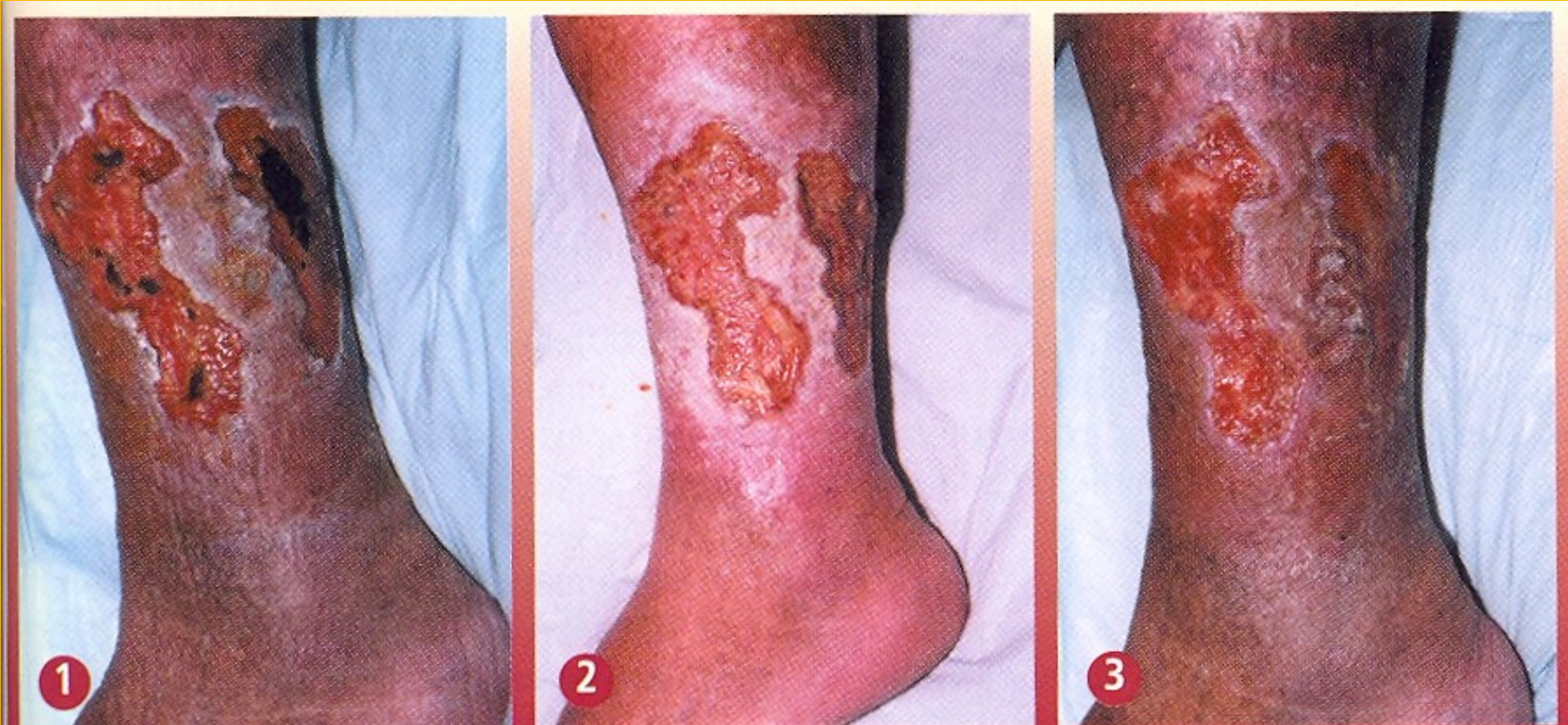



# Kožní choroby z poruch krevního oběhu:

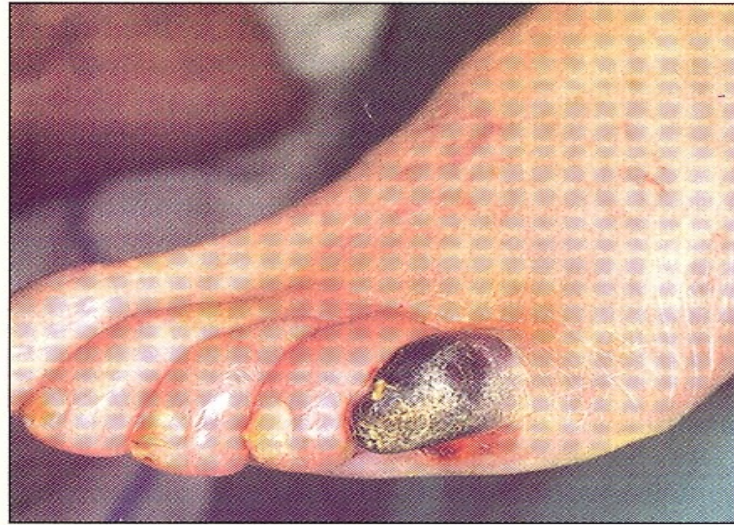- Varixy dolních končetin
- Tromboflebitis
- Flebitis
- Ulcus cruris

# Ulcus cruris:

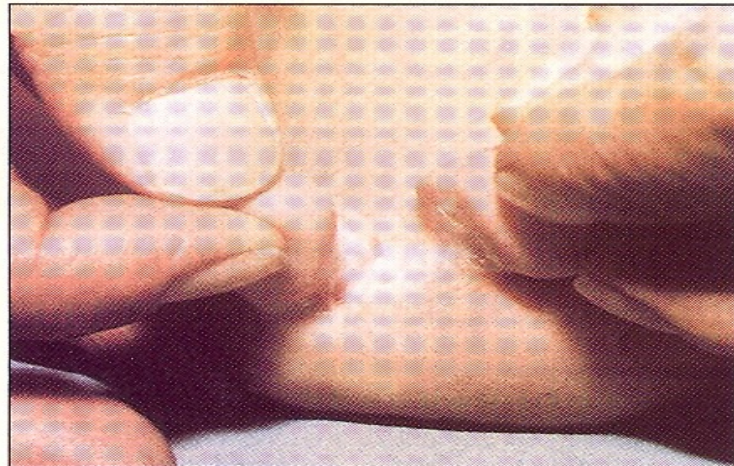




# Mikroangiopatie

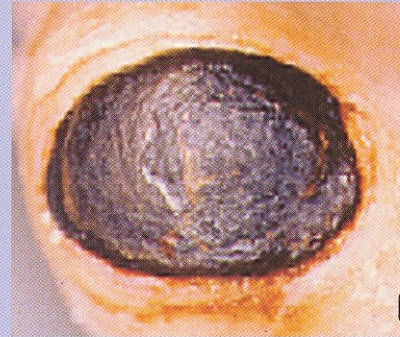

*Gangréna*

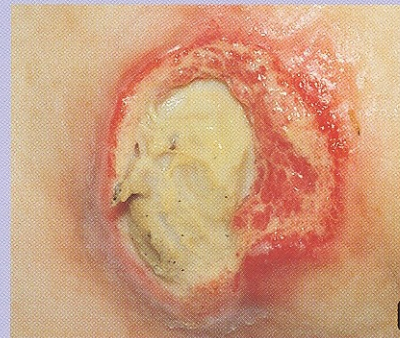


*Tinea interdigitalis pedis*

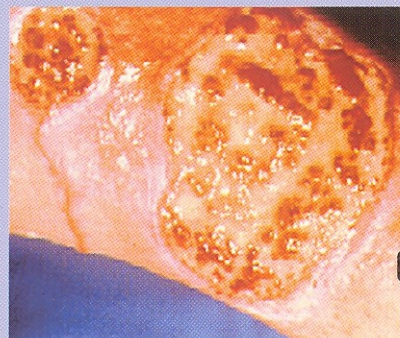# Dekubitus



◀ Suchých nekrotických ran



◀ Povleklých ran



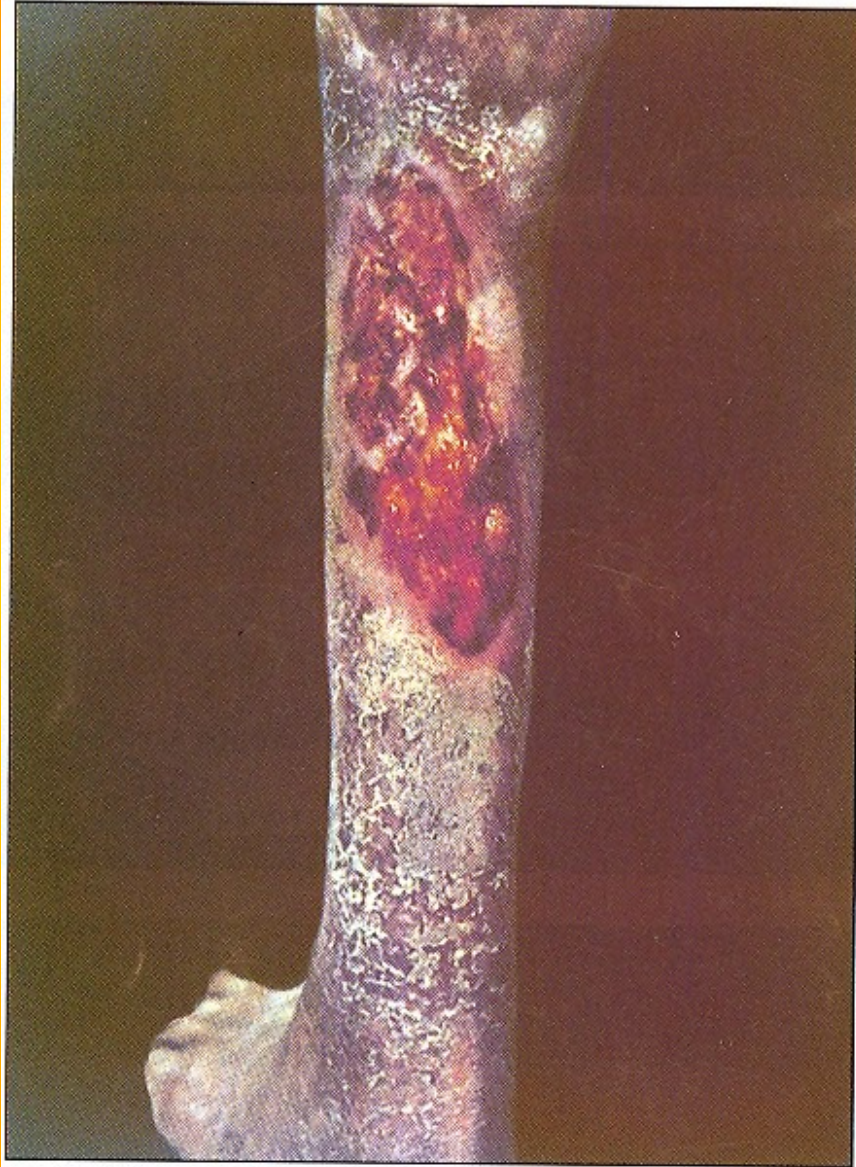◀ Granulujících a epithelizujících ran



# Pohlavní choroby:

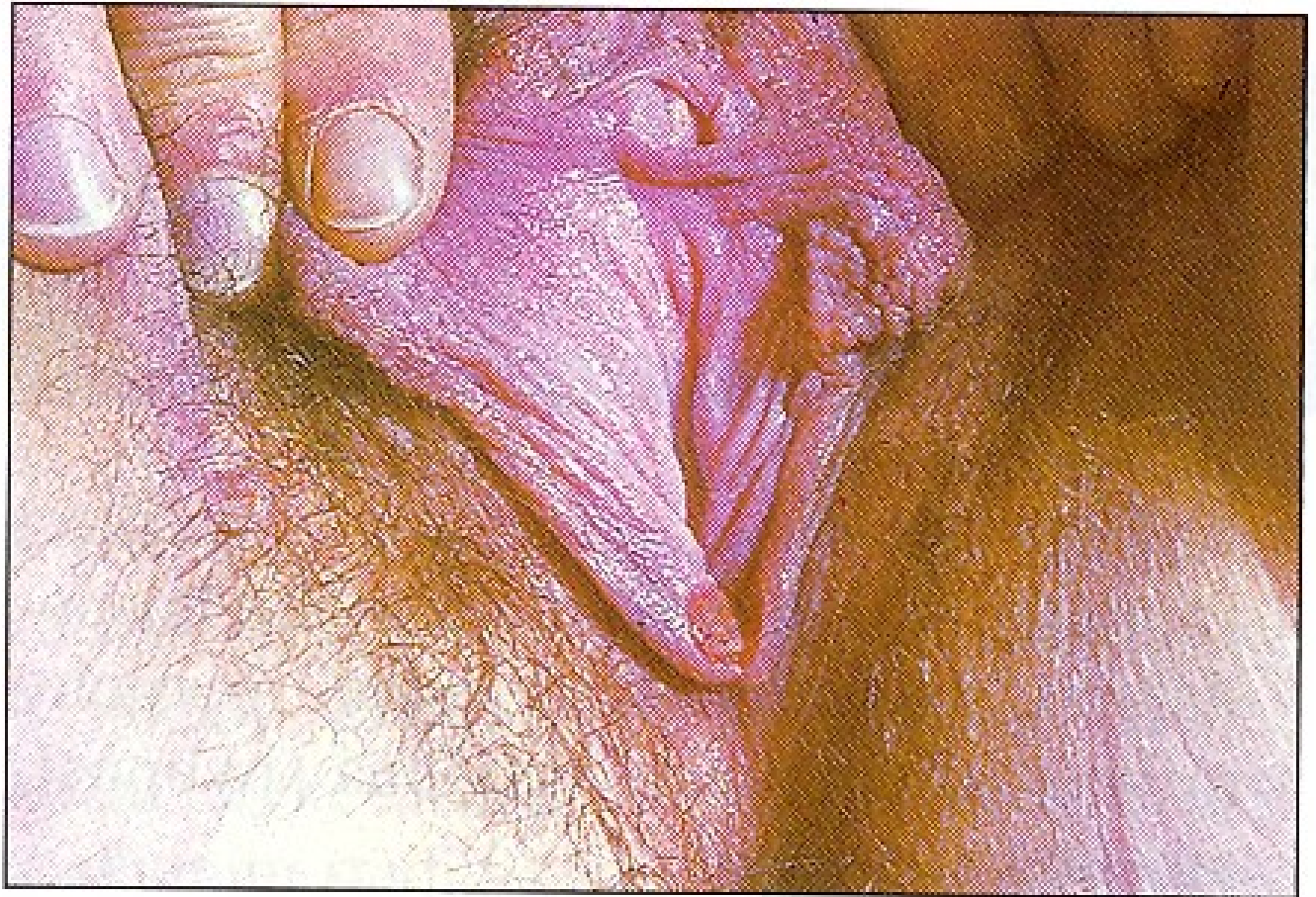- Přenášejí se pohlavním stykem
- Patří sem pro bohaté a pestré kožní projevy
- Podléhají právním předpisům a povinnému hlášení
- **Patří sem:** syfilis(lues) – příjice  
gonorrhoe – kapavka  
AIDS

Syphilis:



*Treponema pallidum*, I. stadium

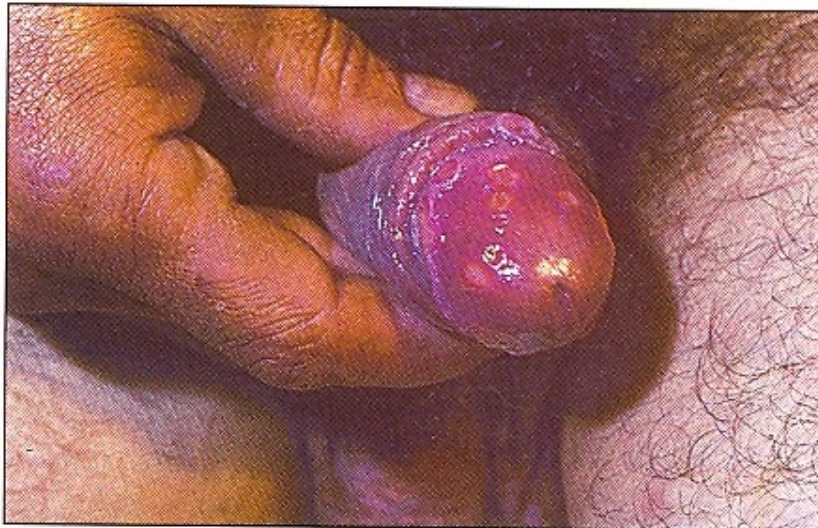
# Syphilis:



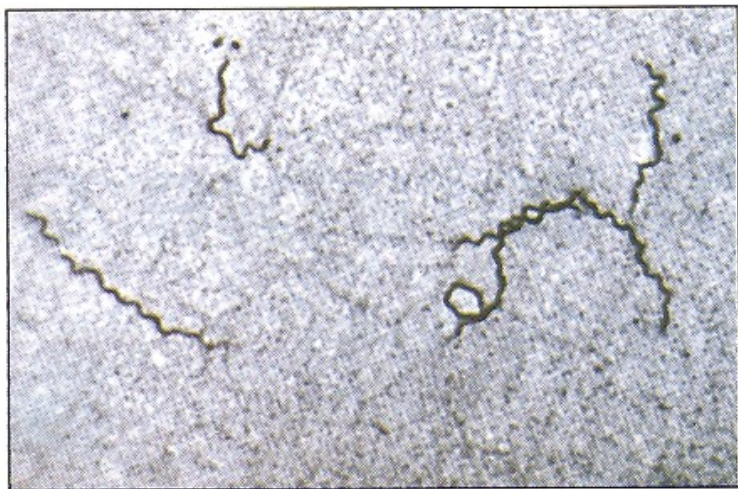*Ulcus durum - vulva, II. stadium*



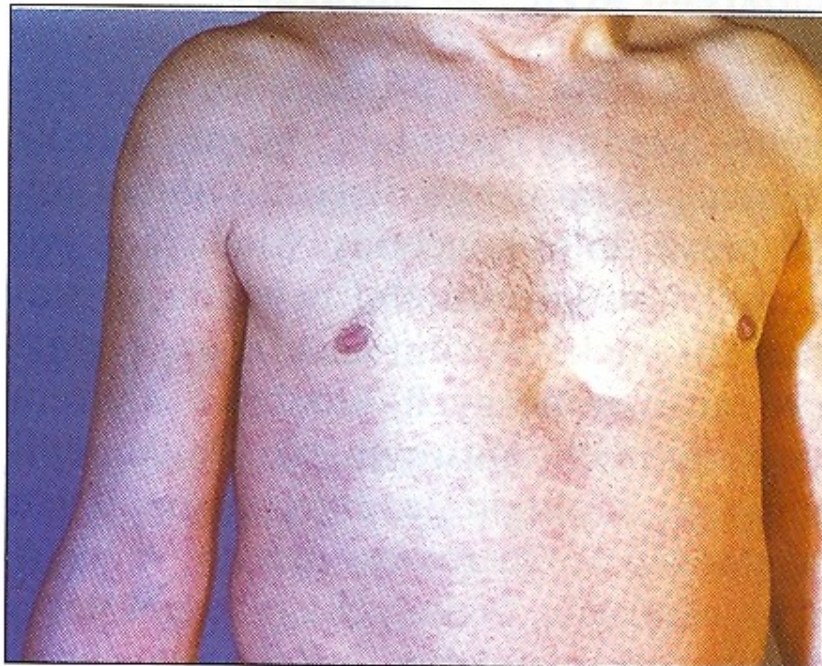
# Syphilis:



*Secernující plochy, III. stadium*



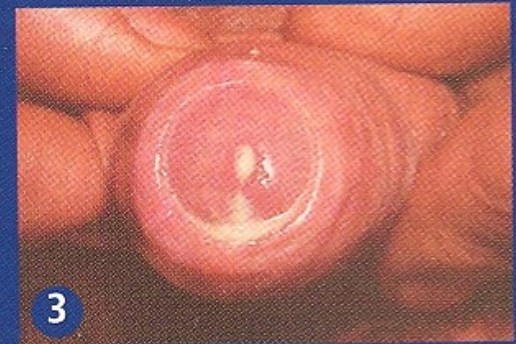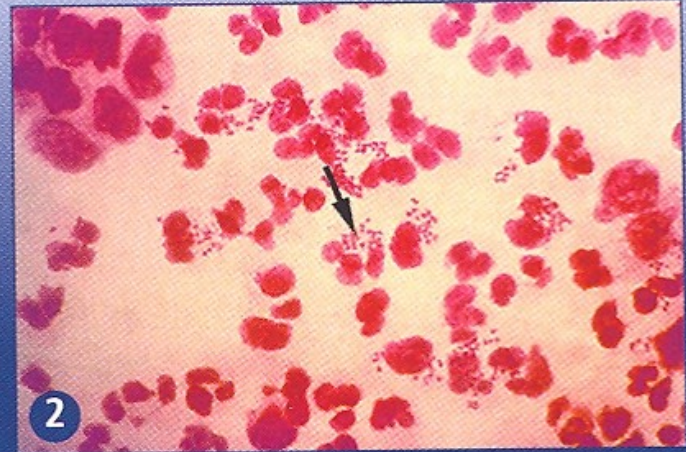
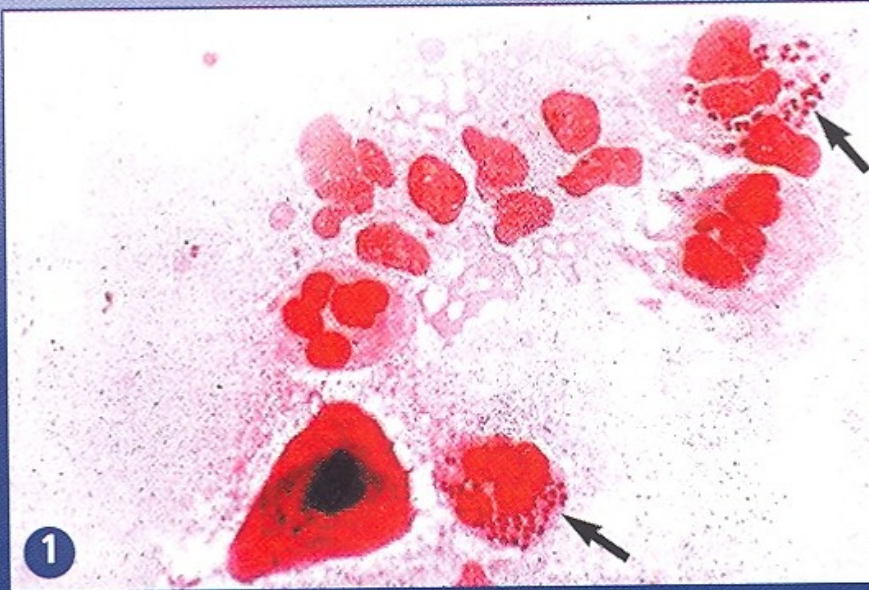
*Gumma syphiliticum*



*Exantém*



# Gonorrhoe:



obr. 1 Mikroskopický obraz kapavky  
– barvení dle Gramma, diplokoky označeny šipkou

obr. 2 *Neisseria gonorrhoeae* Bacterium

obr. 3 Akutní kapavka u muže – genitální forma