

Kostra jako celek

Kost

fce kostry: opora těla, ochrana, zásobárna Ca a P

charakteristika kosti: pevnost, tvrdost

Pojivová tkáň: vazivo

chrupavka

kost

složení pojiva:

A) buňky

osteocyty, osteoblasty, osteoklasty, osteoprogenitorní bb (kost)

- **osteoprogenitorní bb** (kmenové) - mitoticky se dělí a diferencují - vznikají z nich zralé kostní bb, nachází se na vnitřní str. periostu, endostu, v kanálcích kompaktní kosti, podél krevních cév

- **osteoblasty** - syntetizují organickou složku kosti (kolagen, proteoglykany, glykoproteiny), pomáhají při ukládání anorganických látek do matrix, nachází se na povrchu kosti

- **osteocyty** - v lakunách (komůrkách) - mají výběžky, kterým komunikují s jinými osteocyty - výměna iontů, hormonů, látková výměna

- **osteoklasty** - resorbují kost. tkáň

B) mezibuněčná hmota

a) amorfní (beztvará)

b) vláknitá : kolagenní

→ mezibuněčná hmota v kosti: udává kosti ODOLNOST, PRUŽNOST

1) složka organická: **ossein (protein)**

2) složka anorganická (50%) - **Ca, P** (ve formě krystalů, Ca i v amorfní podobě), pevnost, tvrdost

→ **vláknitá složka** - kolagen udává typ kosti, podle **uspořádání fibril**

a) **vláknitá kost**

→ kolagenní fibrily jsou propletené

→ výskyt: drsnatiny kostí, zubní cement

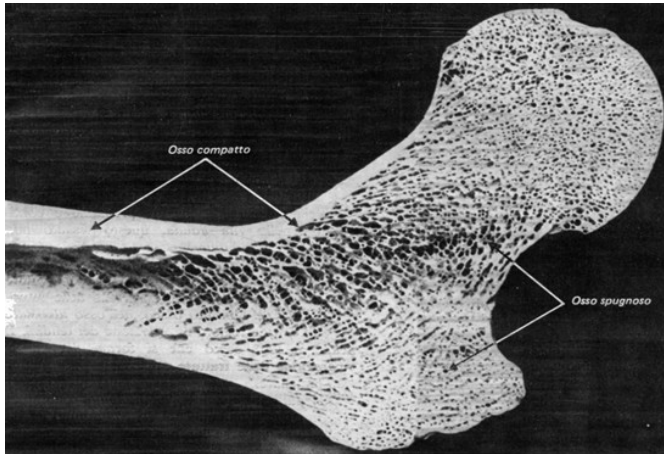
b) lamelózní kost

→ pravidelné usprádaní fibril

1b) spongióza

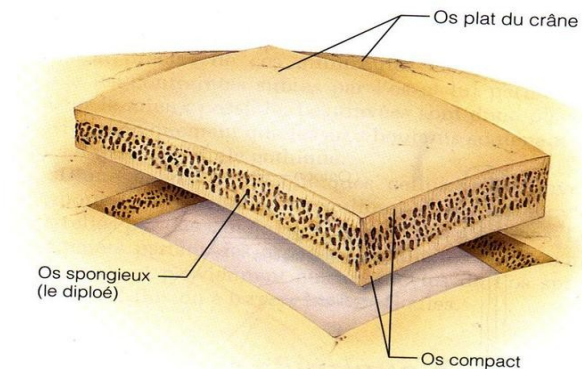
→ systém trámečků a lamel - jejich prostorové uspořádání je výsledkem působení mechanických sil na kost

→ výskyt: epifýzy, diploe (lebeční kosti), kosti krátkého typu



Sezione di epifisi e del tratto iniziale della diafisi di osso lungo.

<http://medicinapertutti.altervista.org/argomento/struttura-delle-ossa-di-adulto>



<http://histoblog.viabloga.com/texts/le-tissu-osseux--2008->

2b) kompakta (hutná)

- systém lamel, silná vrstva kostní tkáň
- výskyt: diafýzy, povrch epifýz, povrch plochých a krátkých kostí
- kryt **periostem** → vrstva **hustého kolagenního vaziva**
 - proniká do kosti jako **Sharpeyova vlákna** (poutají periost k podkladu)
 - v periostu cévy a nervy
 - význam pro regeneraci kosti

→ **kostní lamely** = kolagen.vláknna stmelena amorfní hmotou

→ **dělení lamel**

1) zevní plášťové

2) vnitřní plášťové

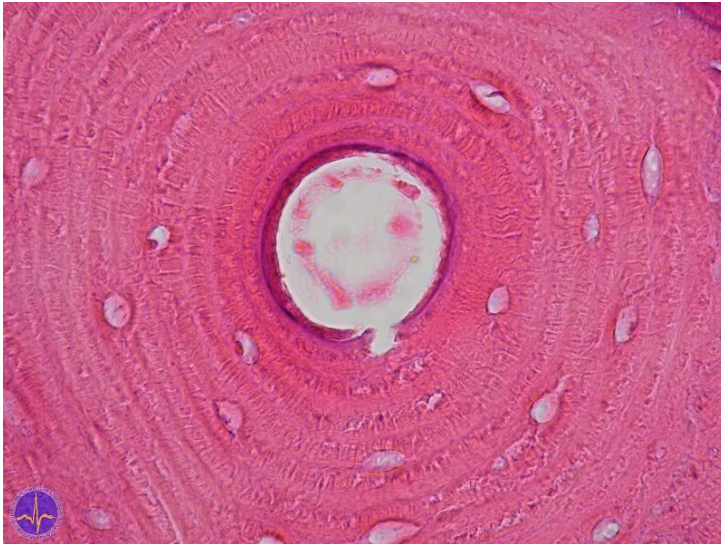
3) **Haversovy systémy** (= osteony)

→ z 5 - 20 lamel

→ ve středu je **Havers. kanálek** s krevními a mízními cévami a nervovými vlákny

→ Hav.kanálky jsou mezi sebou propojeny **Volkmanovými kanálky** (v nich cévy a nervy)

4) vmezeřené lamely



<http://old.lf3.cuni.cz/histologie/atlas/demo/2/ipage00006.htm>

Vývoj a růst kosti

1) **desmogenní osifikace** (na základě vaziva)

- ploché kosti
- klíční kost

2) **chondrogenní osifikace** (na základě chrupavky)

- podkladem je **hyalinní chrupavka**

Růst kosti

= výstavba (díky osteoprogenitorním bb, osteocytům a osteoblastům + odbourávání kostní tkáně (díky osteoklastům))

Osifikace

a) **primární**

- vzniká pseudohaverská kost - lamely jsou málo zřetelné a neuspořádané

b) **sekundární**

- přeměna v kost lamelózního typu

Stručný popis chondrogenní osifikace

- do dlouhé kosti (ještě chrupavčité) pronikají v oblasti diafýzy (v jejím středu) cévy - dojde k vaskularizaci (tj. pronikání cévy do kosti)
- spolu s cévou pronikají také **osteoblasty**, které produkují kostní hmotu a osteoklasty, které resorbují původní chrupavku
- cévy pronikají směrem do oblasti hranice diafýza/epifýza
- současně buňky na vnitřní straně perichondria se mění na osteoblasty a vzniká periost
- matrix mezi chondrocyty mineralizuje a vznikají **OSIFIKAČNÍ CENTRA** - sem vznikají z vaskularizovaného perichondria krevní cévy a kolem nich jsou osteoprogenitorní bb.