

Oběhová soustava

1) VYSVĚTLETE POJMY:

- *Systola, diastola:*
- *Fonokardiogram:*
- *EKG:*
-
- *Palpace:*
- *Auskultace:*
- *Tachykardie, bradykardie:*
-
- *Srdeční revoluce:*
- *Tepová frekvence:*
- *Tepový objem:*
- *Minutový objem:*

TEPOVÁ FREKVENCE

2) POČÍTÁNÍ TEPU

Pomůcky: stopky

a) nahmatáme puls na vřetenní tepně (*arteria radialis*) v zápěstí nad palcem. Hmatáme nejméně dvěma prsty, tj. ukazovákem a prostředníkem, ale lépe také prsteníkem a malíkem, abychom zajistili co největší dotyk hmatových podušek prstů s hledanou pulsující tepnou.

b) Počítáme, kolik tepů zjistíme za jednu minutu. Stačí počítat tep 20 vteřin a výsledek násobit třemi. Čím déle však počítáme, tím je výsledek přesnější. Kratší doba než 20 vteřin se nedoporučuje z těchto důvodů: nemůžeme počítat zlomky tepů, nýbrž jen celé jednotky; první a poslední tep daného intervalu nelze s jistotou určit; tepová frekvence periodicky kolísá.

U dětí je srdeční puls rychlejší. U novorozenců je asi 130 tepů za 1 min., pak postupně klesá až do 12 let, kdy přibližně dosahuje hodnot obvyklých v dospělosti. V předpubertálním a pubertálním období se počet tepů opět zvýší, zřejmě v souvislosti s intenzivnější látkovou přeměnou. V dospělosti závisí počet tepů na velikosti těla (u menších osob bývá rychlejší), na trénovanosti (pomalý tep u závodníků v klidu) a hlavně na převaze tlumivého nebo povzbudivého působení vegetativního nervstva. Vlákna sympatická, parasympatická činnost srdce. V dospělosti je tepová frekvence v klidu

(Ostatní kvality periferního tepu: Palpací můžeme poznat i některé další vlastnosti tepu. Je-li vzestup hmatané tepové vlny rychlý a stejně rychlý i jeho pokles, označíme tep jako „mrštný“ – *pulsus celer*. Jeho opakem je *pulsus tardus* (zdlouhavý) s pomalým průběhem tepových změn. Dá-li se tep arterie zatlačením vyšetřujících prstů snadno stlačit, mluvíme o pulzu měkkém (*pulsus mollis*), jehož opakem je pulz tvrdý (*p. durus*). Měkký puls bývá při nízkém tlaku krve, tvrdý při hypertenzi, kdy bývá také současně *pulsus tardus*. Mrštný tep bývá při zrychleném vyprazdňování tepenného řečiště (při nedomykavosti aortálních chlopní, při značné periferní vazodilataci). Konečně posuzujeme i amplitudu, velikost pulzu (*p. magnus* – vysoký, *p. parvus* – malý). Zvláště slabý, téměř nehmatný pulz označujeme jako nitkovitý (při hypotenzi, šoku).

c) TEPOVÁ FREKVENCE PŘI ZMĚNÁCH POLOHY TĚLA

1) Pokusná osoba několik minut klidně sedí, stanovíme klidovou frekvenci tepu:

2) Poté se pokusná osoba postaví a po půl minutě změříme tepovou frekvenci:

3) Poté si pokusná osoba lehne a po půl minutě změříme tepovou frekvenci:

4) Pokusná osoba se postaví a po 30 s pokusná osoba provede hluboký předklon a změříme tepovou frekvenci:.....

6) Popište změny v tepové frekvenci a **čím jsou způsobeny**:

.....

d) VÝPOČET INDEXU ZDATNOSTI, STEP – UP TEST

1) Vyšetřovaná osoba se postaví jednou nohou na židli, druhou nechá na zemi. Na signál začne pravidelně vystupovat – provádí 30 výstupů za minutu (použijte metronom), jednu nohu nechává stále na židli. Nohy při výstupech pravidelně střídá. Osoba vystupuje tak dlouho, dokud vydrží (nejdéle 5 minut).

2) Ihned po skončení se posadí a změříte jí tepovou frekvenci ve třech periodách (tep měříme 30 s, násobíme x2 do minuty):

1. období od 1 min. do 1 min a 30 sek:.....

2. období od 2 min. do 2 min a 30 sek:.....

3. období od 3 min. do 3 min a 30 sek:.....

Výpočet indexu zdatnosti: $I = \frac{\text{délka cvičení v sekundách}}{\text{součet 3 tepových frekvencí}} \times 100$

Hodnocení:	I = 80 a méně	málo výkonný
	I = 81 – 100	středně výkonný
	I = 101 – 120	dobře výkonný
	I = 121 – 140	velmi dobře výkonný
	I = nad 140	výborně výkonný

Zhodnot'te stav vyšetřované osoby:

e) DECHOVÁ ARYTMIE – k tomuto úkolu využijeme napojení na EKG v posledním úkolu

1) Změříme tep pokusné osobě při zrychleném dýchání. Zapište hodnotu:

2) Změříme tep pokusné osobě při zpomaleném dýchání: Zapište hodnotu:

Popište, co jste vysledovali a jak jsou tyto děje v organismu řízeny (které nervstvo):

.....

.....

.....

POSLECH SRDEČNÍ ČINNOSTI

K základnímu posouzení stavu srdce prováděnému při každém celkovém vyšetření pacienta se řadí vyšetření zevních projevů srdeční činnosti. Podle využití různých smyslů lze toto vyšetření rozdělit do čtyř základních skupin:

- **pohled (aspekce):** u hubenějších posluchačů může být viditelný úder srdečního hrotu
- **pohmat (palpace):** úder srdečního hrotu je hmatatelný ve 4.-5. mezižebří medioklavikulárně vlevo, u zdravých ho lze pokrýt bříškem prstu
- **poklep (perkuse):** vyklepávání srdečních hranic se dnes již běžně neprovádí pro svoji nepřesnost, přesné údaje o velikosti jednotlivých srdečních oddílů můžeme získat rentgenologickým nebo echokardiografickým vyšetřením.
- **poslech (auskultace):** je nejdůležitější fyzikální metodou vyšetření srdce, můžeme pomocí něj posoudit přítomnost a kvalitu jednotlivých srdečních ozev, popřípadě odhalit patologické srdeční šelesty a na základě rozlišení místa a času jejich slyšitelnosti identifikovat příčinu jejich vzniku.

Vyšetřující obvykle přistupuje k nemocnému z pravé strany a vyšetřuje ho v těchto polohách: vleže na znak, vleže na levém boku s levou rukou pod hlavou a vsedě, eventuálně v mírném předklonu. Podmínkou dobré auskultace srdce je tichá místnost a nemocný zásadně do pasu svlečený a pohodlně uložený. Zvuky o vyšší frekvenci (1. a 2. ozva, regurgitační šelesty) jsou lépe slyšitelné pomocí fonendoskopu s membránou. Ten však potlačuje zvuky o frekvenci nižší (pod 300 Hz). K detekci nízkofrekvenčních zvuků je vhodnější naslouchátko bez membrány zvonkového tvaru. Při jeho použití dbáme na pevné přitlačení celého obvodu zvonkového naslouchátka na povrch hrudníku. Tímto typem fonendoskopu daleko lépe slyšíme mitrální otvírací tón, 3. a 4. srdeční ozvu, diastolické šelesty mitrální a trikuspidální.

Pomůcky: fonendoskop (fonendoskop je třeba přitisknout pevně na kůži během naslouchání jím nepohybovat, aby nevznikaly rušivé zvuky) či fetální dopler.

Nejprve auskultujte podle potřeby (všimněte si charakteru ozev – jejich intenzity a doby trvání jednotlivých zvuků, délky přestávek mezi nimi):

1) Kolik slyšíme při každé srdeční akci ozev a proč, napište jejich názvy:.....

.....

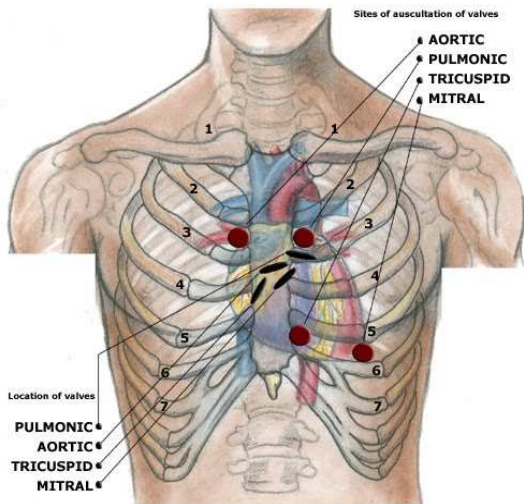
.....

2) U zdravého člověka jsou ozvy a bez.....

Při srdečních a oběhových vadách může být tep,

cizím slovem nebo jsou slyšet jiné zvuky a šelesty.

3) Projekce srdečních ozev:



Popište místo projekce jednotlivých ozev na povrch hrudníku a jejich názvy:

A:

P:

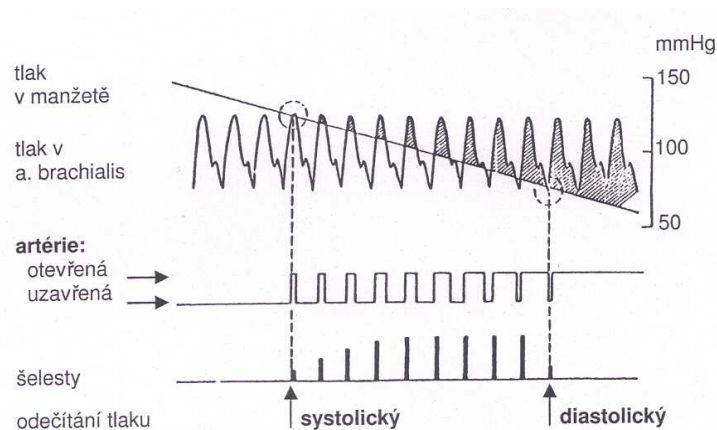
T:

M:

4) Posloucháme srdeční ozvy v místech jejich projekce na hrudník pomocí fonendoskopu či fetálního dopleru při normálním dýchání, při zástavě dechu, v expiriu a v inspiriu (při zástavě dechu v inspiriu a expiriu a při pomalém hlubokém dýchání si všimnete zejména případné změny tepové frekvence synchronní s dýcháním, tzv. dechové (respirační) arytmie).

Popište, jaké jste vysledovali rozdíly:

MĚŘENÍ KREVNIHO TLAKU



Obr. 15. Znáznornění principu nepřímého měření krevního tlaku

1) Změříme hodnoty klidového krevního tlaku digitálním tonometrem nebo Korotkovou metodou: na obnaženou paži vyšetřované osoby přiložte pevně, ale bez zaškrcení končetiny, manžetu tonometru, tak, aby
Základy antropologie 1

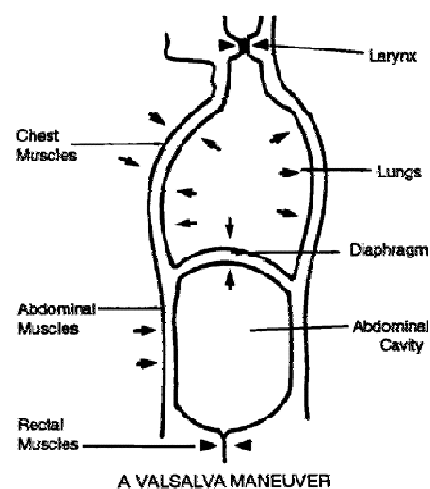
Vrátil se tlak na klidovou hodnotu do čtyř minut? Vypočítejte, kolik % byl rozdíl mezi klidovou hodnotou a hodnotou po zátěži:

5) Měření krevního tlaku při zvýšeném nitroplicním tlaku: pokusné osobě změříme systolický tlak i diastolický tlak, poté zhluboka vydechne do rtuťového manometru a udržuje přetlak po 20 sekund. Okolo 10. až 15. sekundy změříme znovu tlak. Po skončení přetlakového výdechu měříme tlak ve 30ti sekundových intervalech dokud se nevrátí do klidové hodnoty.

1. systolický i diastolický tlak klidový.....
2. systolický i diastolický tlak v 10-15 sekundě přetlaku.....
3. systolický i diastolický tlak ihned po skončení přetlaku.....
4. systolický i diastolický tlak 30 sekund po skončení přetlaku
5. systolický i diastolický tlak 60 sekund po skončení přetlaku.....

Nakreslete jednoduchý graf: osa x = čas po 30 sek., osa y = mmHg (zaneste tlak diastolický):

Jak se měnily hodnoty systolického a diastolického tlaku:



Valsalvův manévr je usilovný výdech proti uzavřené glottis, nebo proti uzavřenému nosu a ústům. Zvyšuje se při něm hrudní i břišní tlak. Jako první ho popsal ital Valsalva pro otevírání Eustachovy trubice - např. kvůli odtoku hnisu ze středního ucha. Valsalvův manévr nejprve sníží tlak v aortě, což stimuluje sympatikus a zvýší se tepová frekvence. Po skončení usilovného výdechu se tlak v aortě zase zvýší a spustí n. vagus, který zpomalí tepovou frekvenci. Tlak v hrudníku se zvýší - nejprve se tak vyplaví více krve z plic do LK a přechodně se zvýší tepový objem, ale po chvíli se naopak průtok srdcem sníží, protože do hrudníku přitéká méně krve (tlak v hrudníku zabraňuje normálnímu žilnímu návratu). Zastavuje některé tachykardie, zesiluje některé šelesty, využívá se při měření EKG atd.

ELEKTROKARDIOGRAFIE

- 1) Připojte vyšetřovaného na EKG buď přiložením malého přístroje na kůži pod levé prso a přiložením prstu na opačný svod anebo končetinovými svody na EKG:
 - červená elektroda: zápěstí pravé ruky
 - žlutá elektroda: zápěstí levé ruky
 - zelená elektroda: bérec levé nohy
 - černá elektroda: bérec pravé nohy
- 2) sledujte klidové EKG:
 - pravidelnost či nepravidelnost rytmu dle vzdálenosti RR intervalů
 - odkud rytmus vychází (sinusový rytmus: každý QRS komplex je předcházen vlnou P)
 - frekvenci srdce
 - délku trvání vlny P, úseku PQ, intervalu PQ, intervalu QRS a intervalu QT
 - konfiguraci vlny P, komplexu QRS, úseku ST a vlny T.
- 3) sledujte EKG při zátěži:
 - vyšetřovaný napojený na EKG provede 30 dřepů
 - sledujte změny oproti klidovému EKG
 - uložte a do protokolu přiložte vytištěný záznam s popisem změn.

Kardiovaskulární systém**Krevní tlak**

Dospělí: 120/80 mmHg.

Děti (výpočet): systolický tlak: $[90 + \text{věk (v letech)}] \pm 20\%$,
diastolický tlak: $[55 + \text{věk (v letech)}] \pm 20\%$.**Tepová frekvence**

Tepová frekvence (TF): 72 tepů/min.

Maximální TF při zátěži: 220-věk.

Sub-maximální TF (75%): 200-věk.

Děti: 1 týden: 100–190/min.

1 rok: 75–115/min.

6 let: 56–110/min.

Doby trvání systoly a diastoly

Srdeční revoluce při TF 72/min: 0,83 s.

Diastola při TF 65/min: 0,62 s.

Systola při TF 65/min: 0,3 s.

Diastola při TF 200/min: 0,14 s.

Systola při TF 200/min: 0,16 s.

Doba trvání fází srdečního cyklu u dospělého muže

Izovolumetrická kontrakce: 0,06 s.

*Vybrané fyziologické hodnoty***Závěr:**

Popište všechny jevy, které jste sledovali a zhodnoňte stav vašeho oběhového systému, přiložte záznam Vašeho EKG a zhodnoňte podle bodu 2) (viz výše na této straně):

Použitá literatura:

Nováková, Z., Roman, R. a kol. (2009): Praktická cvičení z fyziologie. LF MU Brno.

Suchý, J., Machová J. (1966): Praktická cvičení ze somatologie a antropologie pro pedagogické fakulty. SPN Praha.

Jelínek J., Zicháček V. (2007): Biologie pro gymnázia. Nakl. Olomouc.

Obrázky a tabulky jsou převzaty ze skript:

Nováková, Z., Roman, R. a kol. (2009): Praktická cvičení z fyziologie. LF MU Brno, str. 28, 29, 113.