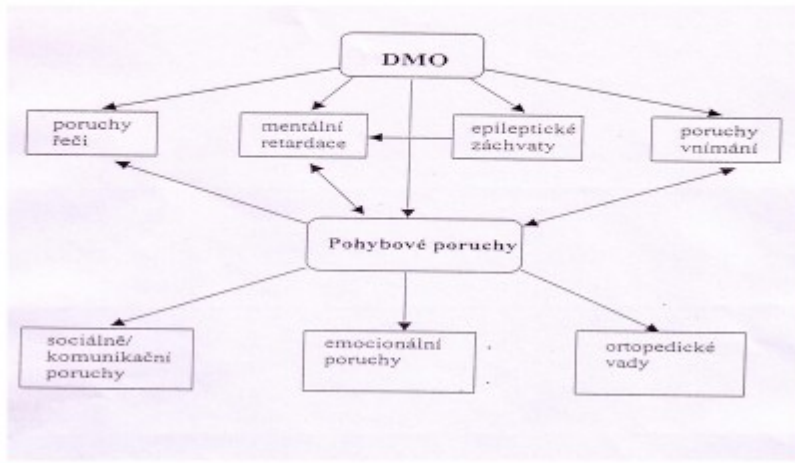


## MO a její vliv na vývoj dítěte



## Poruchy hybnosti (motoriky pohybové i mluvní)

K nim se přidružují další poškození, nejčastěji:

- **spasticita:** stav, při kterém jsou pohyby omezovány napětím svalstva
- **hypotonie:** stav sníženého svalového tonusu, reflexy snížené, vyhaslé, porucha citlivosti
- **dyskineze:** nepotlačitelné mimovolní pohyby
- **syndrom hypokinetický:** hypomimie až amimie, nedostatek mimiky, obličej bezvýrazný, mimické svaly bez pohybu

### **Poruchy hybnosti (motoriky pohybové i mluvní)**

---

- **syndrom atetoický**: vlnité nebo červovité pohyby, vznikají při každém malém podnětu, ale i spontánně samy od sebe
- **syndrom choreatický**: prudké, trhavé pohyby, neuspořádaného malého rozsahu, značné intenzity
- **syndrom balistický**: rychlé pohyby často celých končetin
- **syndrom myoklonický**: drobné trhavé záškuby svalstva

### **Mentální postižení: různý stupeň, až 66 % dětí s MO má poruch intelektu**

---

#### **Zvláště u formy:**

- hypotonické
- kvadraparetické
- mozečkové  
(20 – 30% výskytu MR při těchto formách)

## **Smyslové vady: až 20%**

---

- strabismus (šilhavost)
- amblyopie (tupozrakost): pokud není korigován strabismus
- retinopatie nedonošených (dystrofie sítnice): vede ke krátkozrakosti (myopie) až k slepotě
- poruchy sluchu: nejčastěji u dyskinetických forem

## **Poruchy řeči (symptomatické poruchy) až 75%**

---

- různý druh a stupeň
- projevuje se poruchou dýchání, fonace, artikulace, síly, rytmu, melodie, plynulosti a srozumitelnosti řeči
- nejčastěji dysartrie,
- huhňavost, koktavost

## **Ortopedické vady:**

---

**U spastických nebo smíšených  
spasticko-atetotických forem MO:**

- deformity DKK
- vadné držení těla
- vadné postavení kyčlí a jiné

## **Cerebrální záchvaty a epilepsie: 15 až 75 %**

---

**Porucha vědomí, projevující se záchvaty  
různého charakteru:**

- grand mal: záchvat provázený bezvědomím, křečemi, pomočením, pokousáním
- petit mal: mráкотný stav se záškuby v určitých svalových skupinách bez ztráty vědomí
- reflexní epilepsie: čichové záchvaty, muzikogenní, fotogenní,...