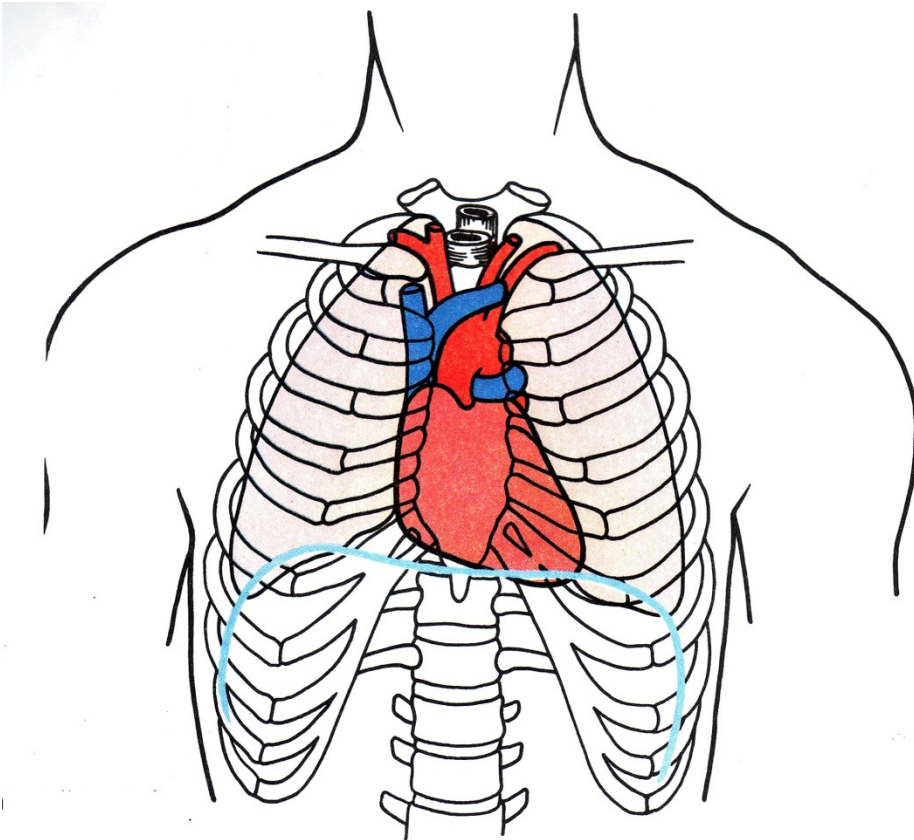
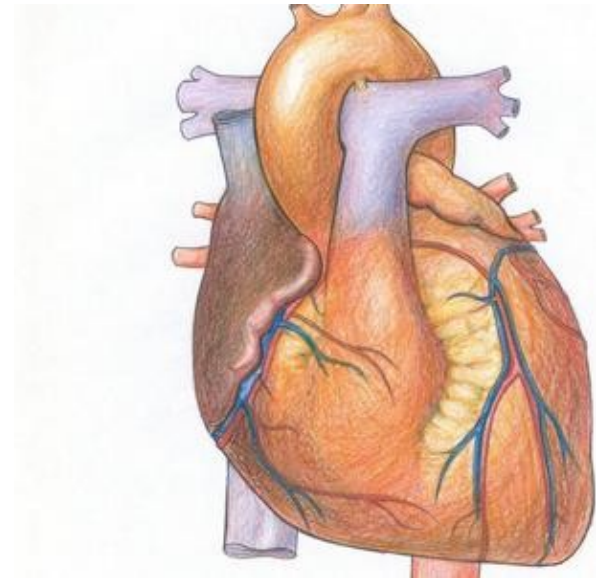


Téma: Kardiovaskulární soustava

Srdce (lat. cor, řec. kardia)



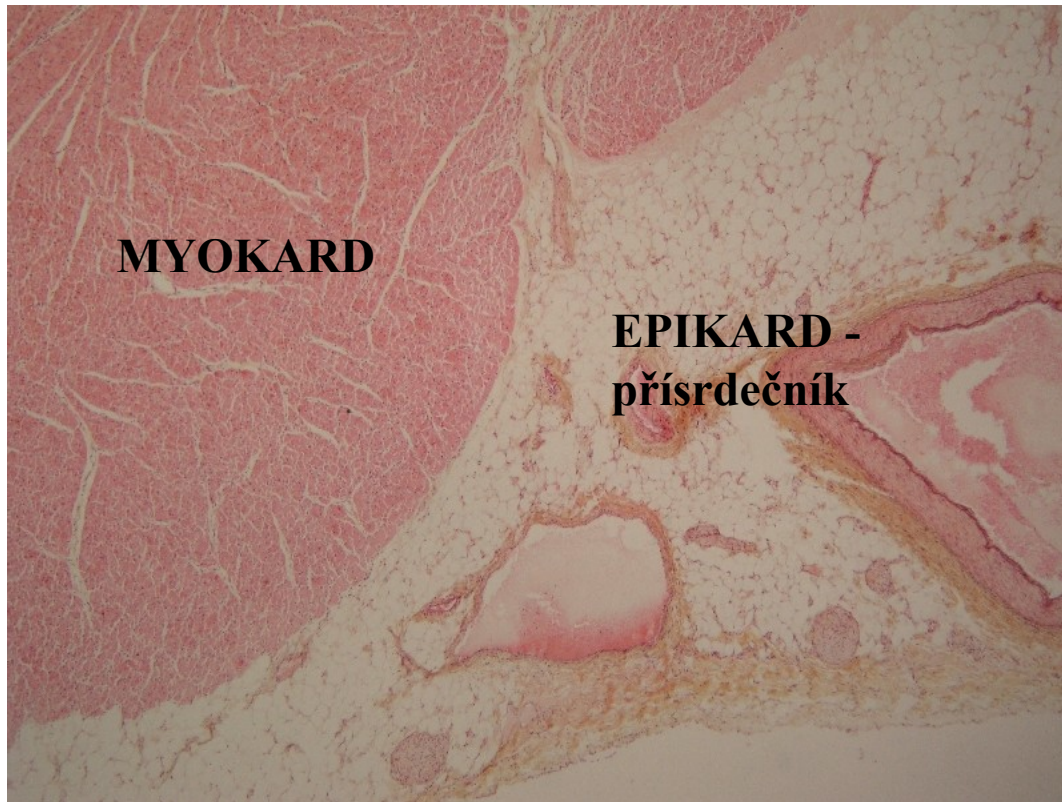
Uložení srdce v dutině hrudní
za hrudní kostí více vlevo.



Hmotnost dospělého srdce: 230 – 340 g.

Stavba srdeční stěny

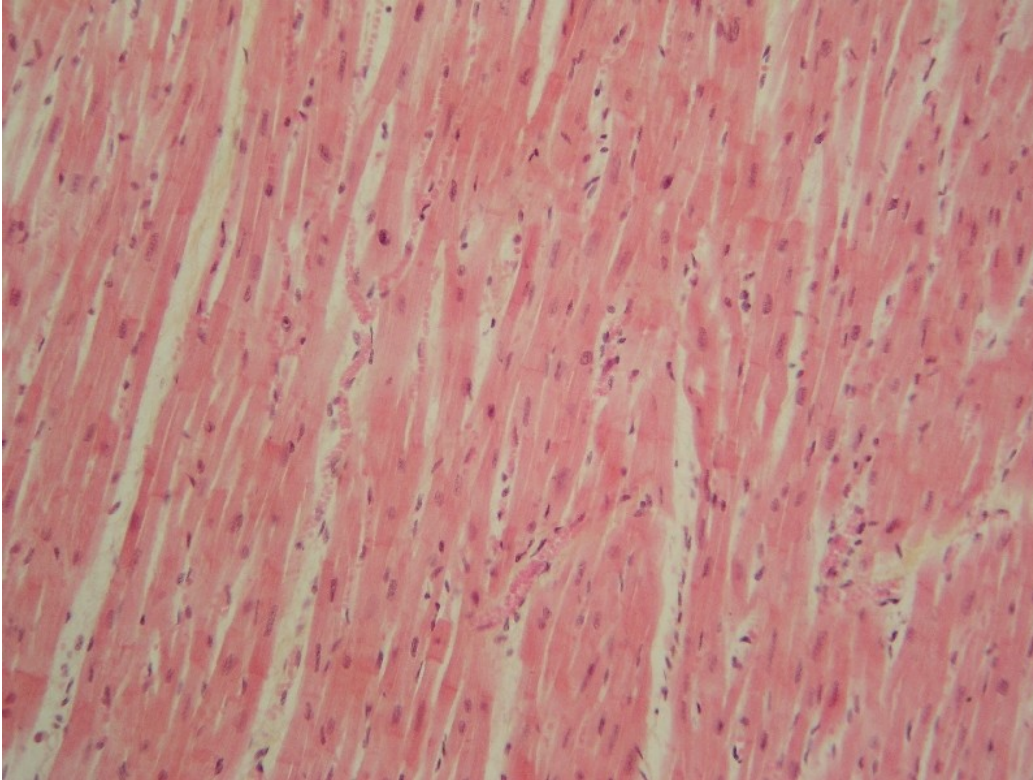
1. Zevní vrstva: přísrdečník - EPIKARD



Tenká vazivová vrstva, přechází i na velké cévy, které jsou spojeny se srdcem.

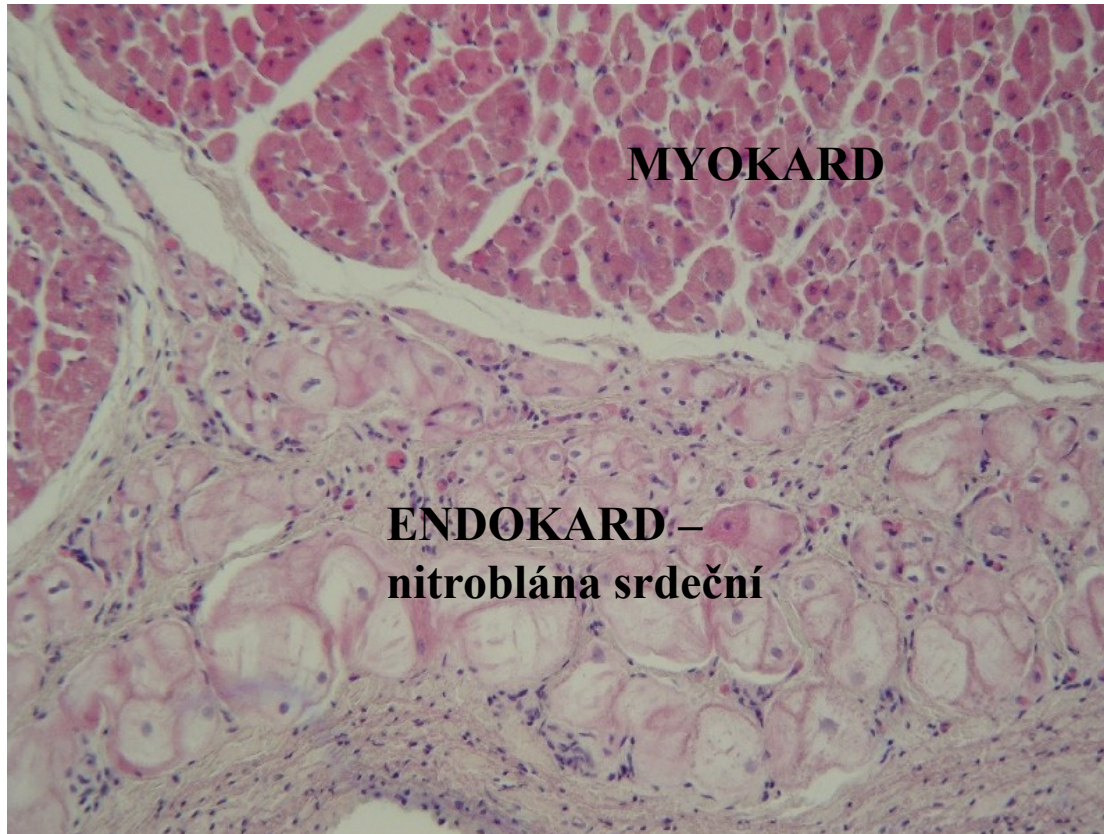
Vytváří vazivový vak v němž je uloženo srdce: **osrdečník – PERIKARD.**

2. Střední vrstva: MYOKARD



NNNejmohutnější vrstva, tvořena srdeční svalovinou - myokard.

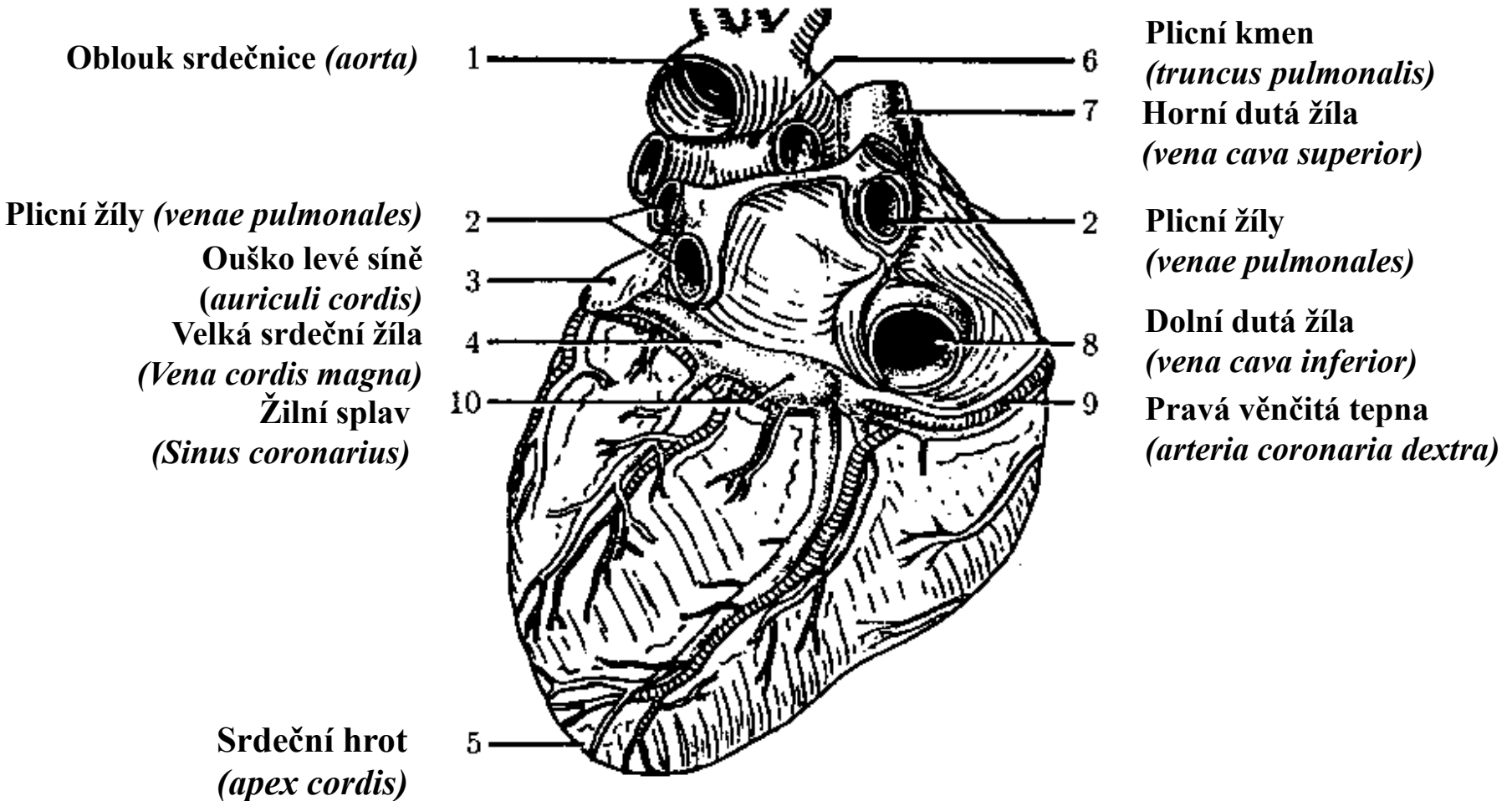
3. Vnitřní vrstva: nitroblána srdeční - ENDOKARD



Tenká vazivová vrstva, která pokrývá vnitřní plochu srdečního svalu.

Na straně smáčené krví kryta endotelem (vytváří srdeční chlopně).

Stavba srdce zezadu a zdola



Průtok krve srdcem

