

# Dětská otorinolaryngologie

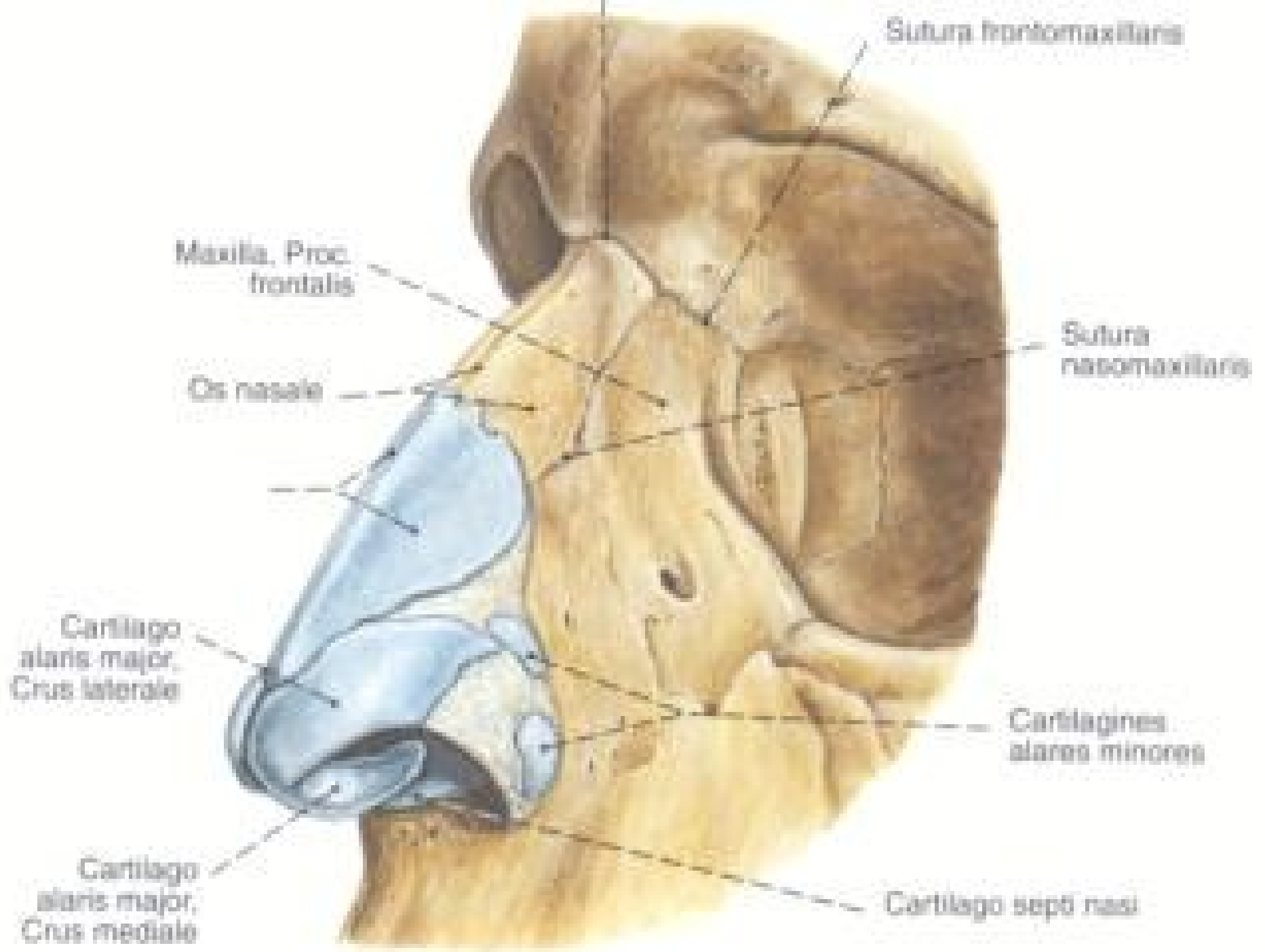
MUDr. M.Máchalová  
Dětská ORL klinika FN Brno

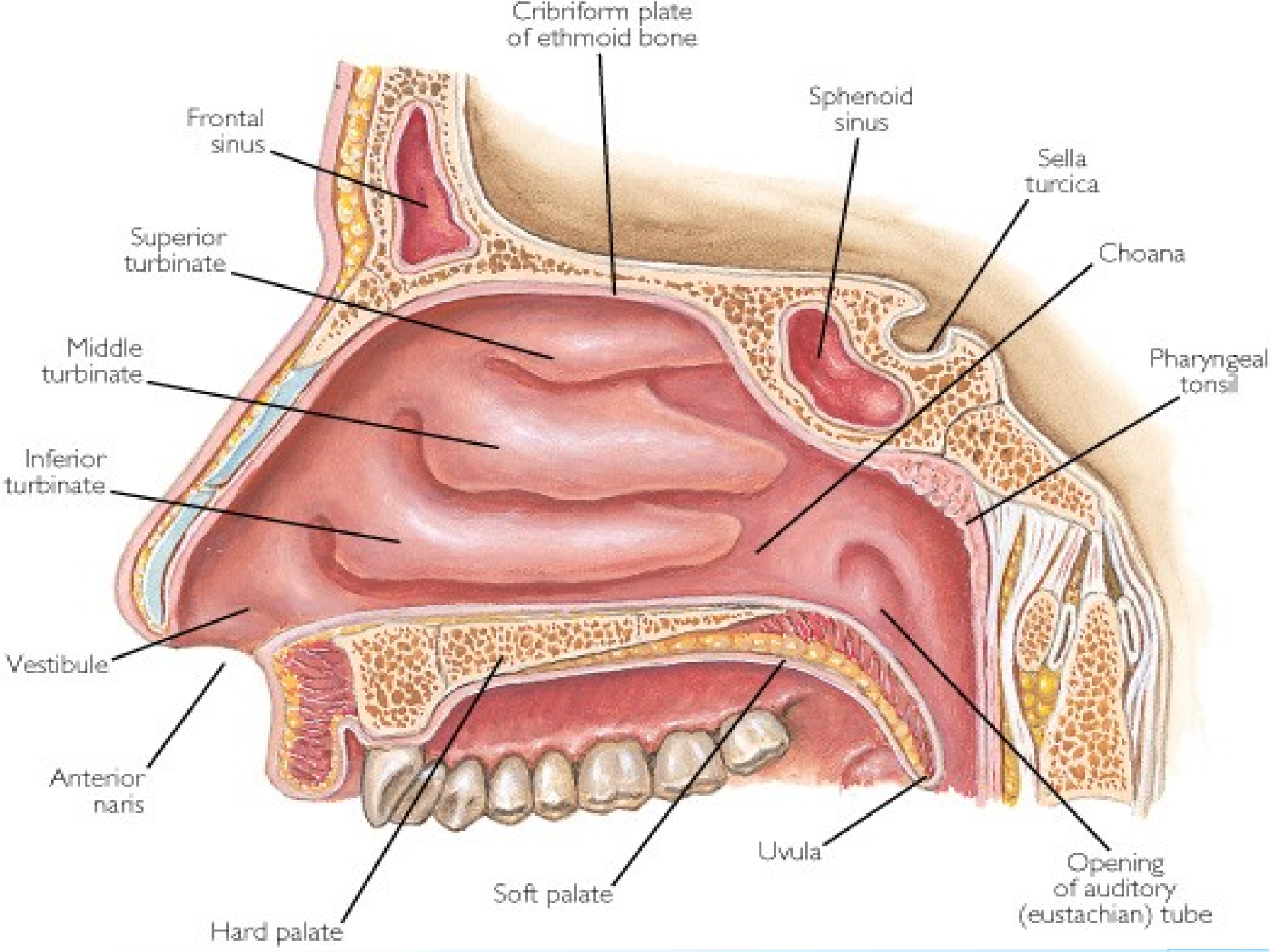
# Anatomie nosu

1. zevní nos
2. přepážka nosní
3. lastury, nosní průchody
4. choany
5. vedlejší nosní dutiny

# NOS – obecné poznámky

- horní část - kostěnná
- dolní část – chrupavčitá
- zevně je nos krytý kůží
- vnitřní část nosu je kryta sliznicí s respiračním epitelem , cylindrický s **řasinkami**
- sekreční žlázy produkují hlen
- v horní části dut. nosní je uložen čichový orgán





# Funkce nosu

- dýchací
- čistící
- ohřívání vdechovaného vzduchu
- obranná – kýchací reflex
- součást rezonančních prostor – barva hlasu
- čichová

# Vyšetření nosu a VDN

- vyšetření zevního nosu
- vyšetření nosních průduchů – přední, zadní rhinoskopie, vyšetření endoskopem
- vyšetření nosní průchodnosti
- vyšetření čichu (olfaktometrie) – poruchy kvantitativní a kvalitativní
- zobrazovací vyšetřovací metody na VDN

# Vrozené vývojové vady nosu

- méně časté
- nejčastější atrézie choan
- vrozené píštěle ve střední části nosu



# Záněty nosu

- rýmy, záněty nosohltanu - nejčastější onemocnění
- akutní, chronické, alergické
- virové, bakteriální superinfekce
- nosní kapky, vincentka, odstraňování sekretu, antihistaminika, nasální kortikoidy

# Záněty VND

- rhinosinusitida (zbytnění sliznice nosu i dutin)
- komplikace rýmy, bakteriální infekce
- nejčastěji ethmoidy a čelistní dutiny
- terapie (širokospektrá ATB, antihistaminika, dekongestencia, punkce u dětí vyjímečně)
- akutní orbitocelulitida - (nejčastější komplikace akutního zánětu VND u dětí )
- chronické záněty VND u dětí méně časté

# Úrazy, cizí tělesa, krvácení z nosu

- **úrazy** - zevní (sport, brachiální násilí), deformity nosu zevně a nosní přepážky (hematom, absces nosní přepážky)
- **cizí tělesa** - malé děti, organická i neorganická
- **krvácení** - nejčastěji z rozšířených žilek v oblasti přední části přepážky , terapie (zvlhčování, Ascorutin, chemokaustika, elektrokaustika)

# Cross-section of the nasal cavity and its vascular sources

Anterior ethmoid arteries

Kiesselbach's plexus  
(network of arteries  
in the front  
nasal cavity)

Nose

Bleeding  
from the  
nostril

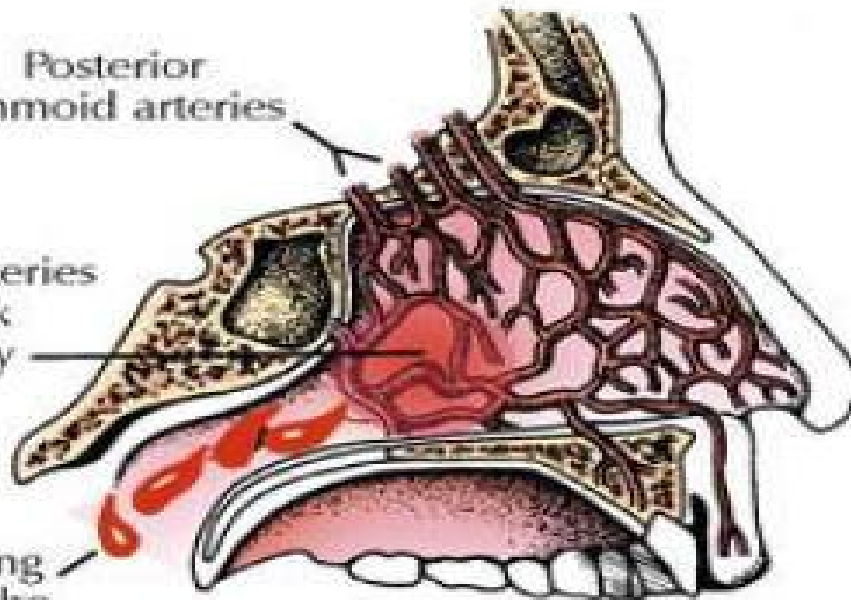
Hard palate (roof of the mouth)



Posterior  
ethmoid arteries

Network of arteries  
in the back  
nasal cavity

Bleeding  
down the  
throat



# Nádory nosu a VND

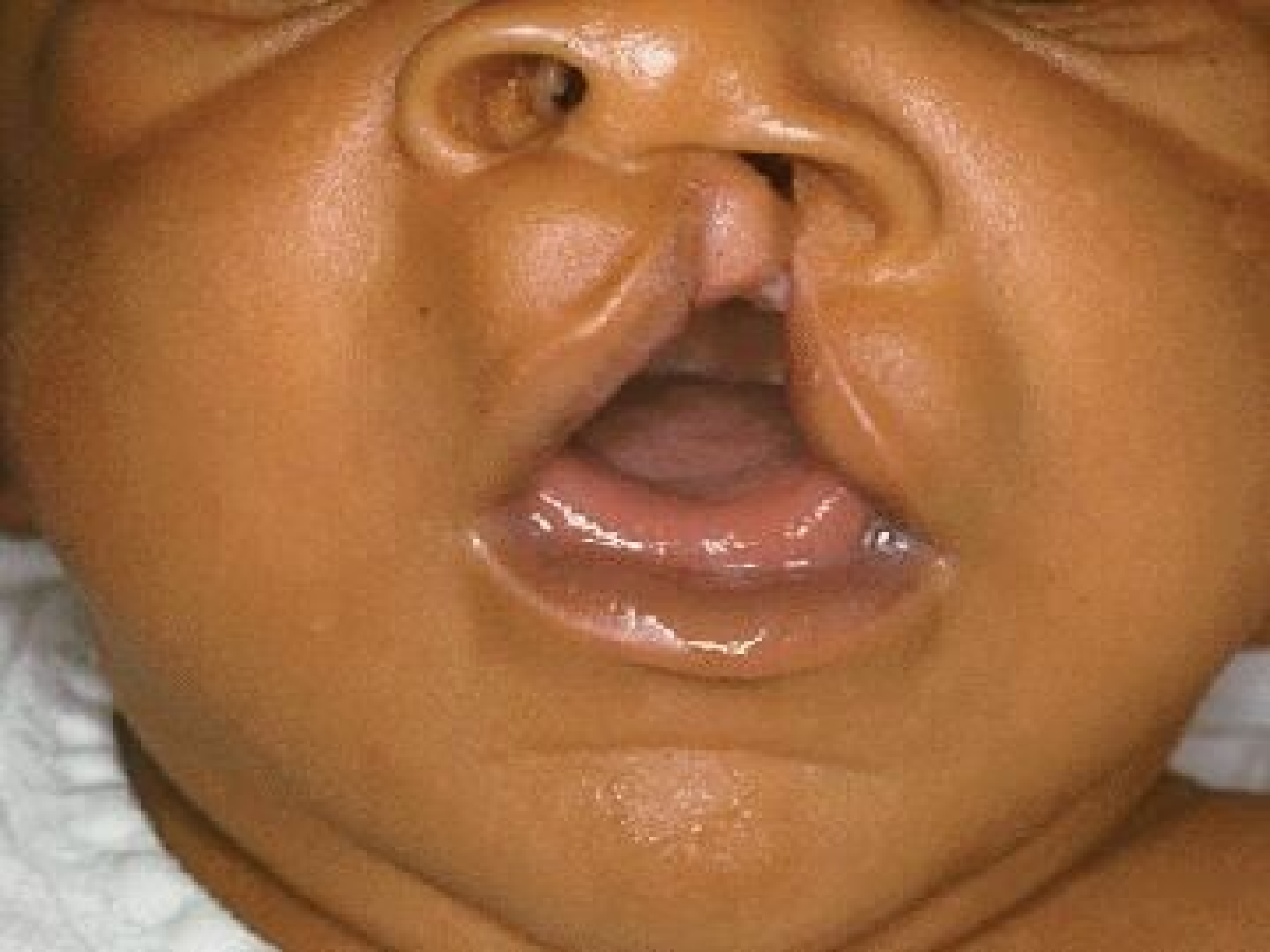- **benigní** (papilomy, fibromy, osteomy, hemangiomy)
- **juvenilní angiofibrom nosohltanu** (chlapci, puberta, snížená průchodnost nosu, opakované krvácení, terapie chirurgická )
- **maligní** - rhabdomyosarkom - (deformita skeletu, invazivní růst )

# Nosohltanová mandle


- lymfatická tkáň v klenbě nosohltanu
- dětský věk, po pubertě involuce
- zbytnění, chronický zánět
- terapie chirurgická - adenotomie - u dětí v celkové anestézii s intubací
- opak. infekty HCD, záněty středouší
- obturace nosu, dýchání ústy, chrápání, huhňavá řeč
- špatný vývoj chrupu, patra
- noční pomočování
- chronický zdroj infekce

# Vrozené vývojové vady hltanu

- rozštěpové vady rtu a patra - nejčastější v.v.v. v ORL oblasti
- kompletní , částěčné
- otitidy, nedoslýchavost, vady řeči, ortodontické vady, kosmetické vady
- terapie- od časného kojeneckého věku - řada plastických operací
- multioborová spolupráce (plastik, ORL, foniatr, ortodontista )







**Děkuji za pozornost**