

Opěrná soustava

Obecné vlastnosti lidské kostry

- tvoří přibližně 15 % hmotnosti člověka, obsahuje zhruba 210 kostí
Počet kostí je diskutabilní údaj, neboť záleží na definici pojmu "kost". Počet "kostí" se v průběhu života mění, neboť některé původně samostatné kosti srůstají (u novorozence se uvádí 270 kostí a u dospělého 206 kostí).
- základní opora těla, mechanická ochrana orgánů (například mozku, míchy, srdce, plic...)
- upínají se na ni svaly, umožňuje pohyb
- zajišťuje tvorbu krve (krevních tělísek)
- zásoba vápníku a fosforu

Stavba kosti

Na povrchu kostí je vždy kompaktní kostní tkáň, uvnitř je spongiózní kostní tkáň, kosti jsou obaleny okosticí.

Kosti se podle tvaru a vnitřní stavby třídí na **krátké a ploché** (vznikají z jediného základu, uvnitř zpravidla neobsahují dutinu) a **dlouhé** (vznikají ze tří základů, uvnitř mají dutinu).

Stavba dlouhé kosti

diafýza = tělo dlouhé kosti

epifýza = kloubní hlavice dlouhé kosti

kompaktní kostní tkáň: tvoří povrchový základ kosti

spongiózní kostní tkáň: tvoří výplň hlavic. V nejvíce zatížených kostech (stehenní, holenní) jsou vlákna ("trámečky") spongiózní tkáně uspořádána do tvaru klenby – vytvářejí tzv. vnitřní architekturu kosti.

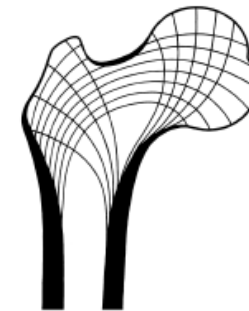
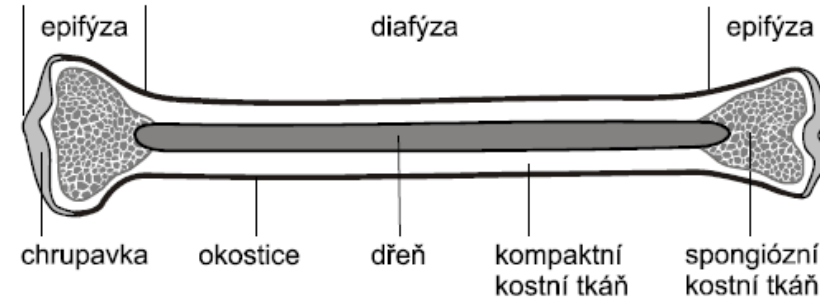
okostice (*periosteum*): vazivová blána na povrchu kosti, je citlivá (obsahuje nervová zakončení) a prokrvená, zajišťuje výživu kosti, růst kosti do šířky a hojení zlomenin

kloubní chrupavky: na epifýzách, zajišťují pružný a hladký kontakt se sousedními kostmi

kostní dřev (*medulla ossis*): vyplňuje nejen dutinu v diafýze, ale i dutinky ve spongiózní tkáni

červená dřev – vytváří krevní tělíčka (červené a bílé krvinky, krevní destičky), u dítěte ve všech kostech, v dospělosti hlavně v krátkých a plochých kostech (obratle, žebra, pánev...) a v hlavicích některých dlouhých kostí

žlutá a šedá dřev – vzniká z červené dřevě uvnitř dlouhých kostí postupným ukládáním tuku, nemá schopnost krvetvorby (lidově nazývaná "morek")



Spojení kostí

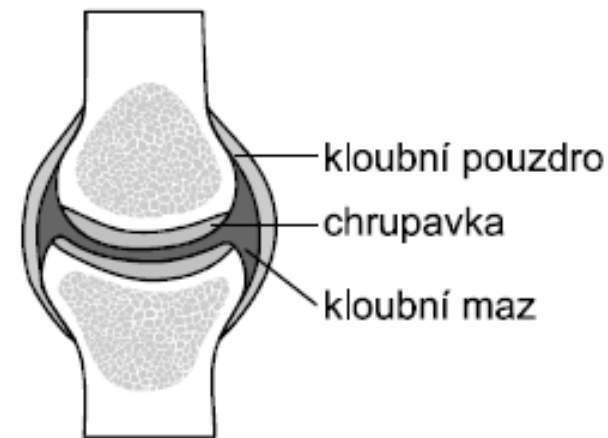
srůst – např. kost pánevní (= srůst kosti kyčelní, sedací a stydké), kost křížové (= srůst 5 obratlů)

spojení vazivem – velmi málo pohyblivé, typickým příkladem jsou **lebeční švy**

spojení chrupavkou – mírně pohyblivé, dobře odolává tlaku (spojení žeber s hrudní kostí, meziobratlové ploténky)

kloub – pohyblivé spojení, kosti se dotýkají v místě kloubních chrupavek, mezi nimi je **kloubní maz** (řidká tukovitá hmota), celý kloub je obalen **kloubním pouzdrmem** (pevná "manžeta" z vaziva)
Podle tvaru někdy jeden konec kosti označujeme jako "hlavici" a druhý konec jako "jamku".

menisky – pomocné chrupavčité destičky v kolenním kloubu, pomáhají lépe rozkládat tlak



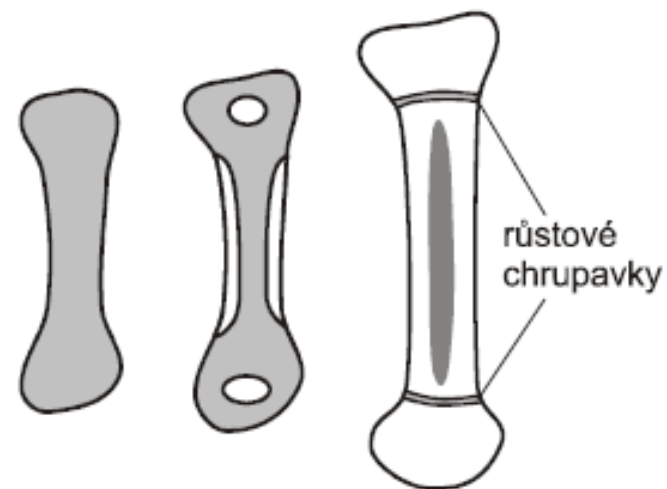
Vznik kostí

Kosti vznikají postupnou **osifikací** (ukládáním solí vápníku a fosforu) základu z **chrupavky** (nejčastější případ) nebo z **vaziva** (některé kosti lebky).

Podmínkou správné osifikace je nejen dostatek minerálních solí (především vápníku), ale také přítomnost **vitaminu D**, který stimuluje ukládání vápníku do kostní hmoty. Část vitaminu D vzniká v pokožce působením UV záření, zbytek musí člověk přijímat v potravě.

Krátké a ploché kosti většinou osifikují z jednoho místa.

Dlouhé kosti osifikují ze tří míst: **Diafýza** osifikuje z povrchu směrem do středu, **epifýzy** postupně osifikují ze středu k povrchu. Mezi diafýzou a epifýzami se dlouho zachovává chrupavčitá vrstvička – **růstová chrupavka**, která zajišťuje růst kosti do délky (aktivní do 15 až 18 let, úplně zaniká ve věku 18 až 25 let).



Stavba lidské kostry

Páteř (*columna vertebralis*)

- Tvoří hlavní osu těla, chrání míchu.
- Je složena z **obratlů**. Základem obratle je **tělo** (směřuje dopředu), na něj nasedá **oblouk** uzavírající **otvor** (jím prochází mícha). Z oblouku dozadu vyrůstá **trnový výběžek** a do stran **příčné výběžky**.
- Těla obratlů jsou spojena **meziobratlovými ploténkami** (chrupavčité s vazivovým jádrem).

V souvislosti se vzpřímenou postavou má lidská páteř **dvojesovité zakřivení**. Prohnutí směrem dopředu se nazývá **lordóza** a nachází se v oblasti krční a bederní. Prohnutí dozadu se nazývá **kyfóza** a je v oblasti hrudní a křížové části páteře.

Krční páteř (*vertebrae cervicales*)

- **7 obratlů**, obratle mají malá těla a krátké trnové výběžky
- 1. obratel = **nosič** (*atlas*), kloubně se upíná na týlní kost; toto spojení umožňuje vertikální pohyby hlavy
- 2. obratel = **čepovec** (*axis*) má čep (na něj nasedá atlas); toto spojení zajišťuje horizontální pohyb hlavy

Hrudní páteř (*vertebrae thoracicae*)

- **12 obratlů**, obratle mají dobře vyvinuté všechny části, včetně **dlouhých trnových výběžků**
- obratle mají kloubní plošky, na které **nasedají žebra**

Bederní páteř (*vertebrae lumbales*)

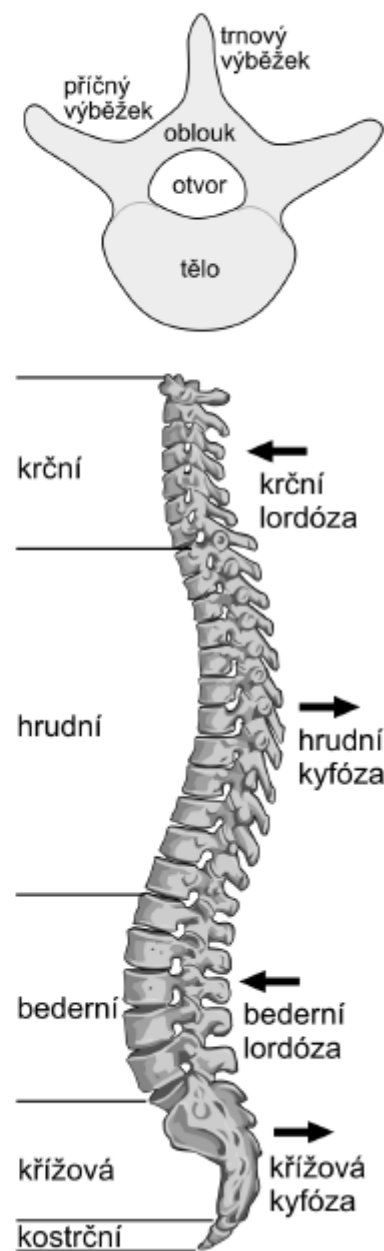- **5 obratlů**, obratle mají **mohutná těla** (nesou největší zátěž), trnové výběžky tupě zakončené

Křížová kost (*os sacrum*)

- **5 srostlých obratlů**, na křížovou kost se napojují pánevní kosti

Kostrč (*os coccygis*)

- **4 až 5 zakrnělých obratlů**, zůstaly jen zbytky těl, často srůstají dohromady



Hrudník (*thorax*)

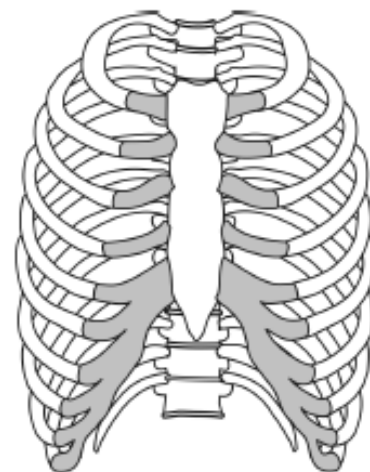
Žebra (*costae*)

Celkem 12 párů, z toho:

- 7 párů – **pravá žebra**: předním koncem se pomocí chrupavky upínají na hrudní kost
- 3 páry – **nepravá žebra**: pomocí chrupavky se upínají na chrupavku posledního (7.) pravého žebra
- 2 páry – **volná žebra**: neupínají se na hrudní kost, končí volně ve svalovině

Hrudní kost (*sternum*)

- je rozdělena na tři části (rukojeť, tělo a mečovitý výběžek), na její horní část se upínají klíční kosti



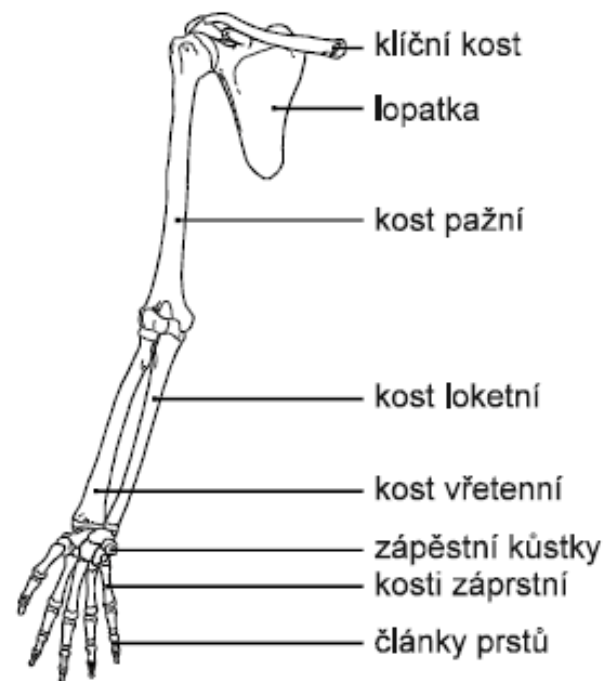
Horní končetina

Lopatkový pletenec

- **lopatka** (*scapula*)
- **klíční kost** (*clavicula*) – upíná se na výběžek lopatky (nadpažek) a na rukojeť hrudní kosti

Volná končetina

- **pažní kost** (*humerus*)
- **loketní kost** (*ulna*) – tvoří loketní výběžek a směřuje k malíkové hraně ruky
- **vřetenní kost** (*radius*) – směřuje k palcové hraně ruky
- 8 **kůstek zápěstních** (*ossa carpi*)
- 5 **kostí záprstních** (*ossa carpi*)
- 14 **článků prstů** (*ossa digitorum*) – všechny prsty mají po 3 článcích s výjimkou palce (má jen 2 články)



Dolní končetina

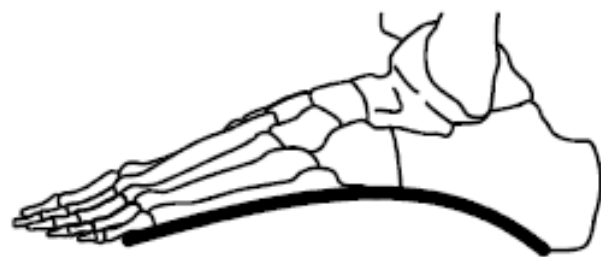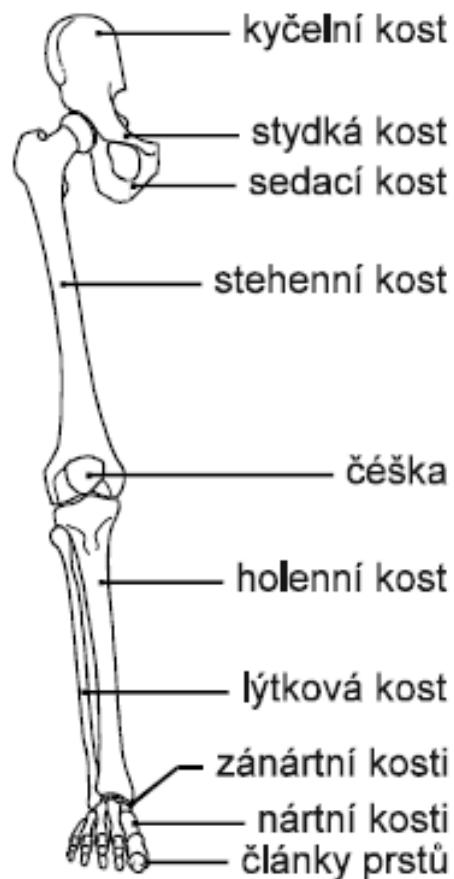
Pánevní pletenec = pánev (*pelvis*)

- pánevní kost (*os coxae*) – vzniká srůstem tří kostí (kyčelní, sedací a stydké)

Volná končetina

- **stehenní kost (*femur*)** – těsně za hlavicí kyčelního kloubu je zúžené místo (krček)
- **česka (*patella*)** – chrání kolenní kloub
- **holenní kost (*tibia*)** – mohutnější, směřuje k vnitřní straně nohy (tvoří vnitřní kotník)
- **lýtková kost (*fibula*)** – tenčí, směřuje k vnější straně nohy (tvoří vnější kotník)
- **7 kostí zánártních (*ossa tarsi*)** – nejmohutnější z nich je patní kost
- **5 kostí nártních (*ossa metatarsi*)**
- **14 článků prstů (*ossa digitorum*)** – všechny prsty mají po 3 článcích s výjimkou palce (jen 2 články)

Kosti chodidla pomocí vazů a šlach vytvářejí **příčnou i podélnou klenbu**, která zmírňuje nárazy při chůzi, a tím snižuje zátěž kloubů i páteře.



Lebka (*cranium*)

Chrání mozek, který je uložený v dutině (**mozkovně**).

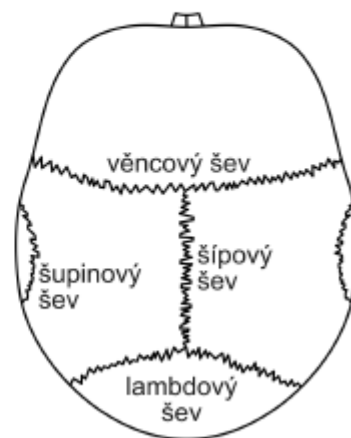
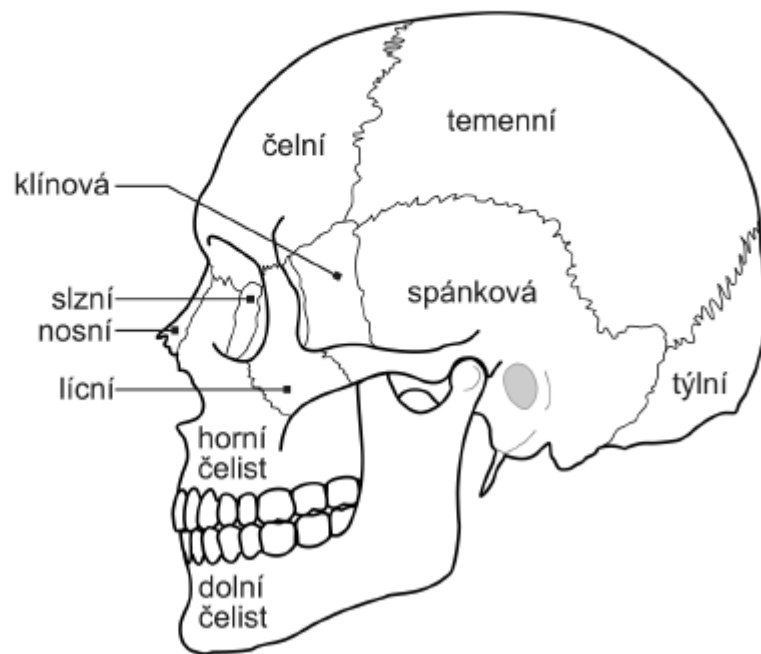
Mozková část

- **čelní kost** (*os frontale*) – nepárová, tvoří základ čela a strop očních
- **temenní kost** (*os parietale*) – párová, tvoří vrchol lebeční klenby
- **týlní kost** (*os occipitale*) – nepárová, obsahuje týlní otvor (jím vstupuje mícha)
- **spánková kost** (*os temporale*) – párová, uvnitř obsahuje orgány ucha (včetně tří sluchových kůstek), s výběžkem lící kosti tvoří tzv. **jařmový oblouk**
- **klínová kost** (*os sphenoidale*) – nepárová, velmi složitý tvar, obsahuje žlábek („turecké sedlo“), v němž je uložen podvěsek mozkový (hypofýza)
- **čichová kost** (*os ethmoidale*) – tvoří strop nosní dutiny (zvenku není vidět),

Obličejová část

- **horní čelist** (*maxilla*) – párová
- **dolní čelist** (*mandibula*) – nepárová, kloubně spojena se spánkovou kostí
- **lící kost** (*os zygomaticum*) – párová, její výběžek spolu s výběžkem kosti spánkové vytváří **jařmový oblouk** (úpon žvýkacích svalů a ochrana čelistního kloubu)
- **slzní kost** (*os lacrimale*) – párová, tvoří vnitřní část očnice
- **nosní kost** (*os nasale*) – párová, tvoří kostěný podklad hřbetu nosu
- **radličná kost** (*vomer*) – nepárová, zvenku neviditelná, tvoří zadní část nosní přepážky
- **patrová kost** (*os palatinum*) – párová, tvoří zadní část tvrdého patra (navazuje na horní čelist)
- **jazyk** (*os hyoideum*) – nepárová kůstka pod dolní čelistí, podepírá jazyk a je na ni zavěšen hrtan; k ostatním částem lebky je připojena pomocí vaziva

Pro kosti lebky je typické spojení pomocí **švů**. K nejvýraznějším švům patří **lambdový šev** (mezi týlní kostí a temenními kostmi), **šípový šev** (mezi oběma temenními kostmi), **věncový šev** (mezi temenními kostmi a čelní kostí) a **šupinový šev** (párový, mezi kostí temenní a spánkovou).

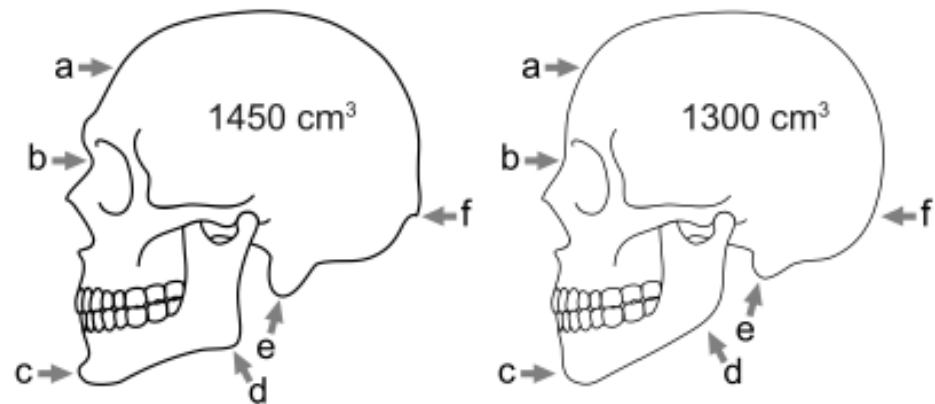


Pohlavní rozdíly na lebce

Mužská lebka (vlevo) má v porovnání se ženskou lebkou šikmo ustupující čelo (a), mohutnější nadočnicové oblouky a výrazný žlábek mezi čelem a kořenem nosu (b), výraznější bradový výběžek (c), robustnější úhel dolní čelisti (d), mohutnější výběžky na spánkové kosti (e) a zřetelný hrbol na týlní kosti (f = úpon trapézového svalu).

Lebky se liší i průměrným objemem mozkovny.

Část lebek (přibližně 20 %) má však tyto znaky tak nezřetelné, že podle nich pohlaví spolehlivě určit nelze.



Poruchy opěrné soustavy

zlomenina (fraktura): porušená kostní tkáň, k obnově je nutná funkční okostice, pro zdárný srůst je potřebná fixace (pevný obvaz, dočasně kovové spoje ap.)

podvrtnutí (distorze): vlivem nárazu kloubní hlavice dočasně opustí kloubní jamku, ale vrátí se zpět. Dojde však k porušení kloubního pouzdra (bolest, otok...), často i k porušení cév (krevní výron). Pro dobrý srůst narušeného pouzdra je vhodná fixace (pružné obinadlo ap.).

vymknutí (luxace): kloubní hlavice opustí kloubní jamku a nemůže se vrátit zpět (velká bolest). Je porušeno nejen kloubní pouzdro, ale hrozí i trvalé poškození kloubní chrupavky. Návrat kloubu do správné polohy je nutné přenechat odborníkům.

křivice (rachitis): nedostatečná osifikace při růstu kostí, způsobená nedostatkem vápníku nebo (častěji) nedostatkem vitamínu D. Kostí jsou slabé, měkké a špatně snášejí zátěž – deformují se (hlavně kosti dolních končetin). U nás je porucha velmi vzácná, prevencí je podávání vitamínu D.

skolióza: vývojová deformace páteře (nesprávným působením svalů a nervů, někdy vlivem nevhodné zátěže), většinou vybočení do strany. Léčí se cvičením, těžší formy podpurnými korzety a chirurgicky.

plochá noha: vývojová deformace – nedostatečná klenba chodidla. Příčinou bývá například zvýšená zátěž (obezita, někdy i sport) nebo nevhodná obuv. Projevuje se větší únavou a bolestivostí nohou při chůzi, klouby dolních končetin trpí většími nárazy.

osteoporóza ("řidnutí kostí"): úbytek kostní tkáně uvnitř kostí (zvětšování dutinek ve spongiózní tkáni), kosti jsou křehčí, snáze se lámou, někdy doprovázeno bolestmi a deformacemi kostí. Často se vyskytuje u žen po menopauze. Prevencí je dostatečný přísun vápníku i vitamínu D a aktivní pohyb. Součástí léčby žen po menopauze bývá i podávání hormonů (estrogenů).

artróza: porucha kloubu – poškození a úbytek kloubní chrupavky, většinou v důsledku stáří a zvýšené zátěže (např. u obezity), častá hlavně u kyčelního kloubu. Postižené klouby bolí, postupně se zhoršuje jejich pohyblivost, až mohou znehybnět úplně (pak je nutné postižený kloub nahradit umělou náhradou = endoprotézou).

artritida = zánět kloubu: vlivem dlouhodobého podráždění (cizorodé látky, vleklá infekce, nevhodné zatížení...) je kloub bolestivý, oteklý, zatuhlý a citlivě reaguje na tlak (revmatismus). Může postihovat jakékoliv klouby, někdy vede i úplnému znehybnění.

dna (podagra): zvláštní typ zánětu kloubu – v kloubech se usazují krystalky kyseliny močové, kloub zčervená, oteče a silně bolí (časté u kloubů palce). Příčinou bývá nesprávná životospráva – dlouhodobý nadbytek bílkovin v potravě (při jejich štěpení vzniká močovina a z ní kyselina močová).

vyhřeznutí meziobratlové ploténky: vlivem nevhodného zatížení (hlavně v bederní páteři) se naruší pevné okrajové vrstvy ploténky a její měkké jádro vyhřezne ven a tlačí na míchu nebo na vystupující nervy (znehybnění, bolest, někdy křeče nebo ztráta citlivosti)

Děkuji za pozornost