

BULBÁRNÍ SYMPTOMY PO OPERACI VESTIBULÁRNÍHO SCHWANNOMU – KAZUISTIKA

BULBAR SYMPTOMS AFTER VESTIBULAR SCHWANNOMA SURGERY – CASE REPORT

Mgr. Naděžda Lasotová¹, MUDr. Marcela Dubová², MUDr. Miloš Duba³,
MUDr. Nikola Mišurová², prof. MUDr. Martin Smrčka, Ph.D., MBA³

¹Neurologická klinika FN Brno

²Oddělení ORL FN Brno

³Neurochirurgická klinika LF MU a FN Brno

Korespondenční autor:

Mgr. Naděžda Lasotová

Neurologická klinika FN Brno, Pracoviště Nemocnice Bohunice a Porodnice, Jihlavská 20, 625 00 Brno, tel.: 532 23 2008

lasotova.nadezda@fnbrno.cz



Mgr. Naděžda Lasotová



MUDr. Nikola Mišurová



MUDr. Marcela Dubová



prof. MUDr. Martin Smrčka, Ph.D., MBA



MUDr. Miloš Duba

poruše sluchu, ale může dojít i k rozvoji bulbárního syndromu perioperačním funkčním postižením periferních nervů v blízkosti lokalizace tumoru. Příspěvek prezentuje roli klinického logopeda v diagnostice a terapii u pacientky po operaci vestibulárního schwannomu s rozvojem bulbární symptomatiky.

Klíčová slova

vestibulární schwannom, bulbární symptomy, flexibilní endoskopické vyšetření polykání, terapie dysfagie

Abstract

Vestibular schwannoma is a posterior cranial fossa tumour, which is usually manifested by unilateral perceptual hearing loss, tinnitus, vertigo, facial tingling, etc. Therapy of vestibular schwannoma is chosen according to the size of tumour, its location and growth rate. Therapeutic procedures include microsurgical treatment and/or stereotactic radiosurgery and radiotherapy. Unilateral hearing loss occurs postoperatively, but bulbar syndrome may also develop through perioperative functional impairment of the peripheral nerves near the tumour site. The paper presents the role of a Clinical Speech Therapist in the diagnosis and therapy in a patient after vestibular schwannoma surgery with the development of bulbar symptoms.

Abstrakt

Vestibulární schwannom patří mezi tumory zadní jámy lební a obvykle se projevuje jednostrannou percepční nedoslýchavostí, tinnitem, závratí, brněním v obličeji apod. Terapie vestibulárního schwannomu se volí podle velikosti tumoru, jeho lokalizace a rychlosti růstu. Mezi terapeutické postupy patří mikrochirurgická léčba a/nebo stereotaktická radiochirurgie a radioterapie. Pooperačně dochází k jednostranné

Keywords

vestibular schwannoma, bulbar symptoms, fiberoptic endoscopic evaluation of swallowing, dysphagia therapy

Vestibulární schwannom

Nádory kraniálních a spinálních nervů tvoří poměrně vzácnou skupinu léze periferních nervů (Ambler, 2013). Vestibulární schwannom (neurinom akustiku, neurilemnom akustiku, nádor mostomozečkového koutu, intrakraniální schwannom) je nejčastějším tumorem zadní jámy lebni

vycházející z buněk Schwannovy pochvy vestibulární části n. vestibulocochlearis (n. statoacusticus) v místě junkce centrálního a periferního myelinu (Zvěřina, 2010, wikiskripta [online]). Vyskytuje se nejčastěji mezi 30. až 50. rokem věku s incidencí 1,2 případů / 100 000 obyvatel / 1 rok (Ambler, 2013, Zvěřina, 2010). Mírně převažuje postižení žen (Chovanec in Čada, Černý et al., 2017). Ve většině případů je příčina vzniku neznámá. Zhruba 7 případů ze 100 je způsobeno velmi vzácným

genetickým onemocněním, neurofibromatózou 2. typu (Vilímovský, 2014). Klasifikace vestibulárního schwannomu může být hodnocena dle:

- a. rychlosti progresu
 - I. nerostoucí nebo velmi pomalu rostoucí ($\leq 0,1$ cm/rok)
 - II. pomalu rostoucí (< 1 cm/rok)
 - III. rychle rostoucí (≥ 1 cm/rok) (Zvěřina 2010, Chovanec in Čada, Černý et al., 2017)
- b. lokalizace (tab. 1) (Koos, 1985, Zvěřina, 2010, wikiskripta [online]).

I. stupeň	nádor se nachází ve vnitřním zvukovodu (intrameatální, intrakanalikulární)
II. stupeň	nádor se z vnitřního zvukovodu šíří do mostomozečkového koutu
III. stupeň	nádor zcela vyplňuje mostomozečkový kout
IV. stupeň	nádor utlačuje mozkový kmen, chová se expanzivně (utlačuje mozkový kmen, mozeček, tentorium, postranní smíšený systém)
IV.b stupeň	chová se expanzivně, působí syndrom nitrolební hypertenze s městnáním na očním pozadí a může vést až ke smrti

Tabulka 1: Klasifikace vestibulárního schwannomu dle lokalizace

Mezi nejčastější symptomy vestibulárního schwannomu patří

- › nedoslýchavost (jednostranná, percepční, progredující, často roky trvající),
- › tinnitus (zpravidla doprovázející poruchu sluchu),
- › závrať (nebo výraznější porucha rovnováhy),
- › symptomy postižení n. trigeminus (bolest, brnění, necitlivost nebo mravenčení v obličejí),
- › poruchy funkce vzdálenějších hlavových nervů (při velmi objemných nádorech, diplopie, příznaky léze nervů postranního smíšeného systému – dysfonie, dysfagie),
- › bolesti hlavy (nejčastěji tlak a bolestivost v retroaurikulární a okcipitální oblasti),
- › hydrocefalus (obstrukční hydrocefalus u nádorů větších než 4 cm, častěji přítomen hydrocefalus komunikující),
- › nystagmus (v důsledku hydrocefalu a nitrolební hypertenze dochází k edému papily) (Chovanec in Čada, Černý et al, 2017, Vilímovský, 2014).

V rámci diagnostiky vestibulárního schwannomu patří mezi základní vyšetření tónová a slovní audiometrie, Brainstem Auditory Evoked Potentials (BAEP), Brainstem Evoked Response Audiometry (BERA) a magnetická rezonance mozku (Magnetic Resonance Imaging – MRI) (Chovanec in Čada, Černý et al, 2017, wikiskripta [online]).

Cílem léčby je kontrola růstu nebo odstranění potenciálně život ohrožujícího nádorového onemocnění při současné snaze o zachování funkcí. Mezi terapeutické strategie patří:

- › observace (Sledování a opakované vyšetření zejména MRI a sluchu k hodnocení, zda nádor patří mezi rostoucí. Nerostoucí nádory se jen sledují, observace je oprávněná pouze u I. a II. stupně.),
- › stereotaktická radiochirurgie a radioterapie (Leksellův gama nůž – LGN, ozařování modulovanou intenzitou svazku, lineární urychlovač, protonová terapie apod. LGN léčí jen malé vestibulární schwannomy I. a II. stupně, výjimečně III. stupně. Život ohrožující, agresivně rostoucí nádory IV. stupně nemůže léčit vůbec.),
- › mikrochirurgická léčba (Vzhledem k minimálnímu výskytu recidiv je zlatým standardem, je indikována u schwannomů všech velikostí a doporučována u naprosté většiny pacientů s nádory $\geq 2,5$ cm, u cystických a výrazně rostoucích vestibulárních schwannomů. Perioperačně je nutné monitorovat hlavové nervy (n.VII, n.IX, n.X, n.XI, n.XII). U nádorů s průměrem nad 2,5 cm není zachování sluchu možné. N. facialis se anatomicky podaří zachovat ve více než 90 % případů.) (Chovanec in Čada, Černý et al., 2017, Zvěřina, 2010, wikiskripta [online]).

Prognóza onemocnění je velmi dobrá, protože se jedná o nezhoubný nádor mozku (Vilímovský, 2014).

Bulbární symptomy po operaci vestibulárního schwannomu

Intaktní řečový projev a schopnost polykání jsou spojeny s velmi složitou strukturou koordinovaných kontrakcí svalů v oblasti rtů, čelisti, jazyka, měkkého patra, hrtanu a dýchacích svalů (Neubauer et al., 2018). Z hlavových nervů se do polykacího aktu a řečové produkce zapojují n.V, n.VII, n.IX, n.X, a n.XII (Tedla et al., 2018). Při lézi těchto hlavových nervů může dojít k rozvoji bulbárního syndromu s klinickými projevy dysartrie, dysfagie či dysfonie.

Riziko poranění hlavových nervů je při mikrochirurgické léčbě přímo úměrné velikosti nádoru (Chovanec in Čada, Černý et al., 2017). Chirurgické řešení tumorů baze lebni stále představuje rizikovou oblast, kdy může dojít ke vzniku nebo prohloubení již předoperačně vzniklé poruchy hlavových nervů (přechodné nebo trvalé) (Komínek, Rosoňanka in Tedla, Černý et al., 2018). Dle studie Warda, Francise et al. na 443 případech pacientů s chirurgickým řešením vestibulárního schwannomu byla dysfagie pooperačně zaznamenána u 2,6 % případů a u 0,7 % případů byla zaznamenána pooperačně vzniklá jednostranná paréza hlasivky. Průměrná délka hospitalizace pacientů je v této studii uvedena 5,3 dne,

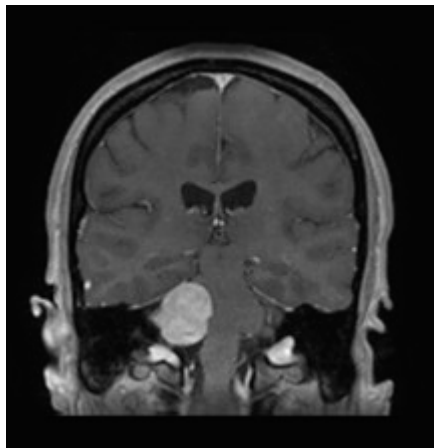
ale u pacientů s prokázanou dysfagií se prodlužuje v průměru na 11,7 dne a u pacientů s jednostrannou parézou hlasivky na 12,1 dne. U některých pacientů s prokázanou dysfagií po operaci vestibulárního schwannomu byla nutnost založení tracheostomie a zavedení gastrické sondy (Ward, Francis et al., 2012). Vzhledem k riziku rozvoje komplikací poruchy polykání, tj. riziku aspirační bronchopneumonie, malnutrice a/nebo dehydratace, a vzhledem k dopadům na kvalitu života pacientů při potížích při polykání, tvorbě řeči a hlasu by rehabilitace měla být zahájena co nejdříve (Jennings, 1992, Komínek, Rosolanka in Tedla, Černý et al., 2018, Ward, Francis et al., 2012).

V praxi klinického logopeda se na našem pracovišti u pacientů po operaci vestibulárního schwannomu nejčastěji setkáváme s jednostrannou lézí n.VII, n.X a n.XII. Léze lícního nervu se klinicky převážně manifestuje oslabením retního uzávěru, při polykání vytékáním/vypadáváním sousta z úst (drooling), rezidui stravy v tvářové kapse, oslabením artikulace hlásek I. artikulárního okrsku. Při jednostranné lézi bloudivého nervu nejčastěji pozorujeme dysfonii, chrapot, oslabení hlasivkového uzávěru, vysoké riziko aspirace a/nebo i přímo přítomnost aspirace stravy a tekutin, rezidua stravy či pooling tekutin v piriformních sinech hypofaryngu unilaterálně. Při jednostranném oslabení jazykohltanového nervu je přítomna asymetrie jazyka při plazení, omezená lateralizace jazyka s obtížemi při čištění reziduí stravy z tvářových kapes. Na našem pracovišti se setkáváme přibližně s 5 pacienty po operaci vestibulárního schwannomu za rok, kteří jsou v péči klinického logopeda. Včasná diagnostika možné bulbární symptomatiky klinickým logopedem a následná terapie polykání, hlasu i řeči vede k eliminaci rozvoje možných komplikací a zlepšení kvality života pacientů.

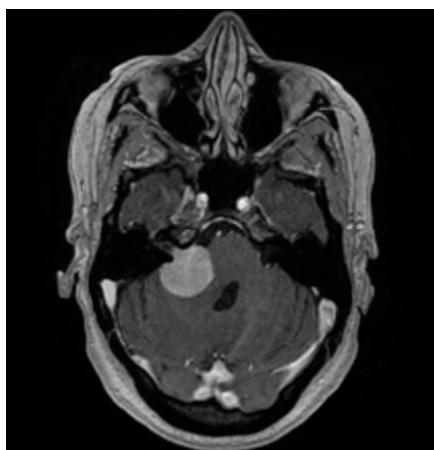
Kazuistika

V naší případové studii se věnujeme případu ženy, ročník 1975. Pacientka byla vyšetřena ambulantně na neurochirurgii a ORL v květnu a červnu 2020 pro asi dva roky trvající hypestézii tváře vpravo, mírnou asymetrii koutku úst vpravo, hypacusis dominantně vpravo, tinnitus, během posledních týdnů progredující vertigo s nutností chůze s oporou. Tumor tedy již pravděpodobně dlouhodobě komprimoval n.V, n.VII

a n.VIII. Dne 23. 5. 2020 bylo provedeno MRI mozku s nálezem typického schwannomu n.VIII vpravo o rozměru 28,5 mm s kompresí mozkového kmene a IV. komory, bez hydrocefalu (obr. 1a, 1b). Pacientka byla indikována k operačnímu řešení.



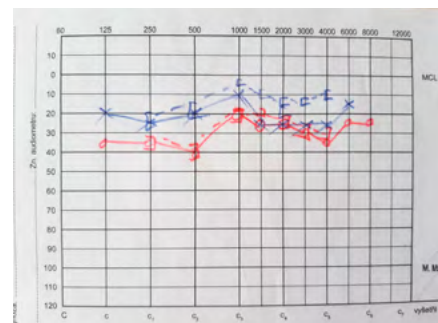
Obrázek 1a: Magnetická rezonance mozku (koronární řez)



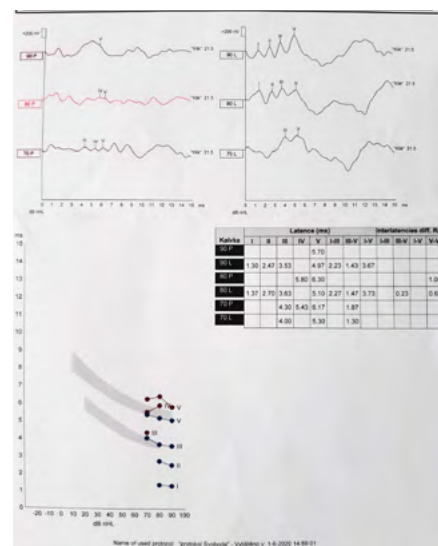
Obrázek 1b: Magnetická rezonance mozku (axiální řez)

V otorinolaryngologickém (ORL) a otoneurologickém vyšetření byly předoperačně popsány zvukovody oboustranně volné, bubínky šedé s reflexem, hlasivky bledé, hybné. Spontánní nystagmus naznačen vlevo I. stupně. Hautant bez úchylny, Romberg I-III s tahem vpravo, Untenberger pro riziko pádu neproveden. Dle audiometrie vpravo api a basokochleární pokles sluchu k 40 dB, mediokochleárně práh na 20 dB, vlevo také mírný api a basokochleární pokles (obr. 2). Při vyšetření BERA záznam oboustranně při intenzitách 70, 80, 90 dB: 2x 1 000 impulzů, vlevo křivka s vrcholy odpovídajících latencí, vpravo křivka s nižší amplitudou a větší latencí (obr. 3). V závěru uzavřeno

jako senzineurální nedoslýchavost oboustranně, převážně vpravo, dle BERA útlak n.VIII vpravo, periferní vestibulární syndrom. Doporučena kontrola pooperačně a vestibulární rehabilitace.



Obrázek 2: Audiogram předoperačně



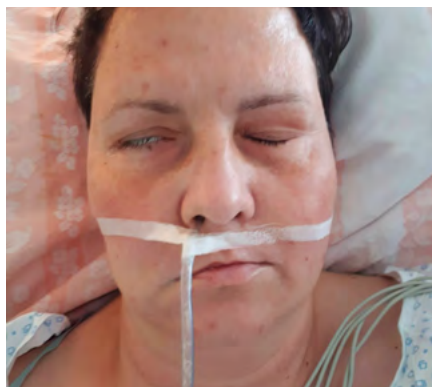Obrázek 3: Záznam BERA předoperačně

Dne 17. 6. 2020 byla provedena radikální exstirpace schwannomu n.VIII I.dx. s ponecháním drobného rezidua na n.VII v blízkosti vnitřního meátu, což bylo potvrzeno pooperační magnetickou rezonancí. Pooperačně byla pacientka na umělé plicní ventilaci, 1. pooperační den extubována, probírala se do plné lucidity. Dle dokumentace byla přítomna dysartrie, zavedena nasogastrická sonda (NGS) pro poruchu polykání, dále byla přítomna paréza n.VII vpravo, lagofthalmus vpravo, dystaxe vpravo. Na House-Bracmannově škále hodnotící lézi n.VII klasifikováno stupněm V – těžké postižení funkce (tab. 2, Konečný, Kalčíková et al., 2009). 19. 6. 2020 bylo žádáno logopedické vyšetření včetně objektivního vyšetření schopnosti polykání FEES (Fiberoptic Endoscopic Evaluation of Swallowing).

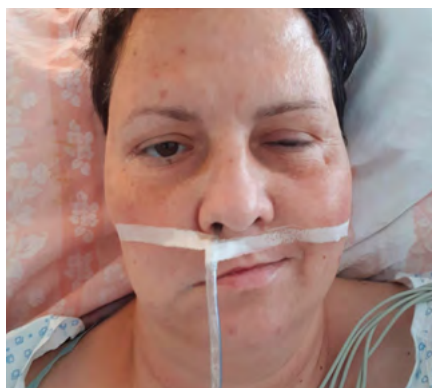Charakteristika pohybu		Postižení	Stupeň
Celá tvář Celá tvář V klidu	normální faciální funkce ve všech nervových větvích lehká slabost při bližším pohledu, lehká synkinéza normální tonus a symetrie	normální funkce	I.
Pohyb – čelo Pohyb – oči Pohyb – ústa	dobry až přiměřený pohyb kompletní zavření s minimální snahou lehká asymetrie	lehké	II.
Celá tvář V klidu Pohyb – čelo Pohyb – oči Pohyb – ústa	zřejmá, ale ne znetvořující symetrie tváří, synkinéza je nápadná, ale ne těžká, může mít hemifaciální spasmus normální tonus a symetrie lehký až mírný pohyb kompletní zavření se snahou lehká slabost s maximální snahou	mírné	III.
Celá tvář V klidu Pohyb – čelo Pohyb – oči Pohyb – ústa	asymetrie je znetvořující, nebo zřejmá faciální slabost normální tonus a symetrie žádný pohyb nekompletní zavření očí asymetrie s maximální snahou	střední	IV.
Celá tvář V klidu Pohyb – čelo Pohyb – oči Pohyb – ústa	jen lehký, sotva nápadný pohyb asymetrický faciální vzhled žádný pohyb nekompletní zavření očí lehký pohyb	těžké	V.
Celá tvář	žádná faciální funkce	úplné	VI.

Tabulka 2: House-Brackmannova škála (House, Brackmann, 1985)

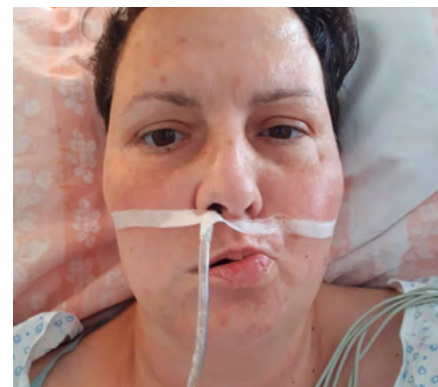Pacientka byla vyšetřena klinickým logopedem na jednotce intenzivní péče neurochirurgické kliniky. Anamnesticky v předchorobí bez poruchy řeči či polykání. Při vyšetření byla při vědomí, snažila se spolupracovat, psychomotorické tempo bylo zpomalené, po celou dobu vyšetření měla pacientka zavřené oči pro výrazné vertigo, vpravo byl přítomenлагоftalmus. Řečová produkce byla v krátkých odpovědích, fonorespiračně namáhavá, artikulace byla oslabená v I. artikulačním okrsku pro nedostatečný bilabiální a labiodentální uzávěr. Rty cenila s asymetrií koutku vpravo, retní uzávěr byl oslabený vpravo, protruze rtů omezená vpravo, přítomna byla při špulení rtů asymetrie a přetahování středu horního rtu ke zdravé straně (obr. 4, 5, 6). Jazyk plazila středem, rozsah pohybu jazyka byl přiměřený všemi směry, síla jazyka se jevila částečně oslabena ve všech částech včetně kořene. Dutina ústní byla s plnou denticí a stagnací slin povšechně. Vellum symetrické, kontrakce vella při fonaci byla přítomná, dávkový reflex výbavný. Hlas byl slabý, tichý s kloktavou příměsí. Rezonance řeči byla nenarušená.



Obrázek 4: Lagoftalmus vpravo



Obrázek 5: Asymetrie ústního koutku vpravo při snaze o zaostření rtů



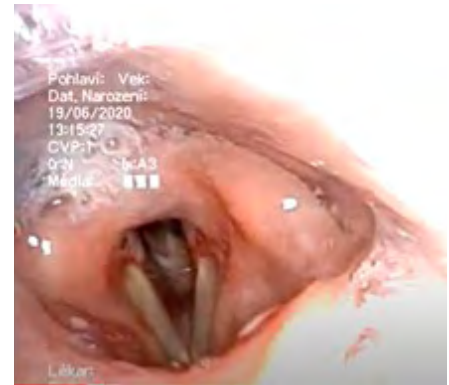Obrázek 6: Asymetrie ústního koutku vpravo při protruzi rtů, oslabení retního uzávěru vpravo

Při objektivním vyšetření schopnosti polykání FEES ve spolupráci s ORL lékařem bylo konduktorem endoskopu proniknuto přes pravý nos okolo NGS, v hypofaryngu byla patrná stagnace slin, hypofarynx byl jinak klidný, epiglottis štíhlá, piriformní siny s hladinkami slin, které přetékaly do glottis zadní komisurou a byly následně aspirovány, poté aktivován spontánní kašel a vyplivování slin. Hlasivky byly symetricky hybné, ale s výraznějšími otlaky v zadních třetinách a v subglottis po intubaci (obr. 7). Volní i mimovolní uzávěr glottis byl dostatečný, kašel oslabený, citlivost hrtanu byla orientačně snižena. Polykání pyré se manifestovalo oslabením orální

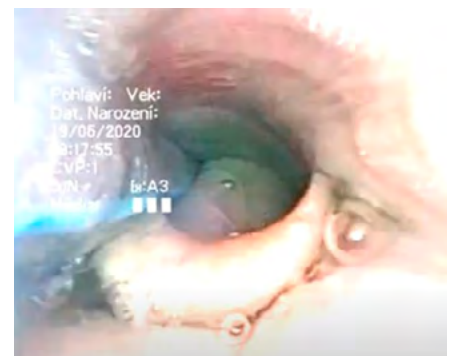
přípravné fáze při sejmutí sousta ze lžice pro insuficienci retního uzávěru, orální transportní fáze byla zpomalená, faryngeální spouštění včasné, po polknutí bylo přítomno reziduum v pravém piriformním sinu při sondě. Polykání jednoho sousta bylo opakované s postupným dočišťováním rezidua z hypofaryngu. Terapeuticky byla snaha o nastavení náhradní polohy hlavy s úklonem ke zdravé straně. Pro výrazné vertigo byl však pohyb hlavy možný jen částečně bez efektu při polykání. Polykání tekutiny bylo přítomno s výrazně oslabenou orální fází, pacientka nebyla schopná nasát slámkou, při pití z hrnku byl přítomen výrazný drooling pravým ústním koutkem. Faryngeální spouštění polykání bylo opožděné pro predeglutivní zatékání (leak) tekutiny přes kořen jazyka do valekul. U většího doušku byl zaznamenán leak až do piriformního sinu a postkrikoidní krajiny, stagnace tekutiny (pooling) a odtud zatékání do hrtanu s aspirací a okamžitým kašlem. Pevné sousto u prvního vyšetření FEES nebylo podáno.

Závěr prvního klinicko-logopedického vyšetření včetně vyšetření FEES byl stanoven jako orofaryngeální dysfagie těžkého stupně s aspirací slin a tekutin – na Rosenbekově penetračně-aspirační škále (PAS) (tab. 3) hodnoceno 6/8 pro sliny a tekutinu, 1/8 pro pyré, bulbární dysartrie lehkého stupně, dysfonie lehkého stupně. Doporučena byla strava i tekutiny nadále plně non per os, sondou, a zahájení terapie klinickým logopedem.

Pooperačně byla jednoznačně vyjádřena léze n. VII ve všech větvích. Pooperační léze n. XII vyjádřena nebyla, neboť pacientka plazila jazyk středem, rozsah pohybu byl dostatečný. Oslabení jazyka bylo způsobeno pravděpodobně difúzním oslabením při alteraci celkového stavu v časném pooperačním období. K oslabení ve smyslu síly hlasivkového uzávěru a citlivosti hrtanu došlo velmi pravděpodobně z důvodu otlacení hrtanu při intubaci, nikoli narušením n. X, neboť hybnost hlasivek byla oboustranně zachována, přítomny byly pouze otlaky v zadních třetinách.



Obrázek 7: FEES otlaky hlasivek, pooling slin



Obrázek 8: FEES pooling a aspirace tekutiny

Stupeň	Lokalizace potravy v dýchacích cestách	Hodnocení
1.	materiál nevchází do dýchacích cest	norma
2.	materiál vchází do dýchacích cest, nedosahuje úrovně hlasivek a je kompletně vypuzený	penetrace
3.	materiál vchází do dýchacích cest, nedosahuje úrovně hlasivek, ale není kompletně vypuzený	
4.	materiál vchází do dýchacích cest, dosahuje úrovně hlasivek a je kompletně vypuzený	
5.	materiál vchází do dýchacích cest, dosahuje úrovně hlasivek, není kompletně vypuzený	aspirace
6.	materiál vchází do dýchacích cest, dostává se pod úroveň hlasivek a je vypuzený	
7.	materiál vchází do dýchacích cest, dostává se pod úroveň hlasivek a není vypuzený	
8.	materiál vchází do dýchacích cest, dostává se pod úroveň hlasivek bez jakéhokoli úsilí o vypuzení	

Tabulka 3: Penetračně-aspirační škála (PAS) (Rosenbek, Robins et al., 1996)

Logopedická terapie probíhala u lůžka pacientky na jednotce intenzivní péče. Terapie byla zaměřena na cvičení rozsahu pohybu orofaciální oblasti vpravo – čela, oka, tváře; dále na cvičení rozsahu pohybu rtů, podporu symetrie a posilování retního uzávěru s cílem omezení drooling, zlepšení intraorálního tlaku při polykání, zlepšení artikulace. Pro zlepšení faryngeálního spouštění polykání a omezení predeglutivního leaku byla zapojena cvičení na sílu a rozsah pohybu kořene jazyka, tj. tlaky a pulzy na kořen jazyka, usilovaná fonace hlásky K při velkém čelistním úhlu (využívána byla Ora-light lžička č. 4

– terapeutický nástroj k rehabilitaci orální motoriky, stimulátor zadní části jazyka s cílem cvičení rozsahu pohybu i síly kořene jazyka, možného cvičení diadochokineze spojené s fonací i polykáním slin [obr. 9]), Masako manévr, termálně-taktilní stimulace, nácvik nepřímého manévru usilovného polykání na slinách a přímého manévru usilovného polykání konzistence pyré. Faryngeální fáze polykání byla podpořena technikami cílenými na elevaci hyolaryngeálního komplexu se současnou podporou rozsahu pohybu laterálních stěn hltanu pro zmenšení reziduí v piriformním sinu. Byla zapojena cvičení

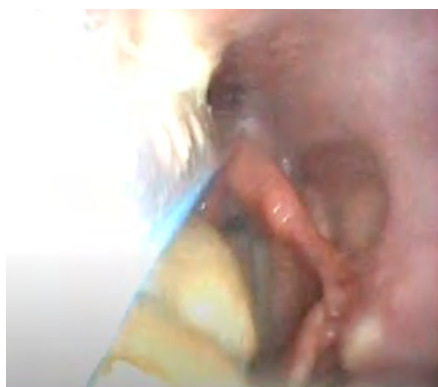
na posilování hlasivkového uzávěru a nepřímý nácvik manévru super supraglottického polykání na slinách a postupně i přímo na doušku tekutiny. Do terapie byla zavedena dechová a fonační cvičení.



Obrázek 9: Ora-light lžička č. 4

Pokroky v terapii byly ověřovány průběžnou diagnostikou, především schopnosti polykání. Dne 26. 6. 2020 bylo provedeno kontrolní vyšetření FEES se zlepšením

nálezu. Orofaryngeální dysfagie byla hodnocena jako středně těžká, již bez aspirace. V PAS pacientka vykazovala hodnoty 1/8 pro pyrý, 2/8 pro tekutinu, 3/8 pro polotuhé a tuhé sousto (obr. 10). Byl zahájen kombinovaný příjem stravy – nadále do NGS a současně postupně příjem per os stravou konzistence homogenního pyrý, tekutiny byly podávány po jednotlivých malých doušcích.

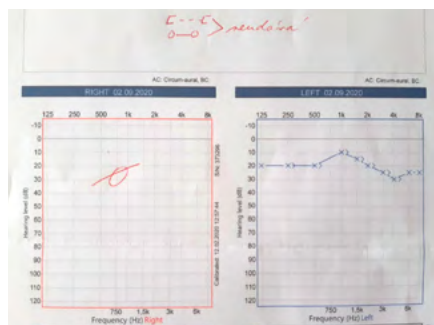


Obrázek 10: Penetrace pevného sousta

Kombinovaný příjem stravy přetrvával ještě po dobu jednoho týdne. Pacientka nebyla schopna pro únavu sníst celou porci, nepokryla svůj plný nutriční příjem. Zavedená terapie klinickým logopedem pokračovala nadále. Při kontrolním vyšetření FEES 3. 7. 2020 bylo prokázáno opět zlepšení schopnosti polykání. Hodnoty PAS byly 1/8 pro pyrý, polotuhé i tuhé sousto, 2/8 pro tekutinu. Postupně byl zaveden přechod k měkké, mleté konzistenci stravy a následující den byla odstraněna NGS. Dne 14. 7. 2020 byla pacientka propuštěna z hospitalizace. Následně absolvovala rehabilitační pobyt.

Ke kontrolnímu vyšetření ambulantní formou se pacientka dostavila 2. 9. 2020. V klinickém obraze přetrvávala asymetrie n.VII vpravo. Přítomen byl nadále

lagofthalmus, asymetrie ústního koutku vpravo s oslabením retního uzávěru, oslabením artikulace hlásek I. artikulačního okrsku. Na House-Brackmannově škále nadále hodnoceno stupněm V. Hlas byl již čistý, znělý, hlasivky byly symetricky hybné a klidné. Strava byla bez omezení konzistence, tekutiny pacientka přijímala po jednotlivých doušcích, nebyla schopna kontinuálního pití. Nadále přetrvával drooling tekutin pravým ústním koutkem, při zpracovávání pevné stravy pacientka udávala občasné pokousání v pravé tváři. Při vyšetření FEES zůstaly hodnoty PAS identické jako u předešlého vyšetření. Během celé doby byla pacientka bez teplot, bronchopneumonie či váhového úbytku. Závěr logopedického vyšetření byl stanoven jako orofaryngeální dysfagie lehkého stupně bez aspirace, bulbární dysartrie velmi lehkého stupně. Současně byla ORL lékařem provedena kontrolní tónová audiometrie se závěrem surdita vpravo, vlevo normakuze (obr. 11). Prognosticky lze dále uvažovat o možné postupné úpravě funkce n.VII ještě během 1–2 let po operaci. U pacientky prezentované v kazuistice můžeme stručně shrnout narušení hlavových nervů n.V, n.VII a n.VIII předoperačně a prohloubení jejich deficitu pooperačně (tab. 4).



Obrázek 11: Audiogram pooperačně

Závěr

Po operaci vestibulárního schwannomu dochází k jednostranné periferní nedoslýchavosti. Prvořadě se tedy neuvažuje o nutnosti klinicko-logopedické péče. V některých případech však pooperačně může dojít k rozvoji bulbární symptomatiky. Pak je zavedení logopedické péče indikováno, především v diagnostice a terapii orofaryngeální dysfagie. Díky včasné diagnostice schopnosti polykání dochází k eliminaci možného rozvoje pooperačních komplikací ve smyslu aspirační bronchopneumonie, malnutrice či dehydratace pacientů. Terapie dysfagie klinickým logopedem je u pacientů po operaci vestibulárního schwannomu efektivní. I přes možnou počáteční nutnost sondové výživy pacienti postupně přecházejí pod dohledem klinického logopeda k běžnému a bezpečnému příjmu stravy a tekutin. Klinický logoped se u pacientů po operaci vestibulárního schwannomu stává součástí multidisciplinárního týmu v intenzivní péči.

Fotografie byly pořízeny s informovaným souhlasem pacientky.

Nerv	Postižení předoperačně	Postižení pooperačně
n. V	+	+
n.VII	+	+
n. VIII	+	+
n.X	-	-
n.XII	-	-

Tabulka 4: Shrnutí funkčnosti hlavových nervů

Literatura

- AMBLER, Z., 2013. *Poruchy periferních nervů*. Praha: Triton. ISBN 978-80-7387-705-7.
- HOUSE, J. W., BRACKMANN, D. E., 1985. Facial nerve grading system. *Otolaryngol Head Neck Surg. Apr* **93**(2), s. 146-7. DOI:10.1177/019459988509300202.
- CHOVANEC, M., 2017. Vestibulární schwannom a jiné nádory skalní kosti a mostomozečkového koutu. In. ČADA, Z., ČERNÝ, R. et al. *Závratě*. Tobiáš. ISBN 978-80-7311-165-6.
- JENNINGS, K. S., SIROKY, D. et al., 1992. Swallowing problems after excision of tumors of the skull base: Diagnosis and Management in 12 Patients. *Dysphagia*. **7**(1), s. 40-4. DOI: 10,1007 / BF02493420.
- KOMÍNEK, P., ROSOLANKA, M. et al., 2018. Poruchy polykání po chirurgických výkonech. In. TEDLA, M., ČERNÝ, M. et al. *Poruchy polykání*. Tobiáš. ISBN 978-80-7311-188-5.
- KOOS, W. T., SPETZLER, R. F. et al., 1985. *Color Atlas of Microneurosurgery*. Stuttgart; New York: G. Thieme; New York: Thieme-Stratton. ISBN 978-0-86577-187-1.
- NEUBAUER, K. et al., 2018. *Kompendium klinické logopedie*. Praha: Portál. ISBN 978-80-262-1390-1.
- ROSENBEK, J. C., ROBINS, J. A. et al., 1996. A penetration-aspiration scale. *Dysphagia*, **11**(2), s. 93-98. doi.org/10.1007/BF00417897.
- TEDLA, M., ČERNÝ, M. et al., 2018. *Poruchy polykání*. Tobiáš. ISBN 978-80-7311-188-5.
- VILÍMOVSKÝ, M., 2014. Neurinom akustiku: příčiny, příznaky, diagnostika a léčba. [online] *cs.medlicker.com* [cit. 25. 6. 2020]. Dostupné z: <https://cs.medlicker.com/378-neurinom-akustiku-priciny-priznaky-diagnostika-a-lecba>
- WARD, B.K., FRANCIS, H.W. et al., 2012. Nation Prevalence and Impact of Perioperative Vagus Nerve Injury in Vestibular Schwannoma. *Laryngoscope*. **122**, s. 2824-2831. DOI:10.1002/lary.23605.
- WIKISKRIPTA. *Vestibulární schwannom*. [online] [cit. 25. 6. 2020]. Dostupné z: https://www.wikiskripta.eu/w/Vestibulární_schwannom
- ZVĚŘINA, E., 2010. Neurinom akustiku – vestibulární schwannom – osobní pohled na nejmodernější postupy v jeho léčbě. *Časopis lékařů českých*. 2010, **149**, s. 269-276. ISSN 1805-4420.