


**MUNI
PED**

Novorozenec

1 Hana Janošková



Novorozenec

- Období novorozenecké začíná přestřižením pupečníku a trvá do 28. dne
- **Fyziologický**: 3000-4000g, 50 cm, hlavička obvod 32,5 – 36,5 cm, adaptace, dýchání (35 – 50 dechů/min), změny oběhu (foramen ovale, Bot.dut.), tep 120 – 160 tepů, imunita od matky, novorozenecká žloutenka, střevo – smolka, alergie (kojení), reflexy (sací, polykací, hledací...)
- **Nedonošený** (těhotenství trvalo pouze nebo pod 37.týdnů)
- **Hypotrofický** (normální délka těhotenství, váha- pod 2500g)
- **Přenošený** (nad 41.týdnů)
- **Rizikový novorozenec s VVV** – novorozenec s vrozenou vývojovou vadou, které vznikly jako embryopatie nebo fetopatie za nitroděložního vývoje.



Kojení

- výlučně do 6.měsíce, pokračovat do 2 let
 - 1) **mlezivo** (kolostrum) – 1.týden, malý objem, vysoká hustota (ledviny), 1. imunizace, látky s antibakt. a antivir.účinkem
 - 2) **přechodné** – 2.týden
 - 3) **zralé** – od 3.týdne
- Tyto druhy mléka se liší poměrem bílkovin, tuků, sacharidů a solí, odpovídají svým složením speciálním potřebám dítěte při růstu
- lepší vstřebávání než z umělé výživy

Výhody:

- výživa dítěte
- zdraví dítěte
- zdraví matky
- psychologické, sociální, ekonomické, ekologické

Novorozenec

FUNKČNÍ ZNÁMKY ZRALOSTI

- zralost centrální nervové soustavy
- dobrá termoregulace
- zralost plicních funkcí s pravidelným dýcháním
- přítomnost: pátracího, sacího, polykacího, a dalších reflexů

MOTORIKA

- zvýšené svalové napětí
- ve 3. – 4. týdnu začíná pokládat ručičky vedle hlavičky (zejména ve spánku)
- v poloze na bříšku hlavičku neudrží
- ručičky i nožičky přitaženy k trupu
- pohyby jsou nekoordinované, mimovolní
- ručička sevřena v pěst s palečkem uvnitř



Novorozenec

SENZOMOTORIKA

- převládá **chuť a hmat** nad sluchem a zrakem
- reaguje na silné podněty
- citlivost na dotek, na tepelné rozdíly
- z důvodů nedostatečných termoregulačních schopností (ochrana před prochlazením a přehřátím)
- důležitou psychickou potřebou je doteková (taktilní) stimulace
- ke konci období se začíná uplatňovat potřeba zrakové a později i sluchové



Screeningy

- Jsou to vyšetření z malého vzorku kapilární krve novorozence k odhalení některých vzácnějších nemocí, které by při pozdějším rozpoznání mohly způsobit trvalé postižení vývoje dítěte, jeho schopností a dovedností.
- Jsou to vyhledávací vyšetření prováděná u všech narozených dětí. V případě pozitivního výsledku je pak dítě vyšetřováno zevrubněji.
- Kapilární krev se obvykle odebírá z patičky dítěte. Odhalit se tak dá porucha funkce **štítné žlázy**, dále onemocnění na podkladě vrozené vady látkové přeměny (**fenylketonurie**) a nově se zavádí i další vyšetření jako je například porucha hormonů nadledvin (adrenální hyperplazie).
- Mezi screeningová vyšetření na porodnici patří také vyšetření **oční čočky**, pomocí kterého lze vyloučit její vrozený zákal. V posledních letech se rozšířilo i **včasné vyšetření ledvin a kyčlí novorozenců ultrazvukem**.



Autozomálně recesivní choroby

FENYLKETONURIE

- vrozená porucha metabolismu aminokyseliny fenylalaninu, který nemůže být přeměněn na tyrosin, a tudíž se odbourává na jiné produkty = to vede k poškození CNS a následné mentální zaostalosti
- neléčené onemocnění může CNS způsobit těžké defekty
- výskyt je asi 1:10000 narozených
- matky i s lehčí formou onemocnění musí během těhotenství dietu přísně dodržovat, jinak hrozí poškození vývoje plodu

CYSTICKÁ FIBROSA

- postihuje žlázy s vnější sekrecí (pankreas, játra)
- v plicích se tvoří vazký hlen, vedoucí k respiračním potížím
- sekundární infekce dýchacích cest může vést až k vážnému poškození plic, i smrti, ucpávání žlučovodů zase vede k poruchám trávení
- Video: [Česká televize](#), [YouTube](#)

Žloutenka novorozeneckého věku

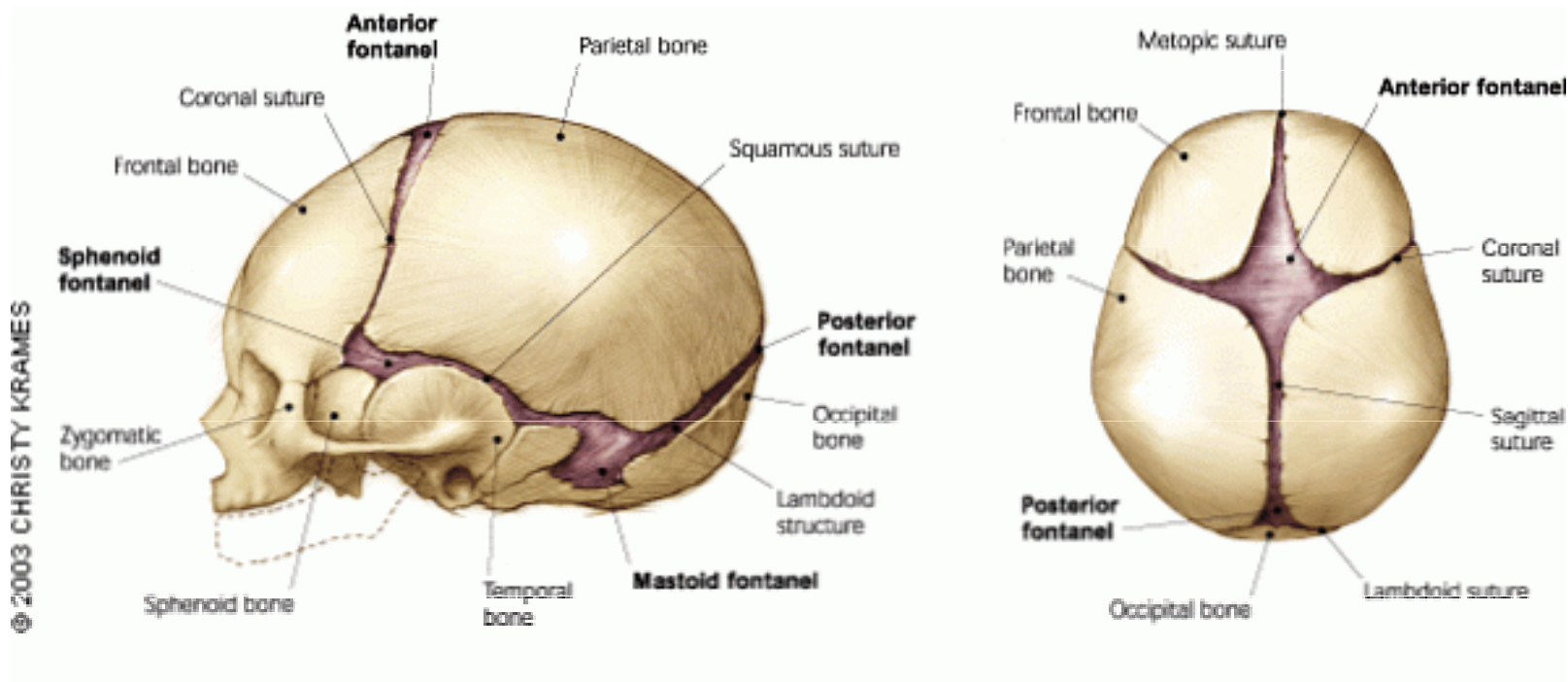
FYZIOLOGICKÁ ŽLOUTENKA

- Příčinou je **hromadění žlutého barviva - bilirubinu, který vzniká rozpadem starých červených krvinek.**
- Játra novorozenců nejsou ještě plně funkční, a proto nestačí žluté barvivo odbourávat.
- U dříve narozených dětí je proto i žluté zbarvení intenzivnější a přetrvává déle.
- U plně kojených dětí může žluté zbarvení přetrvávat několik týdnů, příčinou je vysoká koncentrace mateřských hormonů v mléce - proto také při přerušení kojení se situace zlepší.

Vývoj kostry

- **Osifikace**-kostra ve značné míře zkostnatělá, kosti velmi pružné, nezkostnatělé kloubní hlavice dlouhých kostí a některé krátké kosti
- **Vývoj lebky**-není celá zkostnatělá-lupínek zadní a přední—v místě kde se stýká šev šípový s věncovým. Tvar kosočtverce 3,5x3,5 cm
- **Kyčelní kloub**: screening (novorozenec, 6.týden, 3-4.měsíc), ultrazvuk
video – [vady dětských nohou](#)
- **Vývoj páteře**: páteř novorozence má jediný oblouk dvojesovité prohnutí se tvoří postupně 3.měsíc – zvedání hlavičky (krk -lordóza), 6.měsíc – sedání (hrudník – kyfóza), 12.měsíc – stoupání (bedra – lordóza)
- **Zuby**: první zuby se prořezávají v 5.-9.měsíci, základy 2.měsíc prenatálního období

Lebka novorozence



Zdroj obrázku: <https://cs.shinkotoni-central-blog.com/articles/informasi-kesehatan/ubun-ubun-bayi-masih-lunak-dan-berdenyut-normal-apa-tidak.html>



Děkuji za pozornost

Zdroje

- <http://lekarske.slovniky.cz/pojem/fetalni-krevni-obeh>
- Brian Ward, *Péče o dítě 0-3 roky*, Osvěta 1996
- Gisela Sommer, *Dětské nemoci*, Vašut 2007
- Miroslav Matoušek, *První rok dítěte*, Avicenum Praha 1987
- Machová, J. *Biologie člověka pro učitele*. Praha: Karolinum, 2002
- Fotodokumentace využita z vlastních zdrojů vyučujícího