

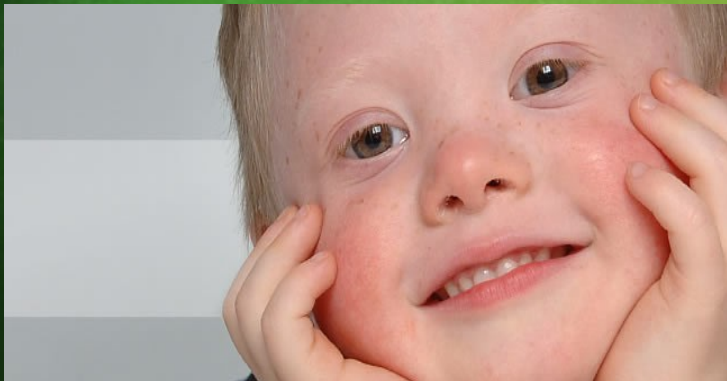

# DOWNŮV SYNDROM

úvod



- **Co je Downův syndrom ?**
- **Jak vzniká?**
- **Jak se projevuje?**
- **Fyziognomické zvláštnosti**
- **Zdravotní komplikace**




# Downův syndrom (DS)

- též **Morbus Down**, dříve **mongolismus**
- **vrozená chromozomální vada** patřící mezi tzv. **genomové poruchy**

**Syndrom** - soubor charakteristických společných znaků

**Downův** – podle doktora **Johna Langdona Downa** - v roce 1866 poprvé popsal znaky Downova syndromu

- vrozená **chromozomální vada**
- způsobený náhodnou situací (**chromozomální aberace**) v období, kdy se vytváří DNA plodu
- příčina vzniku odhalena až v r. **1959** ve Francii

- 
- neznáme důvod, **proč aberace vzniká**
  - vznik je neovlivnitelný  
(viz prezentace GENETIKA DS)
  - **rizikový faktor:** věk rodičů (matky nad 35 let, otcové nad 50 let)
  - u obou pohlaví a všech etnických a národnostních skupin na světě
  - jedno ze 700 živě narozených dětí má DS  
na světě se narodí cca 100 000 dětí s DS  
ročně, v ČR 70
  - **základní projevy = fyzický vzhled,  
typické zdravotní komplikace, mentální  
postižení, NKS**

# Fyziognomické zvláštnosti

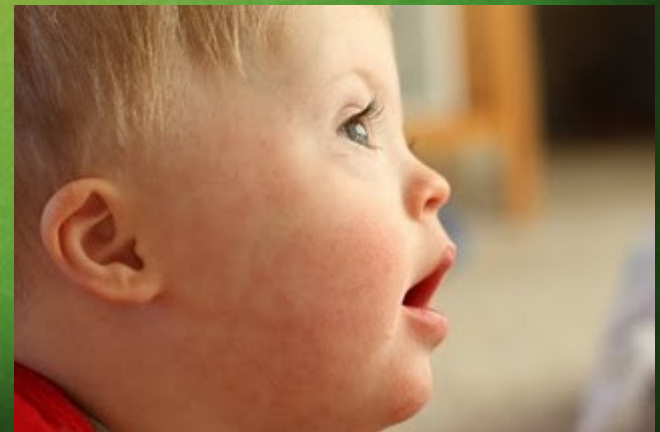**Hlava** – menší, temeno lehce zploštělé

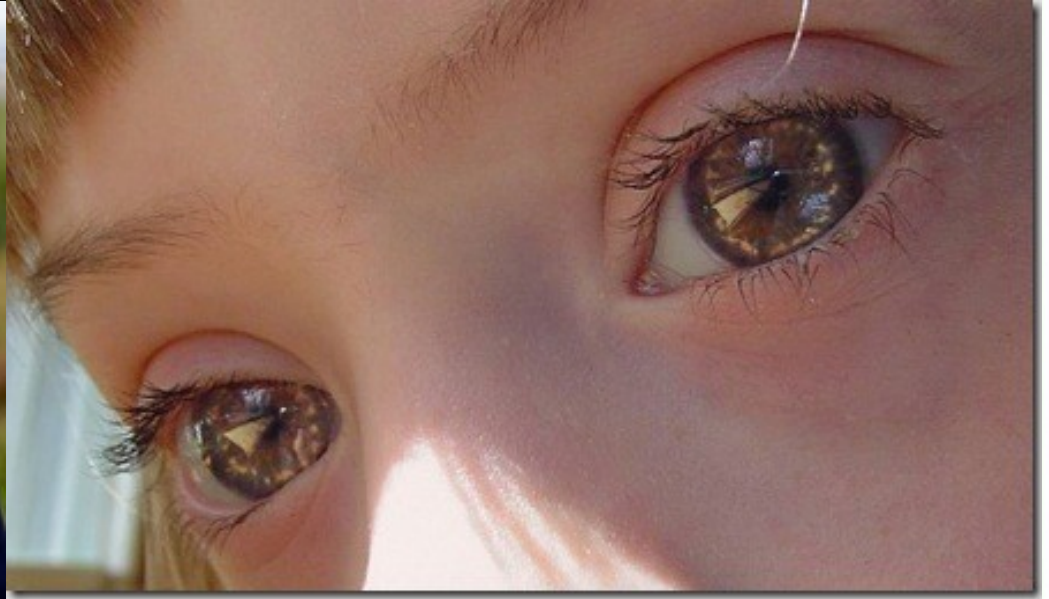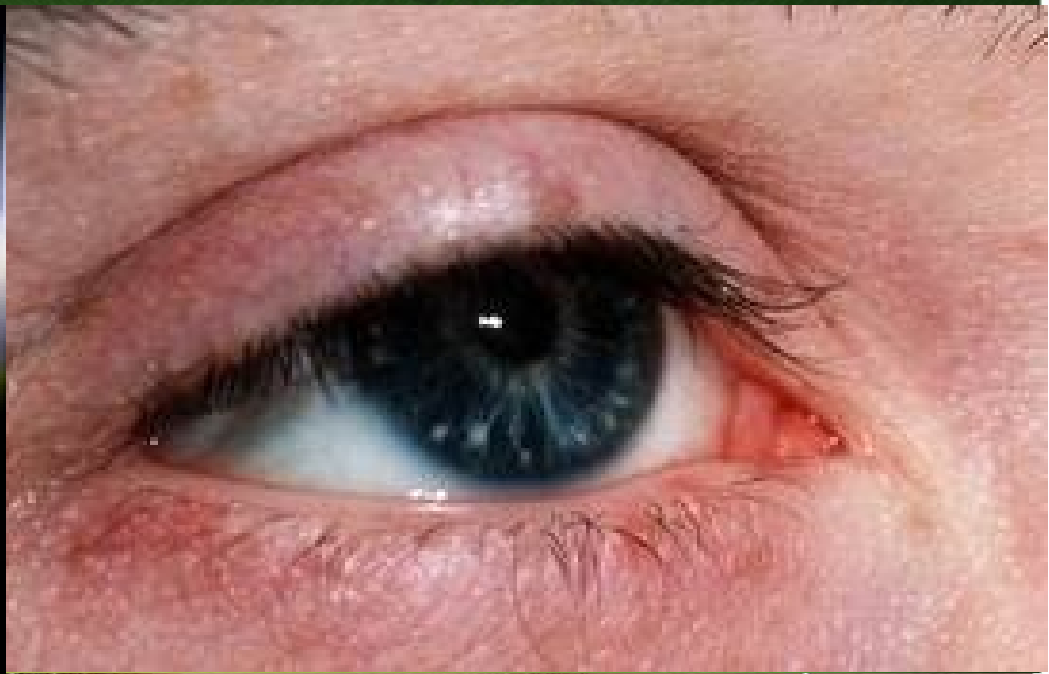**Obličej** – menší plošší nos a ploché rysy tváře – kulatý vzhled

**Oči** – užší oční víčka, ve vnitřním koutku oka kolmá kožní řasa (bilaterální epikantus)

**Brushfieldovy skvrny** – bílé či nažloutlé tečky po okraji duhovky

**Ústa** – menší ústa ve srovnání s velikostí jazyka







**Vlasy** – lidé s Downovým syndromem většinou mívají rovné a velmi jemné vlasy

**Uši** – bývají často menší, zúžené mohou být i ušní kanálky

**Krk** – širší a mohutnější



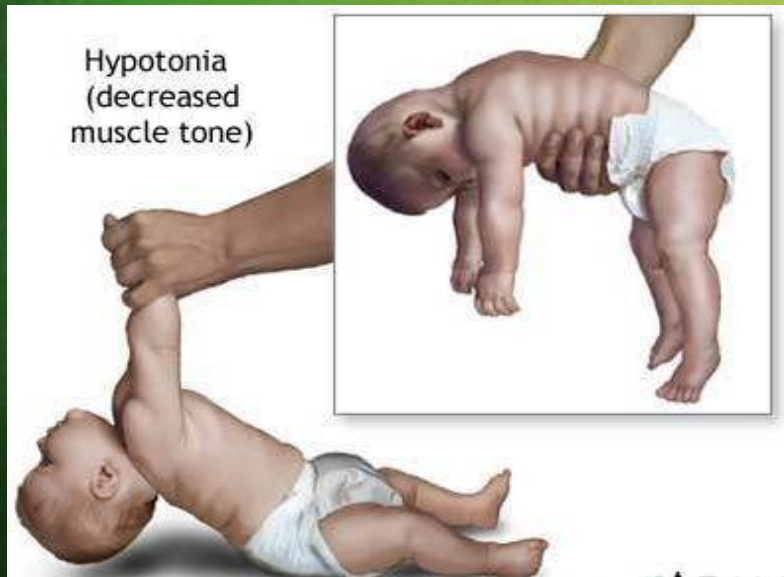**Končetiny** - mohou být mohutnější a kratší,  
s kratšími a silnějšími prsty

Napříč dlaní často vede pouze jediná rýha.

**Svalový tonus** - celková svalová ochablost  
(hypotonie) i orofaciální oblasti

**Ochablost vazů** - volnější klouby

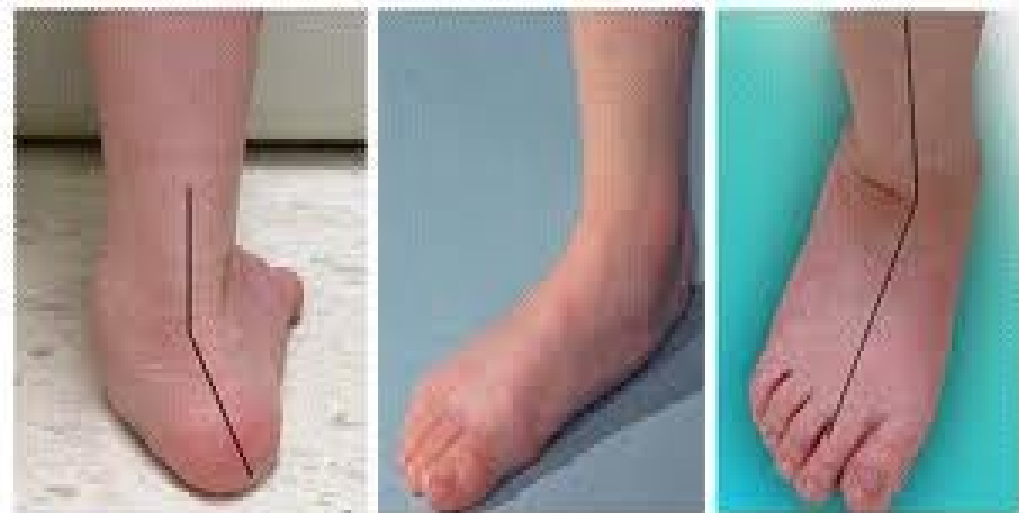**Nedostatečná pevnost šlach** - ploché nohy





# Ochablost vazů - volnější klouby

## Nedostatečná pevnost šlach - ploché nohy



### Three Biomechanical Components of pronation

- Calcaneal Valgus
- Midfoot eversion/collapse
- Forefoot abduction combined with varus and dorsiflexion



**Tělesná váha** – porodní váha nižší,  
od 3 let a hl. v dospělosti nárůst  
hmotnosti, sklony k nadváze

**Růst** –dospělý muž s DS měří 147 –  
162 cm, dospělá žena 135 – 155 cm





Odkaz na online výukové  
materiály:

[DOWNŮV SYNDROM – YouTube](#)

[Portrét: Jiří Šedý, malíř,](#)

[spisovatel, lektor – YouTube](#)