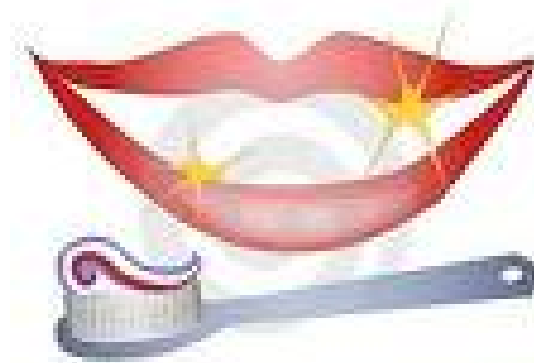


**Genetika
a syndromologie
kraniofaciální oblasti**

2023

Renata Gaillyová

Anomálie zubů, čelistí a parodontu



... a z toho plynoucí potíže s výslovností nebo opožděný rozvoj expresivní složky řeči

Zuby

- Anomalie počtu zubů
 - ❖ Hypodontia/oligodontia
 - ❖ Hyperodontia

Hypodontia

- Postihuje asi 3-6% populace
- Nejčastější abnormalita dentice v lidské populaci
- Genetické příčiny - VCA, monogenní syndromy, vrozené vývojové vady
- Negenetické příčiny - enviromentální, hormonální, infekční faktory v průběhu vývoje zubů

Hypodontia

- ❖ Hypodontie: chybění 1-6 zubů
- ❖ Oligodontie: chybění > 6 zubů
- ❖ Anodontie : chybění všech zubů- vzácné

25-30% - chybění zubů moudrosti (1 a více)

2% - horní laterální řezáky

3 % - dolní nebo horní druhé premoláry

Častější u žen (4:1)

Prevalence hypodontie u mléčného chrupu

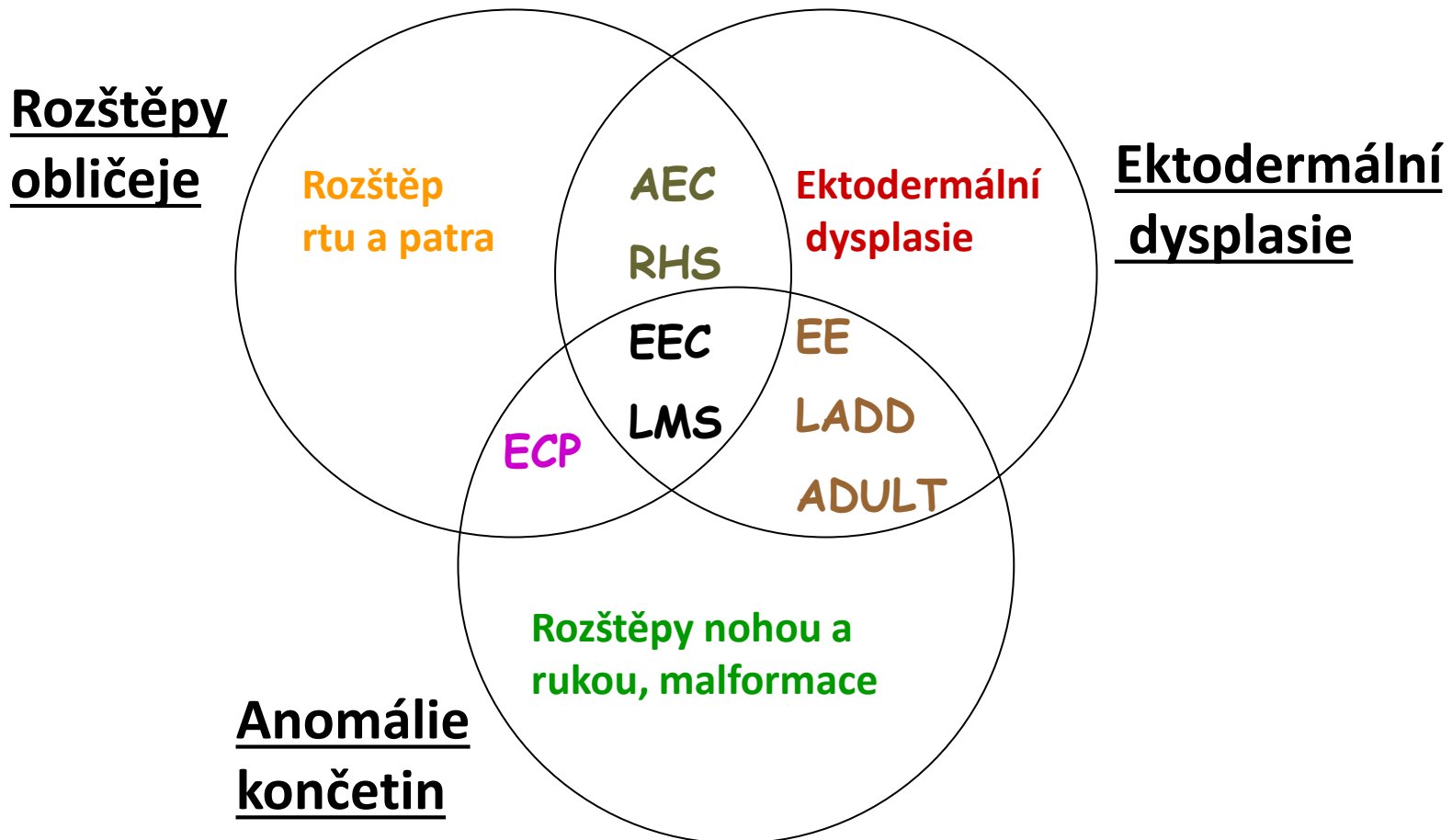
0,1-0,9% (pohlaví 1:1)

Ektodermální dysplasie

- vývojová porucha ektodermu
- různé postižení tkání z něho odvozených (vlasy, nehty, zuby a potní žlázy)
- přes 150 syndromů
- Celková prevalence - přibližně 7/10 000

Ectodermal dysplasia syndromes

EEC syndrome ADULT: acro-dermato-ungual-lacrimal-tooth syndrome, AEC: Hay Wells syndrome, LMS: Limb-mammary syndrome, RHS: Rapp-Hodgkin syndrome, EEC: Ectrodactyly, Ectodermal dysplasia and Cleft lip/palate syndrome, LADD: Lacrimo-Auriculo-Dento-Digital Syndrome, ECP: Ectrodactyly-cleft palate syndrome. [fig.: Dr. H. van Bokhoven]



Genetická etiologie

- U více než 50 onemocnění je známá genetická příčina

Hay-Wells sy, EEC sy, Rapp-Hodgkin sy- *TP63*

Anhydrotická ektodermální dysplasie- *EDA, EDAR, EDARADD*

Clouston syndrom - *GJB6*

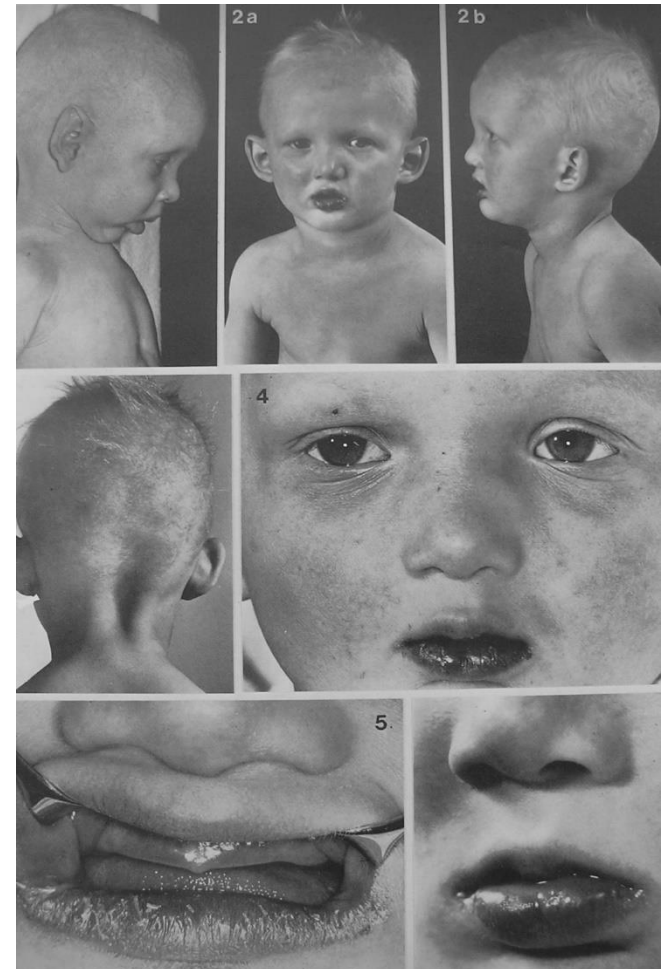Naegeli sy / Dermatopathia pigmentosa reticularis - *KRT14*

Ellis-van Creveld sy - *EVC*

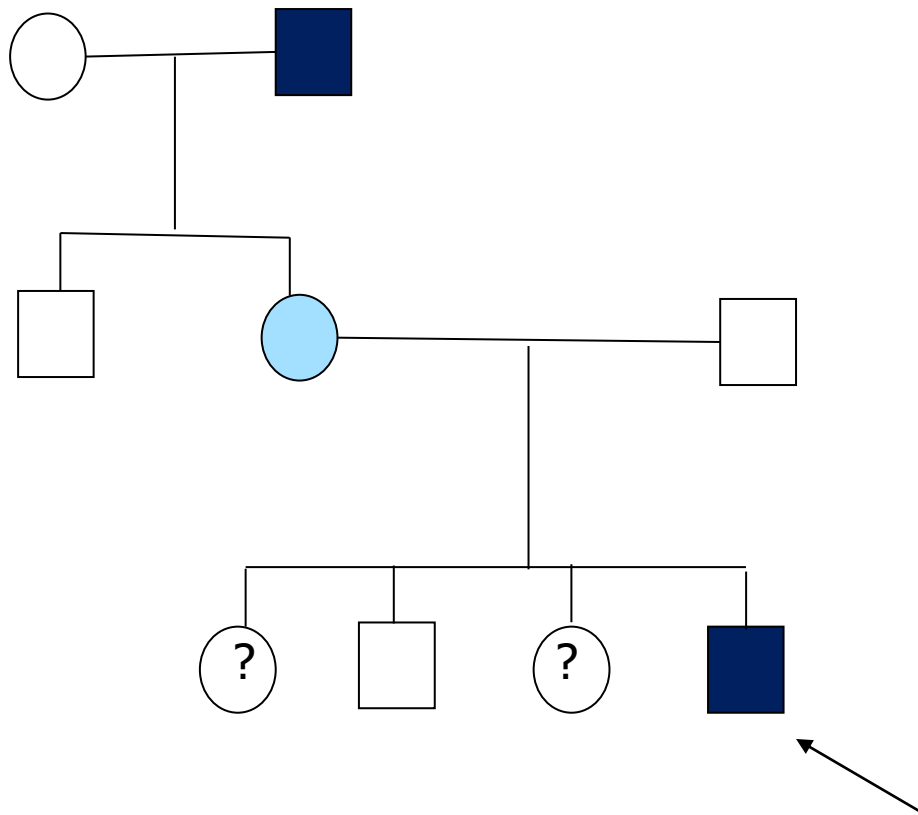
Fokální ektodermální dysplazie - *PORCN*

Anhydrotická ectodermální dysplasie

- Christ-Touraine sy - světlé jemné vlasy, chybění řas a obočí, suché sliznice, chybí potní žlázy, hypodontia až anodontie. Nebezpečí přehřátí.
- Genetická heterogenita XR, AR,AD
- Ženy přenašečky (XR) - jen mikrosymptomy (hypodontie)
- Geny: *EDA* (Xq13.1), *EDAR* (2q13), *EDARADD* (1q42-q43)



X-vázaná ektodermální dysplázie



Hyperodontia

- Vzácnější forma onemocnění
- Obvykle familiární výskyt
- Dědičnost často komplexní (polygenní-multifaktoriální)
- Syndromová asociace např. u dysostosis cleidocranialis,...

Dysostosis cleidocranialis

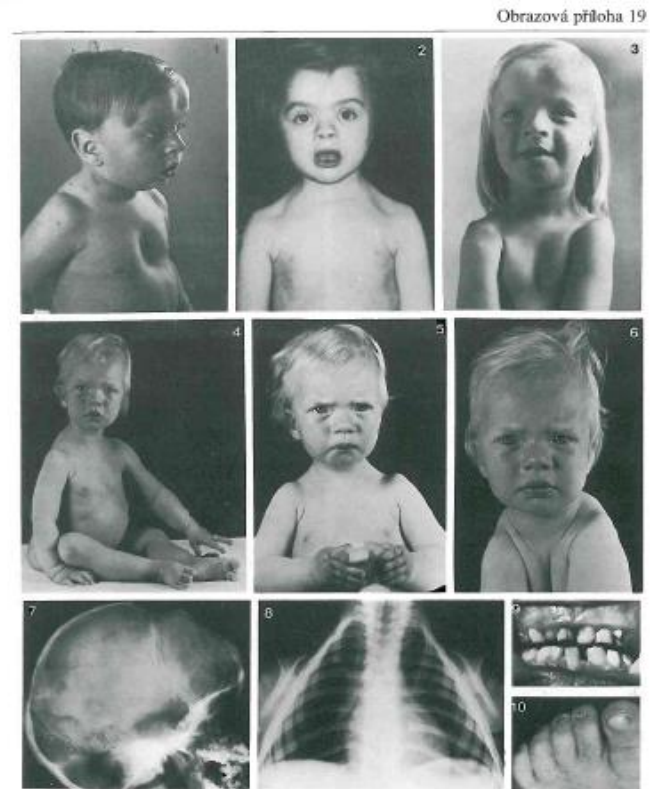
- charakteristické postižení skeletu (lebka, klíční kosti, pánev)

Dg. kritéria: opožděný uzávěr lebečních švů a fontanel, opožděná dentice, hypoplazie/aplazie klíčních kostí

- Výskyt asi 1:100 000
- Dědičnost AD, vysoká penetrance, variabilní expresivita
- Lokus 6p21, gen *CBFA1*(RUNX2)
- 30% - de novo mutace

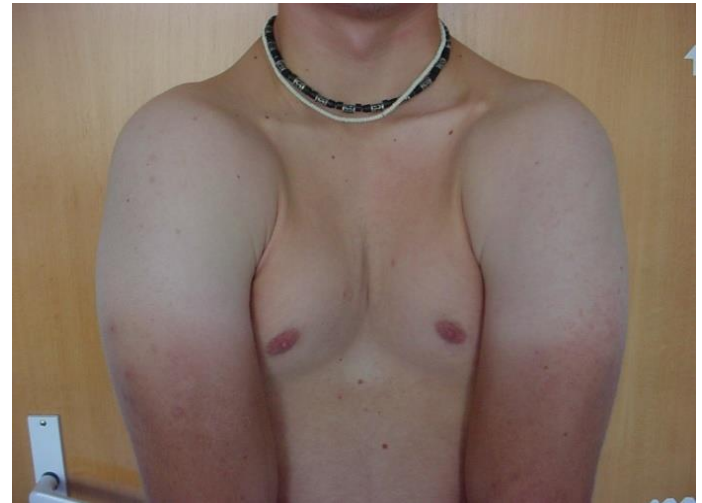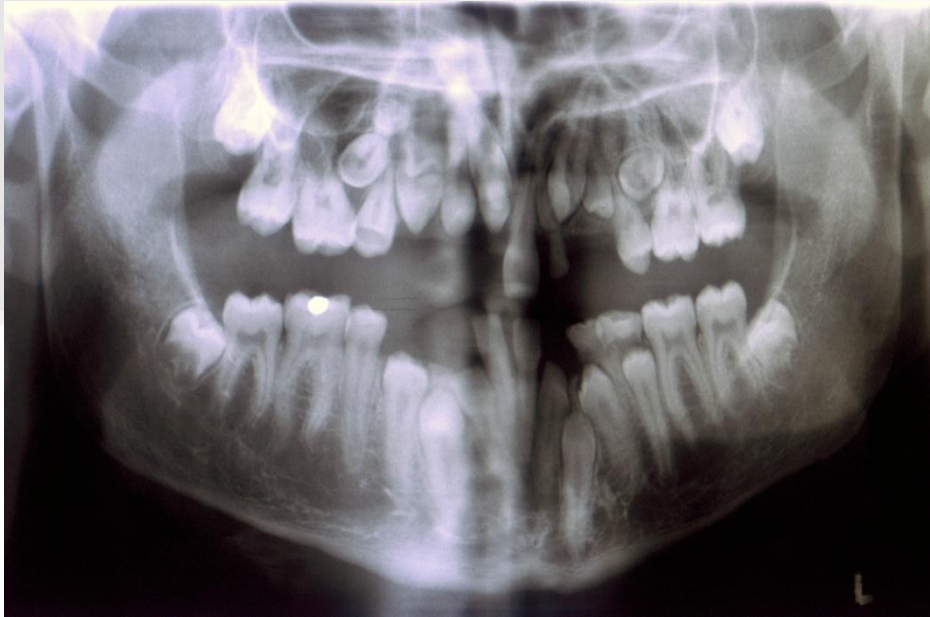Dysostosis cleidocranialis nepříznivé vedlejší projevy

- 18 % skolióza
- 28 % coxa vara, coxa valga
- 57 % pedes plani
- 34 % frekventní záněty PND
- 70 % nadpočetné zuby a další anomálie dentice, retenční cysty
- 19 % dechové potíže
- 39 % sluchová vada

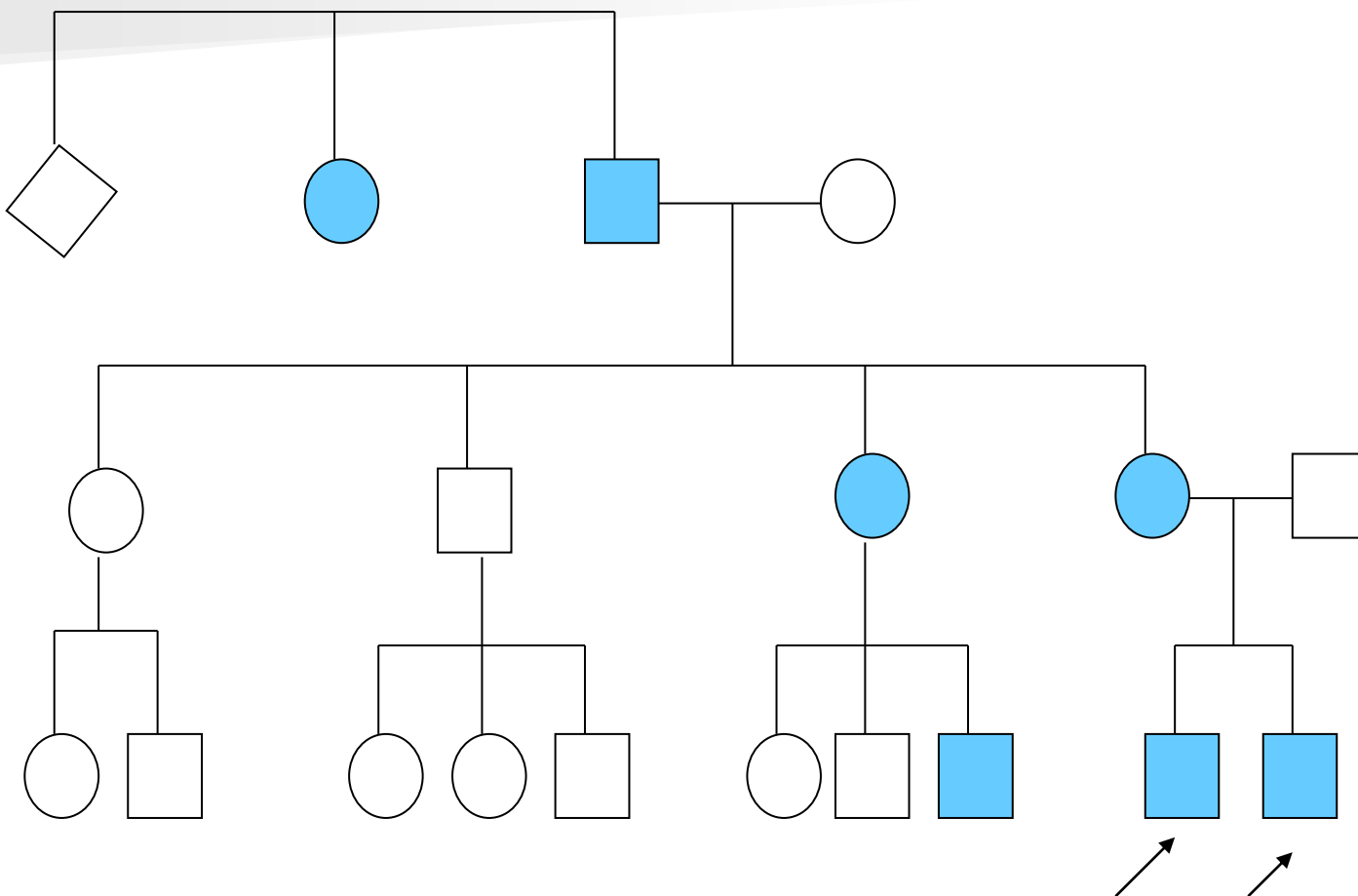


Dysostosis cleidocranialis

- Vysoké patro, rozštěpy patra (i submukózní)
- Opožděná dentice, přespočetné zuby, hypoplazie skloviny, abnormální kořeny, mikrodoncie, sklon k zubnímu kazu
- Opožděný uzávěr mandibulární symfýzy, relativní prognatie - normální růst mandibuly při chudém vývoji premaxily



Výskyt kombinace zubních a ortopedických anomálií v rodině



Čelistní anomálie

- Anomálie prognátního charakteru (nadměrný růst horní čelisti) se vyskytuje asi u 14 % populace, dědičnost se předpokládá komplexní s vysokou korelací mezi sourozenci.
- Mandibulární progenie je zvětšení dolní čelisti, často ve všech třech rozměrech. Výskyt ve 3-9 % populace, dědičnost je obvykle komplexní, byly popsány rodiny s typickým AD typem přenosu (nejznámější případ Habsburků).


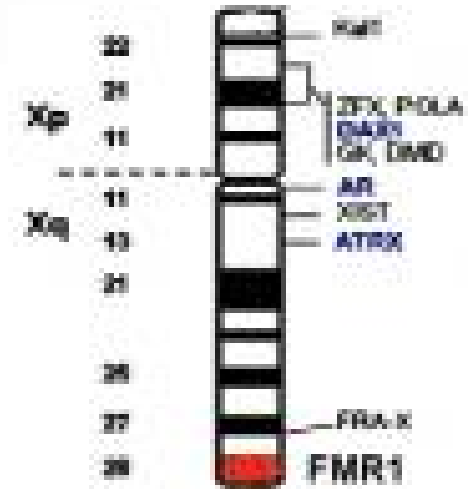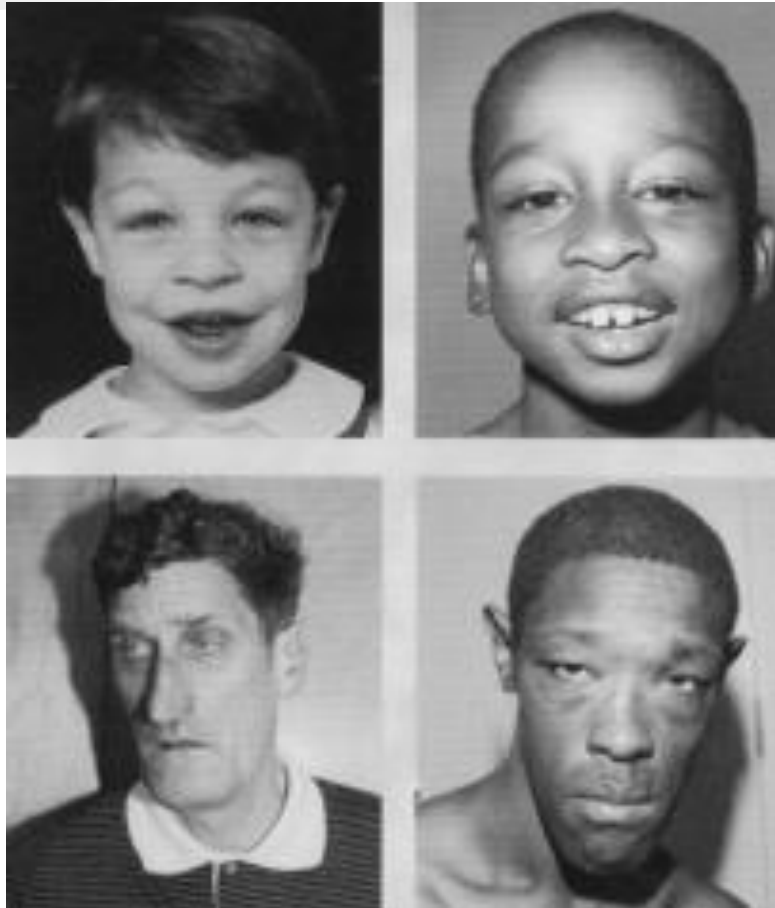


Karel V



Filip II

Syndrom fragilního X chromosomu



Rozštěpové vady obličeje



Rozštěpy rtu a patra - klasifikace

■ Rozštěpy typické

- ❖ rtu (*cheiloschisis*),
- ❖ rtu + čelisti (*cheilognathoschisis*),
- ❖ patrové izolované (*palatoschisis*),
- ❖ celkové (*cheilognathopalatoschisis*).

■ Rozštěpy atypické

- ❖ Příčné,
- ❖ horní střední (nosu, horního rtu, horního rtu s defektem mezičelisti),
- ❖ dolní střední (dolního rtu, dolního rtu + čelisti),
- ❖ šikmé (rtu + tváře, tváře + dolního víčka, s rozštěpem patra typickým + atypickým).

Rozštěpy rtu a patra

- Populační frekvence CL 1/500-1/1000
- Frekvence CP 1/2500

etnické rozdíly

- nejčastěji u Japonců a bílé rasy
- nejméně u afroameričanů

Rozštěpy rtu a patra genetické aspekty

- Podmíněny multifaktoriálně s výrazným podílem dědičnosti

exogenní faktory:

virózy ([rubeola](#), [chřipka](#)), [toxoplasmóza](#), [CMV](#),
hypervitaminóza [A](#) + [D](#), některá [ATB](#) (tetracykliny,
erytromycin), některá [antidiabetika](#) + [antiepileptika](#),
[kortikoidy](#), [RTG](#) záření, [drogy](#), organická rozpouštědla
a jiné [teratogeny](#),

- Vrozené chromosomové aberace
- Syndromy asociované s CL/CP/CLP

Rozštěp rtu a patra-empirická rizika (J.P.Harper)

<u>Postižená osoba</u>	<u>CLP - riziko v %</u>	<u>CP - riziko v %</u>
Sourozenec	2,2 - 4,0	1,8
Dva sourozenci	10	8
Sourozenec a rodič	10	
Rodič	4,3	3
Příbuzný II.st	0,6	
Populační riziko	0,1-0,3	0,04

Genetické riziko - rozštěp rtu a patra v souvislosti se závažností vady

<u>Vývojová vada</u>	<u>riziko pro sourozence v %</u>
Bilaterální CLP	5,7
Unilaterální CLP	4,2
Unilaterální CL	2,5

VCA s rozštěpy rtu a/patra

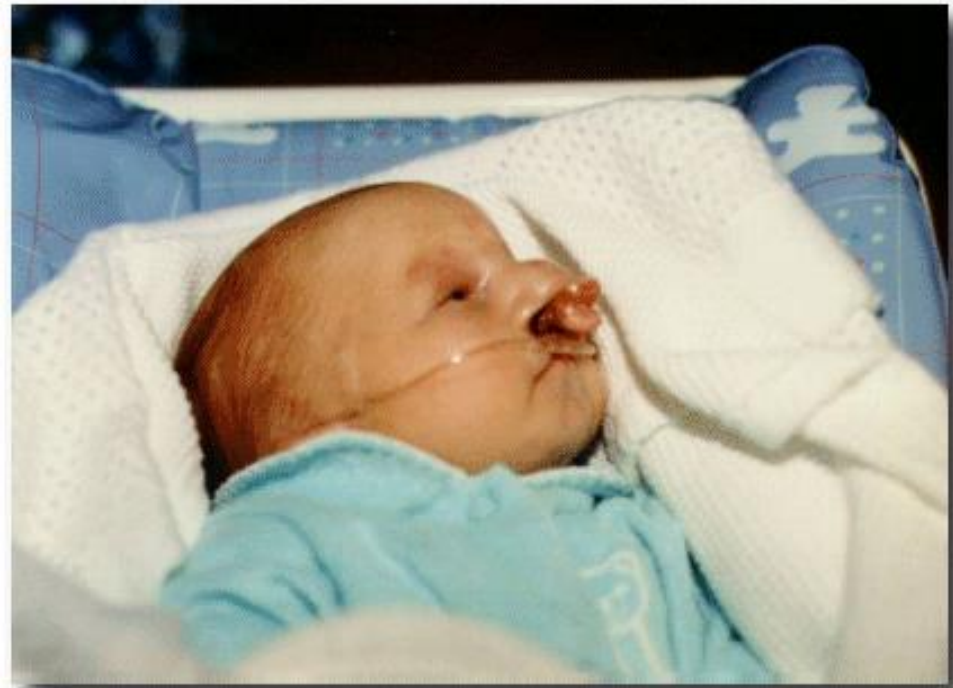- trisomie 13 – syndrom Patau
- trisomie 18 – syndrom Edwards

- různé vrozené strukturní aberace autosomů
- velokardiofaciální syndrom – Di George, mikrodelece 22q11

Patau syndrome

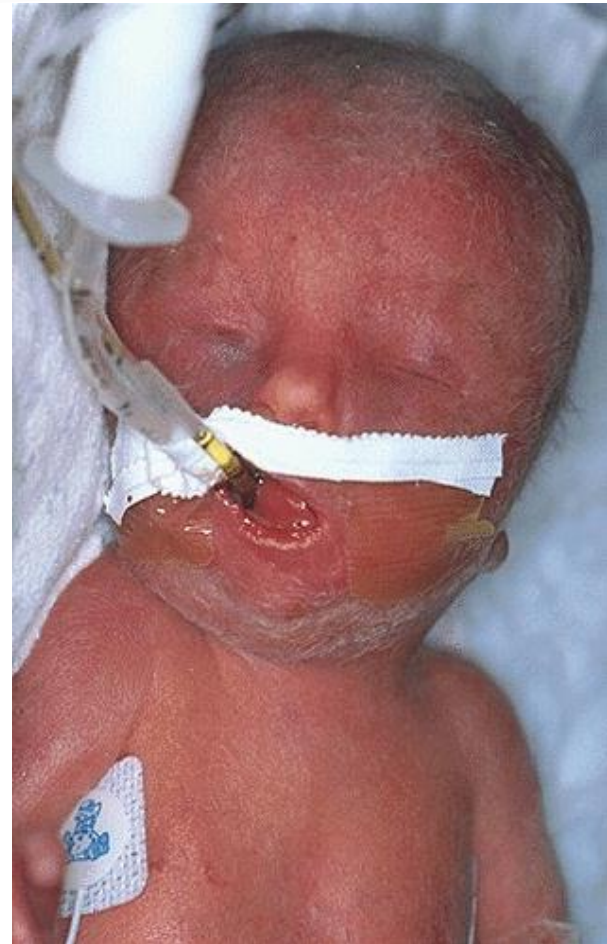- 47,XX(XY), +13
- 1/5000 - 10 000 u novorozenců
- 1/90 u SA

- CLP bilat.
- vrozené vývojové vady CNS, očí, postaxiální hexadaktilie...)



Edwardsův sy +18

- 1:5000
- Intrauterinní růstová retardace, hypotrofie plodu (IUGR)
- microcephalie
- dolichocephalie
- CP
- micromandibula
- protáhlé záhlaví
- atypie končetin



Wolf-Hirschhorn syndrom, 4p-

1:50 000

8% de novo delece

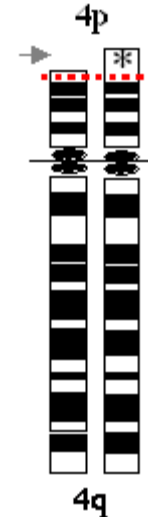
13 % v důsledku familiární translokace

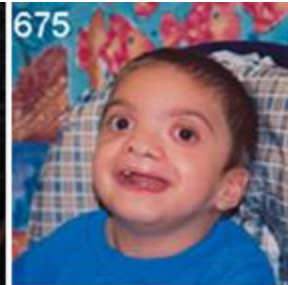
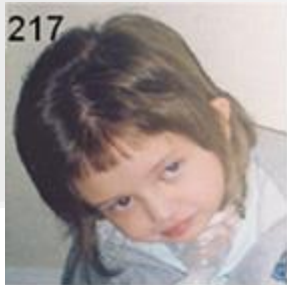F:M 2:1

35 % zmírá do 2 let

■ symptomy

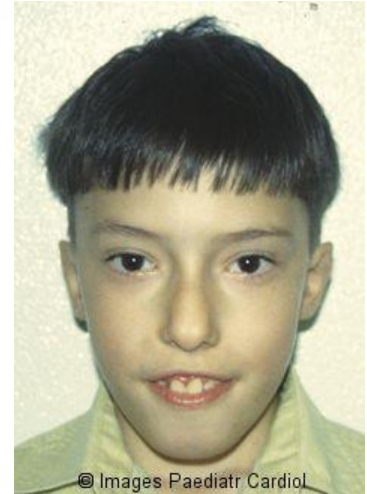- retardace růstu
- mikrocefalie, kraniofaciální dysmorfie, hypúertelorismus
- rozštěpy rtu a patra
- srdeční defekty



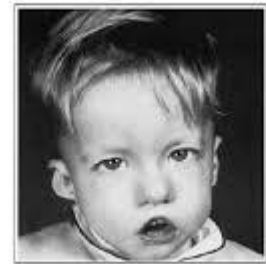

Di George – velokardiofaciální syndrom

- Mikrodelece 22q11.2
- Klinické projevy:
 - srdeční vady
 - faciální dysmorfie
 - rozštěp patra (často jen submukózní)
 - hypoplasie/aplasie thymu
(poruchy imunity, hypokalcémie)



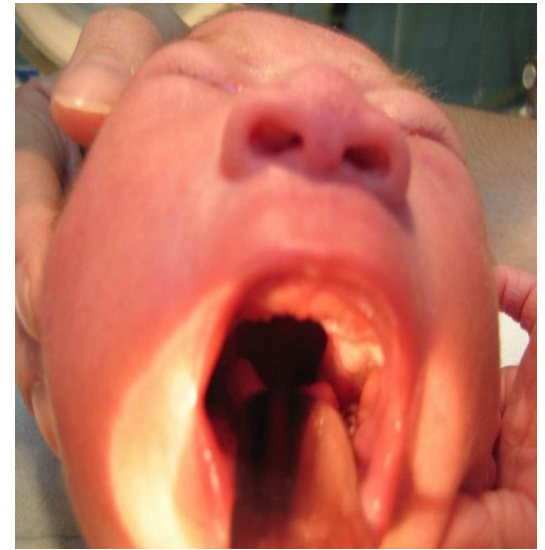
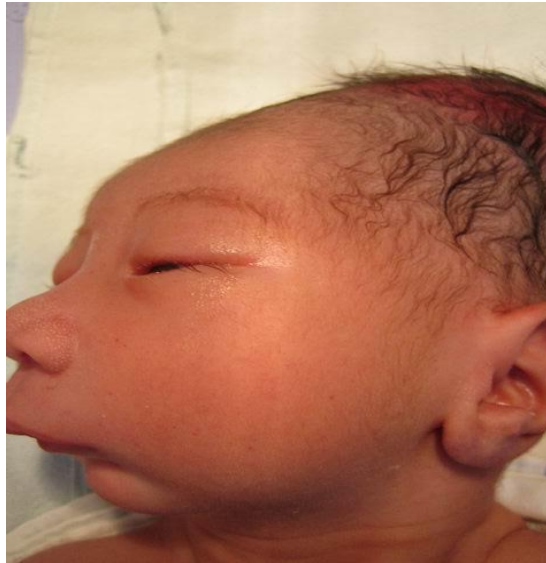Syndrom DiGeorge



Syndromy bez mendelovské dědičnosti s rozštěpem rtu a/nebo patra

■ Pierre-Robinova sekvence

- mikromandibula
- glosoptosa
- rozštěp patra



Syndromy s AD dědičností s rozštěpem rtu a/nebo patra

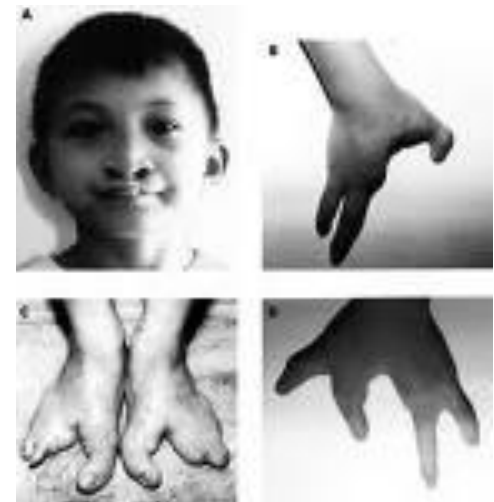- Syndrom van der Woude
- EEC syndrom
- Sticklerův syndrom
- Larsenův syndrom

EEC syndrom

- ektoaktylie-deformity rukou, nohou
- ektodermální dysplazie-kůže, vlasy, nehty, zuby
- rozštěpové vady obličeje
- další abnormality - ledviny, oči, CNS

EEC1, EEC3

většina případů gen TP63 (3q28)



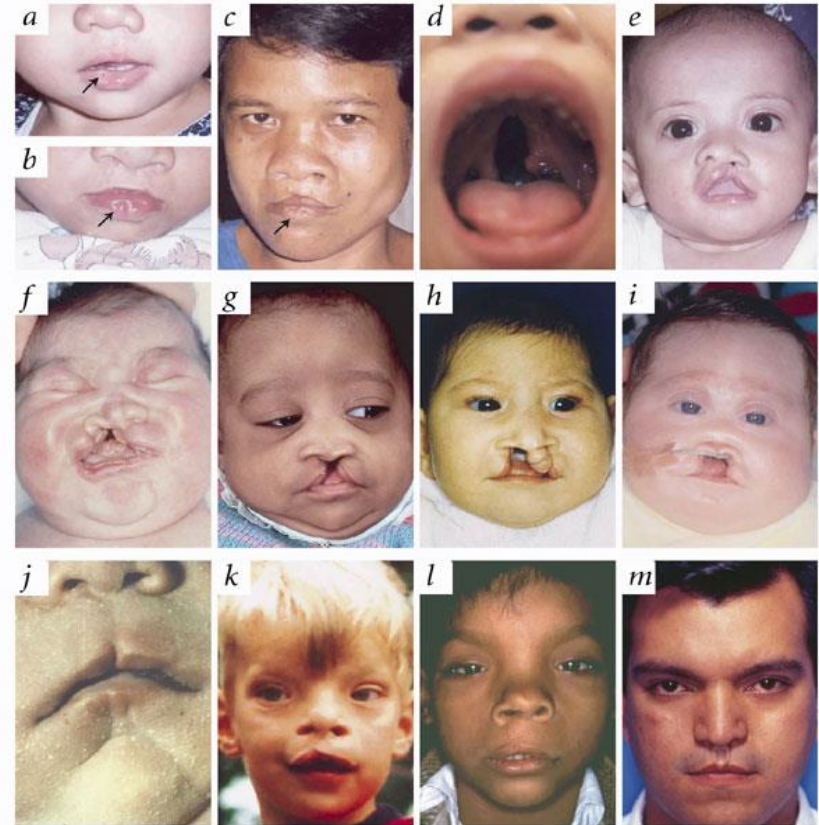Syndrom van der Woude

- Rozštěp rtu/patra
- paramediální píštěle na dolním rtu
- hypodoncie

IRF6 (1q32.2)-VWS1

GRHL3 (1p36.11)-VWS2

- neúplná penetrance,
- variabilní expresivita !!!



Sticklerův syndrom

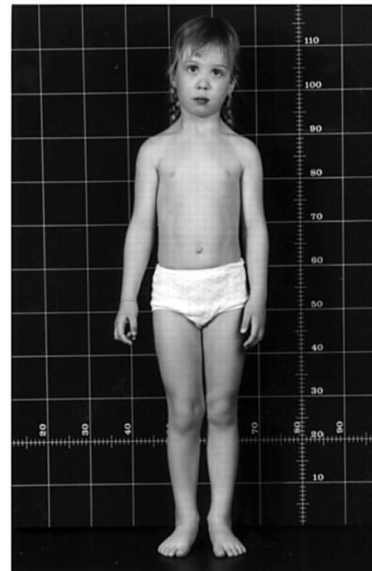
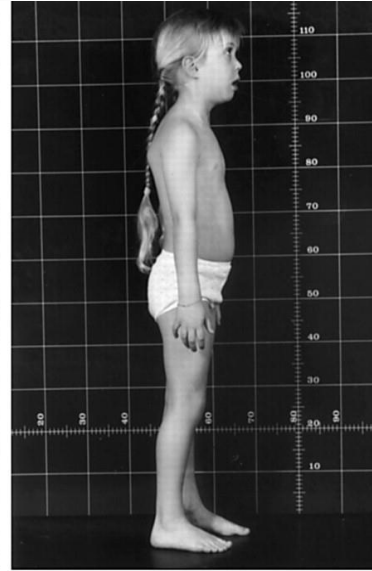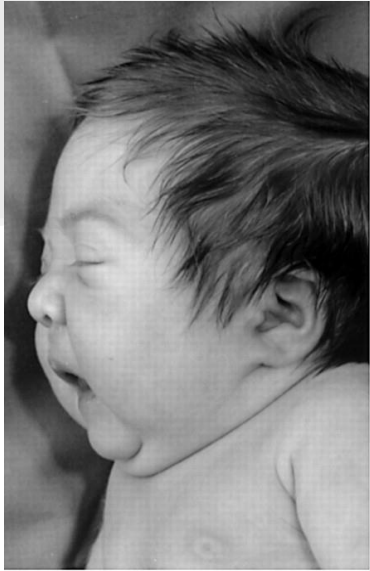
Výskyt 1:10 000

Geny:

COL11A1 (1p21.1), COL11A2 (6p21.32), COL2A1 (12q13.1)

Klinické projevy:

- Pierre-Robinova sekvence
- oční příznaky - glaukom, katarakta, retinopatie
- senzorineurální vada sluchu
- artropathie, vertebrópatie, skoliosa,
- chlopenní vady



Larsenův syndrom

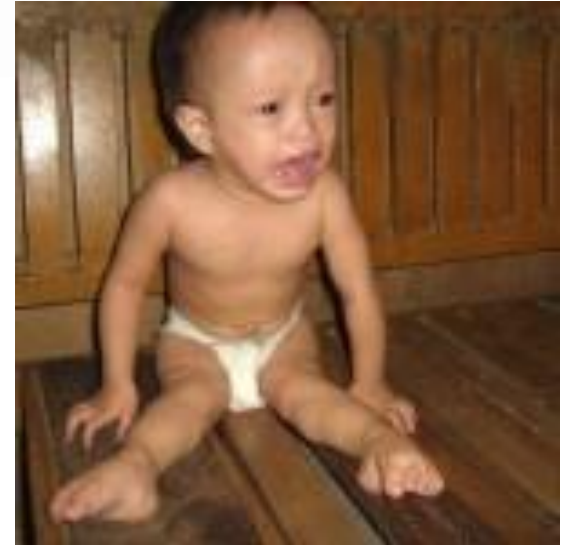výskyt 1:100 000

Gen FLNB (3p14.3)

Klinické projevy:

- mnohočetné dislokace kloubů
- deformity DKK
- další: malý vzrůst, jiné skeletální abnormality, srdeční vady, rozštěp patra, sluchová vada, mentální retardace

Popisována i AR dědičnost

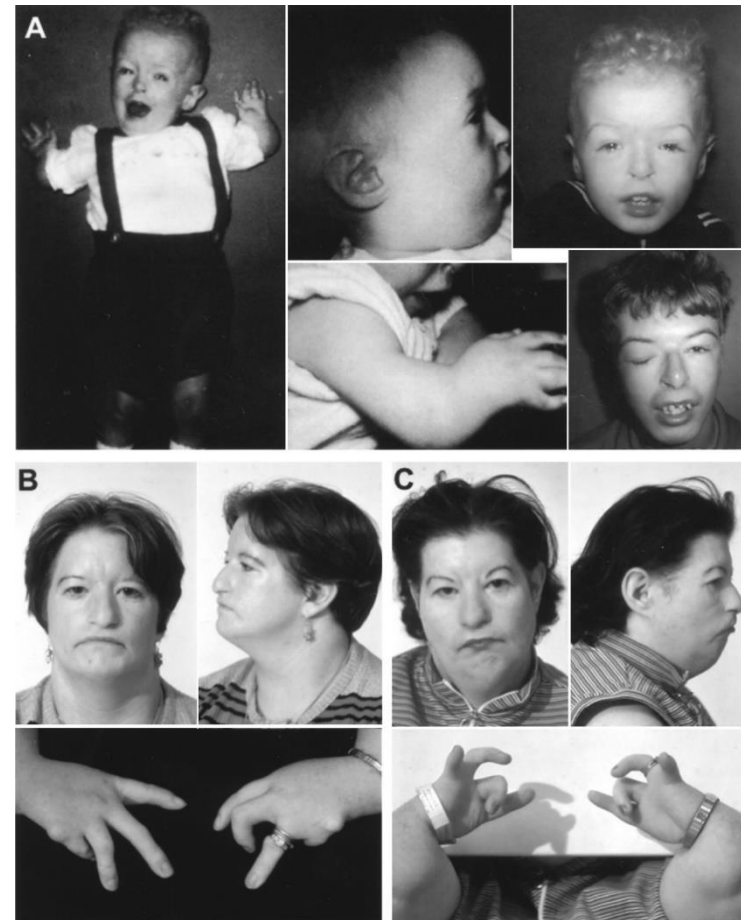


Syndromy s AR dědičností s rozštěpem rtu a /nebo patra

- Roberts syndrom (pseudotalidomidový syndrom)
- Diastrofická dysplazie
- Smith-Lemli-Opitz syndrom
- Orofaciodigitální syndrom typ II

Robertsův syndrom

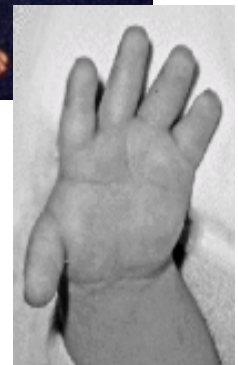
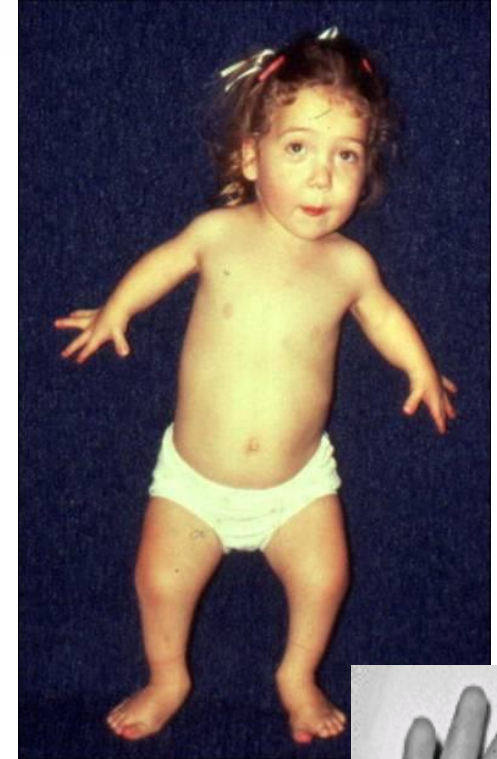- Pseudotalidomidový syndrom
- *ESCO2* gen, 8p21.1
- disproportionální malý vzrůst
- rozštěpy rtu a/ patra (i bilaterálně)
- zákaly rohovky
- oligodaktylie
- fokomelie
- radiální hypoplasie
- mentální retardace



Diastrofická dysplazie

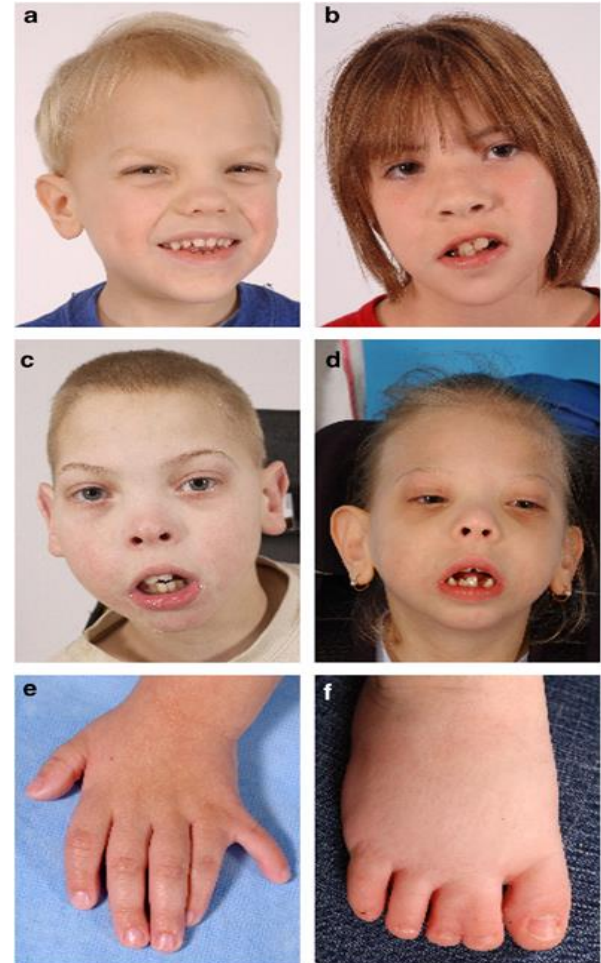SLC26A2 gen, 5q32

- výška do 120 cm
- zkrácení končetin
- rozštěpy patra
- ušní abnormality
- deformity a kloubní kontraktury
- dysplazie kyčelních kloubů
- deformity rukou („palec stopaře“)
- deformity páteře
- degenerativní kloubní změny



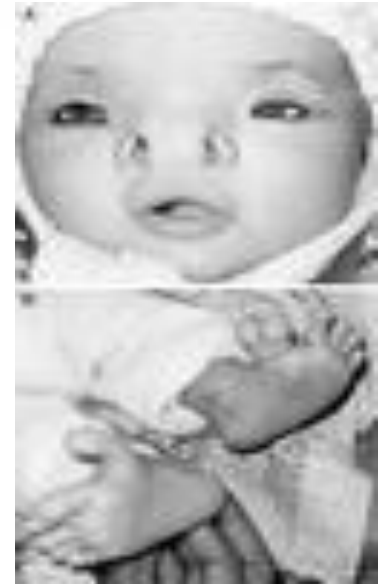Smith-Lemli-Opitz syndrom

- pre- a postnatální růstová retardace
- mikrocefalie
- faciální dysmorfie
- rozštěpy patra nebo uvuly
- mentální retardace
- hypospadiie, anomalie genitálu
- syndaktylie 2. a 3. prstu DKK
- mutace *DHCR* genu, 11q12-q13
- nízká hladina cholesterolu, zvýš. 7-dehydrocholesterol



Orofaciodigitální syndrom typ II

- Mohr syndrom
 - mediální rozštěp horního rtu
 - mikrognathia
 - rozštěp jazyka, ankyloglosie
 - hypertelorismus
 - bilaterální hexadactylie na horních končetinách, bilaterální polysyndaktylie palců na nohou
 - frekvence 1:300 000

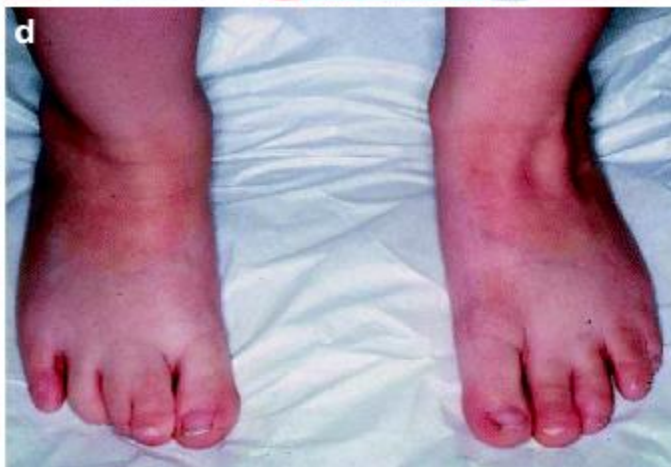
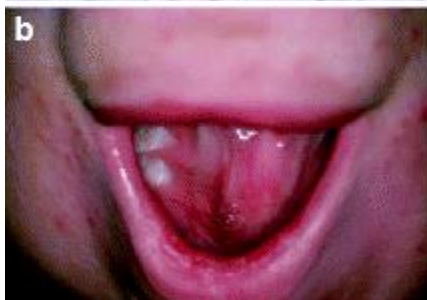
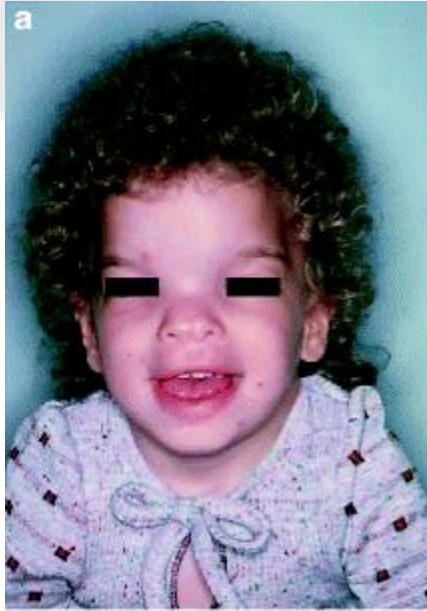Syndromy s X-vázanou dědičností s rozštěpem rtu a /nebo patra

- Orofaciodigitální syndrom typ I
- Otopalatodigitální syndrom
- Izolovaný X-vázaný rozštěp patra s ankyloglosií

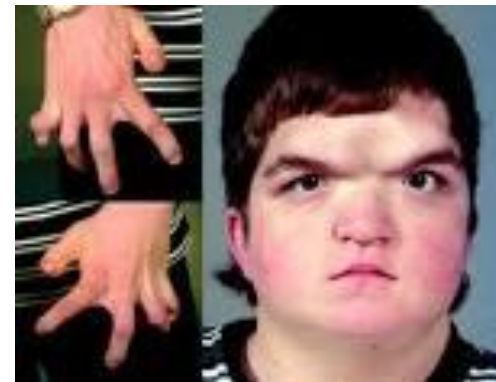Orofaciodigitální syndrom typ I

- Papillon-Léage-Psaume syndrom
- 1:50 000
- *OFD1* gen, Xp22.2
- klenuté čelo, hypertelorismus, epikantus, telekantus, úzký nos s hypoplazií alárních chrupavek, mediální rozštěp-pseudorozštěp horního rtu, krátký horní ret, rozštěpy patra, jazyka, přespočetné zuby, malpozice zubů a další
- kůže - milia na obličeji a ušních boltcích
- malformace prstů - klinodaktylie, syndaktylie, brachydaktylie 2.-5. prstu
- neurologické potíže, variabilní stupeň mentální retardace



Otopalatodigitální syndrom

- Typ I
- *FLNA* gen, Xq28
- charakteristická facies (prominující nadočnicové oblouky, antimongoloidní postavení očních štěrbin, hypertelorismus, široký kořen nosu
- rozštěp patra
- převodní porucha sluchu
- mentální retardace
- růstová retardace, dysplasie kostí
- Typ II + další mnohočetné skeletální anomálie

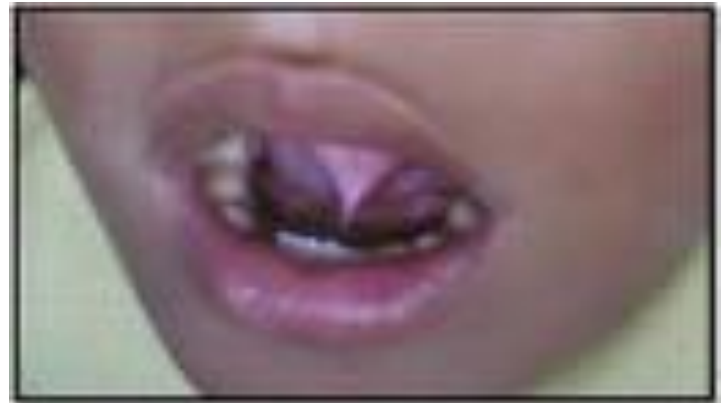

Cleft palate and ankyloglossia

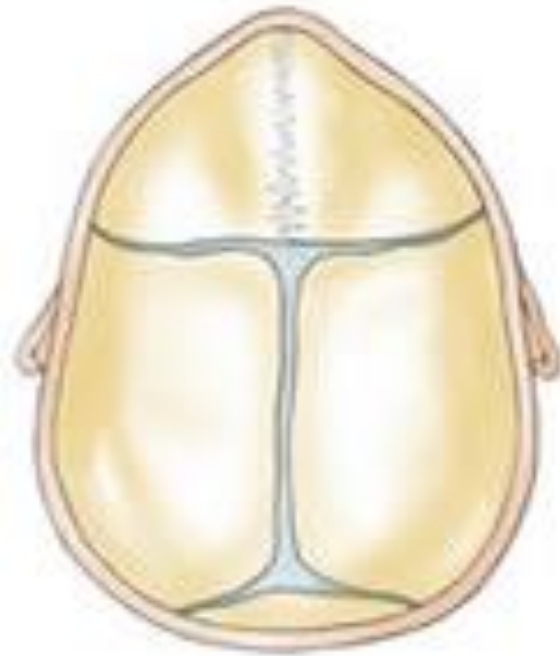dědičnost X vázaná

gen *TBX22*, Xq21.1

- rozštěp uvuly u heterozygotních žen
- neúplné rozštěpy patra
- incompetence patra
- ankyloglosie



Kraniosynostose



Lebeční švy

- koronární – spojuje kost čelní a temenní
- sagitální – spojuje dvě kosti temenní
- lambdový – spojuje kosti temenní a týlní
- sutura squamosa – spojuje temenní a spánkovou kost
- sutura metopica – šev, který na lebce novorozence spojuje levý a pravý základ budoucí kosti čelní, probíhá tedy svisle vzhůru nad kořenem nosu

Kraniosynostosy

- Předčasný uzávěr lebečních švů
- Heterogenní skupina etiologicky i patogeneticky
- Izolované nebo součást syndromů

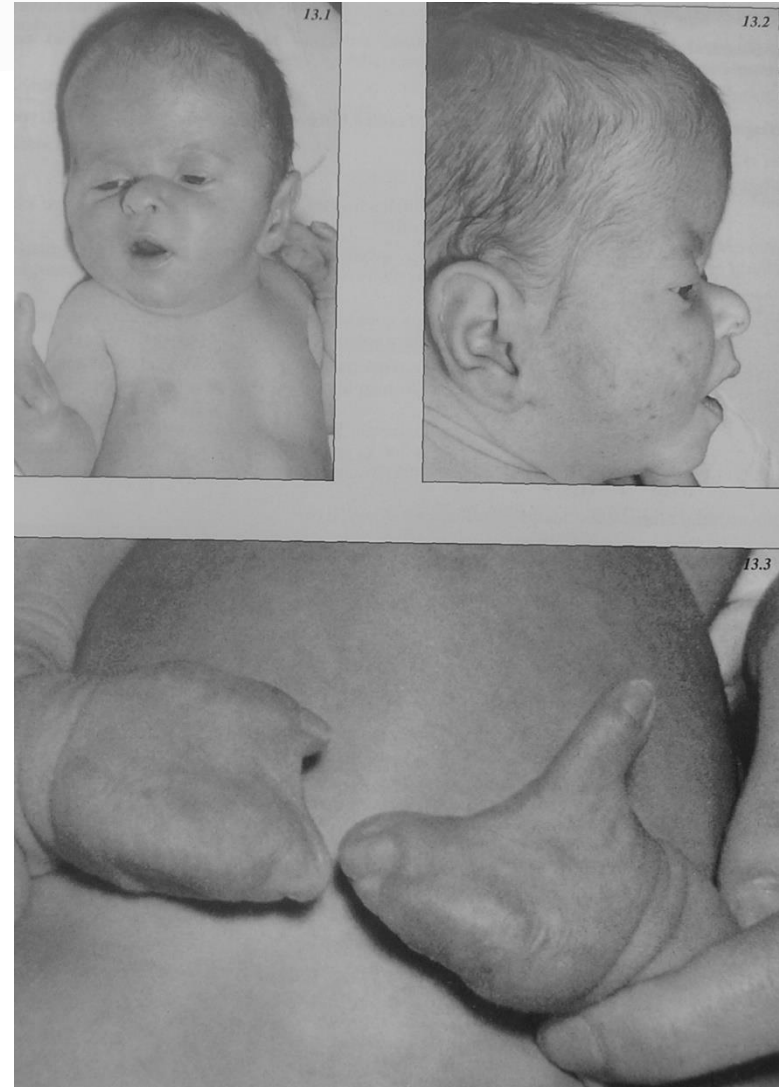
- Syndromové - většinou AD dědičnost

Kraniosynostósy

- Předčasný uzávěr lebečních švů
- Tvarové anomálie lebky a faciální dysmorfie
- tvarové anomálie lebky:
 - trigonocefalie (sutura metopica),
 - brachycefalie (koronální švy)
 - dolichocefalie (sutura sagittalis)
 - plagiocefalie (unilateral. uzávěr lambdového a/nebo koronálního švu)
 - turicefalie (uzávěr koronálních a lambdových švů)

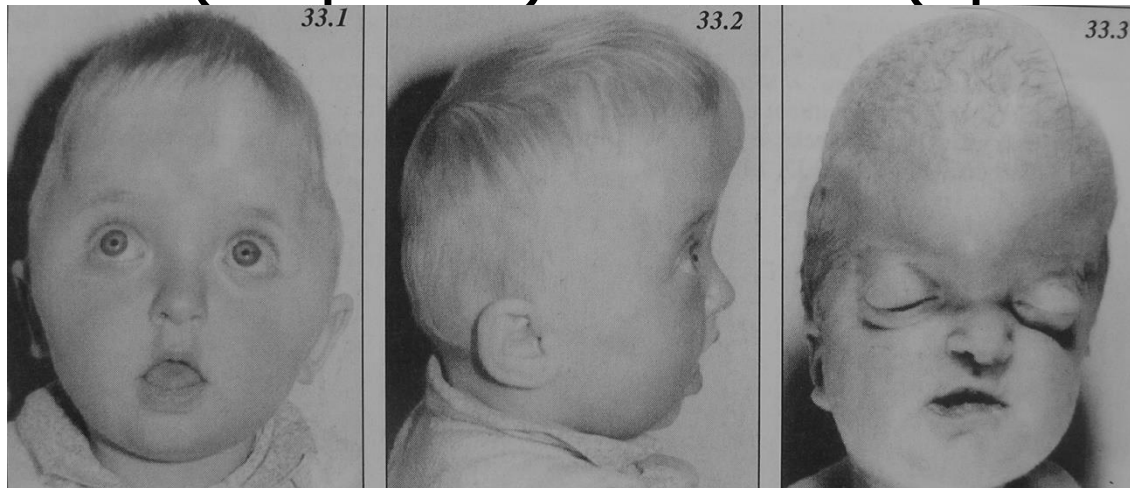
Apertův syndrom

- Dědičnost AD
- turicefalie, brachycephalie
- zobákovitý nos,
- hypoplasie střed. části obličeje,
- PMR,
- srostlé prsty,
- *FGFR2* gen, 10q26.13



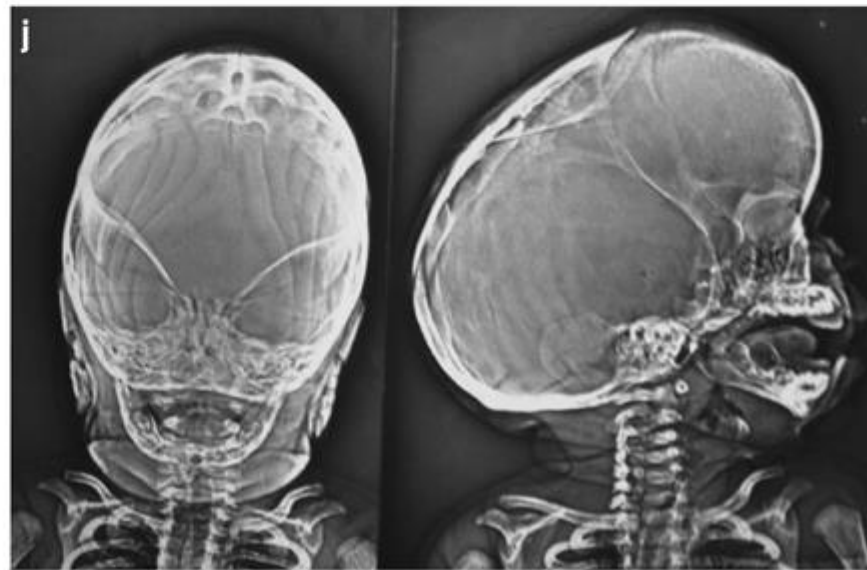
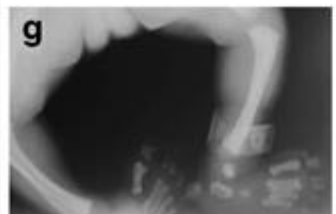
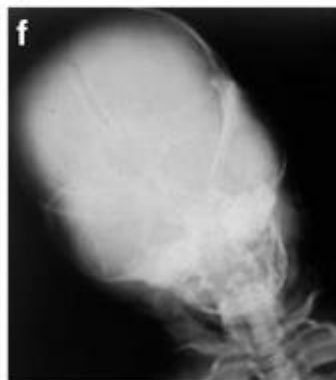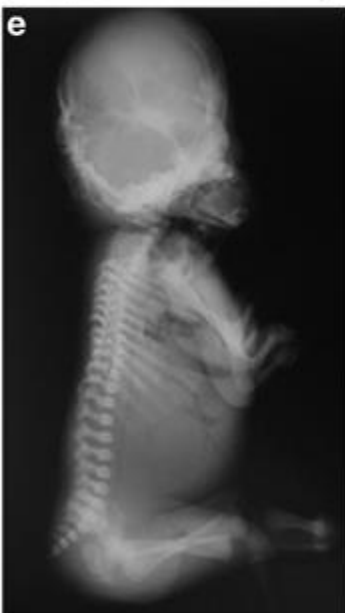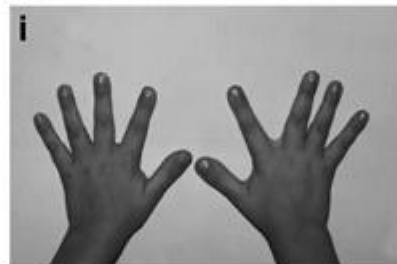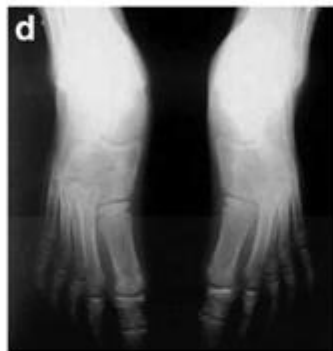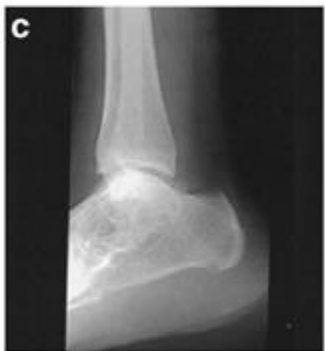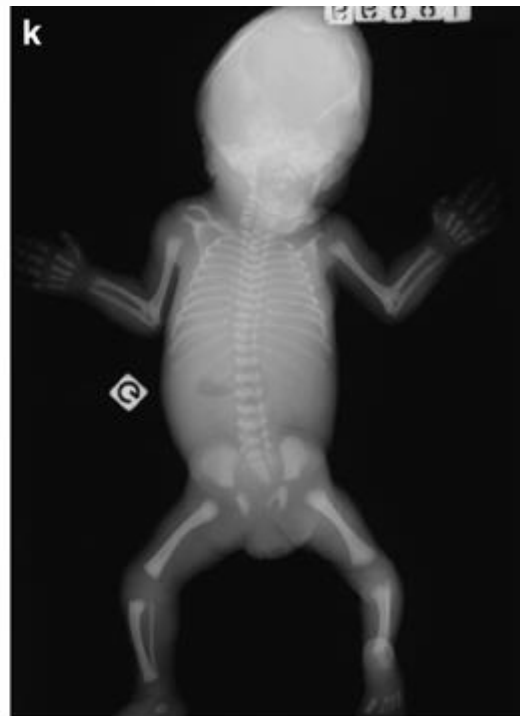
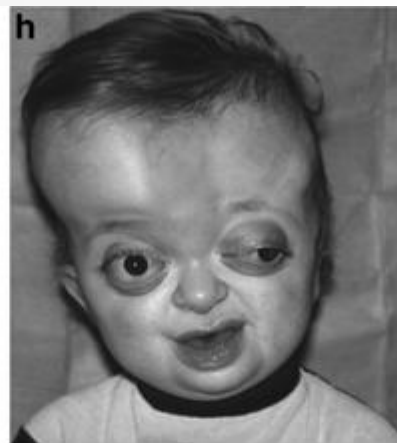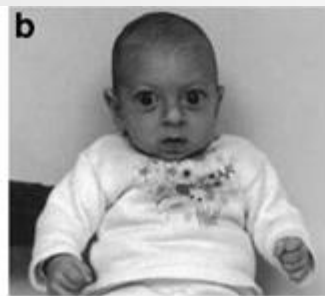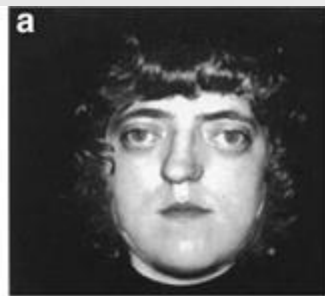Crouzonův syndrom

- AD dědičnost
- nejčastěji synostosa švu koronárního a sagitálního
- zobákovitý nos
- hypoplasie horní čelisti
- exoftalmus, nízko nasedající uši
- impresiones gyrorum
- gen *FGFR2* (10q26.13) a *FGFR3* (4p16.3)



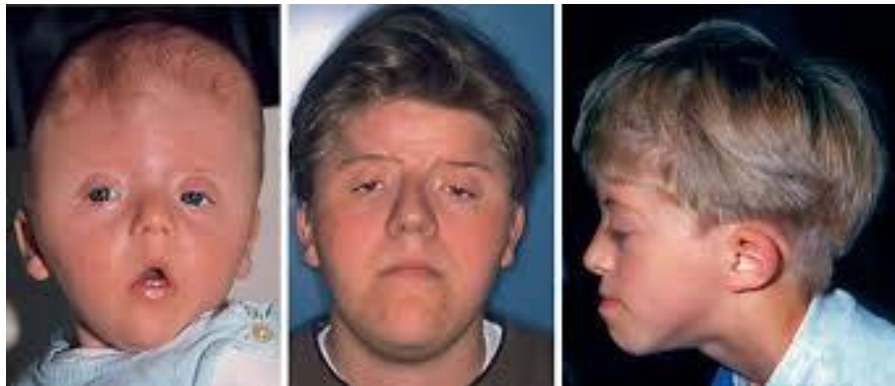Pfeiffer syndrom

- AD dědičnost
- brachycefalie
- hypoplasie střední části obličeje
- exoftalmus
- kožní syndaktylie na HKK
- mediální deviace palců nohou
- *FGFR1* gen (8p11.23), *FGFR2* (10q26.13)



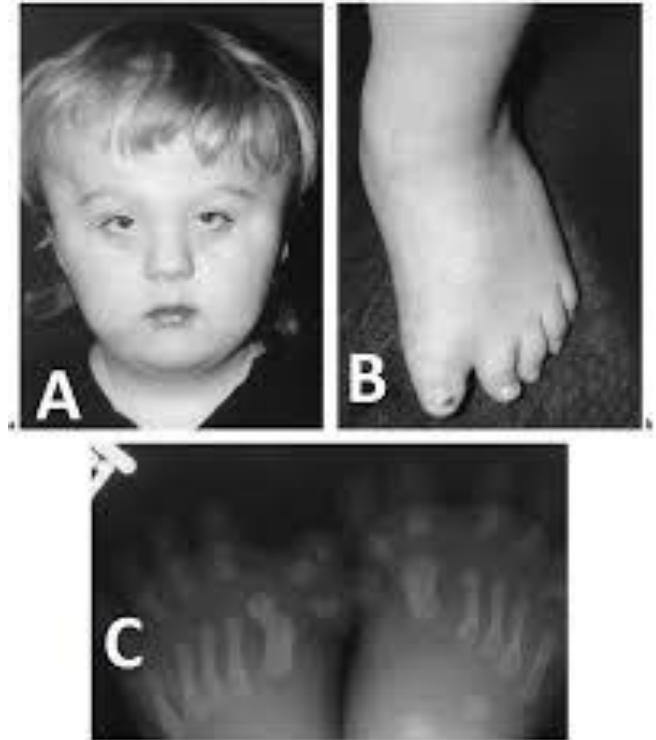
Seathre-Chatzen syndrom

- AD dědičnost
- brachycefalie
- hypoplasie maxily
- syndaktylie, halux valgus, brachydaktylie
- gen *TWIST* (7p21.1)




Carpenter syndrom

- AR dědičnost
- brachycefalie
- hypoplasie střední obličejové části
- nízkonasedající uši, plochý kořen nosu
- obesita
- mentální retardace
- brachydaktylie, postaxiální polydaktylie, klinodaktylie, syndaktylie, camptodaktylie
- *RAB23* gen, 6p11, *EGFL4* gen, 19q13

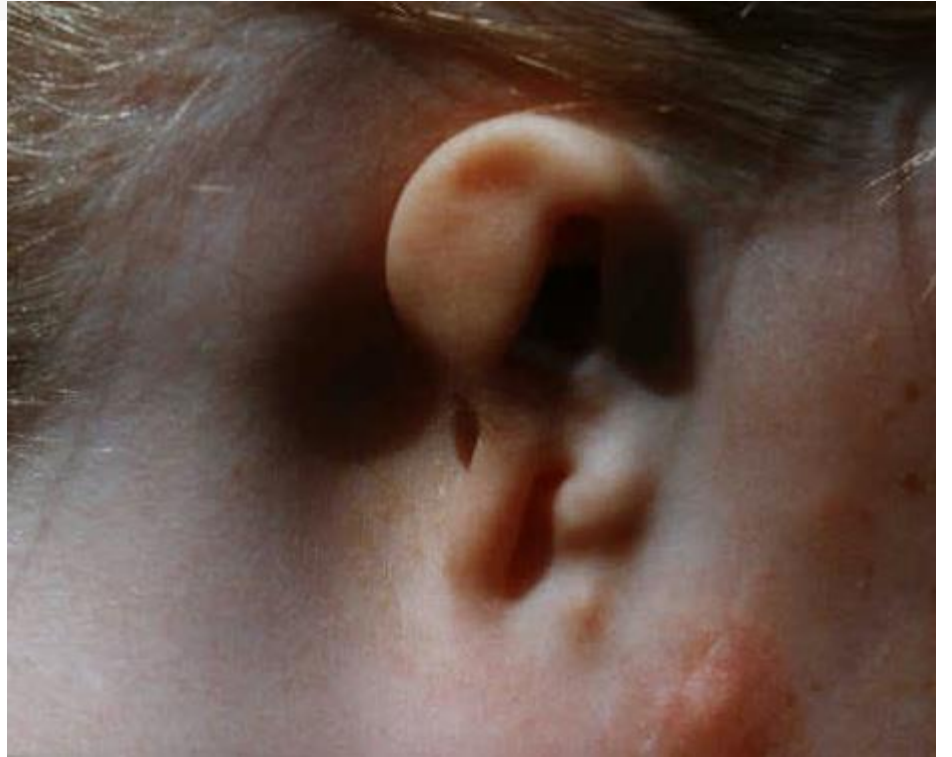
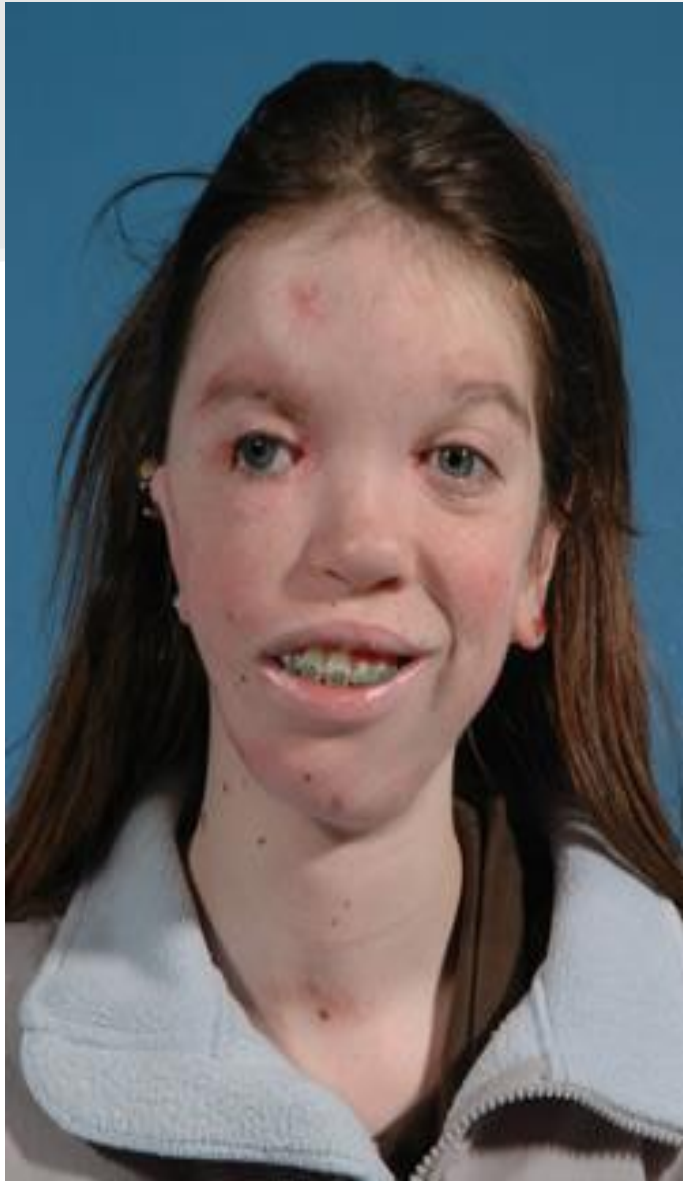
Kraniofaciální syndromy



Goldenhar syndrom

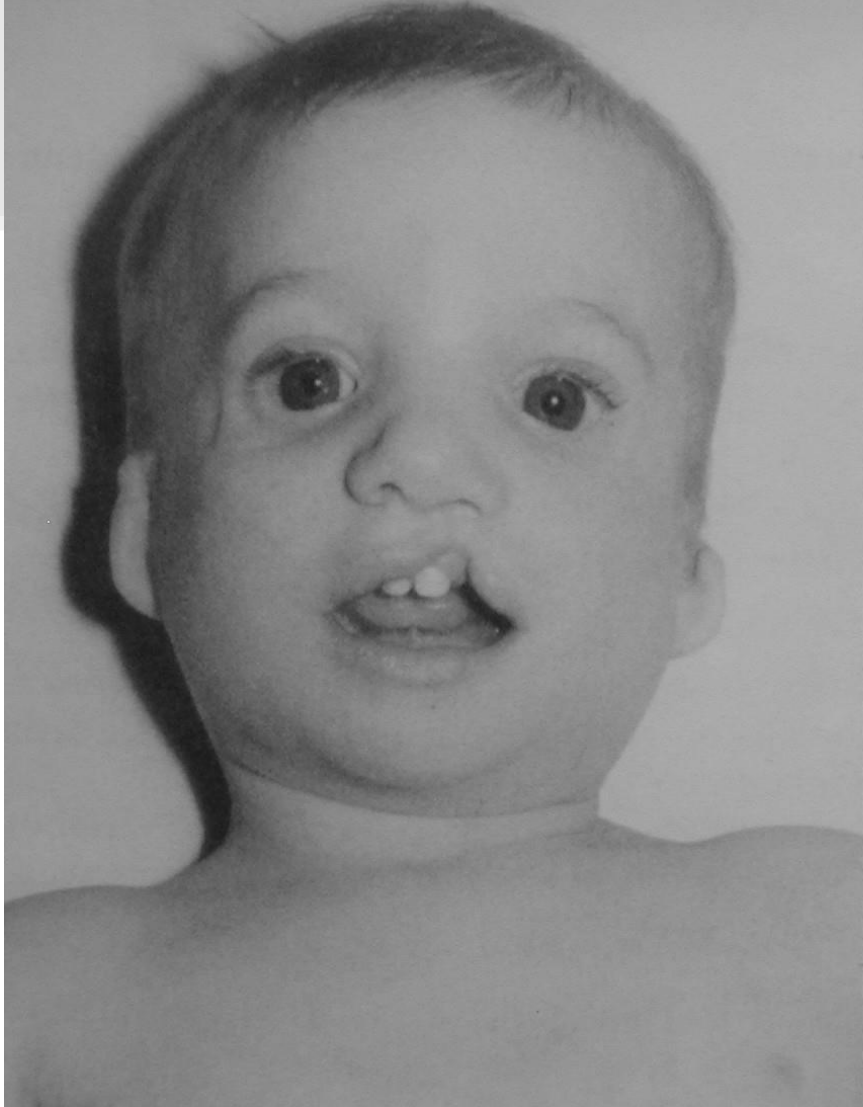
- hypoplasie obličeje,
- kolobomy víček,
- rudimentární boltce,
- výrůstky před tragem, makrostomie
- anomalie obratlů
- většinou sporadický výskyt, familiární AD i AR



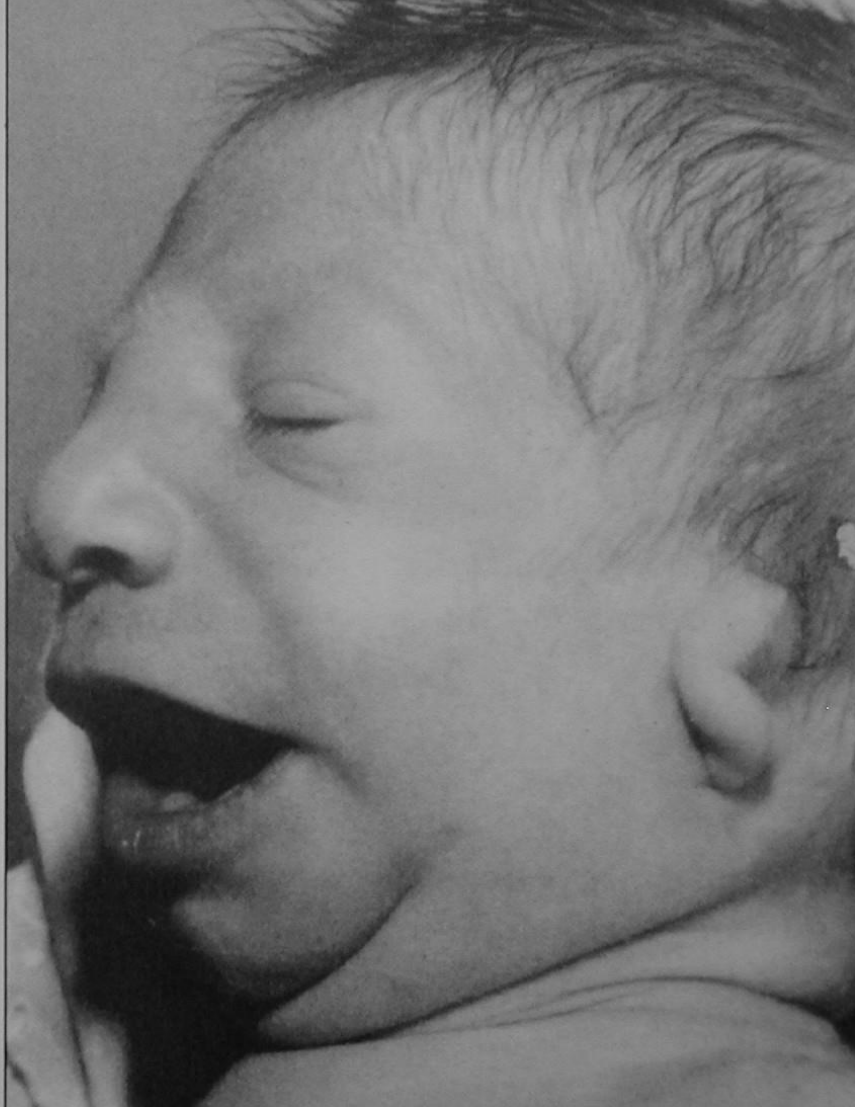Treacher Collins syndrom

- antimongoloidní postavení očních šterbin,
- kolobomy víček,
- makrostomie, mikrogenie,
- rudimentární boltce
- dědičnost AD, méně AR
- heterogenní
- *TCOF1* gen, 5q32 i další lokusy

30.1



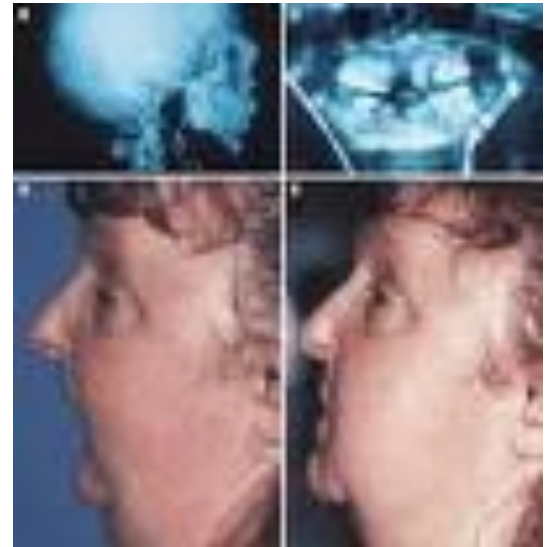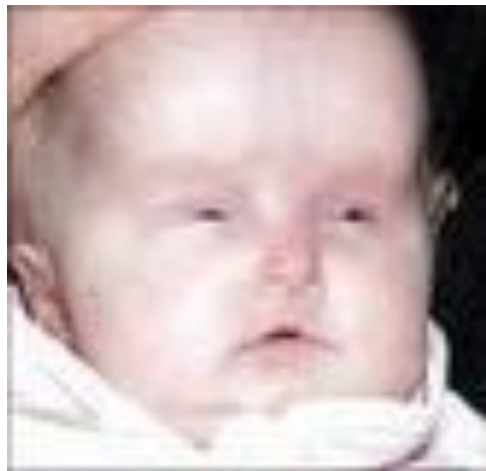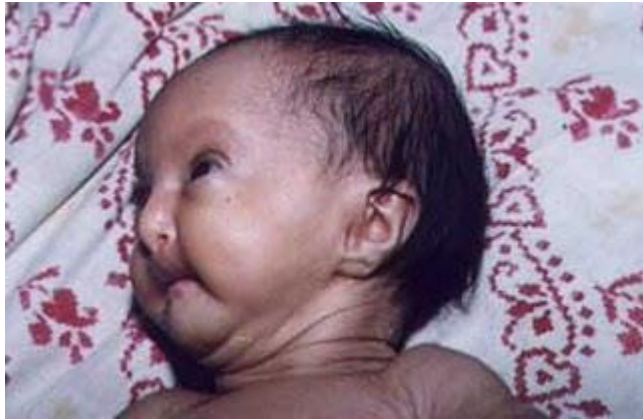30.2



Hallermann-Streifff syndrom

Okulomandibulodyskranie

- dyskranie s hypotrichosou
- anomalie obličeje, zejména oka (mikroftalmie, colobomy, strabismus, cataracta)
- zubní anomalie – nenonatální zuby, přespočetné zuby, malocluse a jiné
- somatická retardace
- mentální retardace asi u 15 % pacientů
- většinou sporadický výskyt, AD i AR případy popisovány



Orofaciodigitální syndrom

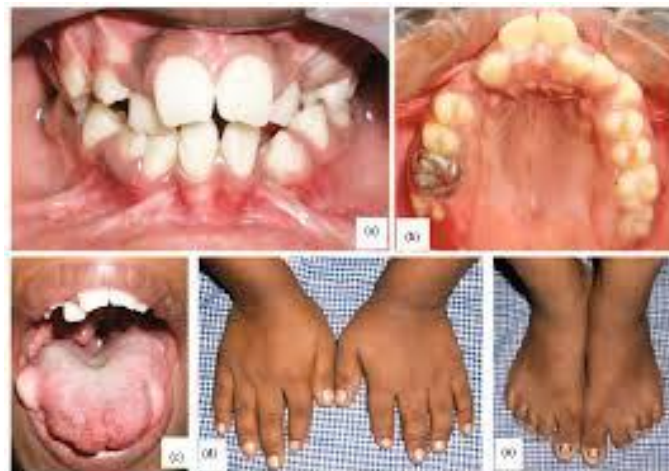- faciální dysmorfie
- CLP, laločnatý jazyk s rozštěpem, zkrácené frenulum a další anomálie dutiny ústní
- Anomalie končetin - brachydaktylie, syndaktylie, polydaktylie, klinodaktylie
- Heterogenní skupina, 8 podtypů

Typ I – XD

Typ II-VI- AR

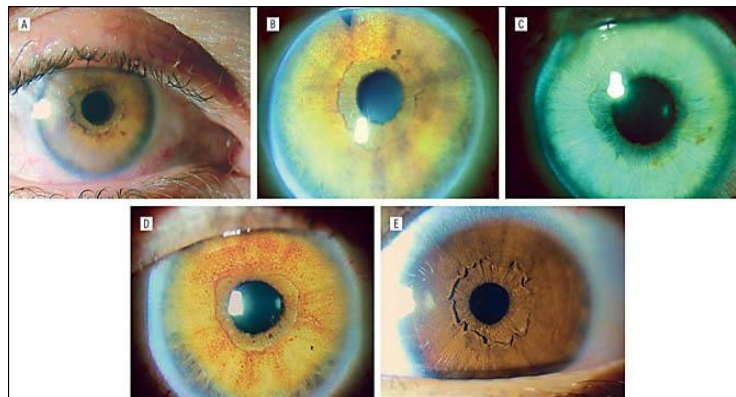
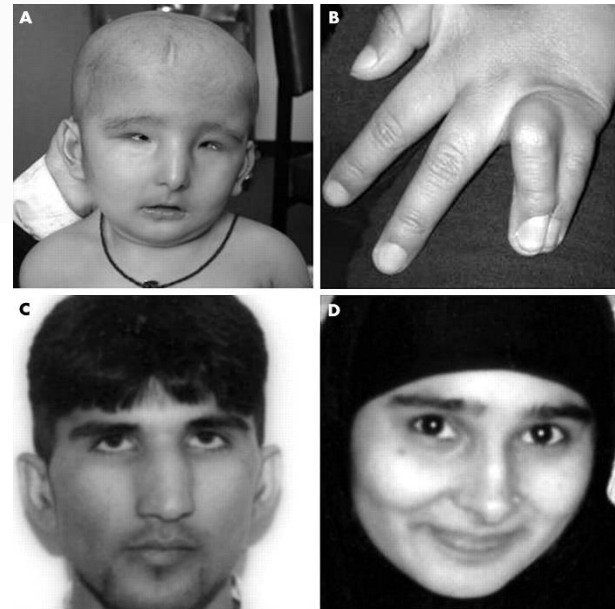
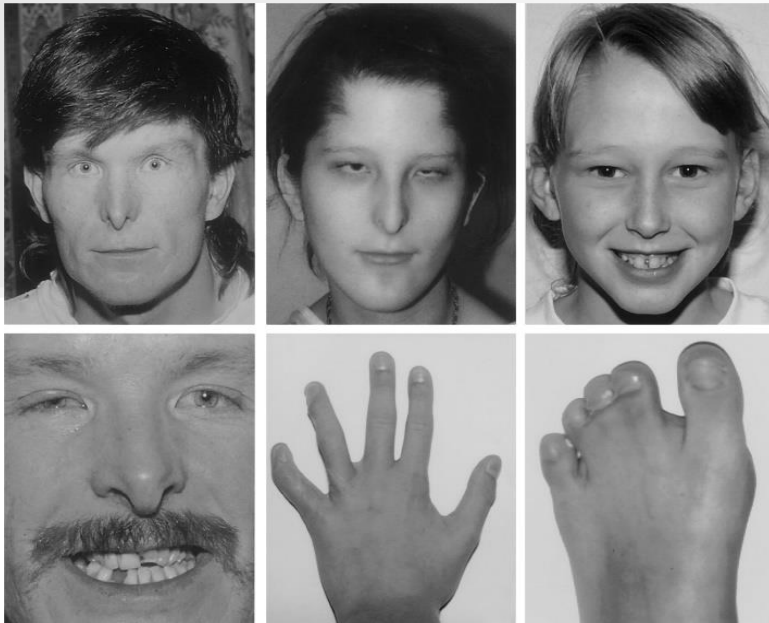
Typ VIII- XR

Typ VII- AD/XD



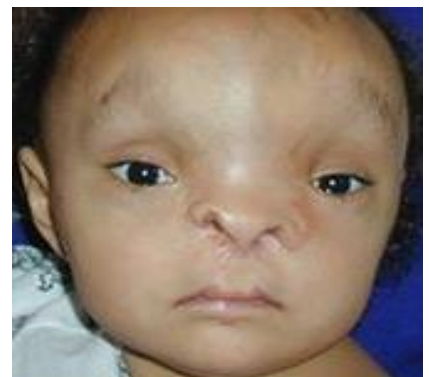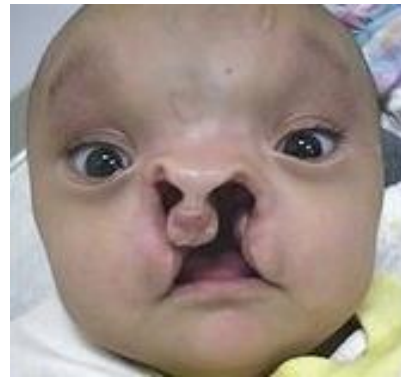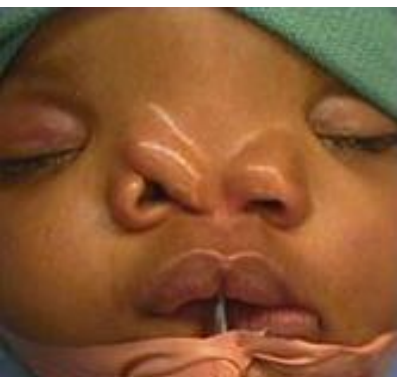Oculodentodigitální syndrom

- úzký nos s hypoplastickými křídly a tenkými nostrilami,
- mikrokornea s anomáliemi duhovky
- syndaktylie a/nebo camptodaktylie postaxiálních prstů, hypoplazie/aplazie střední falangy 5. prstu nohou
- hypoplazie skloviny
- Dědičnost AD, gen *GJA1*, 6p22.31
- až 50% případů vzniká na podkladě nových mutací



Frontonasální dysplazie

- Median cleft face syndrome
- Hypertelorismus
- brachycefalie, výrazné čelo s širokým kořenem nosu a víceméně rozděleným nosem (pak často přední cranium bifidum occultum a/nebo mediální rozštěp obličeje)
- často široce otevřená fontanela, sutura metopica, synostóza koronárního švu
- faciální asymetrie, vysoké patro, diastematózní chrup.
- AR dědičnost, gen *ALX3*, 1p13.3, *ALX4*, 11p11.2
- Převažuje ženského pohlaví 6:1.



Diagnostika vzácných onemocnění

fenotyp



genotyp

genotyp



fenotyp