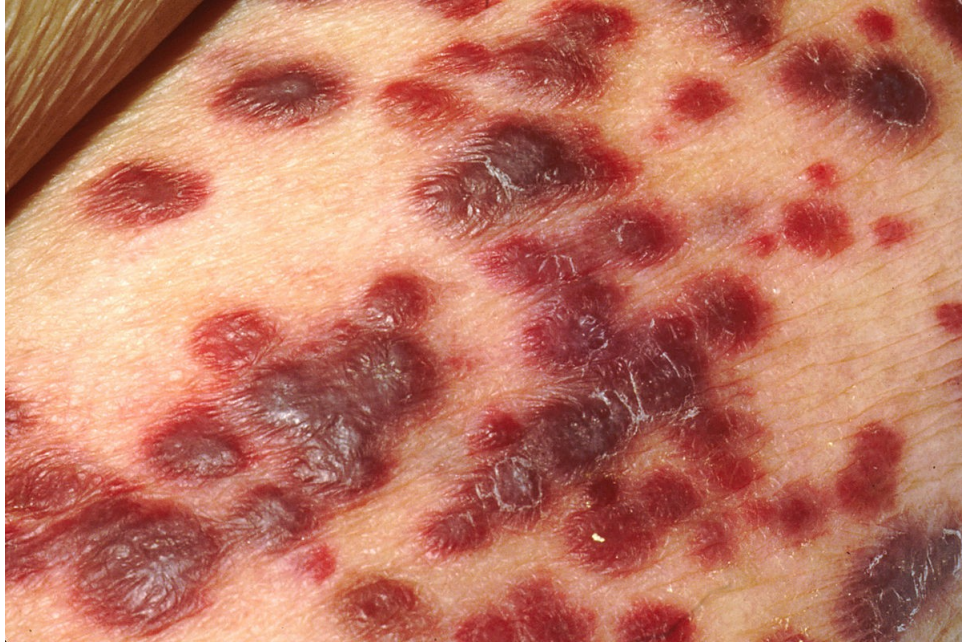

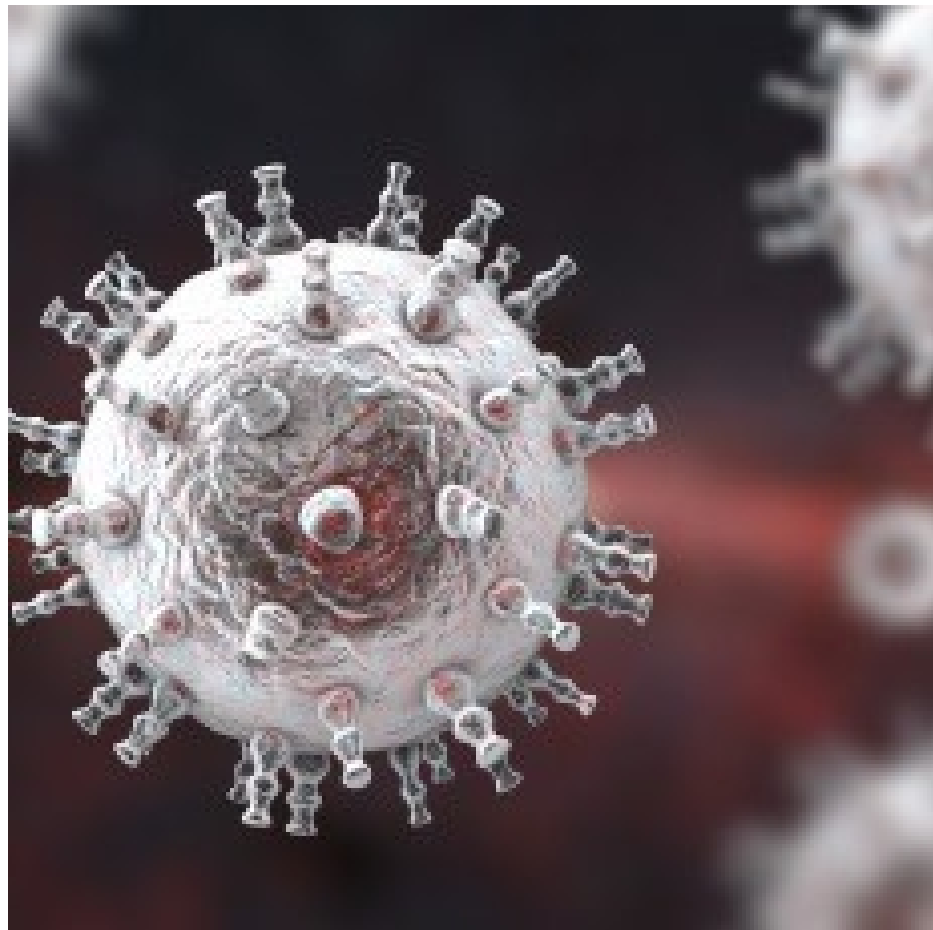
KAPOSIHO SARKOM

F16038
Dominika Gucká



Popis choroby

- Mezenchymálny maligný vaskulárny nádor
- Nádorové ochorenie spôsobené vírom Kaposiho sarkoma, ktorý patrí medzi herpesvíry, konkrétne sa jedná o herpesvírus 8
- Napadá bunky výstelky lymfatických a krvných ciev
- Purpurové až fialové nádory na koži
- Rizikom je oslabenie imunitného systému



Príznaky

- 4 typy Kaposiho sarkomu:
- *Epidemický Kaposiho sarkom*- v súvislosti s AIDS, dochádza k poškodeniu imunitného systému
- *Klasický Kaposiho sarkom*- hlavne starší muži, typickým prejavom je jedna alebo viacej lézií na nohách, imunitný systém má väčšinou normálnu funkčnosť
- *Endemický Kaposiho sarkom*- hlavne u ľudí žijúcich v oblasti rovníkovej Afriky (Africký typ), postihuje mladších ľudí, dochádza k napadnutiu lymfatických uzlín spolu s ďalšími orgánmi čo vedie k smrti
- *Iatrogenný Kaposiho sarkom* (spôsobený lekárom)- výskyt v súvislosti s transplantáciou

Diagnóza a liečba

- K diagnostike sa môžu použiť metódy ako : biopsia, bronchoskopia, horná endoskopia, kolonoskopia

Liečba:

- Zaisťiť zlepšenie imunitného systému, hlavne u pacientov s AIDS
- Zabránenie tvoreniu sa nových lézií: napr. ganciklovir
- Lokálna terapia na už vzniknuté lézie- retinoidy, deriváty vitamínu A, kryoterapia
- Chemoterapia- dochádza k usmrteniu ako nádorových tak aj zdravých buniek
- Biologická liečba- interferony

Zdroje:

- <https://pictures.doccheck.com/com/photo/21615-kaposis-sarcoma>
- <https://nemoci.vitalion.cz/kaposiho-sarkom/>
- https://www.wikiskripta.eu/w/Kaposiho_sarkom
- <https://medlineplus.gov/kaposisarcoma.html>