

Dýchací systém

Obrázky použity z: LIDSKÉ TĚLO

Silbernagl a Despopoulos: ATLAS FYZIOLOGIE ČLOVĚKA

Silbernagl a Despopoulos: ATLAS PATOFYZIOLOGIE ČLOVĚKA

Javorka: LEKÁRSKA FYZIOLOGIA

ANATOMIE DÝCHACÍCH CEST

Dutina nosní

Dutina ústní

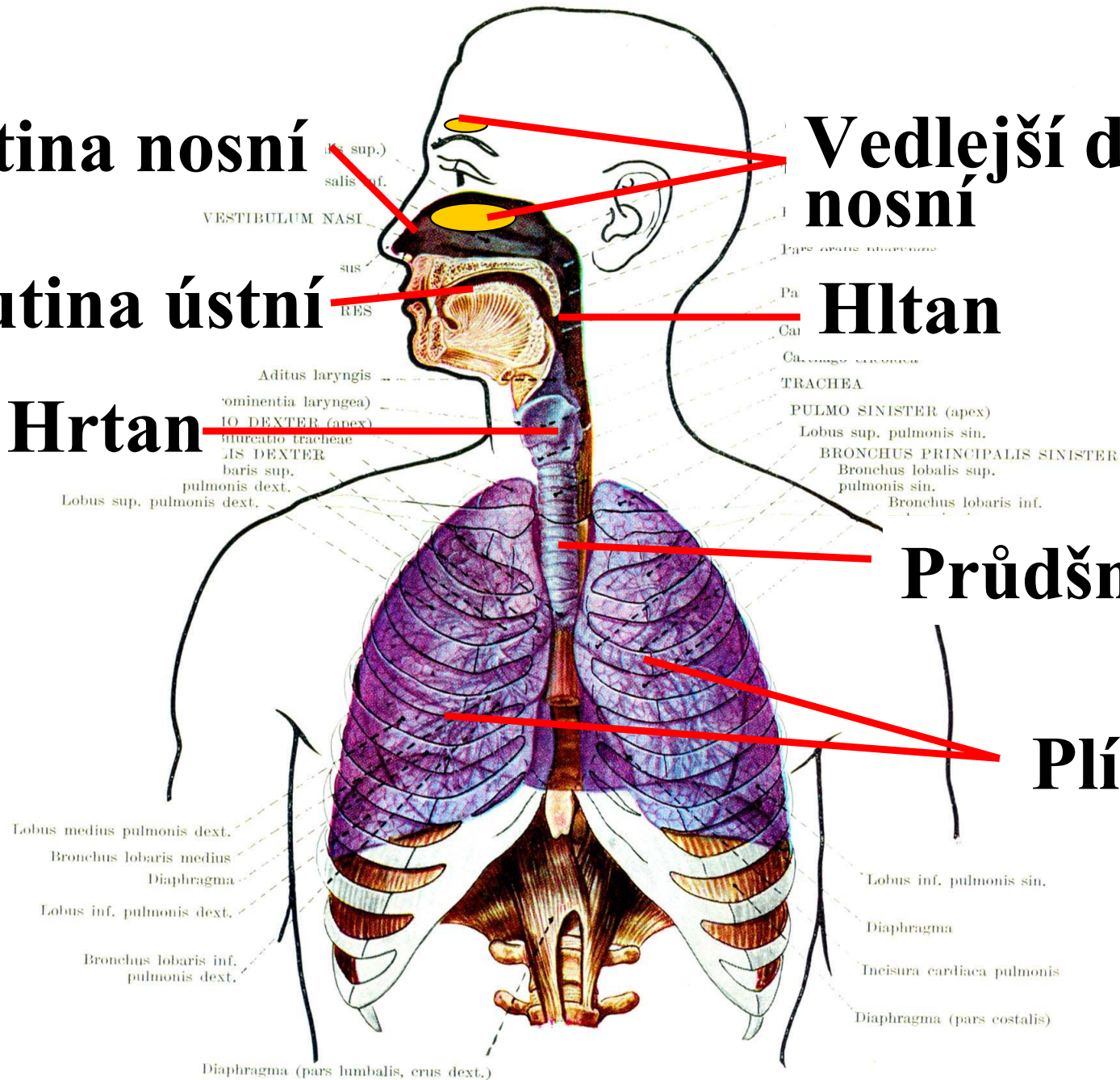
Hrtan

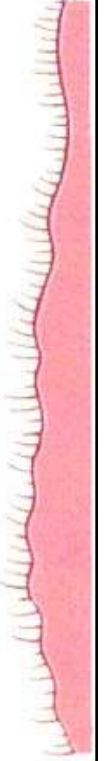
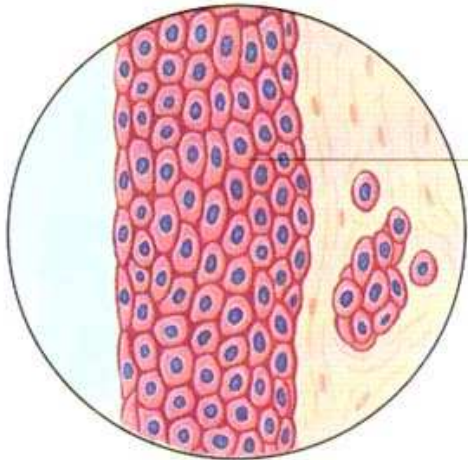
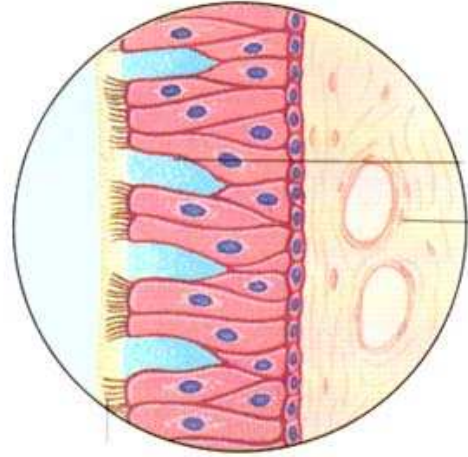
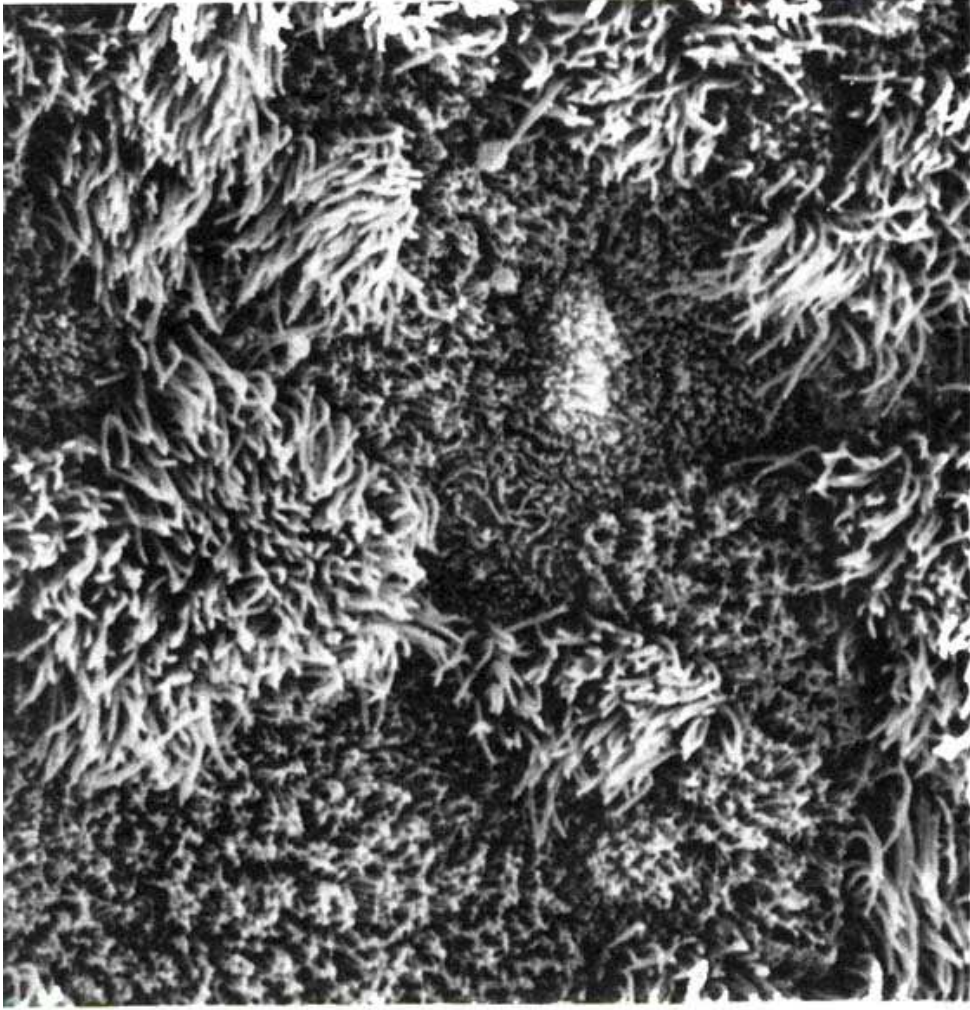Vedlejší dutiny nosní

Hltan

Průdušnice

Plíce

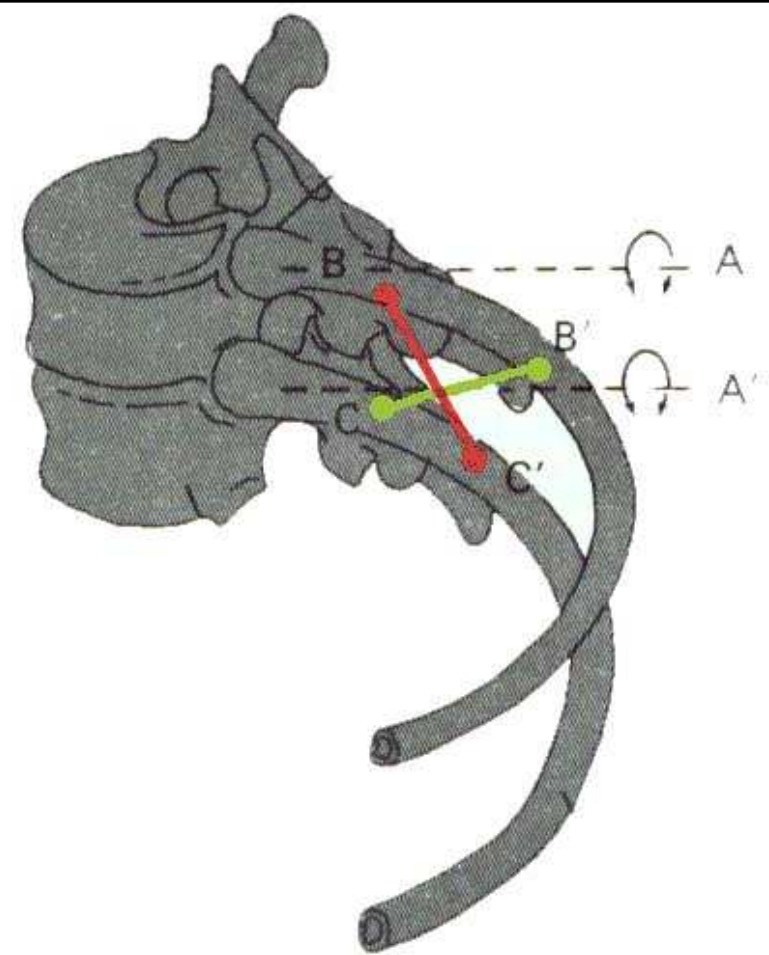
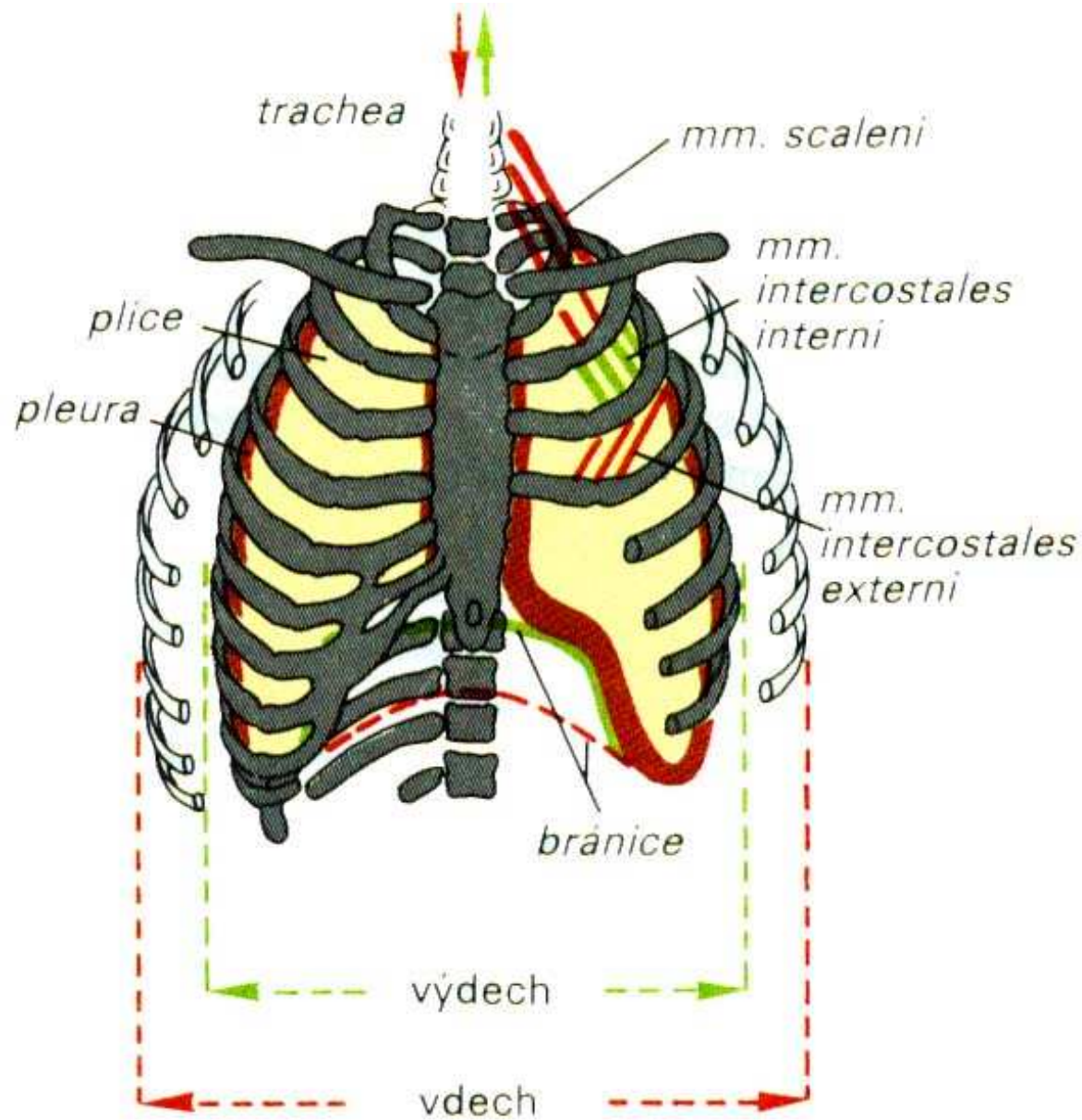




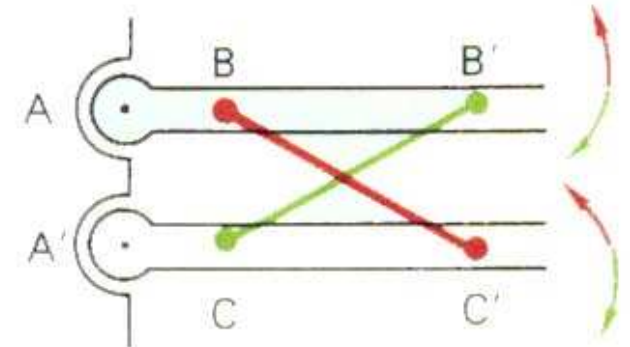
Hlavní nádechové svaly: bránice, zevní mezižební svaly

Pomocné dýchací svaly: m. sternocleidomastoideus, skupina skalenových svalů

Výdechové svaly: vnitřní mezižební svaly, svaly přední stěny břišní



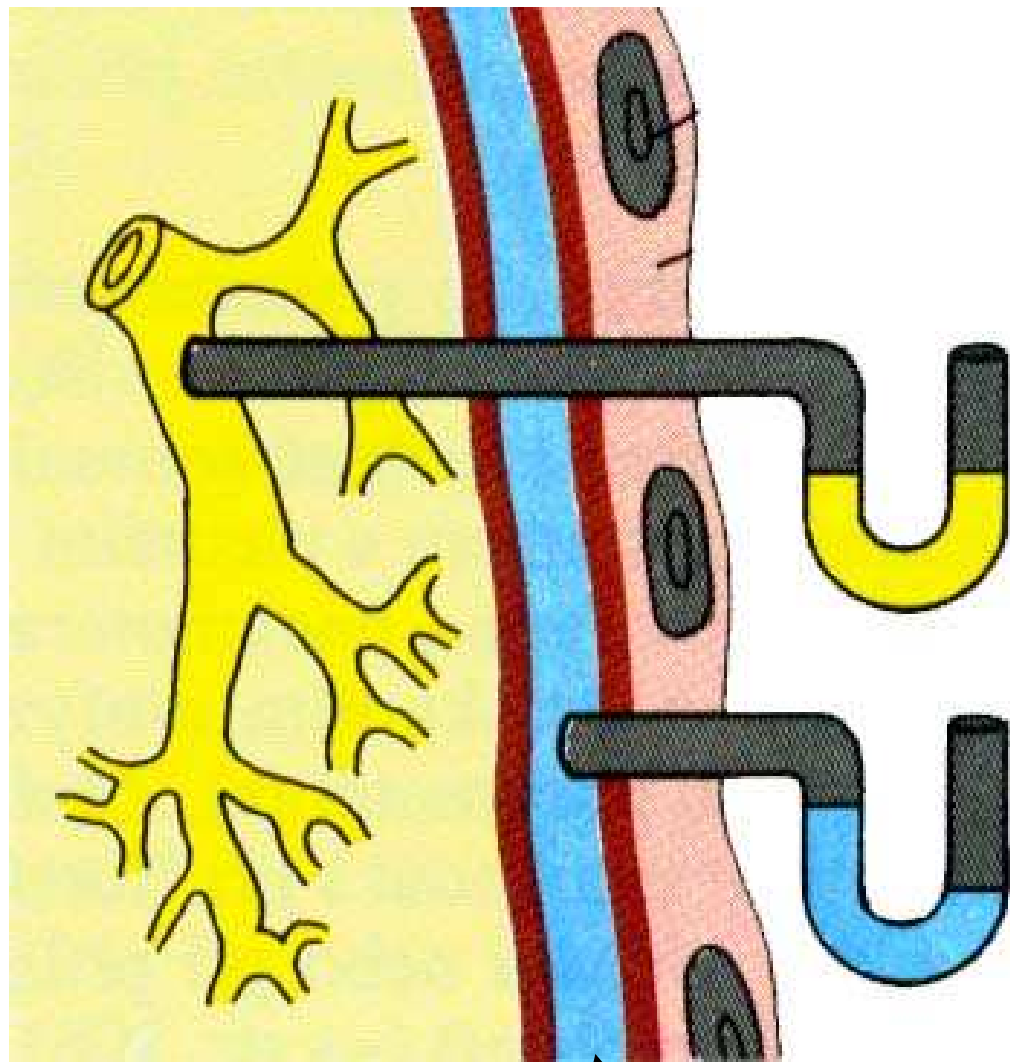
páka $A - B < A' - C'$ → zvedání žeber



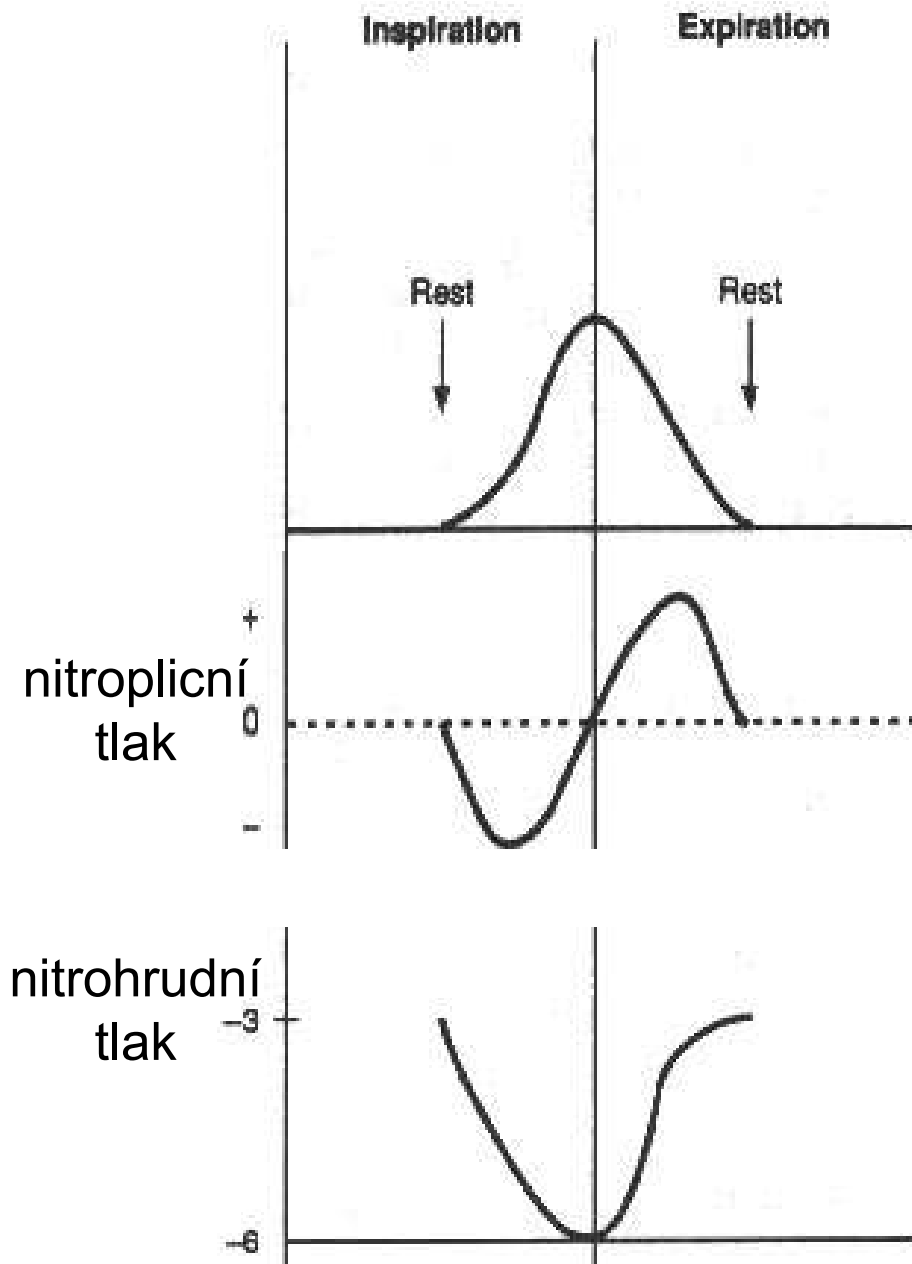
páka $A - B' > A' - C$ → klesání žeber

PLEURA

pulmonalis parietalis



pleurální štěrbina



ELASTICKÉ VLASTNOSTI PLIC

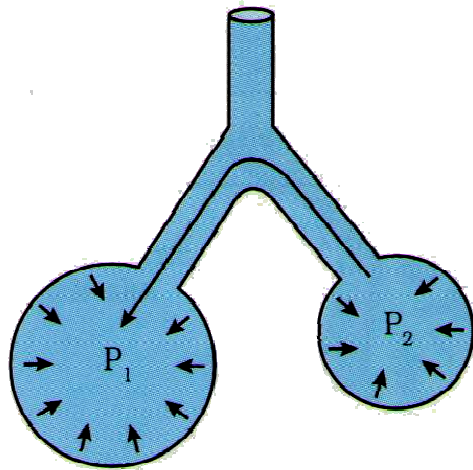
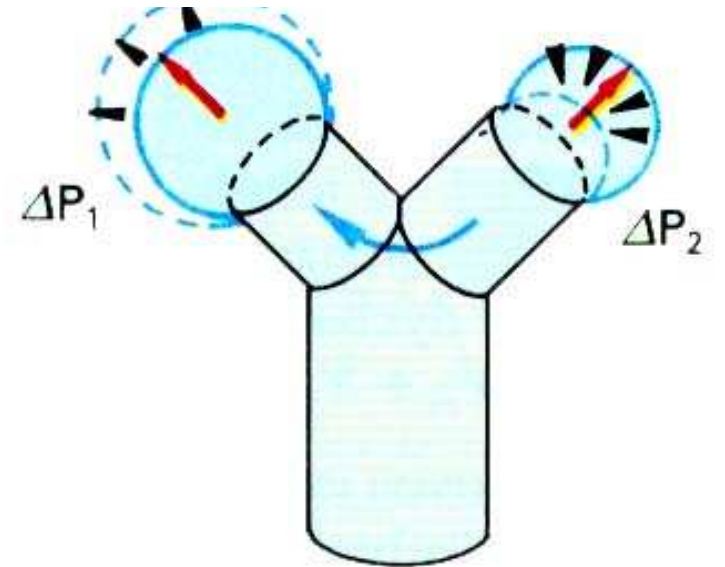
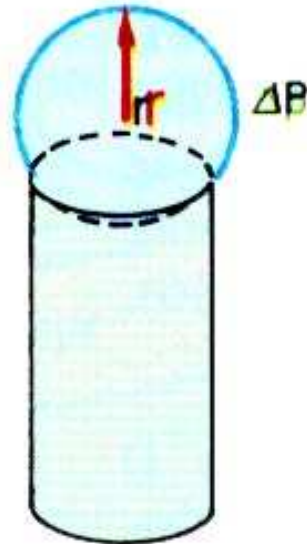

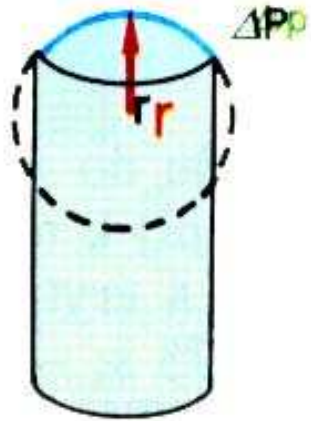
plicní poddajnost (**compliance**): $C = \frac{\Delta V}{\Delta P}$

Faktory ovlivňující elastické vlastnosti plic:

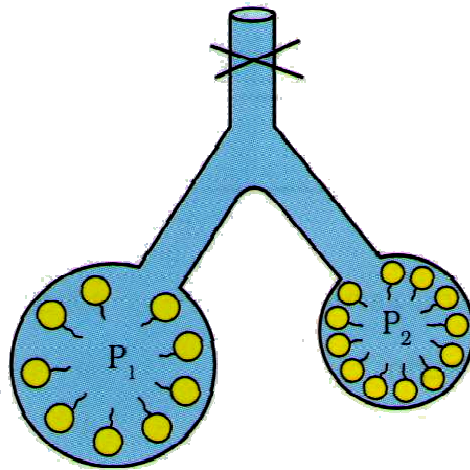
stavba plic: přítomnost elastických vláken

povrchové napětí alveolu: **SURFAKTANT** - snižuje
povrchové napětí

Odpor dýchacího systému $R = \frac{8 \eta l}{\pi r^4}$

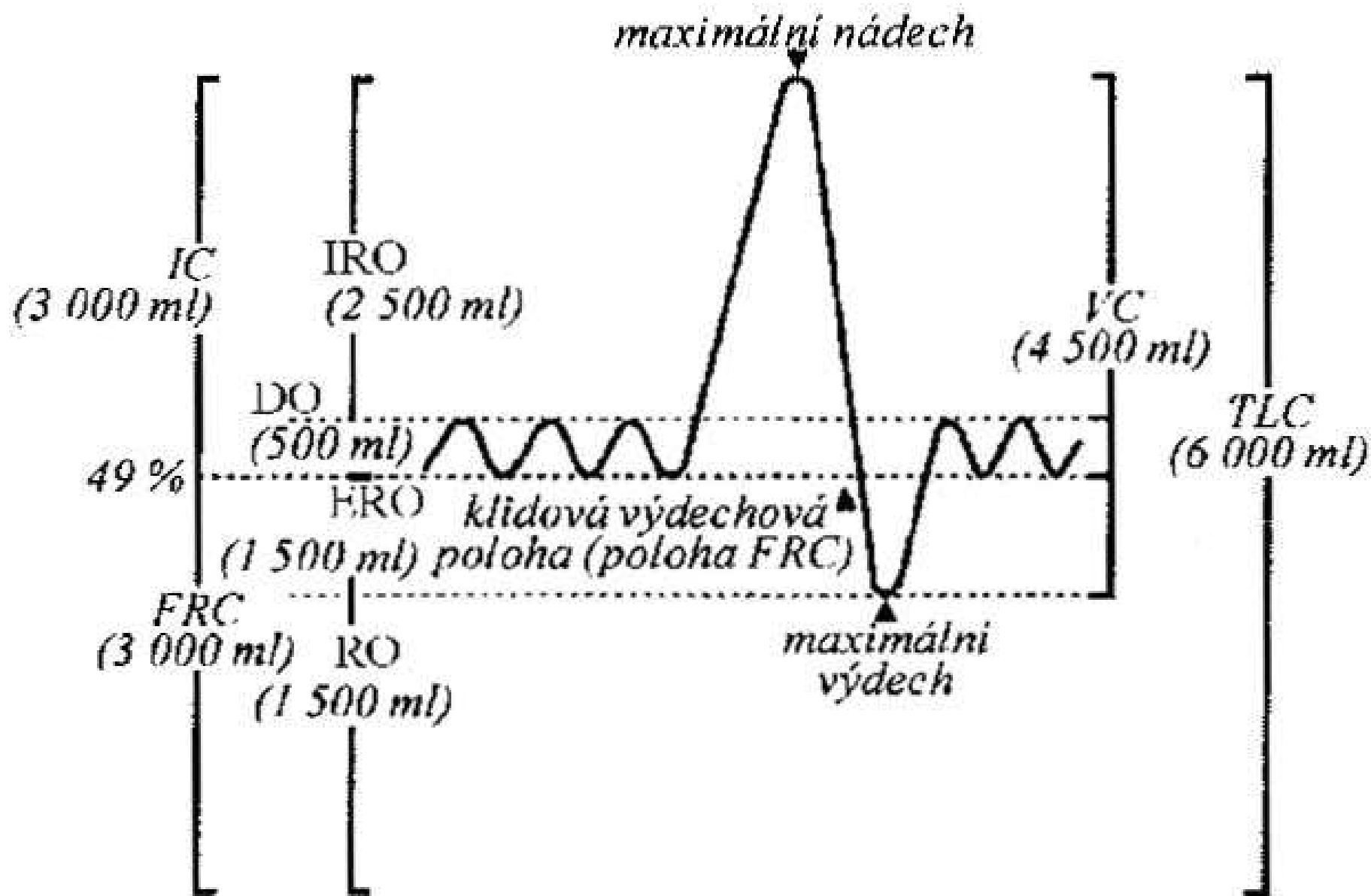


$P_1 < P_2$



$P_1 = P_2$

$$P = \frac{2T}{r}$$



Statické plicní objemy:

- dechový objem **DO** (0,5 l)
- inspirační rezervní objem **IRO** (2,5 l)
- expirační rezervní objem **ERO** (1,5 l)
- reziduální objem **RO** (1,5 l)

Statické plicní kapacity:

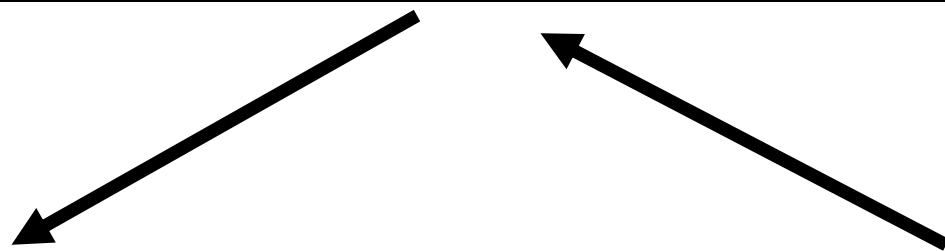
- vitální kapacita plic **VC** (4,5 l) = IRO+DO+ERO
- celková kapacita plic **TC** (6 l) = IRO+DO+ERO+RO
- inspirační kapacita **IC** (3 l) = IRO+DO
- funkční reziduální kapacita **FRC** (3 l) = ERO+RO

Dynamické plicní parametry:

- dechová frekvence f
- minutová ventilace plic \dot{V}_E
- maximální minutová ventilace MVV
- jednosekundová vitální kapacita FEV_1

Funkční mrtvý prostor = anatomický mrtvý prostor + alveolární mrtvý prostor

	vdechovaný vzduch	alveolární vzduch	vydechovaný vzduch
pO ₂	21	13	15
pCO ₂	0,03	5	4
H ₂ O	0	6	6
N ₂	80	77	75

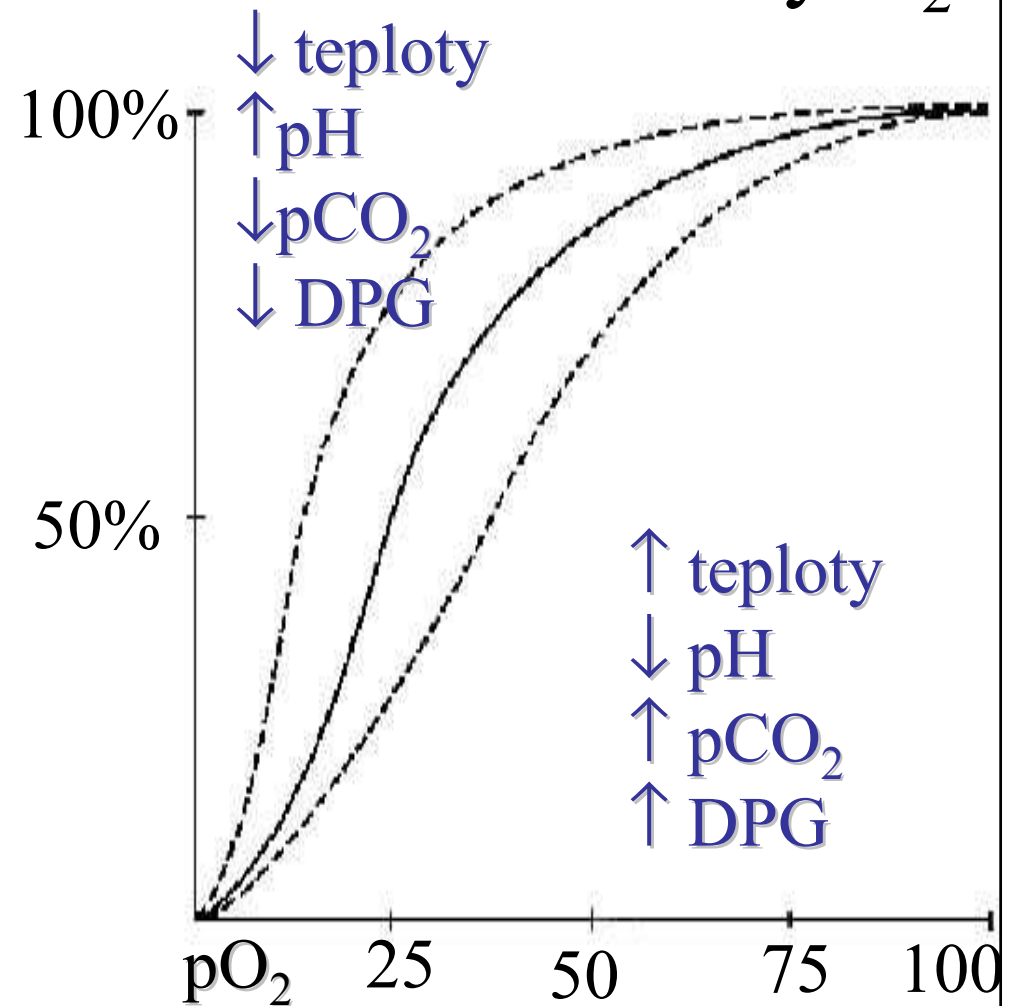
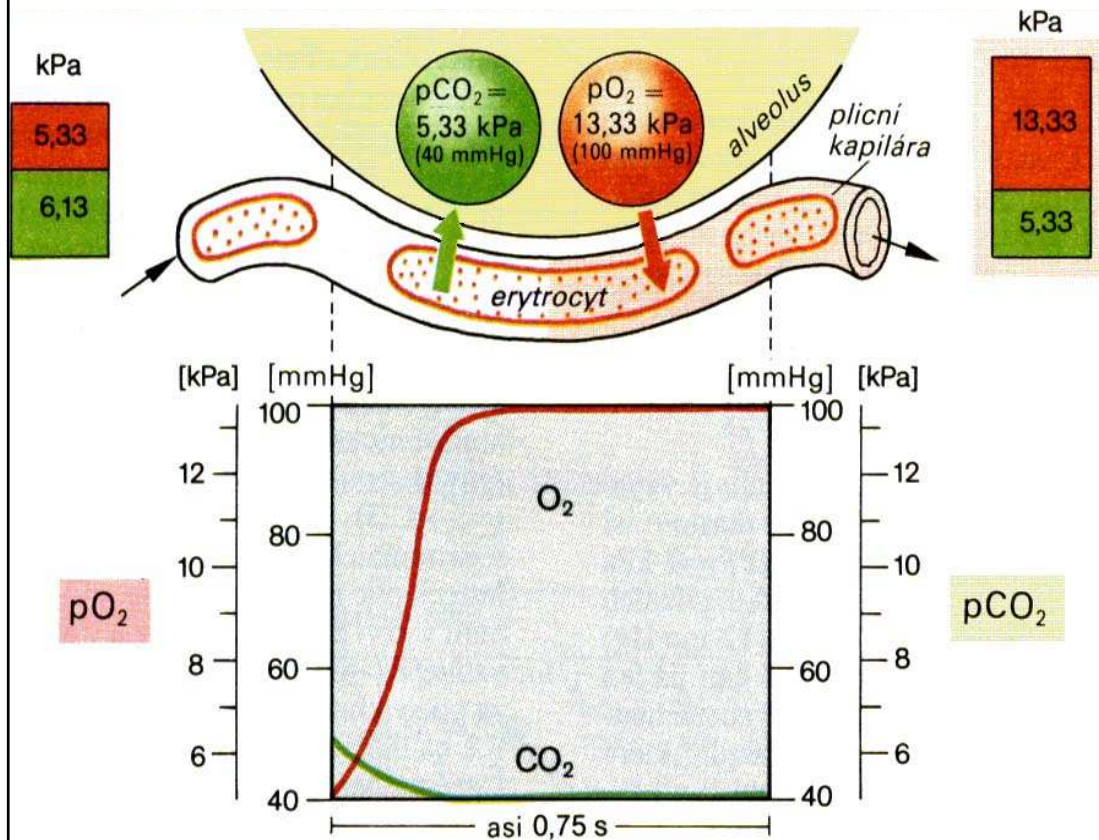


	tepny	kapiláry	žíly
pO ₂	13	< 5	5
pCO ₂	5	>6	6
H ₂ O	6	6	6
N ₂	77	77	77

TRANSPORT O₂

rozpuštěný v plazmě
vazba na hemoglobin (Fe²⁺)

1 molekula hemoglobinu váže 4 molekuly O₂



TRANSPORT CO₂

-v plazmě

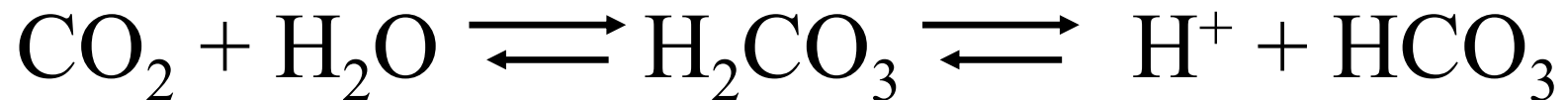rozpuštěný

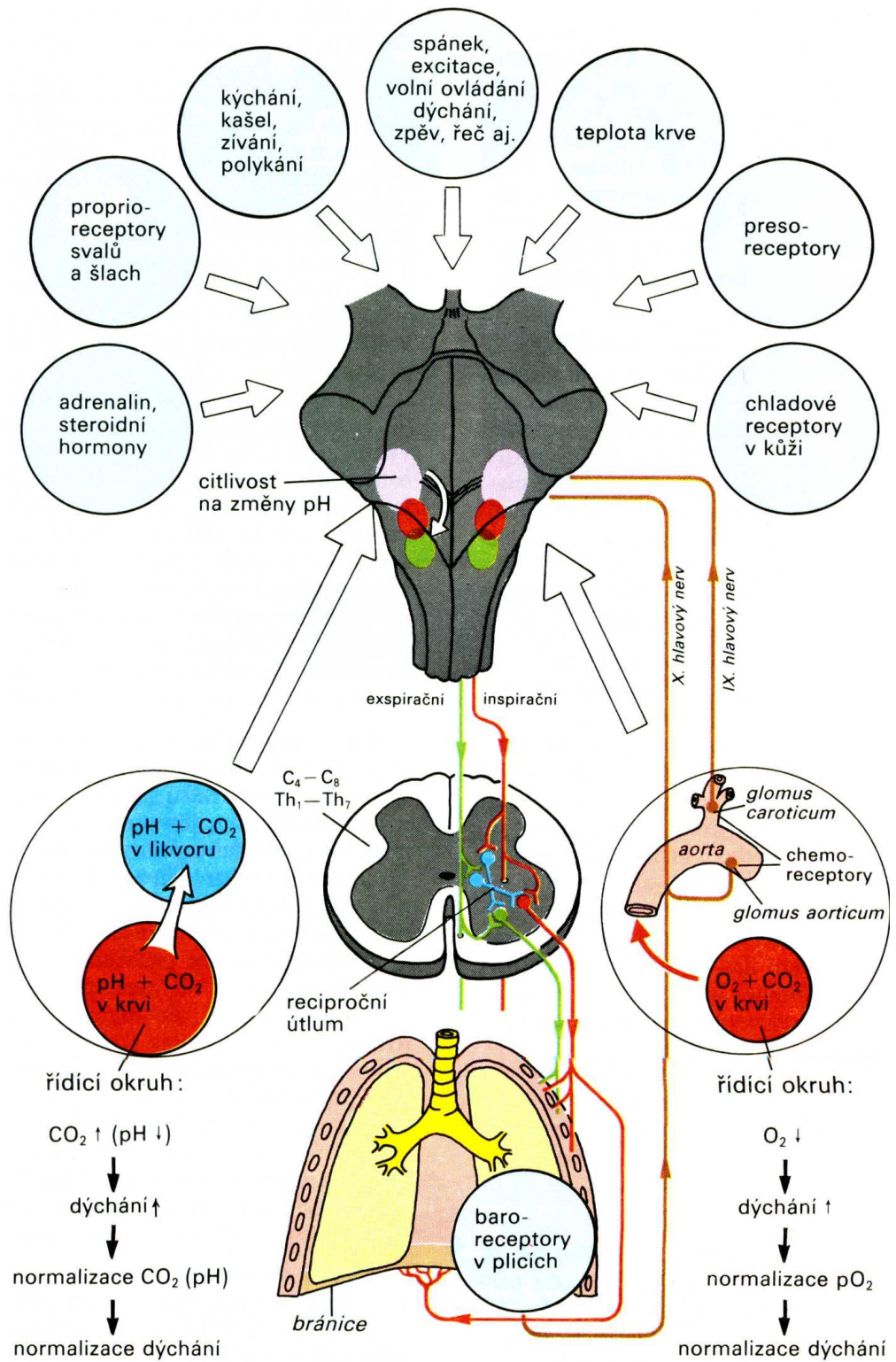
vazba na plazmatické bílkoviny

-v červených krvinkách

rozpuštěný

vazba na hemoglobin





HYPOXIE

Hypoxická hypoxie - ↓ arteriálního pO₂

Anemická hypoxie - normální arteriální pO₂, ↓ přenášejícího hemoglobinu

Stagnační / ischemická hypoxie - ↓ průtoku, není dodáváno dostatečné množství O₂

Histotoxická hypoxie - dodávka O₂ přiměřená, zábran využití O₂ buňkami

HYPERKAPNIE - \uparrow CO₂

Deprese CNS - zmatenost, poruchy smyslové ostrosti, nakonec koma s útlumem dýchání a smrt

HYPOKAPNIE - \downarrow CO₂

Hypoxie mozku díky vazokonstrikci cév - ztráta orientace, závratě, parestézie

\uparrow BAROMETRICKÉHO TLAKU

Přetlak 100% kyslíku - dráždění dýchacích cest, svalové záškuby, zvonění v uších, závratě, křeče a koma

Přetlak s N: dusíková narkóza - euforie, snížená výkonnost a intelekt

Přetlak s He: neurotický syndrom - třesy, netečnost, porušení manuální zručnosti, intelekt není porušen

hyperoxie

Oxidace
surfaktantu

Povrchové
napětí v
alveolech ↑

**porucha
distribuce**

Oxidace lipidů

Poškození
membrán

Dráždění
dýchacích
cest

kašel

Poškození
membrán
alveolů

edém

Tvorba
hyalinních
membrán

**porucha
difuze**

SV ↓

prokrvení ↓
(mozek)

**závrať,
křeče**


Útlum
glukózového
metabolismu

Porucha
zásobení
energií
(např. CNS)

U kojence:
proliferace
cév a vaziva
ve sklivci

**Retrolentální
fibroplazie**

Potápění na jeden nádech



HYPERVENTILACE

Signál pro vynoření

+

