

Základy klinické onkologie

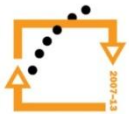02 – Příznaky nádorových onemocnění, staging

Karel Zitterbart

Klinika dětské onkologie LF MU a FN Brno



EVROPSKÁ UNIE



Nejčastější zhoubné nádory u českých mužů (rok 2007):

(1.) nádory kůže mimo melanom (bazocelulární karcinom, spinocelulární karcinom = C44)

		Absolute	Per 100,000 male
Other skin (C44)	Incidence	9,711	191.1
	Mortality	85	1.7

1. nádory prostaty (C61): *absolutní incidence 5094 / absolutní mortalita 1275*
2. nádory tlustého střeva a konečníku (C18-21): 4638 / 2271
3. bronchogenní karcinom (*lung cancer*) (C33-34): 4630 / 4032
4. nádory močového měchýře (C67): 1788 / 502
5. nádory ledvin (C64): 1756 / 668
6. nádory hlavy a krku (C00-14): 969 / 523
7. melanom kůže (C43): 993 / 201
8. nádory slinivky (C25): 964 / 897
9. nádory žaludku (C16): 938 / 696
10. leukémie (C91-95): 650 / 415
- 11: non-Hodgkinské lymfomy (C82-85, C96): 611 / 262

Nejčastější zhoubné nádory u českých žen (rok 2007):

(1.) nádory kůže mimo melanom (bazocelulární karcinom, spinocelulární karcinom = C44)

		Absolute	Per 100,000 female
Other skin (C44)	Incidence	9,017	170.2
	Mortality	51	1.0

1. nádory prsu (C50): *absolutní incidence 6500 / absolutní mortalita 1680*

2. nádory tlustého střeva a konečníku (C18-21): 3188 / 1638

3. nádory těla děložního (C54-55): 1771 / 430

4. bronchogenní karcinom (*lung cancer*) (C33-34): 1762 / 1444

5. nádory vaječníků (C56): 1087 / 700

6. nádory ledvin (C64): 1039 / 398

7. melanom kůže (C43): 1023 / 128

8. nádory děložního čípku (cervix) (C53): 990 / 314: :

9. nádory slinivky (C25): 962 / 884

10. nádory močového měchýře (C67): 699 / 195

STAGING – rozsah onemocnění

- Posouzení rozsahu onemocnění – určuje prognózu a výběr vhodného léčebného postupu
- jednoduchý, přesný popis nádoru (pro solidní tumory)
- Jednotná mezinárodní klasifikace
- TNM klasifikace, Mezinárodní histologická klasifikace nádorů, Mezinárodní klasifikace nemocí pro onkologii (ICD-O-WHO)-kódový systém dle topografie, morfologie, biologického chování tumoru

TNM

KLASIFIKACE ZHOUBNÝCH NOVOTVARŮ

Pro klasifikaci nádorů existuje řada podkladů či kritérií:

- anatomická lokalizace
- klinický a patologicko-anatomický rozsah onemocnění
- doba trvání symptomů či známek choroby
- pohlaví a věk nemocného,
- histologický typ a stupeň diferenciacie

Prvořadým kritériem TNM systému je klasifikace anatomického rozsahu nemoci, jež je určen klinicky a (dle možnosti) histopatologicky.

TNM

KLASIFIKACE ZHOUBNÝCH NOVOTVARŮ

aktualizované 7. vydání, česká verze 2011

UICC - International Union Against Cancer (uicc.org)

Vznik komise pro nomenklaturu v roce 1950

(Committee on Tumour Nomenclature and Statistics).

1958: 1. doporučení (nádory prsu, nádory hrtanu)

od 5. vydání TNM je UICC klasifikace (tj. kritéria, záznam a rozdělení do stadií) shodná s klasifikací American Joint Committee on Cancer (AJCC)

TNM KLASIFIKACE

- **T (tumor)** = rozsah primárního nádoru
T1-T4, T0, TX, Tis
- **N (noduli)** = přítomnost a rozsah metastáz v
regionálních mízních uzlinách
N1-3, N0, NX
- **M (metastases)** = přítomnost vzdálených
metastáz
M1, M0 orgánová specifikace

- **Příklad: karcinom prsu**
- **T0** bez známek **primárního nádoru**
- **Tis** karcinom in situ
- **T1** nádor 2cm nebo méně v největším rozměru
- **T2** nádor větší než 2cm, ne však více než 5cm v největším rozměru
- **T3** nádor větší 5cm v největším rozměru
- **T4** nádor jakékoliv velikosti s přímým šířením do okolí, hrudní stěny a kůže
- **TX** nádor nelze hodnotit

- **NX regionální mízní uzliny** nelze hodnotit
- **N0** v regionálních mízních uzlinách nejsou metastázy
- **N1** metastázy v pohyblivé stejnostranné axilární mízní uzlině
- **N2** metastázy ve stejnostranných mízních uzlinách fixované jedna k druhé či k jiným strukturám
- **N3** metastázy v infraklavikulárních nebo supraklavikulárních mízních uzlinách

- **MX vzdálené metastázy** nelze hodnotit
- **M0** nejsou vzdálené metastázy
- **M1** vzdálené metastázy

- Zápis: **T1N0M0, T3N2M0, T4N3M1 osseum, hepatis, TxNxM1**

Klinická klasifikace = předléčebná klinická klasifikace

TNM (nebo cTNM)

založena na nálezech získaných před léčbou na podkladě klinického vyšetření, zobrazovacích vyšetřovacích metod, endoskopie, biopsie, chirurgické explorace a ostatních příslušných vyšetření.

Patologická klasifikace = pooperační histopatologická klasifikace

pTNM

založena na nálezech získaných před léčbou doplněných nebo pozměněných dalšími nálezy, jež byly získány při chirurgickém výkonu a vyšetřením patologickým

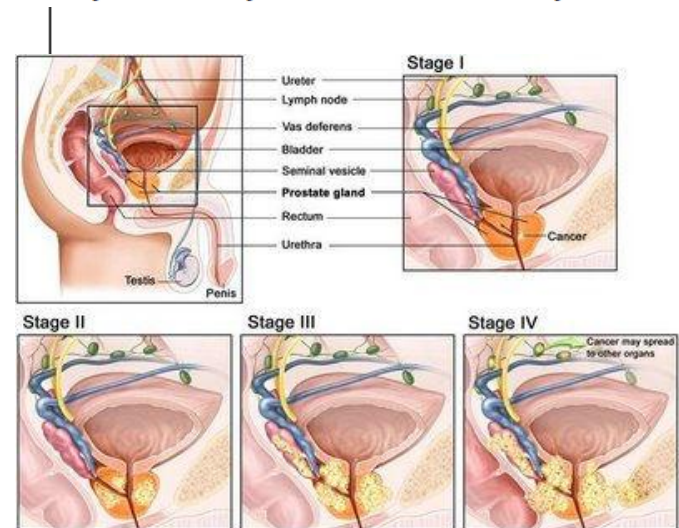
tedy, k patologickému hodnocení primárního nádoru (pT) je nutná resekce primárního nádoru (nebo biopsie dostačující pro stanovení nejvyšší kategorie pT)

Po stanovení kategorií T, N, a M a/nebo pT, pN a pM je možno tyto rozdělit do **STADIÍ (STAGE)**.

Příklad- karcinom prostaty:

Stadium I	T1a	N0	M0	G1
Stadium II	T1a	N0	M0	G2, G3-4
	T1b, c	N0	M0	jakékoliv G
	T1 ,T2	N0	M0	jakékoliv G
Stadium III	T3	N0	M0	jakékoliv G
Stadium IV	T4	N0	M0	jakékoliv G
	jakékoliv T	N1	M0	jakékoliv G
	jakékoliv T	jakékoliv N	M1	jakékoliv G

Prostata		Stadium I	T1a	N0	M0	G1
T1	nepalpovatelný, nezobrazitelný	Stadium II	T1a	N0	M0	G2, G3-4
T1a	≤ 5 %		T1b, c	N0	M0	jakékoliv G
T1b	> 5 %		T1, T2	N0	M0	jakékoliv G
T1c	punkční biopsie	Stadium III	T3	N0	M0	jakékoliv G
T2	omezen na prostatu	Stadium IV	T4	N0	M0	jakékoliv G
T2a	≤ polovina jednoho laloku		jakékoliv T	N1	M0	jakékoliv G
T2b	> polovina jednoho laloku		jakékoliv T	jakékoliv N	M1	jakékoliv G
T2c	oba laloky					
T3	šíření přes pouzdro prostaty					
T3a	extrakapsulárně					
T3b	semenný váček (váčky)					
T4	fixace nebo postižení okolních struktur: hrdlo měchýře, zevní sfinkter, rektum, levátory, pánevní stěna					
N1	regionální mízní uzlina(y)					
M1a	ne-regionální mízní uzlina(y)					
M1b	kost(i)					
M1c	jiná(é) lokalizace					



V klinické praxi se často používá i následující dělení:

LOKALIZOVANÝ KARCINOM (bez šíření mimo hranici pouzdra prostaty),
tj. do stadia T2b N0 M0

LOKÁLNĚ POKROČILÝ : T3 N0 M0

POKROČILÝ A DISEMINOVANÝ (METASTATICKÝ) T4, nebo N1 nebo M1

ICD - International Classification of Diseases

České vydání:

Mezinárodní statistická klasifikace nemocí a přidružených zdravotních problémů (MKN-10)

International Classification of Diseases **for Oncology** (ICD-O-3)

České vydání:

Mezinárodní statistická klasifikace nemocí **pro onkologii** 2004, třetí vydání, česká verze (MKN-O-3)

Tabulka 4. Kódy biologického chování nádorů MKN-O a odpovídající úseky kapitoly II MKN-10

<u>Kód chování</u>	<u>Kategorie</u>	<u>Označení</u>
/0	D10 - D36	Benigní nádory
/1	D37 - D48	Nádory nejistého nebo neznámého chování
/2	D00-D09	Nádory in situ
/3	C00 - C76, C80 - C97	Maligní nádory prokazatelně nebo předpokládaně primární
/6	C77 - C79	Maligní nádory prokazatelně či předpokládaně sekundární

Tabulka 7. Struktura a topografického kódu

C .
lokalita sublokality

Příklad **C50.2**
 ↙ ↘
 Prs horní vnitřní kvadrant

Tabulka 9. Struktura úplného kódu MKN-O

Diagnostický termín:

Nízce diferencovaný dlaždicový karcinom horního laloku plic

C34.1 M – 8070/3 3

Tabulka 8. Struktura morfologického kódu.

 / /
histologie chování grade (stupeň diferenciacie)

Příklad: dobře diferencovaný adenokarcinom

M - 8140/ 3 1
 ↙ ↘ ↘
 Nádor/buněčný typ Chování Diferenciace
 [adeno-] [karcinom] [dobře diferencovaný]

Tabulka 18. Číslice na 5. místě kódu označující chování nádorů

Kódové číslo:

/0	Benigní
/1	Nejisté, zda benigní či maligní Hraniční malignita Nizký maligní potenciál Nejistý maligní potenciál
/2	Carcinoma in situ Intraepiteliální Neinfiltrující Neinvazivní
/3	Maligní v primární lokalizaci
/6*	Maligní, metastatický (v metastatické lokalizaci) Maligní v sekundární lokalizaci
/9*	Maligní, nejisté, zda primární či metastatický

*Není používáno v onkologických registrech

Tabulka 21. Číslice na 6. místě kódu označující histologický grading a diferenciaci

Kód

1	Stupeň I	Dobře diferencovaný Diferencovaný, NS
2	Stupeň II	Středně diferencovaný Středně dobře diferencovaný Intermediárně diferencovaný
3	Stupeň III	Špatně (slabě, málo) diferencovaný
4	Stupeň IV	Nediferencovaný Anaplastický
9		Stupeň diferenciacie neurčen, neuveden nebo nepoužitelný

Symptomatologie - nádorová onemocnění dětí a mladistvých

- **jsou vysoce kurabilní onemocnění (až 80 – 85 % dlouhodobých remisí v specializovaných centrech)**
- jsou život ohrožující nemocí
- **včasná a správná diagnostika rozhoduje o osudu dítěte a úspěšnosti léčby (klinické stadium), ale i její náročnosti.** (finanční i klinické, i s ohledem na pozdní následky)

Příznaky nádorových onemocnění

- **Nádor jako náhlá příhoda**
- **Nádor jako příčina nespecifických obtíží**
- **Nádor jako náhodný, asymptomatický nález**
- **Nádor projevující se specifickými příznaky**

Náhlá příhoda jako důsledek nádorového růstu

Nádor

invazivní růst

obstrukce

syndrom horní duté žíly (VCS)
syndrom horního mediastina
syndrom míšní komprese
syndrom intrakraniální hypertenze
ileus
obstrukce močových cest
bronchiální obstrukce

infiltrativní růst

perforace

střevo

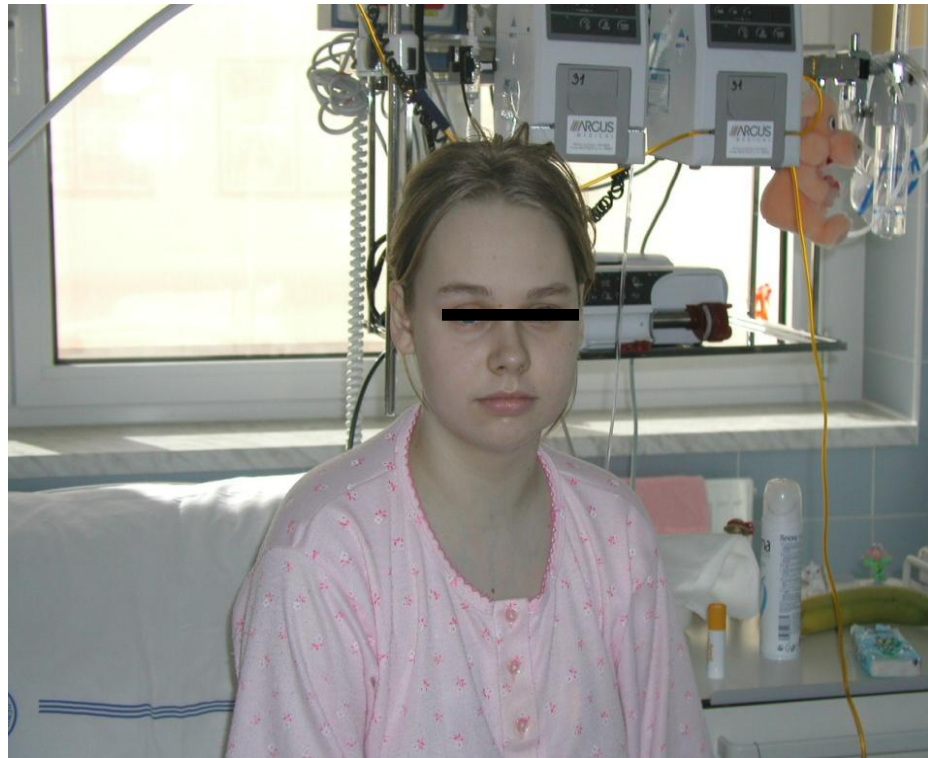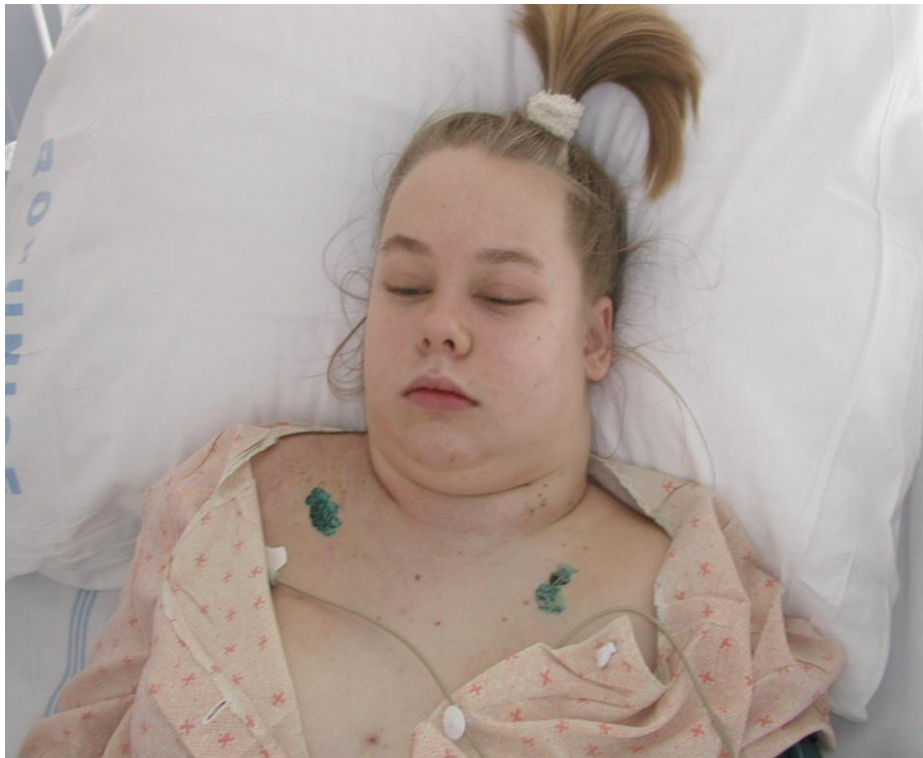výpotek

perikardiální
pleurální
ascites

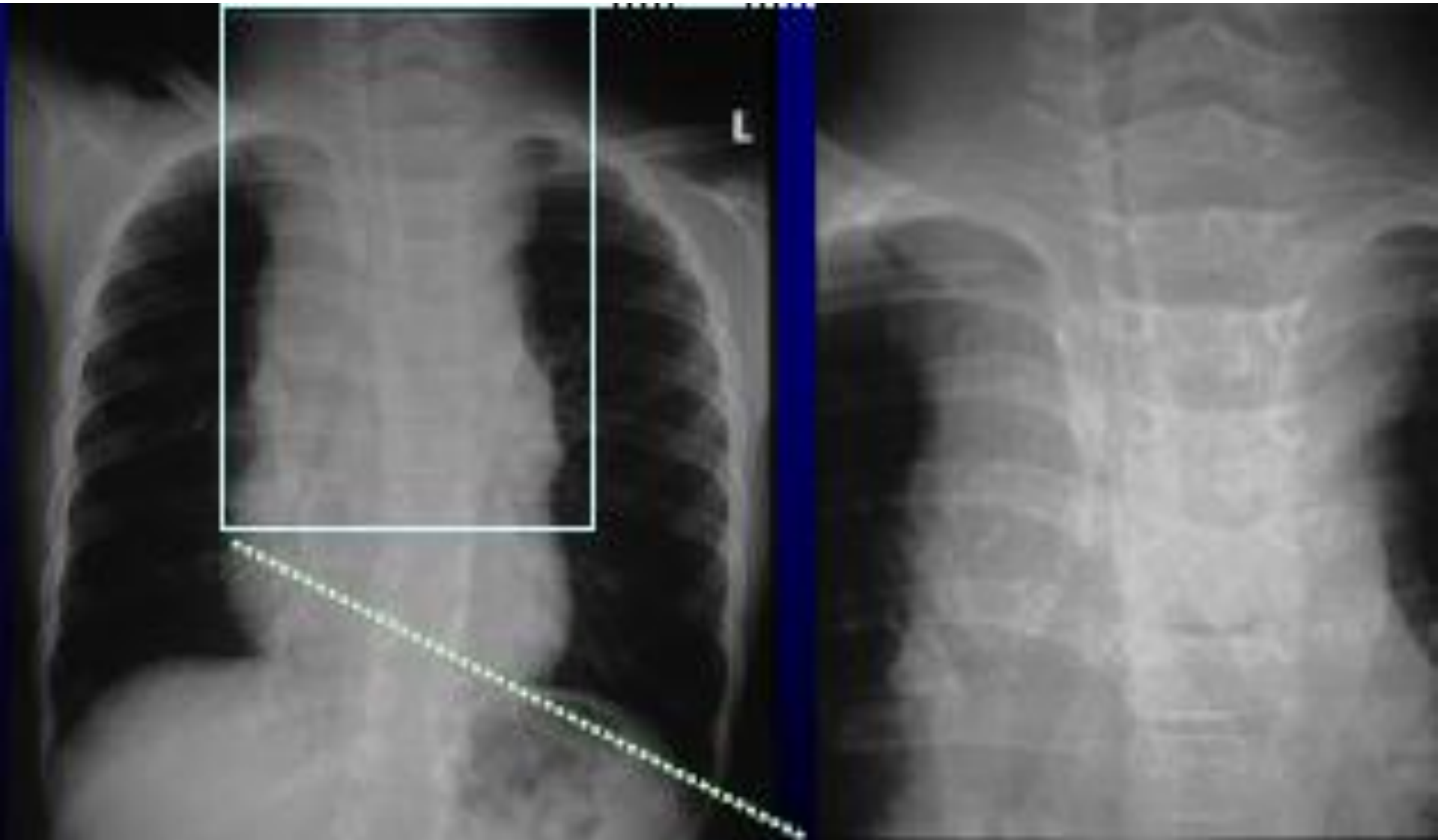
metabolické/paraneoplastické projevy

syndrom nádorového rozpadu (tumor lysis syndrom)
hyperviskosní syndrom
hyperkalcémie a další metabolické poruchy
hypertenzní krize
syndrom inadekvátní sekrece antidiuretického hormonu (ADH)

Sy VCS/tracheální komprese: NHL



Sy VCS/tracheální komprese: NHL



Syndrom horní duté žíly - léčba

Minimální invazivita: biopsie periferní LU v lokální anestezii (riziko ventilační podpory po celkové anestezii), torakoskopie, punkce kostní dřeně či výpotku, nádorové markery (germinální nádory)

Přechodná ventilační podpora někdy nutná

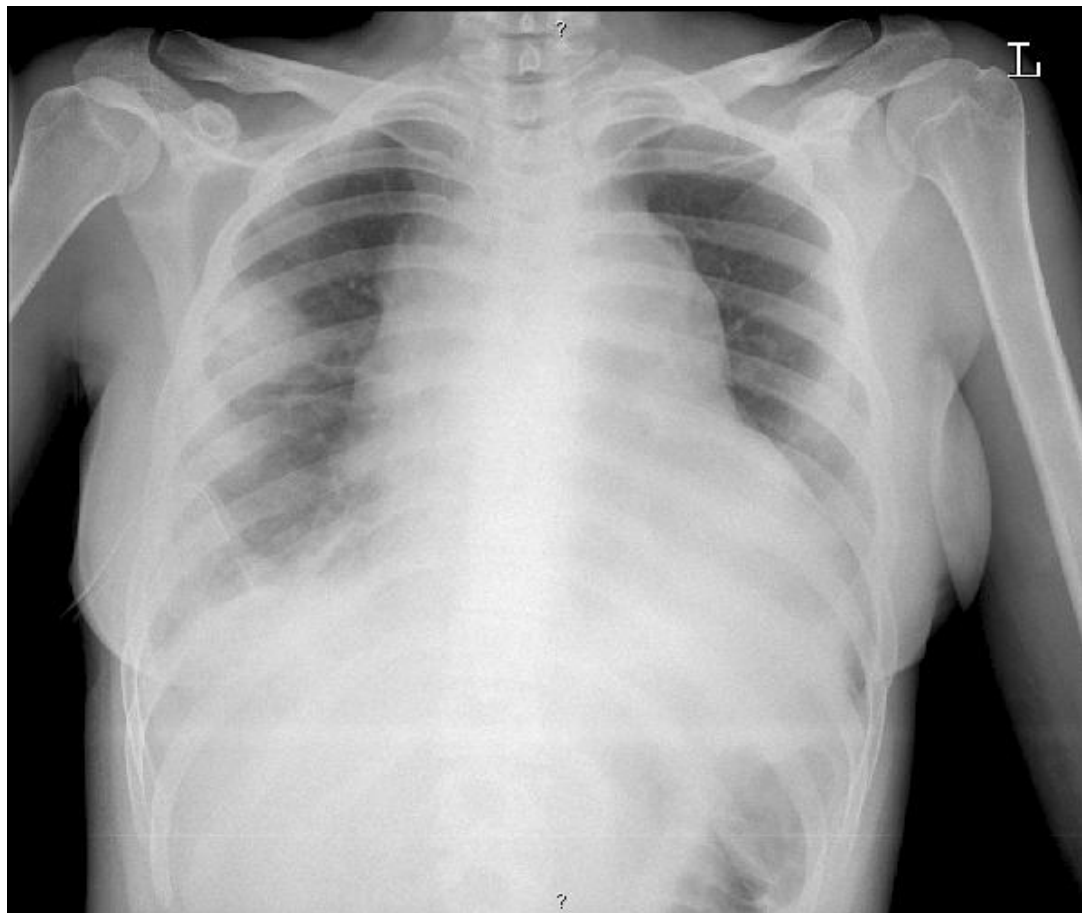
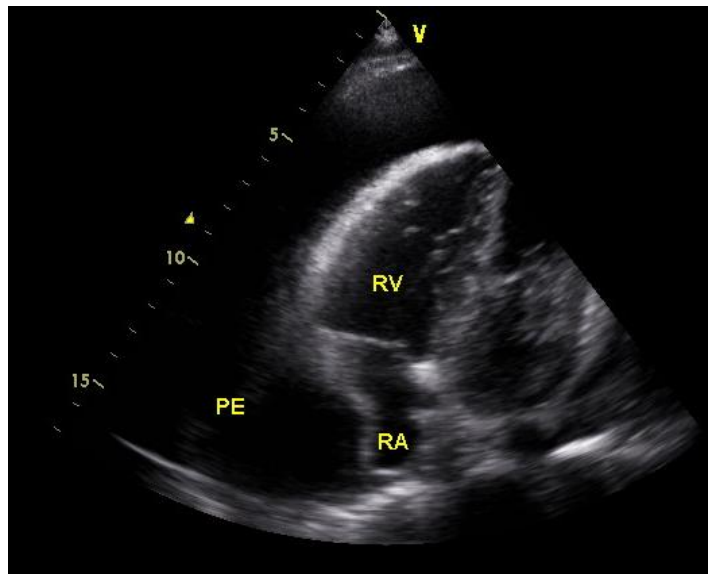
Prevence syndromu nádorového rozpadu

Žilní přístup do dolních končetin

Kauzální terapie po odběru diagnostického materiálu:

nízké dávky kortikoidů a cyklofosfamidu (NHL), cílená chemoterapie (germinální nádory, neuroblastom)

Masivní perikardiální výpotek, kolaps pravé síně

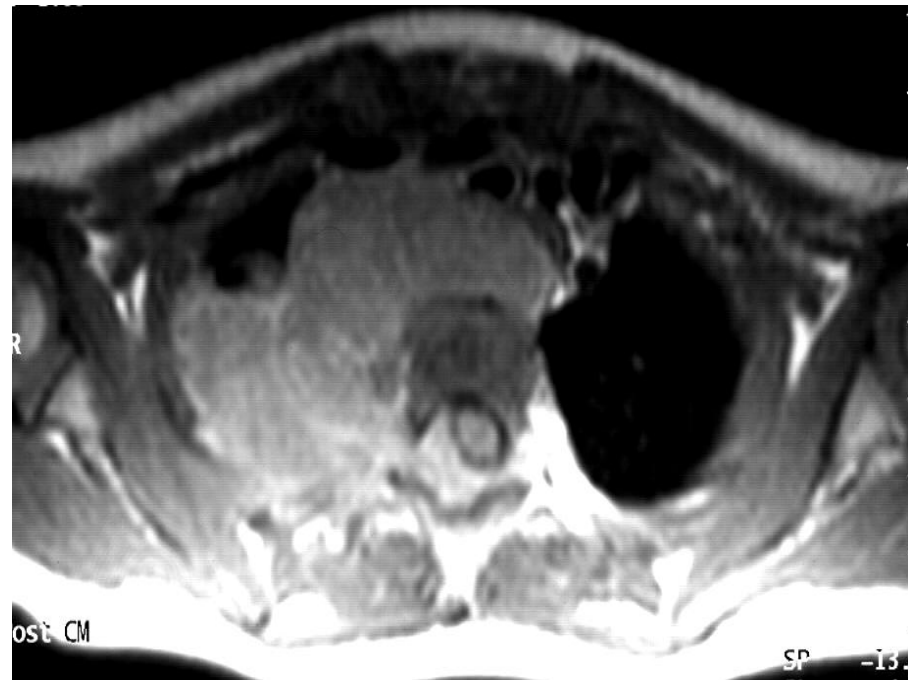


Syndrom míšního útlaku (spinal cord compression, SCC)

- odklad léčby zpravidla působí trvalou invaliditu
- neuroblastom, sarkomy, lymfomy, nádory CNS
- mechanismus: přímá invaze

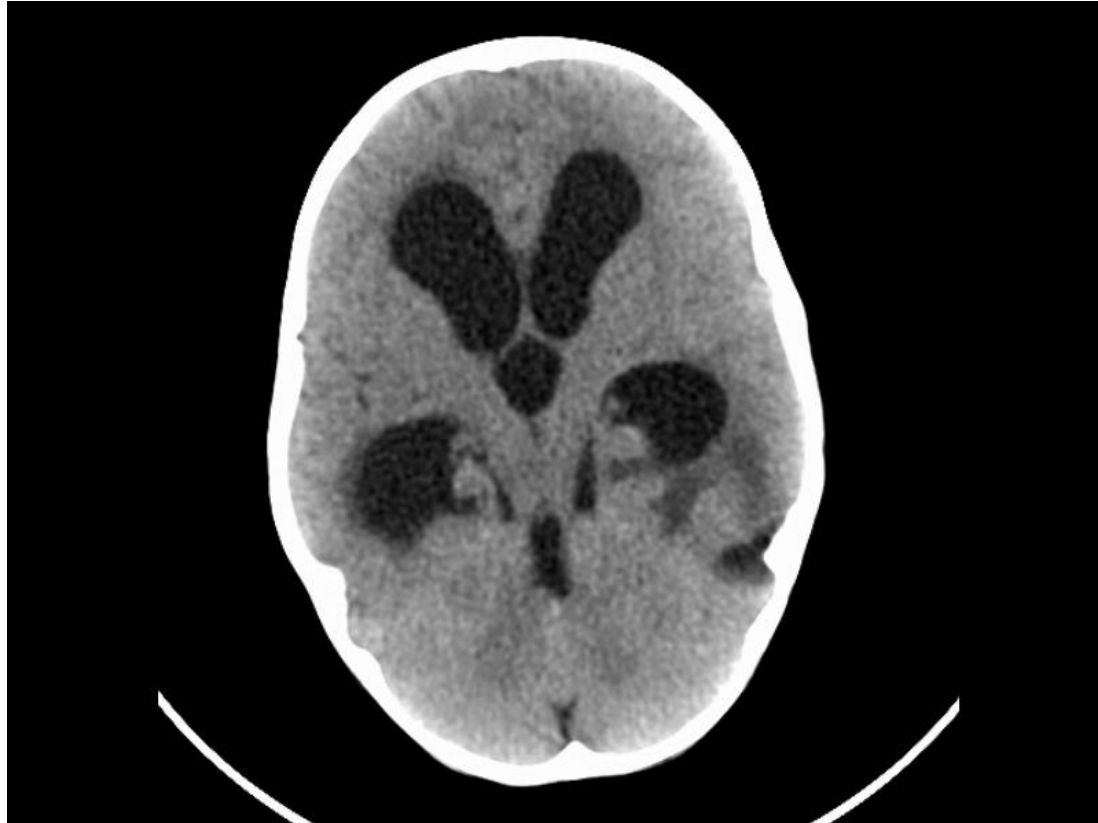cestou foramina intervertebralia (neuroblastom, Ewingův sarkom, lymfomy), drop metastázy u nádorů CNS (meduloblastom), méně často kolaps obratle a jeho zhroucení při metastatickém postižení

- bolesti v zádech se zhoršujícími se neurologickými příznaky musí být považovány za SCC, než prokážeme, že tomu tak není



Syndrom nitrolební hypertenze

- Ranní bolest hlavy, zvracení, po kterém se dítěti uleví, zvětšení obvodu hlavy (rozestup švů, makrocefalie) u kojenců
- Oční pozadí: městnavá papila (nemusí být v akutním stadiu!), neurologické vyšetření
- CT mozku se specifickým nálezem
- neurochirurg indikuje nutnost urgentní ho NCH řešení – zevní komorová drenáž



Příznaky nádorových onemocnění

- Nádor jako náhlá příhoda
- Nádor jako příčina nespecifických obtíží
- Nádor jako náhodný, asymptomatický nález
- Nádor projevující se specifickými příznaky

Nejčastější nespecifické příznaky nádorových onemocnění u dětí

neprospívání, únava, malátnost
hmotnostní úbytek, nechutenství
nevysvětlitelné subfebrilie/febrilie, bledost
oční příznaky, poruchy funkce hlavových nervů
poruchy chování, změny povahy, změny nálad
poruchy spánku
poruchy, změny pohybového stereotypu

Příznaky nádorových onemocnění

- **Nádor jako náhlá příhoda**
- **Nádor jako příčina nespecifických obtíží**
- **Nádor projevující se specifickými příznaky**
- **Nádor jako náhodný, asymptomatický nález**

Nejčastější specifické příznaky nádorových onemocnění u dětí – diferenciální diagnostika

- **bolest hlavy, ranní zvracení**
- **lymfadenopatie**
- **bolesti kostí, kloubů, horečky**
- **vzedmuté břicho**
- **zvětšení varlete**
- migréna, sinusitida/ ***mozkové nádory***
- infekce/ ***lymfom***
- infekce, trauma/ ***leukemie, kostní nádory, neuroblastom, NHL***
- obstrukce, renální cysta, plný močový měchýř/ ***Wilms, hepatoblastom, neuroblastom***
- Fysiologické dospívání, torse varlete/ ***germinální tumory***

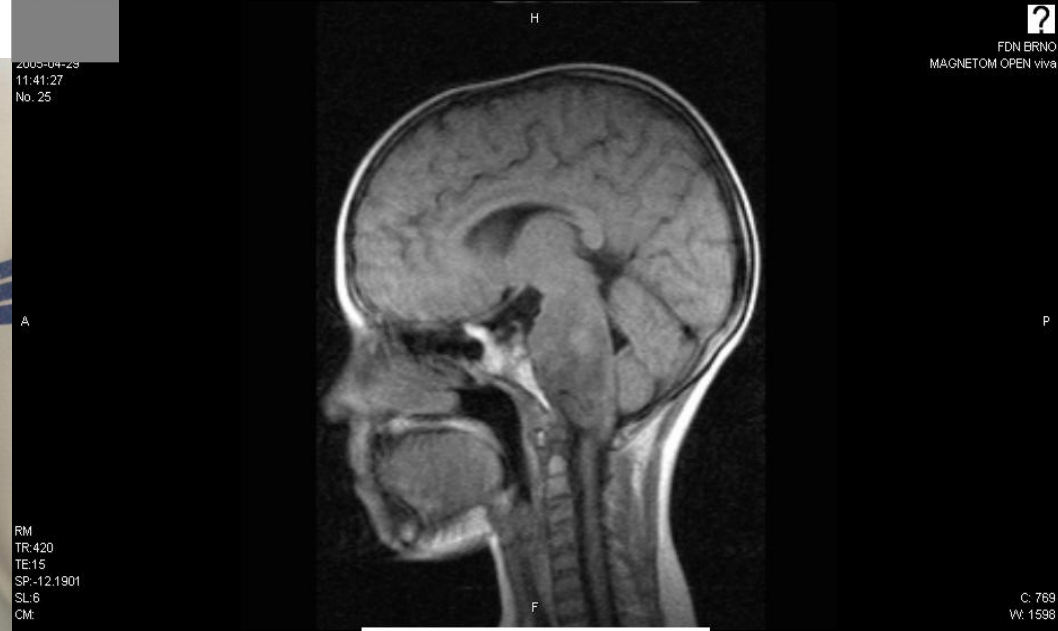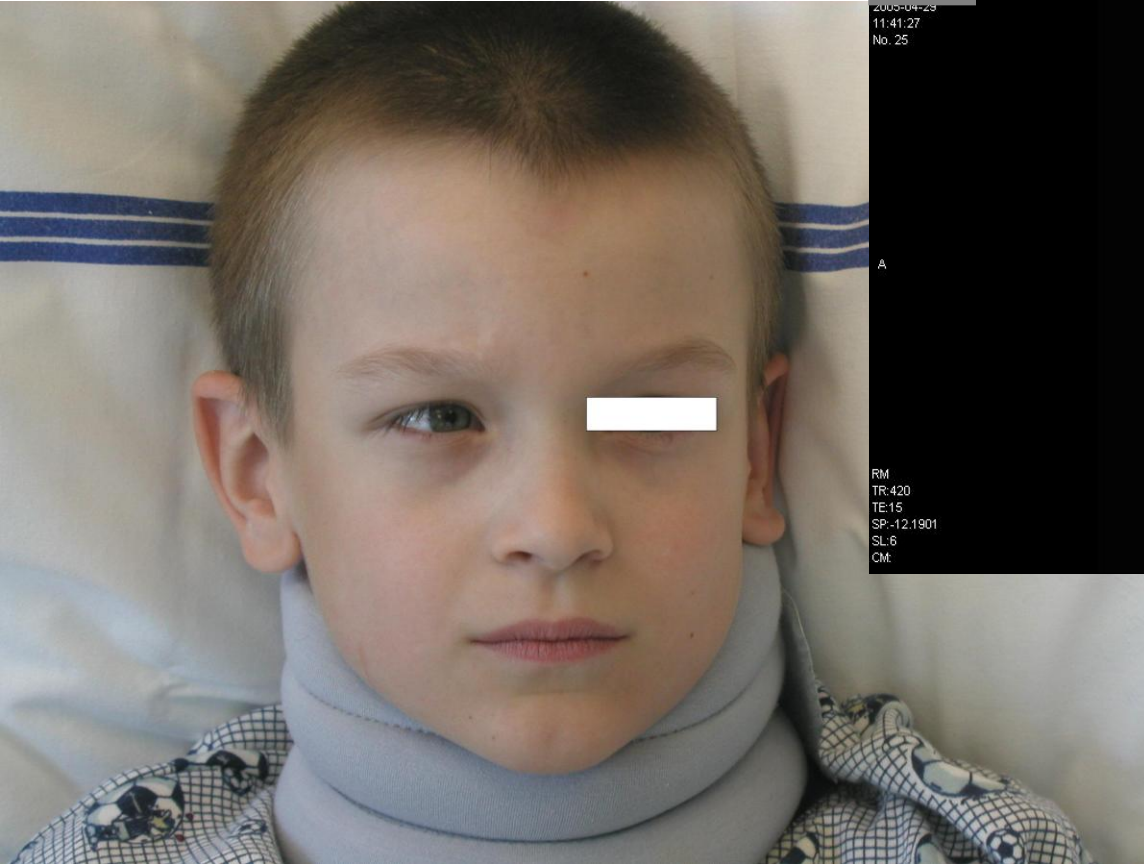
Nejčastější specifické příznaky nádorových onemocnění u dětí

- mediastinální masa
- infekce, cysta/ ***lymfom, germinální tumory, neuroblastom***
- cytopenie
- infekce/ ***leukemie, aplastická anemie***
- krvácení
- poruchy koagulace/ ***leukemie***
- bledost, celková slabost
- ***leukemie, lymfomy***
- bělavý záblesk oka
- ***retinoblastom***

Nejčastější specifické příznaky nádorových onemocnění u dětí

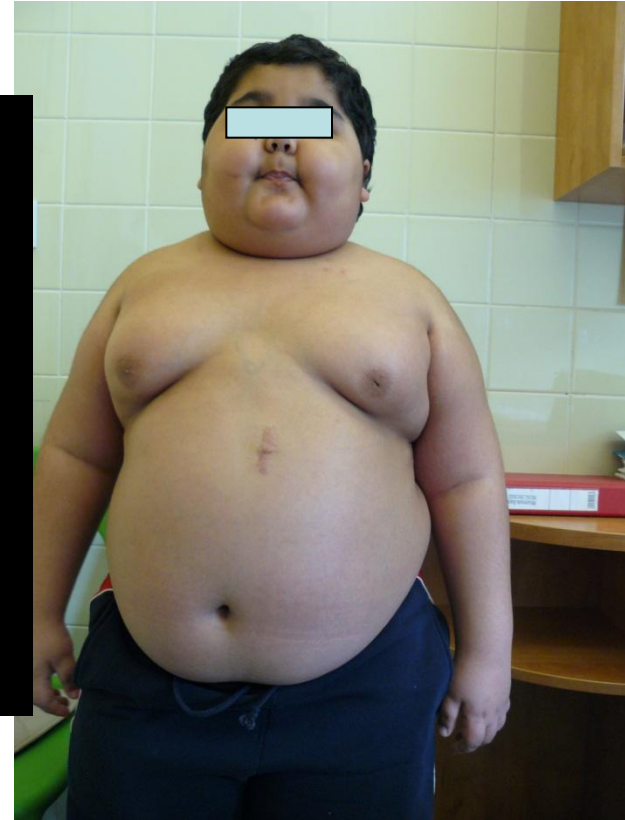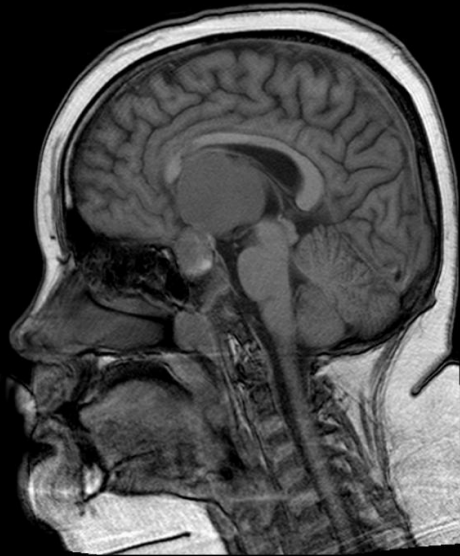- **chronický výtok z ucha**
- **otitis /
*rhabdomyosarkom***
- **otok tváře a krku,
rhinolalie**
- **alergie /*leukemie a
NHL***
- **krvácení z genitálií u
děvčátek, hematurie**
- **poranění, nefritida/
*germinální nádory,
rhabdomyosarkom***
- **otoky víček**
- **nefritida/
*neuroblastom,
sarkomy***

Difuzní gliom mozkového kmene



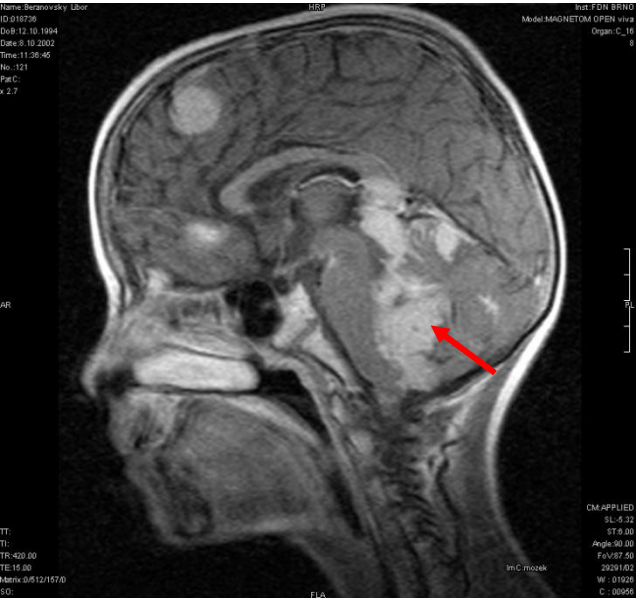ataxie, strabismus, porucha řeči a polykání

Kraniofaryngeom

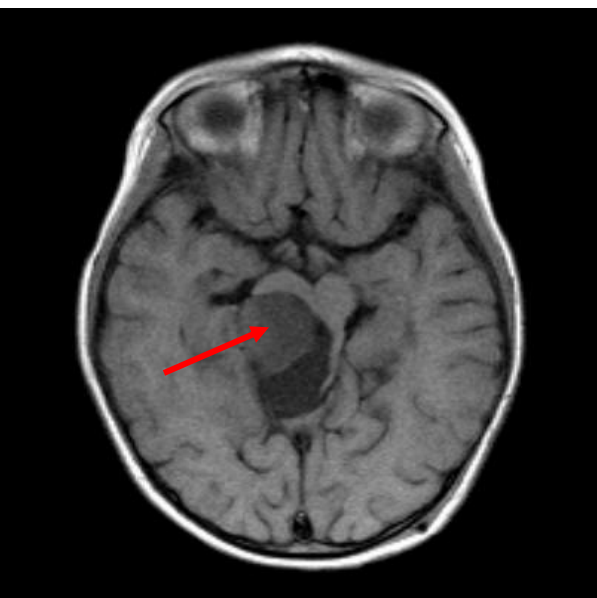


3 letá anamnéza progresivní obezity, ztráty zraku, růstová retardace, diabetes insipidus

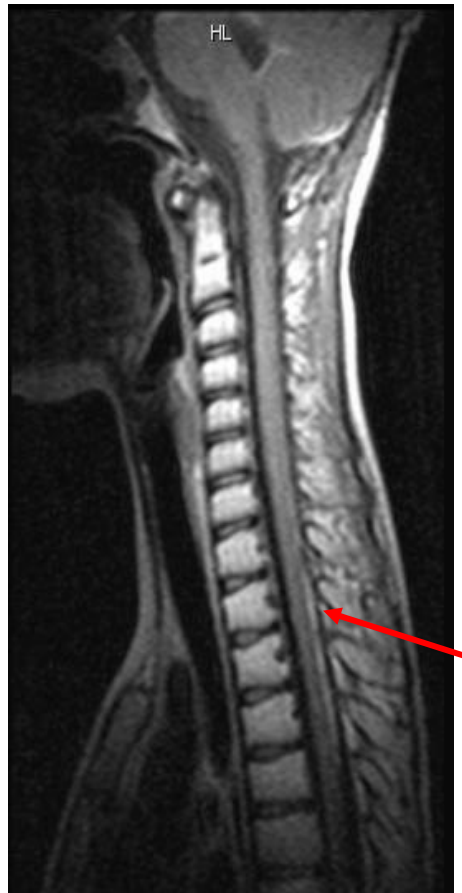
Příklady nejčastějších nádorů CNS dětí



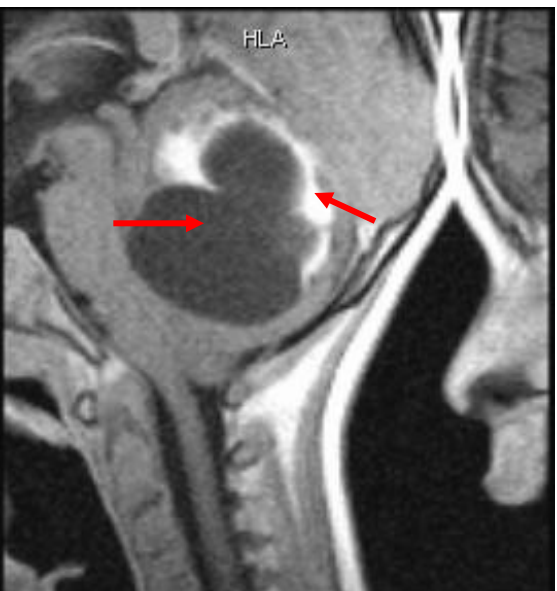
metastatický meduloblastom



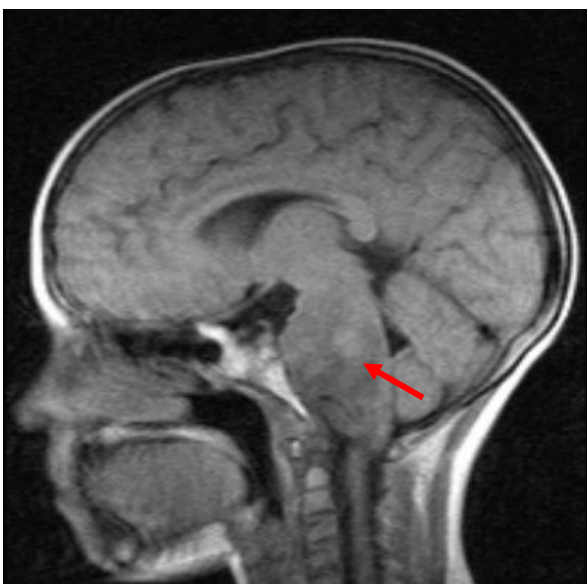ependymom



polevové mts
meduloblastomu



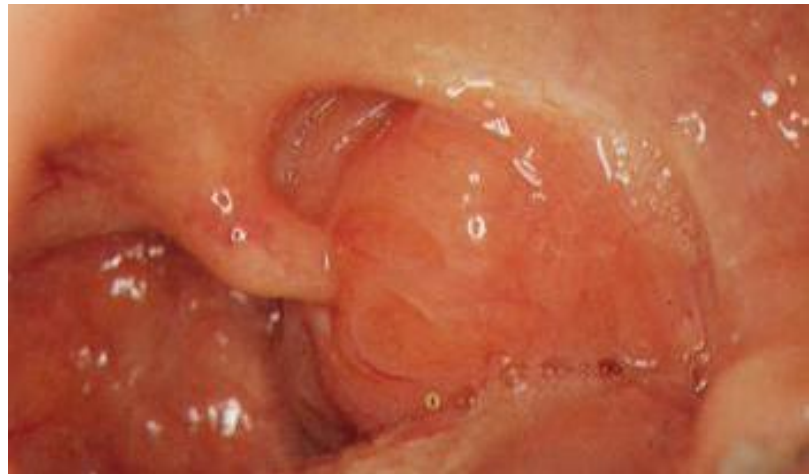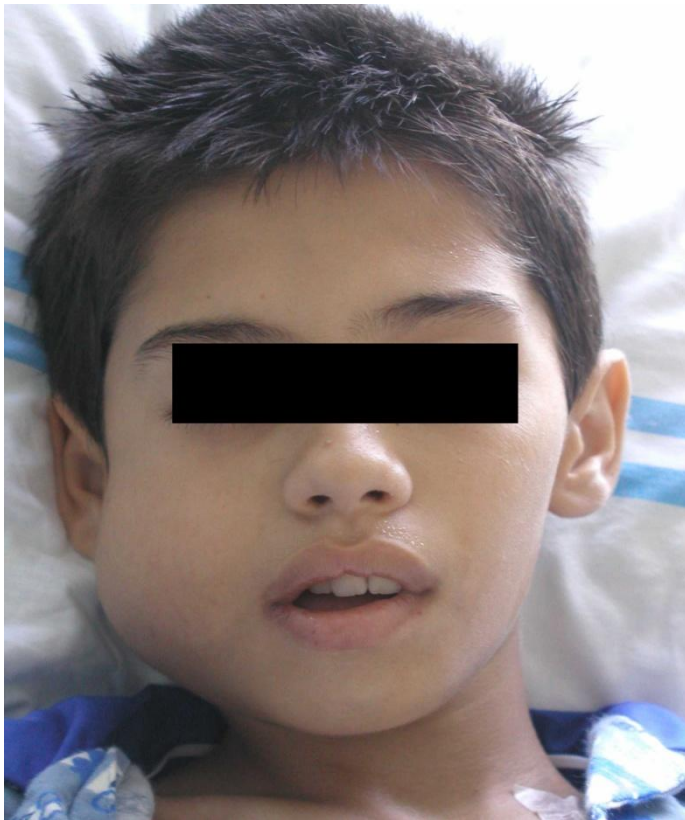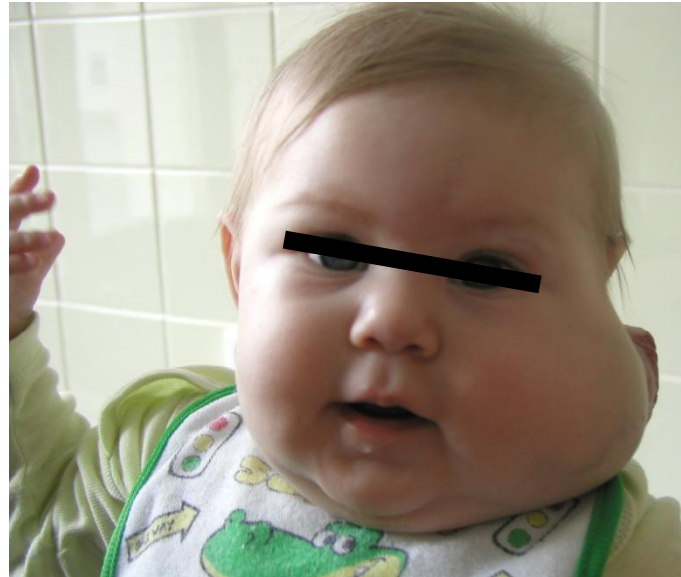low grade astrocytom



gliom mozkového kmene

Nádory hlavy a ORL oblasti

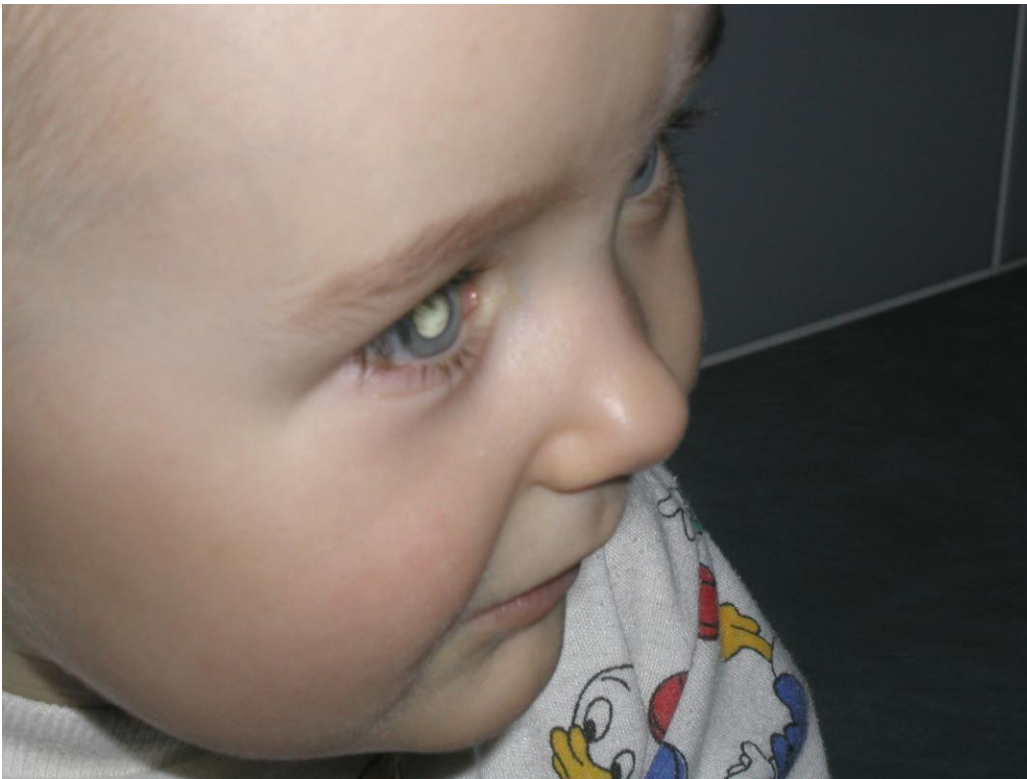Lymfangio-hemangiom



Ewingův sarkom mandibuly

maligní lymfom tonzily

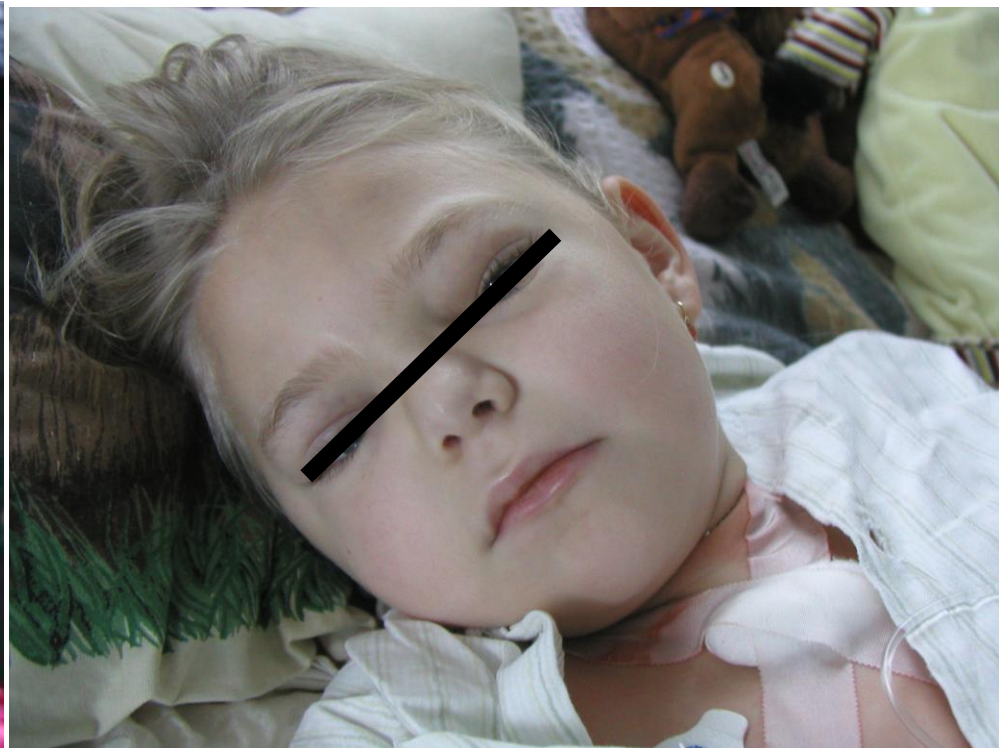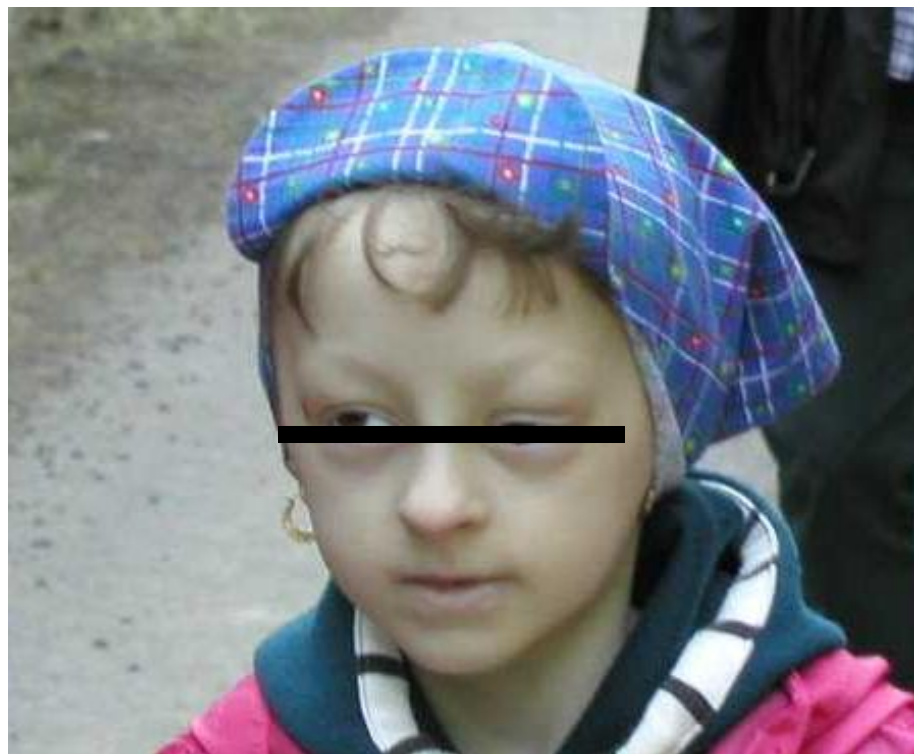Leukokorie - retinoblastom



Postižení orbit:

Neuroblastom

AML

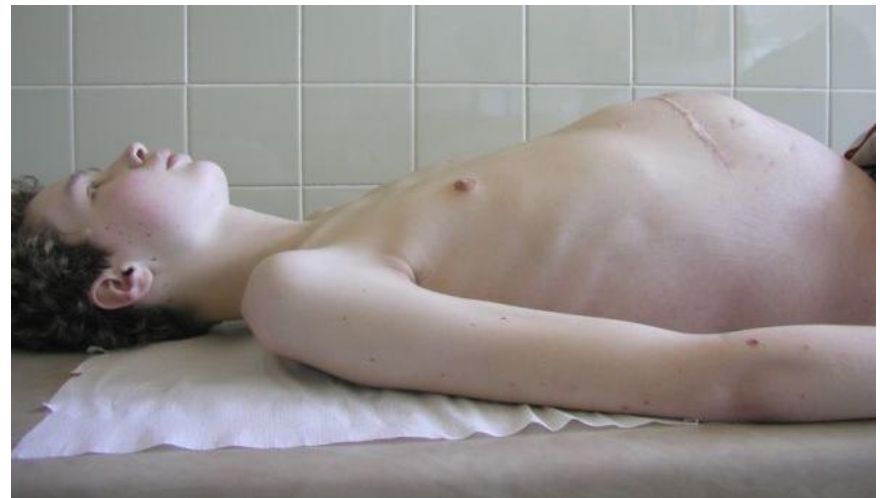
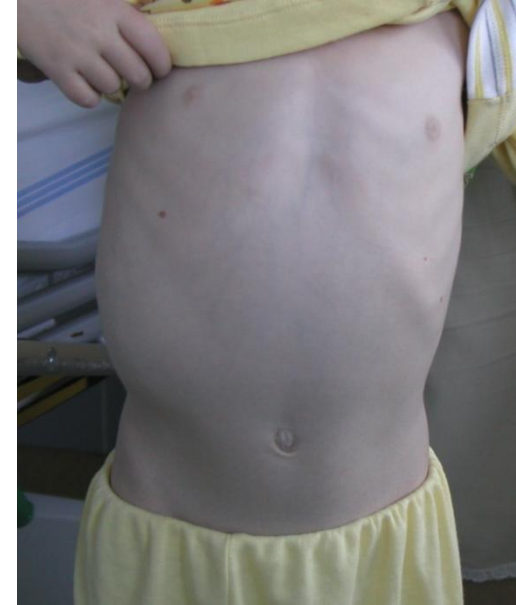
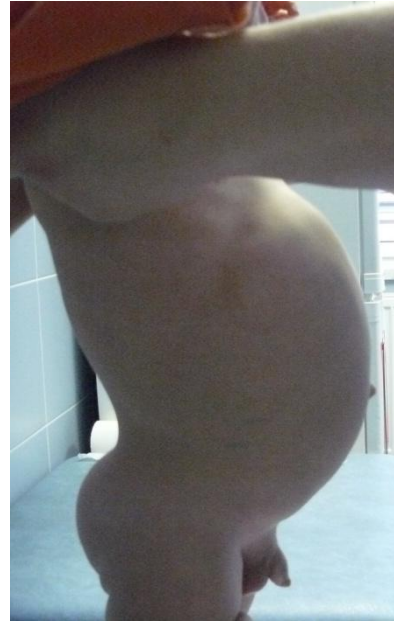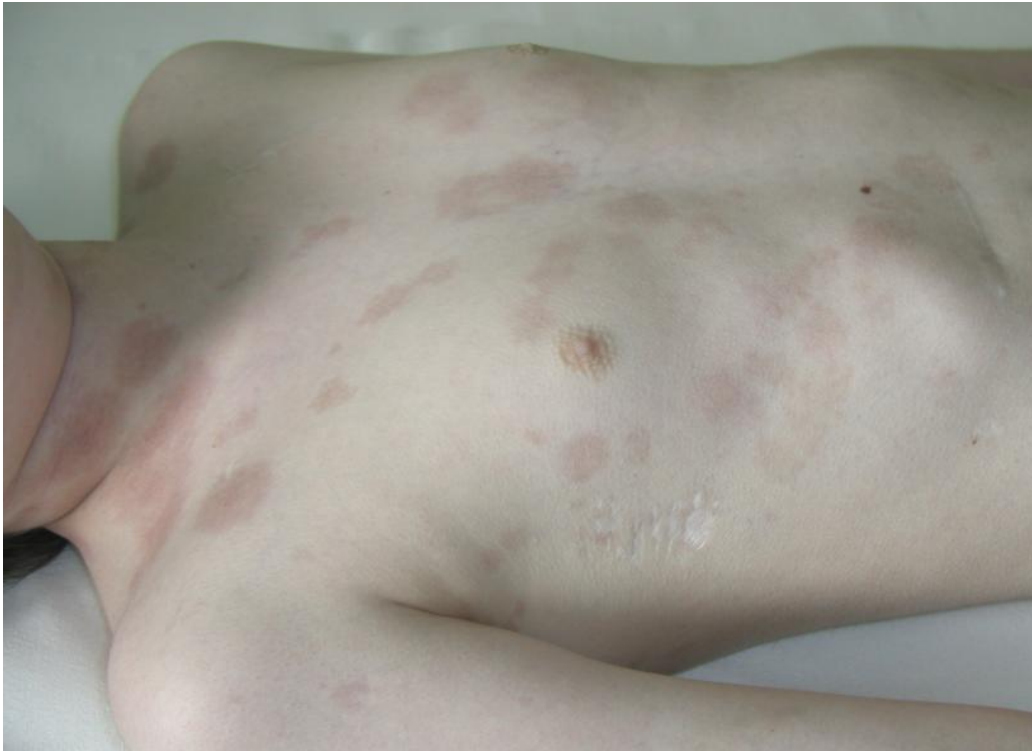Abdominální nádory

nádory jater

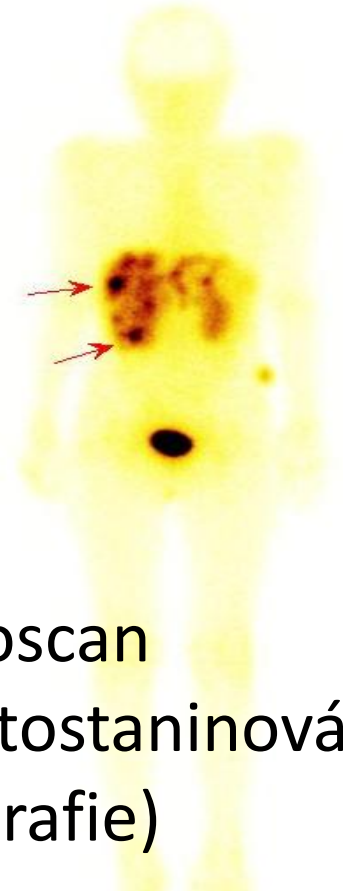
na obrázcích:

- hamartom jater
- hepatoblastom
- hepatocelulární karcinom

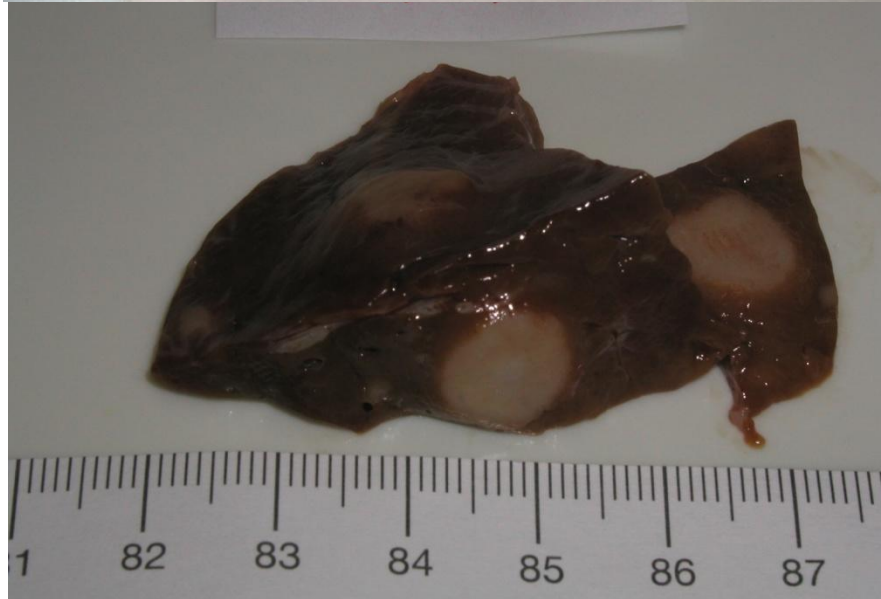




„flush“
(biogenní
aminy)

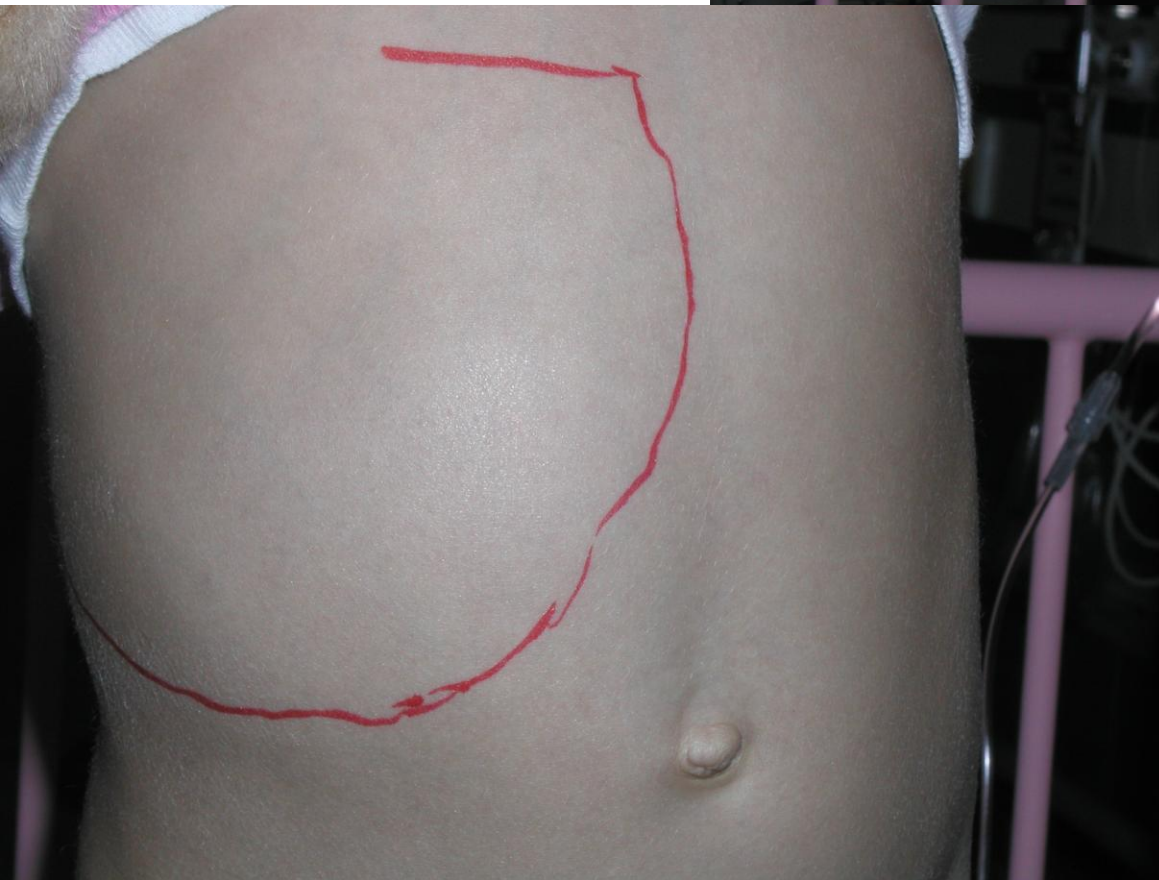
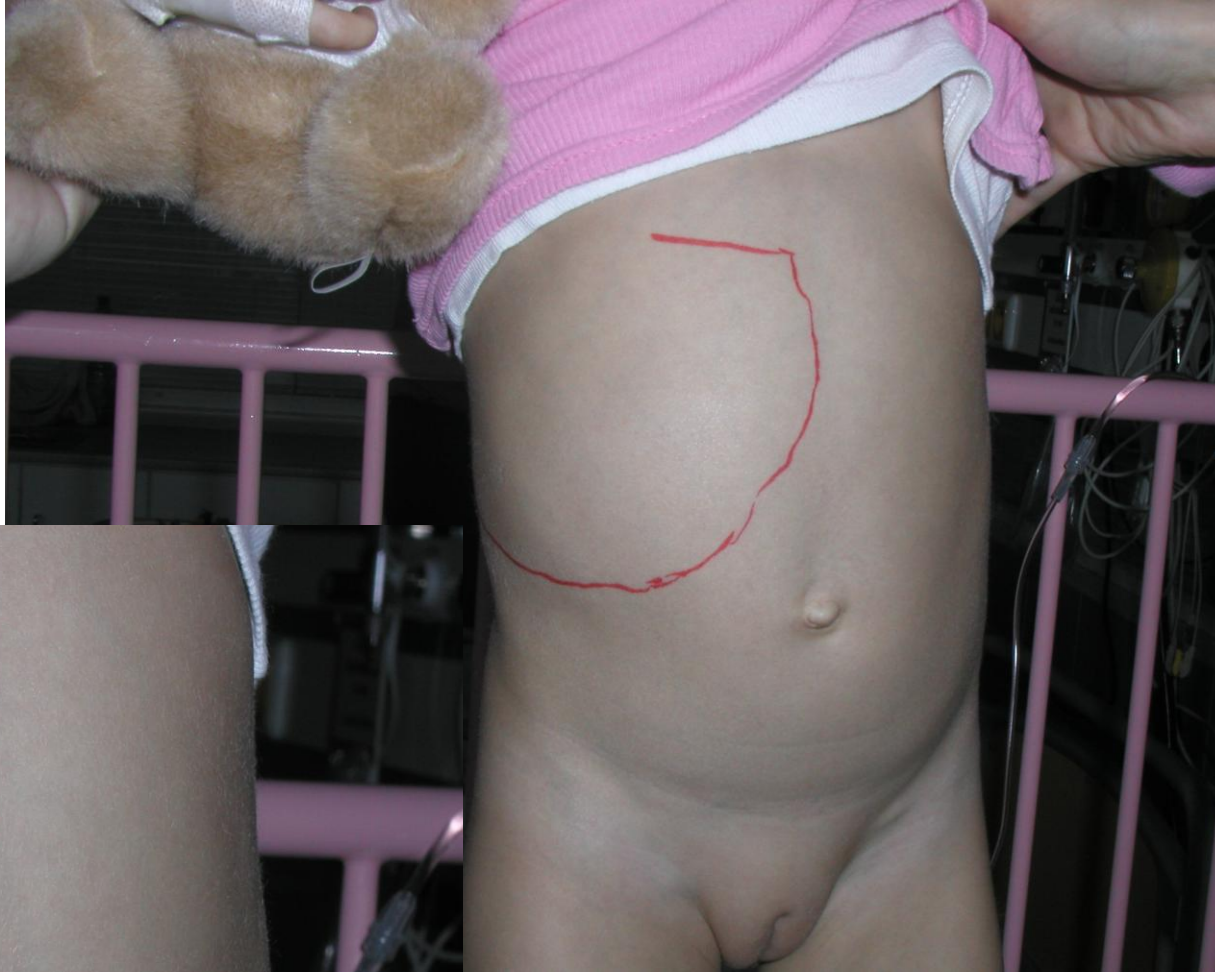
Octreoscan
(somatostatinová
scintigrafie)

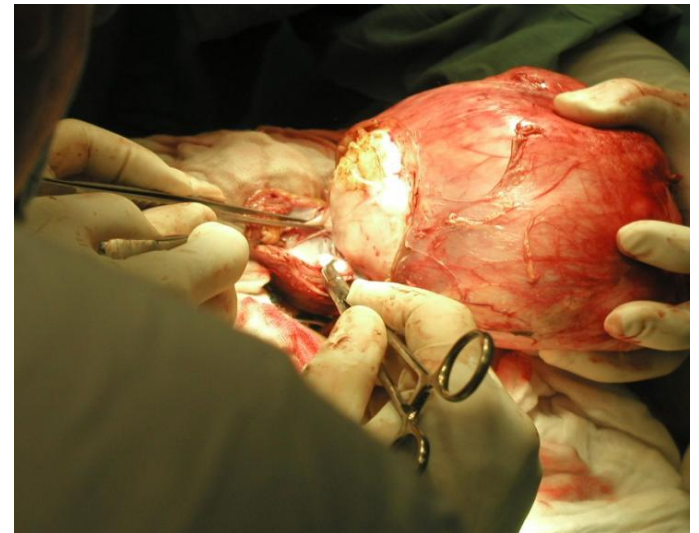
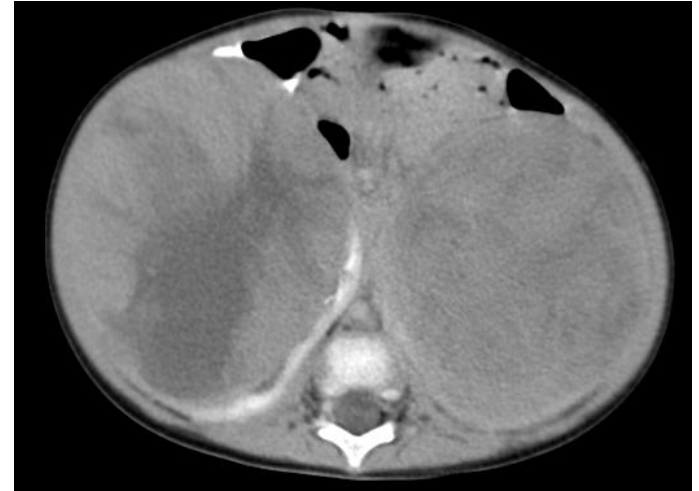
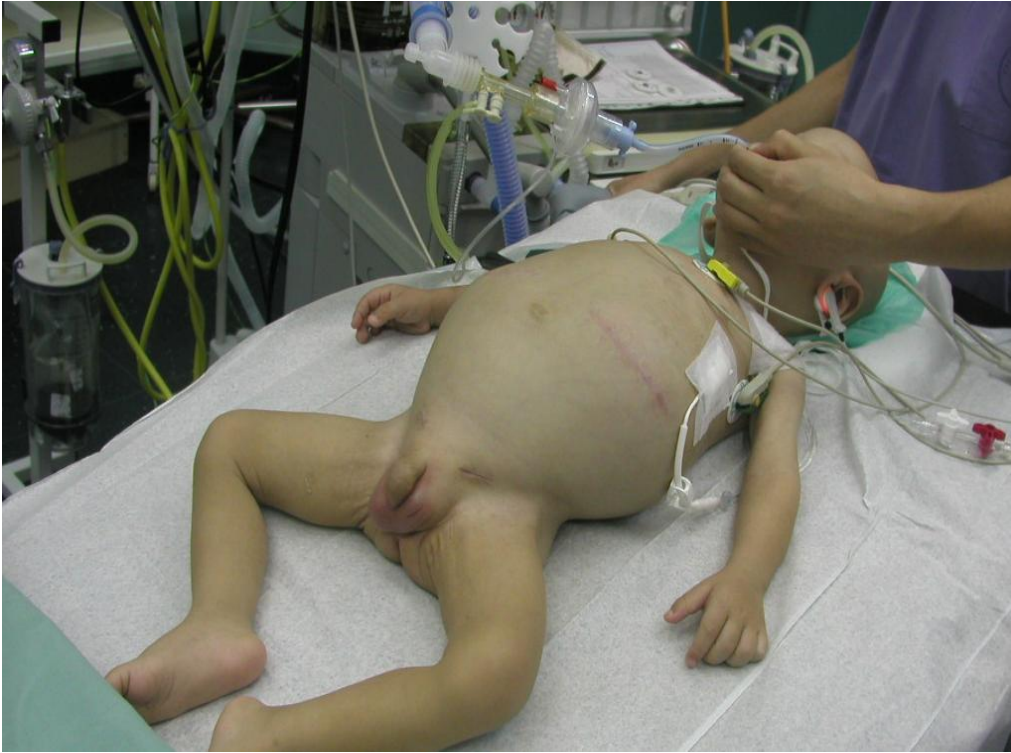

karcinoid
s metastázami do
jater

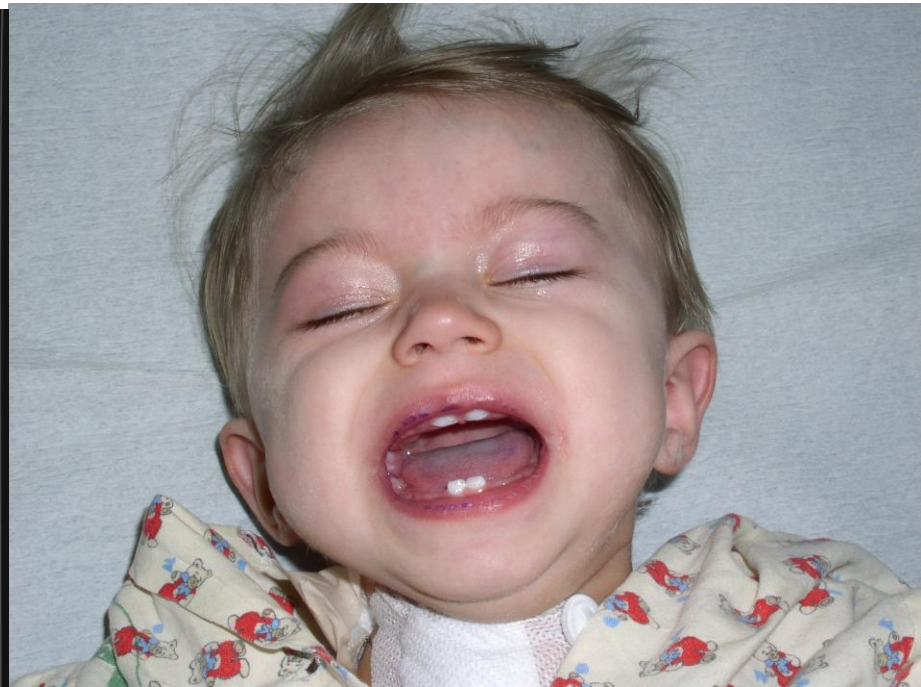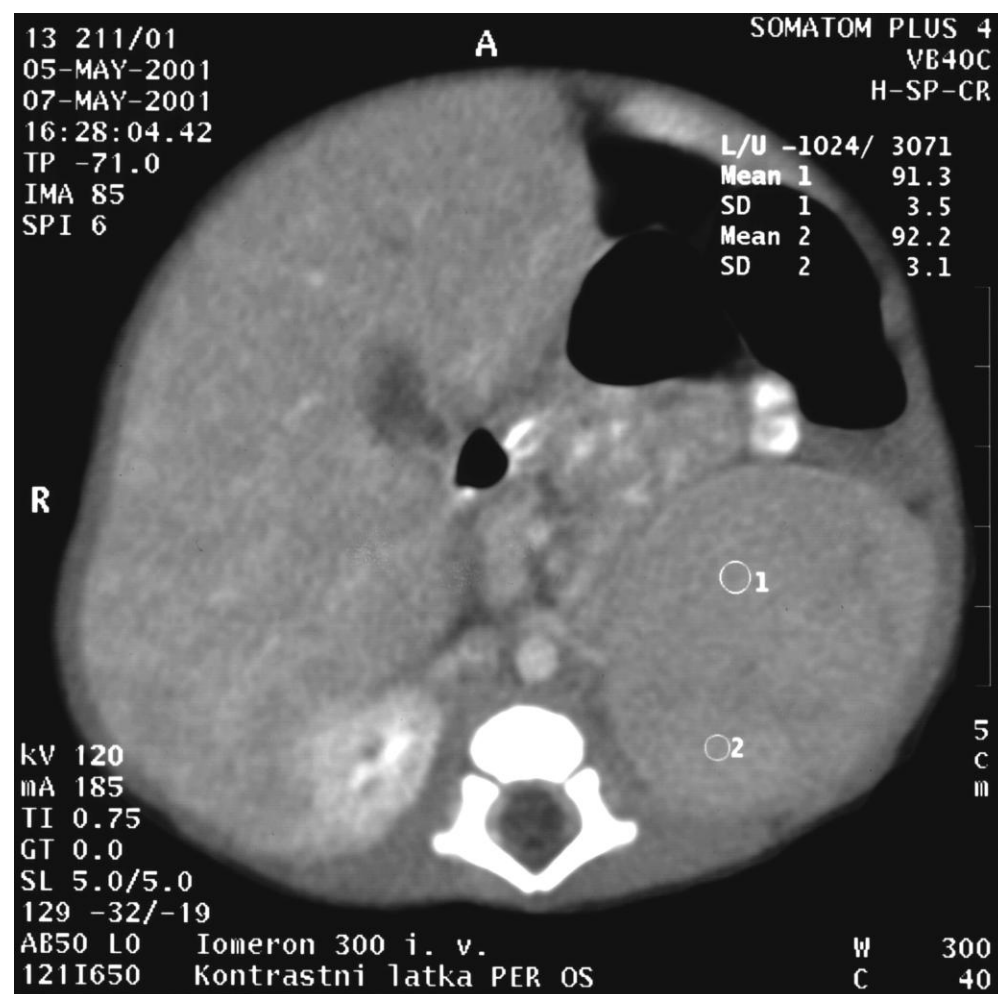
nefroblastom (Wilmsův nádor)



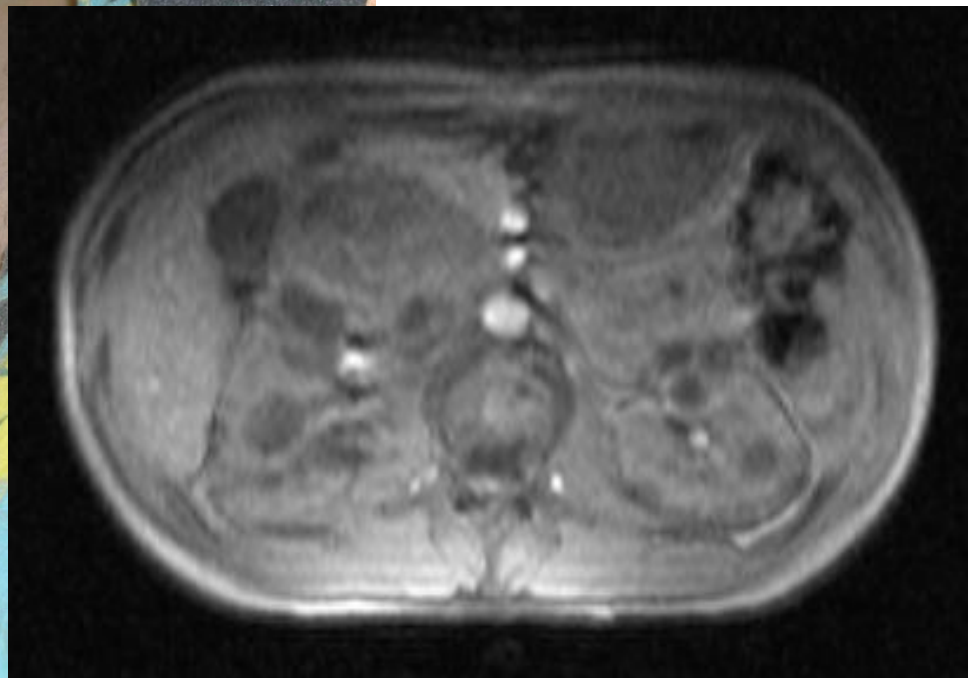
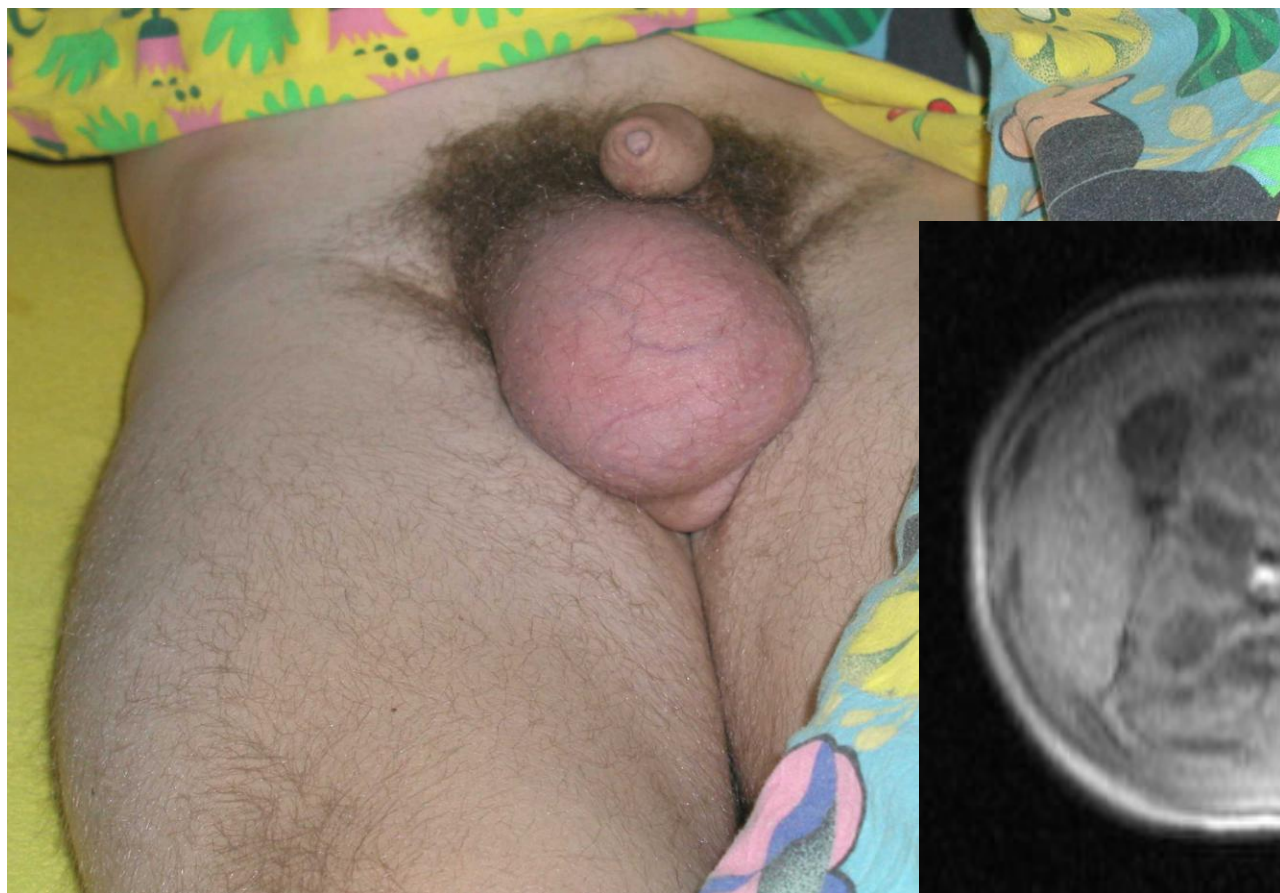bilaterální nefroblastom



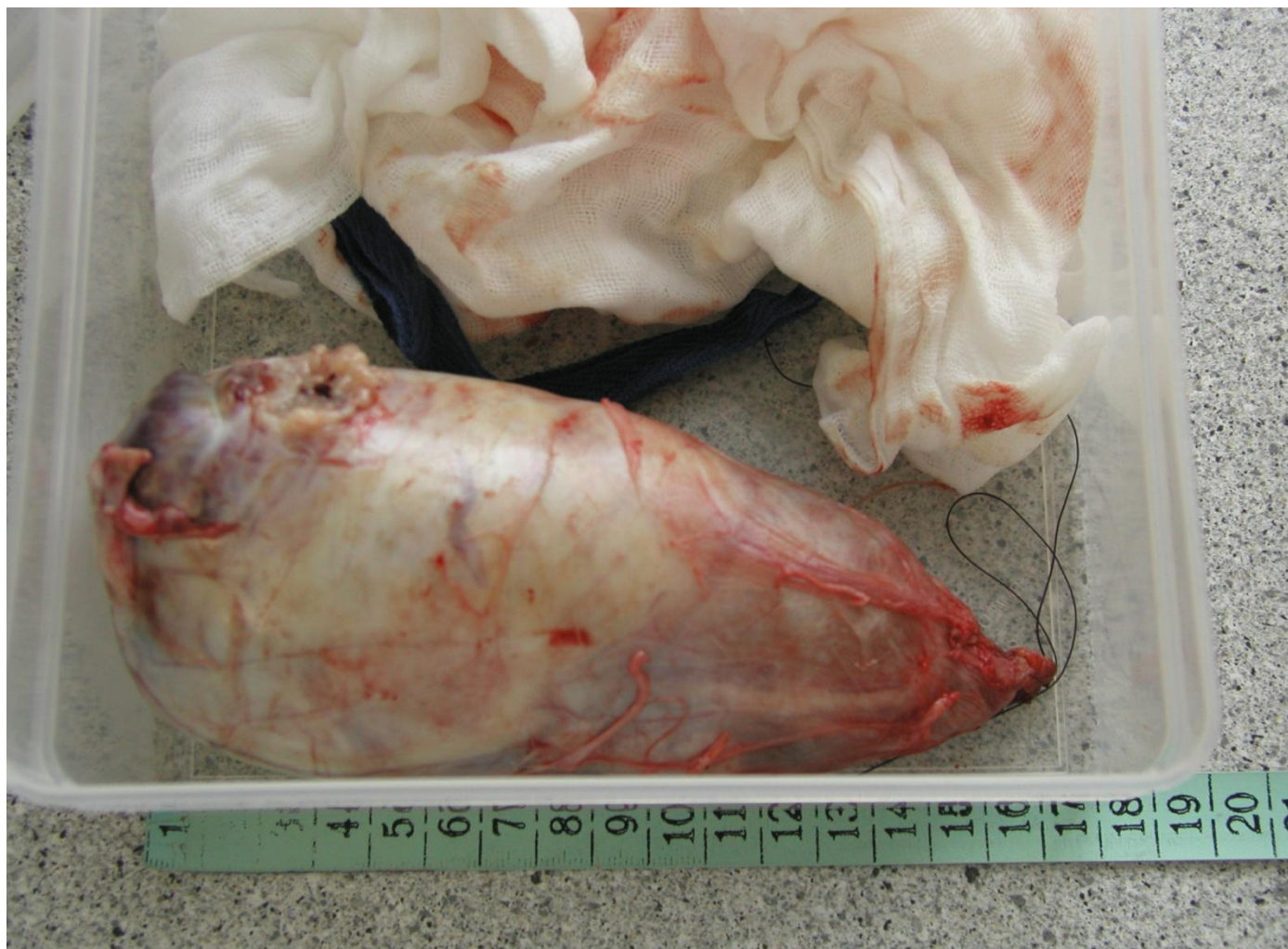
neuroblastom



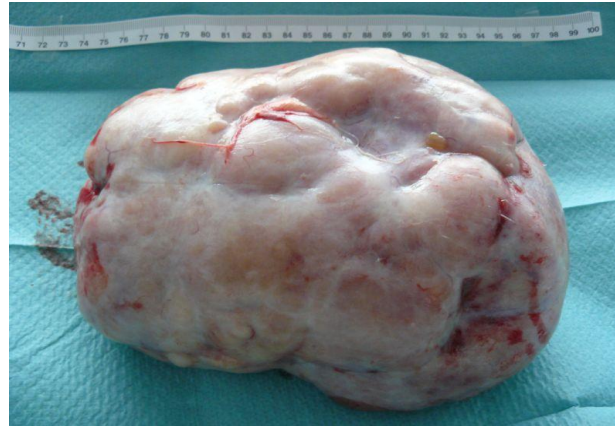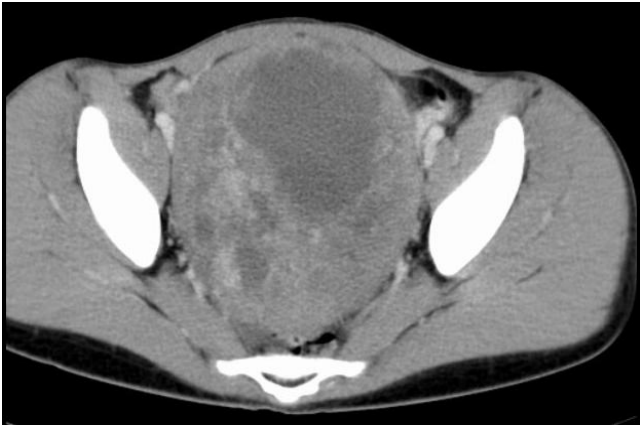germinální nádor varlete s uzlinovými metastázami



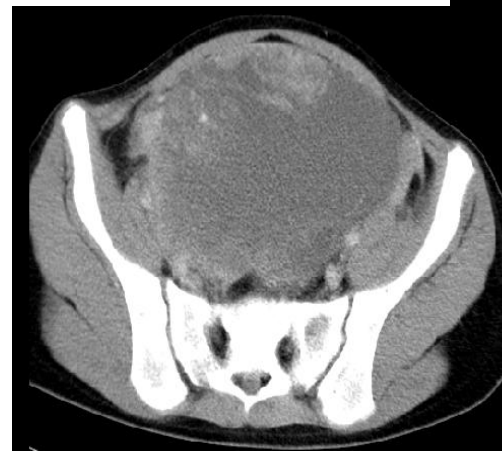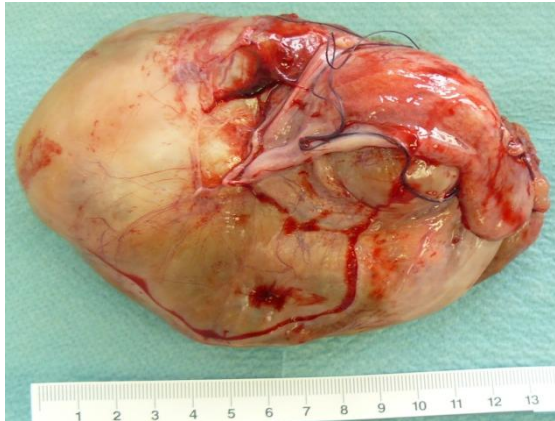
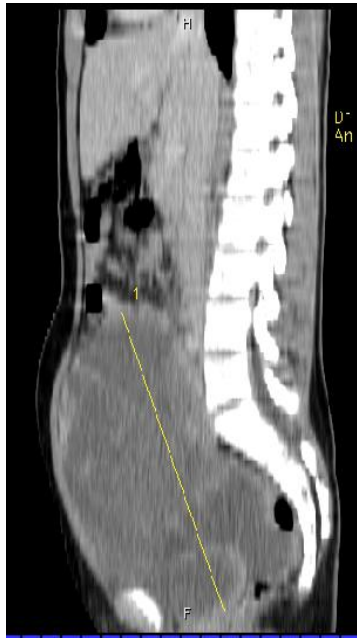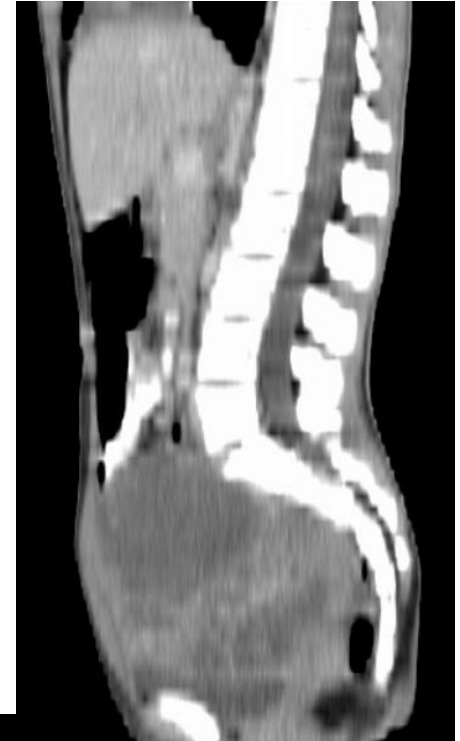germinální nádor varlete s uzlinovými metastázami



germinální nádory ovaria

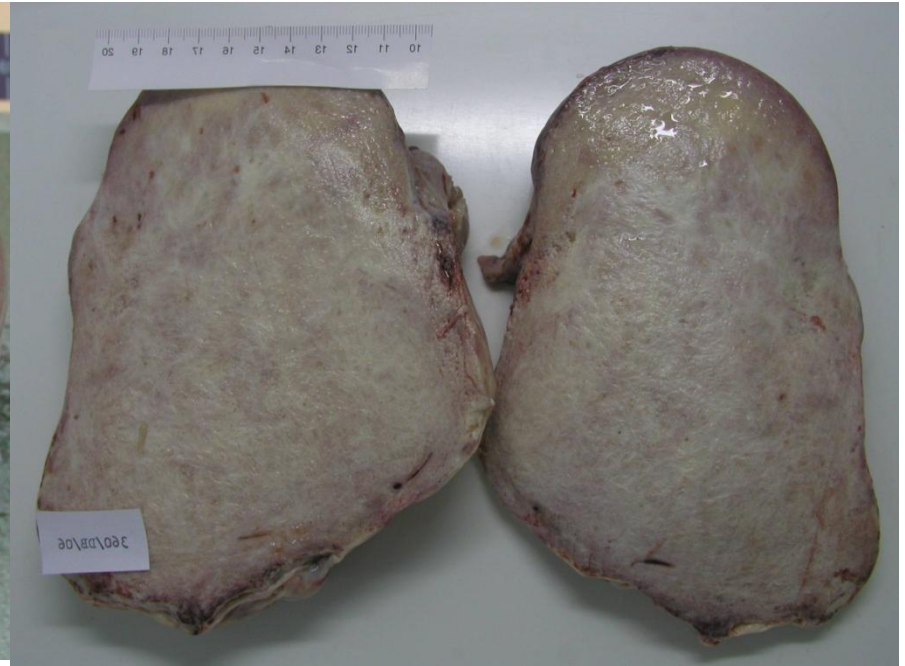
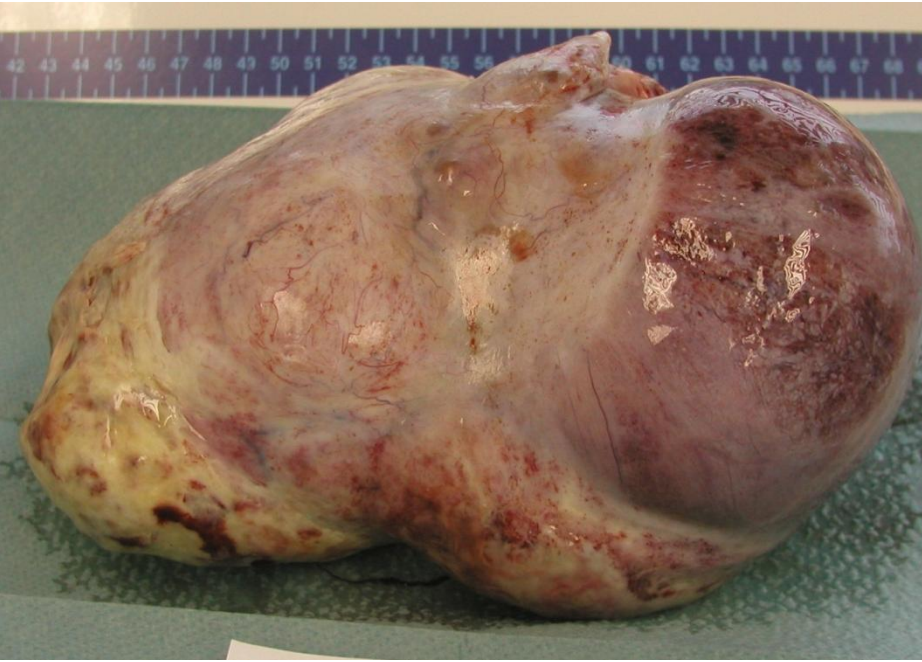

Dysgerminom, 17 let,



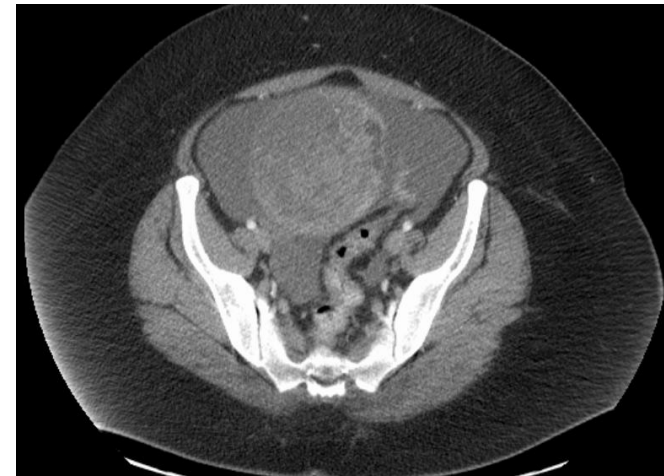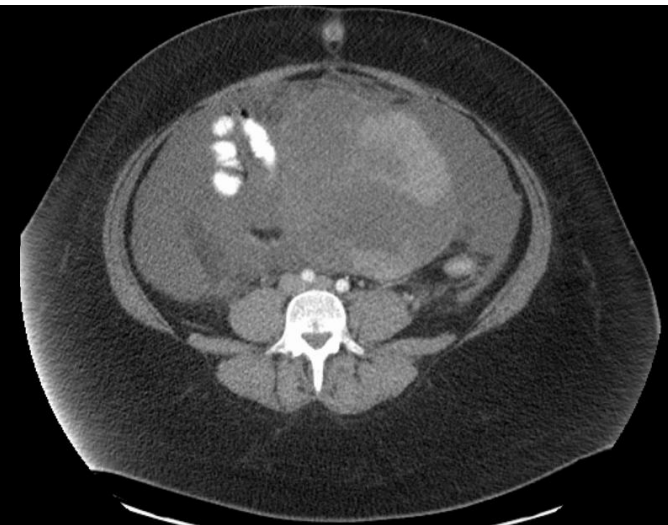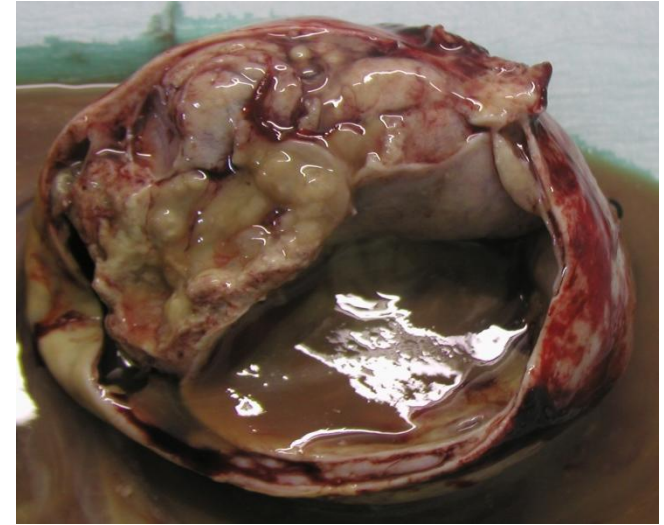
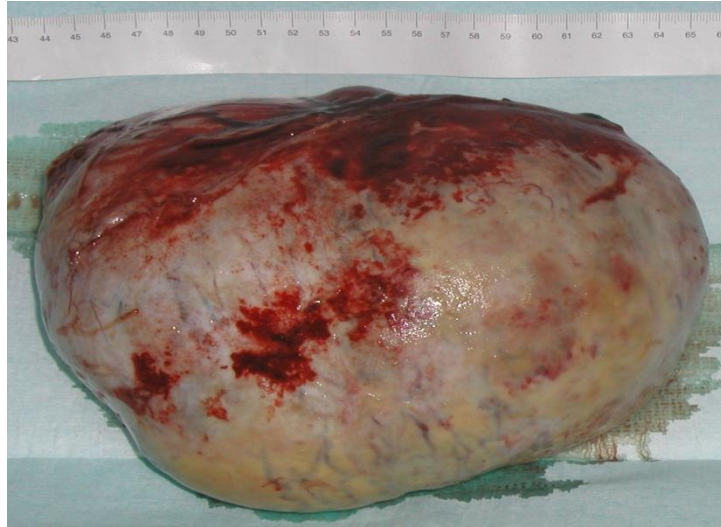smíšený germinální
tumor, 16 let

nádory ze specifického stromatu ovaria (sex cord stromal tumors)



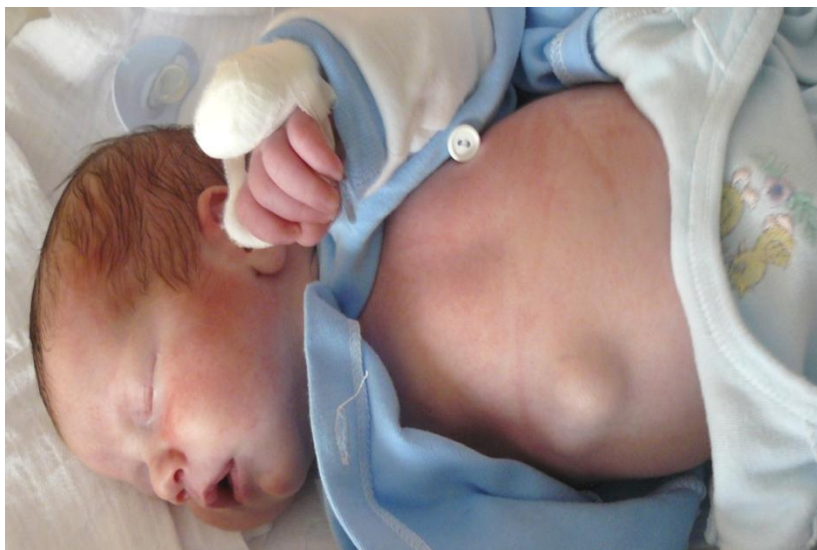Fibrom, 17let, 1.56kg, 20 x 9 x 14cm

epiteliální nádor ovaria

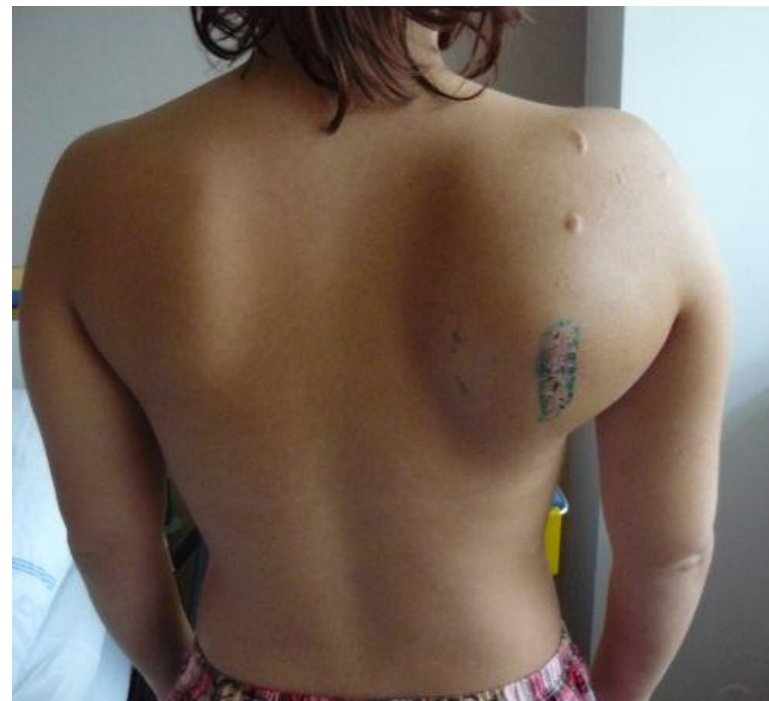

- Borderline tumor – nádor 17 x 14 x 16cm, 2.06kg, 16 let
- velký několikalitrový ascites

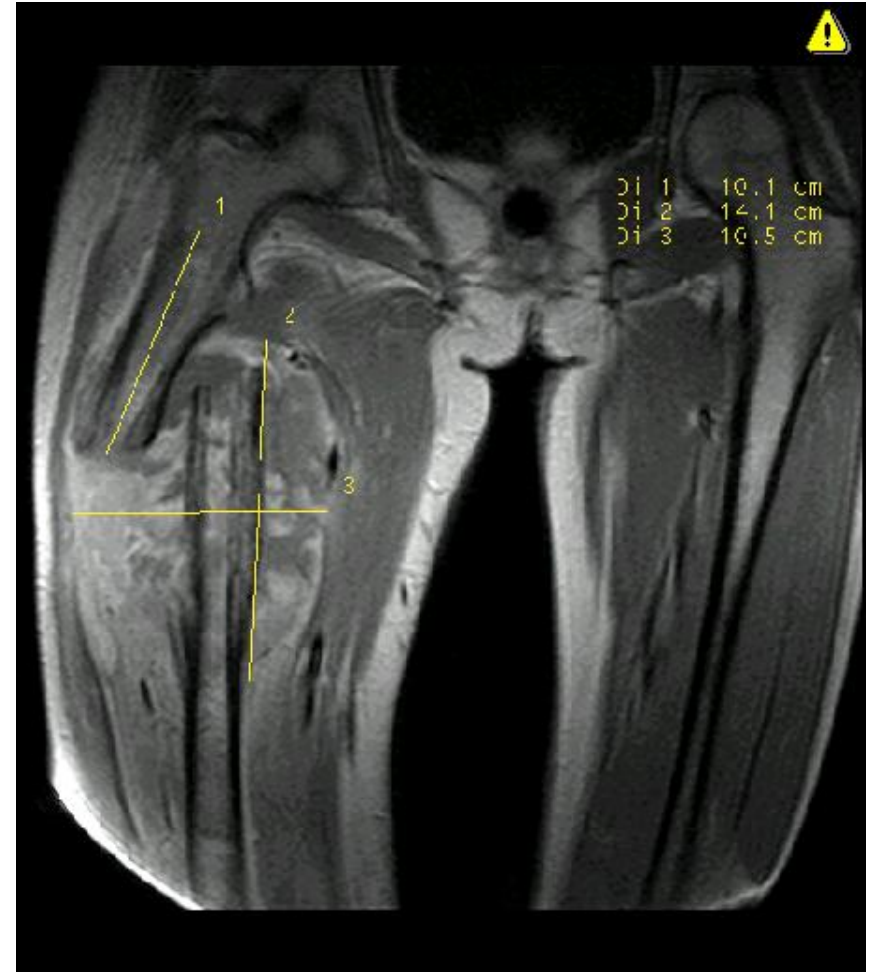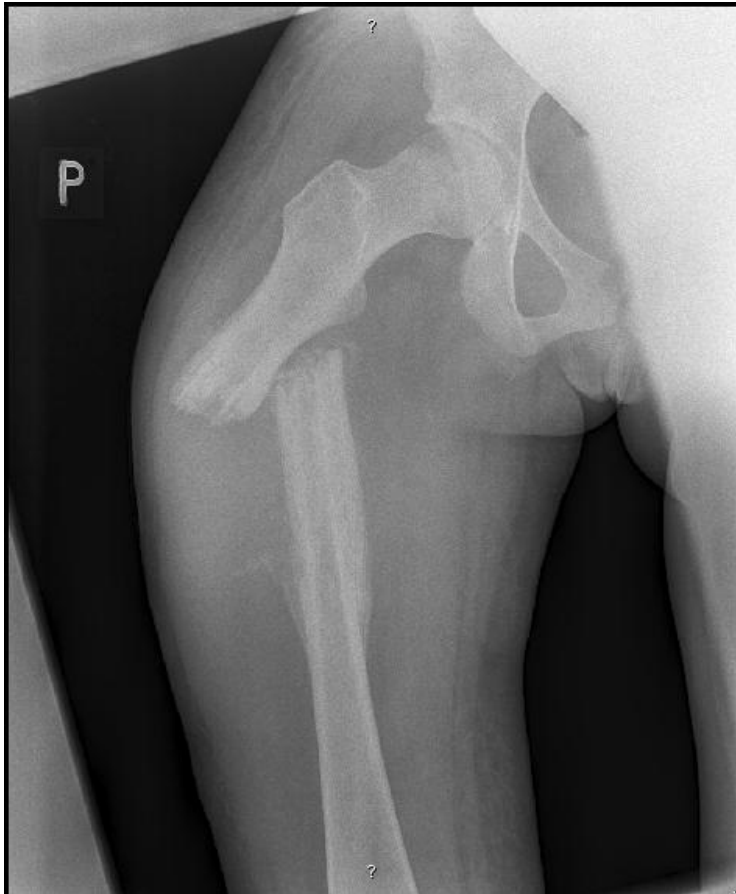
sarkomy kostí a měkkých tkání



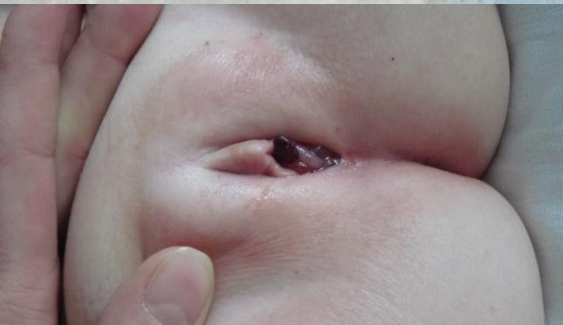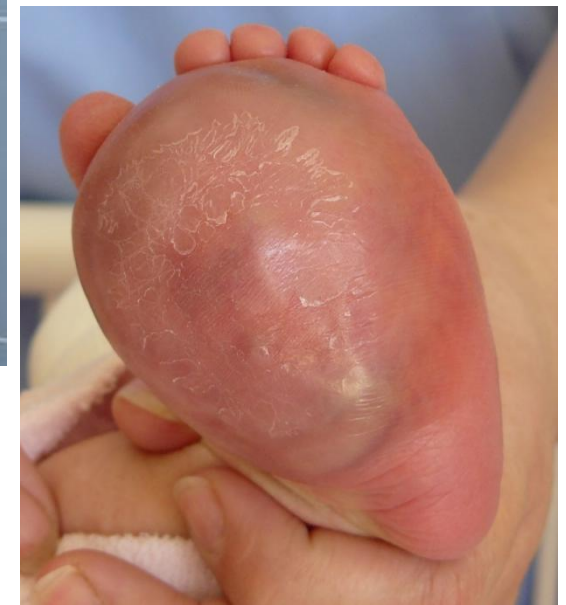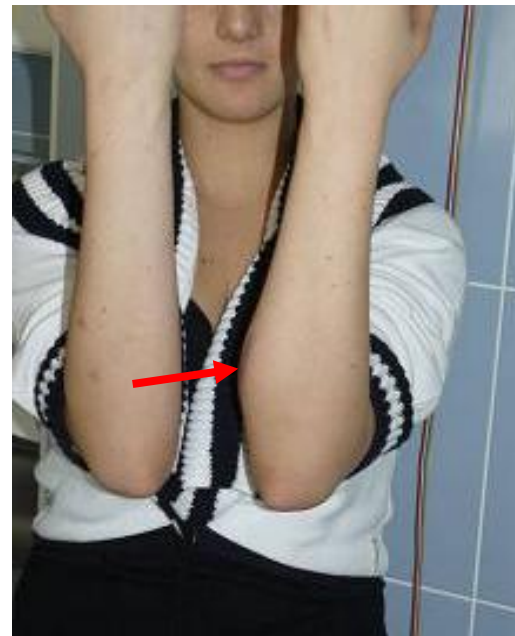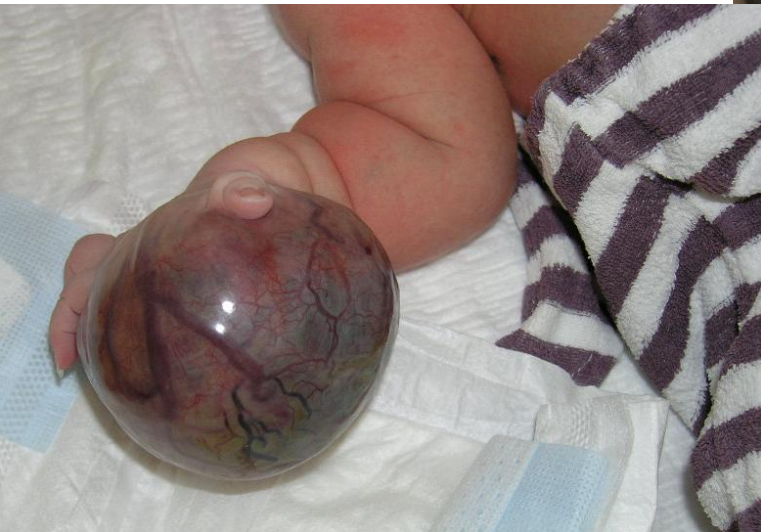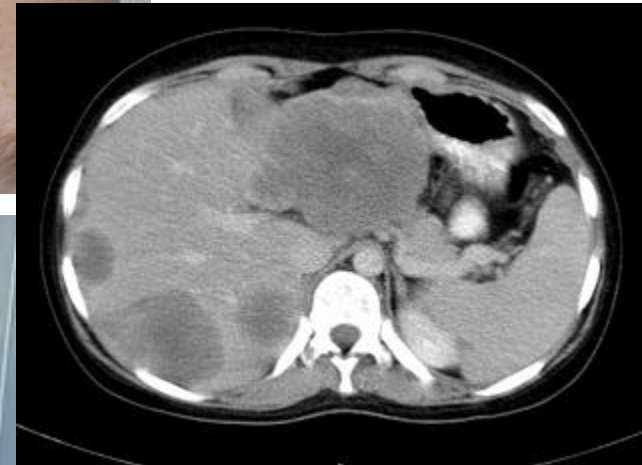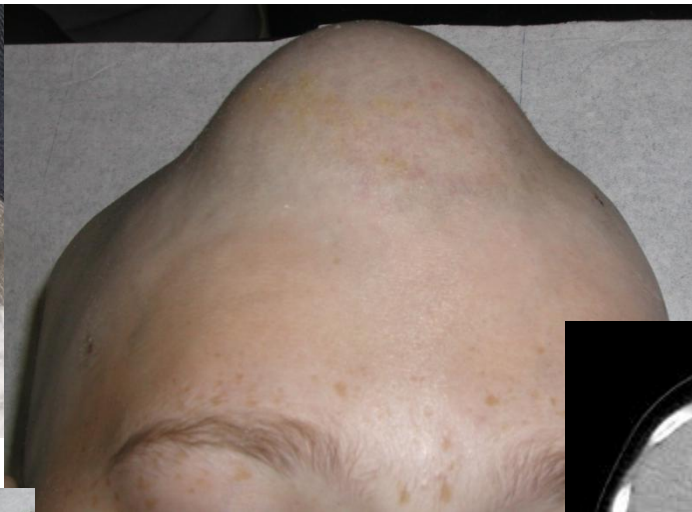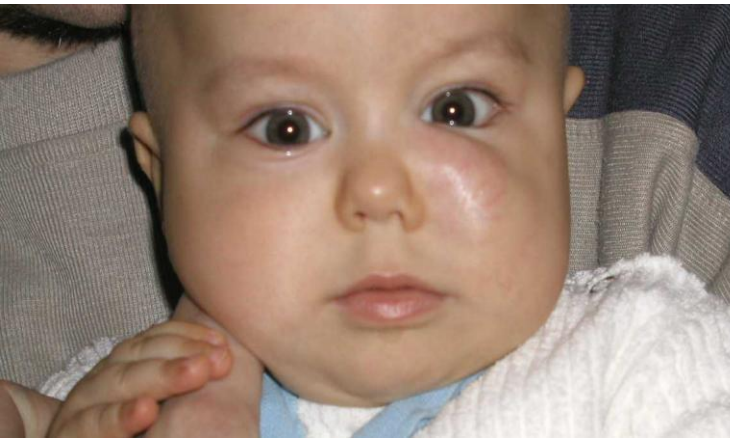Nediferencovaný blastom hrudní stěny



Ewingův sarkom lopatky



Ewingův sarkom femoru - patologická zlomenina

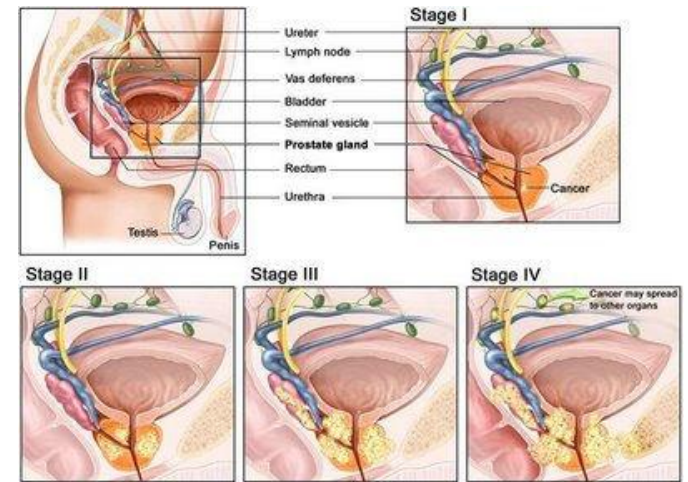


pacienti se sarkomy měkkých tkání

Symptomatologie

– nejčastější nádory v dospělém věku

Karcinom prostaty



- Časná stadia nemá
= nádor roste na periferii

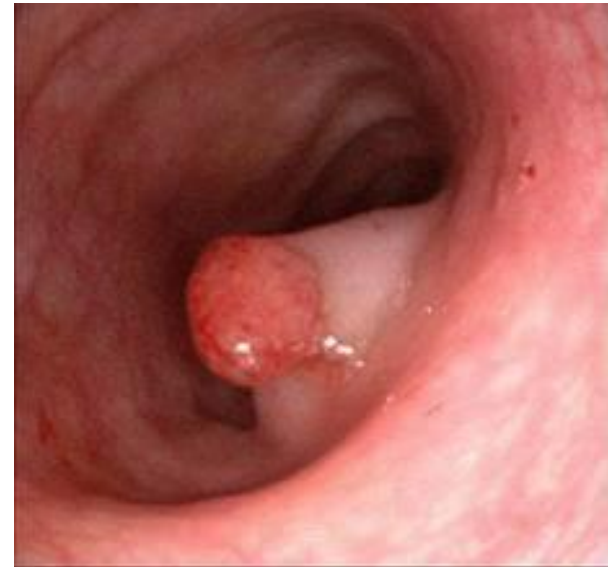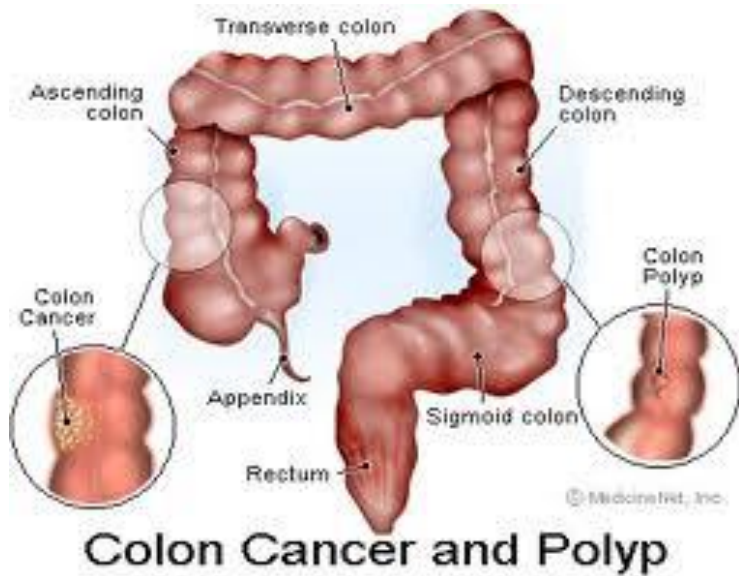
prostaty, neutlačuje tak močovou trubici

- Potíže při močení – urgentní nucení k močení, časté noční močení, prodloužené močení, slabý proud moči
- Retence moči, krev v moči, krev v ejakulátu, erektilní dysfunkce
- Bolesti v bederní oblasti – kostní metastázy
- Systémové příznaky – generalizované onemocnění

Kolorektální karcinom

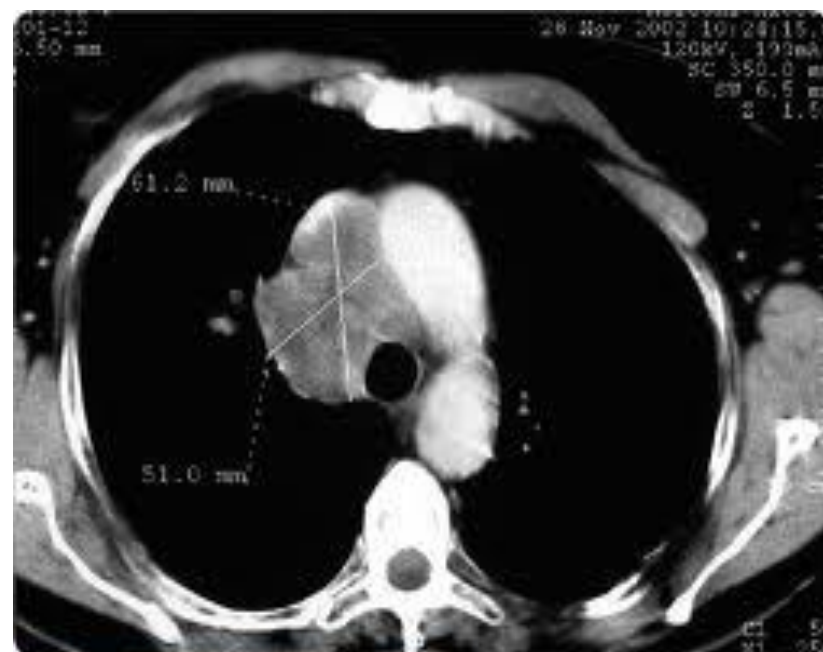
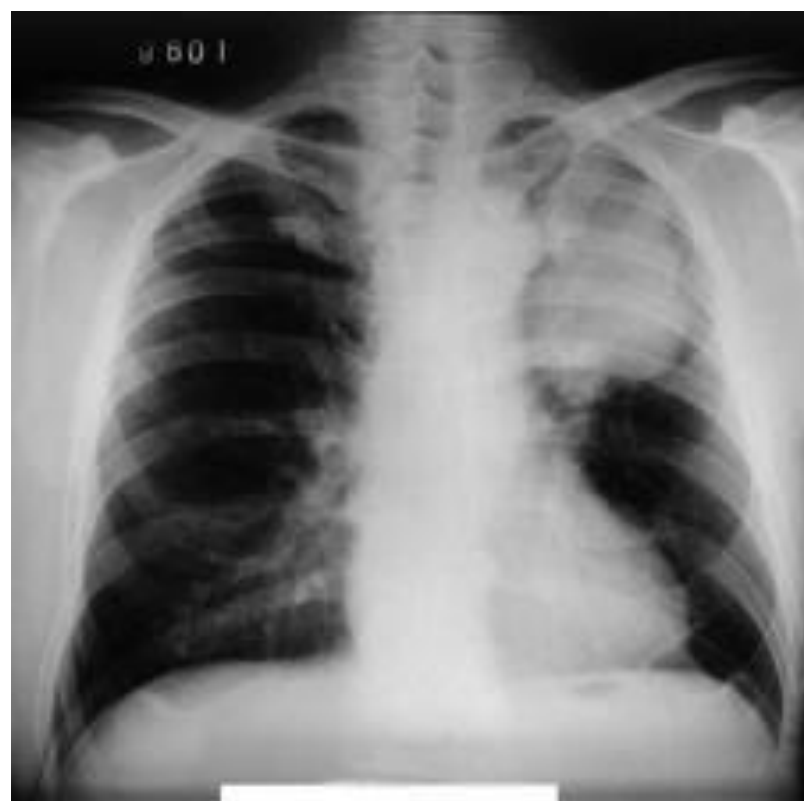- Lokalizace, rozsah, stadium onemocnění
- Pravá polovina střeva (colon ascendens)-klinicky často němé, pouze chudokrevnost z krvácení do střeva
- Levá polovina střeva (colon descendens, transversum)-snížení průchodnosti střeva až úplná obstrukce, změny defekačního stereotypu, tj. průjmy/zácpa, ileus, bolest
- Nádory konečníku (rekta)- bolestivé křeče (tenesmy), hlen a krev ve stolici, příznak „falešného přítele“ – snížení tonu svěrače, při odchodu plynů nečekaný únik stolice
- Pokročilé tumory- ztráta váhy, malnutrice, chudokrevnost

Kolorektální ca



Nádory plic – bronchogenní karcinom

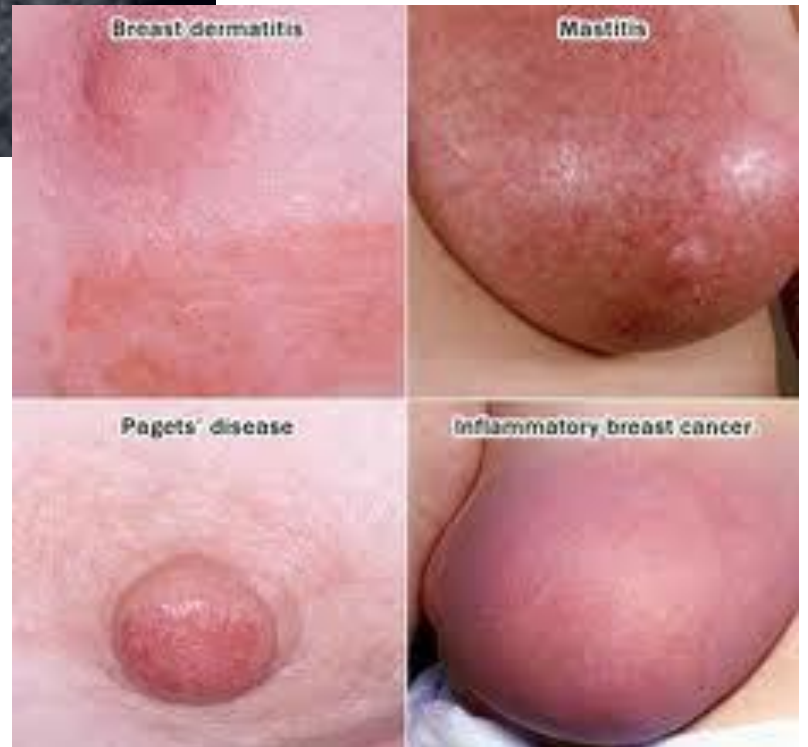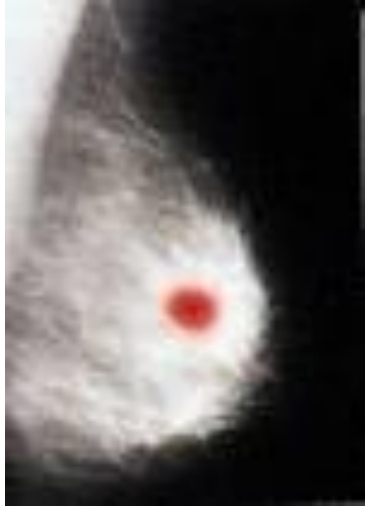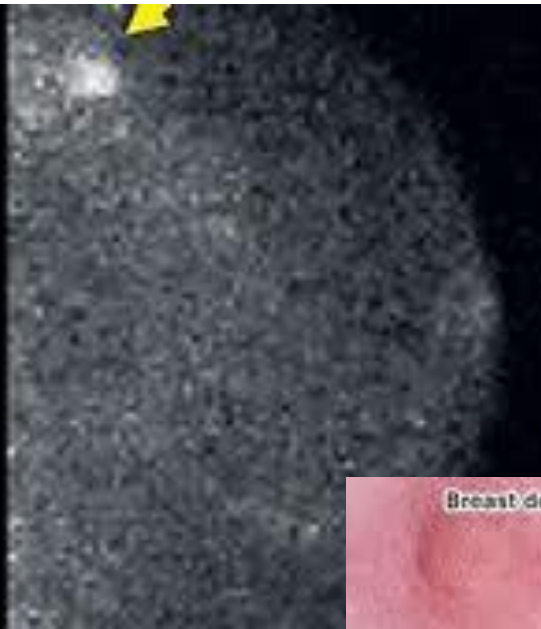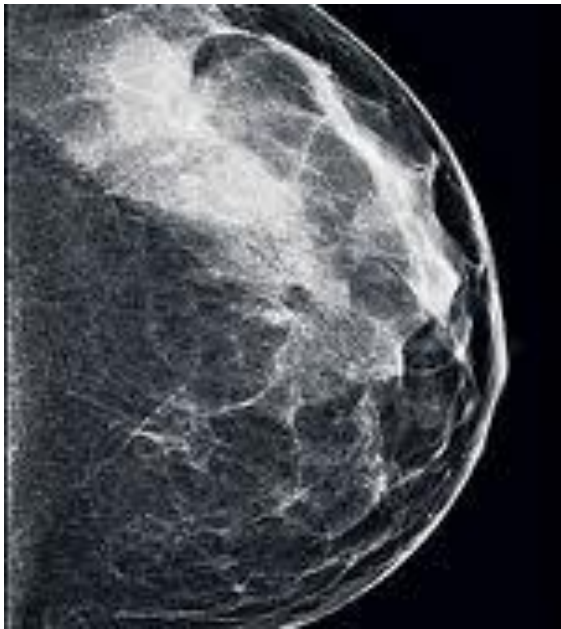
- Symptomy pouze u pokročilého onemocnění, počáteční stadia klinicky němé
- Suchý dlouhotrvající kašel až u 80% nemocných, většina postižených kuřáci – změna charakteru kašle (frekvence, intenzita, úpornost)
- Vykašlávání krve – drobné krvavé nitky v hlenu (sputu)
- Zápal plic (pneumonie) nereagující na atb terapii
- Dušnost 30% nemocných
- Symptomy z útlaku - bolesti na hrudníku, bolesti horní končetiny (útlak nervových kořenů), chraptot, syndrom horní duté žíly
- Paraneoplastické symptomy 10-20% nemocných (Cushing, SIADH, hyperkalcémie, gynekomastie, karcinoid.sy, myastenia, hematologické-trombocytóza, koagulopatie, migrující tromboflebitis)



Obr. 3. Infiltrát horního mediastina v CT obraze.

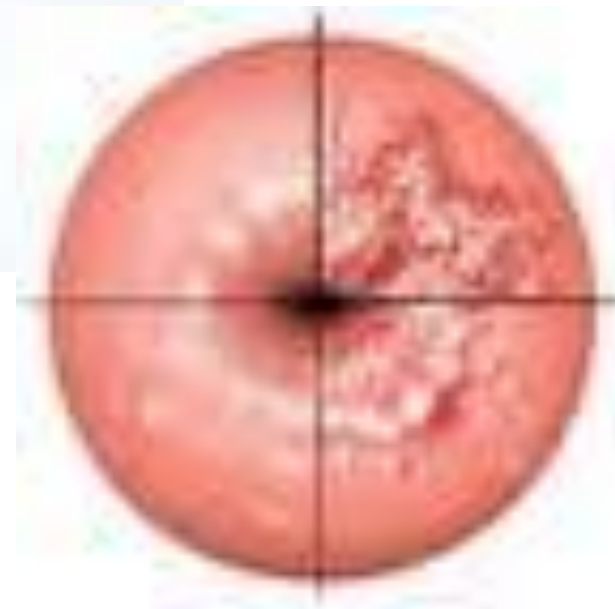
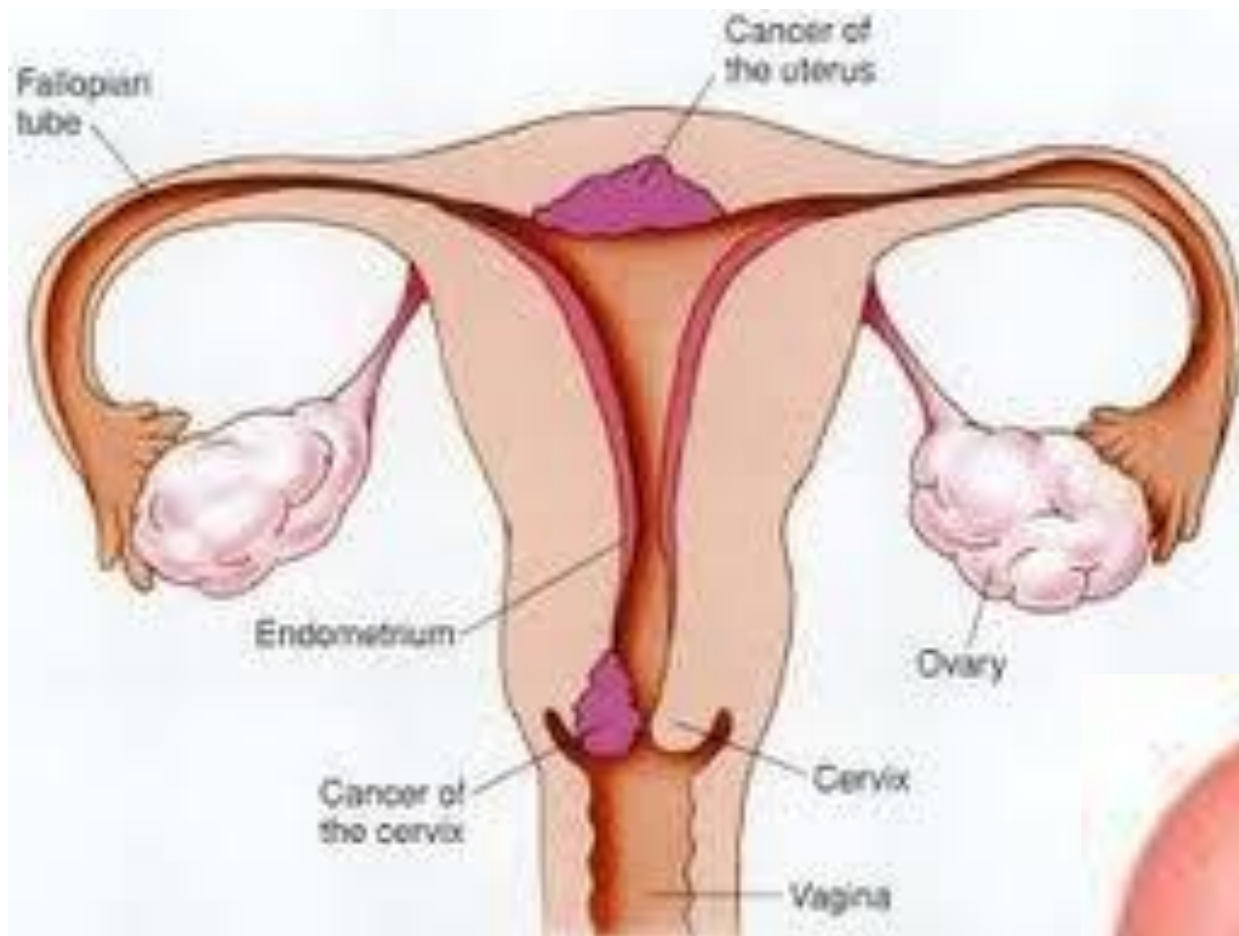
Karcinom prsu

- Změna velikosti a tvaru prsu
- Vtažení bradavky nebo kůže
- Otok kůže (peau d'orange), zarudnutí kůže
- Asymetrie bradavek, ulcerace a ekzém bradavky (m.Paget)
- Výtok z bradavky, zejm. s příměsí krve
- Bolest prsu
- Hmatná rezistence v prsu či v podpaží (bulka)



Karcinom děložního hrdla

- Počáteční fáze bez výrazných projevů – nenápadný na léčbu nereagující výtok, špinění po pohlavním styku
- Vodnatý až krvavý výtok
- Nepravidelné děložní krvácení
- Kontaktní krvácení po pohlavním styku
- Bolesti v podbřišku
- Urologické komplikace- obtížné močení, krev v moči, útlak močovodu s hydronefrózou ledviny
- Trombóza cév dolních končetin (ileofemorální)



Děložní čípek

Karcinom děložního těla – endometriální karcinom

- Krvácení z dělohy mimo menstruační cyklus
- Nemoc starších žen po menopauze -
postmenopauzální krvácení z dělohy často
jako jediný příznak (pouze 25%
diagnostikováno v premenopauze)
- Bolesti v podbříšku, hnisavý či sangvinolentní
výtok, pyometra, hematometra
- 20% žen v době diagnózy zcela bez příznaků

Nádory mozku

- Klinické projevy dle lokalizace nádoru v mozku
- Celkové příznaky – nitrolební hypertenze – tumorem způsobený otok mozku, porucha cirkulace mozkomíšního moku, porucha cirkulace krve
 - bolest hlavy, nevolnost a zvracení –zejména ráno, porucha zraku, městnání na očním pozadí
 - porucha psychiky-změna povahy, chování, ztráta kontroly chování
 - poruchy vědomí

Nádory mozku

- Ložiskové příznaky – poruchy pohybu a citění (senzomotorický deficit), poruchy řeči a kognitivních funkcí
 - poruchy rovnováhy a koordinace pohybů, obrny hlavových nervů, hormonální dysbalance
- Sekundární epilepsie, křeče

Nádory hlavy a krku

- Počáteční stadia těžko rozpoznatelná
- Příznaky dle lokalizace
- Nejčastěji- patologické zduření na krku, bolest, krvácení, zápach z úst, chraptot, dechové potíže
- Nádory nosu a nosohltanu-snížení nosní průchodnosti, zvýšená sekrece z nosu, krvavý hlen, zhoršení čichu, jednostranné příznaky, paranasální dutiny-dislokace oka, zduření obličeje
- Nádory dutiny ústní, hltanu-bolest v ústech a krku, zápach z úst, krvácení, zduření na krku
- Nádory hrtanu- chraptot, polykací a dýchací potíže, pocit cizího tělesa

Karcinom jícnu

- Počáteční stadia nelehko rozpoznatelná
- Obtížné polykání – projeví se až při zúžení o více než 50% průměru díky pružnosti tkáně jícnu, váhový úbytek
- Chrapot, kašel, návrat žaludečních šťáv
- Bolesti v zádech a za hrudní kostí

Karcinom žaludku

- Počátky opět bezpříznakové
- Tlakové bolesti v nadbřišku, bolest nalačno, ústup po jídle
- Občasné zvracení i se zvracením krve
- Nechutenství, úbytek hmotnosti, chudokrevnost, odpor k masu
- Při rozšíření do okolí-žloutenka při útlaku, peritoneální dráždění, Virchowova uzlina supraklavikulárně vlevo
- Gastrointestinální stromální nádory – nespecifické příznaky

Karcinom pankreatu

- Dlouho bezpříznakový- v době objevení příznaků zpravidla pokročilé inoperabilní onemocnění
- Nespecifické příznaky- nechutenství , odpor k masu, kovová příchut' v ústech, únava, ztráta váhy, malabsorpce, steatorea –světla „mastná“ stolice
- BOLESTI V NADBŘÍŠKU S PROPAGACÍ DO ZAD
- Žloutenka, ascites, trombózy dolních končetin

Hepatocelulární karcinom

- Velikost nádoru a funkční stav jater(vysoká regenerační schopnost jater)
- Nespecifické příznaky, nechutenství, váhový úbytek, bolesti břicha, dekompenzace jaterní cirhózy
- U necirhotických pacientů jako první příznak žloutenka, trombóza v.cava inf.
- Paraneoplastické příznaky(polyglobulie, hyperkalcémie, hypoglykémie, ACTH)

Karcinom žlučníku a žlučových cest

- Žlučník: dg. často v době pokročilého onemocnění, ve více než 20% případů je ca zjištěn při operaci pro žlučové kameny
- Nespecifické syndromy-nechutenství, úbytek na váze, bolesti břicha
- Žloutenka, akutní zánět
- Žlučové cesty: žloutenka, bolesti v pravém podžebří, horečka, stříbřitě šedá acholická stolice

Karcinom anu

- Krvácení z konečníku – připisováno často mylně hemeroidálnímu krvácení
- Svědění, bolest konečníku při defekaci, bolestivé křeče, změna ve frekvenci stolic
- Insuficience svěračů, ulcerace

Nádory ledvin

- Krev v moči u 60 % nemocných
- Bolesti v bederní krajině, hmatný tumor v místě ledviny
- Varikokéla
- Paraneoplastické projevy u 25% pacientů-subfebrilie, febrilie, noční pocení (zánětlivá odpověď organismu)
- Kardiologické příznaky-nepravidlenost srdečního rytmu
- Hypertenze, patologická únava, kachexie

Karcinom močového měchýře

- Krev v moči u 75% pacientů, 20% diagnostikováno náhodně při vyšetření moči
- Obtížné, časté a bolestivé močení, urgentní nucení k močení
- Uroinfekce
- Bolesti v bederní oblasti

Nádory penisu

- Většina v oblasti žaludu nebo předkožky penisu, pozdně diagnostikované
- Zarudlé ložisko, drobný uzlík, který se postupně rozšiřuje

Nádory pochvy a zevních rodidel

- Pochva – 56 % v horní třetině pochvy, krvavý výtok, krvácení, projevy zánětu
- Vulva – svědění, suchost, pálení, krvácení, páchnoucí výtok, zvětšení lymfatických uzlin

Nádory varlat

- Změna velikosti varlete
- Tuhé, zvětšené varle, palpačně nebolestivé, nerovný povrch varlete
- Tíha v oblasti šourku
- Hormonální příznaky- gynekomastie, mastodynie (zvětšení a bolestivost prsou)

Nádory vaječníků

- Vzhledem ke skrytému růstu v dutině břišní až 70% nádorů je odhaleno v pokročilém stadiu
- Nespecifické příznaky-dyskomfort v dutině břišní, nadýmání, pálení žáhy
- Zvětšování objemu břicha, hmatná rezistence, nevolnost, zvracení, obstrukce močových cest, dýchací potíže-ascites, trombózy

Nádory kostí

- Noční bolest, poruchy hybnosti
- Zduření v místě nádoru
- Patologická zlomenina

Sarkomy měkkých tkání

- Lokalizace a velikost ložiska
- Hmatné nádorové vyklenutí, nebolestivé
- Pocit tlaku a omezení při pohybu, otok končetiny, neuralgie, břišní dyskomfort, poruchy střevní pasáže z útlaku
- Kaposiho sarkom – mnohočetné červené až purpurové plaky, uzly a nádory na kůži, asociace s AIDS

Maligní krevní choroby

- Leukémie-nespecifické příznaky způsobené nedostatečností fyziologické krvetvorby
- Malátnost, únava, pocit vyčerpání, bledé sliznice a kůže (chudokrevnost - erytrocyty)
- Zvýšená četnost infekcí s agresivním průběhem (granulocytopenie)
- Krvácivé projevy na kůži (trombocytopenie)
- Hyperplázie dásní, kožní infiltráty

- Lymfomy - nebolestivé zduření periferních mízních uzlin - krk, podpaží, třísla
- Masa v mediastinu – tlak na hrudi, dráždivý kašel, dušnost, syndrom horní duté žíly
- Abdominální masa – komprese okolních orgánů (močovody, střevo)
- Ve 30% mimo uzliny - GIT, kůže, kostní dřeň, CNS, varlata
- Splenomegalie, hepatomegalie
- B příznaky - zvýšená teplota či horečka nad 38st, váhový úbytek o více než 10% za 6 měsíců, noční pocení

- Mnohočetný myelom – únava, bolesti kostí, opakované infekce
- Bolesti v zádech u 70% pacientů
- Porucha krvetvorby- anemie u 70%
- Porucha ledvinných funkcí
- Porucha imunity

Karcinom štítné žlázy

- Tvrdý, obtížně posunlivý uzel ve štítné žláze
- Útlak dýchacích a polykacích cest
- Produkce aktivních látek – kalcitonin, VIP

Feochromocytom

- Bolesti hlavy u 90 % pacientů, záchvatovité zvýšení tlaku u 50 % pacientů
- Extenzivní pocení, palpitace, slabost, psychické změny, zvýšená teplota, zácpa, bolesti n hrudi a v břiše

Karcinoid

- Neuroendokrinní tumor
- Kožní příznaky-flush, pocení vyprovokované stresem, alkoholem, fyzickou aktivitou
- GIT příznaky-vodnaté průjmy, kolika
- Respirační příznaky – bronchospasmus
- Kardiální příznaky- fibróza endokardu, pravostranné srdeční selhání

Kožní nádory mimo melanom

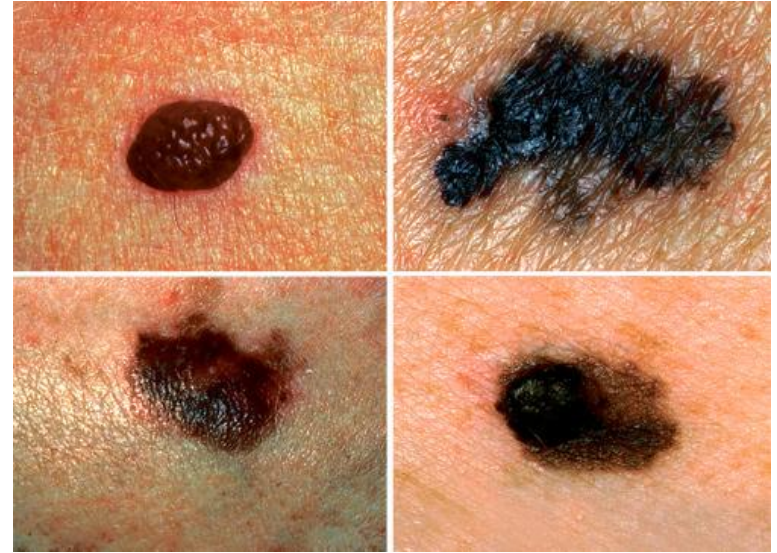- Specifické vzezření
- Bazaliom- 80% v obličeji, místa vystavená slunečnímu záření, nezhoubný, lokálně destruktivní růst – usurace chrupavky, kosti
- Spinocelulární karcinom-vznik na kůži poškozené slunečním zářením, obličej starých lidí –rty, tváře, boltce, nos, hřbet ruky (oblast přechodu kůže a sliznic), zduření mízních uzlin

Nádory kůže - maligní melanom

- Atypická pigmentová léze
- Postupná změna velikosti \varnothing nad 5mm, změna pravidelnosti okrajů, změna zabarvení
- Svědění
- Krvácení – pozdní příznak
- Satelitní ložiska, zvětšené lymfatické uzliny, lymfedém, vzdálené mts

Nádory kůže – maligní melanom

- Fototyp kůže I a II



Kožní fototyp	Charakteristika	Reakce kůže na slunce*	Hranice zčervenání kůže bez ochrany
I 	velmi světlá kůže, rezavé vlasy, pihy	vždy se spálí, někdy se opálí do červena, nikdy nepigmentuje	10 minut
II 	světlá kůže, světlé vlasy	vždy se opálí do červena, někdy slabě pigmentuje	10 – 20 minut
III 	středně světlá kůže, hnědé až tmavé vlasy	někdy se opálí do červena, zřídka se spálí, vždy pigmentuje	20 – 30 minut
IV 	tmavá kůže, tmavé vlasy	nikdy se nespálí, velmi dobře pigmentuje	45 minut