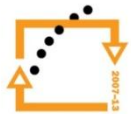




EVROPSKÁ UNIE



Základy klinické onkologie

Nádory CNS

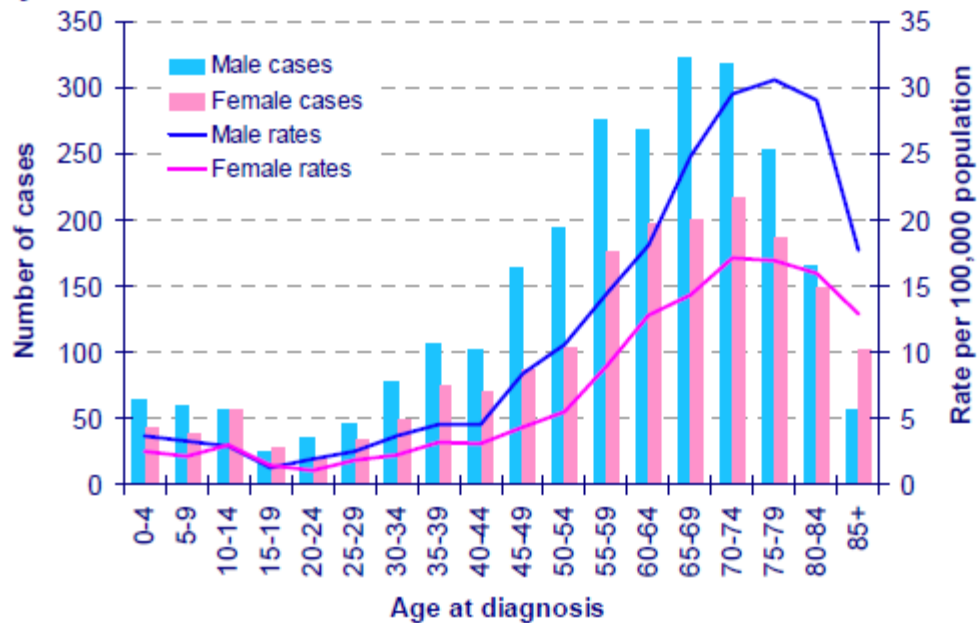
Karel Zitterbart

Klinika dětské onkologie LF MU a FN Brno

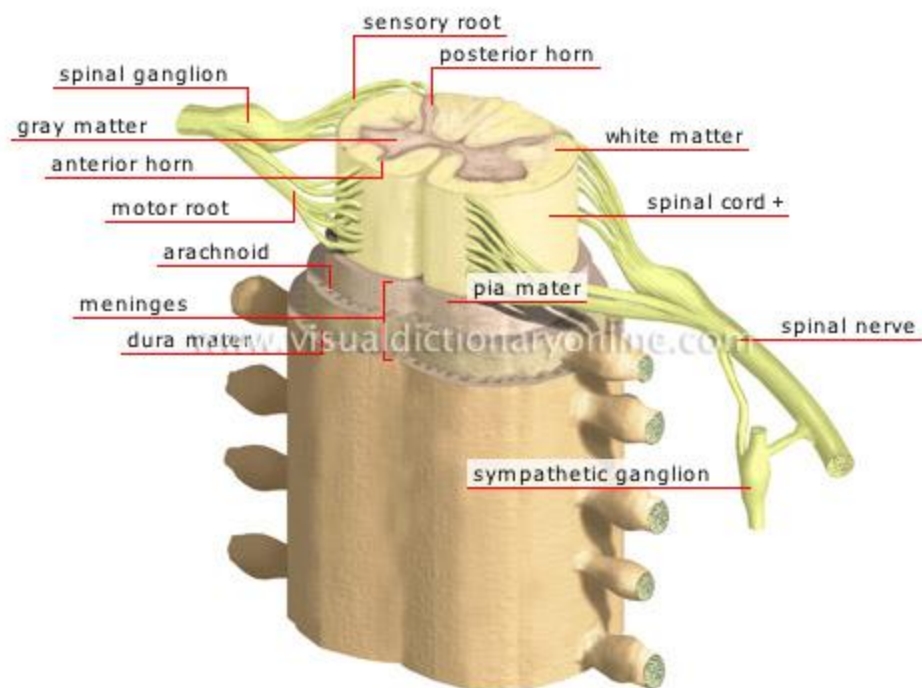
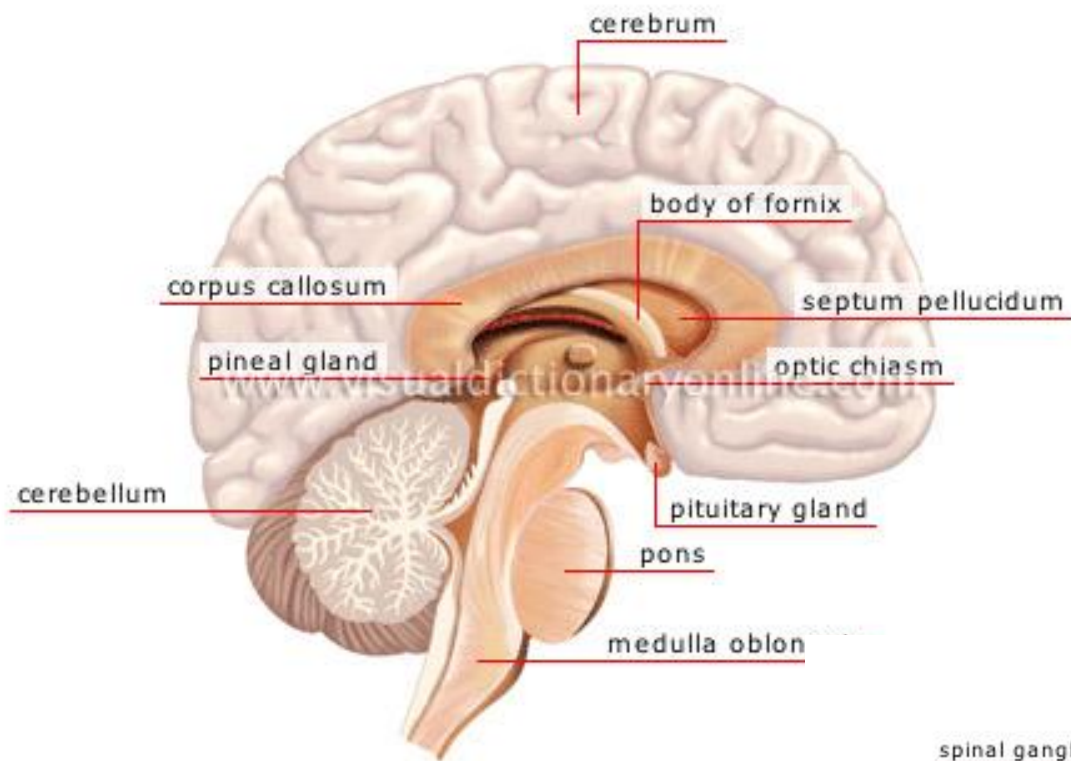
Primární nádory CNS

Primární nádory CNS

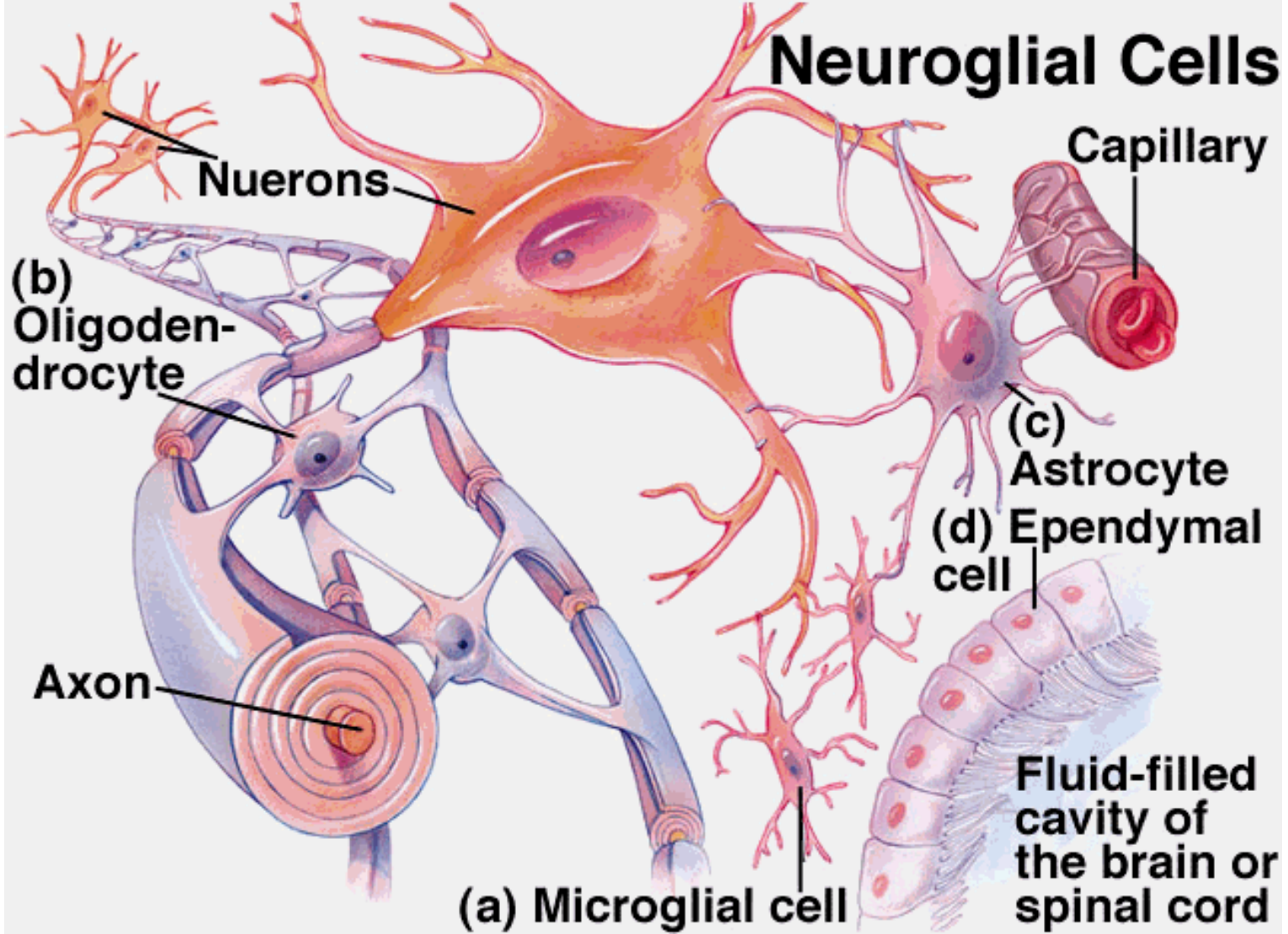
Figure 1.1: Numbers of new cases and age specific incidence rates, by sex, brain and other CNS tumours, UK 2004

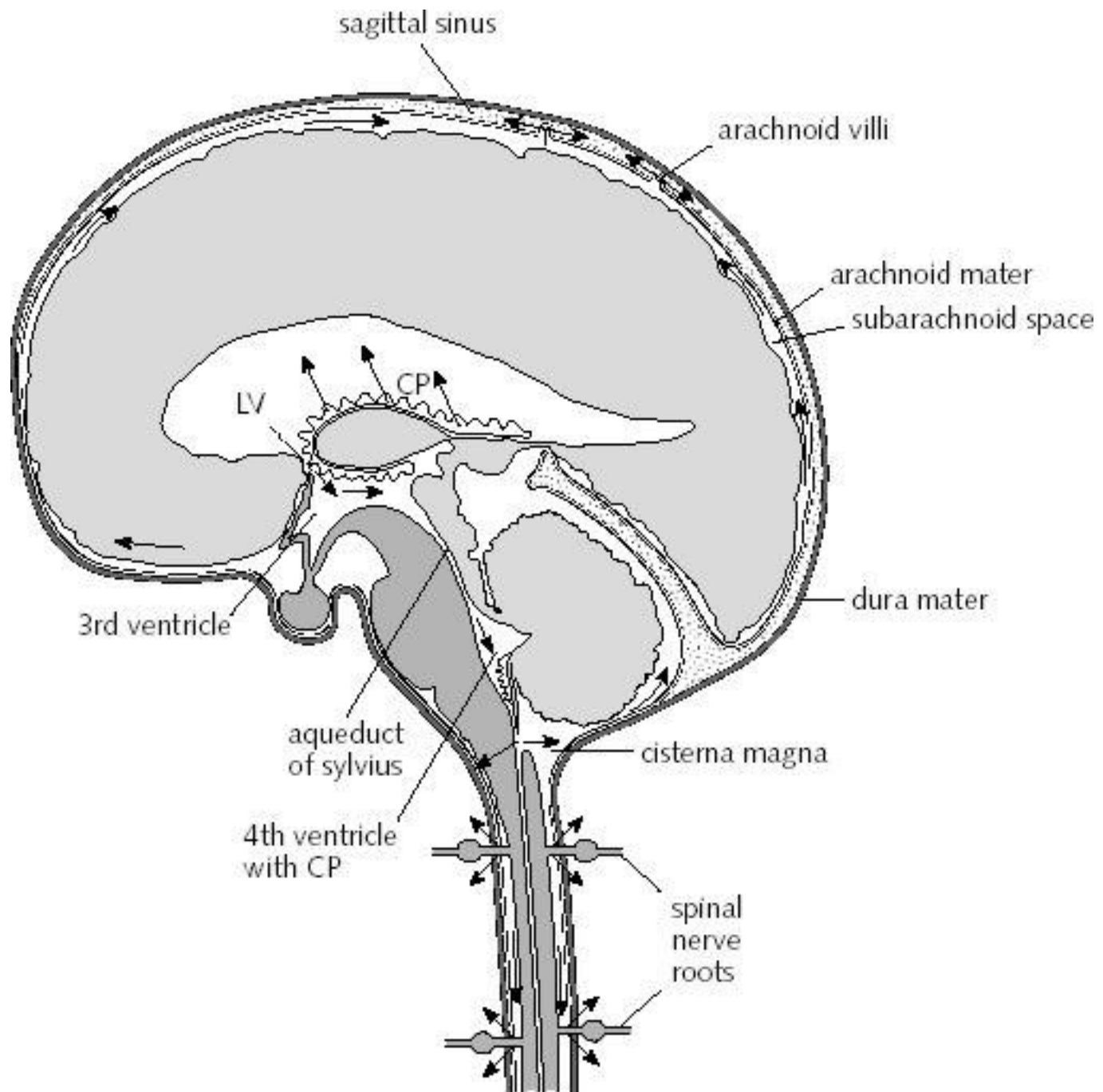


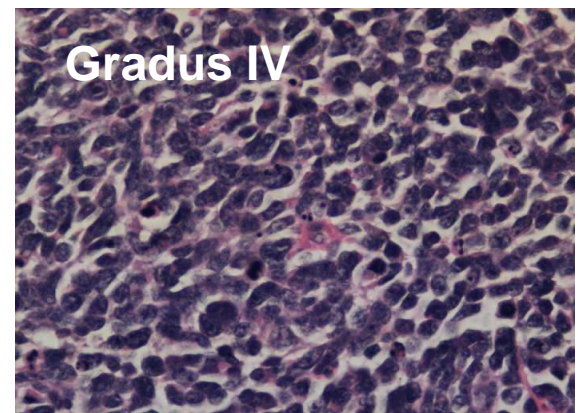
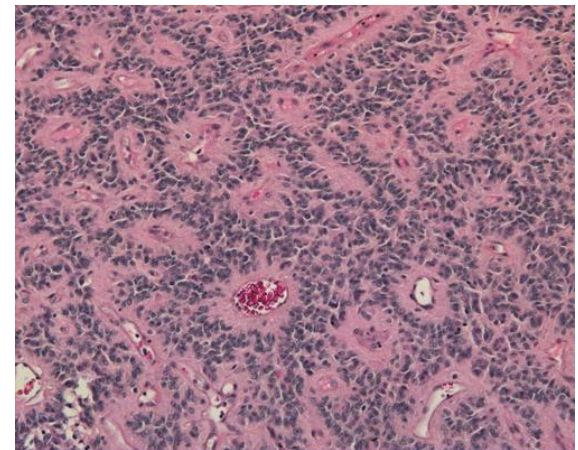
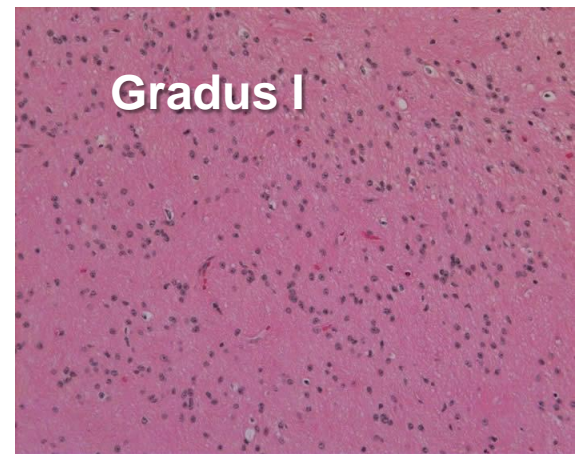
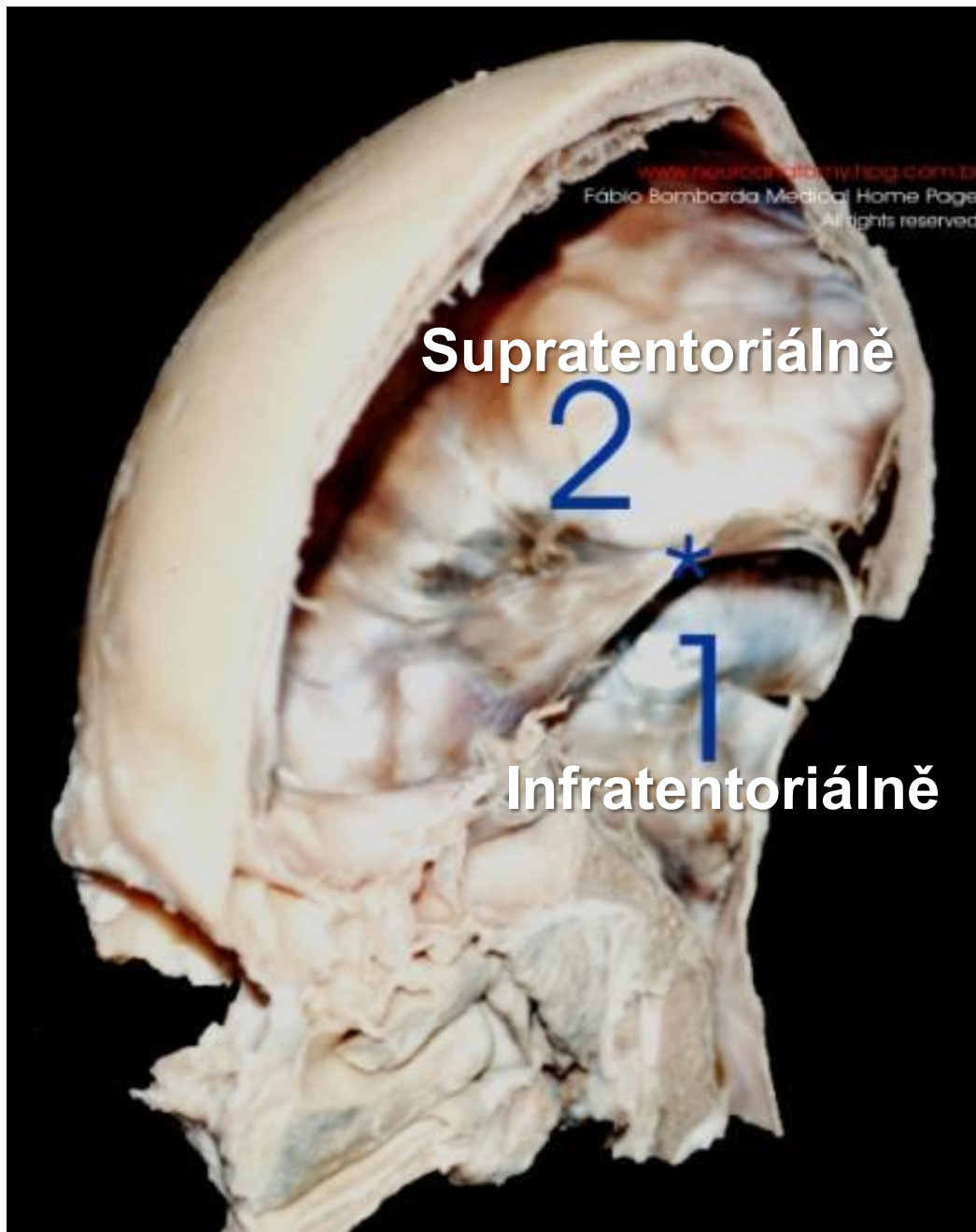
- primární maligní mozkové nádory tvoří **2 % všech nádorů dospělých, asi 20 % všech nádorů dětí**
- avšak poměrně vyšší morbidita a mortalita
- WHO klasifikace: skupiny na základě tkáňového původu
- v diagnostice hraje nyní rozhodující roli strukturální vyšetření CNS : CT mozku a magnetická rezonance mozku
- léčba se odvíjí od histologické diagnózy
- zásadní vliv má u většiny nádorů (výjimkou germinální nádory CNS či lymfomy CNS) **chirurgická resekce**
- adjuvantní (po-operační) **radioterapie a chemoterapie** zlepšuje přežití u pacientů s maligními (high-grade = gr. 3, 4) nádory
- současný rozvoj systémové terapie (chemoterapie a biologická léčba) ukazuje nové možnosti pro pacienty s recidivou nádoru



Neuroglial Cells







Tab. 1 – Klasifikace nádorů CNS (zpracováno podle WHO)

Neuroepiteliální nádory CNS

- I. Astrocytické nádory (gradus I-IV)
 1. Pilocytický astrocytom (WHO gradus I)
 2. Astrocytom (WHO gradus II)
varianty: protoplazmatický, gemistocytický, fibrilární, smíšený
 3. Anaplastický astrocytom (WHO gradus III)
 4. Multiformní glioblastom (glioblastoma multiforme) (WHO gradus IV)
varianty: obrovskobuněčný glioblastom, gliosarkom
 5. Gliomatosis cerebri (WHO grade IV)
 6. Subependymální velkobuněčný (giant cell) astrocytom
 7. Pleomorfní xantoastrocytom (WHO gradus I)
- II. Oligodendroglální nádory
 1. Oligodendrogliom (WHO gradus II)
 2. Anaplastický oligodendrogliom (WHO gradus III)
- III. Ependymální nádory
 1. Ependymom (WHO gradus II)
 2. Anaplastický ependymom (WHO gradus III)
 3. Subependymom (WHO gradus I)
- IV. Smíšené gliomy
 1. Smíšený oligoastrocytom (WHO gradus II)
 2. Anaplastický oligoastrocytom (WHO gradus III)
 3. Další (např. ependymo-astrocytom)
- V. Nádory plexus choroideus
 1. Papilom choroidálního plexu
 2. Karcinom choroidálního plexu
- VI. Neuronální a smíšené neuronální-gliální nádory
 1. Gangliocytom
 2. Dysplastický gangliocytom mozečku (Lhermitte-Duclos)
 3. Gangliogliom
 4. Anaplastický gangliogliom
 5. Desmoplastický infantilní gangliogliom
 6. Centrální neurocytom
 7. Dysembryoplastický neuroepiteliální nádor
 8. Estezioneuroblastom
- VII. Nádory corpus pineale
 1. Pinealocytom
 2. Pinealoblastom (histogeneticky řazen k embryonálním nádorům CNS, gradus IV)

VIII. Embryonální nádory CNS

1. Primitivní neuroektodermální nádory (PNET)
 - A. Meduloblastom („infratentoriální PNET“)
varianty: meduloblastom klasický, melanocytický a desmoplastický (se subtypem meduloblastom s extrémní nodulární predominancí, „mozečkový neuroblastom“), medulomyoblastom
 - B. Supratentoriální primitivní neuroektodermální nádor (sPNET)
2. Meduloepiteliom
3. Ependymoblastom
4. Atypický teratoid/rabdoidní nádor

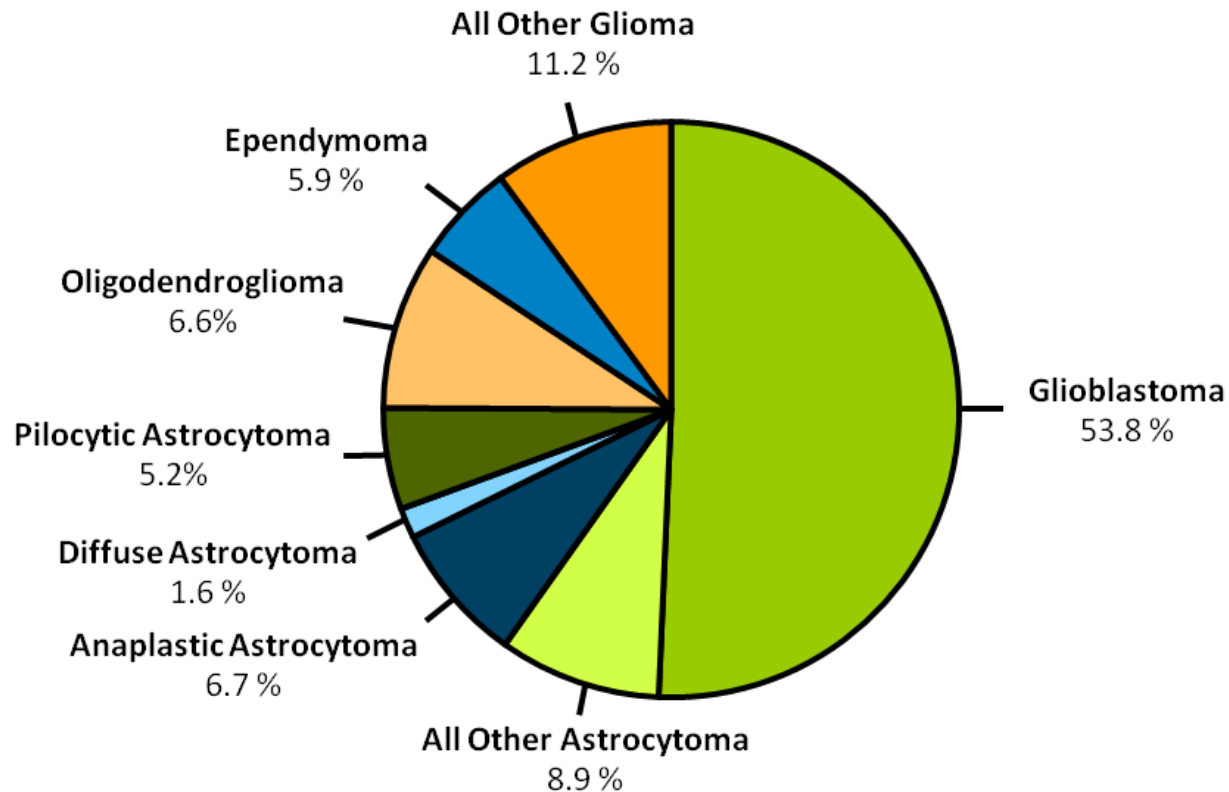
Další nádory CNS

- I. Nádory selly
 1. Adenom hypofýzy
 2. Karcinom hypofýzy
 3. Kraniofaryngeom
- II. Nádory hematopoetické, především primární maligní lymfomy CNS
- III. Germinální nádory CNS
- IV. Nádory mening
 1. Meningeom
 2. Atypický meningeom
 3. Anaplastický meningeom
 4. Mezenchymální nádory mening (benigní, maligní)
 5. Primární melanocytické léze
 - A. Melanóza
 - B. Maligní melanom
- V. Nádory hlavových a míšních nervů
 1. Schwannom (neurinom, neurilemóm)
 2. Neurofibrom (solitární, plexiformní)
 3. Maligní schwannom (malignant peripheral nerve sheath tumor)
- VI. Nádory lokálně invazivně se šířící do CNS
 1. Paragangliom (chemodektom)
 2. Chordom
 3. Chondrom
 4. Chondrosarkom
 5. Karcinomy
- VII. Metastatické nádory

Dospělí :

- gliomy (40–50 % všech nádorů mozku)
- meningiomy (12–15 %)
- sekundární mozkové nádory (15–20 %)

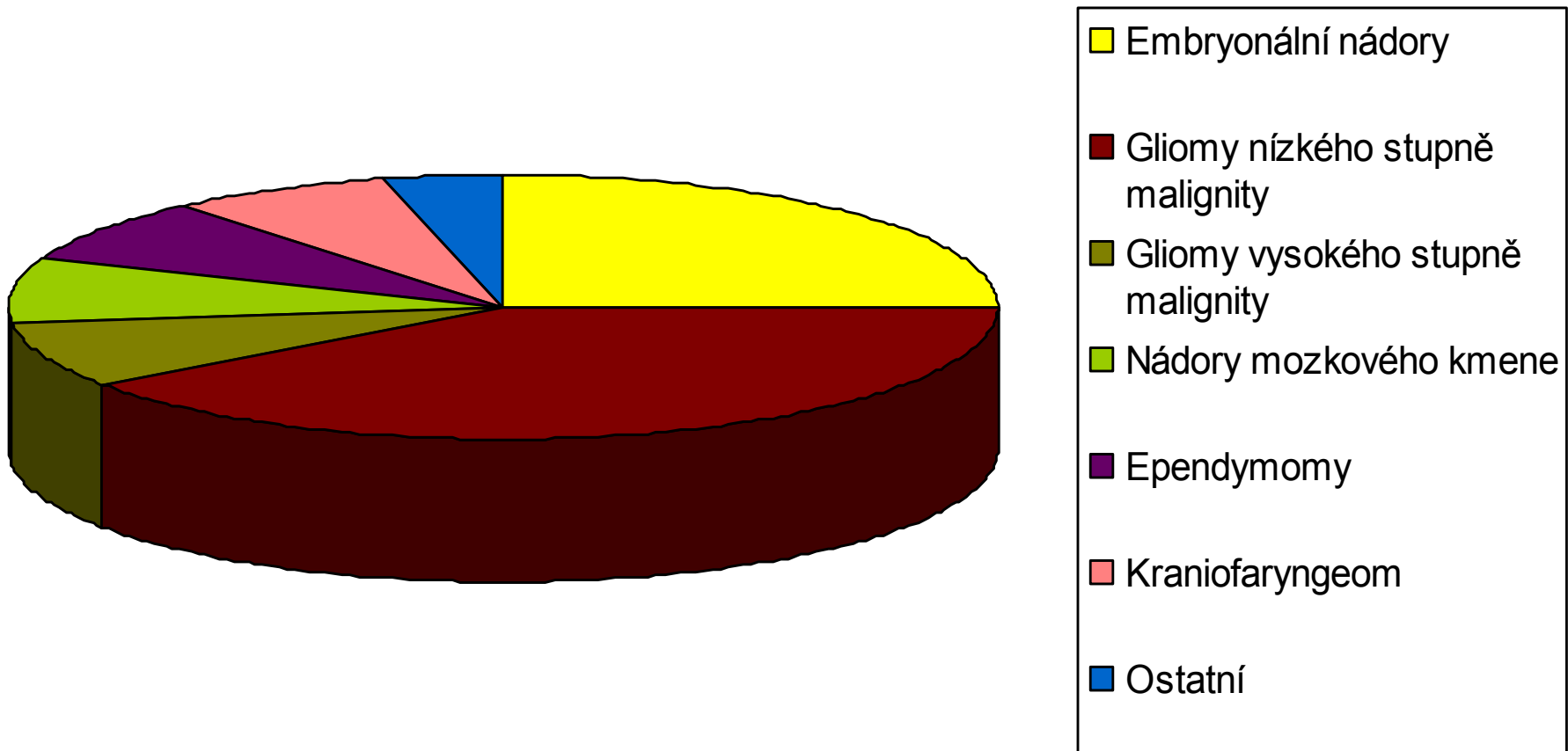
Distribuce gliomů dospělého věku



Děti :

	Relativní incidence	Věk (roky)
<u>Astrocytomy, low-grade</u> , z toho: – supratentoriální lokalizace – infratentoriální lokalizace	35 % 13 % 22 %	2–10 >6 2–10
<u>Astrocytomy, high-grade</u> , (anaplastický astrocytom a multiformní glioblastom)	8 %	<1, >6
<u>Nádory mozkového kmene</u>	8 %	3–9
<u>Oligodendrogliom</u>	2 %	<6
<u>Meduloblastom</u> a další nádory embryonální histologie (supratentoriální primitivní neuroektodermální nádor, PNET, a atypický teratoid/rhabdoidní nádor, AT/RT);	20 %	1–10
<u>Ependyom</u> , z toho: – supratentoriální lokalizace – infratentoriální lokalizace	8–10 % 5 % 3 %	>6 1–5
<u>Kraniofaryngeom</u>	7 %	8–14
Nádory glandula pinealis a germinální nádory CNS	4 %	<2, >6
Nádory plexus choroideus	2 %	<1
Další: např. gangliogliom , DNET , centrální neurocytom, meningeom etc.	< 2%	

relativní četnost nádorů CNS u dětí (data KDO FN Brno)



Etiologie

- **Etiologie většiny nádorů CNS není známa a vyskytují se jako sporadická onemocnění**
- Za jediný prokázaný zevní etiologický faktor je považována **expozice ionizujícímu záření** (děti léčené ve 40. a 50. letech minulého století radioterapií pro tinea capitis trpěly postradiačními gliomy a meningeomy)
- u dětí léčených radioterapií na neurokranium se setkáváme se **sekundárními malignitami CNS** (např. po léčbě pro akutní lymfoblastickou leukémii či nehodgkinský lymfom, s latencí 5 – 25 let).
- Méně než 10 % nádorů mozku či míchy se vyskytuje u pacientů **s hereditárním syndromem se známou spojitostí s výskytem nádorů CNS**

Syndrom	Gen	Nádor CNS
Neurofibromatóza typu 1	NF1 (neurofibromin)	gliomy optické dráhy, <i>low-grade</i> astrocytomy v diencephalon, hemisférách či infratentoriálně
Neurofibromatóza typu 2	NF2 (merlin)	schwannom, meningeom, ependymom
Tuberózní skleróza	TSC1, TSC2	subependymální velkobuněčný astrocytom
von Hippel–Lindau	VHL	hemangioblastomy (mozeček, mícha, retina)
Gorlinův syndrom (syndrom bazocelulárního névu)	PTCH	meduloblastom
Turcotův syndrom	APC, MLH1, PMS2	meduloblastom, glioblastom
Li–Fraumeni	TP53	astrocytomy, karcinom choroidálního plexu, meduloblastom

Neurofibromatóza typu 1 (NF1)

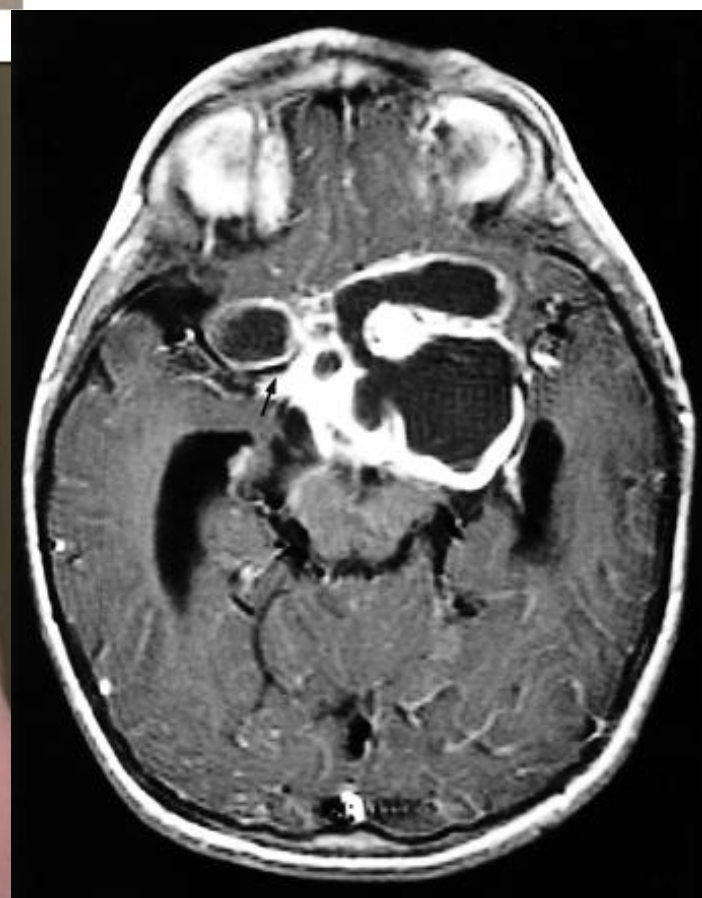
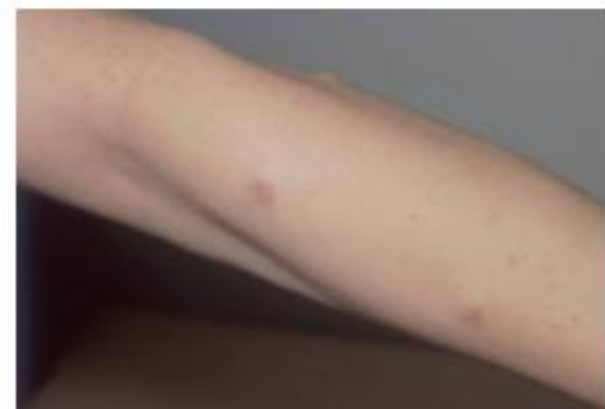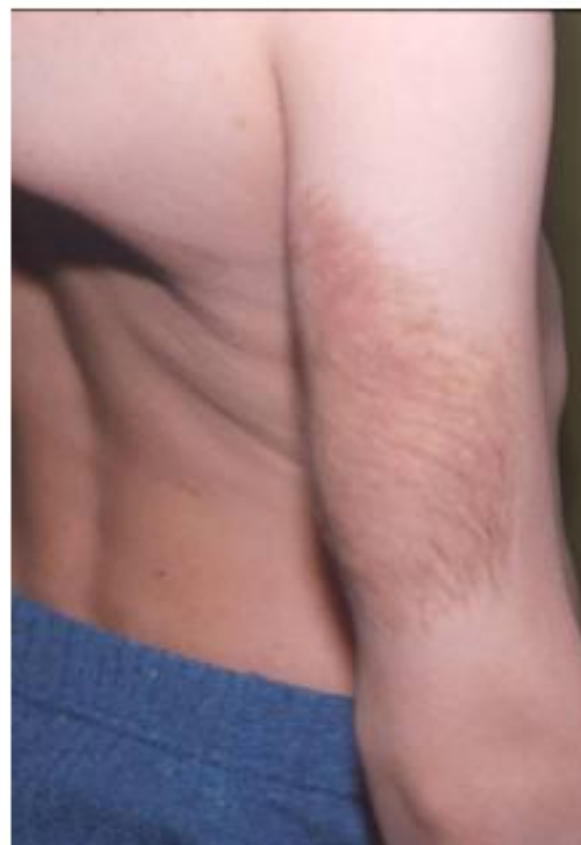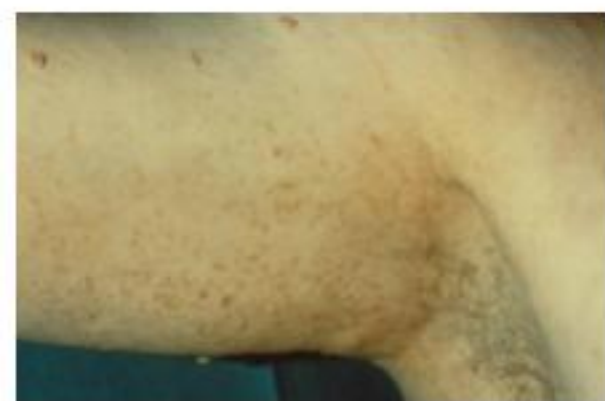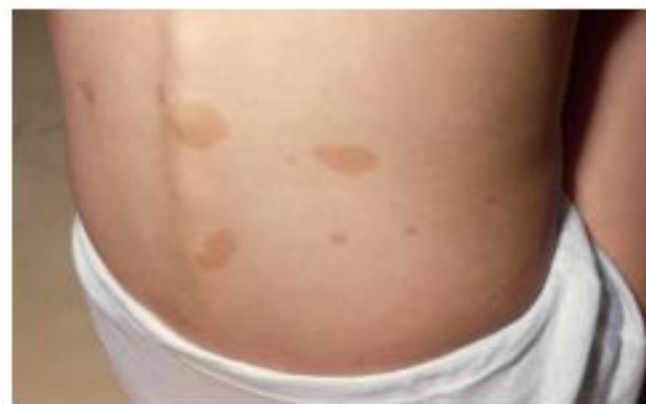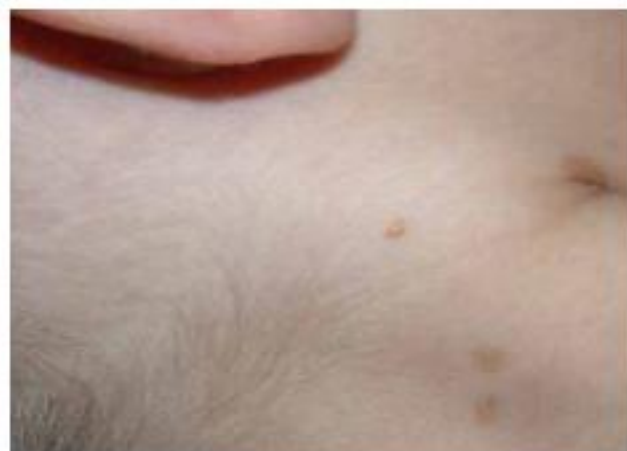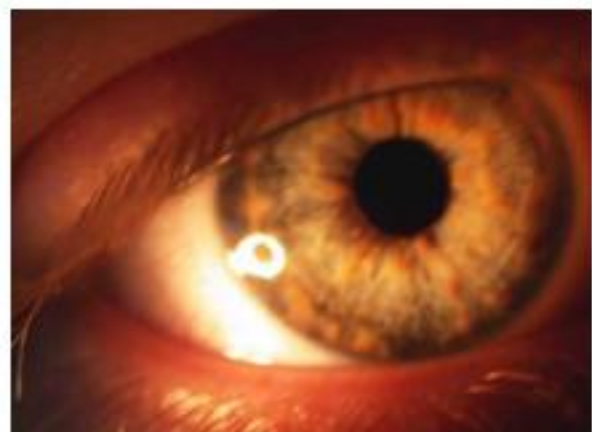
Nejznámější z **fakomatóz** (neuro-kutánních syndromů, ř. fakos – čočka)

Dominantně dědičné multisystémové onemocnění, které je ve familiární i sporadické formě podmíněno mutací genu pro neurofibromin (lokalizován na 17q11.2, jde o GTPase activating protein, GAP, zahrnutý v signální dráze onkoproteinu ras) **de novo mutace v 50%**

Vedle **specifických kožních změn** („café au lait“ skvrny), případných **změn na skeletu** a hamartogenních **změn na duhovce** (Lischovy noduly), **bývá NF–1 spojena se zvýšeným výskytem nádorů**

Kromě **benigního periferního či plexiformního neurofibromu, feochromocytomu a maligního schwannomu** se setkáváme rovněž s **nádory CNS**. Nejtypičtější je postižení **low–grade astrocytomem v oblasti optické dráhy**

U dětí s NF–1 nalézáme ve vysoké prevalenci při MR mozku hyperintenzní léze v T2 váženém obraze, považovány za „hamartogenní“ a nikoliv nádorové postižení.



Klinické projevy nádorů CNS

Celkové příznaky jsou dány zvýšením intrakraniálního tlaku, jež je způsoben progresivním růstem nádoru v prostoru limitovaném kostěnou lebeční schránkou.

Místní příznaky jsou vyvolány lokalizací nádoru v jednotlivých částech mozku.

- Bolest hlavy
- Syndrom intrakraniální hypertenze
- Parézy (obrny)
- Křeče
- Ataxie

Malé dítě:

- Opoždění vývoje
- Ztráta vývojových milníků
- Makrocefalie

Klinické projevy nádorů CNS

- **Stejné příznaky** má nádor zhoubný i nezhooubný ve stejné lokalizaci
- **Nejlepší screening** = kvalitní neurologické vyšetření: většina pacientů s bolestmi hlavy a mozkovým nádorem má klinicky abnormní neurologický nález



Syndrom nitrolební hypertenze

- **Dospělí**

- + bolest hlavy
- + ranní zvracení
- + městnavá papila
- + diplopie
- +/- neurotopický nález

- **Kojenci, batolata**

- + kompensatorní makrocefalie
- + rozšíření žilní kresby
- + nespecifická iritabilita
- + opožďování vývoje

Léčba nádorů CNS

V klinické praxi je vhodné léčebnou strategii nových případů nádorů CNS a jejich recidiv řešit v rámci **multidisciplinárních komisí** za účasti

neurochirurga, radioterapeuta, onkologa, neuroradiologa, neurologa a neuropatologa

- léčba se odvíjí od histologické diagnózy
- zásadní vliv má u většiny nádorů (výjimkou germinální nádory CNS či lymfomy CNS) **chirurgická resekce**
- adjuvantní (po-operační) **radioterapie a chemoterapie** zlepšuje přežití u pacientů s maligními (high-grade = gr. 3, 4) nádory
- současný rozvoj systémové terapie (chemoterapie a biologická léčba) ukazuje nové možnosti pro pacienty s recidivou nádoru

Multiformní glioblastom

- nejčastější maligní nádor CNS dospělých
- u mladých mužů je maligní primární nádor CNS 2 nejčastější příčinou úmrtí ve věkové skupině 20 – 39 let
- medián věku při dg. je 64 let

adultní glioblastomy (WHO grade IV) u starších pacientů , bez předchozí evidence prekursorové léze : = **primární , resp. „de novo“ glioblastomy** :

EGFR amplifikace /overexprese

PTEN mutace

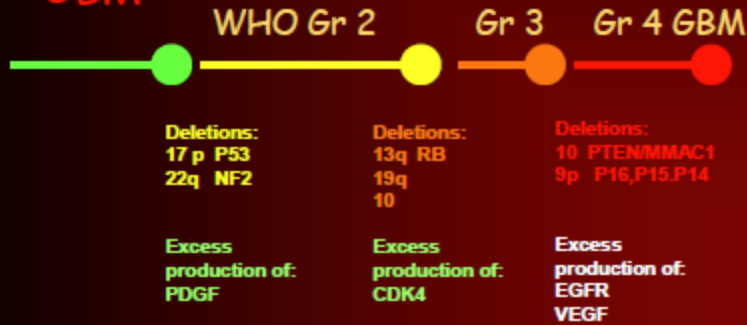
u mladších pacientů : často „**sekundární glioblastom**“ = pomalá progresse z gr. II astrocytomu (difuzního) či WHO gr. III (anaplastického astrocytomu)

p53 mutace

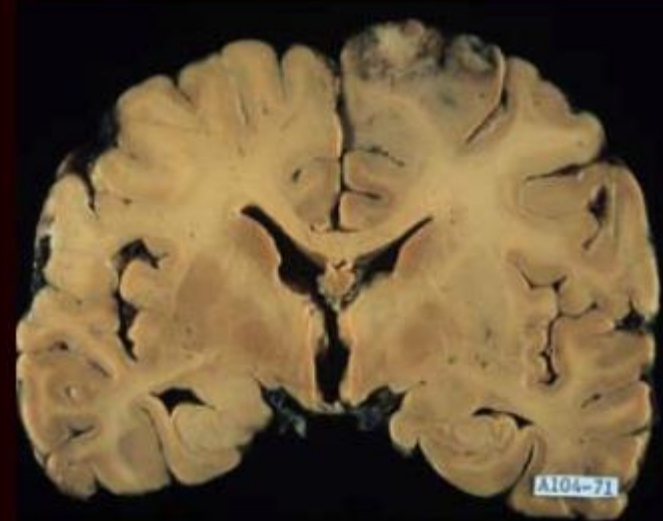
amplifikace a overexprese *PDGFR- α* vedou typicky k sekundárním glioblastomům

Astrocyte Mutation

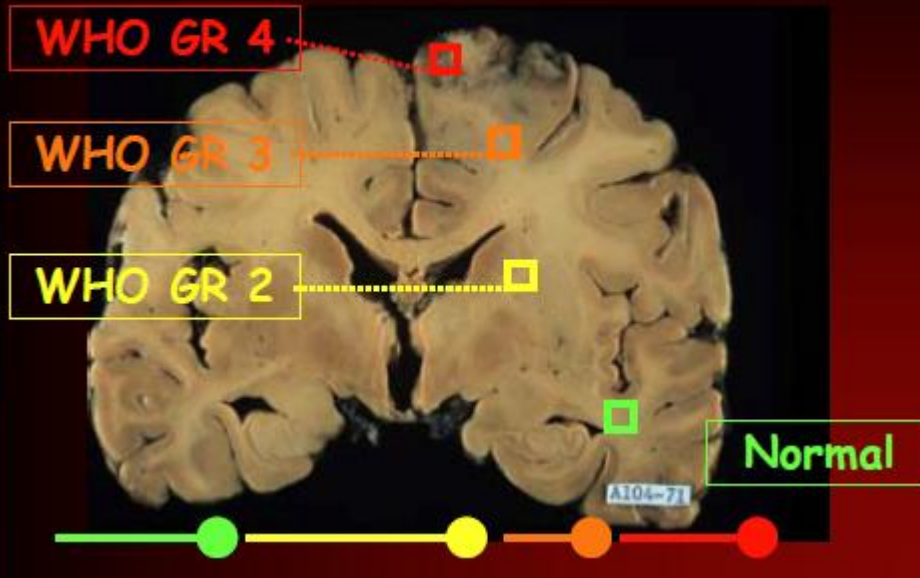
- Normal Astrocyte
- Neoplastic
- Anaplastic
- **GBM**

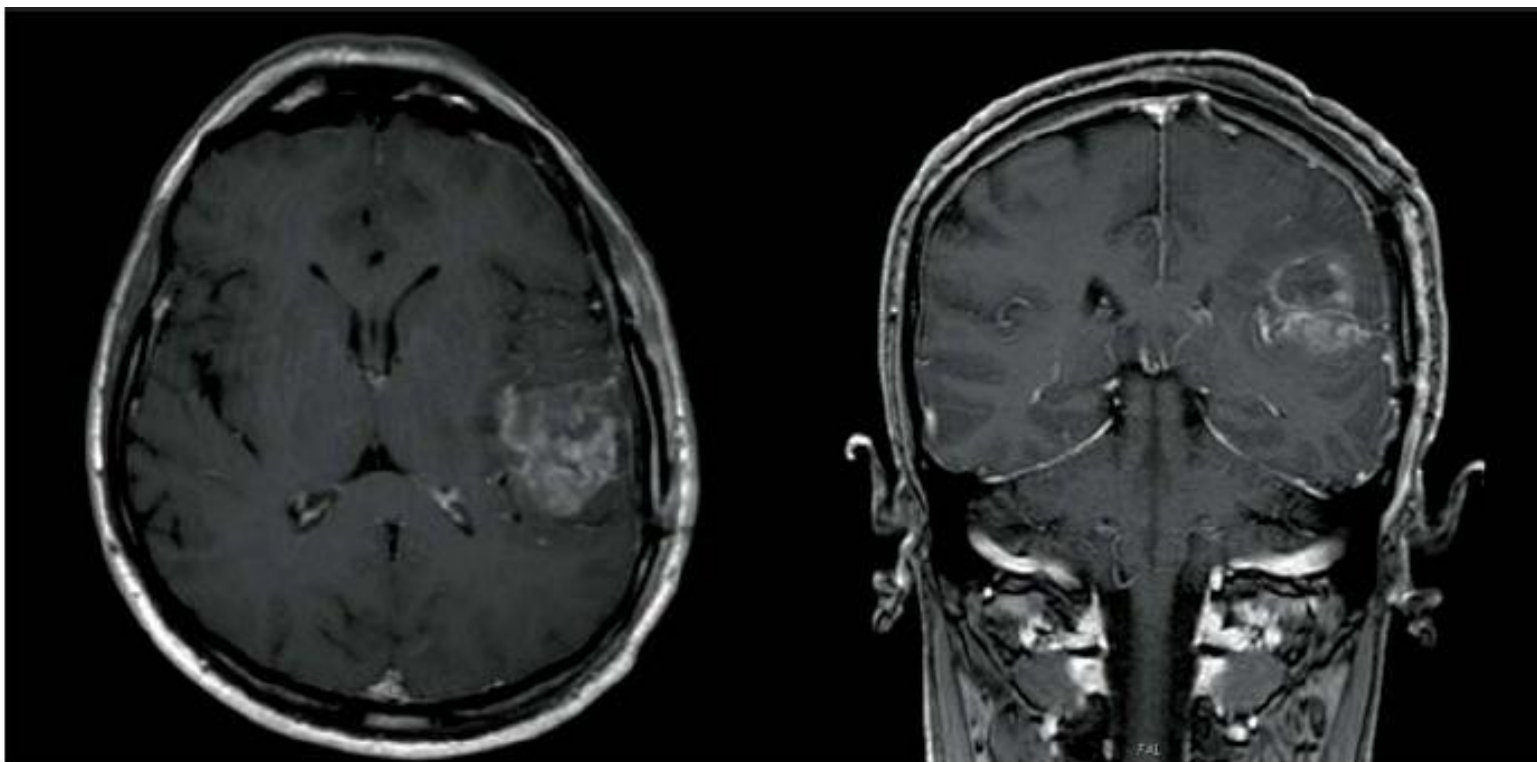


Diffuse Astrocytoma: Enlarged Hemisphere



Diffuse Astrocytoma





RT + TMZ vs RT

EORTC-NCIC Trial

- N = 573 patients
- Primary endpoint: overall survival
 - RT = 12.1 months
 - RT + TMZ = 14.6 months
 - P < .0001
- Secondary endpoints: progression-free survival, QOL, safety
- No negative impact on QOL

Standard léčby :

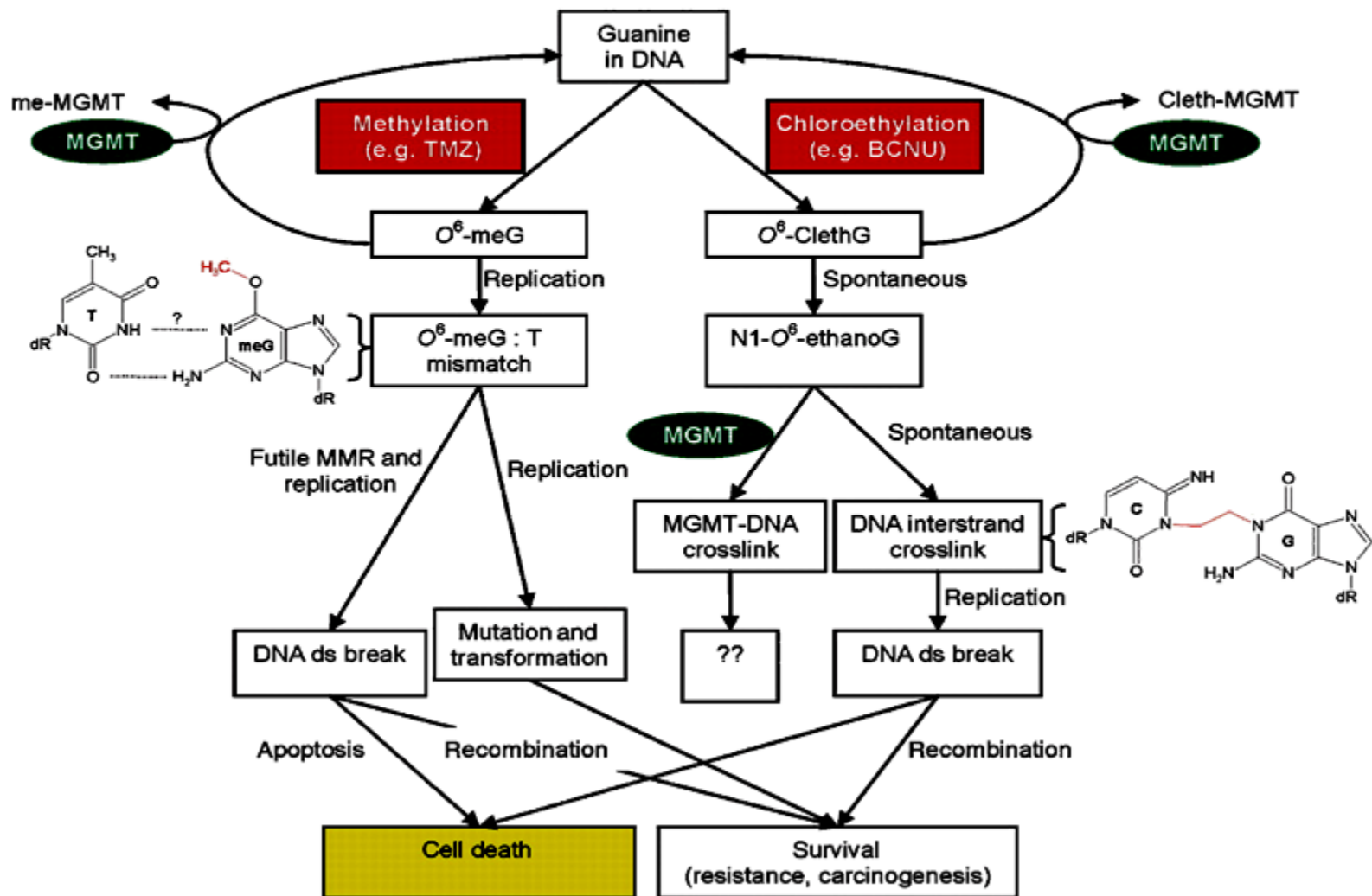
radioterapie konkomitantně (společně) s podáním **temozolomidu (TMZ)**, následně temozolomid blokově

5-Year Follow-up

Survival	RT	RT + TMZ
Median	12.1 mo	14.6 mo
2-year	10.9%	27.2%
3-year	4.4%	16.0%
4-year	3.0%	12.1%
5-year	1.9%	9.8%

Temozolomide Resistance

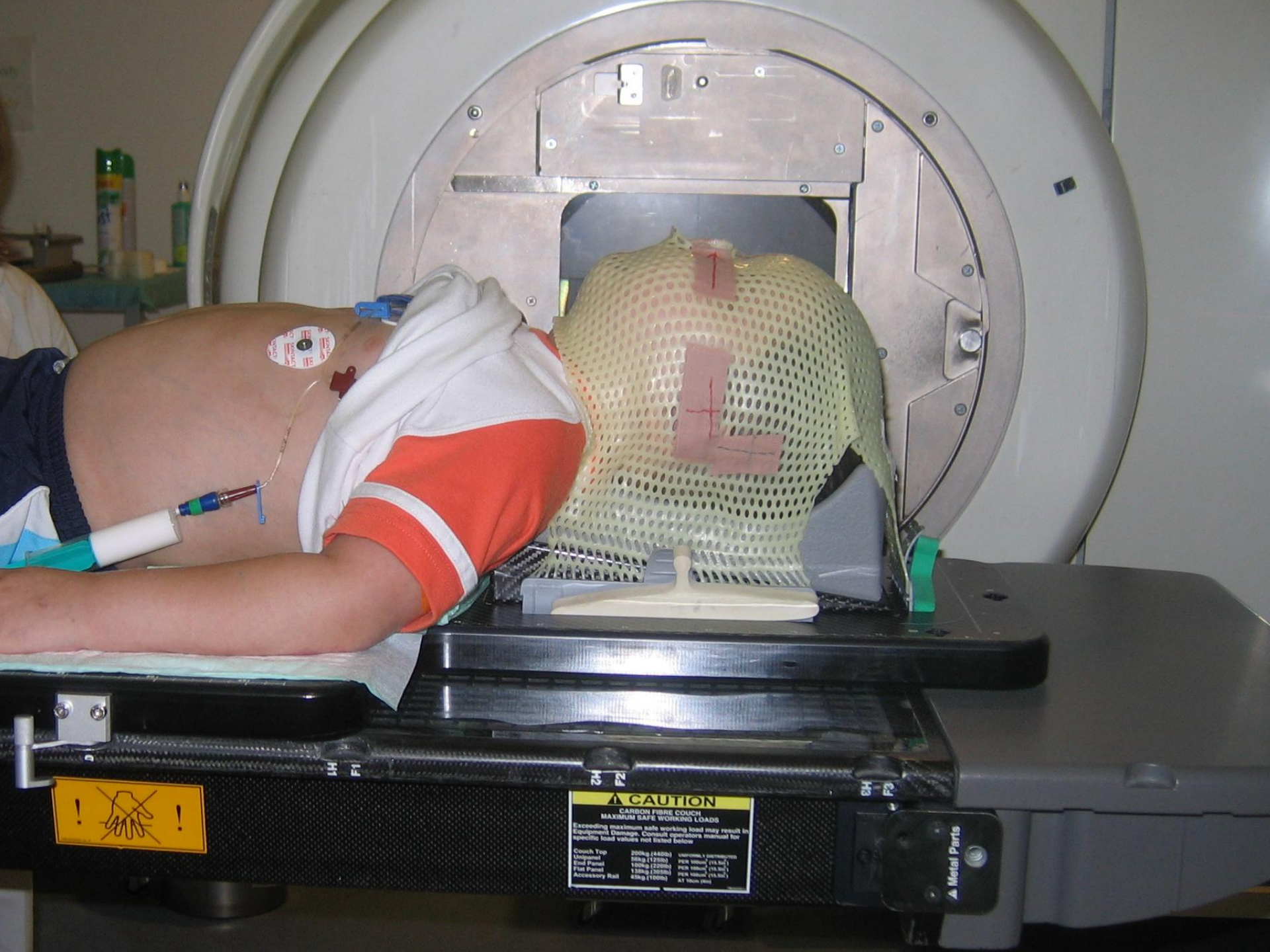*O*⁶-Methylguanine-DNA Methyltransferase



EORTC-NCIC Trial

Effect of MGMT Promoter Methylation

Outcome	Methylated MGMT Promoter (↓ MGMT) (n=46)	Unmethylated MGMT Promoter (↑ MGMT) (n=60)
Progression-free survival		
Median duration	10.3 mo	5.3 mo
6-month	68.9%	40.0%
Overall survival		
Median duration	21.7 mo	12.7 mo
2-year	46.0%	13.8%

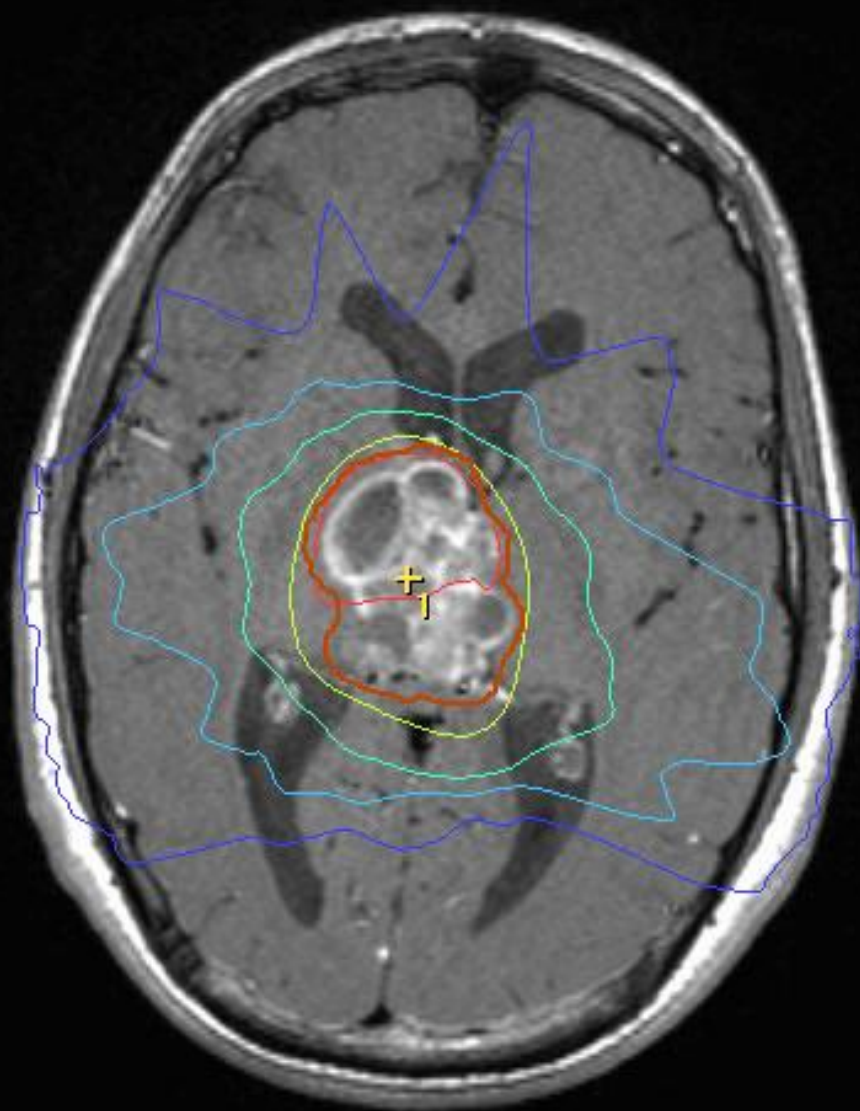


CAUTION
CARBON FIBRE COUCH
MAXIMUM SAFE WORKING LOADS
Exceeding maximum safe working load may result in
Equipment Damage. Consult operators manual for
specific load values not listed below

Couch Top	200kg (440lb)	VERTICAL DISTANCE
Mid Panel	50kg (110lb)	PER HOUR (15 MIN)
End Panel	150kg (330lb)	PER HOUR (15 MIN)
Flat Panel	130kg (285lb)	PER HOUR (15 MIN)
Accessory Rail	60kg (130lb)	AT 150cm (5ft)

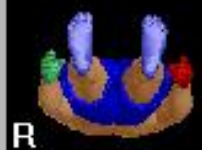

▲ Metal Parts



- 30.0 %
- 50.0 %
- 70.0 %
- 95.0 %
- 100.0 %

100.0 % = 2.00 Gy



R

L

Glioblastoma

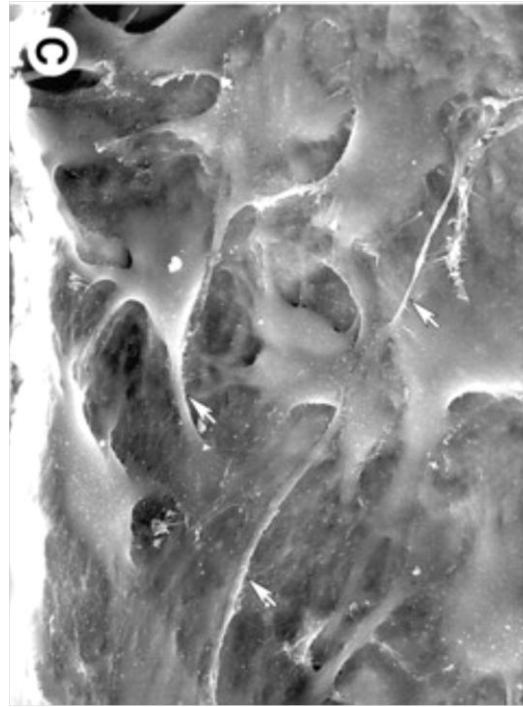
Highly Vascular Tumor

- Microvascular proliferation and tumor hypoxia are pathophysiologic hallmarks of GBM
- Hypoxia \rightarrow HIF-1 α \rightarrow Increased VEGF and VEGFR gene expression \rightarrow EC proliferation, survival, migration, and permeability
- VEGF-A and VEGFR2 levels correlate with histologic grade of glioma
- The vascular network formed in GBM is abnormal: vessels are dilated, tortuous, disorganized, highly permeable, and characterized by abnormal pericyte coverage and thickened basement membranes

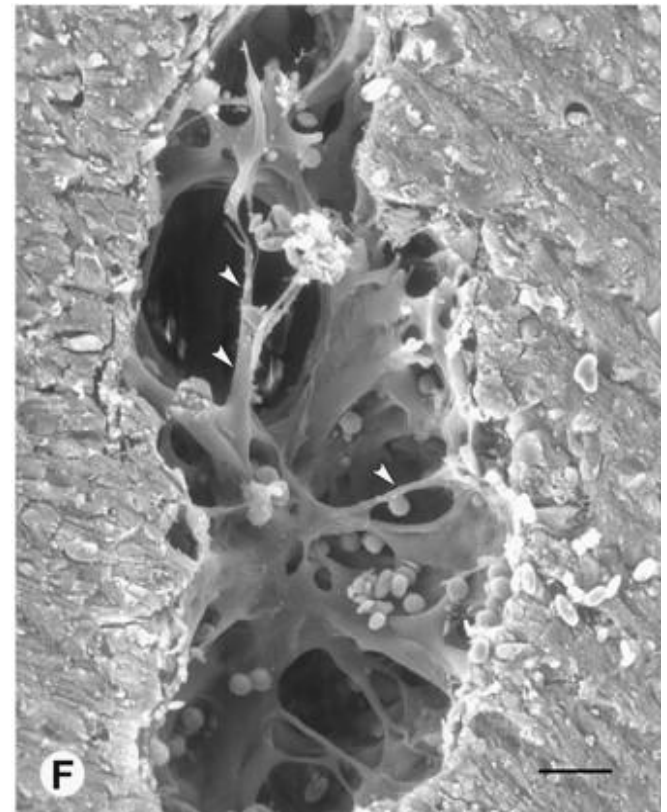
Normal quiescent endothelium



Tumor endothelium with lumen less sprouts

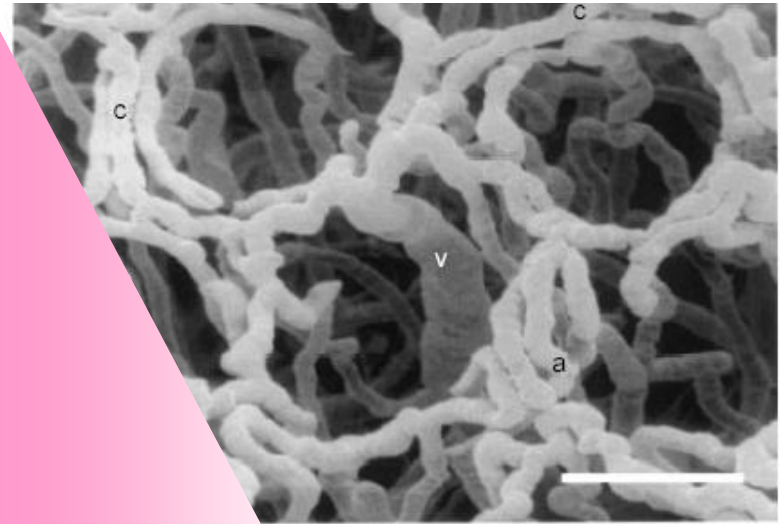
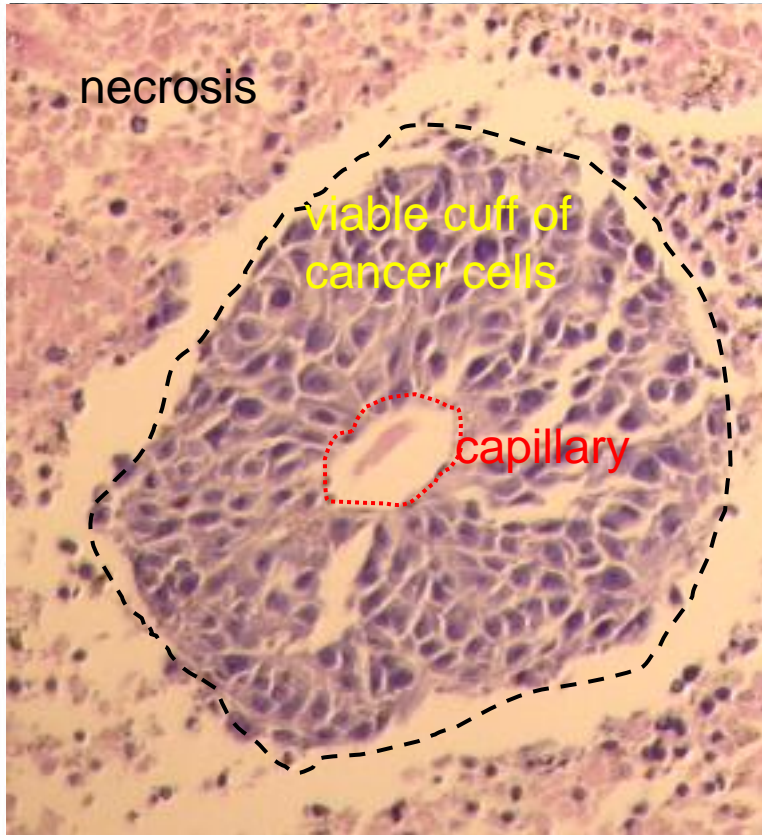


Tumor vessel trabeculations

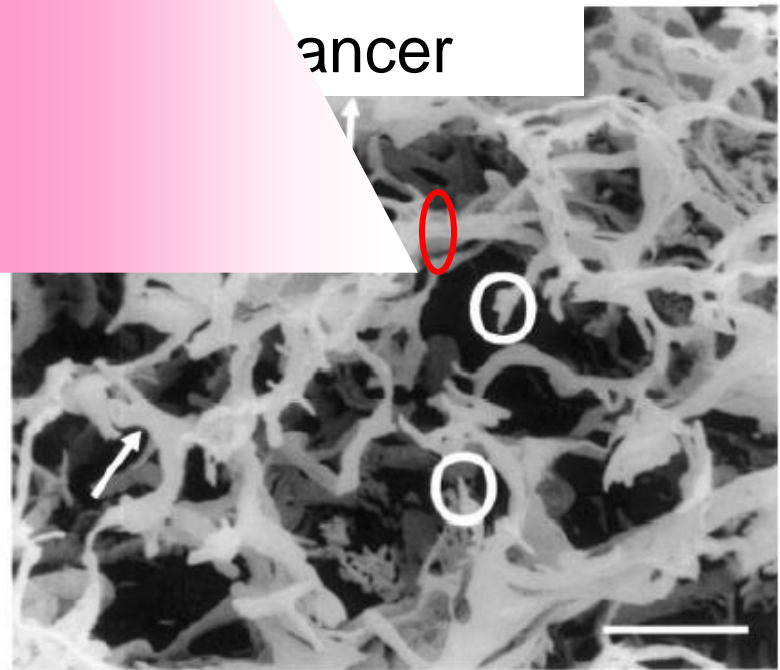
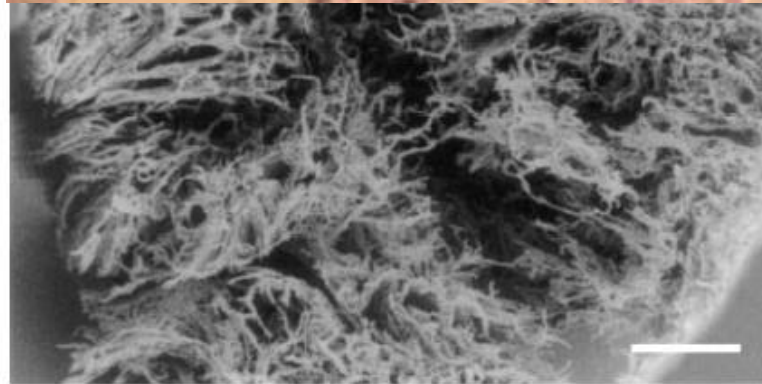


Tumors are angiogenic and angiogenesis-dependent (*Folkman 1971*)

Human colonic mucosa



Colonic adenocarcinoma

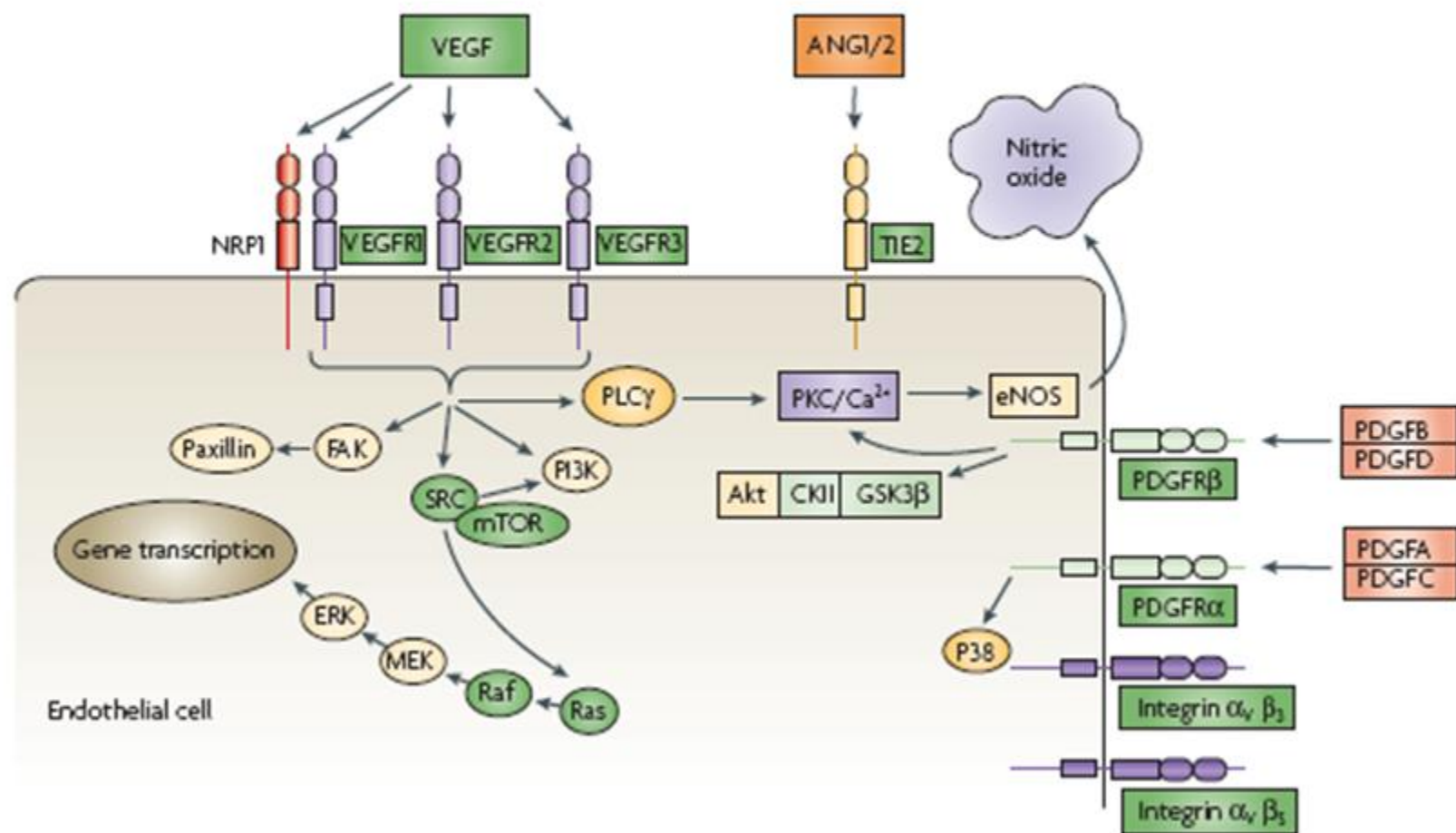


Resin vessel casting/scanning electron microgram

Konerding et al Br. J. Cancer 2001

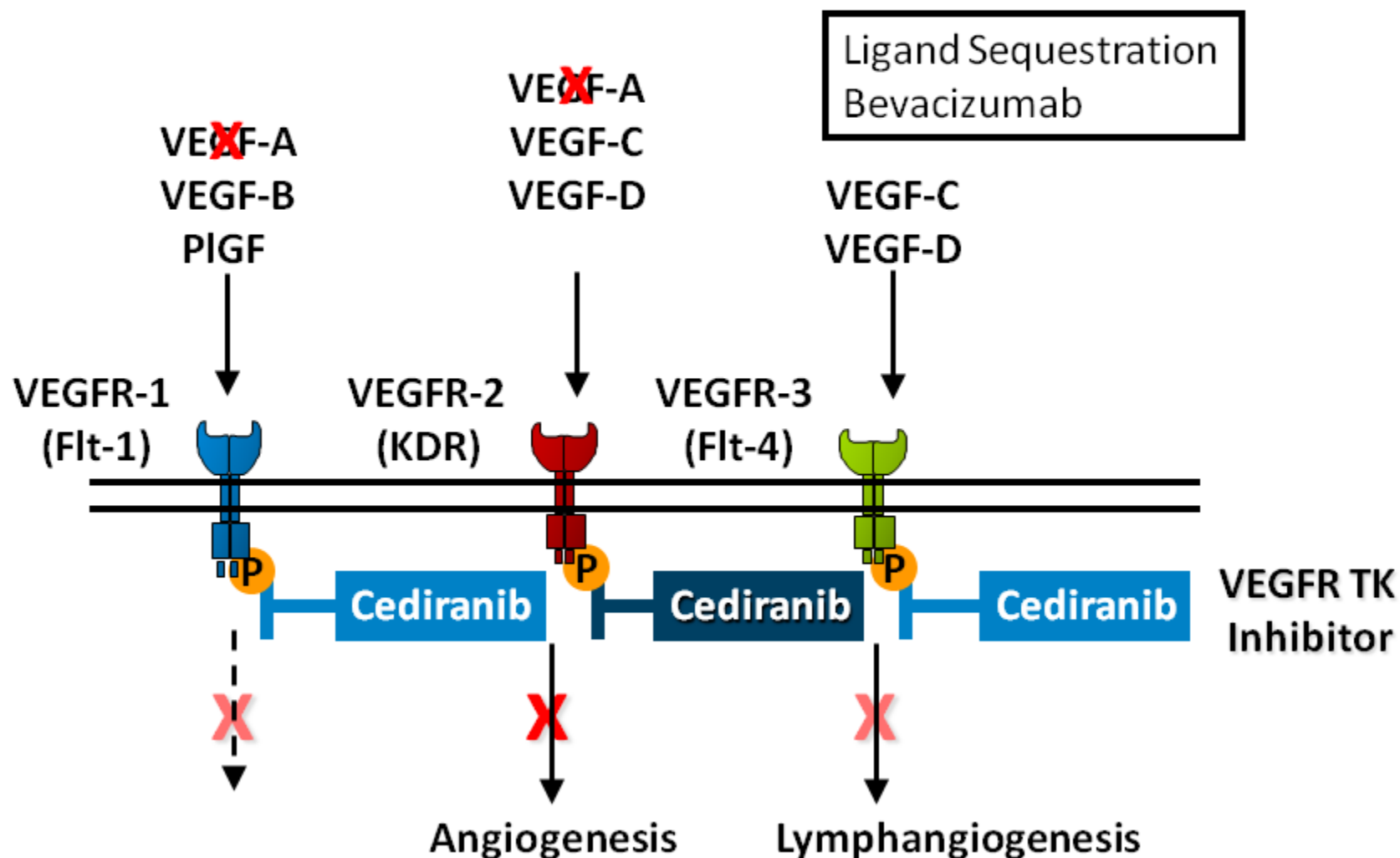
Glioblastoma

Multiple Proangiogenic Signaling Pathways



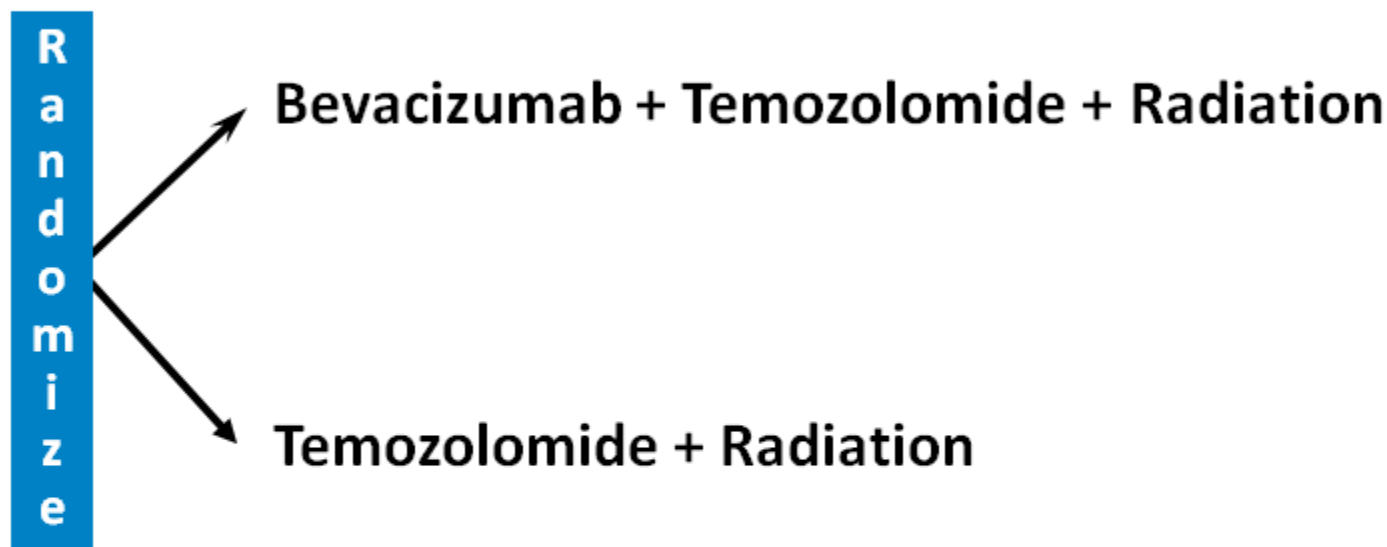
Bevacizumab and Cediranib

Mechanism of Action



Newly Diagnosed Glioblastoma

RTOG 0825



Design: Stratified (RTOG RPA class; MGMT status), randomized, phase 2 study

Study Population: 720 patients with newly diagnosed GBM

Objectives: Progression-free survival; overall survival

Glioblastoma

Other Angiogenesis-Targeting Agents

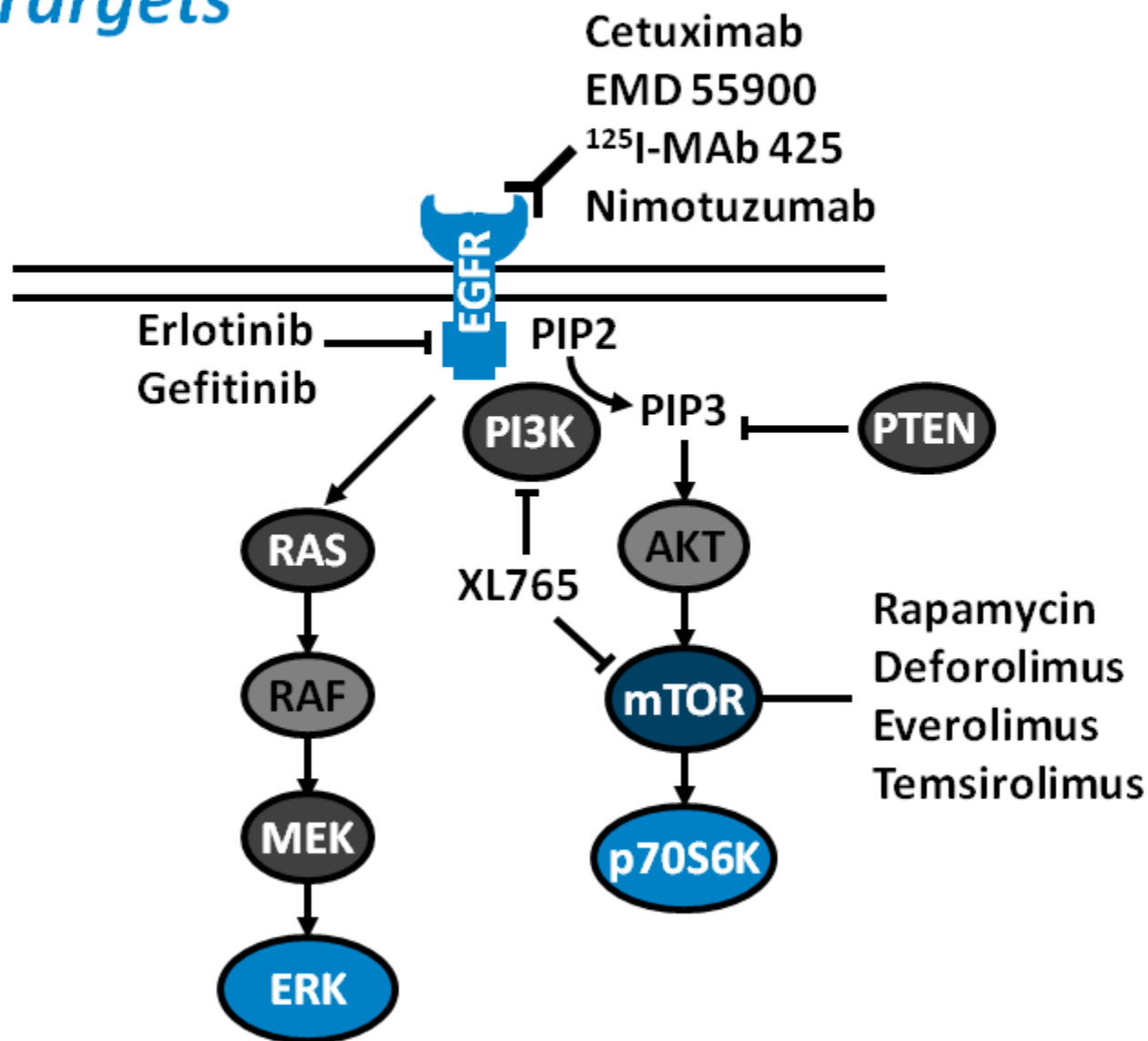
Target	Agent	Disease Setting	Study Phase
Integrins	Cilengitide	nGBM	Phase 3
		rGBM	Phase 1/2
FGF	Brivanib	rGBM	Phase 1/2
Angiopoietin/Tie 2	CVX-060, CVX-061	rGBM	Phase 1/2
PDGFR	MLN518	rGBM	Phase 1/2
VEGF	VEGF-Trap (afibercept)	rGBM	Phase 2
		nGBM	Phase 2
	VEGFR TKIs (XL-184, cediranib, axitinib)	rGBM, nGBM	Phase 1, 2, 3
	Bevacizumab + strategies	nGBM, rGBM	Phase 1, 2, 3
Endothelial cell proliferation	Metronomic temozolomide	nGBM, rGBM	Phase 2, 3

Beal K, et al. *Radiat Oncol*. 2011;6:2.

Brastianos PK, Batchelor TT. *Clin Adv Hematol Oncol*. 2009;7:753-760, 768.

Glioblastoma

Other Targets



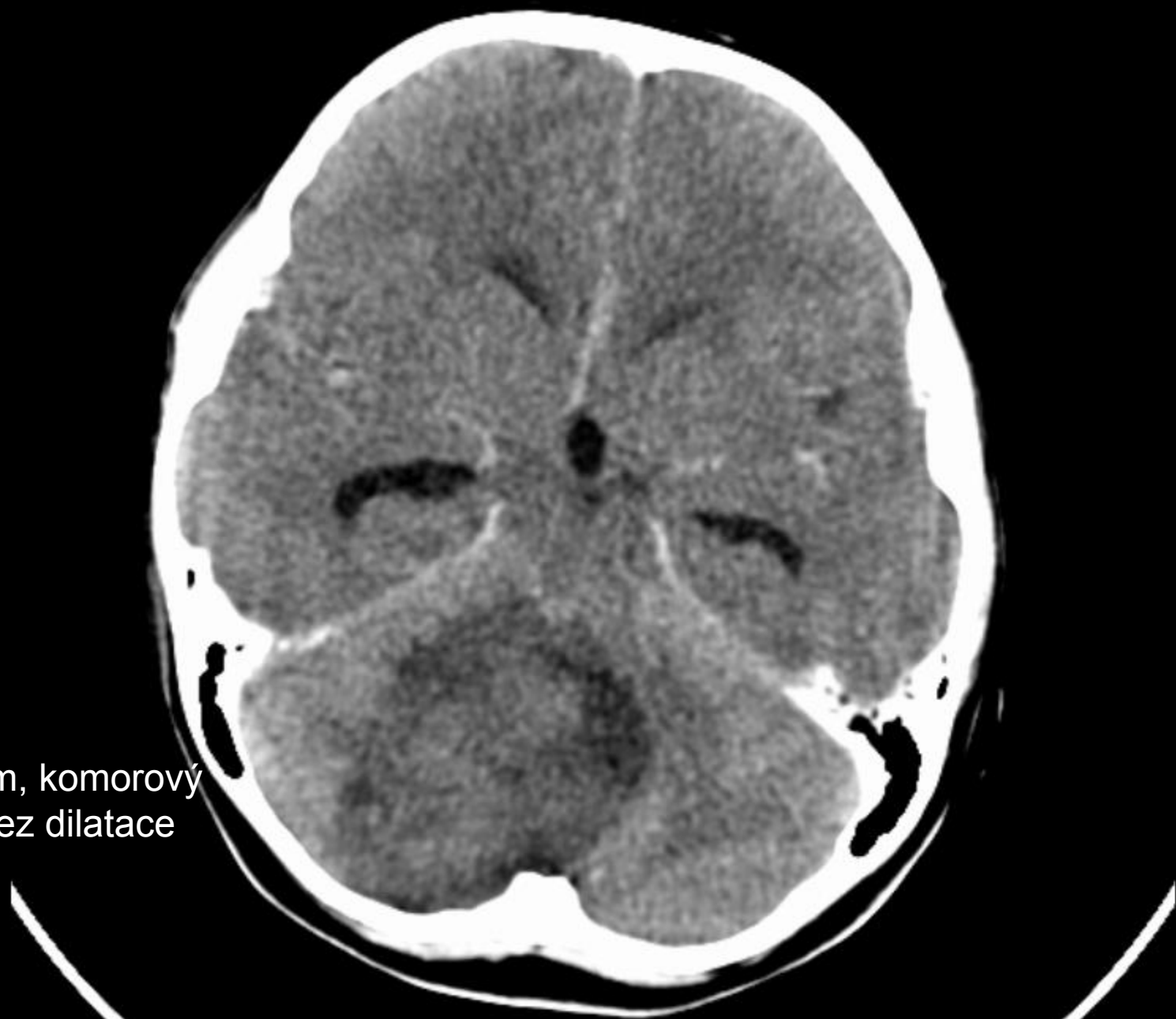
Děti :

	Relativní incidence	Věk (roky)
<u>Astrocytomy, low-grade</u> , z toho: – supratentoriální lokalizace – infratentoriální lokalizace	35 % 13 % 22 %	2–10 >6 2–10
<u>Astrocytomy, high-grade</u> , (anaplastický astrocytom a multiformní glioblastom)	8 %	<1, >6
<u>Nádory mozkového kmene</u>	8 %	3–9
<u>Oligodendrogliom</u>	2 %	<6
<u>Meduloblastom</u> a další nádory embryonální histologie (supratentoriální primitivní neuroektodermální nádor, PNET, a atypický teratoid/rhabdoidní nádor, AT/RT);	20 %	1–10
<u>Ependymom</u> , z toho: – supratentoriální lokalizace – infratentoriální lokalizace	8–10 % 5 % 3 %	>6 1–5
<u>Kraniofaryngeom</u>	7 %	8–14
Nádory glandula pinealis a germinální nádory CNS	4 %	<2, >6
Nádory plexus choroideus	2 %	<1
Další: např. gangliogliom , DNET , centrální neurocytom, meningeom etc.	< 2%	

	Relativní incidence	Věk (roky)
<u>Astrocytomy, low-grade,</u> z toho: – supratentoriální lokalizace – infratentoriální lokalizace	35 % 13 % 22 %	2–10 >6 2–10
Astrocytomy, high-grade, (anaplastický astrocytom a multiformní glioblastom)	8 %	<1, >6
<u>Nádory mozkového kmene</u>	8 %	3–9
<u>Oligodendrogliom</u>	2 %	<6
<u>Meduloblastom</u> a další nádory embryonální histologie (supratentoriální primitivní neuroektodermální nádor, PNET, a atypický teratoid/rhabdoidní nádor, AT/RT);	20 %	1–10
<u>Ependyom,</u> z toho: – supratentoriální lokalizace – infratentoriální lokalizace	8–10 % 5 % 3 %	>6 1–5
<u>Kraniofaryngeom</u>	7 %	8–14
Nádory glandula pinealis a germinální nádory CNS	4 %	<2, >6
Nádory plexus choroideus	2 %	<1
Další: např. gangliogliom, DNET, centrální neurocytom, meningeom etc.	< 2%	

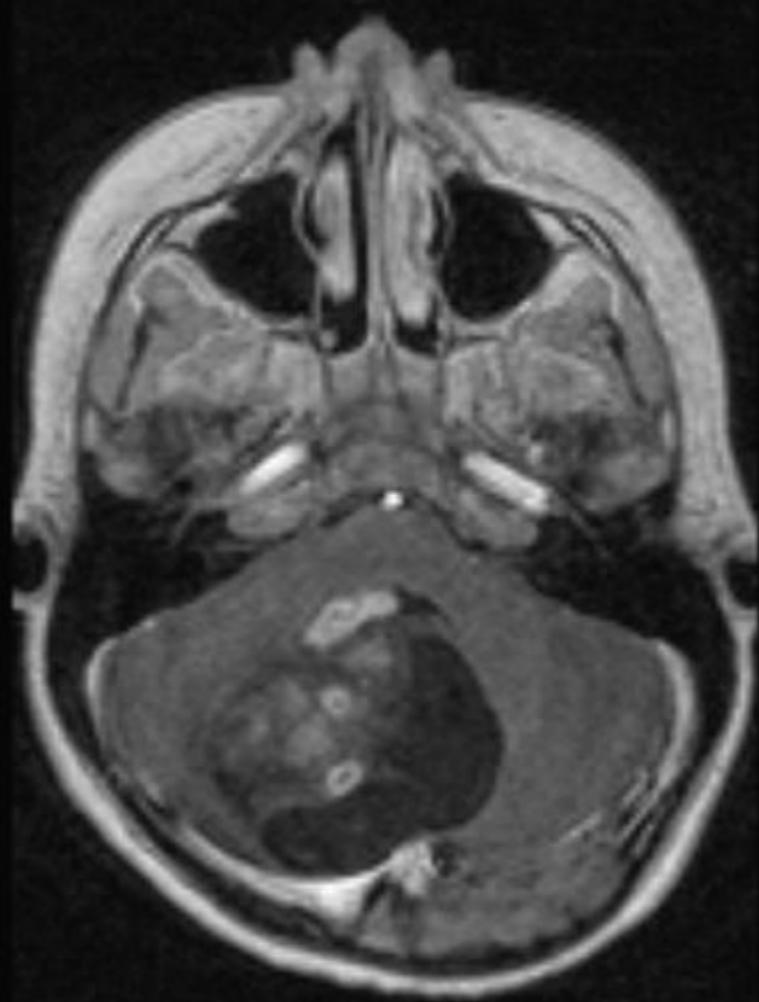
- **low-grade astrocytomy (WHO gr. 1 a WHO gr. 2):**
- – 30–40 % primárních nádorů CNS u dětí; **nejčastější jsou low-grade astrocytomy mozečku**, tvoří 20–35 % všech nádorů zadní jámy dětí; **supratentoriální nádory** postihují především optické dráhy, hypothalamus, hemisféry; astrocytomy míchy tvoří méně než v 5 % případů primárních nádorů CNS dětí
- – **chirurgická resekce je první metodou volby a 5-leté celkové přežití je 95–100 % u kompletně resekovaných nádorů**
- – u inkompletně resekovaných **asymptomatických nádorů** je dítě obvykle pouze pečlivě sledováno a další **léčebná intervence je indikována v čase klinické nebo rentgenologické progresy**
- – **supratentoriální středočárové, thalamicke či diencefalické nádory převažují u dětí pod 5 let věku, jsou povětšinou radikálně neresekovatelné a symptomatické, tyto děti mohou profitovat z chemoterapeutických režimů** (vinkristin/karboplatina/temozolomid; vinblastin), 5-letý EFS je cca 30–40 %
- – postižení optické dráhy nalzáme u dětí s NF-1
- – **radioterapie musí být velmi uvážlivě zvažována** (rizika její pozdí toxicity, ev. i její přispění ke konverzi v *high-grade* nádor), mohou z ní profitovat starší, symptomatické děti s inoperabilními nádory v hlubokých strukturách CNS

- 6,5 letá dívka, přichází na ambulanci LPPP, anamnéza bolestí hlavy asi 4 měsíční, viděna před měsícem spádovým dětským neurologem, bez ložiskového nálezu, vydávkován Peritol
- nyní hlava bolí denně, spavější, po ránu zvrací, točení hlavy
- oční negativní
- neurologie: bez pyramidových a patol. cerebelárních jevů, na končetinách normotonus, normální neurol. nález
- pro celkovou deterioraci v čase domluveno CT mozku nativně

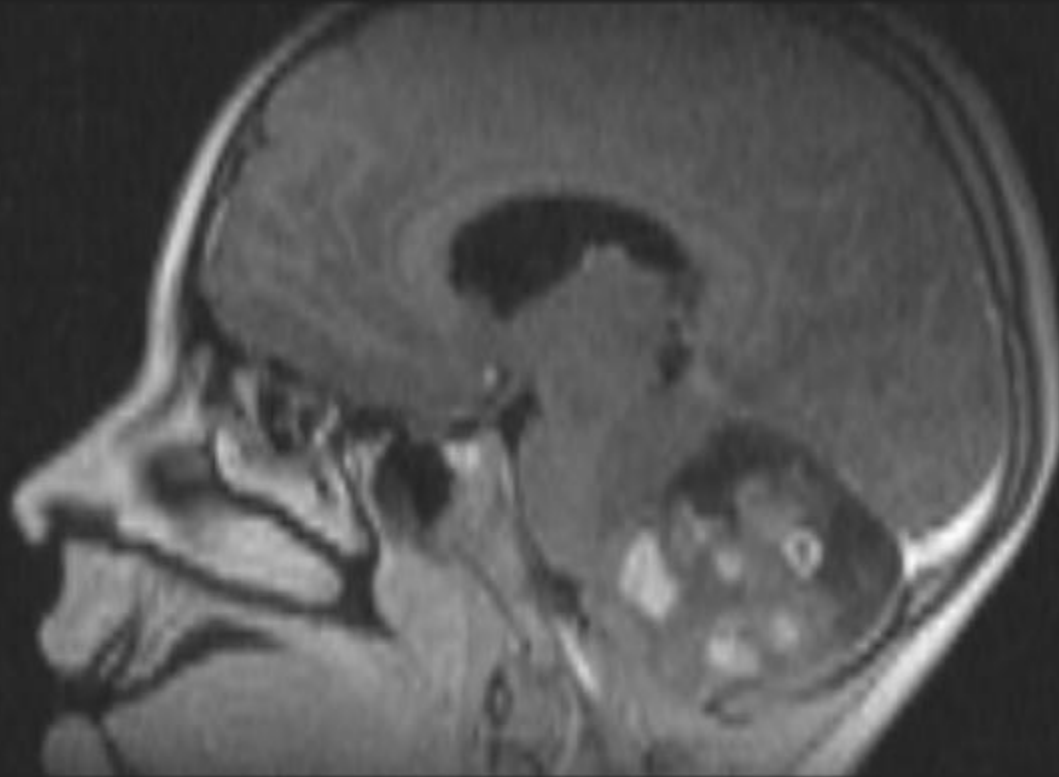


6,5 x 5 cm, komorový systém bez dilatace

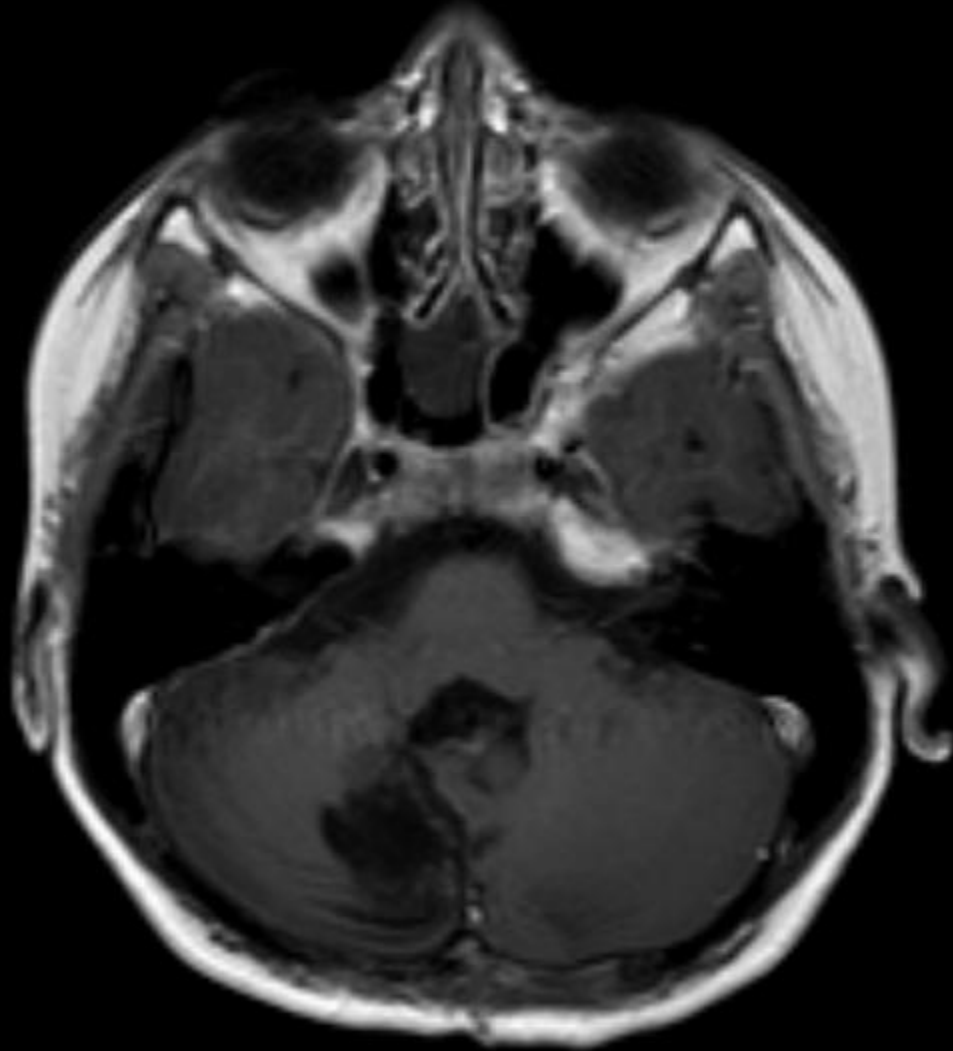
AP



PH

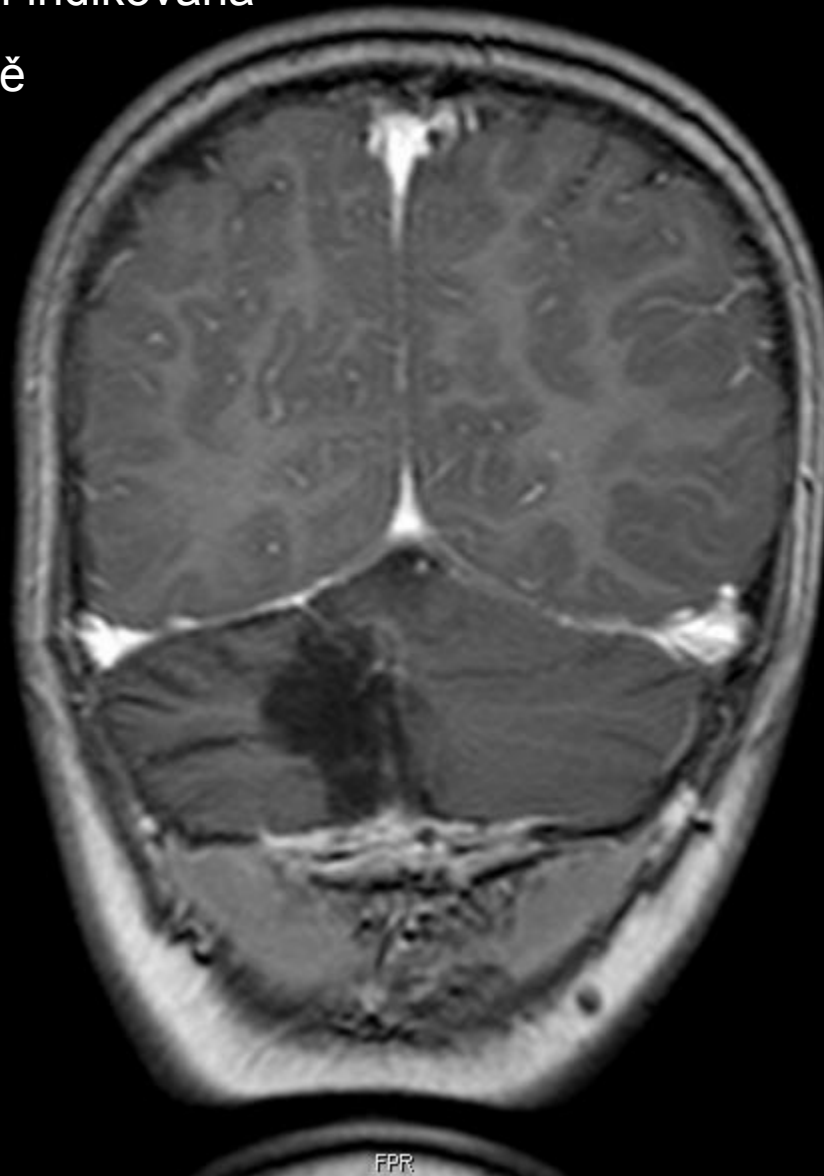


AFL

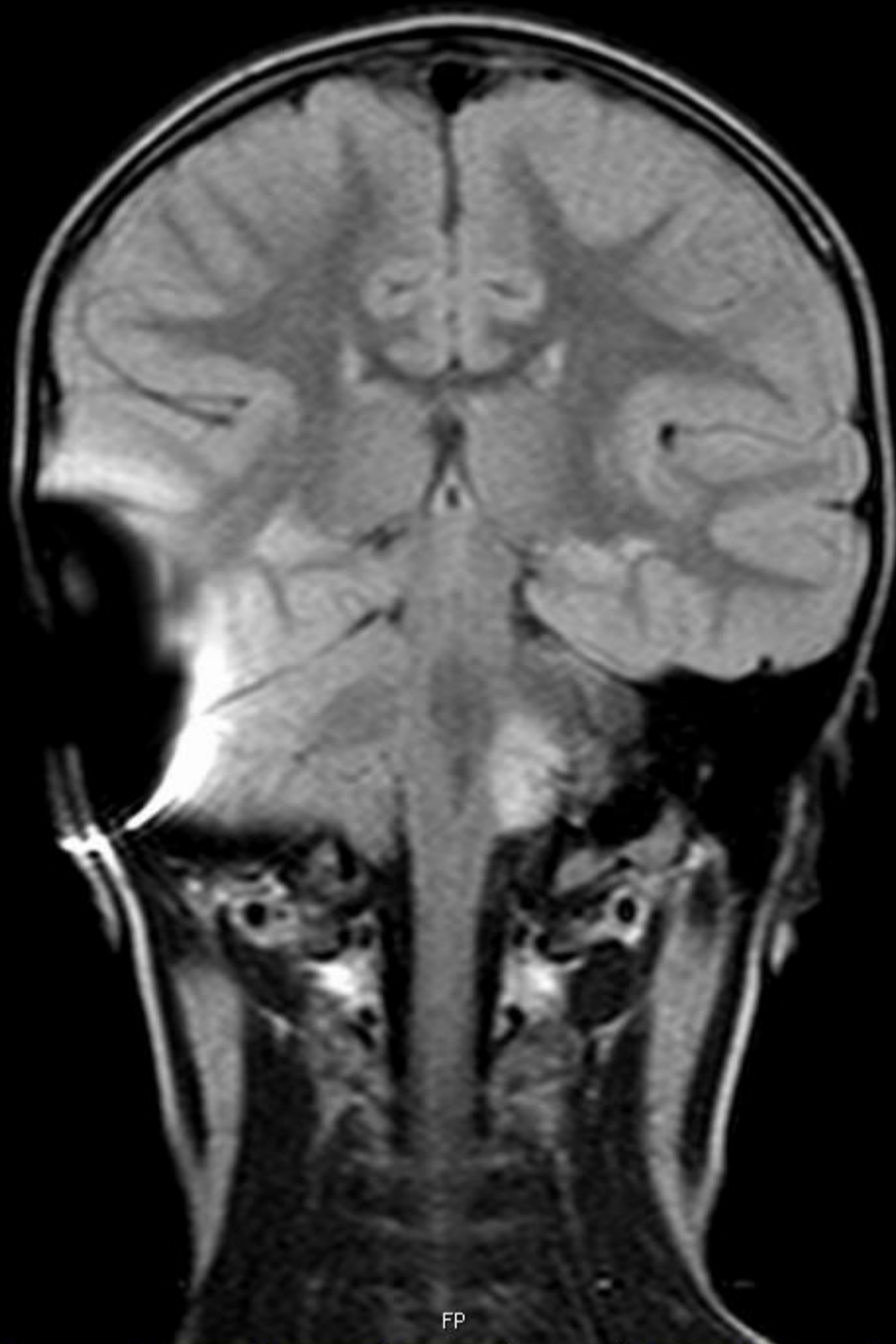


PHR

radikální chirurgická resekce
pilocytární astrocytom gr 1
adjuvantní léčba není indikována
sledování ambulantně



- 4-letá dívka, půl roku pozorují rodiče natažení hlavy, zhoršený visus, zvracela snad přechodně při viroinfektu
- oční- myopie, oční pozadí negativní, dopor. kontroly
- při kontrole již nystagmus, neurologické vyšetření popisuje svalovou hypotonii, indikováno CT mozku



nádor dolního kmene se solidní a
cystickou porcí, která prominuje do
mostomozečkového koutu vlevo

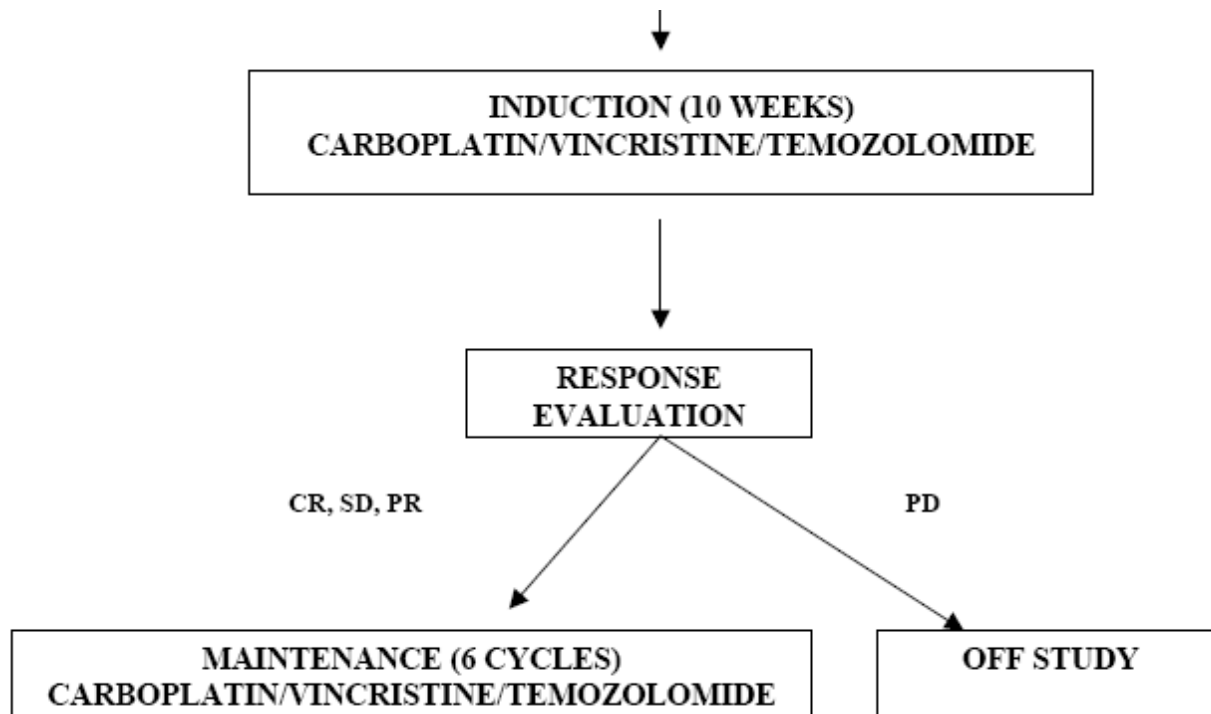
V-P shunt

parciální resekční výkon v druhé době

fibrilární astrocytom gr 2

adjuvantní léčba chemoterapií
VCR/karboplatina/temozolomid

(pro symptomatické/progredující LGG)



- opakovaná alergická reakce na karboplatinu
- proto přechod na podávání vinblastinu 1x týdnů (až 52 týdnů léčby)
- indukční chemoterapií částeční zmenšení nádoru (PR), na udržovací léčbě již bez další velikostní změny, cílem je stabilizace nemoci low dose chemoterapií

- 2,5 letá dívka, pozoruje předměty zblízka, mamince se zdá, že „kmitá očima“
- vyloučena krátkozrakost, dg rotatorický nystagmus, patologický VEP svědčí pro lézi zrakové dráhy či nemožnost fixace, EEG norma
- oční pozadí v normě
- hraniční makrocefalie
- doporučeno MR

objemný nádor přední
a střední jámy lební
postuhující chiasma
opticum, vs
optochiasmatický
gliom, nebioptován

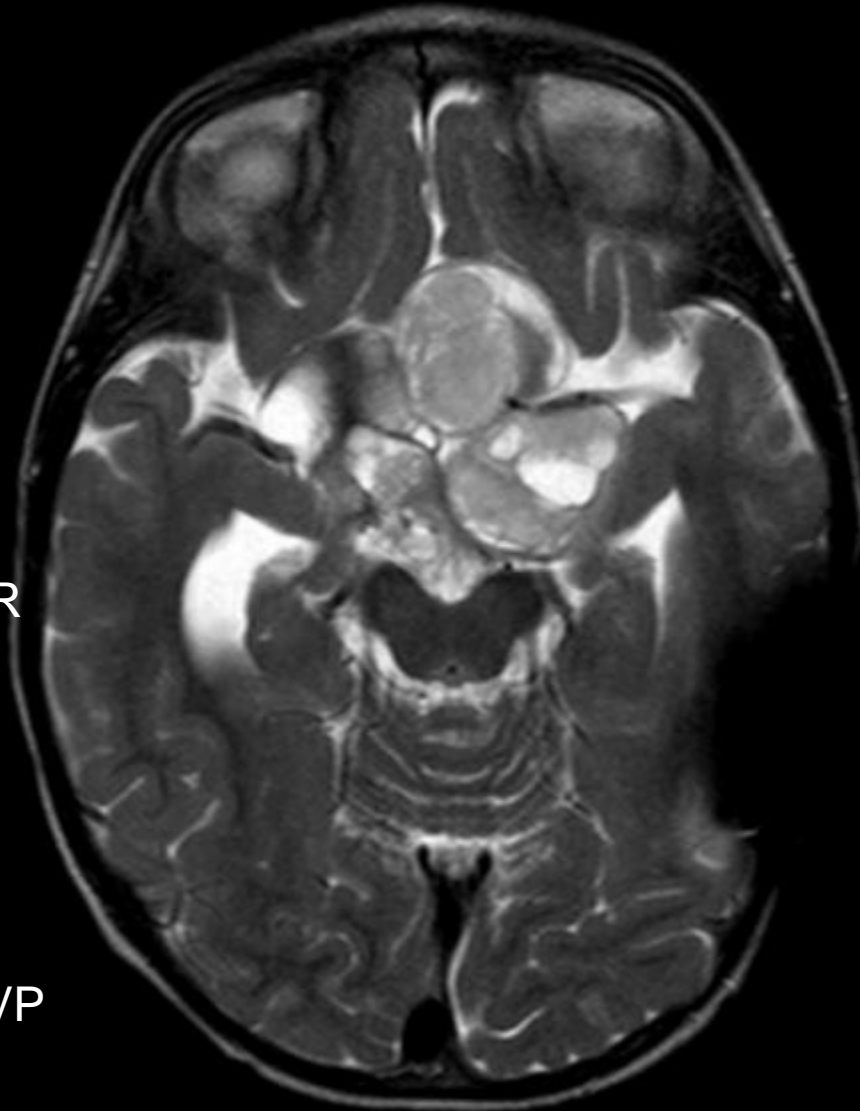V-P shunt při ICH

léčba low dose
chemoterapií

indukcí dosaženo PR

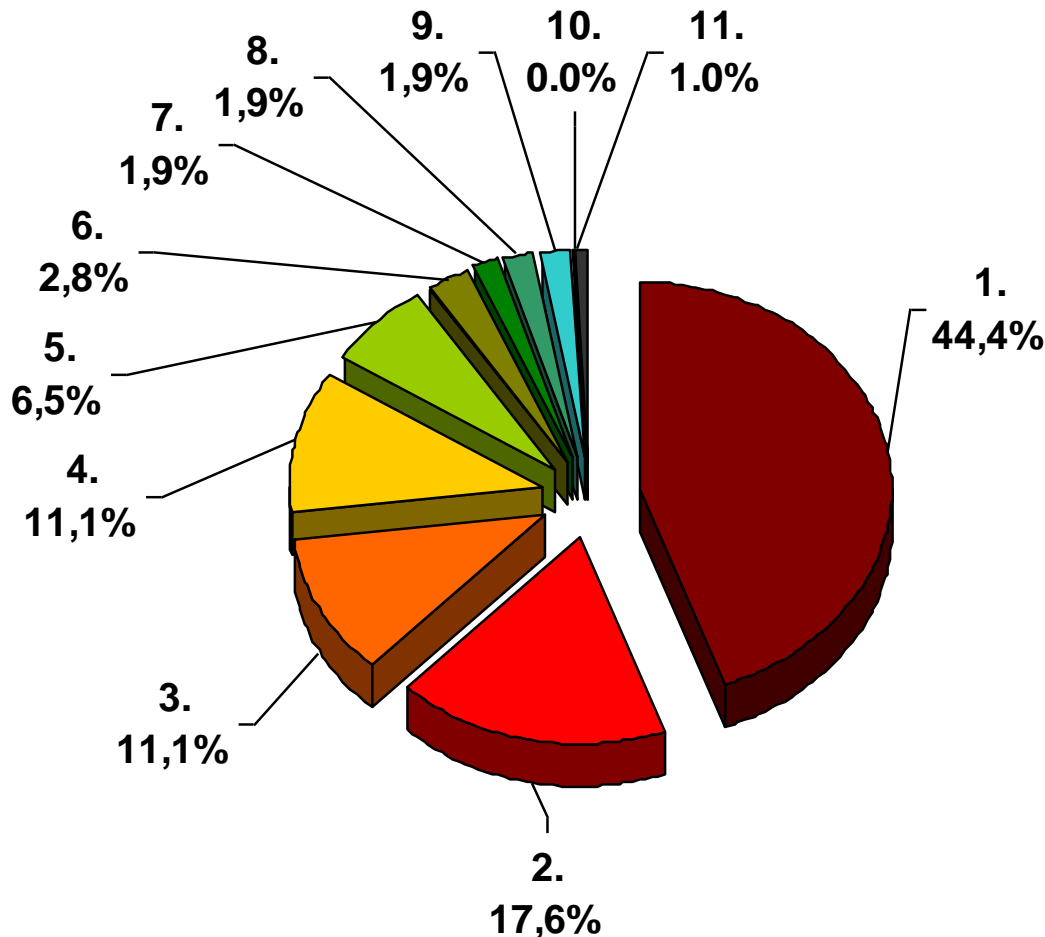
stabilní nemoc na
udržovací léčbě

biopsie (malfunkce VP
shuntu): pilocytický
astocytom, gr 1



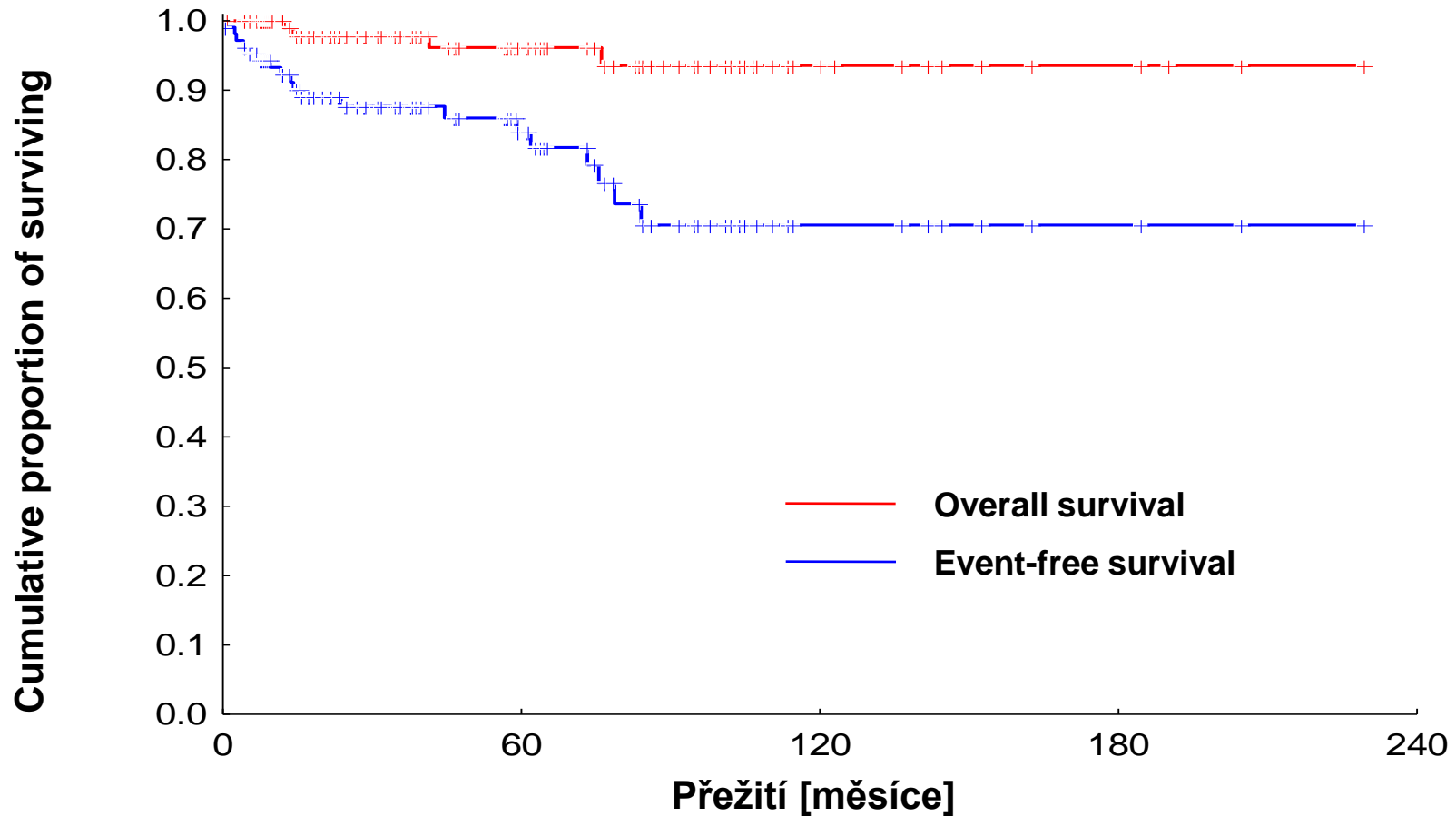
LGG, KDO, 108 pacientů

Kombinace léčebných modalit



1.	Pouze resekce
2.	Resekce + chemoterapie
3.	Resekce + Chemo + XRT
4.	Follow-up pouze
5.	Resekce + XRT
6.	Chemoterapie
7.	Resekce + XRT + gamanůž
8.	Resekce + Chemo + gama
9.	Resekce + gamanůž
10.	XRT
11.	Nepřesná data

LGG, KDO, 108 pacientů

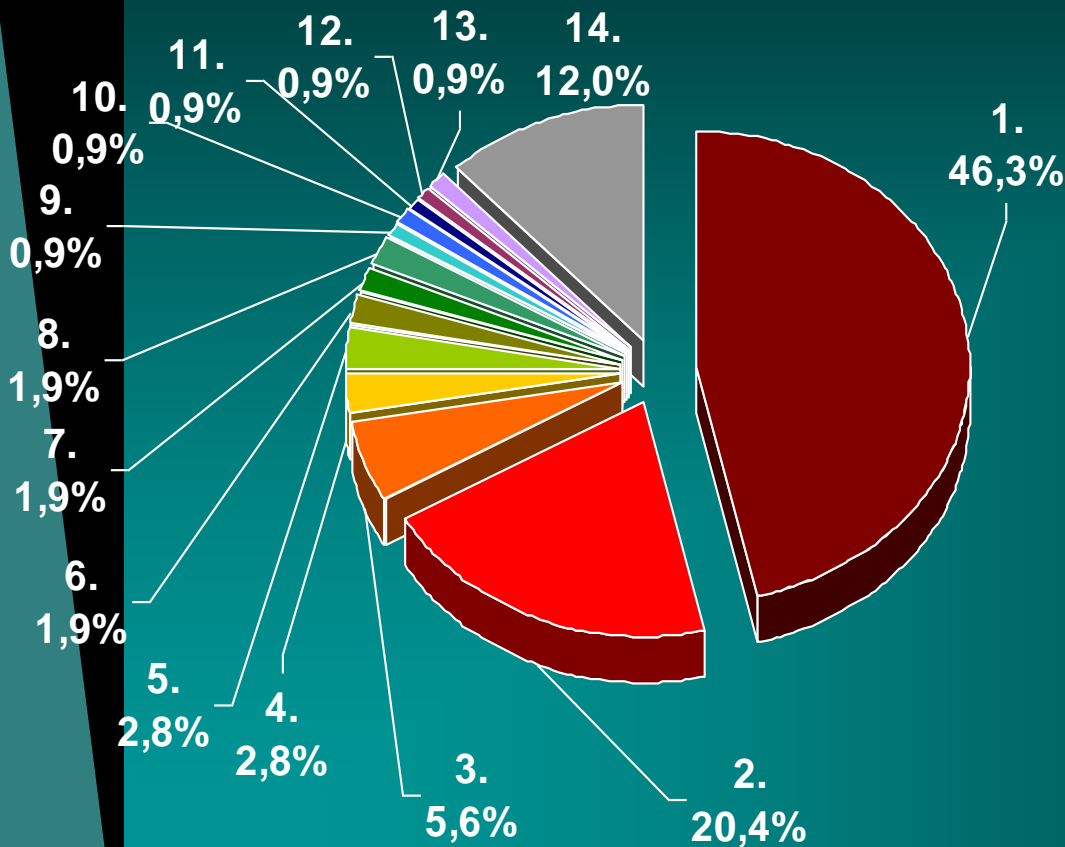


3-year OS = 97.8%, 5-year OS = 96.2%

3-year EFS = 87.6%, 5-year EFS = 83.8%

Populace pacientů II (N=108)

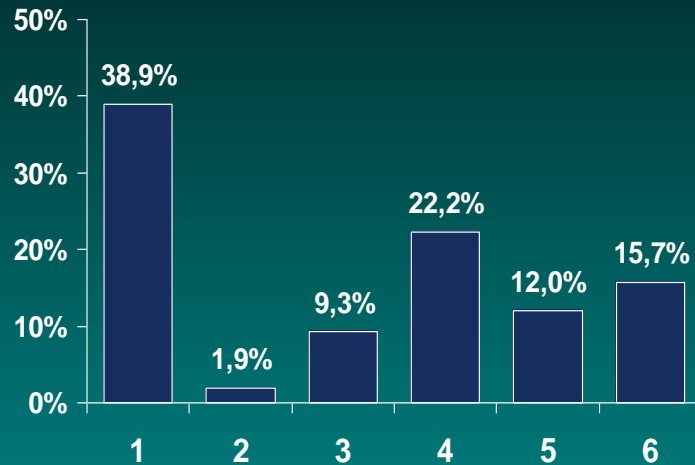
Histologické subtypy



1.	Pilocytický astrocytom
2.	Fibrilární astrocytom
3.	Oligodendrogliom
4.	Pilocytický / Fibrilární astrocytom
5.	Subependymální obrovskobuněčný a.
6.	Oligoastrocytom
7.	Gliomy optiku
8.	Gemistocytický astrocytom
9.	Protoplasmický astrocytom
10.	Desmoplastický astrocytom
11.	Astrocytoma (bez bližší specifikace)
12.	Gangliogliom
13.	Fibrilární / Pilocytický / Protoplasmický a. (smíšený typ)
14.	neznámo (nebioptováno)

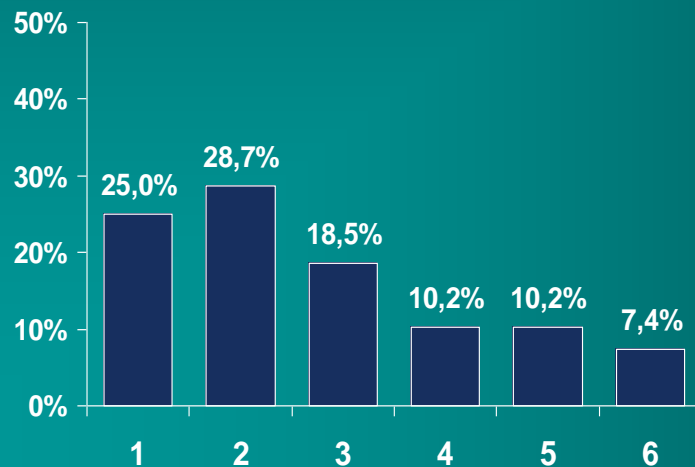Populace pacientů IV (N=108)

Rozsah resekce



1.	Kompletní resekce
2.	Téměř kompletní resekce
3.	Subtotální resekce
4.	Částečná resekce
5.	Biopsie
6.	Nejednoznačně specifikováno

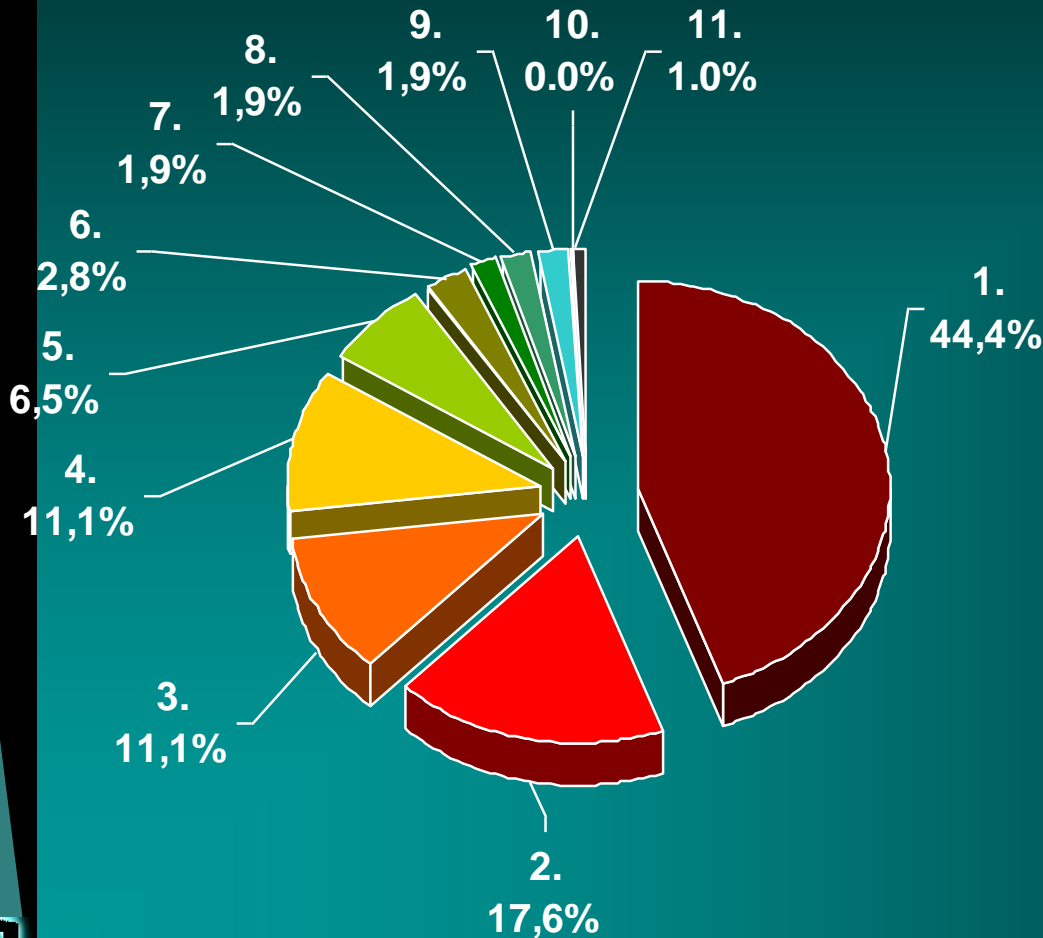
Lokalizace



1.	Hemisféry
2.	Mozeček/zadní jáma
3.	Thalamus, střední mozek
4.	Mícha
5.	Hypothalamus, optický trakt
6.	Lokálně pokročilý, metastatický

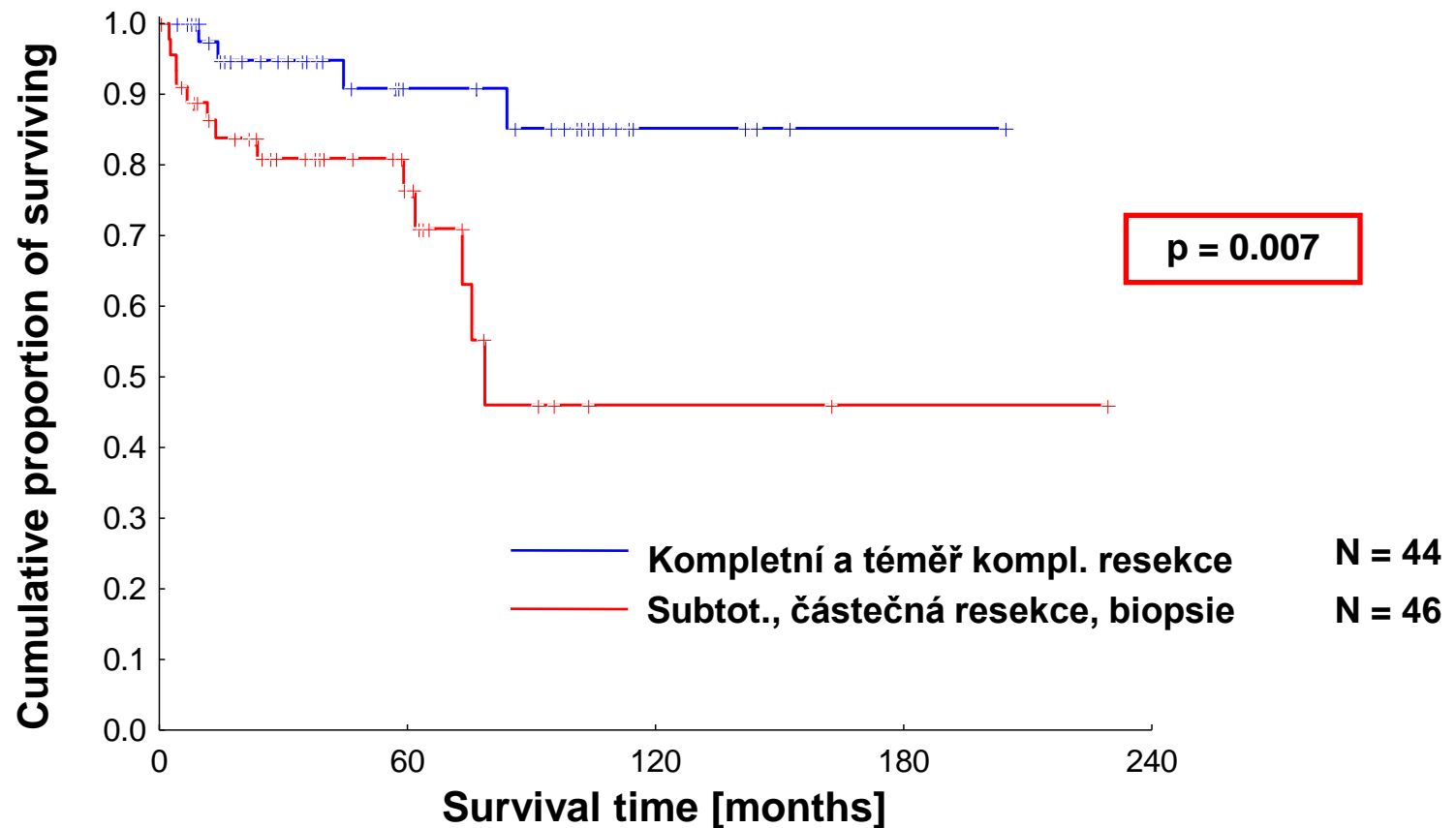
Populace pacientů V (N=108)

Kombinace léčebných modalit



1.	Pouze resekce
2.	Resekce + chemoterapie
3.	Resekce + Chemo + XRT
4.	Follow-up pouze
5.	Resekce + XRT
6.	Chemoterapie
7.	Resekce + XRT + gamanůž
8.	Resekce + Chemo + gama
9.	Resekce + gamanůž
10.	XRT
11.	Nepřesná data

Přežití bez události (EFS) dle rozsahu resekce



Median EFS for total and near-total category : cannot be estimated

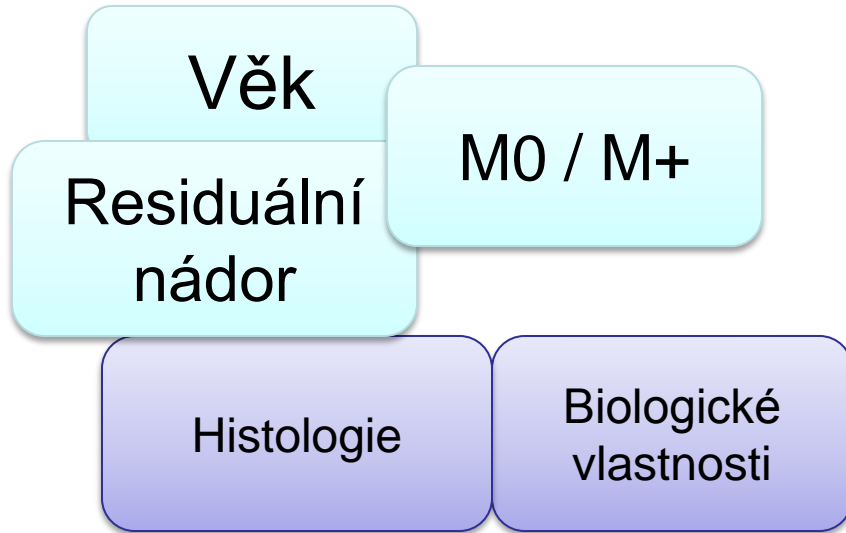
Median EFS for subtotal, partial and biopsy category : 77.4 months

	Relativní incidence	Věk (roky)
<u>Astrocytomy, low-grade</u> , z toho:	35 %	2–10
– supratentoriální lokalizace	13 %	>6
– infratentoriální lokalizace	22 %	2–10
Astrocytomy, high-grade , (anaplastický astrocytom a multiformní glioblastom)	8 %	<1, >6
<u>Nádory mozkového kmene</u>	8 %	3–9
Oligodendrogliom	2 %	<6
Meduloblastom a další nádory embryonální histologie (supratentoriální primitivní neuroektodermální nádor, PNET, a atypický teratoid/rhabdoidní nádor, AT/RT);	20 %	1–10
<u>Ependymom</u> , z toho:	8–10 %	>6 1–5
– supratentoriální lokalizace	5 %	
– infratentoriální lokalizace	3 %	
<u>Kraniofaryngeom</u>	7 %	8–14
Nádory glandula pinealis a germinální nádory CNS	4 %	<2, >6
Nádory plexus choroideus	2 %	<1
Další: např. gangliogliom , DNET , centrální neurocytom, meningeom etc.	< 2%	

Meduloblastom (WHO gr. 4):

- 15–20 % všech nádorů CNS dětí, vyrůstá z mozečku, tvoří až 40 % všech infratentoriálních nádorů CNS dětí
- maligní nádor embryonální histologie
- vrchol výskytu kolem 4. – 6. roku života
- možnost leptomeningeálního šíření (M+ onemocnění) u přibližně třetiny případů
- vzácně i extraneurální metastázy (<2 % případů, postižení skeletu, kostní dřeně, jater, plic)
- standardní riziko(SR): dítě straší tři let po totální či „téměř“ totální resekci a bez metastatického postižení
- vysoké riziko: pacient nesplňující všechna kritéria pro onemocnění standardního rizika
- 5–leté bezpříznakové přežití (EFS): SR–meduloblastom 70–82 %, HR–meduloblastom: 30–63 %

MEDULOBLASTOM

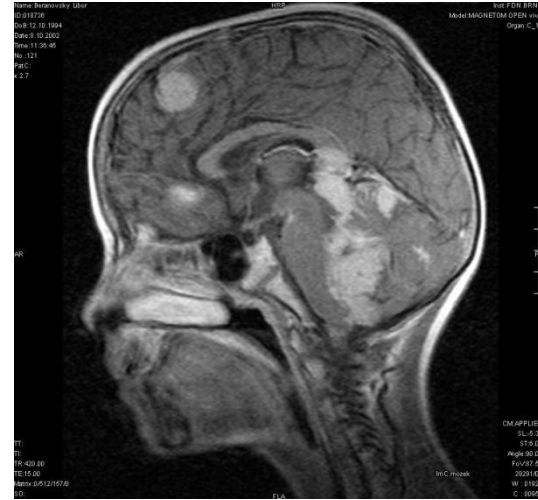

standardní riziko (SR)

**pacient starší 3 let,
bez přítomnosti mts
radikální resekce
resp. reziduum < 1,5 cm²**

vysoké riziko (HR)

**pacient nesplňující výše uvedená
kritéria**



(Chang et al., 1969)

M0: bez metastáz

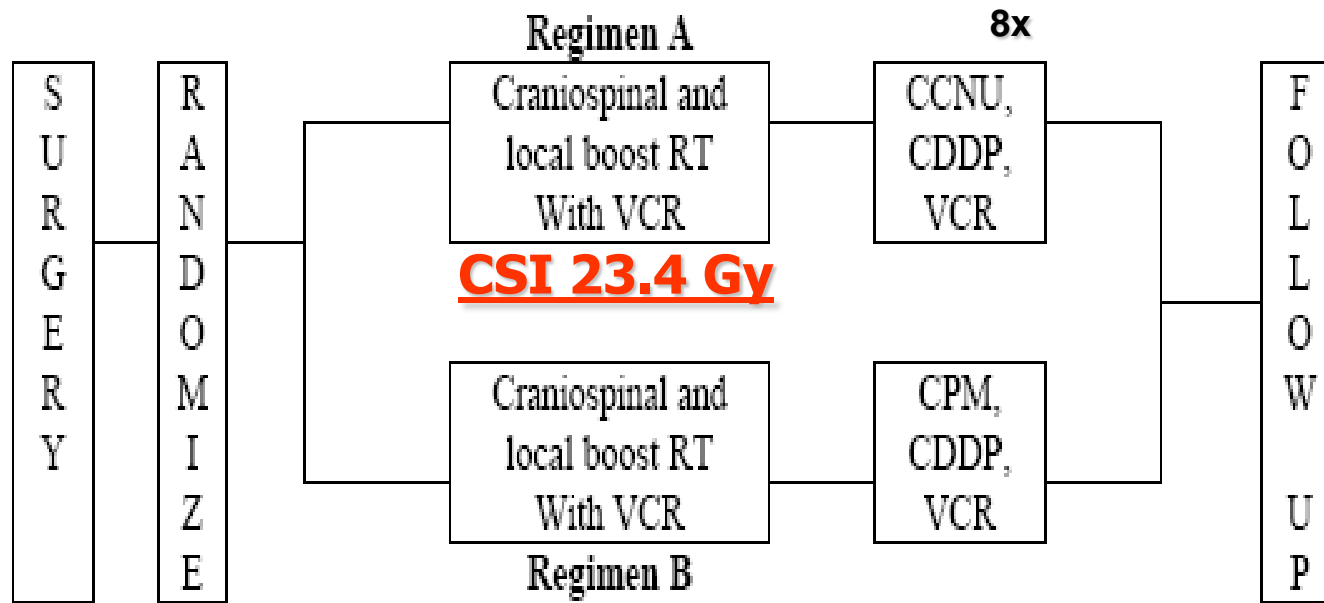
**M1: mikroskopická
diseminace**

**M2: makroskopické
intrakraniální mts**

**M3: makroskopické
spinální mts**

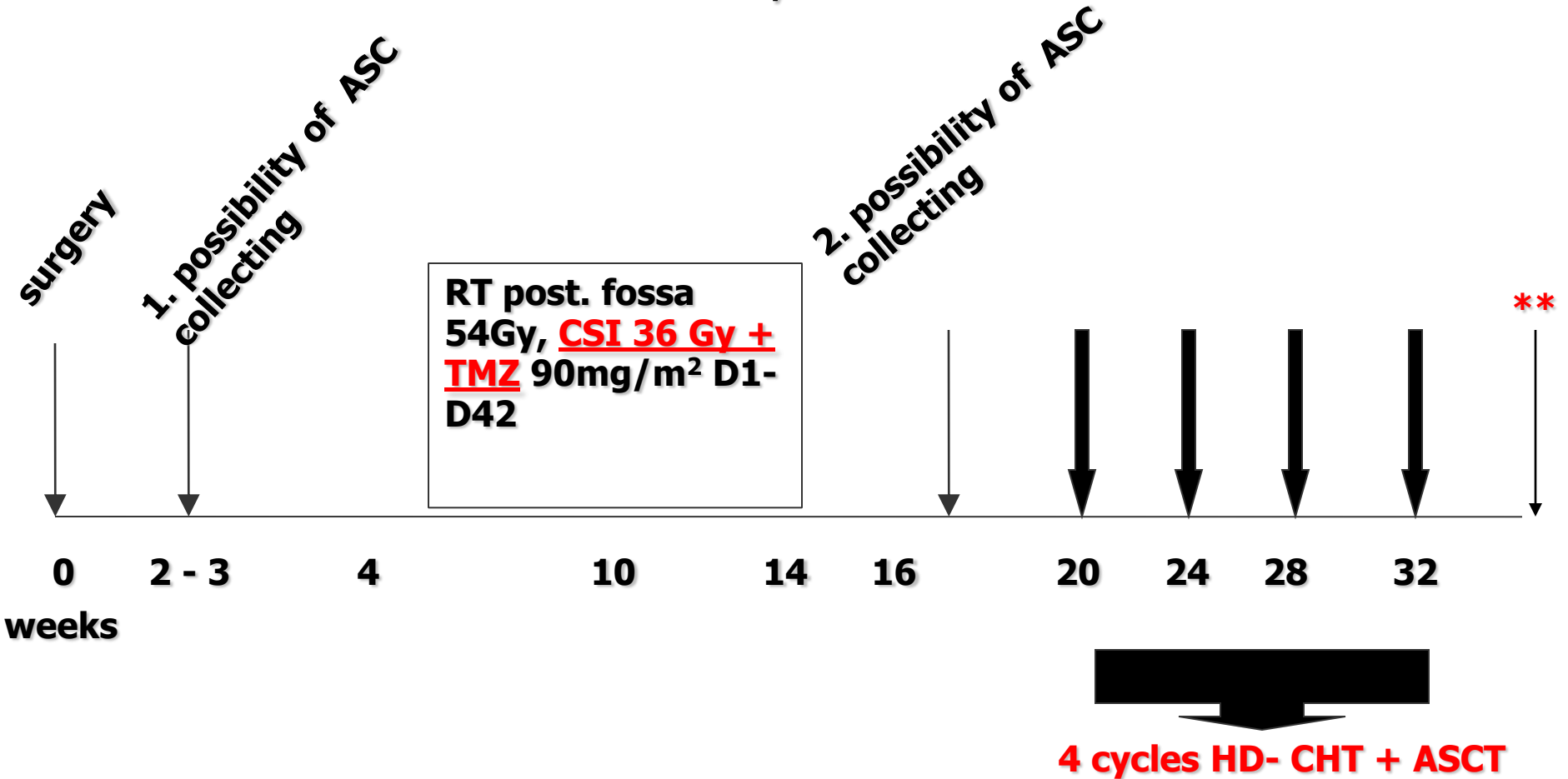
M4: extraneurální mts

SR – meduloblastom: COG A9961, Regimen A



HR – medulloblastoma:

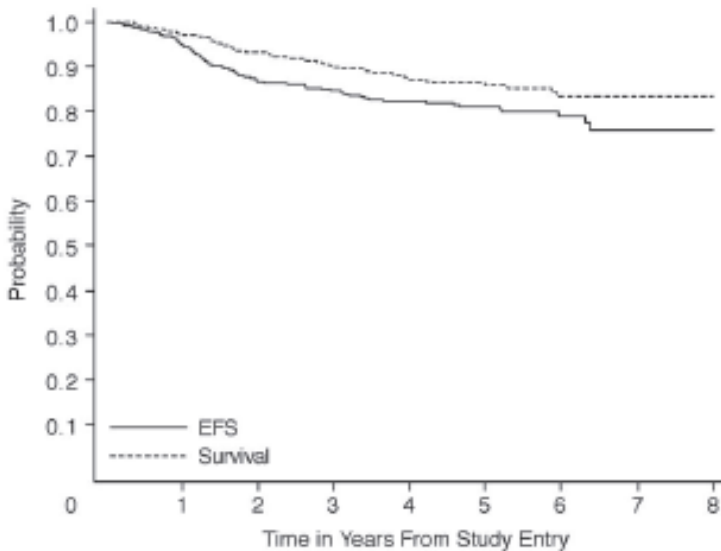
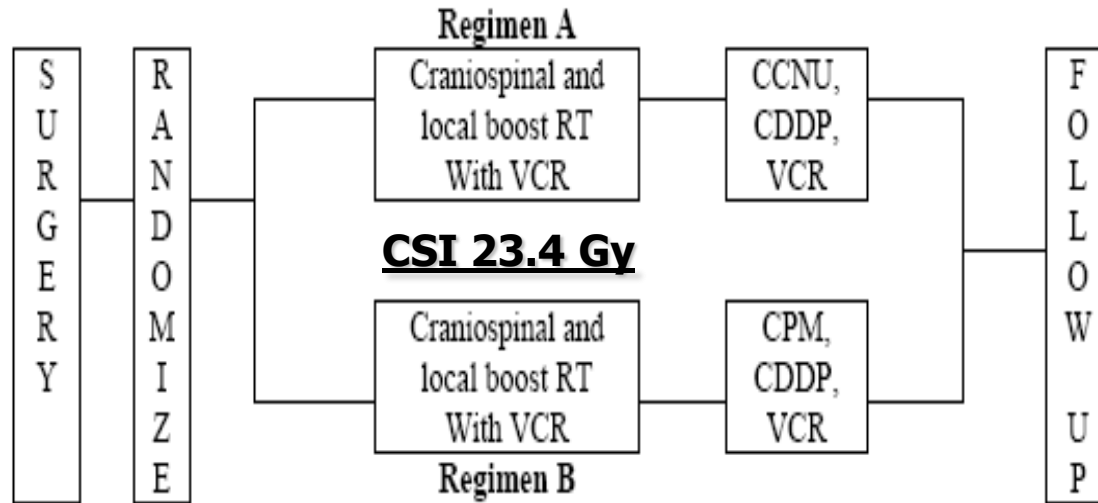
St Jude Medulloblastoma-96, modified



**** 13-cis RA (Roaccutane), neuroblastoma-like**

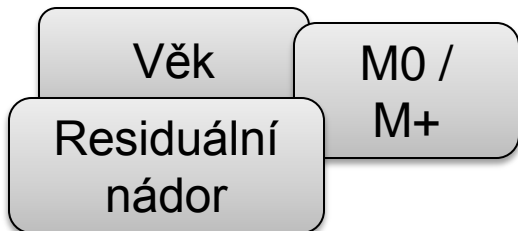
SR – meduloblastom: CCG A9961

Packer RJ et al., J Clin Oncol. 2006; 24:4202-8



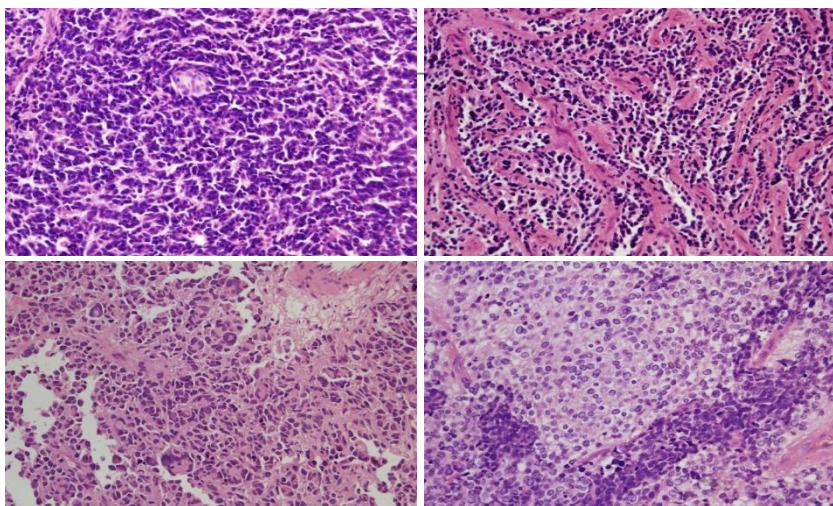
**Ototoxicita
nefrotoxicita
periferní polyneuropatie ...**

Redukce vs. intenzifikace ???

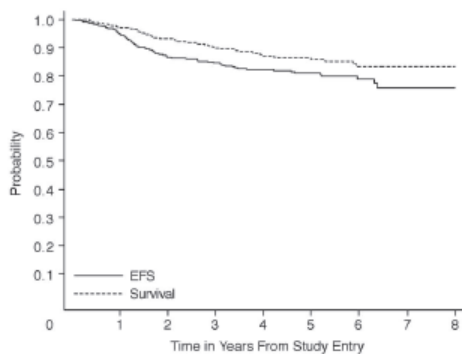


Histologie

Biologické vlastnosti

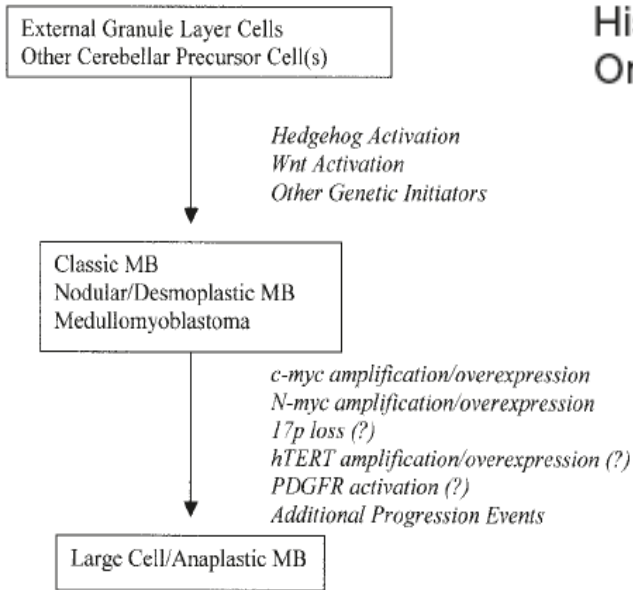


Snaha identifikovat biologické znaky s prognostickým či prediktivním významem (biomarkery)

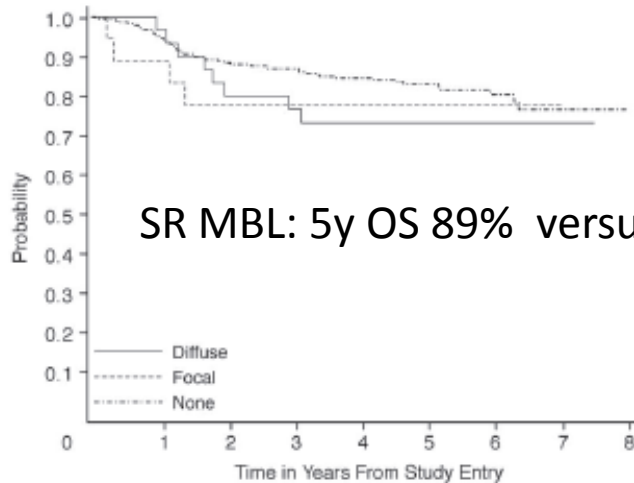
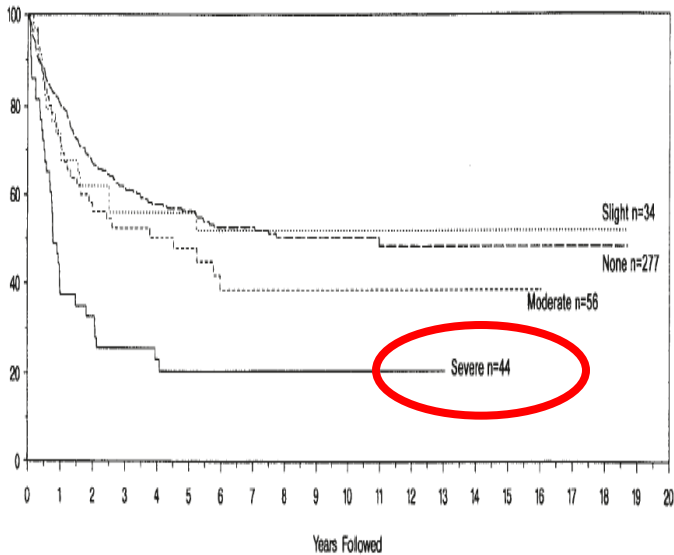
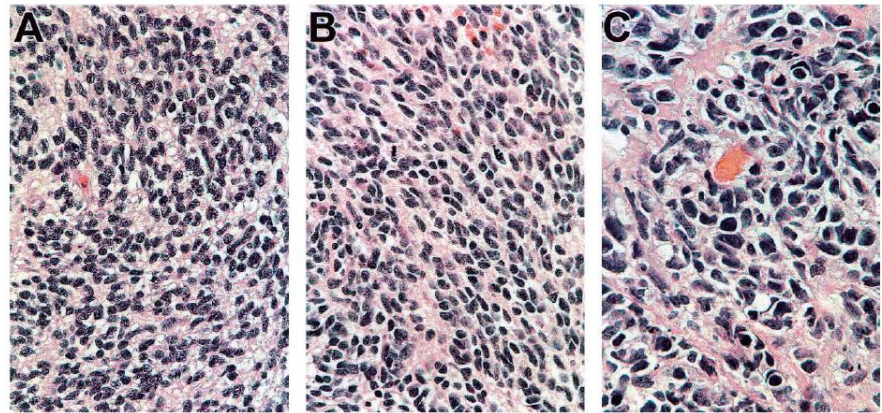


WHO 2007
 Klasická varianta
 Desmoplastický MB
 (Extenzivní nodularita)
Velkobuněčný MB/těžká difuzní anaplasie

Anaplasie



Eberhart CG, Kepner JL, Goldthwaite PT, Kun LE, Duffner PK, Friedman HS, Strother DR, Burger PC (2002) Histopathologic grading of medulloblastomas: a Pediatric Oncology Group study. *Cancer* 94:552-560.



SR MBL: 5y OS 89% versus 75% ($P .005$)

Amplifikace MYCC (c-myc), MYCN (N-myc)

- *rodina protoonkogenů MYC přispívá k tumorigenezi svým zapojením v signálních drahách regulujících proliferaci, diferenciaci a apoptózu*
- *Friedman HS et al. poprvé identifikoval c-myc amplifikaci u buněčné linie MB D341 v roce 1988*
- *následovala další pozorování c-myc and N-myc amplifikovaných MB (Rasheed BK et al. 1991, Badiali M et al 1991, Tomlinson FH et al 1994, Bruggers CS et al. 1998, Jay V et al 1999, Kučerová H et al 2000, Gilhuis HJ et al 2000).*
- *pravděpodobně existuje asociace mezi LC/A fenotypem MB a MYCC/MYCN amplifikací (Eberhart CG et al 2002, Lamont JM et al 2004).*
- *jednotlivá pozorování (Badiali, Tomlinson, Jay) a analýzy souborů pacientů (Scheurlen WG et al 1998, Aldosari N et al 2002, Lamont JM et al. 2004 Neben K 2004) popisují klinickou agresivitu MYC amplifikovaných nádorů*

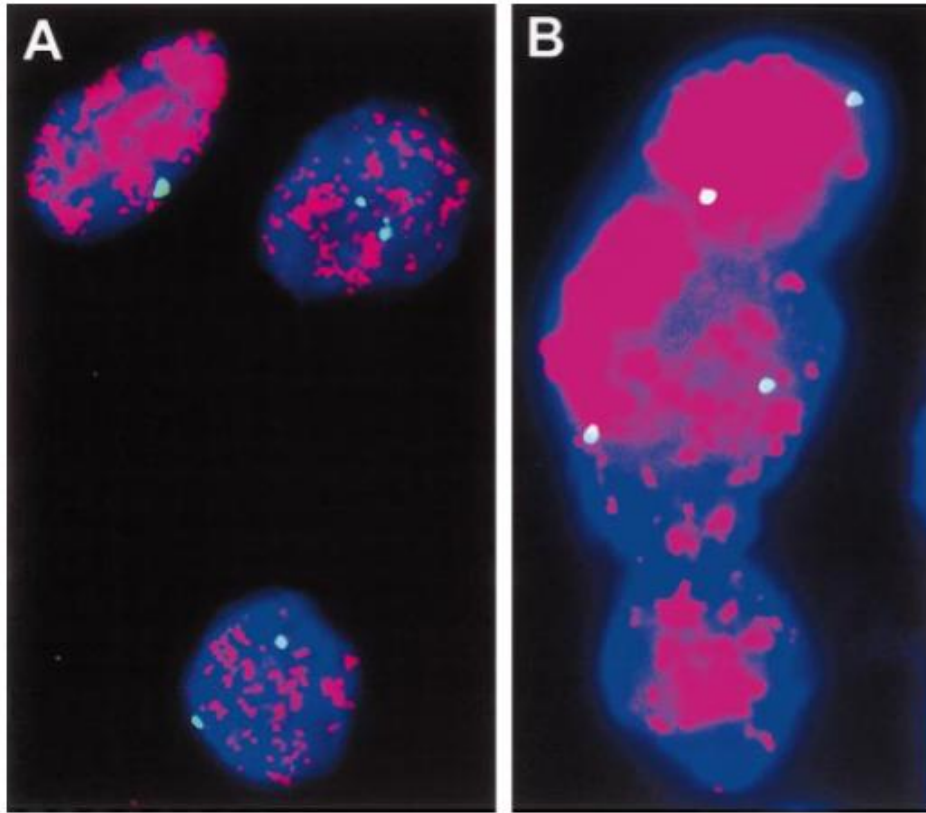


Figure 1. A, MYCC amplification (red) and centromere of chromosome 9 (green) on paraffin section. B, MYCN amplification on paraffin section (red) and the centromere of chromosome 9 (green).

„double-minutes“

„homogeneously staining regions“

MYCC and MYCN Oncogene Amplification in Medulloblastoma

A Fluorescence In Situ Hybridization Study on Paraffin Sections From the Children's Oncology Group

Naji Aldosari, PhD; Sandra H. Bigner, MD; Peter C. Burger, MD; Laurence Becker, MD; James L. Kepner, PhD; Henry S. Friedman, MD; Roger E. McLendon, MD

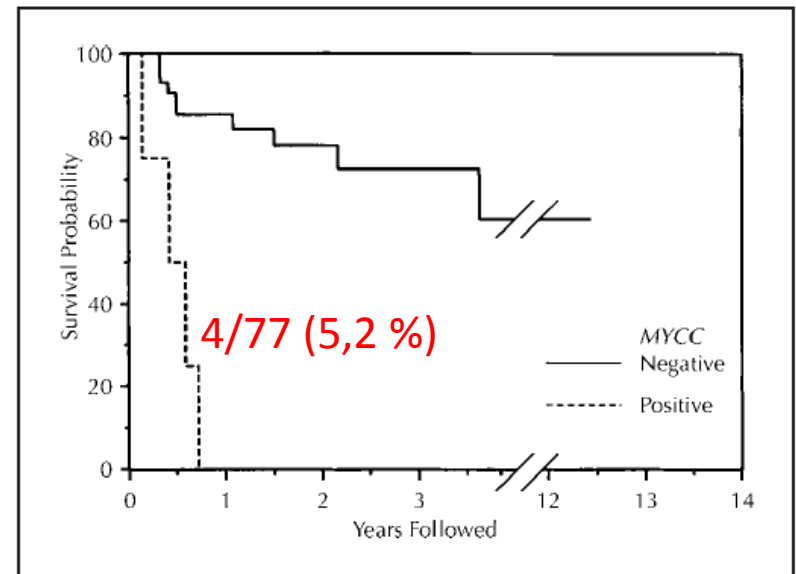


Figure 3. Survival curve comparing survival times of patients whose tumors exhibited MYCC amplification (dotted line) with those from patients with normal MYCC status (straight line).

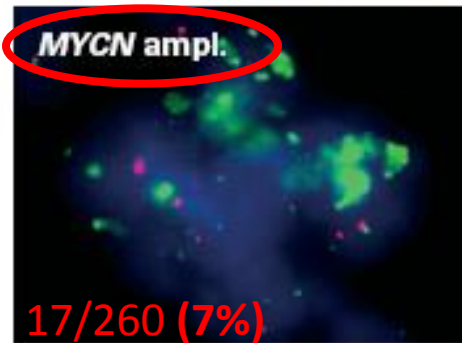
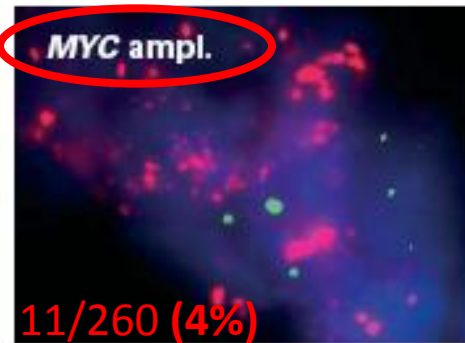
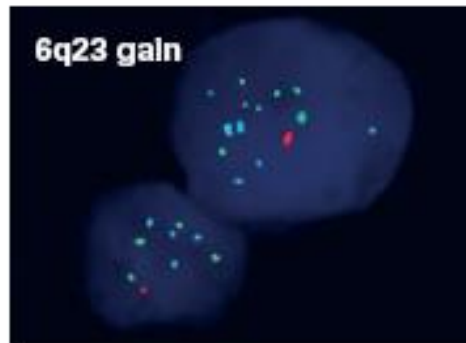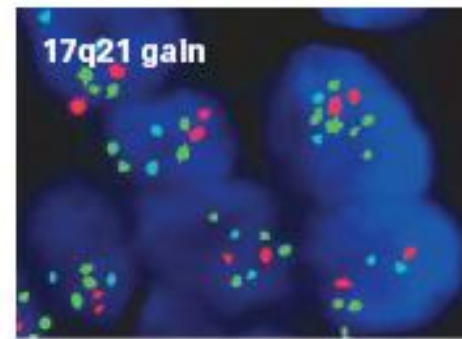
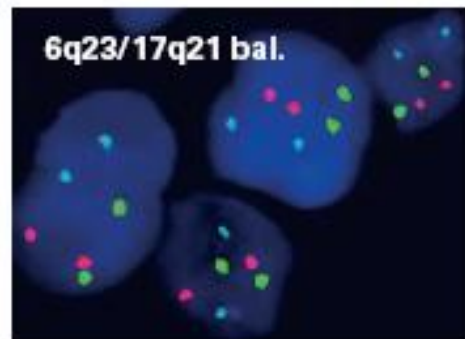
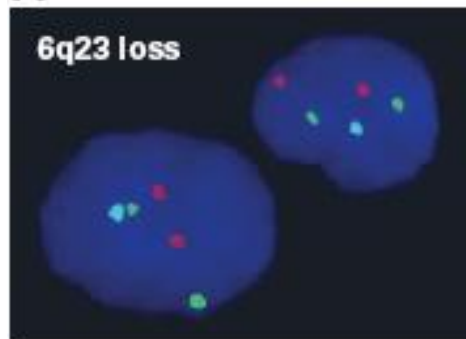
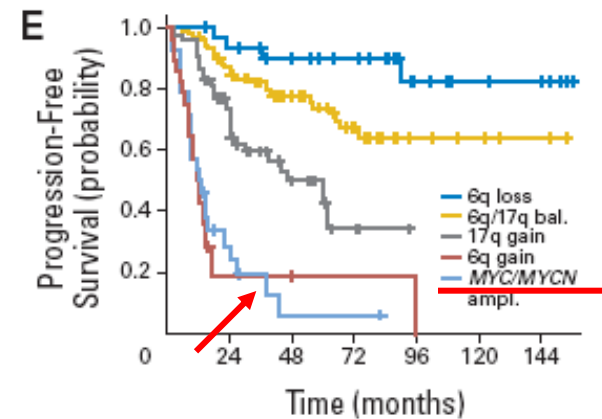
Outcome Prediction in Pediatric Medulloblastoma Based on DNA Copy-Number Aberrations of Chromosomes 6q and 17q and the *MYC* and *MYCN* Loci

Stefan Pfister, Marc Remke, Axel Benner, Frank Mentrzyk, Grischa Toedt, Jörg Felsberg, Andrea Wittmann, Frauke Devens, Nicolas U. Gerber, Stefan Joos, Andreas Kulozik, Guido Reifenberger, Stefan Rutkowski, Otmar D. Wiestler, Bernhard Radlwimmer, Wolfram Scheurlen, Peter Lichter, and Andrey Korshunov

VOLUME 27 · NUMBER 10 · APRIL 2009

JOURNAL OF CLINICAL ONCOLOGY

ORIGINAL REPORT



MYCC/MYCN considered amplified, when more than 10% of tumor cells exhibited:

(i) more than 8 signals of the probe

(ii) innumerable clusters

11/260 (4%)

17/260 (7%)

n = 260

Variable	Patients (n = 260)		Estimated 5-Year OS (%)	95% CI (%)	Log-Rank Test, Adjusted P
	No.	%			
<i>MYC/MYCN</i>					< .001
Amplified	28	11	13	3 to 33	
Not amplified	232	89	77	70 to 83	

WNT signální dráha

jaderná akumulace beta-cateninu

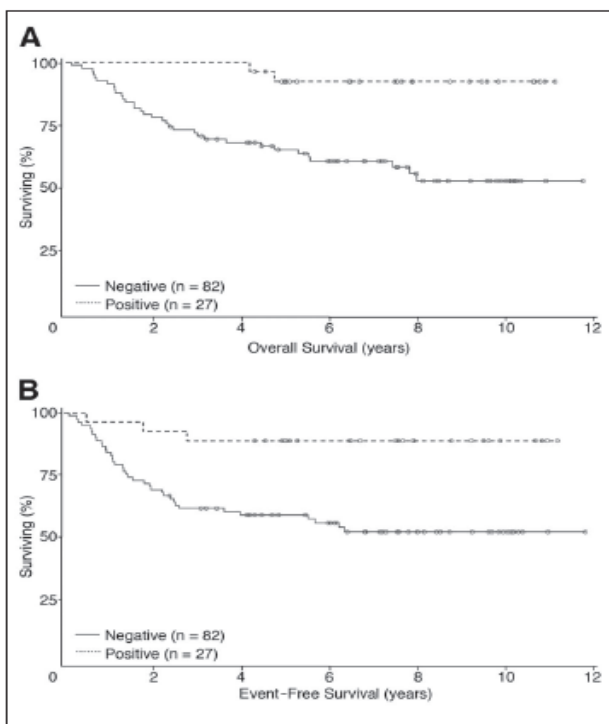
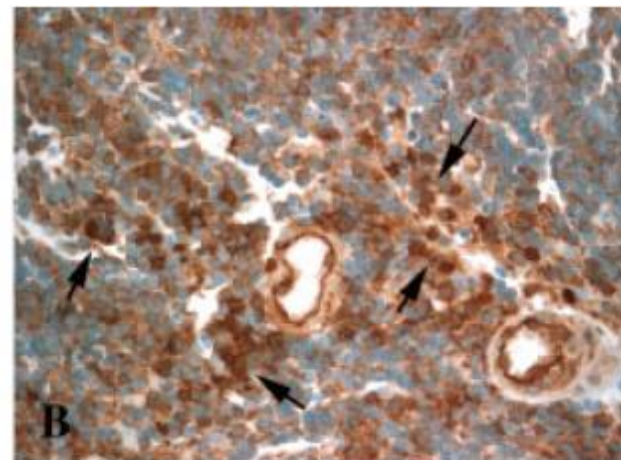
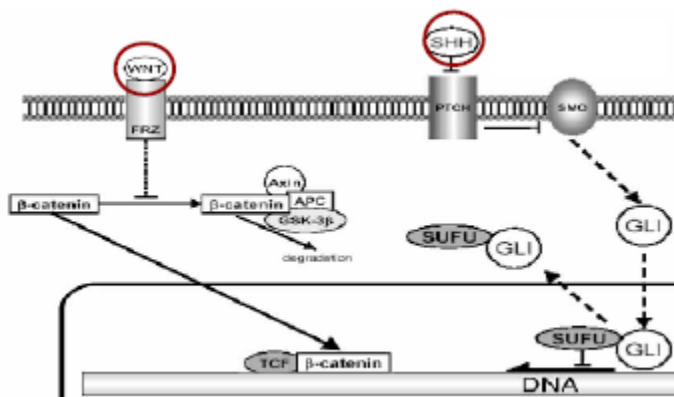


Fig 2 Kaplan-Meier overall (A) and event-free (B) survival curves for children with β -catenin nucleopositive/nucleonegative medulloblastomas ($P = .0015$ for OS, $P = .0026$ for EFS; logrank tests).

VOLUME 23 · NUMBER 31 · NOVEMBER 1 2005

JOURNAL OF CLINICAL ONCOLOGY

ORIGINAL REPORT

β -Catenin Status Predicts a Favorable Outcome in Childhood Medulloblastoma: The United Kingdom Children's Cancer Study Group Brain Tumour Committee

David W. Ellison, Olabisi E. Onilude, Janet C. Lindsey, Meryl E. Lusher, Claire L. Weston, Roger E. Taylor, Andrew D. Pearson, and Steven C. Clifford

cca 1/4 případů vykazuje jadernou akumulaci

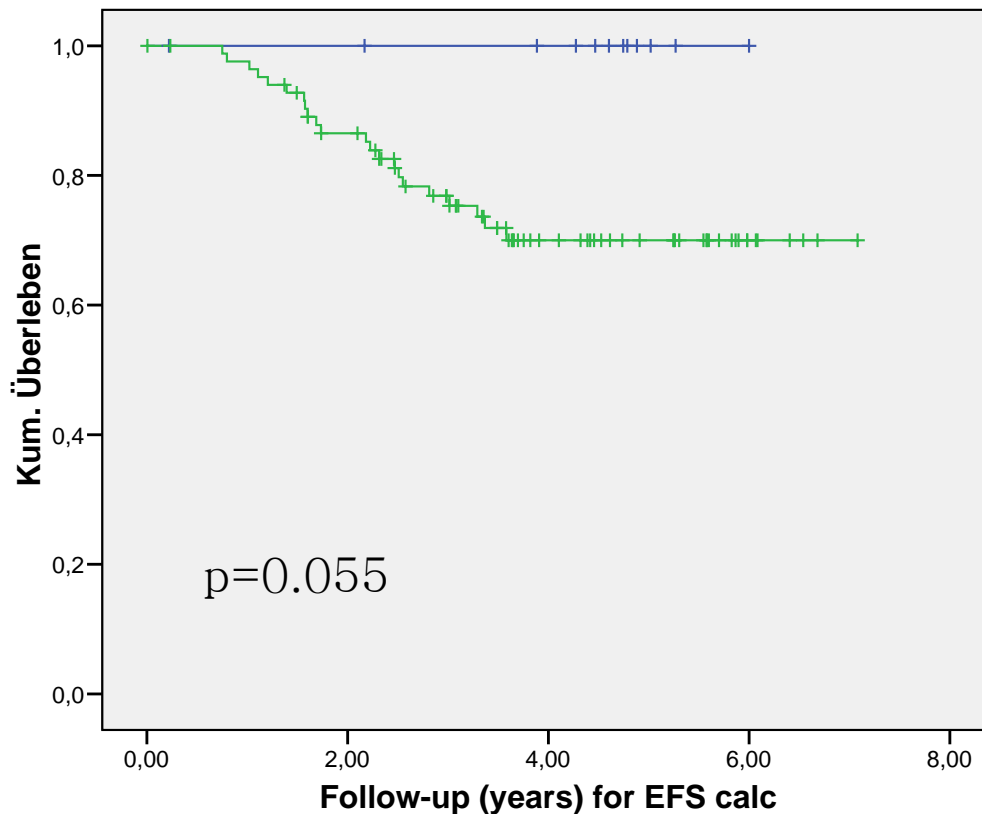
dvě a více nezávislých studií:

- velkobuněčný MB / těžká anaplasie (LC/A)
- MYC (c-myc, N-myc) amplifikace
- Jaderná akumulace beta-cateninu
- Desmoplasie (děti pod 3 roky)

PNET4 Biological Markers

HIT-Series (n=173 in total analysis)

Überlebensfunktionen



Favorable (0/12): 5 yr EFS 100%:

- no LCA
- β -catenin +
- no myc amplif (PCR)
- no residual TU > 1.5

Non favorable (22/85): 5 yr EFS 70%

> 3 ROKY
Bez
rezidua,
<1.5cm²

M0

Koncept vznikající Phase II studie, SIOP-E (Rutkowski et al.)

PACIENTI KLINICKY STANDARDNÍHO RIZIKA

Nízké riziko (PNET-5 draft)

Redukce

Radioterapie

(CSI 23,4Gy, IF, no VCR)

Chemoterapie

(redukce)

Vysoké riziko (PNET-6 draft)

Intensifikace

Radioterapie

±Chemoterapie

Chemoterapie

PNET 5:

OP

RT 54 Gy (inv. field)
23,4 Gy CSA (no VCR)

ABABAB

A: Cisplatin 70 mg/m² day 1, CCNU 75 mg/m² day 1, VCR 1.5 mg/m² days 1, 8 and 15

B: Cyclophosphamide (2 x 1000 mg/m² days 1-2), VCR 1.5 mg/m² (day 1)

Interval after cycle A: 6 weeks, after cycle B: 3 weeks

=> total duration of chemo: 27 weeks (PNET5)

	PNET4	PNET5
cDDP	560 mg/m ²	210 mg/m ²
CCNU	600 mg/m ²	225 mg/m ²
VCR	45 mg/m ² (incl 6x with RT)	13.5 mg/m ²
CPM	-	6 g/m ²

Kritéria příznivého biologického profilu splní cca 10 % všech meduloblastomů standardního rizika

Logistika: CENTRÁLNÍ REVIEW , SPOLEČNÉ LABORATORNÍ POSTUPY-SOP

Operace

Nativní tkáň nádoru

**Zhodnocení patologem
ODDĚLENÍ TKÁŇĚ
PRO BIOLOGICKÉ
STUDIE**

Definitivní histologie

**beta-catenin IHC
LC/A**

- Sterilní odběr reprezentativního vzorku tkáně do kultivačního média

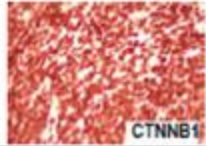
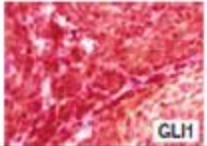
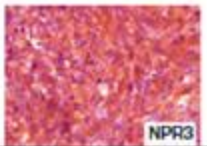
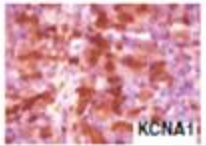
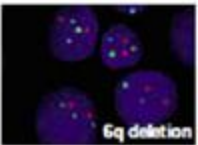
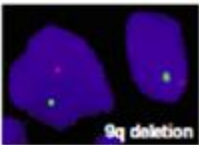
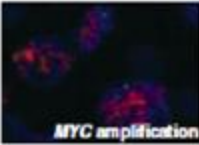
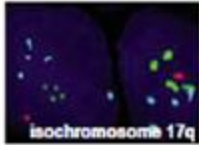
Kultivace tkáně pro metafázní analýzy

G-banding, SKY

- Zamražení tkáně v tekutém dusíku a následné uchování při -86°C

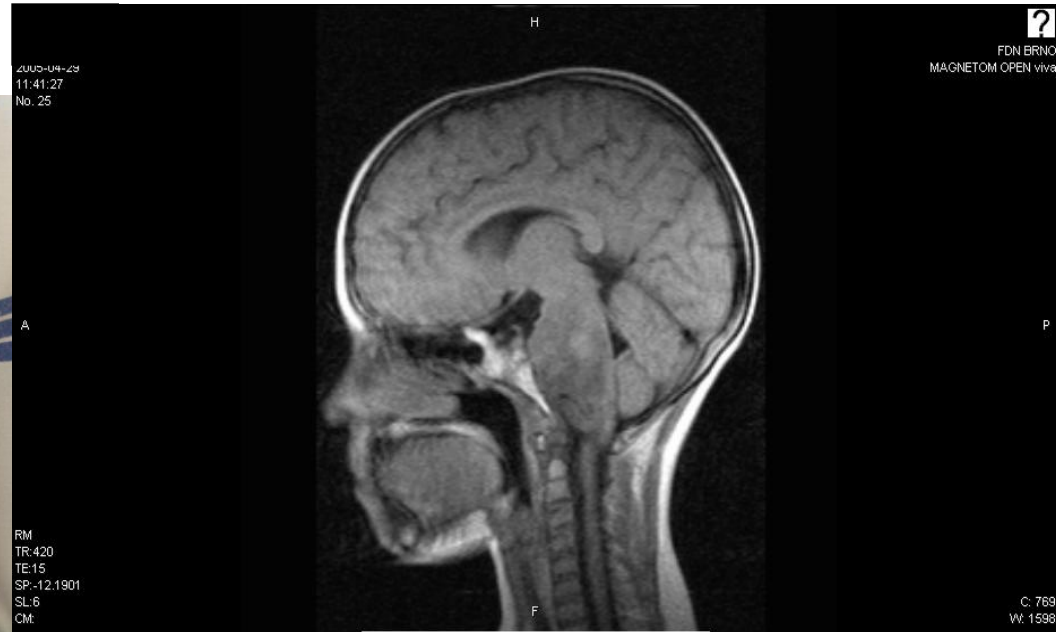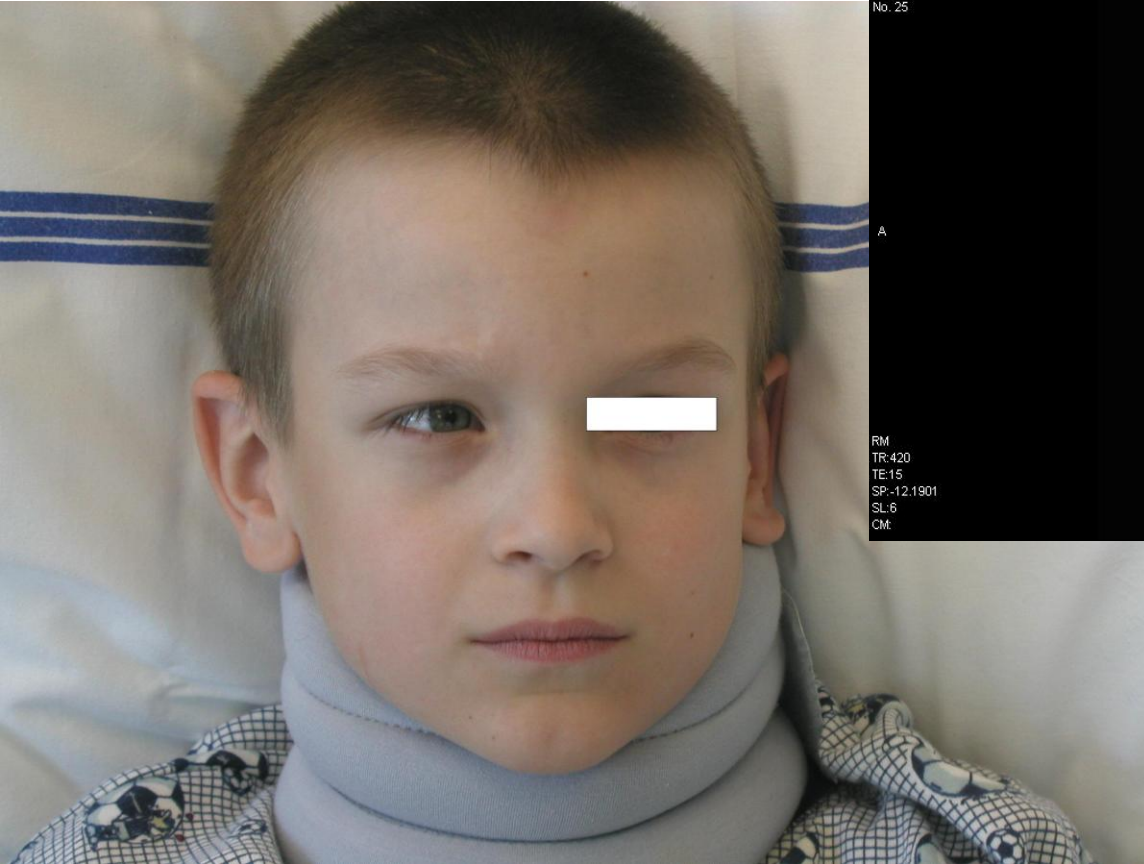
FISH

Zahájení léčby do 3(4) týdnů od dg !

Podtyp	<i>Kool Northcott</i>	A WNT	B SHH	E Skupina C	CD Skupina D
Expresní profil		WNT / TGF signaling NOTCH / PDGF signaling	SHH signaling NOTCH / PDGF signaling	Fotoreceptorové markery	Neuronální a fotoreceptorové markery
		Cell cycle proteins ↑  CTNNB1	Cell cycle proteins ↑  GLI1	Cell cycle proteins ↑  NPR3	 KCNA1
Genetická charakteristika		- 6 CTNNB1 mutations  6q deletion	- 9q MYCN ampl. PTCH / SMO / SUFU mutations  9q deletion	i(17q), -X, +18 MYC ampl.  MYC amplification	i(17q), - 8, -X, +18 MYCN ampl.  isochromosom 17q
Podtyp		Klasický	Desmoplastický Klasický	Klasický/ anaplastický	Klasický/ anaplastický
Metastazování		Zřídka metastatický	Zřídka metastatický	Často metastatický	Často metastatický
Věk		Starší děti	Pod 3 r., dospělý	Mladší děti	Děti
Prognóza		Velmi dobrá	Pod 3 r. - uspokojivá Starší – středně dobrá	Špatná	Střední

	Relativní incidence	Věk (roky)
<u>Astrocytomy, low-grade</u> , z toho:	35 %	2–10
– supratentoriální lokalizace	13 %	>6
– infratentoriální lokalizace	22 %	2–10
Astrocytomy, high-grade , (anaplastický astrocytom a multiformní glioblastom)	8 %	<1, >6
<u>Nádory mozkového kmene</u>	8 %	3–9
Oligodendrogliom	2 %	<6
<u>Meduloblastom</u> a další nádory embryonální histologie (supratentoriální primitivní neuroektodermální nádor, PNET, a atypický teratoid/rhabdoidní nádor, AT/RT);	20 %	1–10
<u>Ependymom</u> , z toho:	8–10 %	>6 1–5
– supratentoriální lokalizace	5 %	
– infratentoriální lokalizace	3 %	
<u>Kraniofaryngeom</u>	7 %	8–14
Nádory glandula pinealis a germinální nádory CNS	4 %	<2, >6
Nádory plexus choroideus	2 %	<1
Další: např. gangliogliom , DNET , centrální neurocytom, meningeom etc.	< 2%	

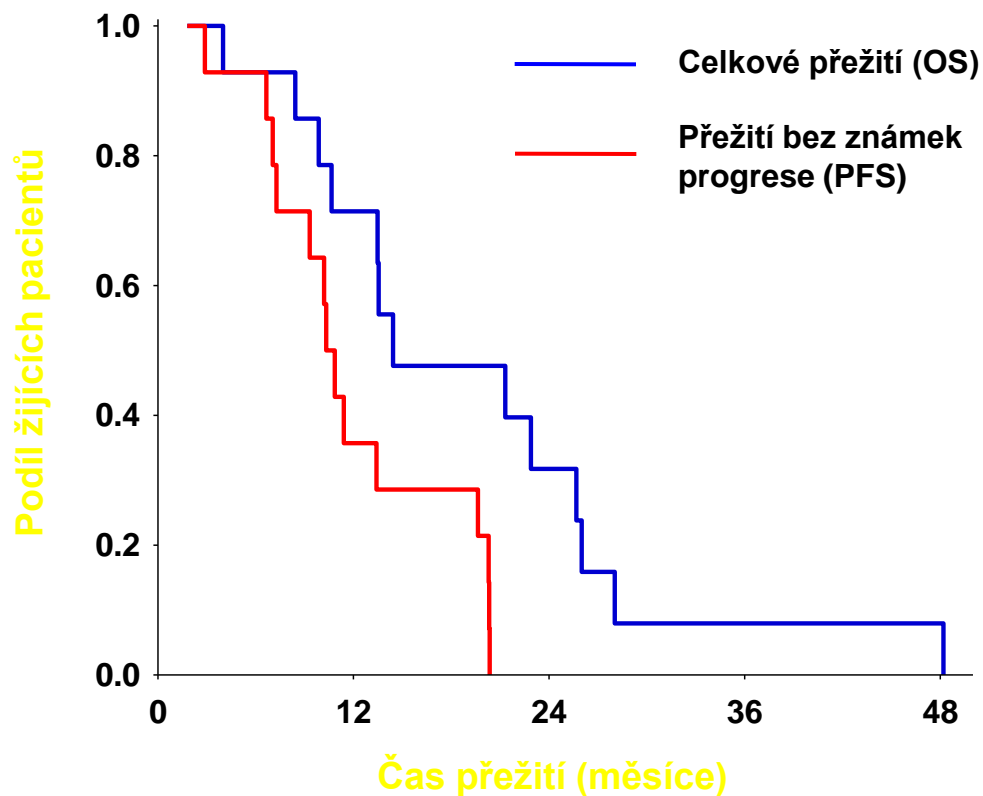
Difuzní gliomy mozkového kmene



5 letý chlapec s 10 denní historií ataxie, strabismu l. dx., poruchy řeči a polykání

- – **difúzní pontinní gliomy**, 8 % nádorů CNS dětí, representují 80 % všech pediatrických tumorů mozkového kmene, **inoperabilní, léčba se zahajuje na základě typického nálezu na MRI**
- medián přežití do progresu činí cca 6 měsíců, méně než 10 % dětí přežívá dva roky od diagnózy

Celkové přežití (OS) a přežití bez známek progresu (PFS)

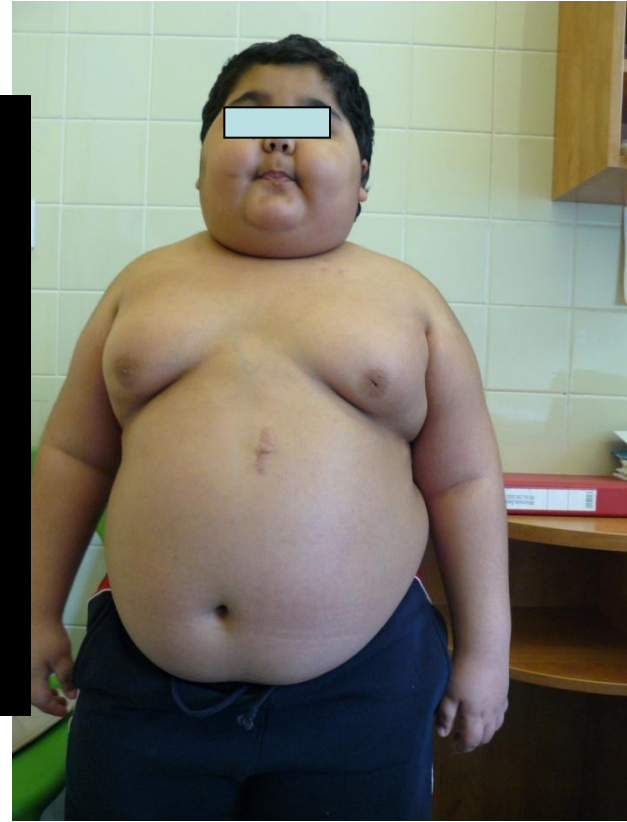
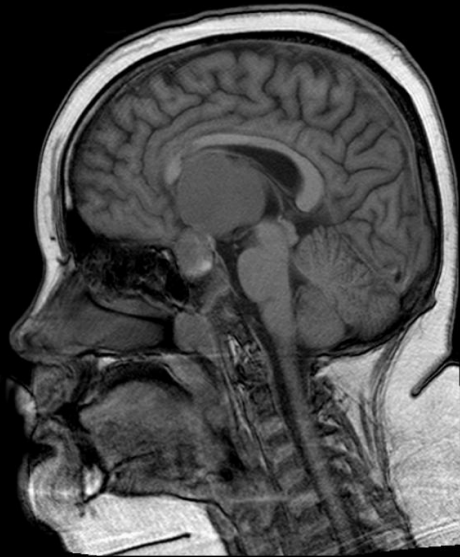
1leté OS = 71,4%, 2leté OS = 31,7%

Medián PFS: 10,3 měsíců, 1leté PFS = 35,7%, 2leté PFS = 0,0%

	Relativní incidence	Věk (roky)
<u>Astrocytomy, low-grade</u> , z toho:	35 %	2–10
– supratentoriální lokalizace	13 %	>6
– infratentoriální lokalizace	22 %	2–10
Astrocytomy, high-grade , (anaplastický astrocytom a multiformní glioblastom)	8 %	<1, >6
<u>Nádory mozkového kmene</u>	8 %	3–9
Oligodendrogliom	2 %	<6
<u>Meduloblastom</u> a další nádory embryonální histologie (supratentoriální primitivní neuroektodermální nádor, PNET, a atypický teratoid/rhabdoidní nádor, AT/RT);	20 %	1–10
<u>Ependymom</u> , z toho:	8–10 %	>6 1–5
– supratentoriální lokalizace	5 %	
– infratentoriální lokalizace	3 %	
<u>Kraniofaryngeom</u>	7 %	8–14
Nádory glandula pinealis a germinální nádory CNS	4 %	<2, >6
Nádory plexus choroideus	2 %	<1
Další: např. gangliogliom , DNET , centrální neurocytom, meningeom etc.	< 2%	

- **kraniofaryngeom**– 6–9 % primárních nádorů CNS dětí– bimodální věková distribuce, v dětství mezi 5–10 rokem, v dospělosti mezi 50–65 rokem věku
- **nádor vyrůstá v selární a supraselární oblasti** – histologicky benigní nádor, ale maligní svojí lokalizací a růstem (destrukce okolních struktur)–
- **terapie neurochirurgickou resekcí** (agresivní chirurgický přístup by však neměl být volen pro svoji morbiditu), u inkompletně resekovaných následuje radioterapie– neuroendokrinní poruchy u intraselárního postižení, oční poruchy u prechiasmatického postižení



9letý chlapec, 3 letá anamnéza progresivní obezity, ztráty zraku, růstové retardace, diabetes insipidus

Poškození kritických struktur CNS nádorem nebo nežádoucím následkem neurochirurgického či radioterapeutického zákroku.

Poškození endokrinní

Poškození zrakové

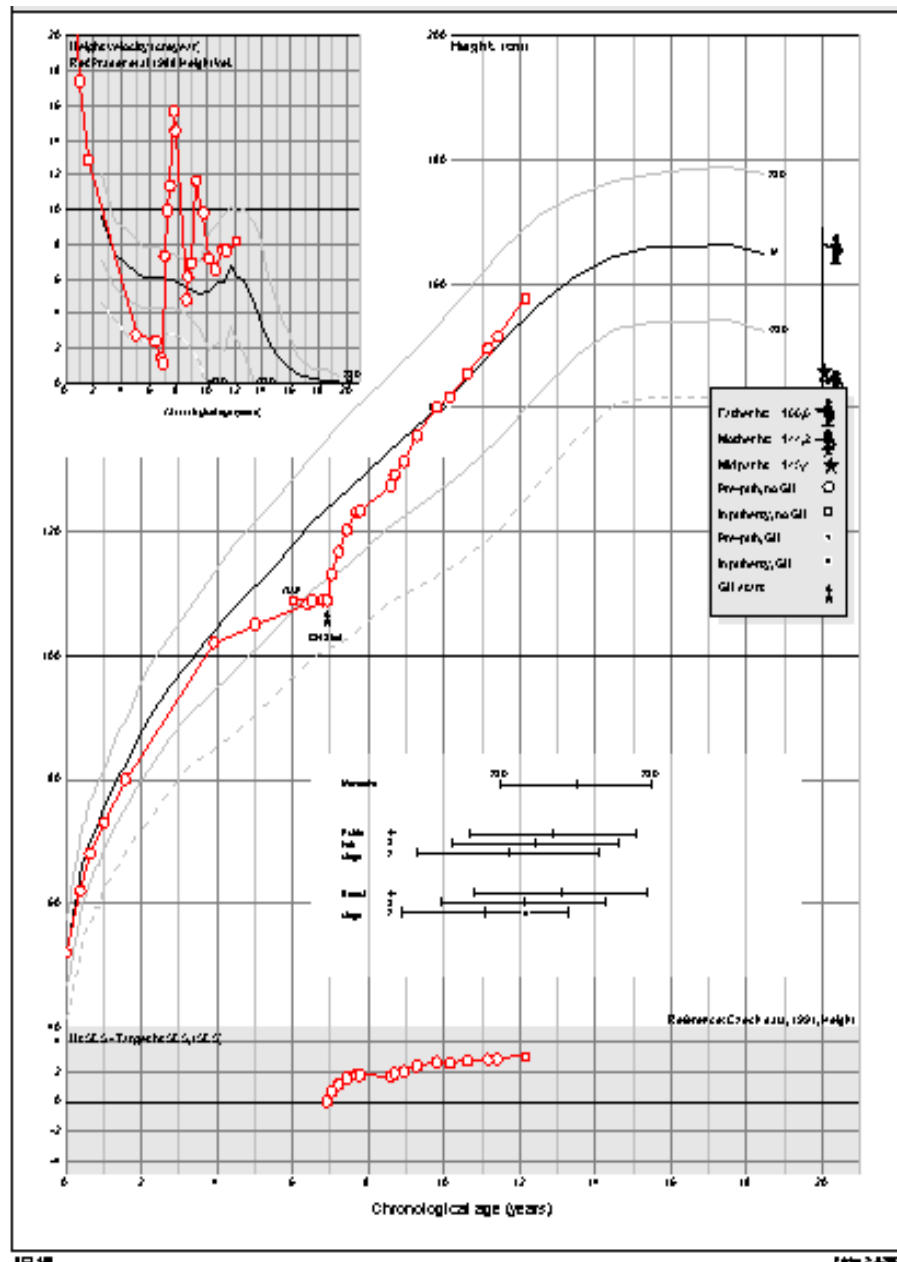
Poškození hypotalamické

Porucha růstu předchází diagnosu KF

Parciální/kompletní hypopituitarismus
Diabetes insipidus

Hypotalamické poruchy:

Hyperfagie a nekontrolovaná obezita,
Poruchy žízně a regulace vody,
Poruchy chování a emocí, Poruchy neuropsychologické a kognitivní
Porucha termoregulace
Poruchy spánku



	Relativní incidence	Věk (roky)
<u>Astrocytomy, low-grade</u> , z toho:	35 %	2–10
– supratentoriální lokalizace	13 %	>6
– infratentoriální lokalizace	22 %	2–10
Astrocytomy, high-grade , (anaplastický astrocytom a multiforní glioblastom)	8 %	<1, >6
<u>Nádory mozkového kmene</u>	8 %	3–9
Oligodendrogliom	2 %	<6
<u>Meduloblastom</u> a další nádory embryonální histologie (supratentoriální primitivní neuroektodermální nádor, PNET, a atypický teratoid/rhabdoidní nádor, AT/RT);	20 %	1–10
<u>Ependyom</u> , z toho:	8–10 %	>6 1–5
– supratentoriální lokalizace	5 %	
– infratentoriální lokalizace	3 %	
<u>Kraniofaryngeom</u>	7 %	8–14
Nádory glandula pinealis a germinální nádory CNS	4 %	<2, >6
Nádory plexus choroideus	2 %	<1
Další: např. gangliogliom, DNET, centrální neurocytom, meningeom etc.	< 2%	

Závěr

- Nádory CNS *nejsou* časté, ale jsou nejčastější skupinou solidních nádorů u dětí, u dospělých jsou spjaty s významnou mortalitou a morbiditou
- Musí na ně **býti pamatováno v diferenciální diagnostice bolestí hlavy**, především horší-li se v čase, či vždy, je-li nově přítomen patologický neurologický nález
- **I nepatrné odchylky mohou být důležité (!)**
- **“člověk spíše nepřehlédne to, po čem aktivně pátrá“**

Závěr

- Léčebné výsledky nejsou tak špatné, za jaké bývají obecně považovány
- **Nutná je mezioborová spolupráce, „neuro-onkologický tým“**
- **Optimální je diagnostika a léčba v onkologických centrech** (efektivní diagnostika, včetně molekulárně-genetického vyšetření nádoru, což samo o sobě může mít pro léčebný a prognostický dopad)

Závěr

- Astrocytomy nízkého stupně malignity jsou v případě radikálního odstranění nádoru prognosticky příznivým onemocněním
- Pacienti s high-grade astrocytomy mají prognózu špatnou a jsou popřípadě kandidáty experimentální terapie
- Děti s meduloblastomem, ependymomem či intrakraniálním germinálním nádorem CNS mají za použití multimodální léčby více jak 70% šanci na dlouhodobé přežití
- **Kvalita přežití je jedním z cílů, především v pediatrické onkologii**