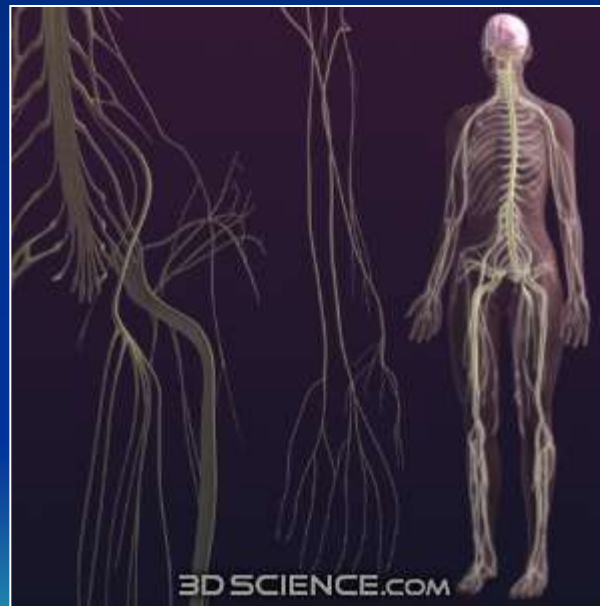

Nervová soustava



Uzpůsobená na rychlé předávání informací
Rostoucí význam ve fylogenezi – jeden z hlavních trendů ve vývoji živočichů.
Vybavená schopností zpracovávat, učit se
Základem pro chování, až po řeč, paměť, vědomí

Neuron – buňka schopná komunikovat elektricky, ale i chemicky (jako všechny buňky)

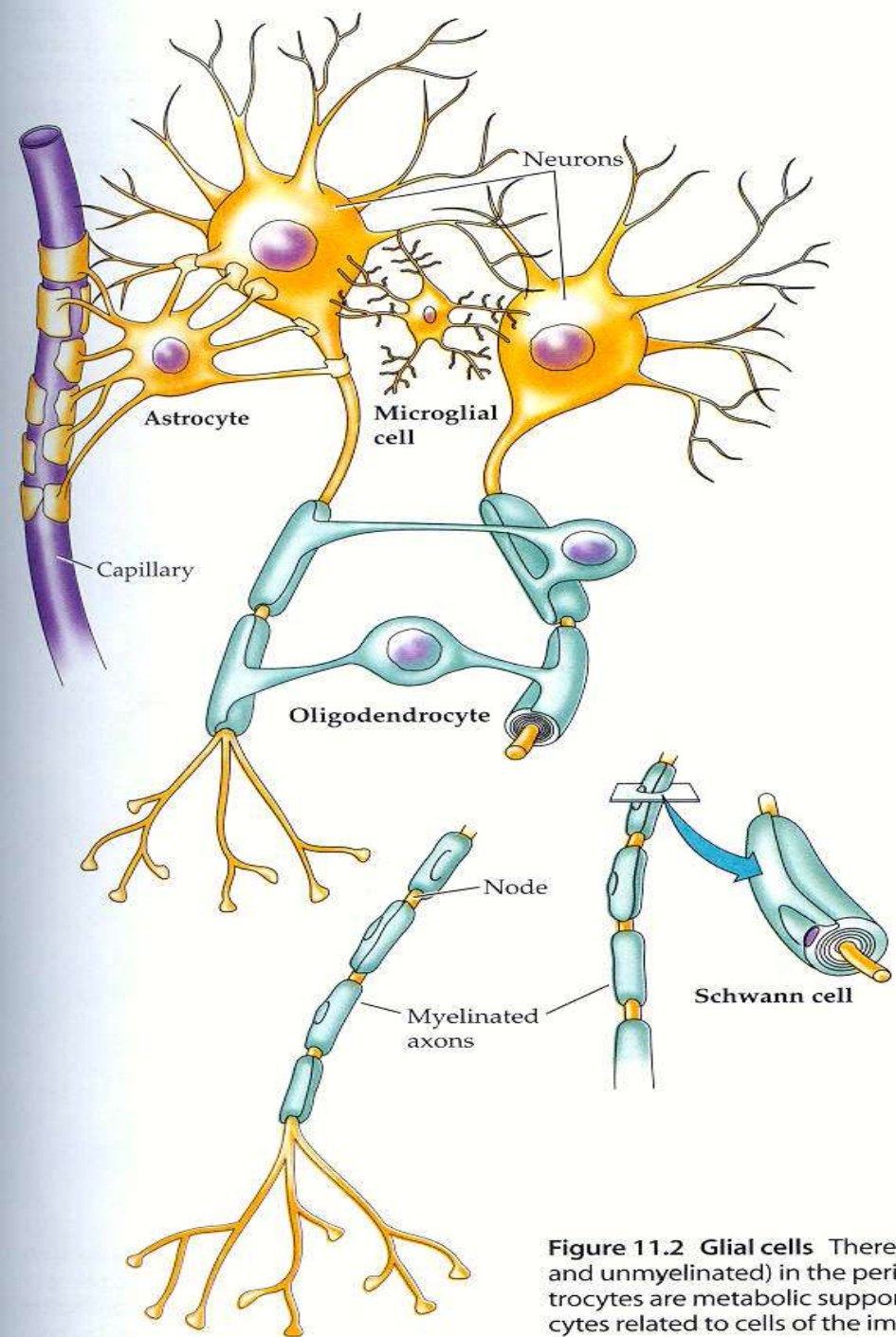
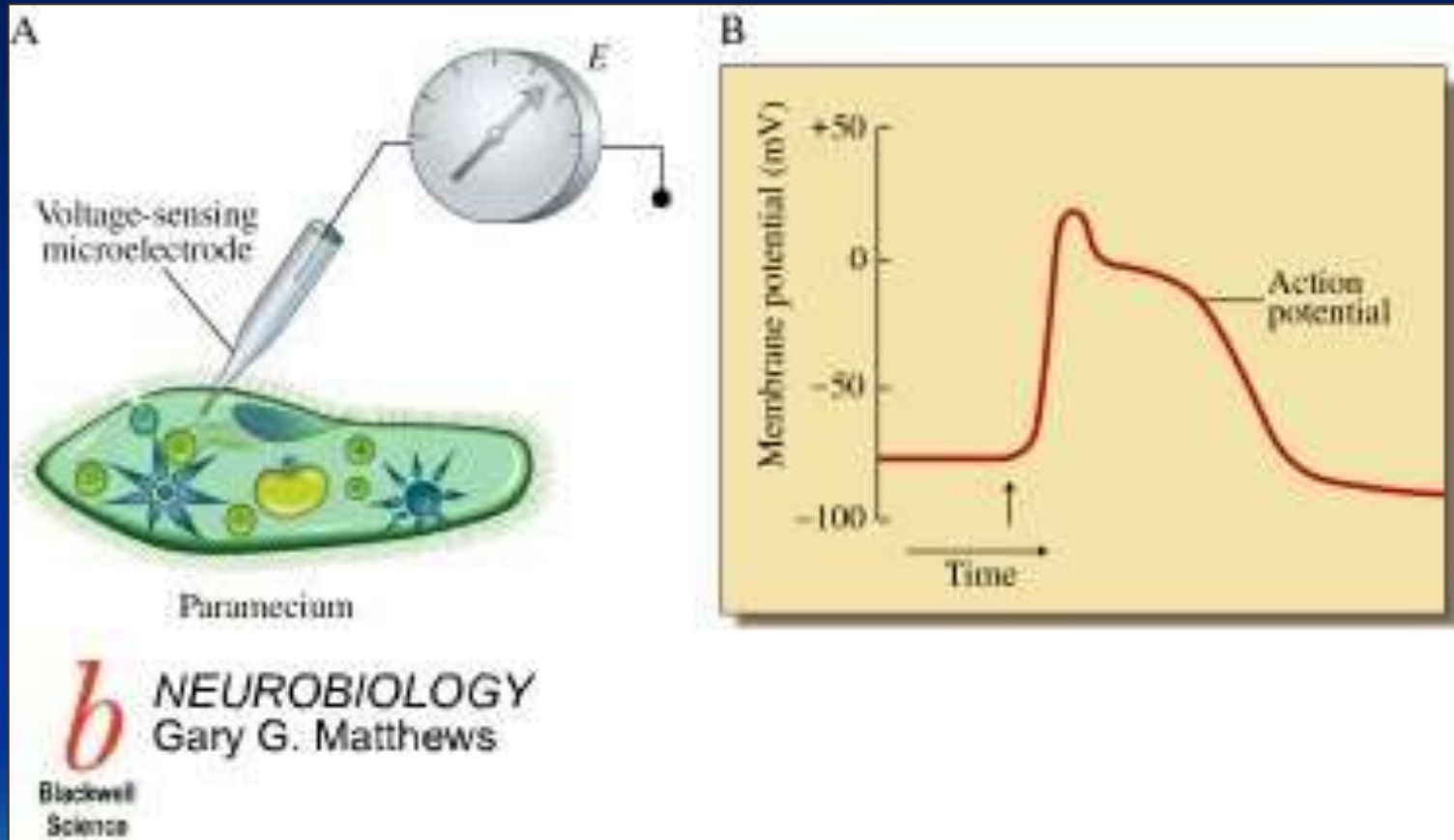


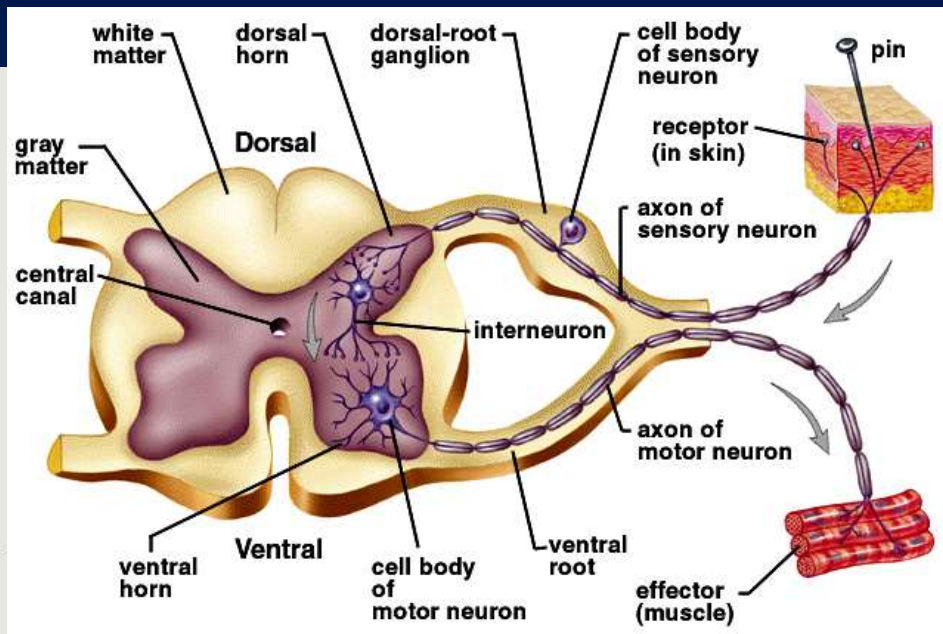
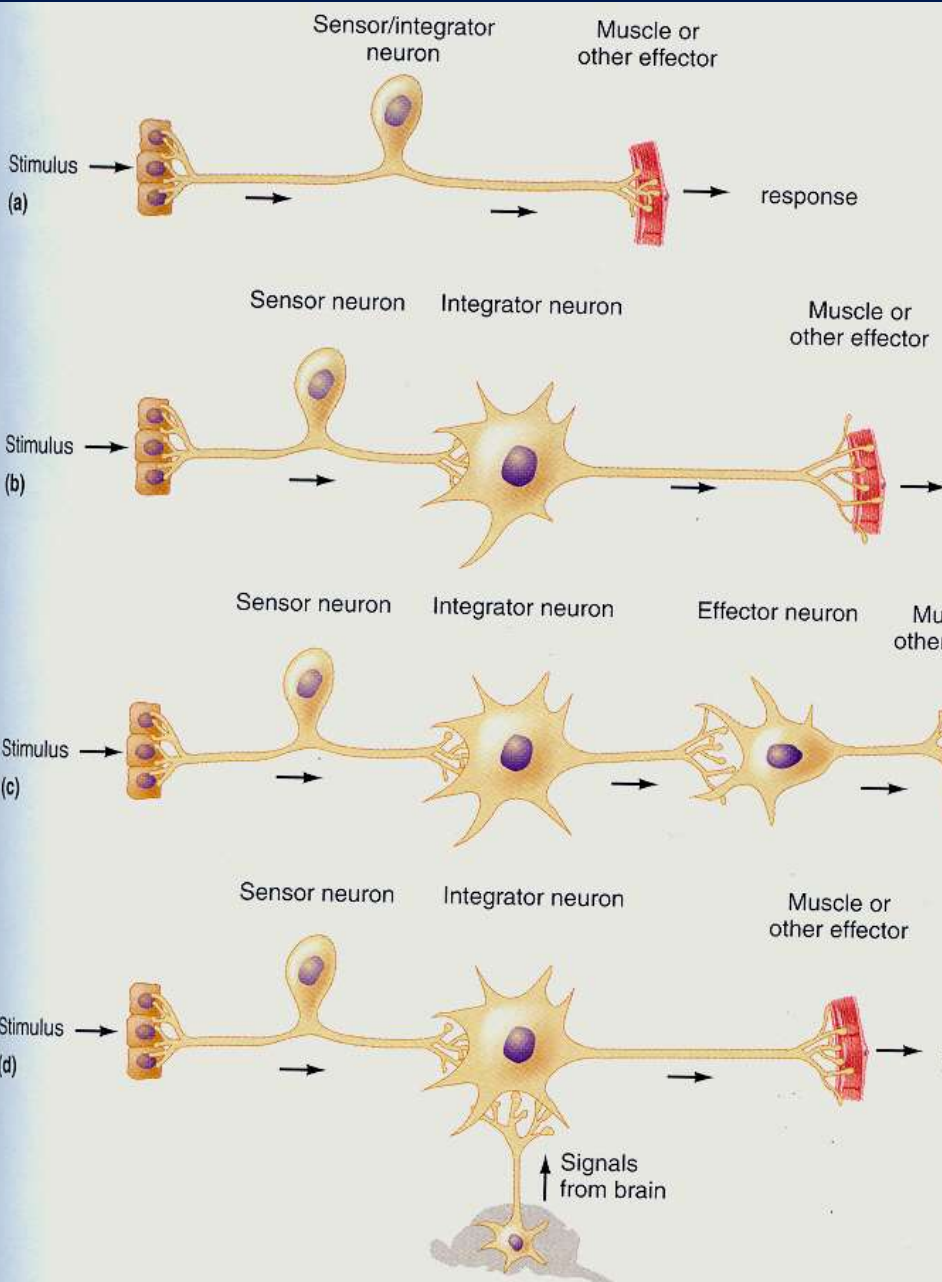
Figure 11.2 Glial cells There are several types of glial cells (and unmyelinated) in the peripheral nervous system. Astrocytes are metabolic support cells related to cells of the immune system.

Prvotní účel vzrušivých membrán.

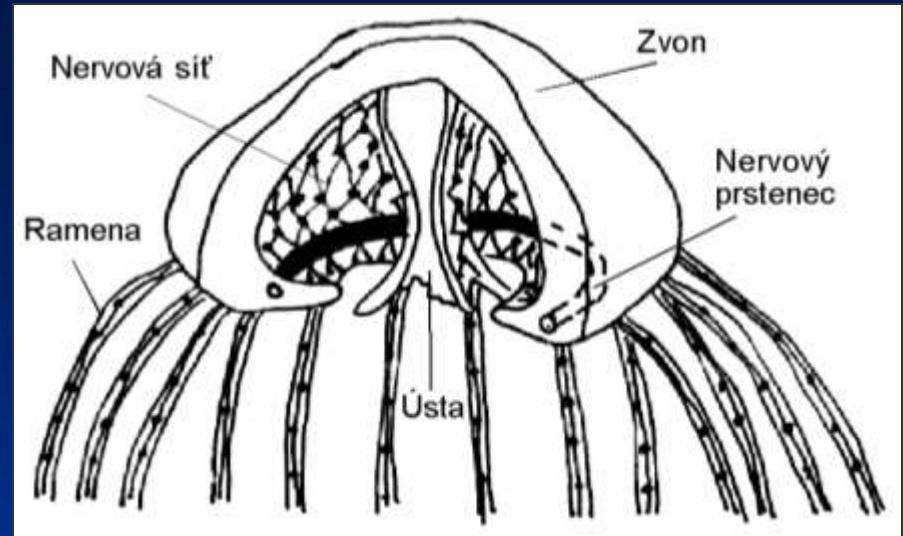
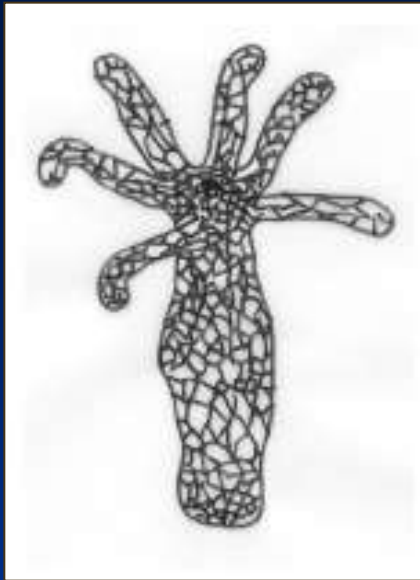
Využití elektrických impulzů pro koordinaci pohybů a signálů.



Reflexní oblouk – primární funkční jednotka.



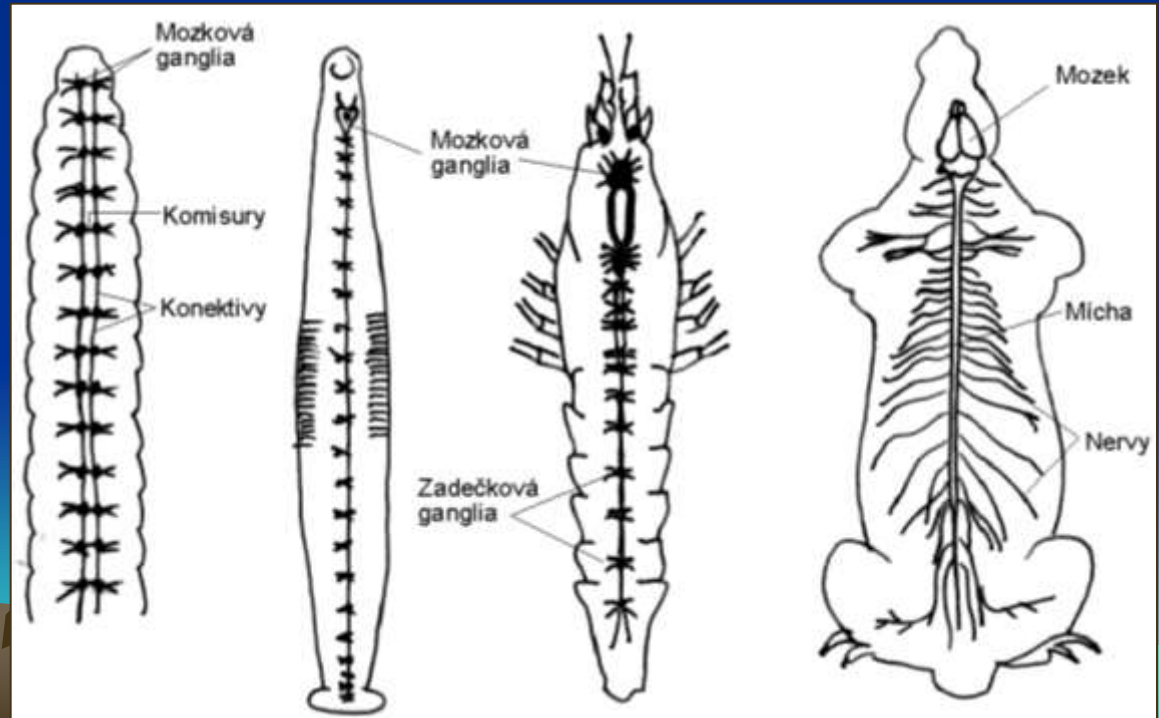
Hromadění spojů a vstupů. Shluky (uzliny), mozek.
 Přes mozek jdou informace o okolí, o stavu těla jako celku, naučené programy, anticipační programy, volně řízené chování...



Vývojové trendy:

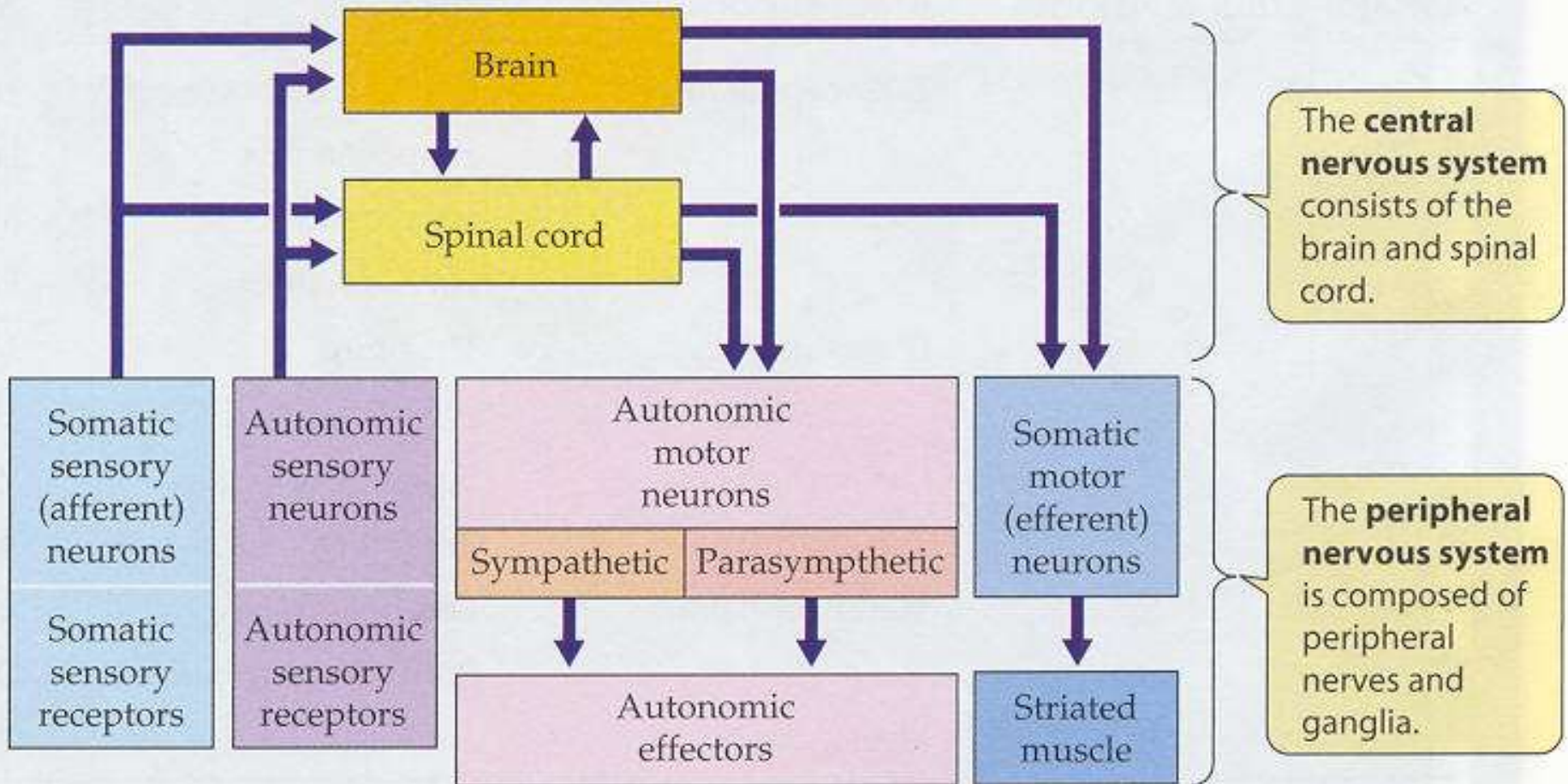
- Agregace
- Centralizace
- Cefalizace

Klesající, ale významná autonomie periferie.
Smysly, pacemakery,
nervové „dálnice“

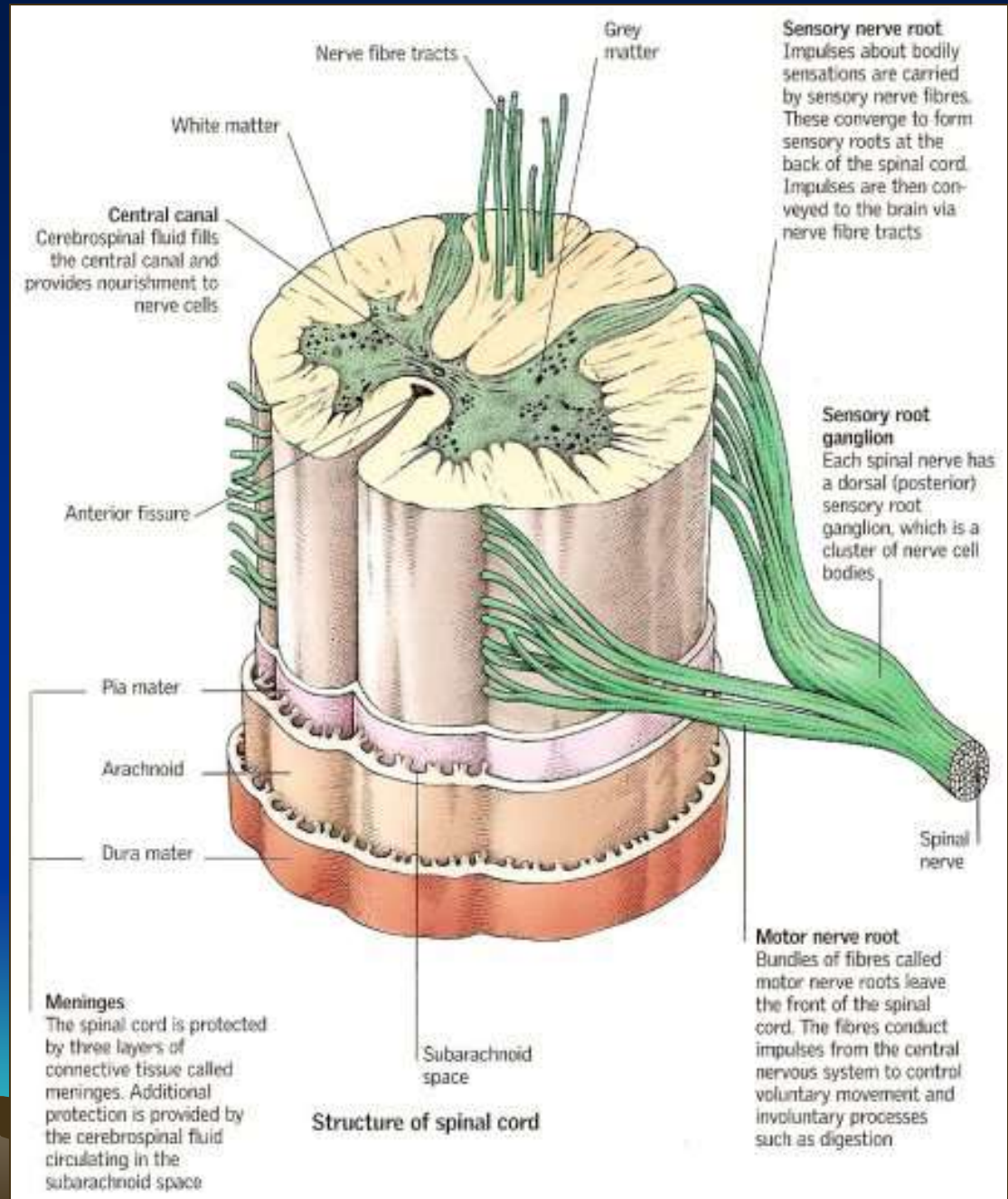


Členění nervového systému

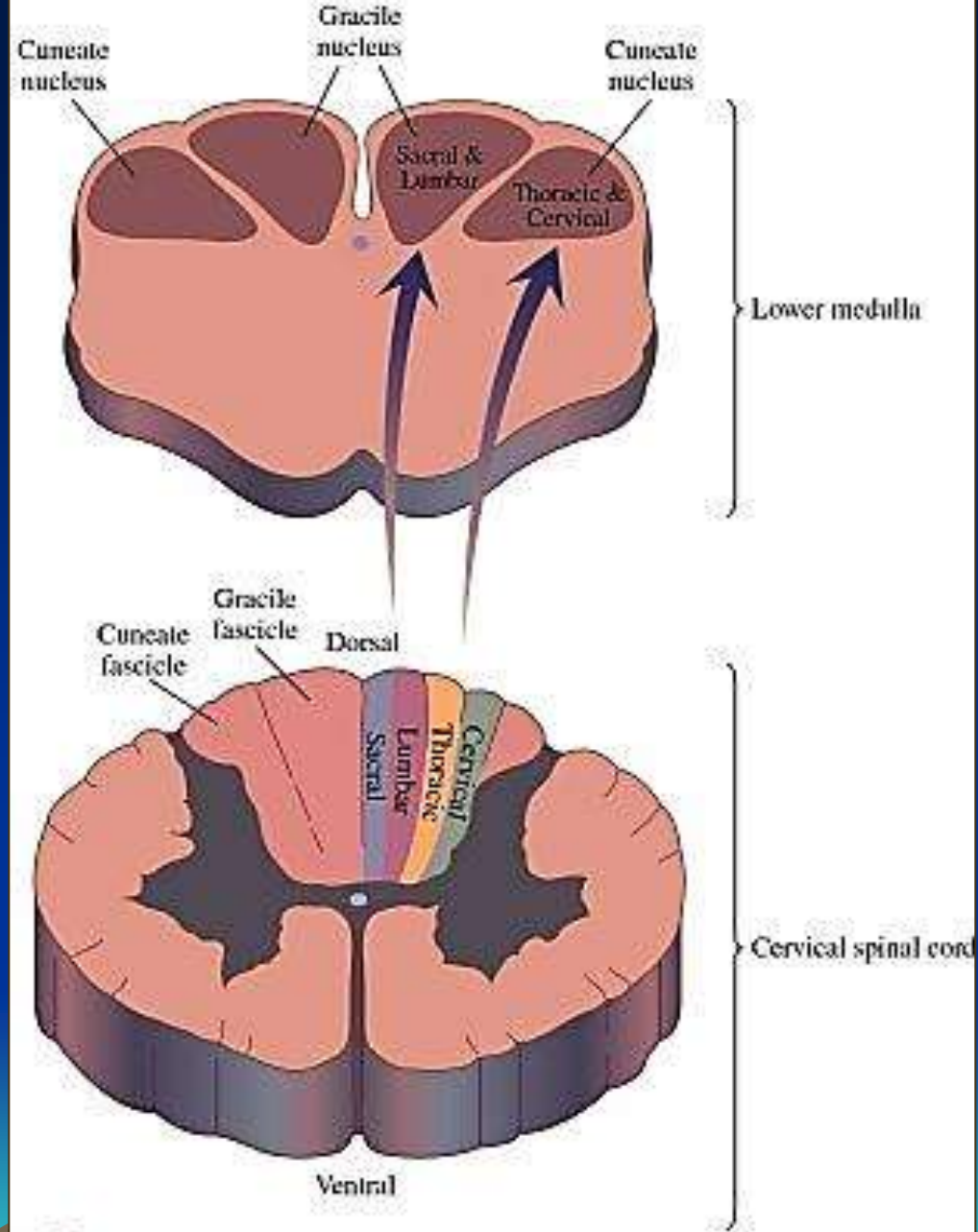
Oddělení centra x periferie a somatických x autonomních (viscerálních) fcí



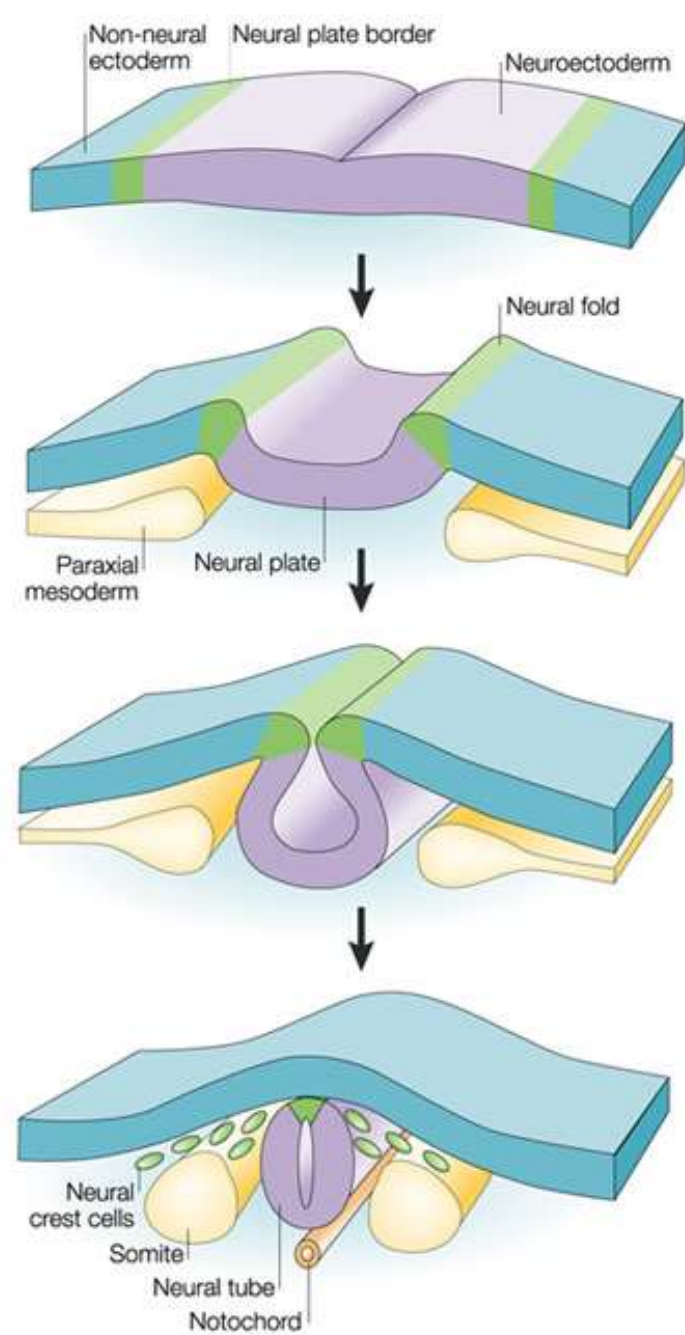
Mícha

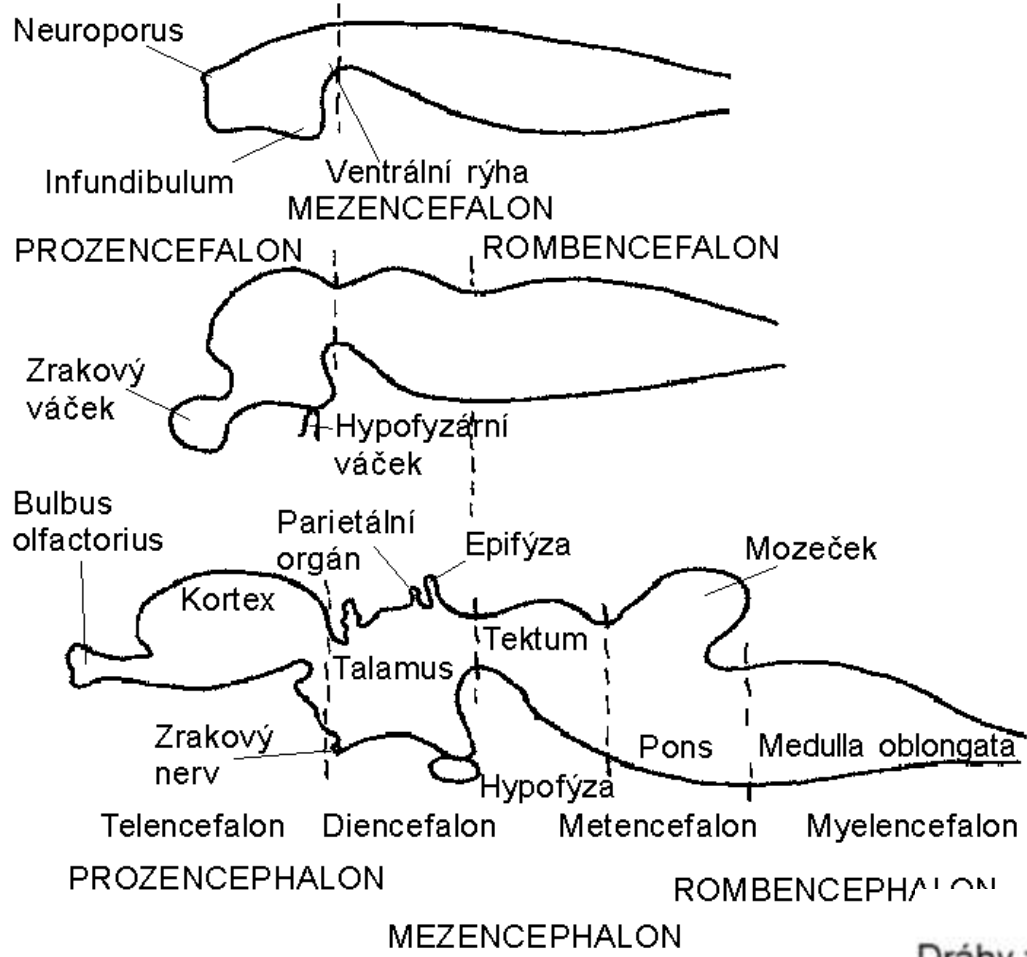


Somatotopie – Místo na těle a místo v NS



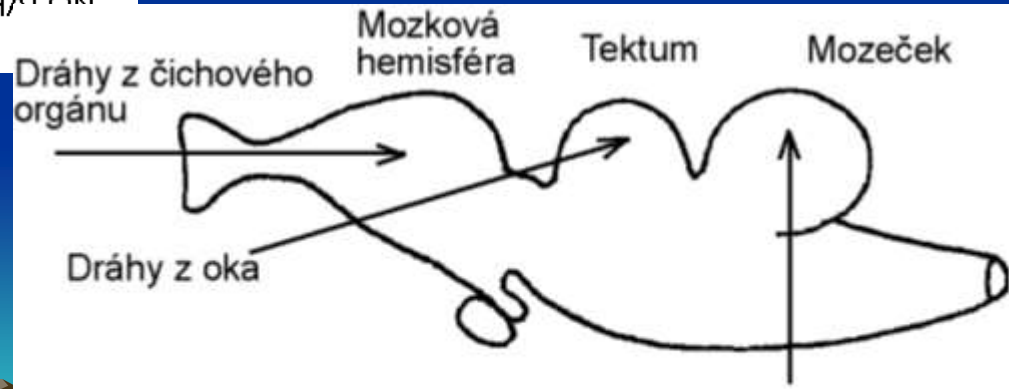
CNS se tvoří jako dutá trubice z ektodermu



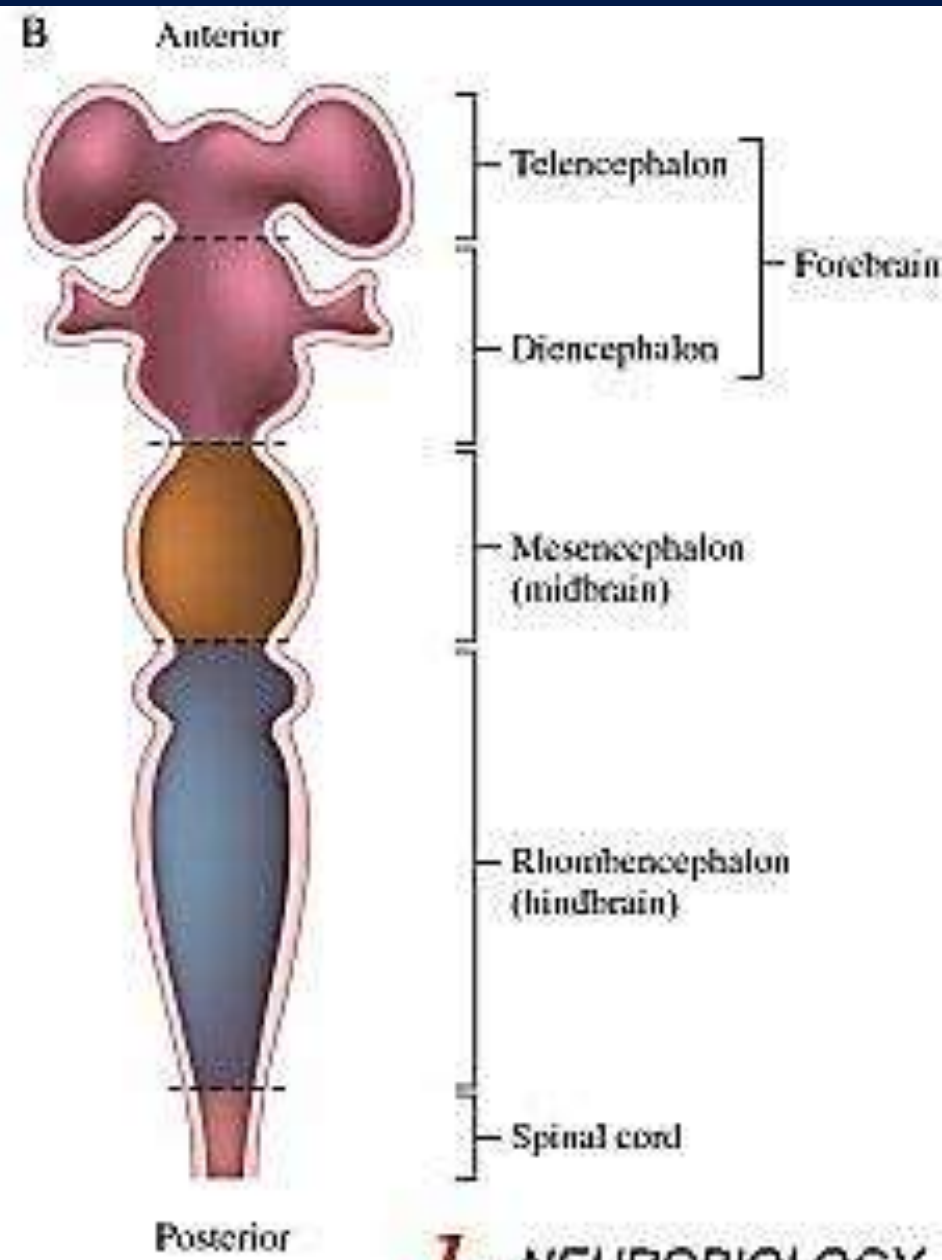
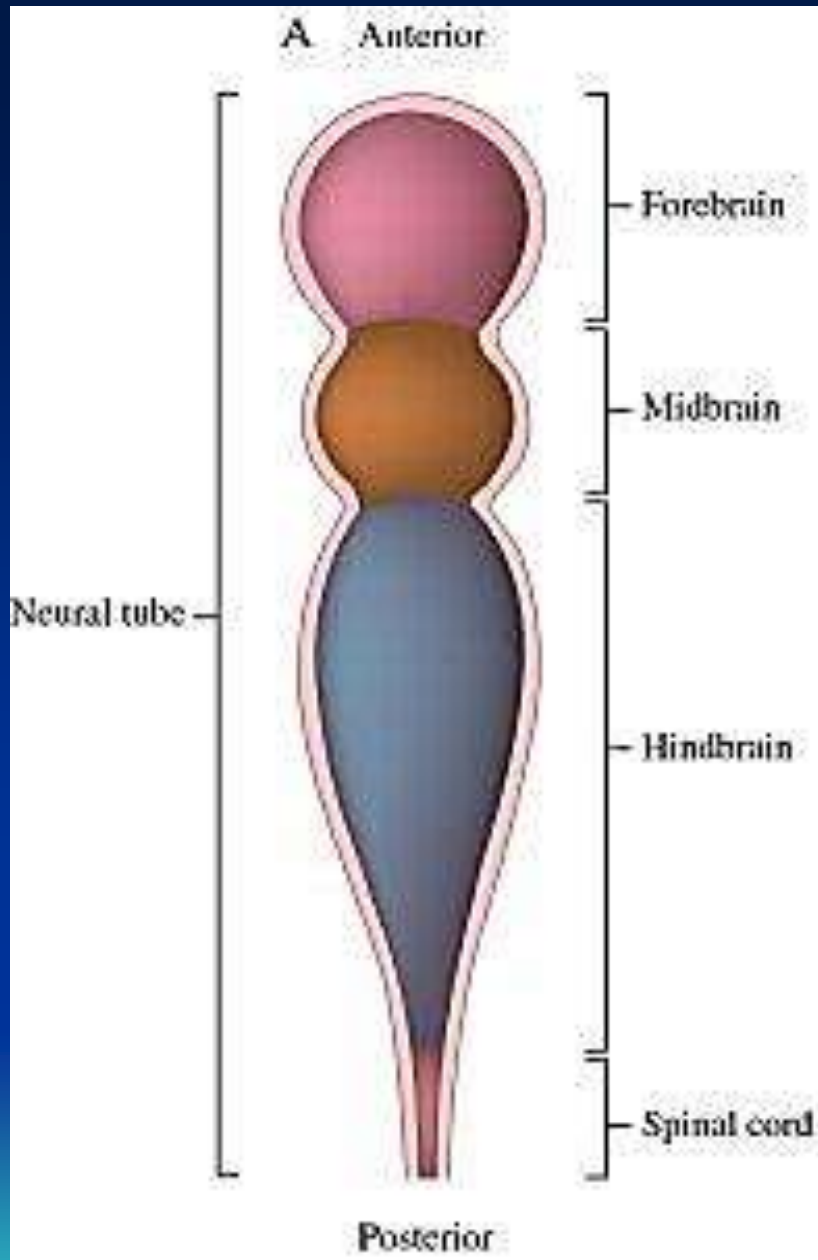


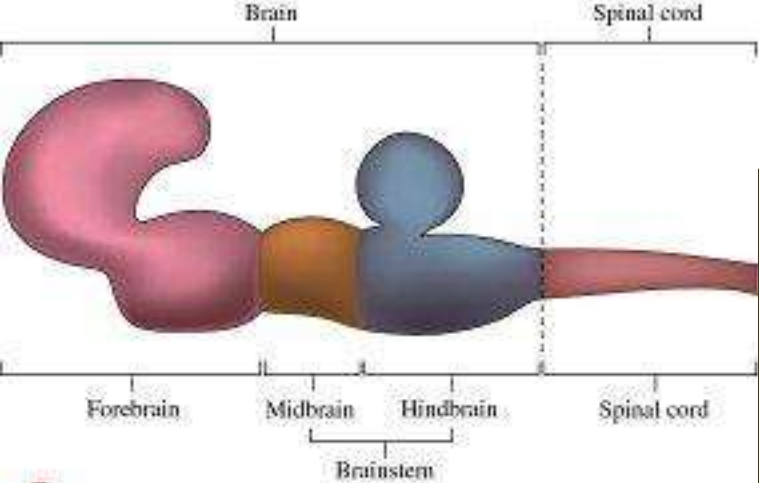
Vývoj mozku a původní zpracování smyslových vstupů

Mozek vzniká z rostrální části nervové trubice



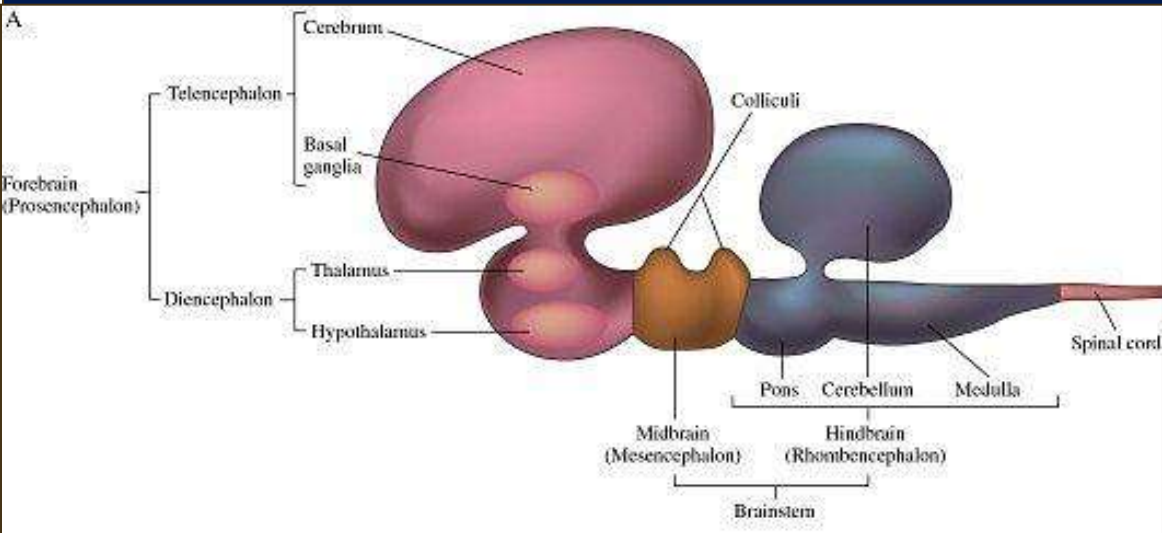
Dráhy ze statokinetického čidla a orgánu postranní čáry



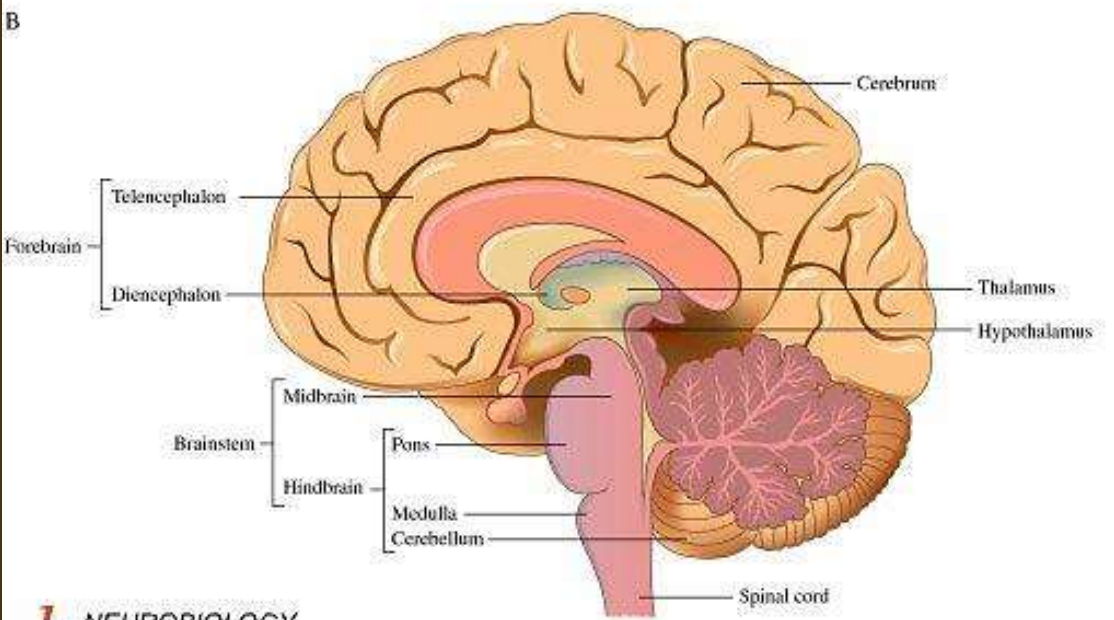


b NEUROBIOLOGY
Gary G. Matthews
Blackwell
Science

A



B



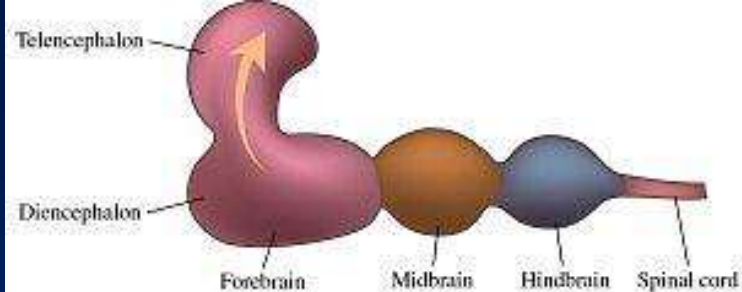
b NEUROBIOLOGY
Gary G. Matthews
Blackwell
Science

Vývoj probíhá zejména v rostrální a dorzální oblasti

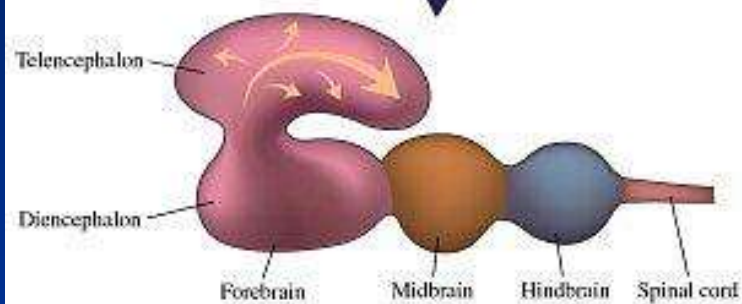
Dominance telencefala

Vývoj kortexu

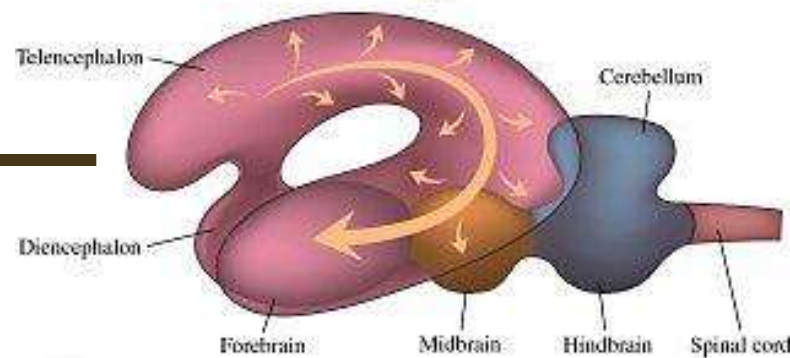
Ontogeneze mozku



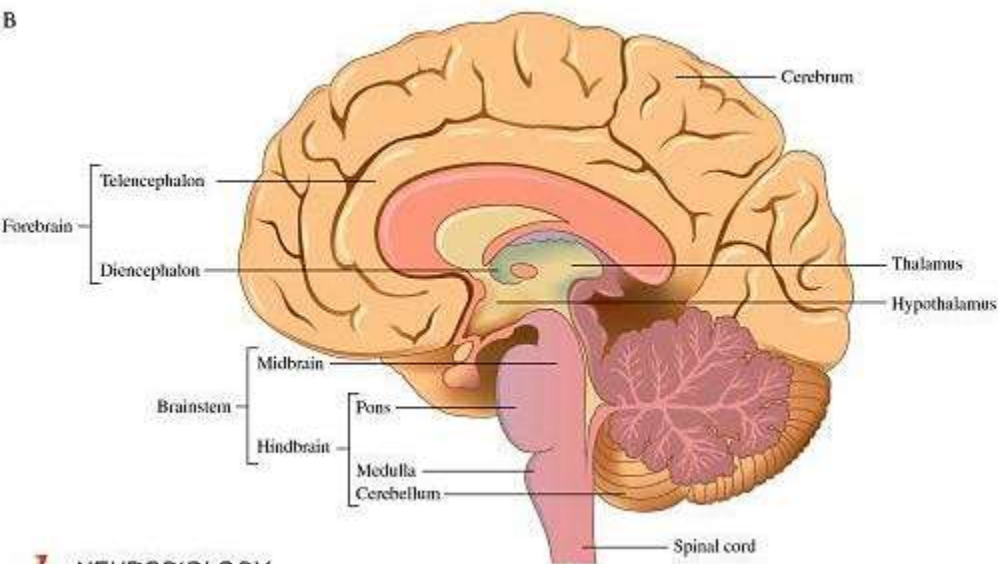
Development



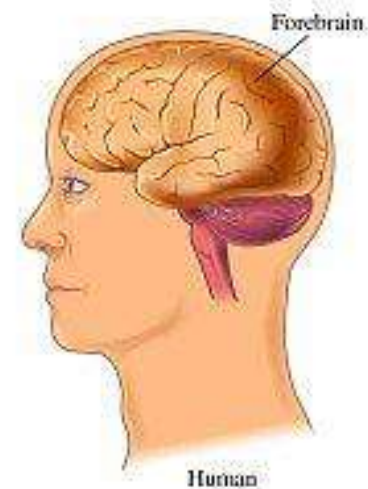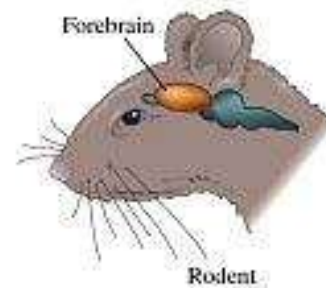
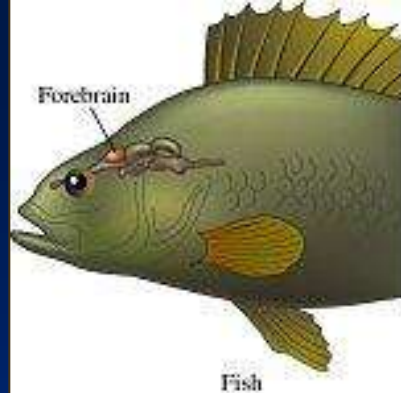
Development



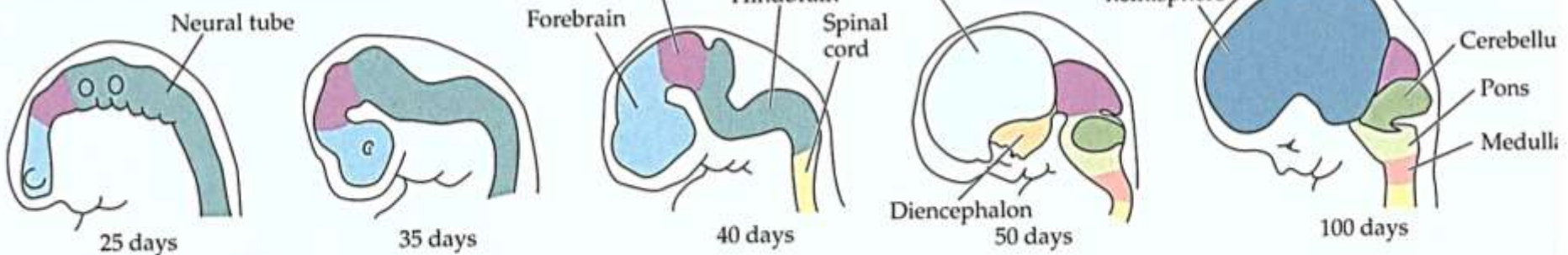
B



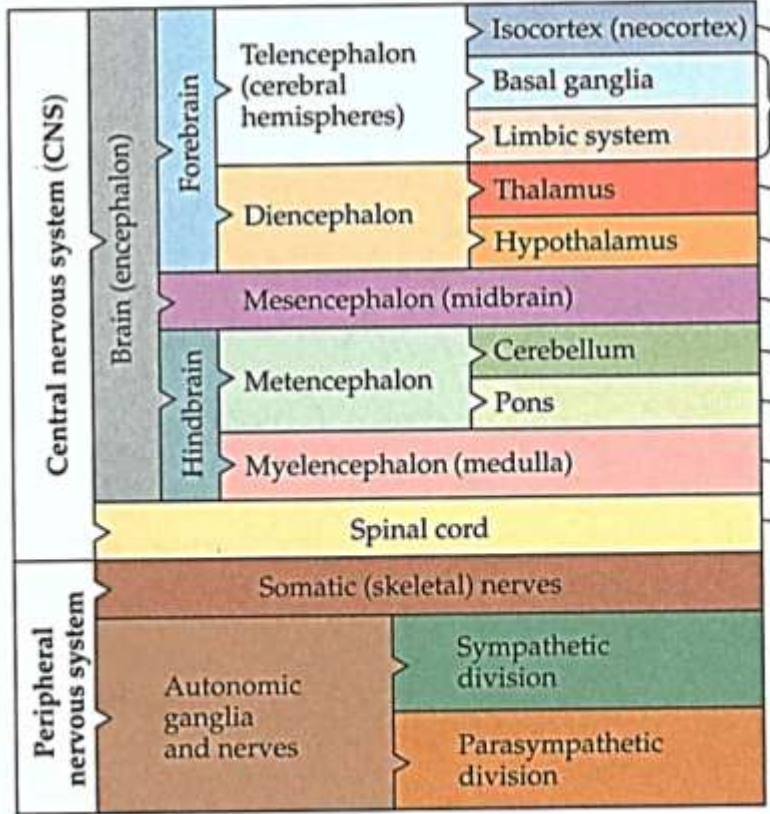
Dominance telencefala, ale jen u savců, zejména primátů



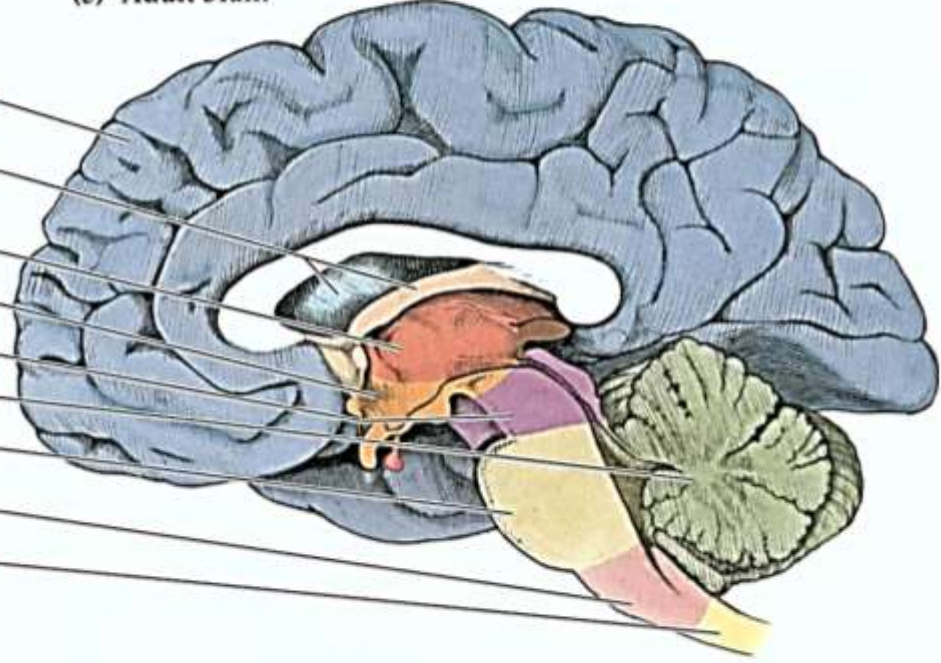
(a) Development of the human brain



(b) Divisions of the nervous system

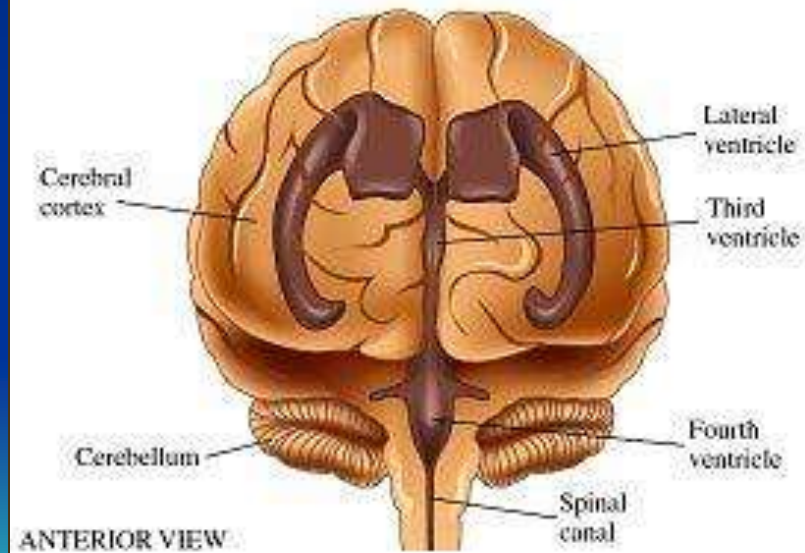
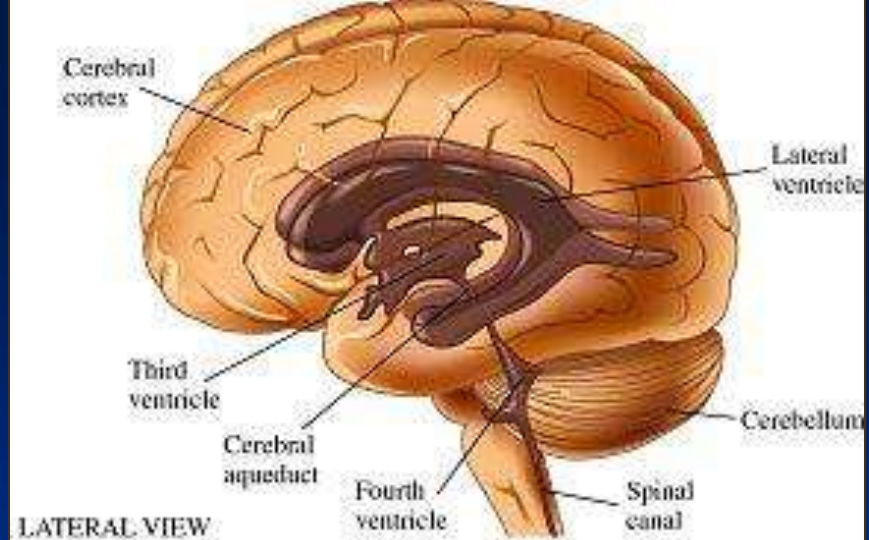


(c) Adult brain

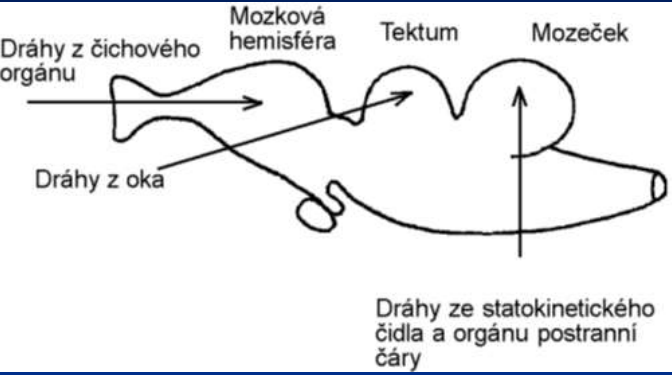


2.14 Divisions of the Human Nervous System in the Embryo and the Adult (a) A few weeks after conception, the head end of the neural tube shows three main divisions. About 50 days after conception, five main divisions of the brain are visible. (b) The organization of these divisions schematically; (c) their positions in the adult brain.

Mozkové komory – Svědectví trubcovitého počátku Oddělené prostředí mozkomíšního moku



Vztah mezi lokalizací vstupů a funkcí.



I. ČICHOVÉ NERVY

II. ZRAKOVÝ NERV

III. OKOHYBNÝ

IV. KLADKOVÝ

V. TROJKLANNÝ

VI. ODTAHOVACÍ

VII. LÍCNÍ

VIII. SLUCHOVĚROVNOVÁŽNÝ

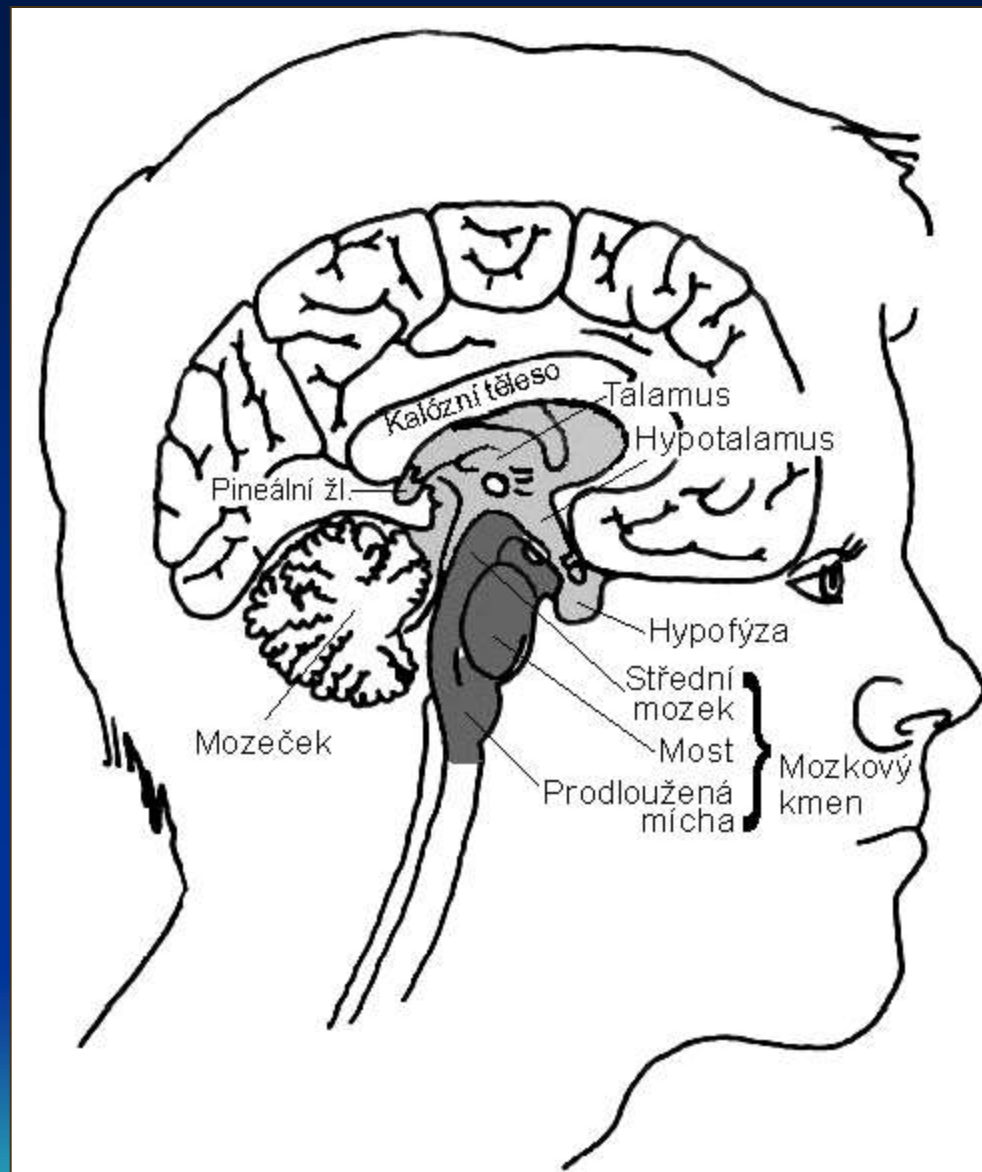
IX. JAZYKOHLTANOVÝ

X. BLODIVÝ

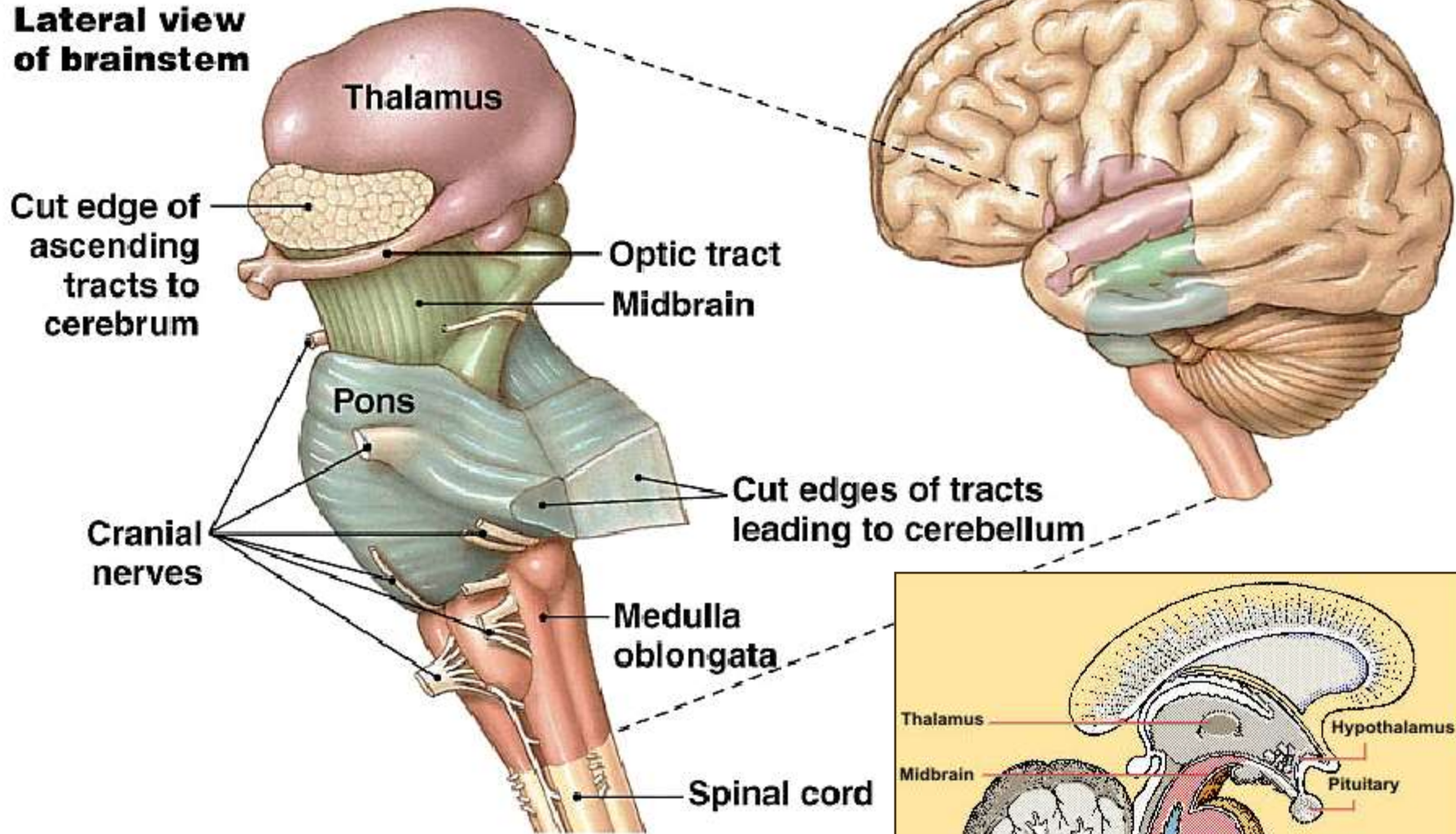
XI. PŘÍDATNÝ

XII. PODJAZYKOVÝ

Mozkový kmen



Lateral view of brainstem

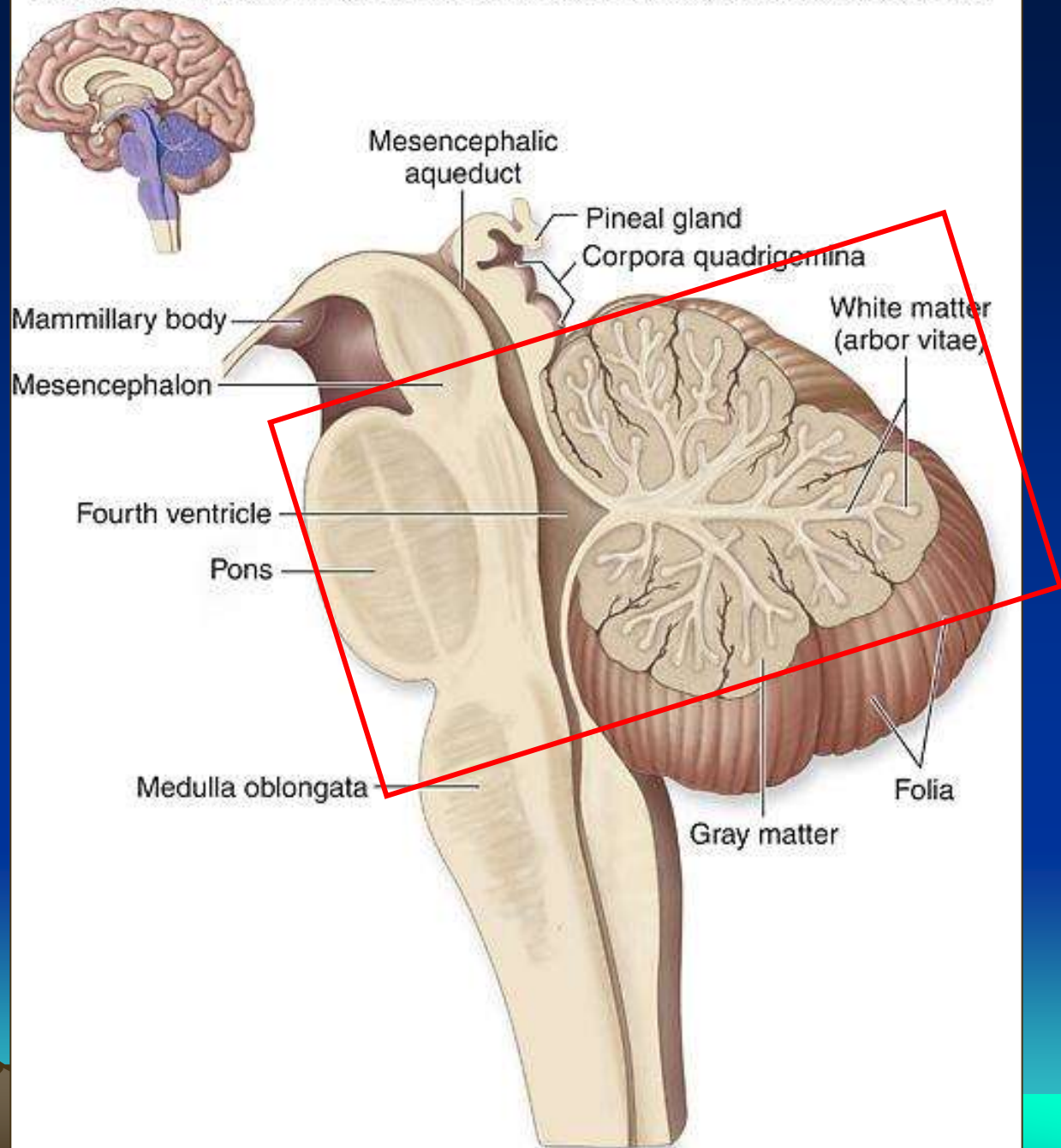


Mozkový kmen a prodloužená mícha

Metencefalon:

Pons -most

Cerebellum - mozeček



(a) Midsagittal section

Mezencefalón -

Střední mozek:

Původně sensorické, asociční
a motorické centrum

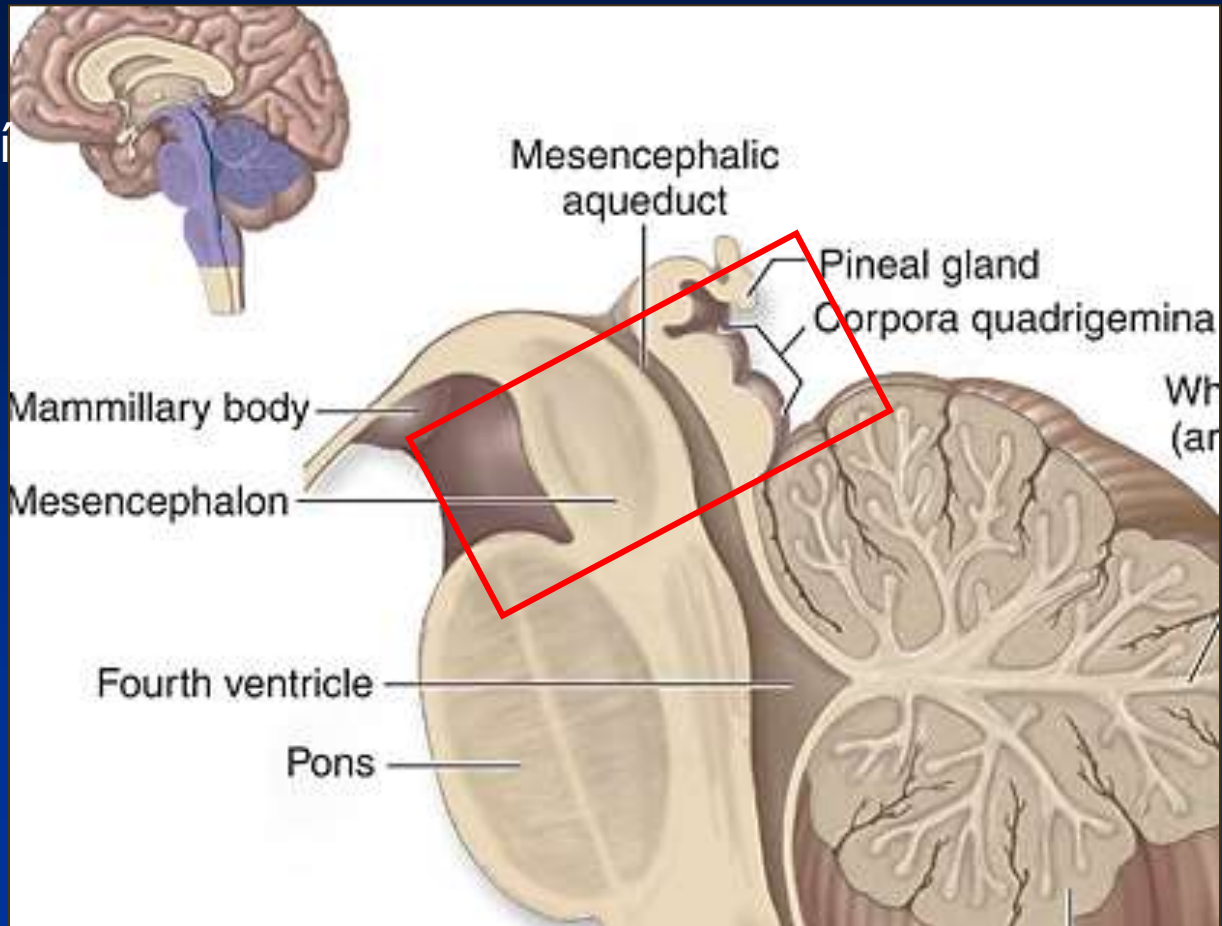
Savci: Tegmentum, Tectum
(čtvero hrboří)

Tegmentum:
Substantia nigra

Tectum:
Superior colliculus -
dříve zrakový nerv, pak
zrakové prostorové reflexy

Inferior colliculus -
sluchové reflexy

n.okohybný
n.kladkový



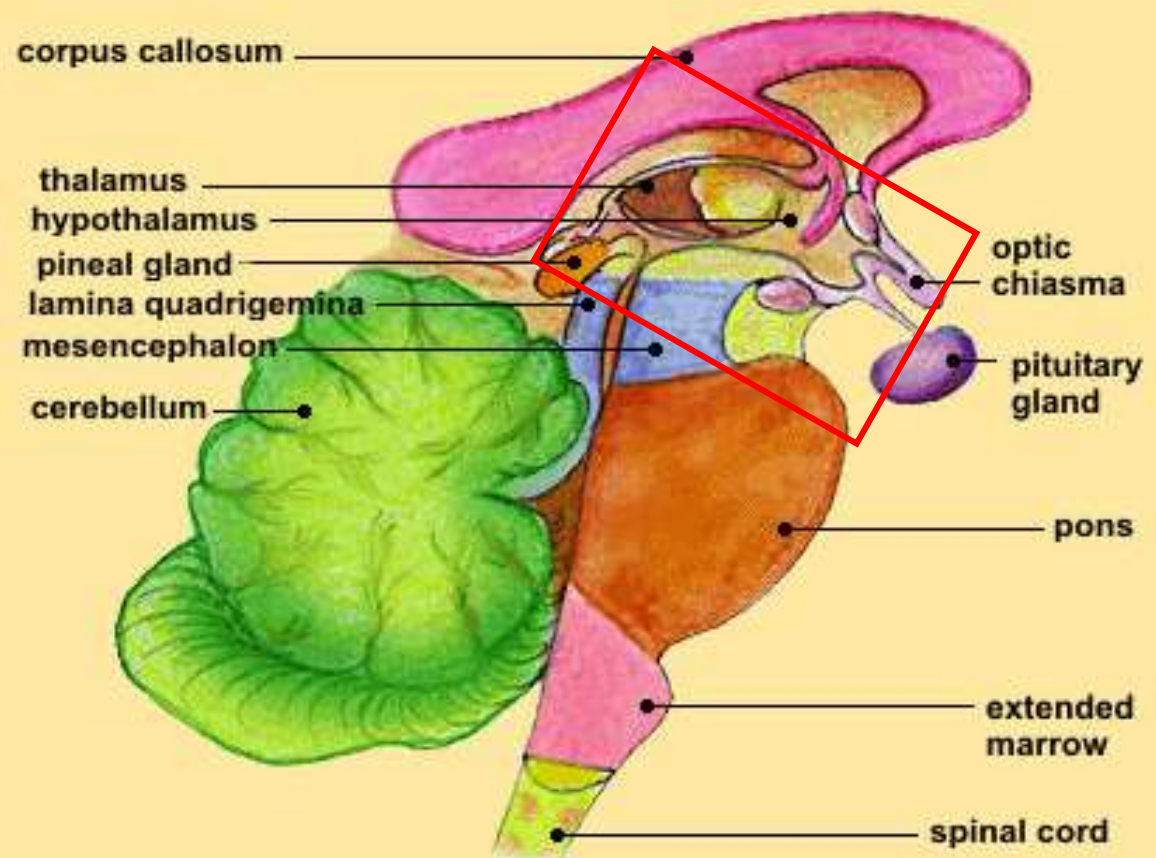
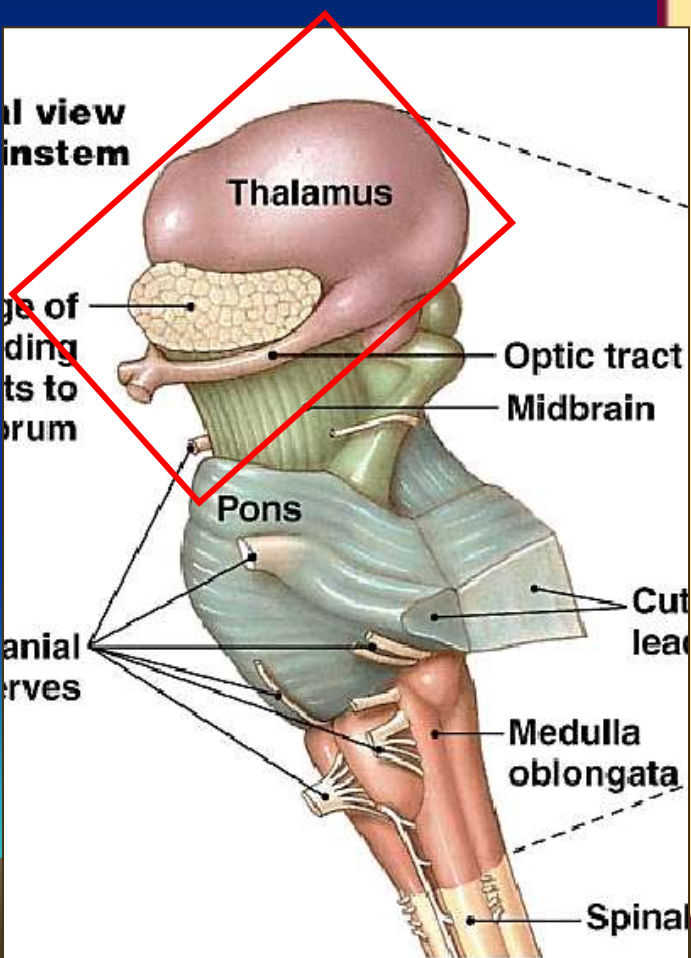
Diencefalon - Mezimozek

Stěny 3. mozkové komory

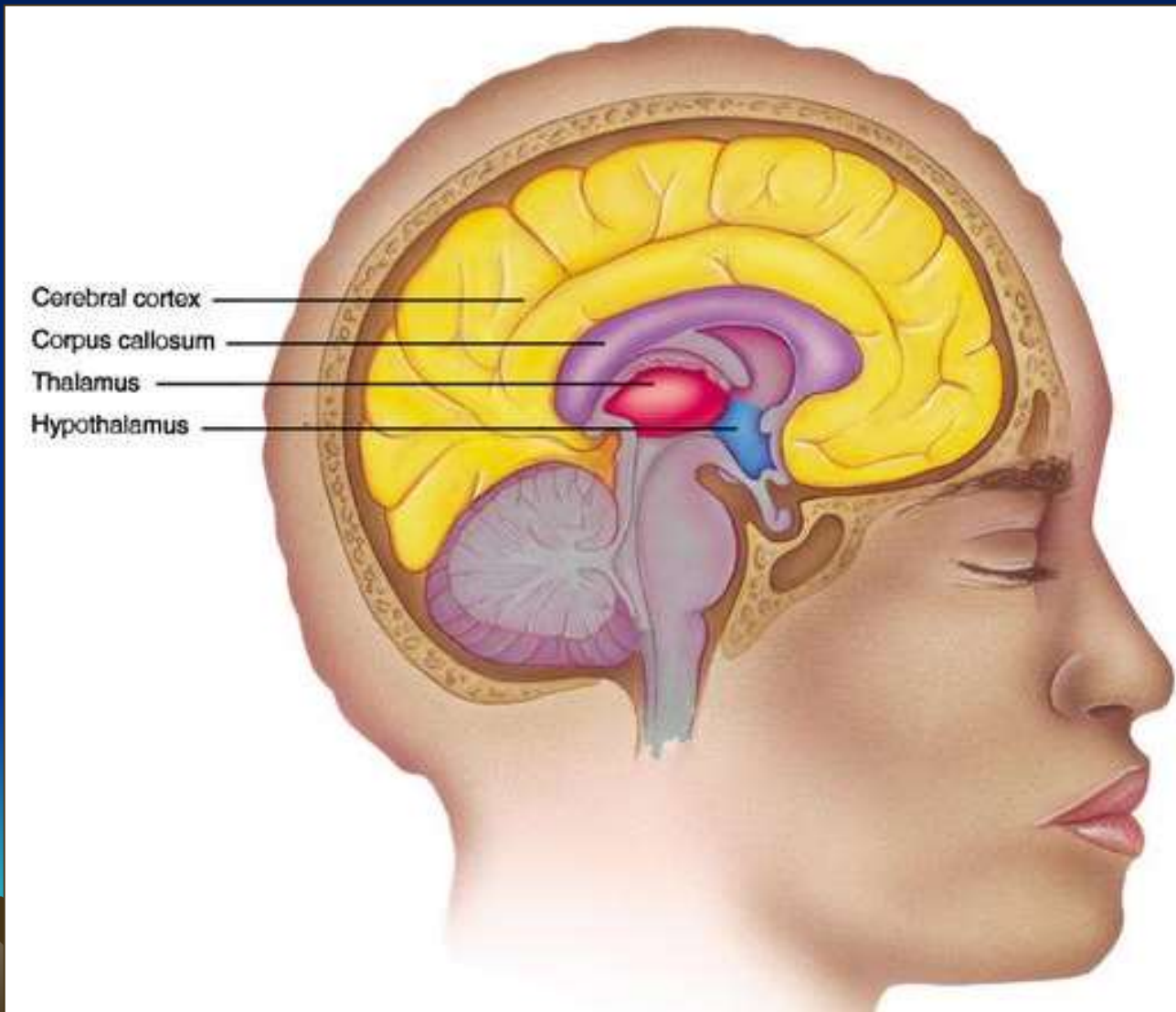
Hypotalamus reguluje homeostázu

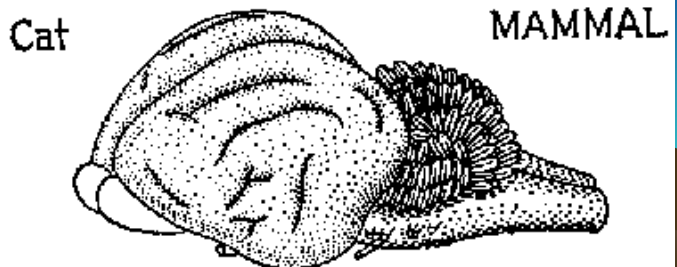
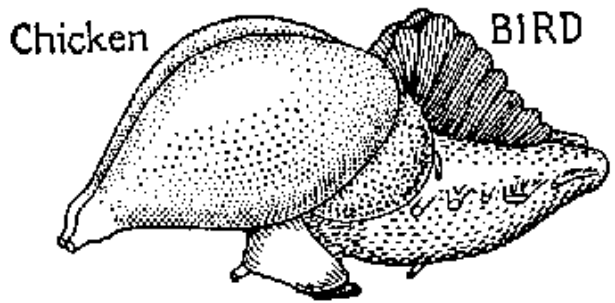
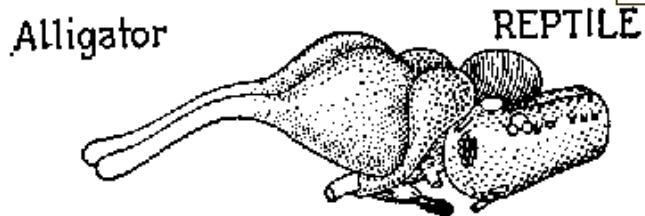
Talamus – přepojovací stanice do a z koncového mozku, Hlavní integrační centrum motoriky plazů a ptáků

Epitalamus

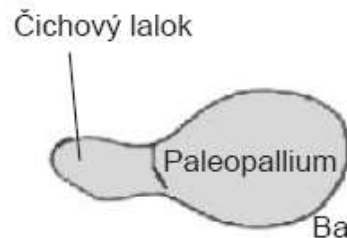


Koncový mozek - telencefalon

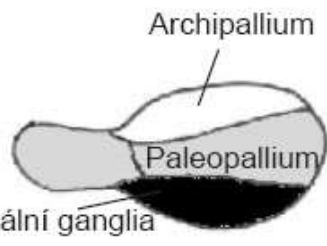
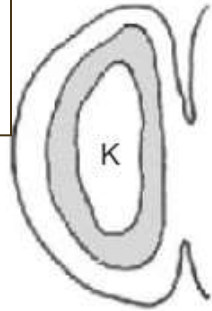




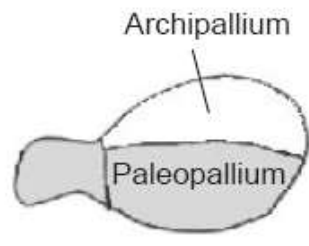
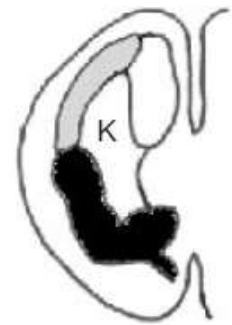
Vývoj kůry telencefala



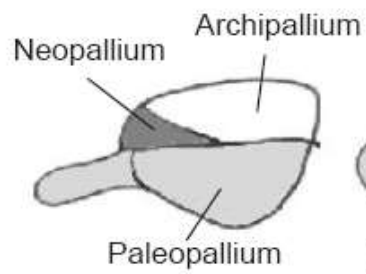
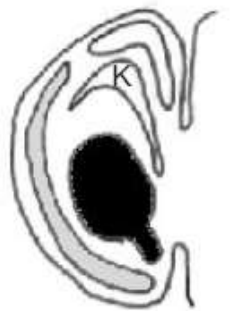A. PRIMITIVNÍ STAV



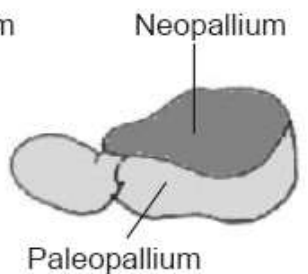
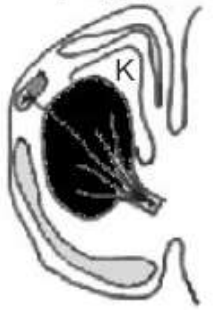B. OBOJŽIVELNÍK



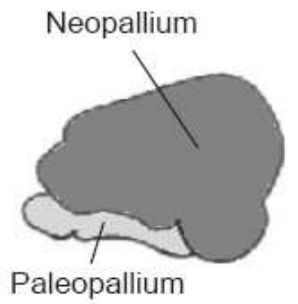
C. PRIMITIVNÍ PLAZ



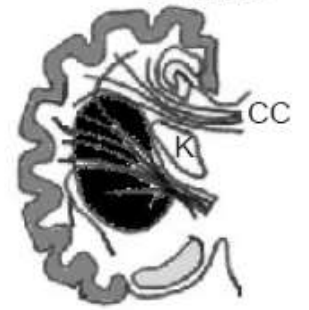D. POKROČILÝ PLAZ



E. PRIMITIVNÍ SAVEC

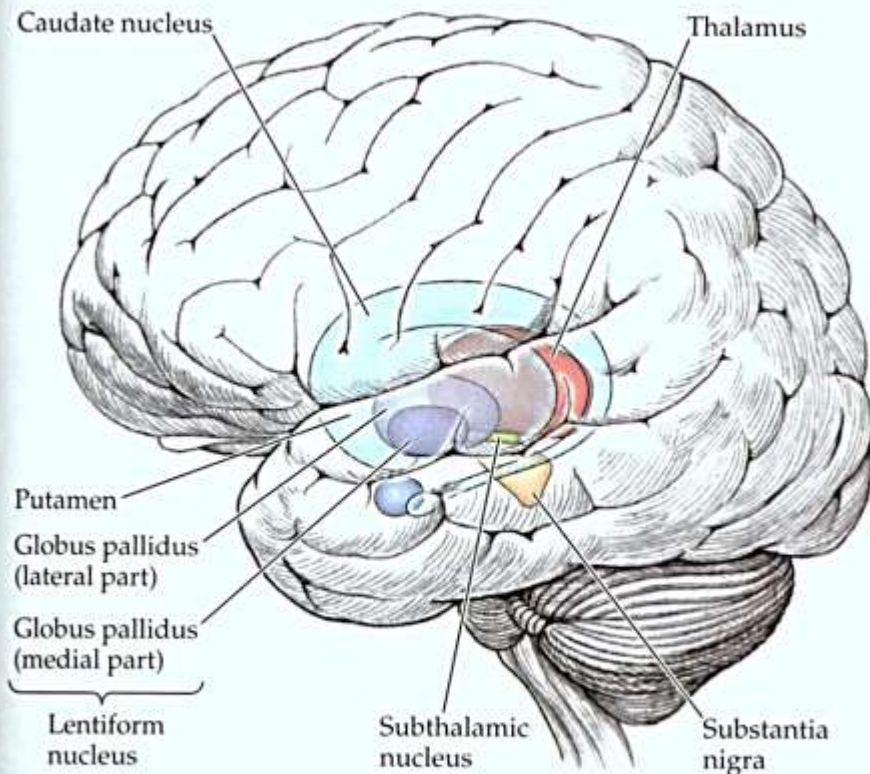


F. POKROČILÝ SAVEC

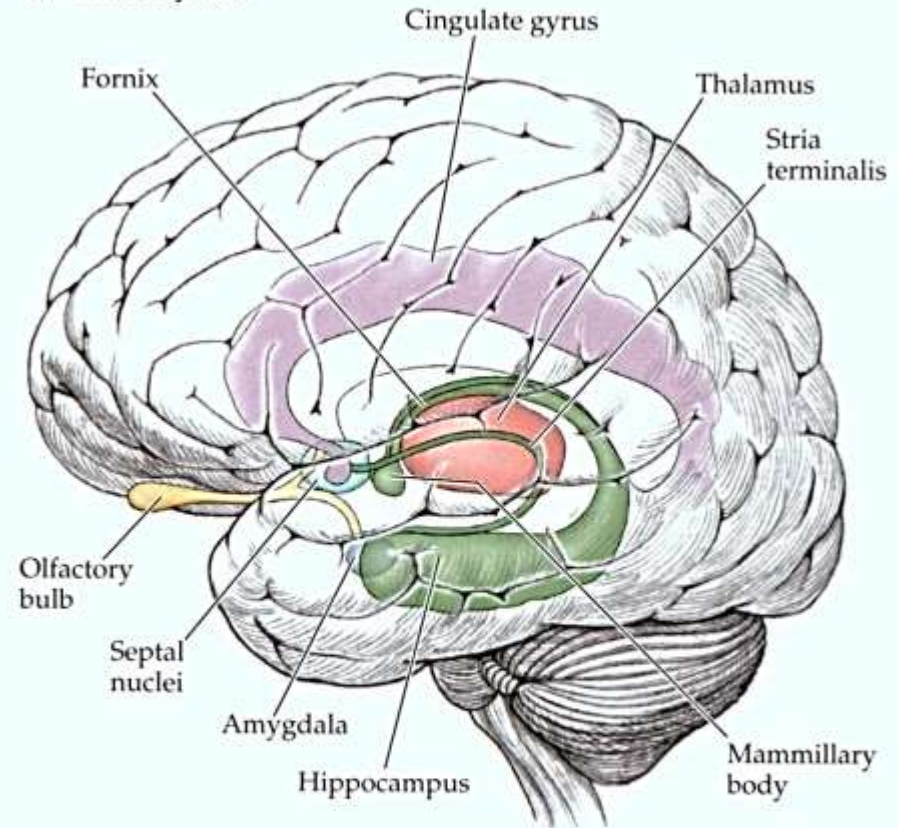


Bazální ganglia a paleopallium – podkorové staré části

(a) Basal ganglia

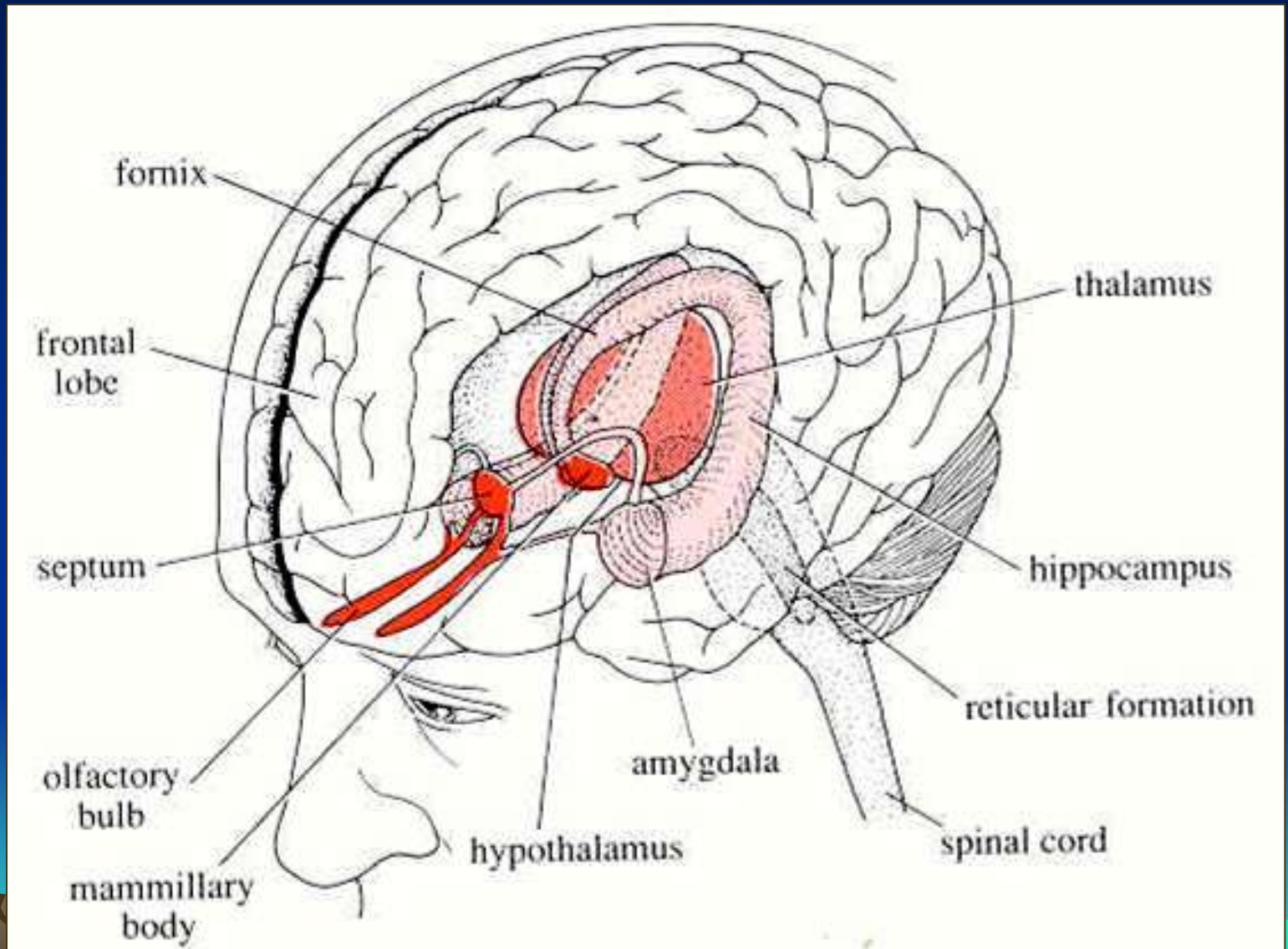


(b) Limbic system



2.15 Two Important Brain Systems (a) The basal ganglia—caudate nucleus, putamen, globus pallidus, subthalamic nucleus, and substantia nigra—are important in movement. (b) The limbic system—hippocampus, cingulate gyrus, fornix, septal nuclei, stria terminalis, olfactory bulb, amygdala, and mammillary bodies—is important for emotion, learning, and memory.

Limbecký systém – generátor emocií, motivace a základu učení



Limbický systém a Bazální ganglia

Figure AB-16: Limbic System

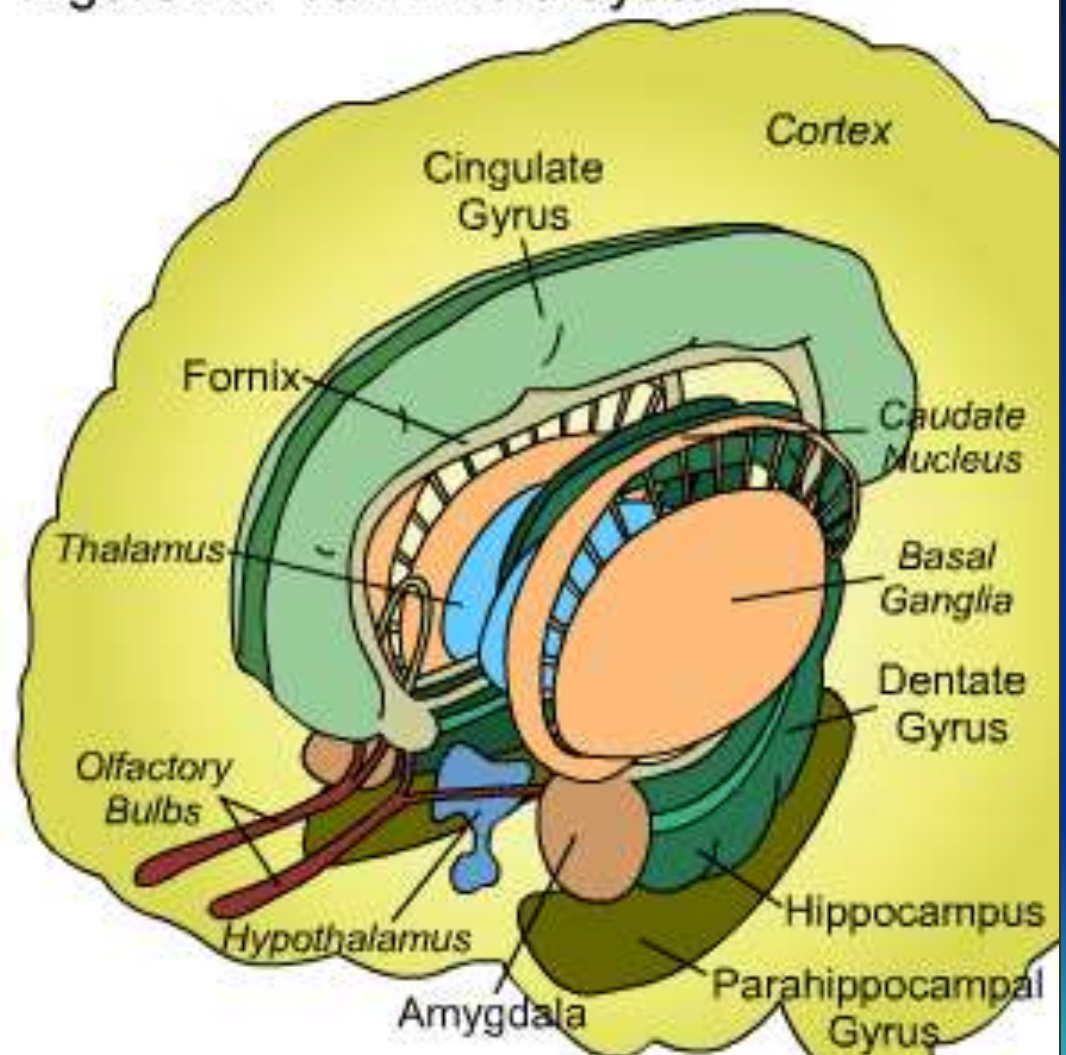
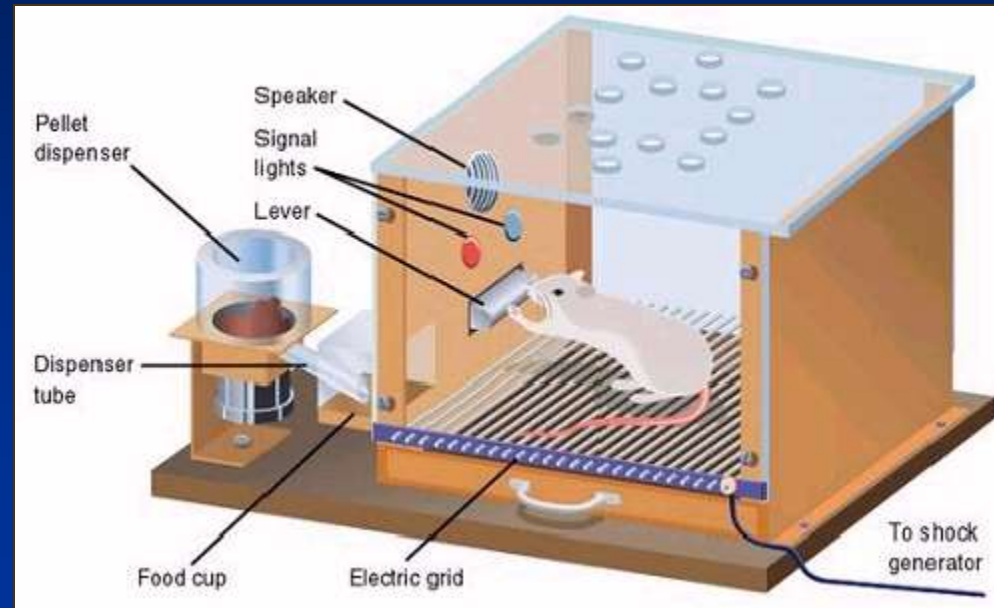
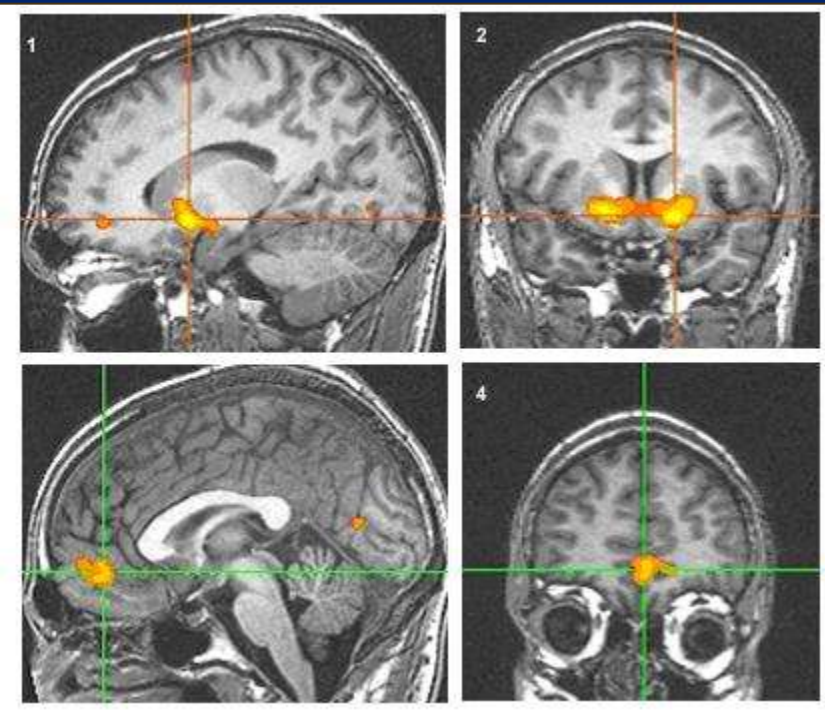


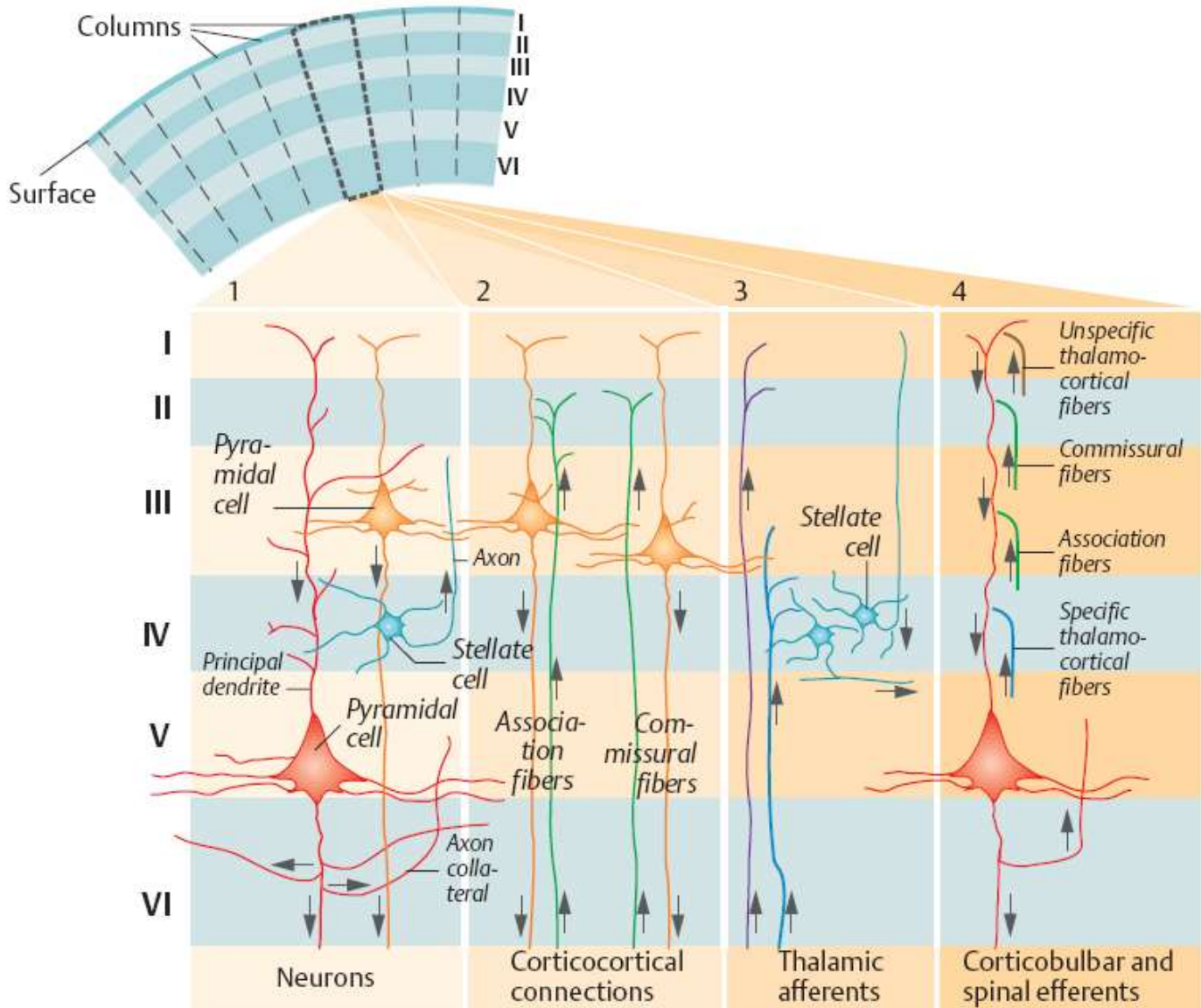
Diagram colors are consistent with Figure AB-17.

Součástí limbického sst. (patří k bazálním gangliím) je Nucleus accumbens. Objeveno v 50'. Myš vynechala kromě spánku všechny aktivity aby je mohla páčkou stimulovat. Součást samoodměňovacího systému mozku. Procesy odměny a posilování spojené s dopaminovou a serotoninovou sekrecí.



NACC je člověka je aktivováno při naplnění nebo i představě finanční, potravní, sexuální atd. odměny.

A. Cortical layers I-VI (multiple view of a single-cortex column)



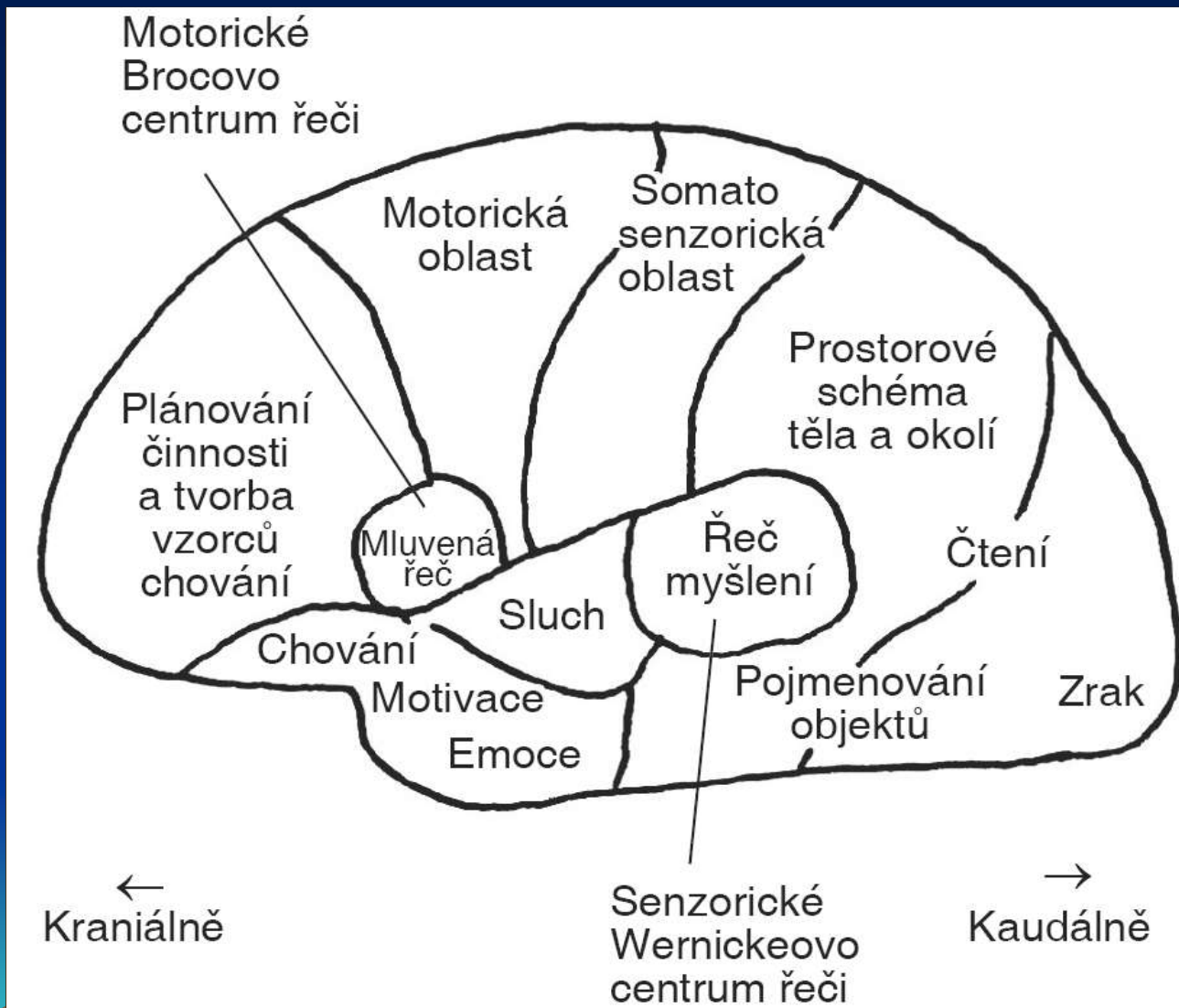
(After Szentágothai and Birbaumer/Schmidt)

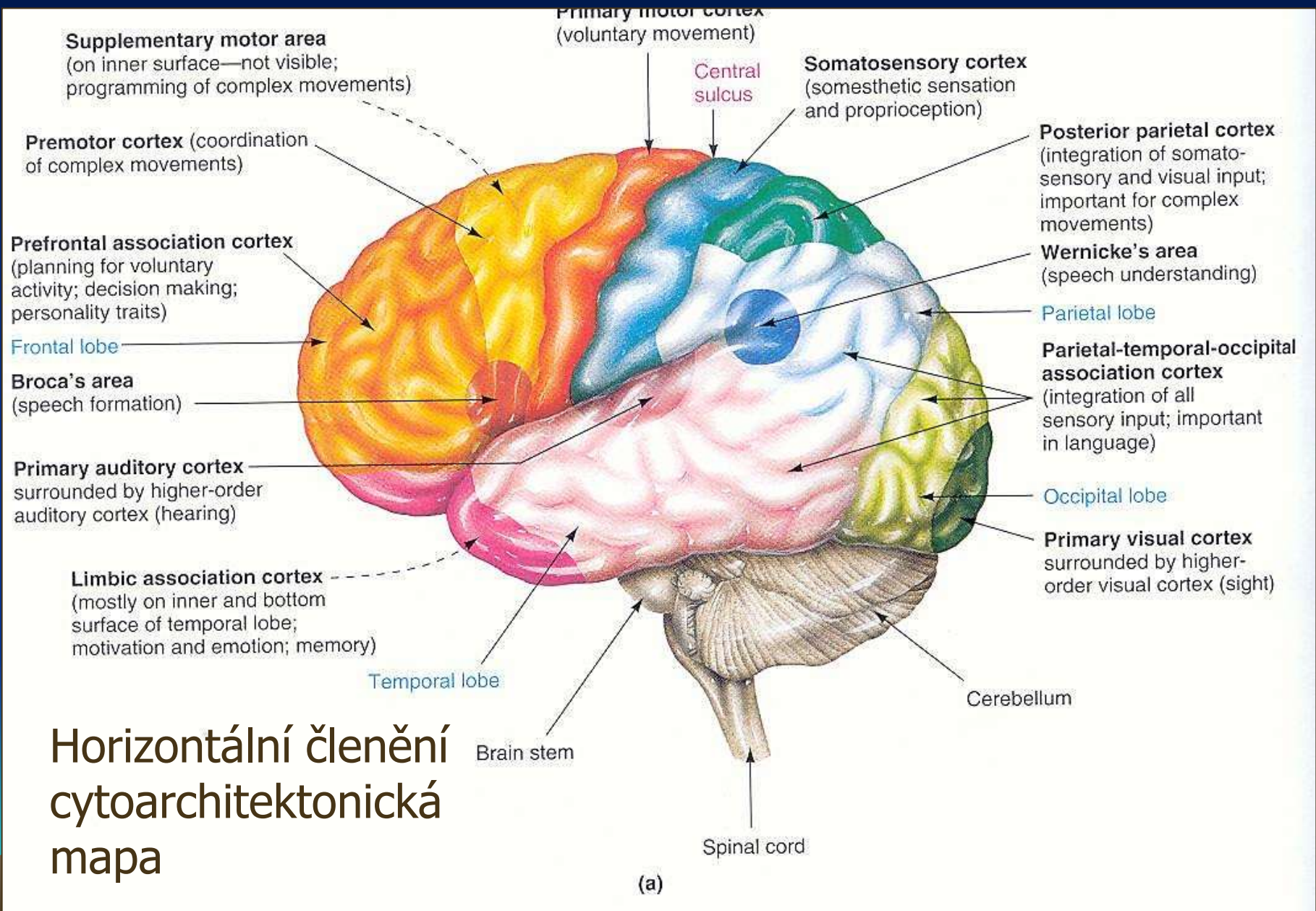
Vertikální členění:
do sloupců

Horizontální:
6 vrstev šedé kůry

15-25 miliard v
lidském mozku

Horizontální členění cytoarchitektonická mapa



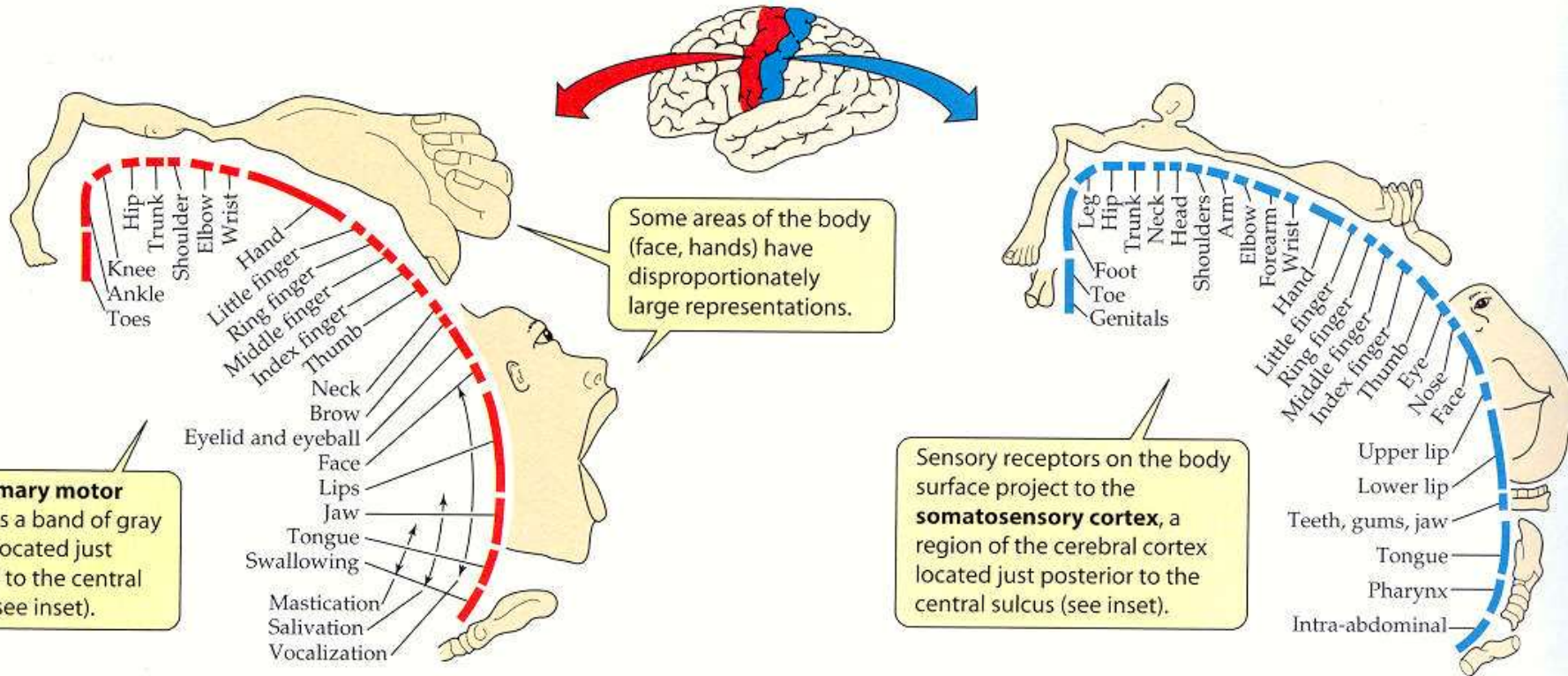


Horizontální členění

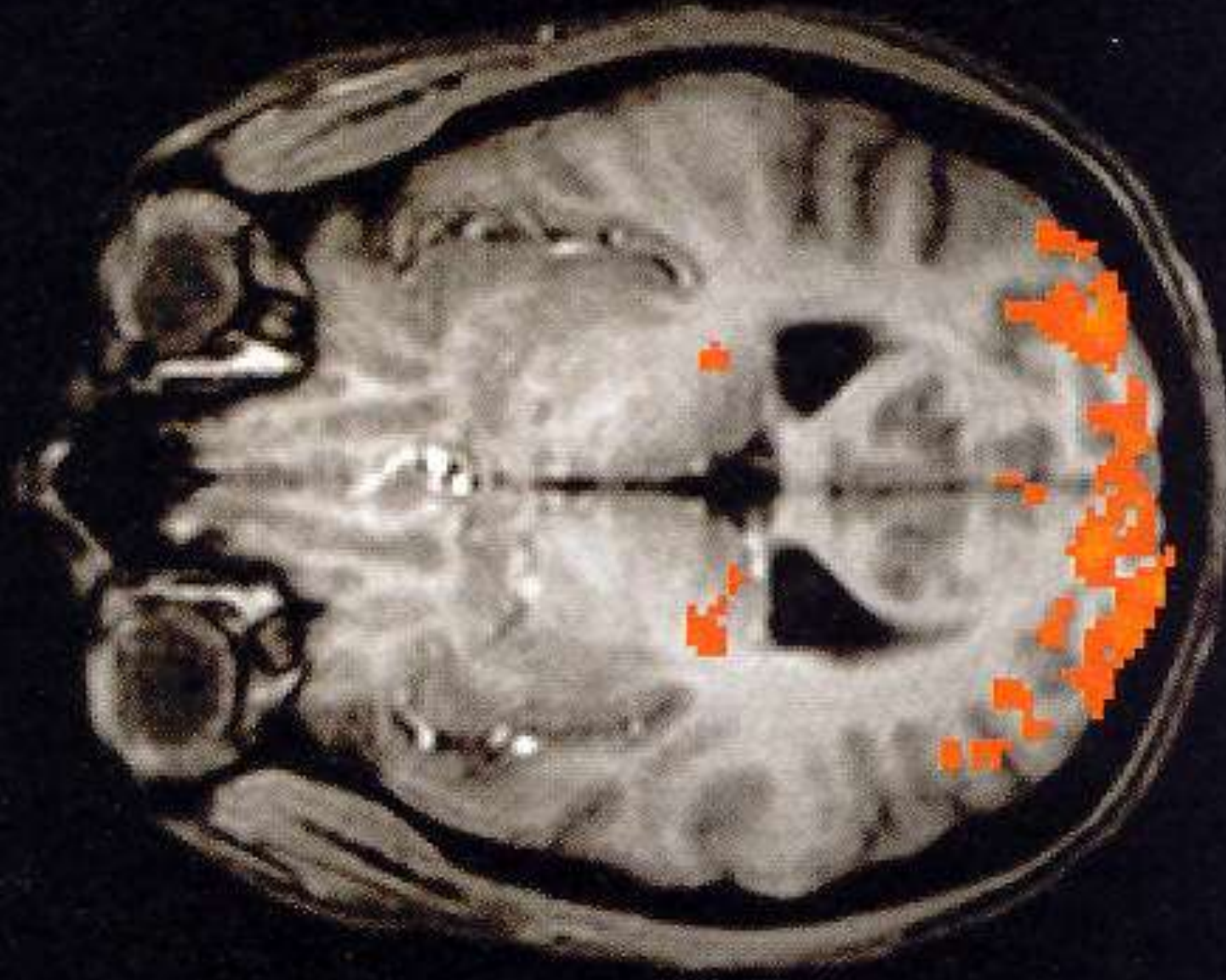Motorická a sensorická kůra - somatotopie

(a) Motor homunculus

(b) Sensory homunculus



Zobrazovací metody: fMRI, TMS, PET, CT



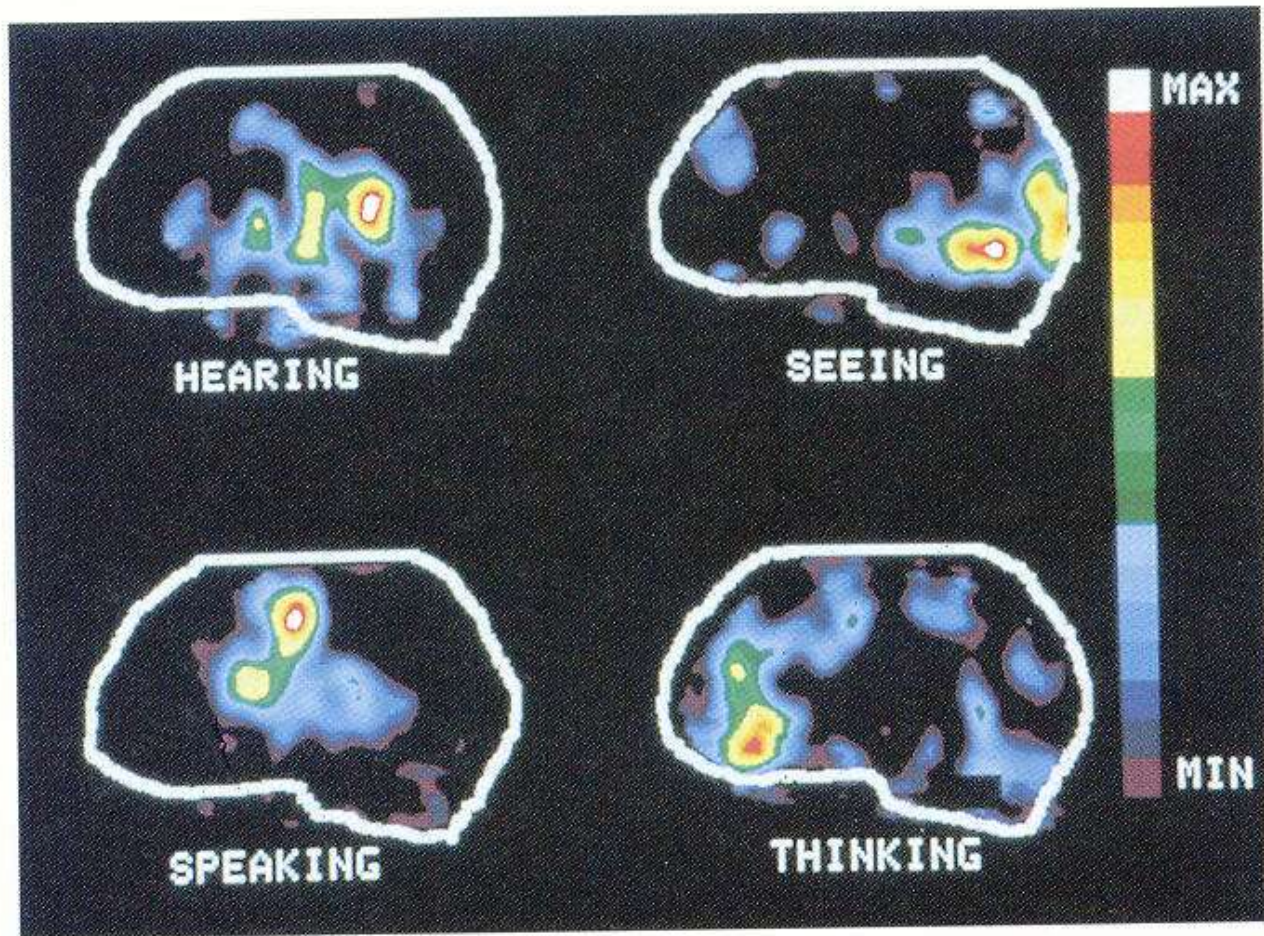


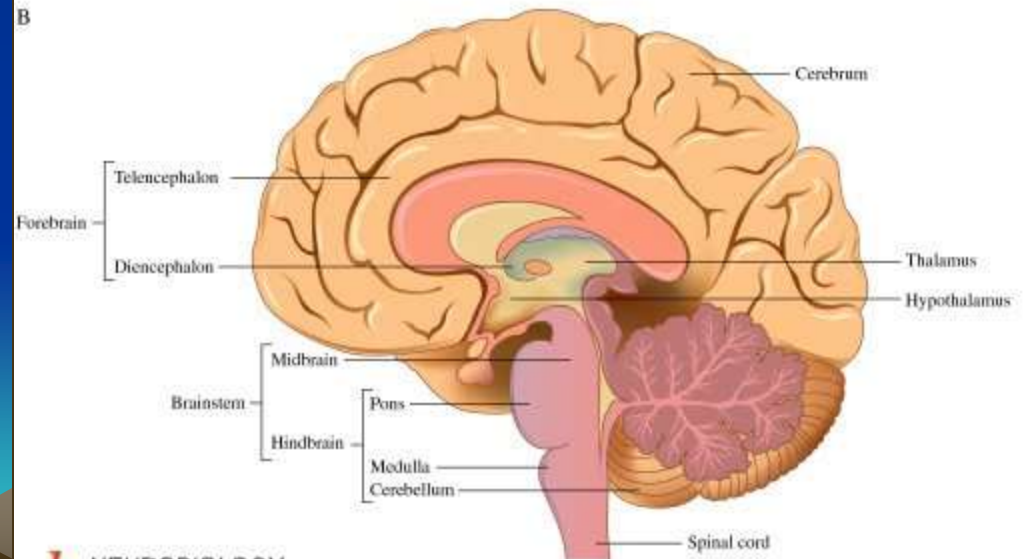
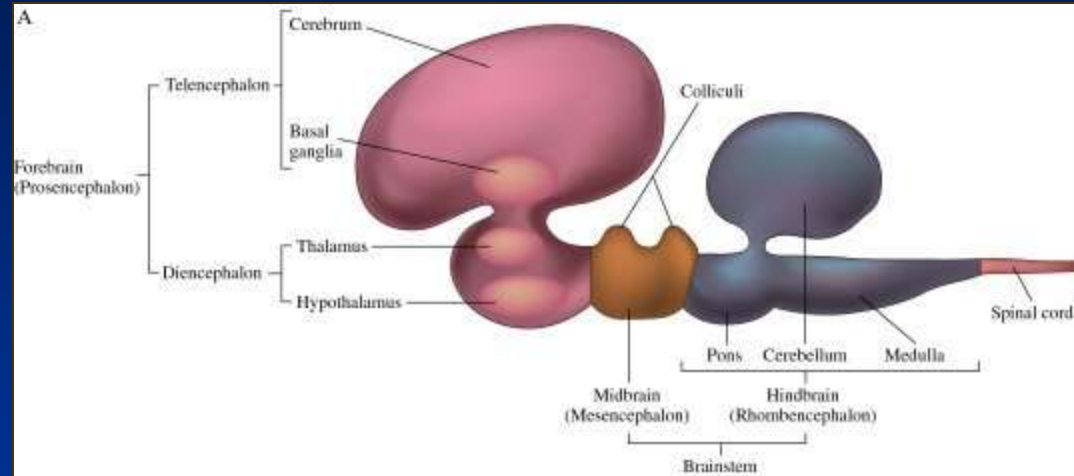
Photo: Courtesy Washington State University School of Medicine, St. Louis

(b)

Figure 5-18 • Functional areas of the human cerebral cortex. (a) Various regions of the cerebral cortex are primarily responsible for various aspects of neural processing, as indicated in this schematic lateral view of the brain. (b) Different areas of the brain “light up” on positron emission tomography (PET) scans as a person performs different tasks. PET scans detect the magnitude of blood flow in various regions of the brain. Because more blood flows into a particular region of the brain when it is more active, neuroscientists can use PET scans to “take pictures” of the brain at work on various tasks.

Soustavy hybnosti:

- Autonomie ganglií mimo mozek
- Tektoretikulární soustava (původní obratlovci)
- Talamostriátová soustava (plazi, ptáci)
- Z neopalia: extrapyramidová (savci), pyramidová (primáti)

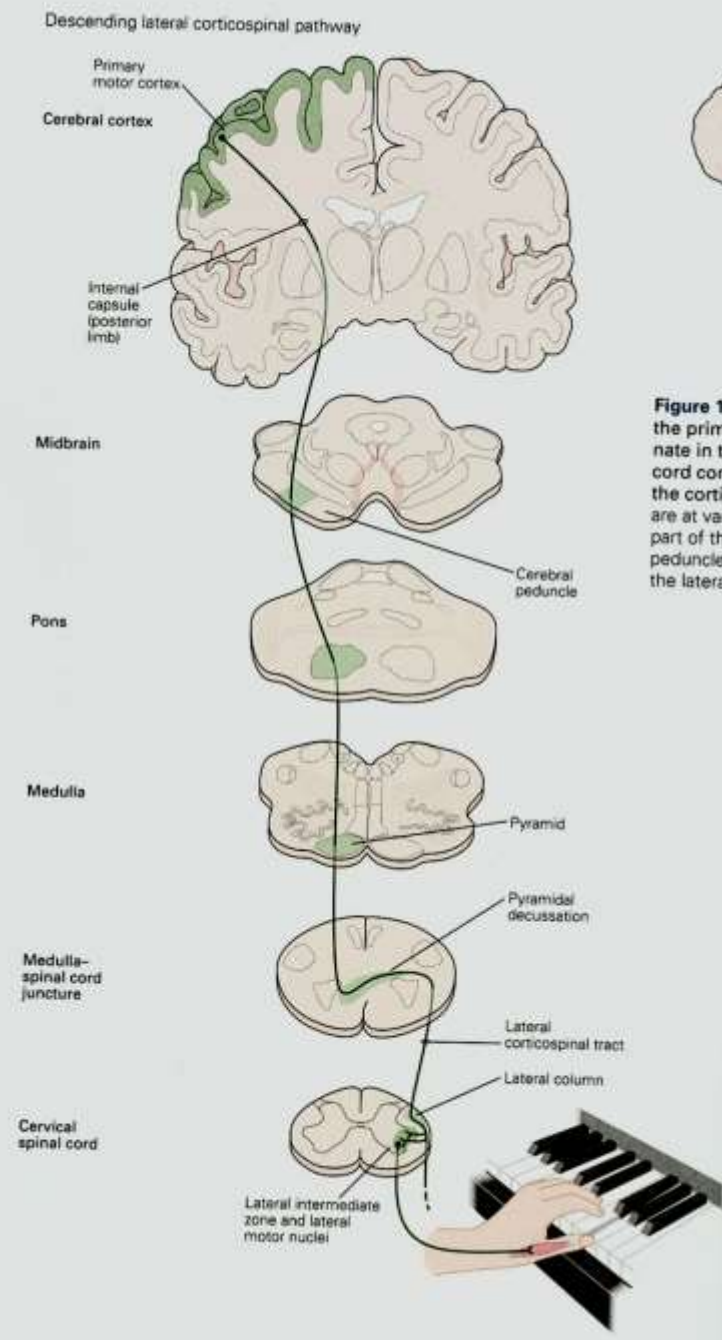
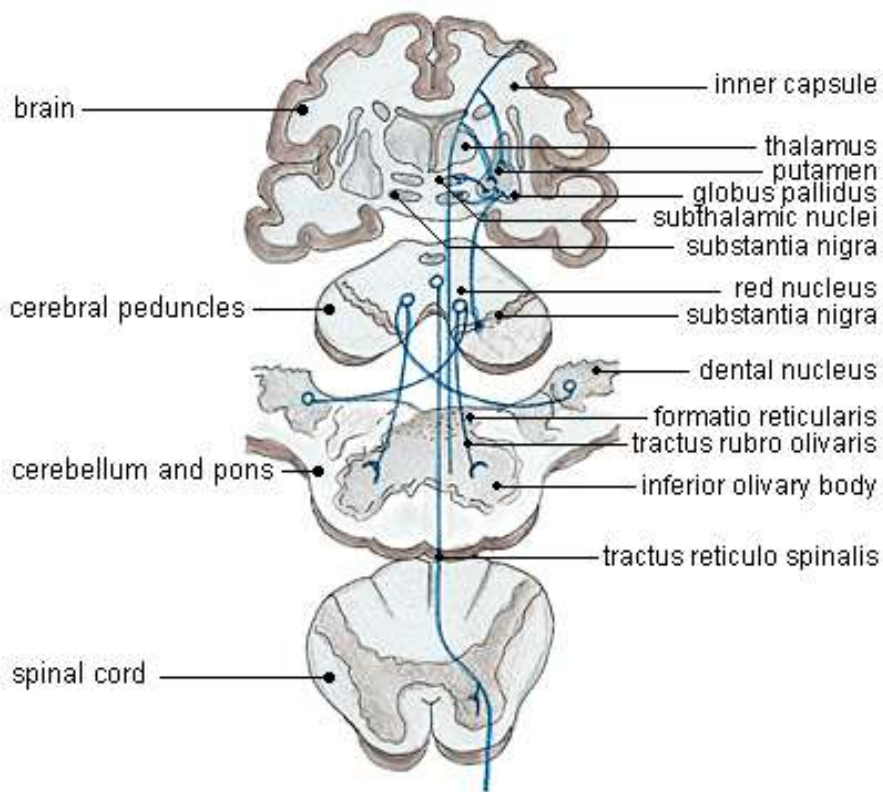


Savci:

Extrapyramidová d.
Postoj, reflexy

Pyramidová d.
primáti
Jemná, naučená m.
myelinizuje až 2. až 3.
rok života

extrapyramidal system

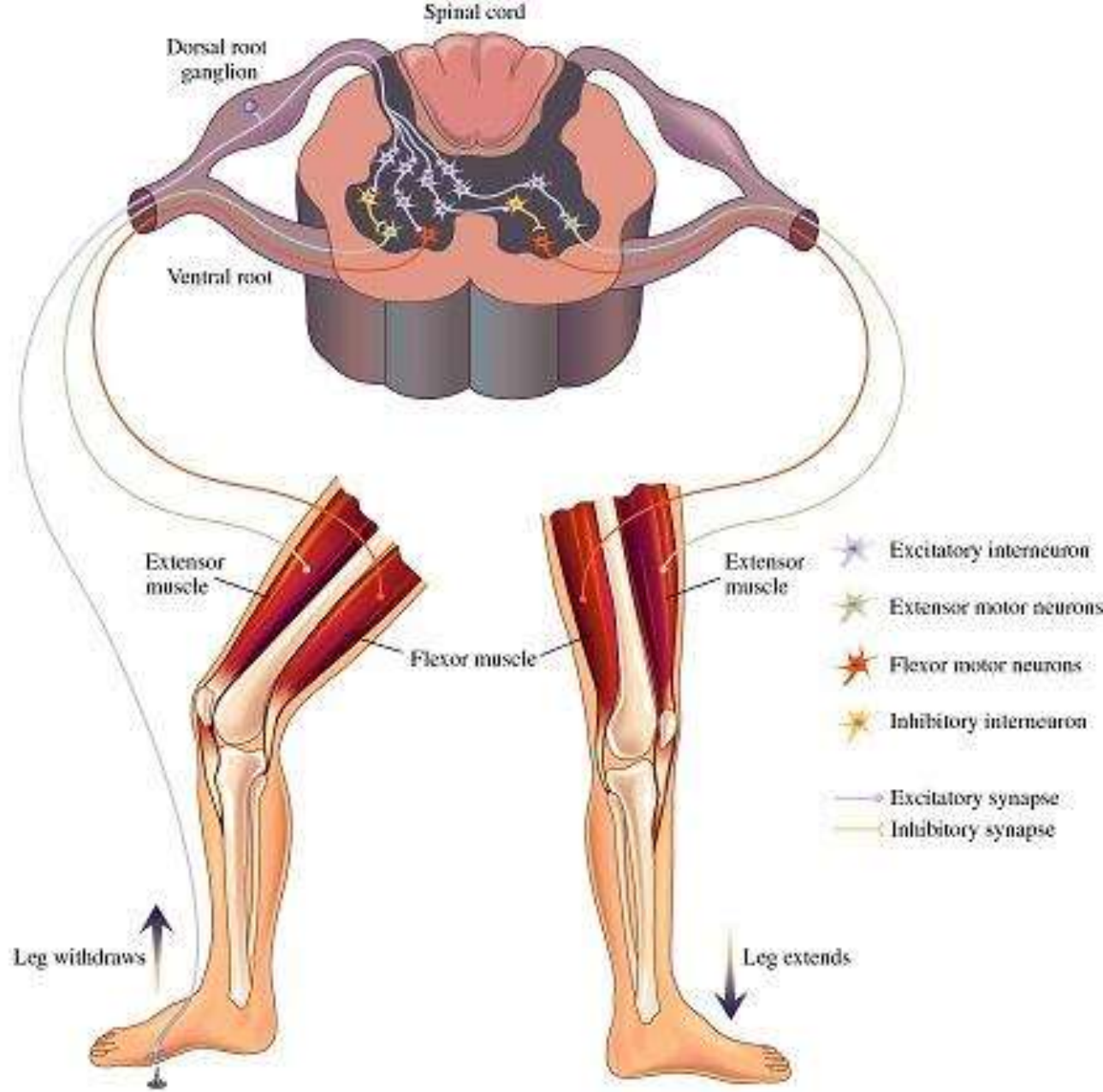
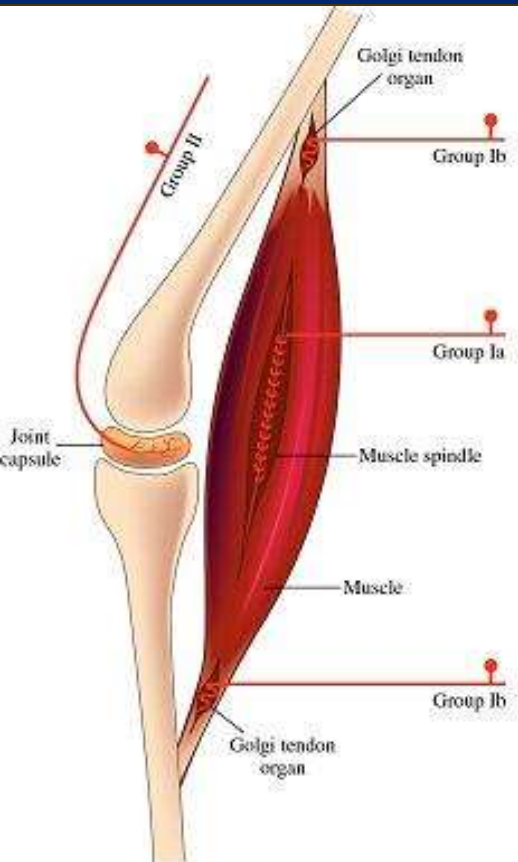


Hierarchie řízení motoriky

- Tonus
- Opěrná motorika
- Cílená motorika



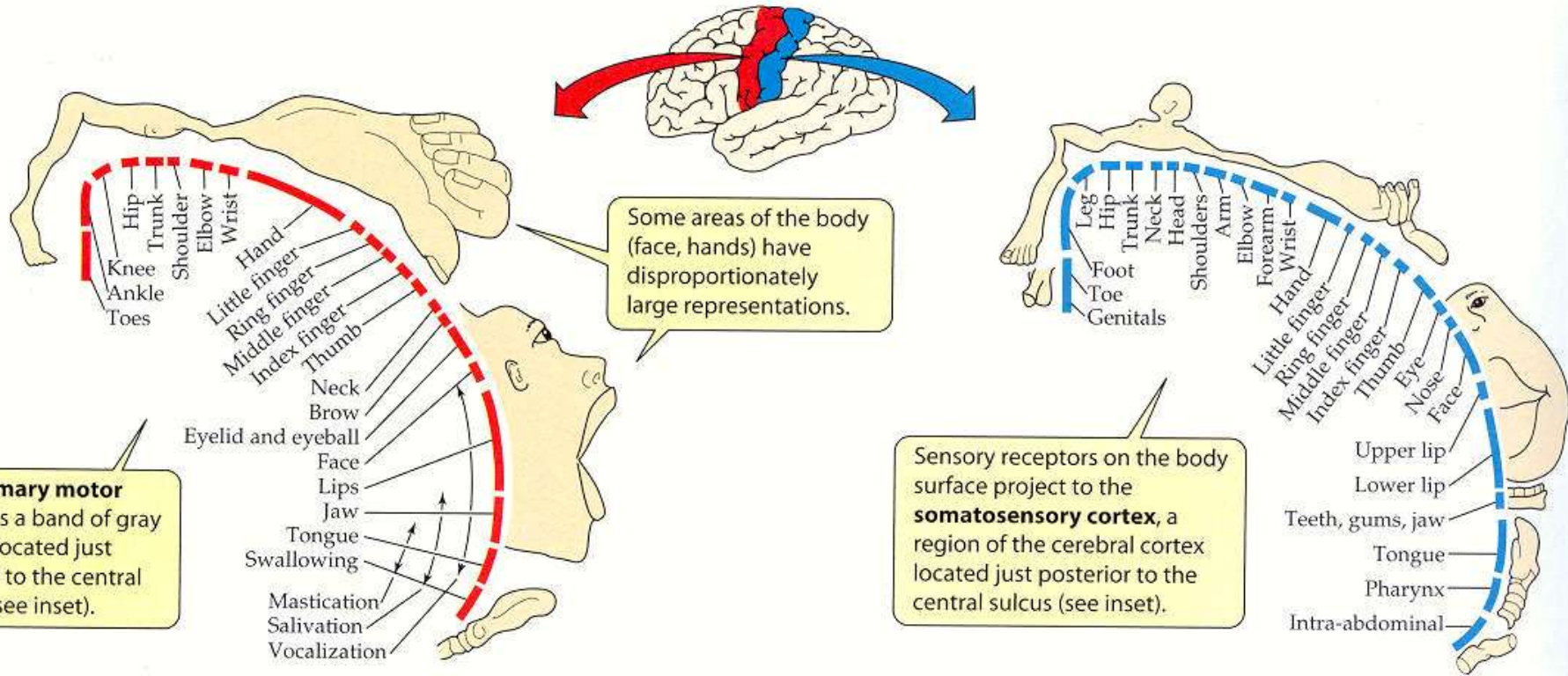
Tonus
Opěrná motorika
Polysynaptický reflex



Cílená (volně řízená) motorika – korové motorické centrum

(a) Motor homunculus

(b) Sensory homunculus



Cílená motorika – od ideje pohybu k provedení

A. Od ideje pohybu k provedení

1 rozhodnutí

kortikální a subkortikální motivační oblasti

„Já chci míč.“

1a pohnutka k pohybu

„Musím ho chytit.“

1b strategie

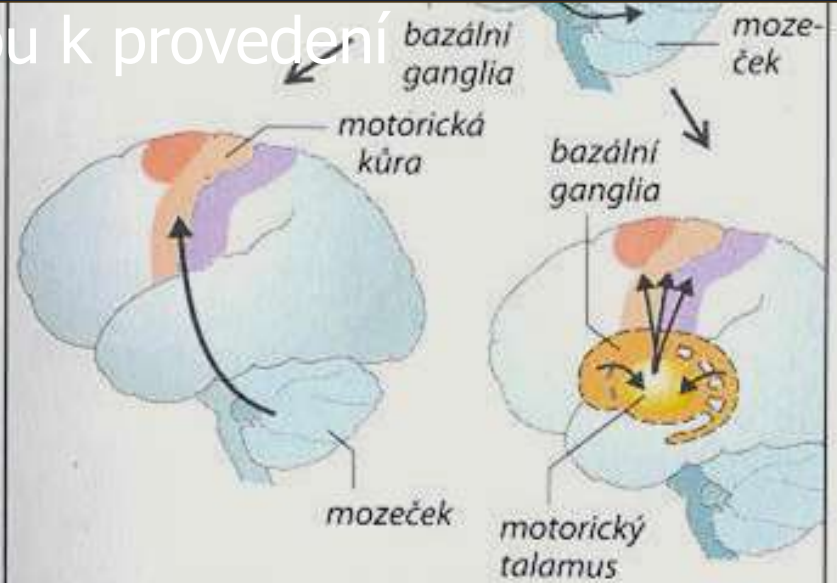
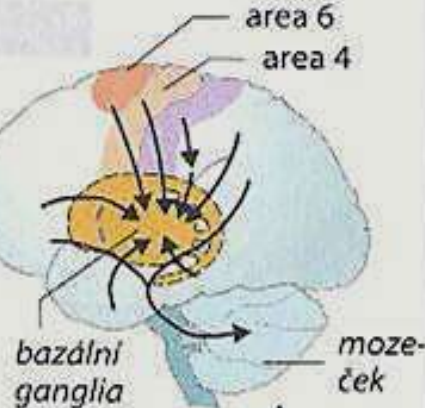
slyšení

vidění

2 programování

„To je můj program.“

(zúčastněné svaly, časové odpovědi, síla tahu)



3 příkaz k pohybu

zpětnovazebné signály ze sensorů

„Nyní ho chyt!“

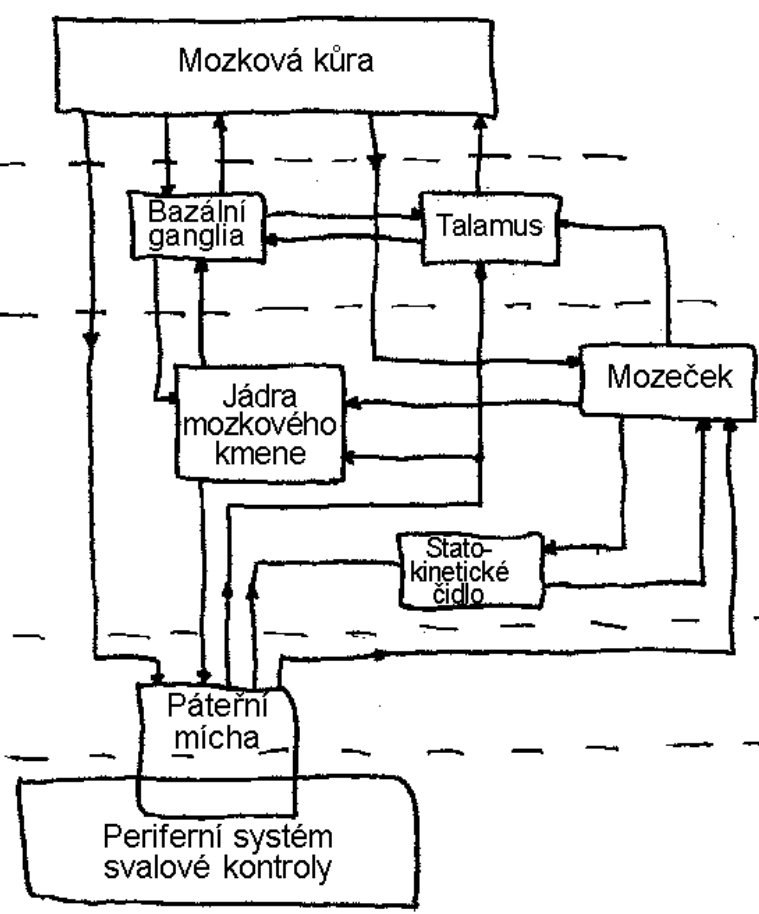
reflexní systém, motoneurony

4 provedení pohybu

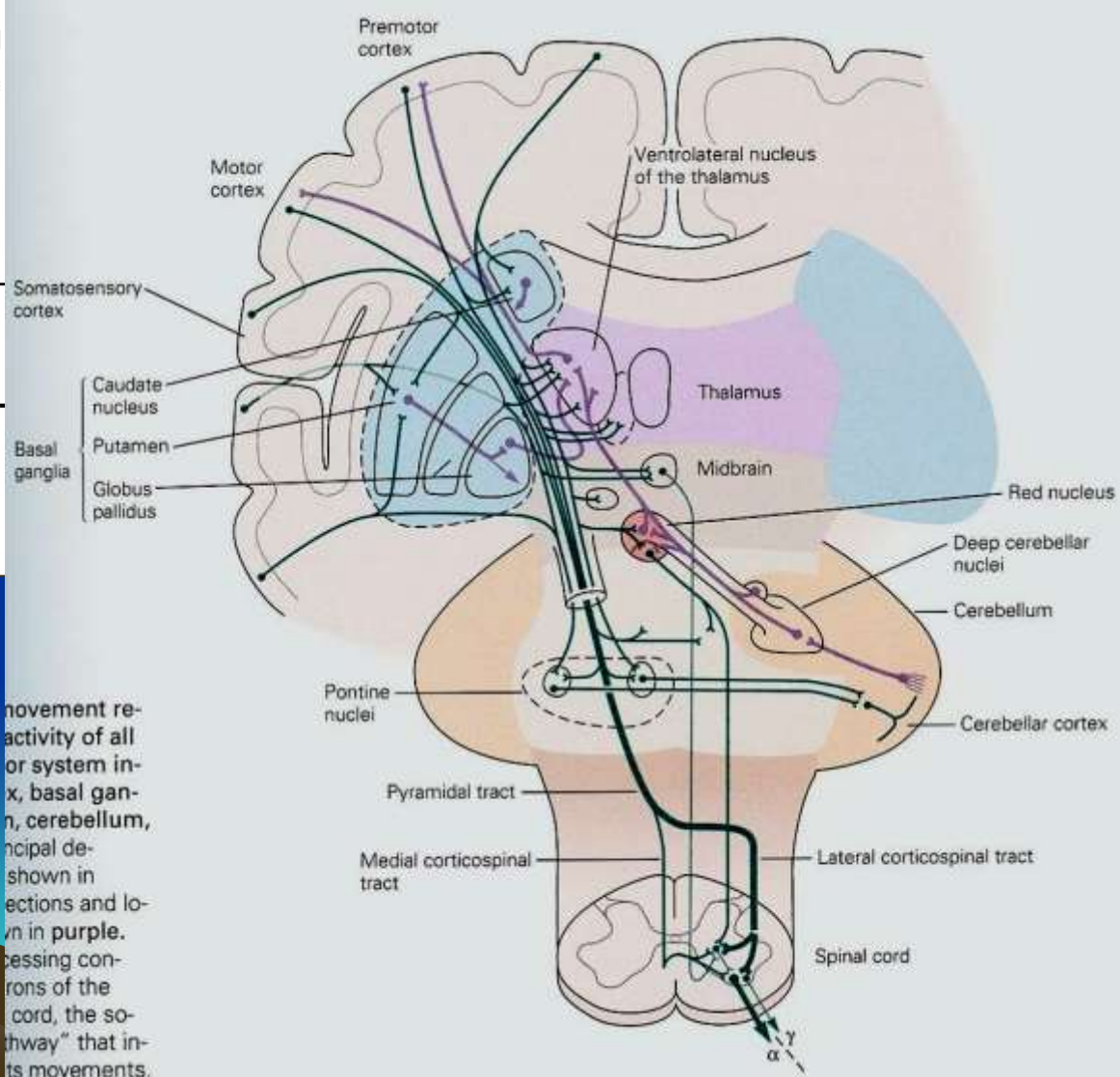


(podle V. B. Brookse)

(foto: J. Jeannerod)

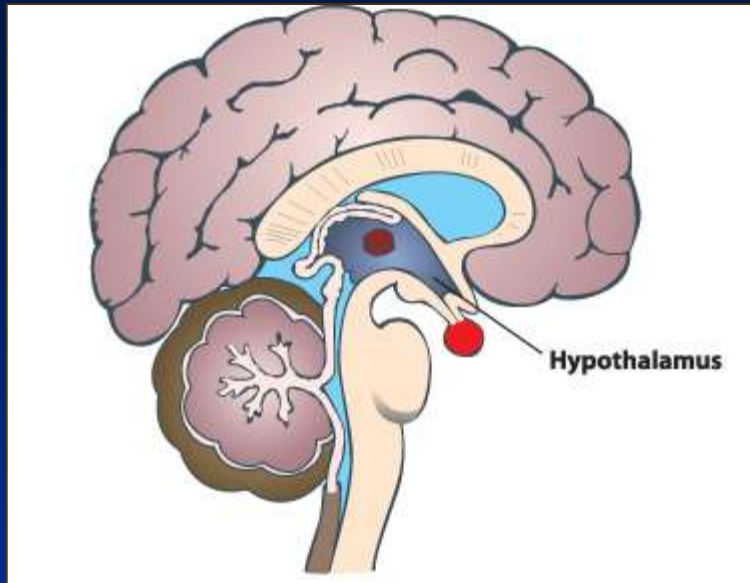


Baz.g. (striatum) původně dominantní při řízení pohybu. U člověka koordinují neúmyslnou (reflexní) pohybovou aktivitu s úmyslnými pohyby. Subs. Nigra. - parkinsonismus



Chierarchie struktur řídicích motoriku

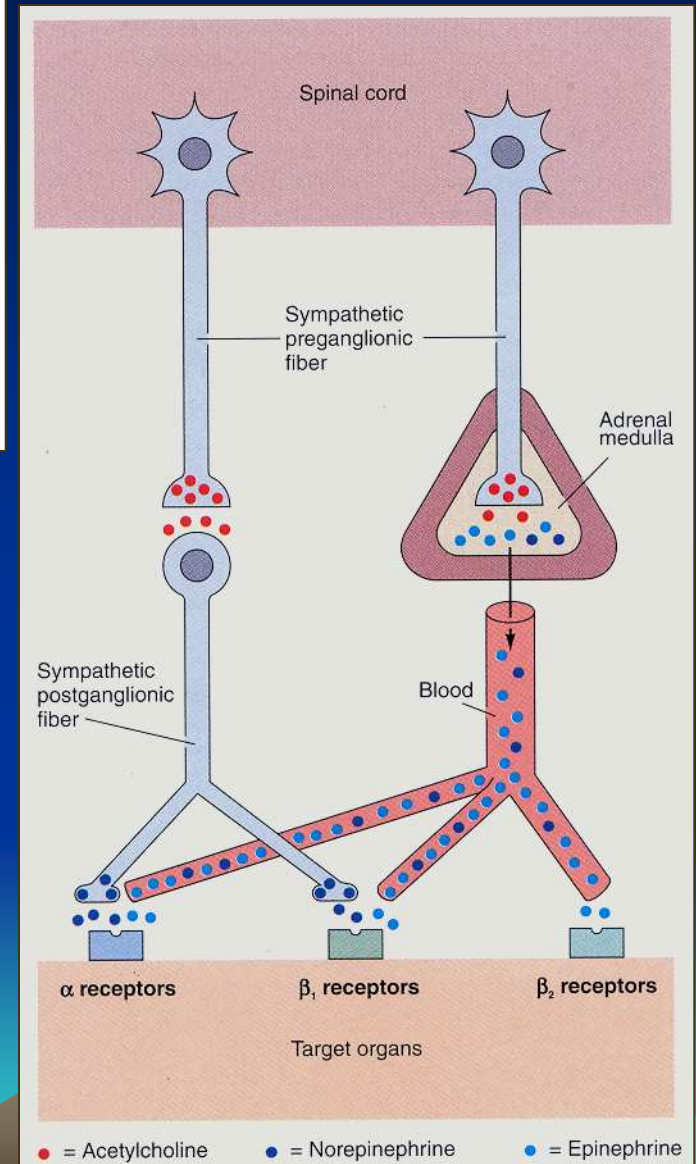
movement reactivity of all or system in- x, basal gan- n, cerebellum, nicipal de- shown in ections and lo- wn in purple. ecessing con- rons of the cord, the so- hway" that in- ts movements.



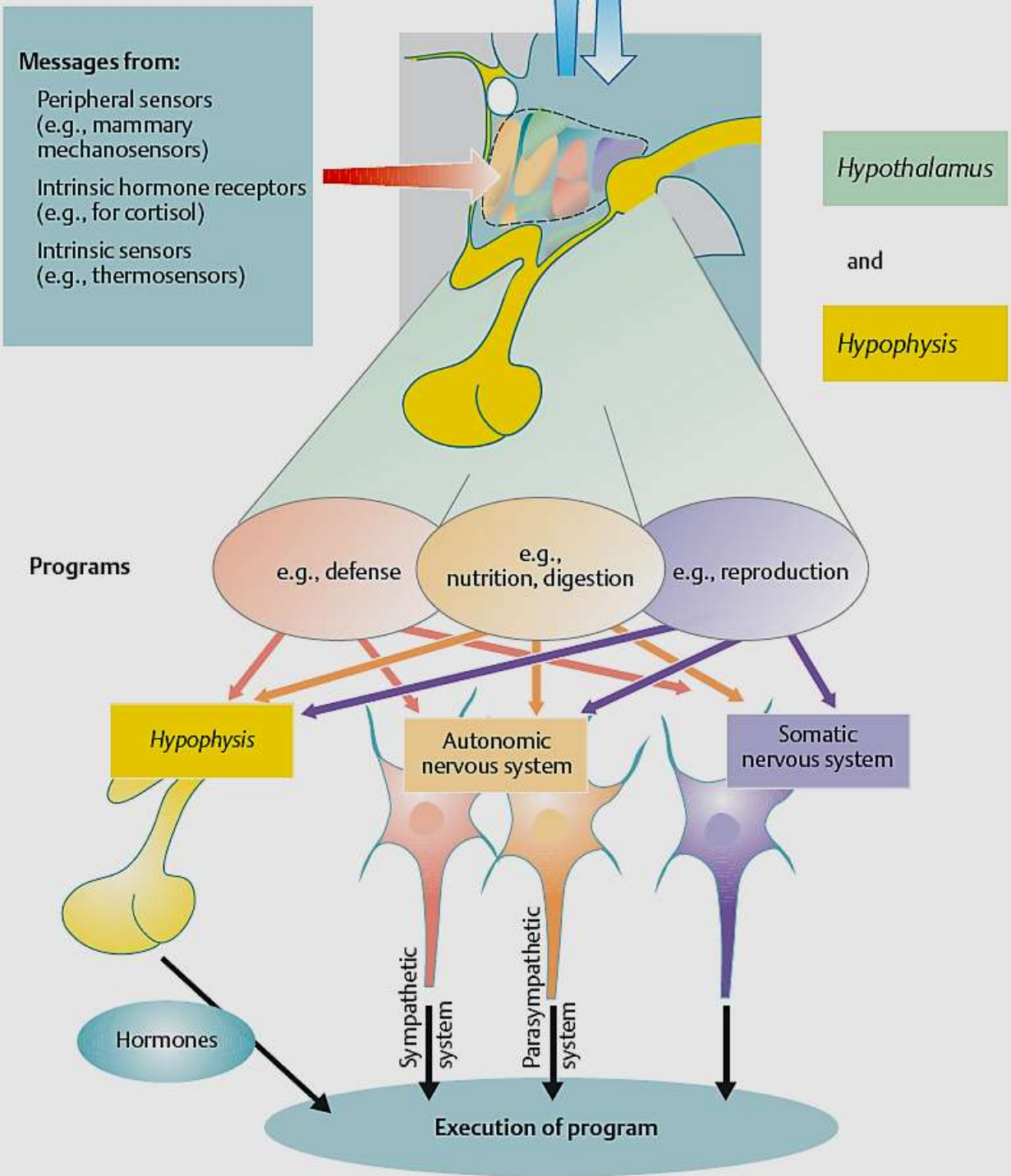
Vegetativní řízení: 2. úkol NS

Řídí vnitřní funkce podobně jako endokrinní systém

Příklad spolupráce: dřeň nadledvin je modifikované sympatické ganglium



Hypotalamus:
semiautonomní
centrum, součást
limbického sst
Spolupracující osy

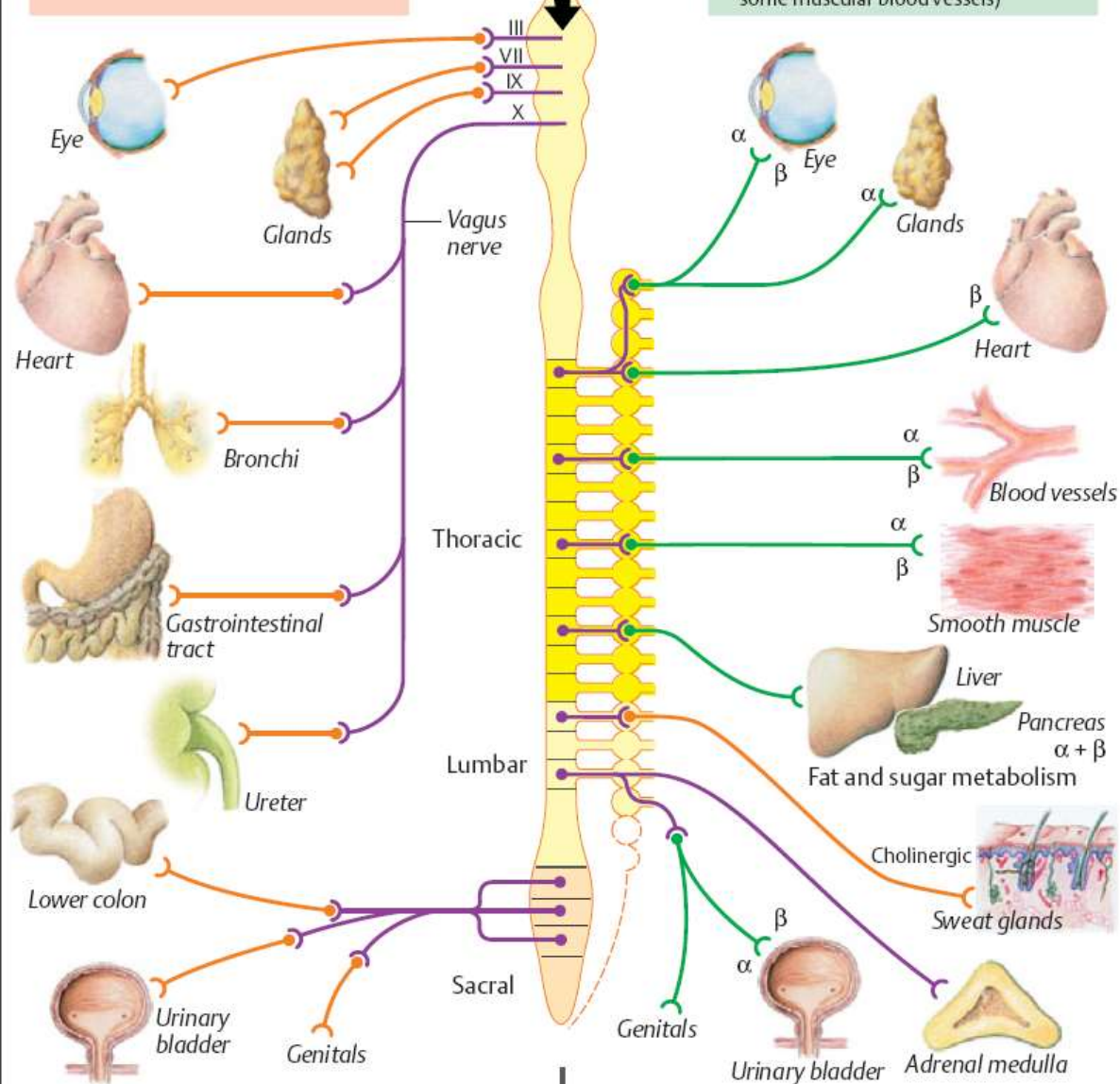


A. Schematic view of autonomic nervous system (ANS)

Parasympathetic division
(Craniosacral centers)
Transmitter substances:
Preganglionic: Acetylcholine
Postganglionic: Acetylcholine

Controlled by
superordinate
centers

Sympathetic division
(Thoracic and lumbar centers)
Transmitter substances:
Preganglionic: Acetylcholine
Postganglionic: Norepinephrine
(Exception: Sweat glands,
some muscular blood vessels)

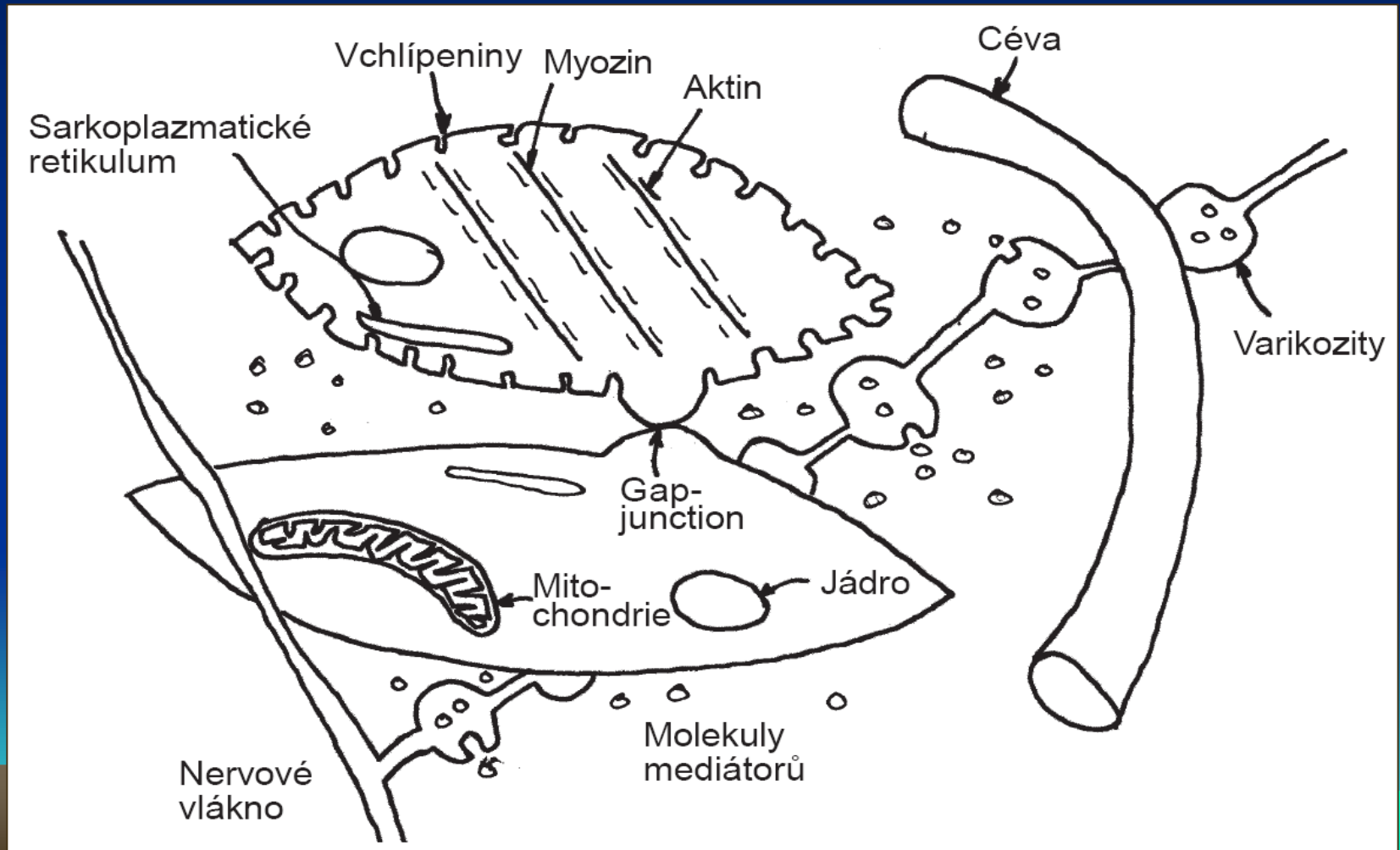


Vegetativní řízení:

Cholinergní a Adrenergní transmise

Rozdílné nároky a na vegetativní a motorickou inervaci

Inervace hladkého svalu



Funkční antagonismus: Flight or fight x Rest and digest

Dvojité, tj. přesnější řízení

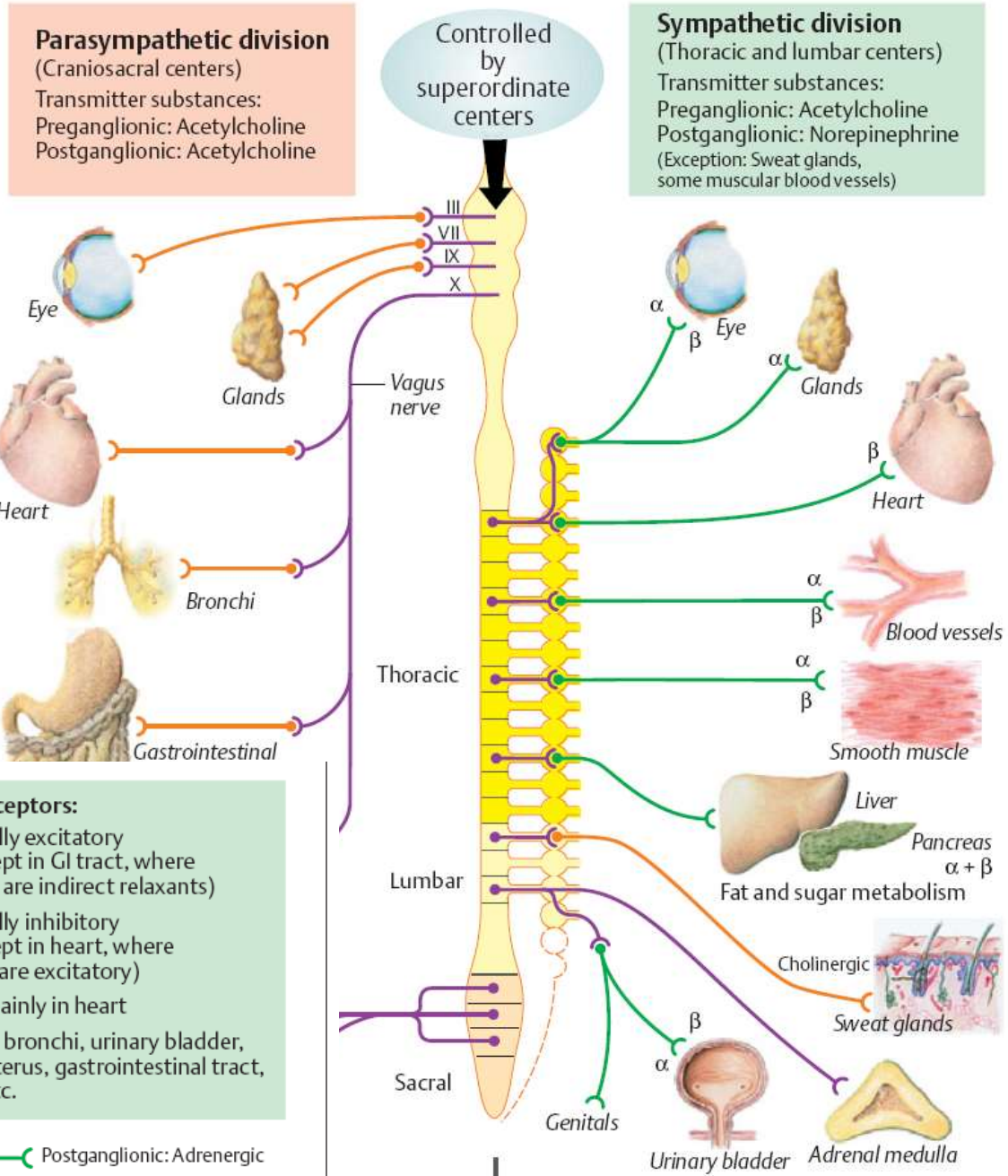
Orgán	Vliv sympatiku	Vliv parasympatiku
1. Orgány s dvojí inervací:		
Srdce	Zrychlení tepu	Zpomalení tepu
Hladké svaly:		
Trávicí trubice	Snížení hybnosti	Zvýšení hybnosti
Sfinktery trávicí trubice	Stah	Uvolnění
Bronchy	Uvolnění	Stah
Zornice oka:		
m. sphincter pupillae		Stah – zúžení zornice
m. dilatator pupillae	Stah – rozšíření zornice	
2. Orgány inervované hlavně sympatikem:		
Hladké svaly:		
Arterioly kůže a ledvin	Vazokonstrikce	
m. arrectores pilorum	Stah – ježení chlupů	
Žlázy:		
Dřeň nadledvin	Sekrece	
Potní žlázy	Sekrece	
3. Orgány inervované hlavně parasympatikem:		
Hladké svaly:		
Cévy vnějších pohl. org.		Vazodilatace – erekce
m. ciliaris		Stah – akomodace
Žlázy:		
Slinné		Sekrece
Žaludeční		Sekrece
Pankreas		Sekrece

Funkční antagonismus:

Stejná látka, ale různé receptory

Alfa adrenergní
Beta adrenergní

A. Schematic view of autonomic nervous system (ANS)



Cholinoceptors

Nicotinic receptors:

- All postganglionic, autonomic ganglia cells and dendrites
- Adrenal medulla

Muscarinic receptors:

- All target organs innervated by postganglionic parasympathetic nerve fibers (and sweat glands innervated by sympathetic fibers)

Adrenoceptors:

α Usually excitatory (except in GI tract, where they are indirect relaxants)

β Usually inhibitory (except in heart, where they are excitatory)

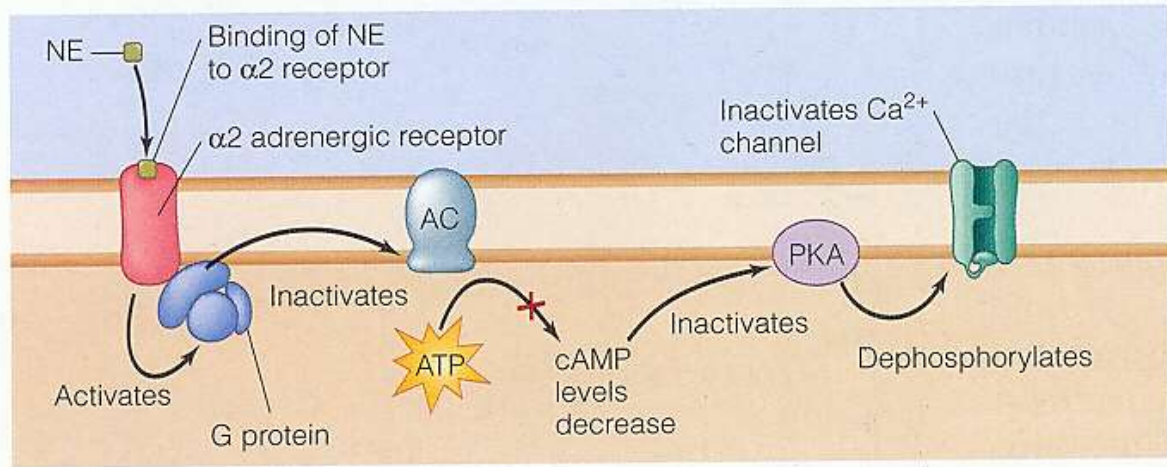
β₁ mainly in heart

β₂ in bronchi, urinary bladder, uterus, gastrointestinal tract, etc.

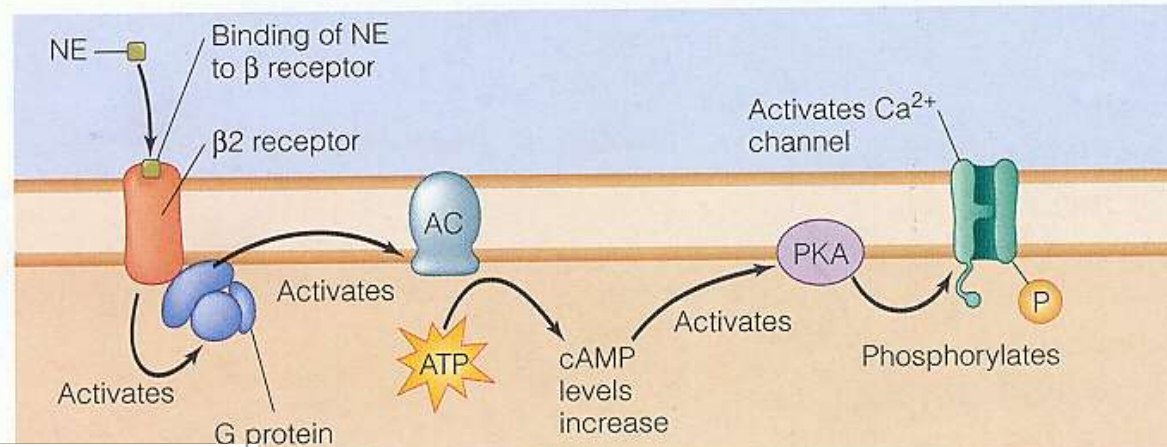
— Postganglionic: Cholinergic — Preganglionic: Cholinergic — Postganglionic: Adrenergic

Funkční antagonismus:

Stejná látka -noradrenalin,
ale různé receptory (alfa, beta)



(b) Binding of NE to α_2 adrenergic receptors



Cholinoceptors

Nicotinic receptors:

- All postganglionic, autonomic ganglia cells and dendrites
- Adrenal medulla

Muscarinic receptors:

- All target organs innervated by postganglionic parasympathetic nerve fibers (and sweat glands innervated by sympathetic fibers)

Adrenoceptors:

α Usually excitatory (except in GI tract, where they are indirect relaxants)

β Usually inhibitory (except in heart, where they are excitatory)

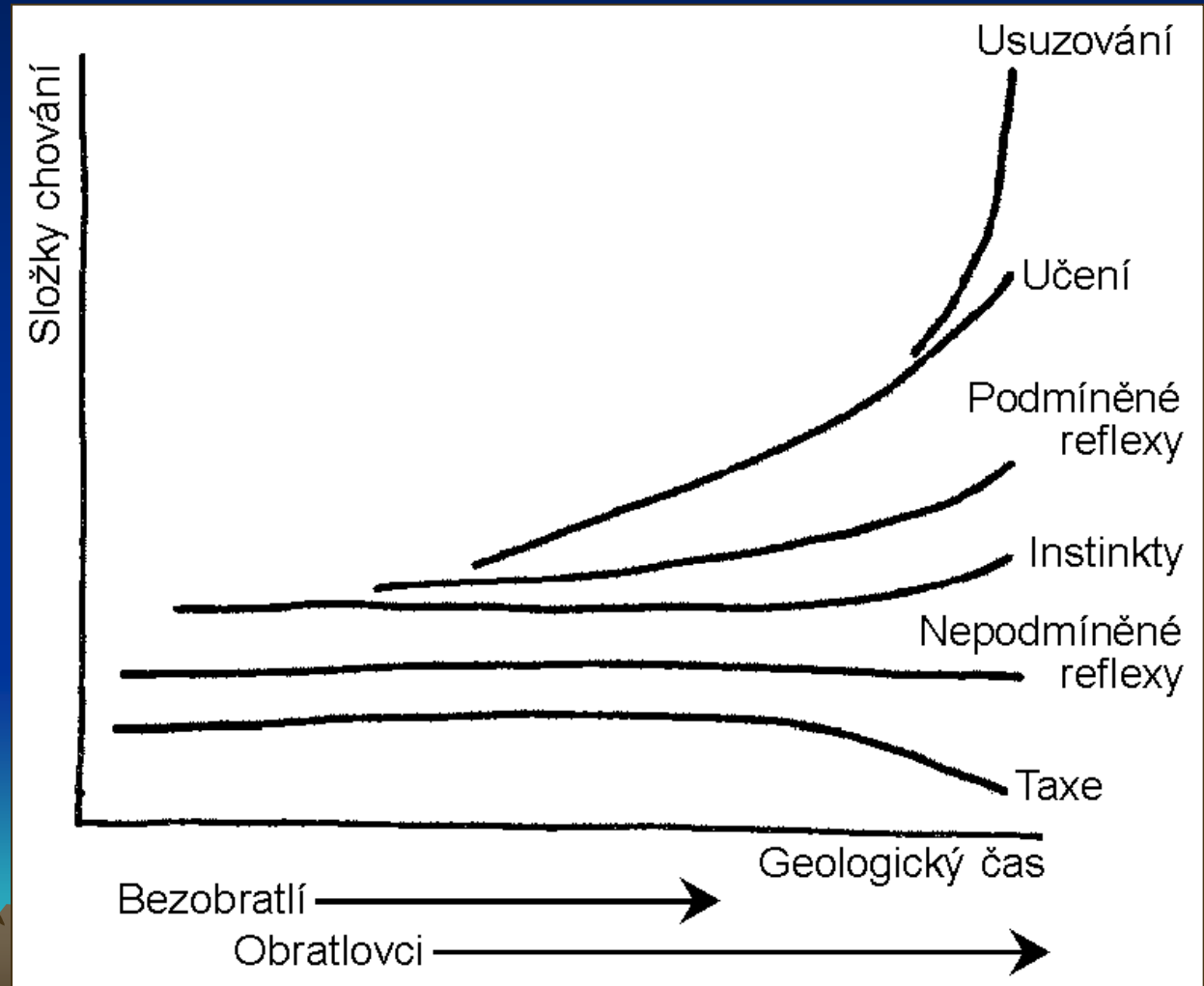
β_1 mainly in heart

β_2 in bronchi, urinary bladder, uterus, gastrointestinal tract, etc.

Chování: pohybová aktivita – důležitý prvek udržení homeostázy

Vrozené => učení => získané prvky

Myšlení jako „internalizace“ chování pomocí řeči



Vrozené: Taxe, nepodmíněné reflexy, motorické programy,
instinkty, emoce

Získané: neasociativní, asociativní učení (podmíněné reflexy,
napodobování, hra, vtištění, vhled)




Paměť:

Čas: krátkodobá, střednědobá, dlouhodobá

Typ informace: nedeklarativní (pohybové vzorce - plavání,
percepční schémata - čtení)

 deklarativní (dějová, rozpoznávací, významová)

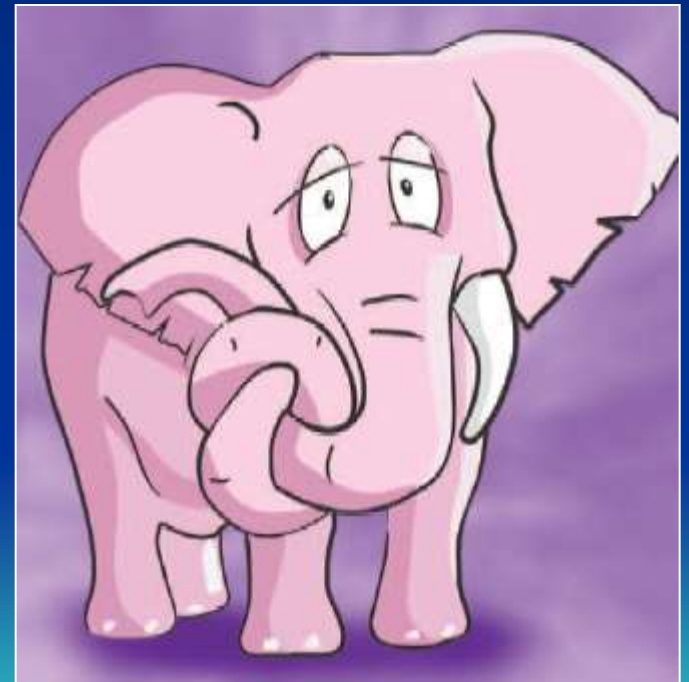


Mechanismus?

Plasticita NS

Krátkodobá – změny funkční

Dlouhodobá – změny morfologické



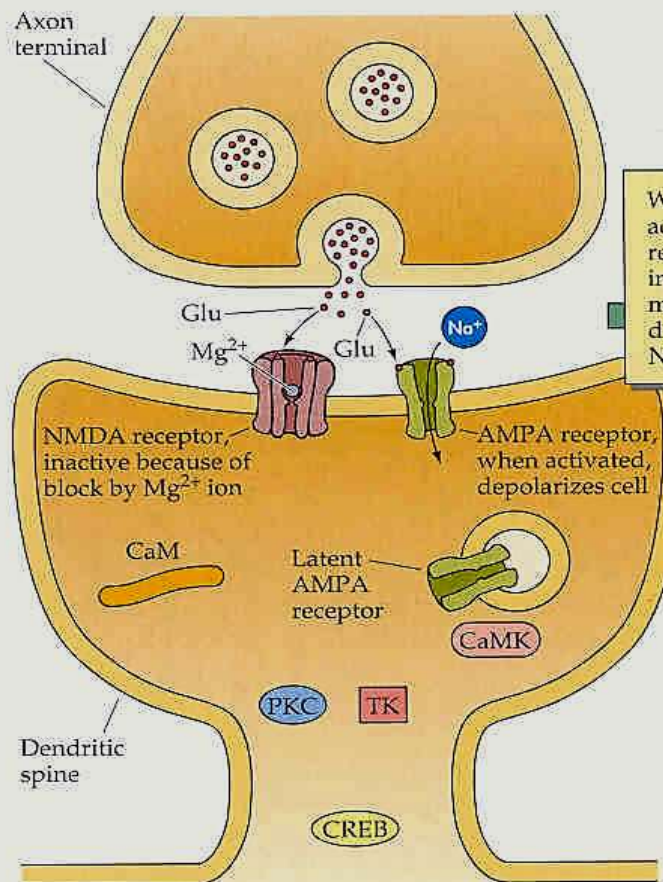
Synaptická plasticita – rychlá změna funkce

554

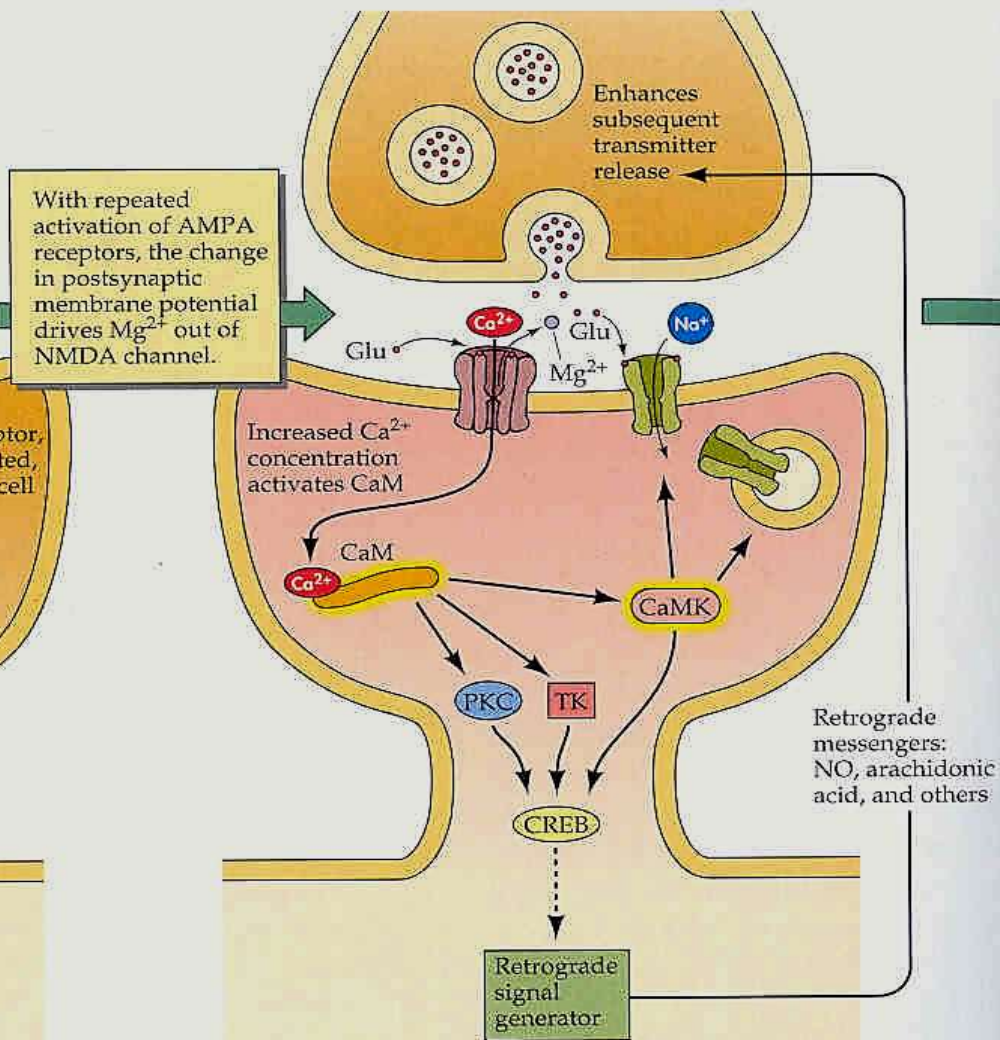
CHAPTER 18

Pre- i Post-synaptické modifikace signálového přenosu po dráždění

(a) Normal synaptic transmission

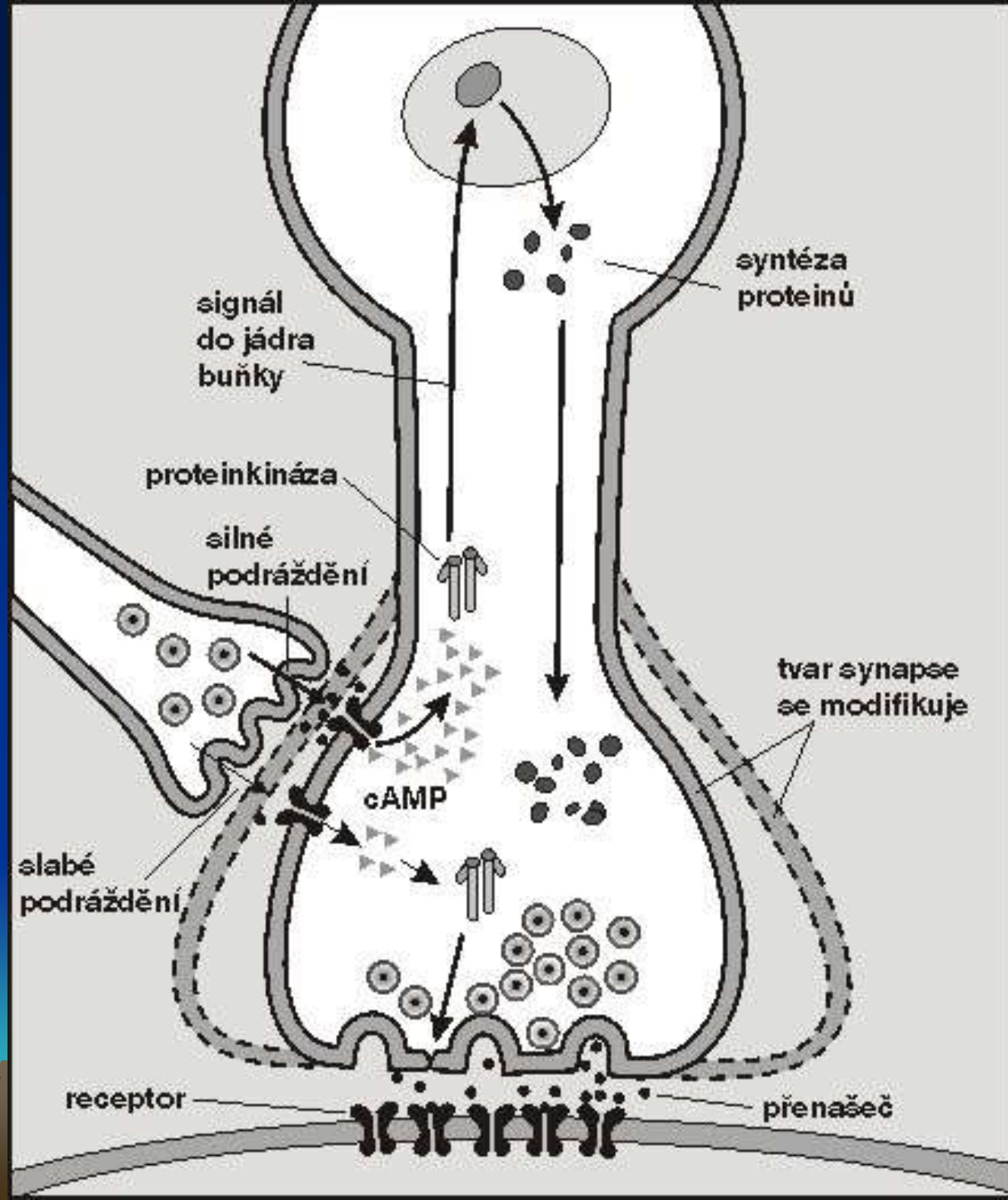


(b) Induction of LTP



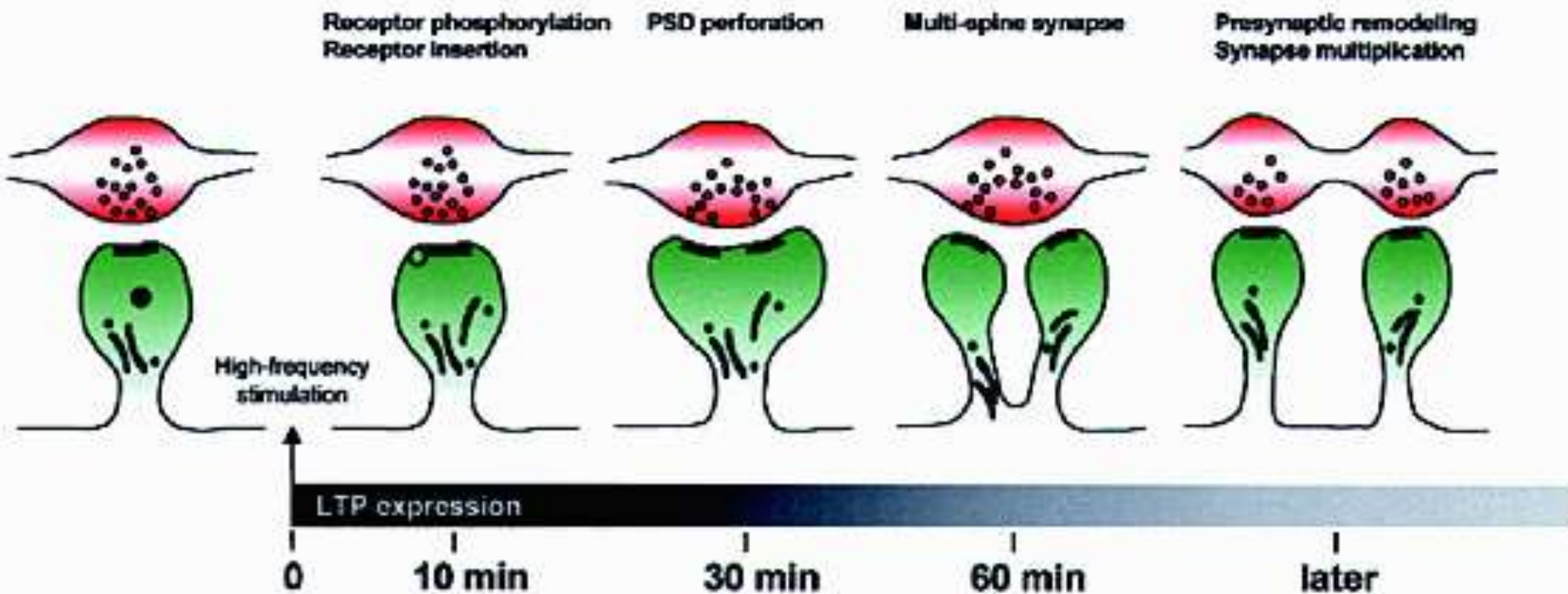
Synaptická Plasticita-dlouhodobá

Modifikace stavby – Jak presynaptická...

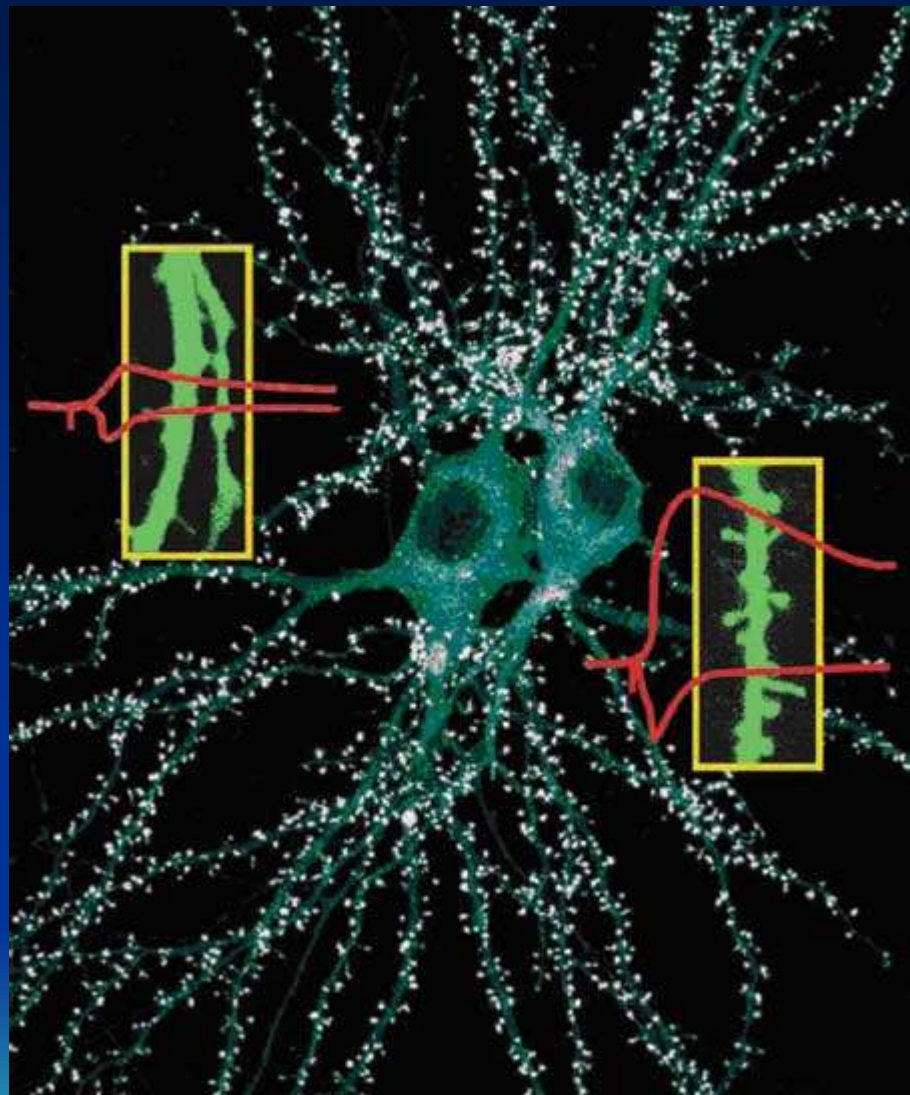


Synaptická plasticita - dlouhodobá

...Tak postsynaptická: dendritické trny místem přestavby



Dendritické trny
místem přestavby



Chemie nervového systému

Účinky na psychiku

Účinky neurotransmiterů prostřednictvím synaptického přenosu

neurotransmitter	dostupnost (aktivita neurotransmiteru)	lék
serotonin	deprese	antidepresivum
acetylcholin	Alzheimerova nemoc	inhibitory acetylcholinesterázy, která odbourává acetylcholin
g-aminomáselná kyselina (GABA)	úzkost (tzv. generalizovaná)	anxiolytika (usnadňují účinek kyseliny g-aminomáselné)
dopamin	pozitivní příznaky schizofrenie	antipsychotika (blokují účinek dopaminu)

snížena

zvýšena