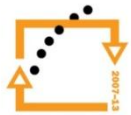




EVROPSKÁ UNIE



Základy klinické onkologie

Nádory trávicí trubice

Zitterbart K.

Klinika dětské onkologie LF MU a FN Brno

Trávicí ústrojí

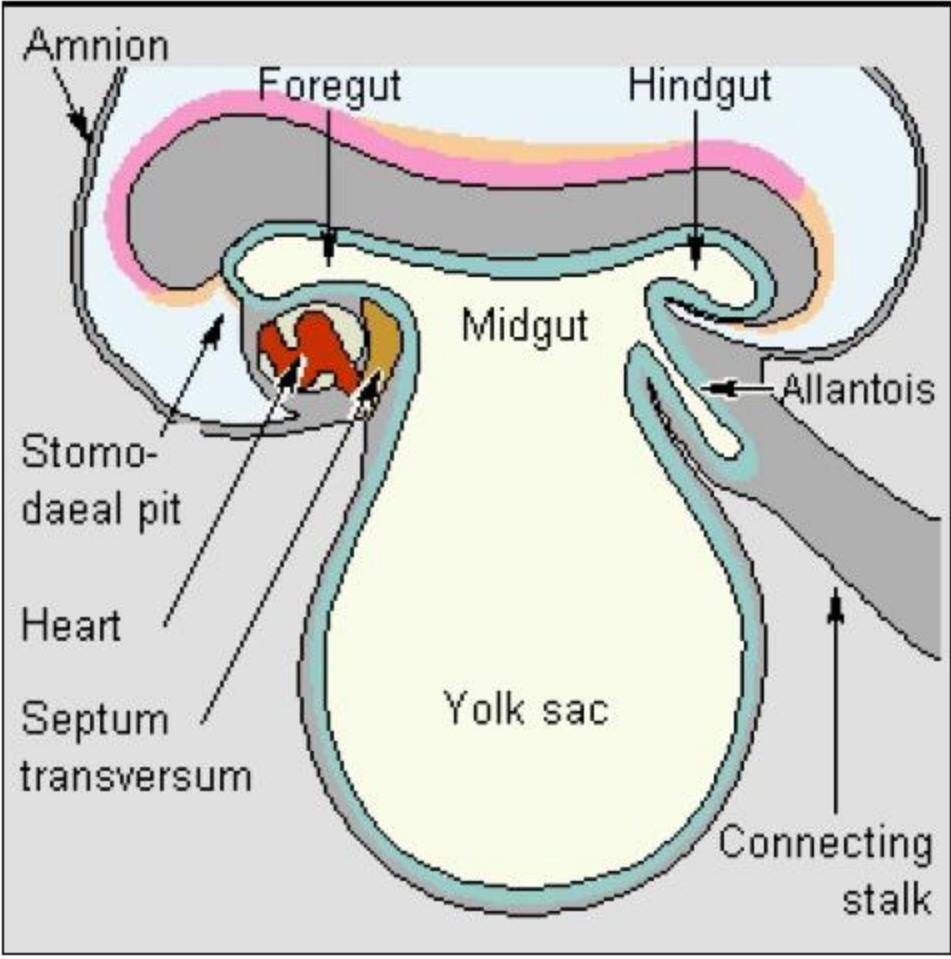
- Ústní dutina
- Hltan
- Jícen
- Žaludek
- Tenké střevo
- Tlusté střevo
- Rectum
- Anus
- Slinné žlázy
- Játra
- Žlučník
- Pankreas

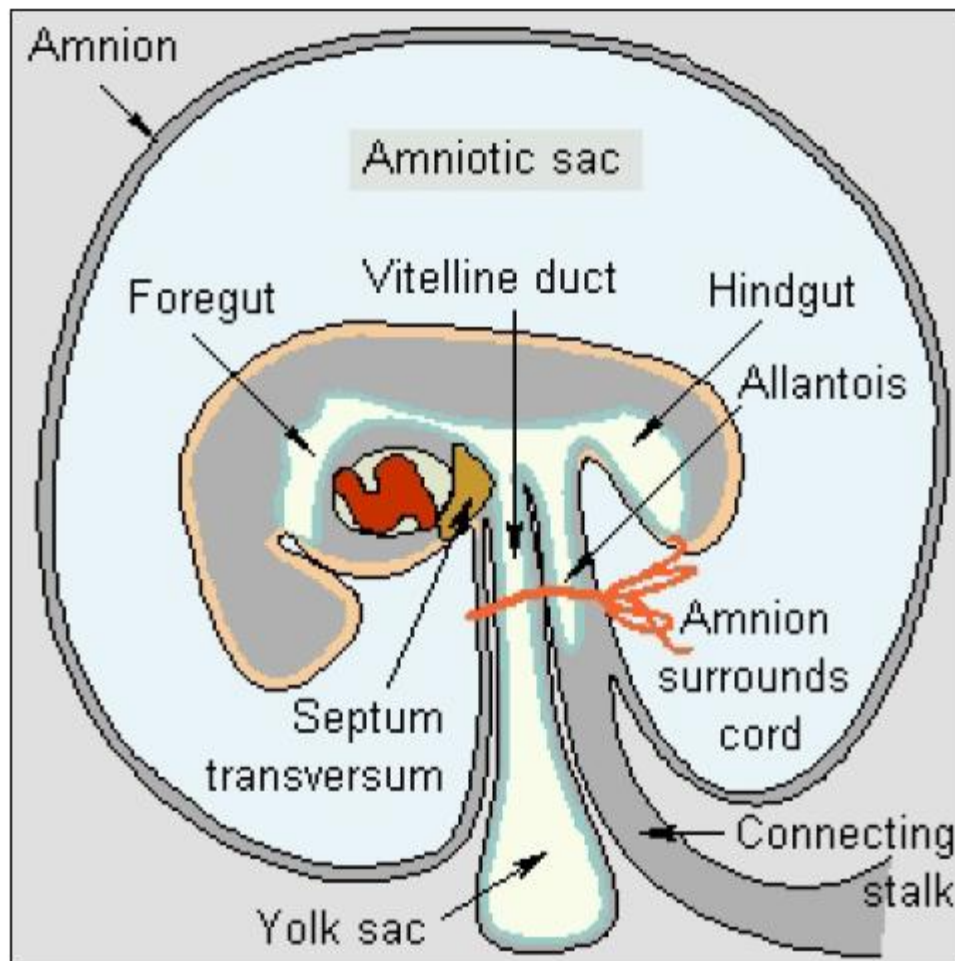
Vývoj trávicí trubice

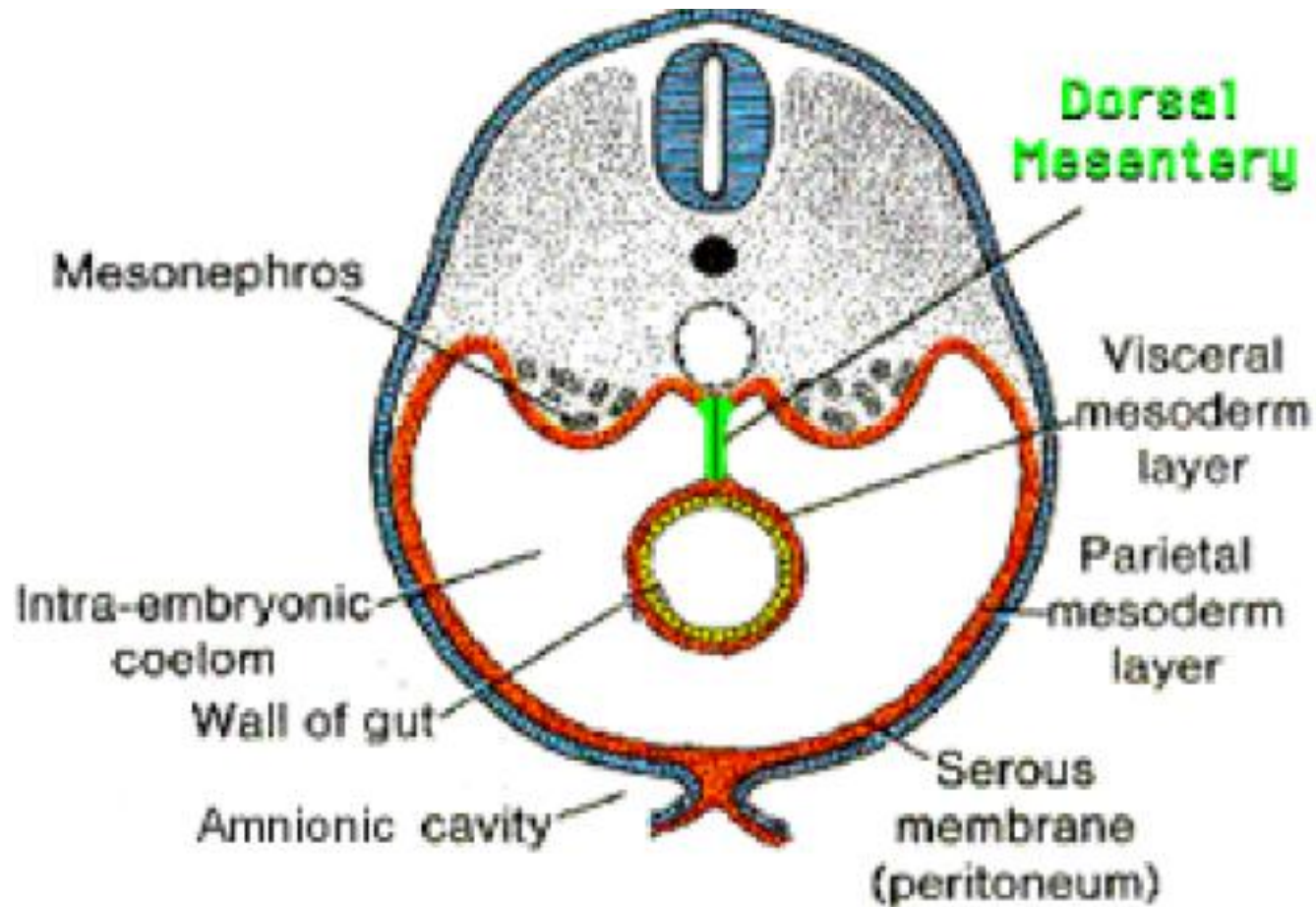
- **primitivní střevo**

- během 4. týdne ohyb embrya způsobí částečnou inkorporaci žloutkového vaku
- **orofaryngová membrána** - kraniální zakončení
- **kloakální membrána** - kaudální zakončení

- epitel a žlázy z endodermu
- epitel stomodea a proktodea z ektodermu
- vazivo, svalovina ze splachnického mezodermu



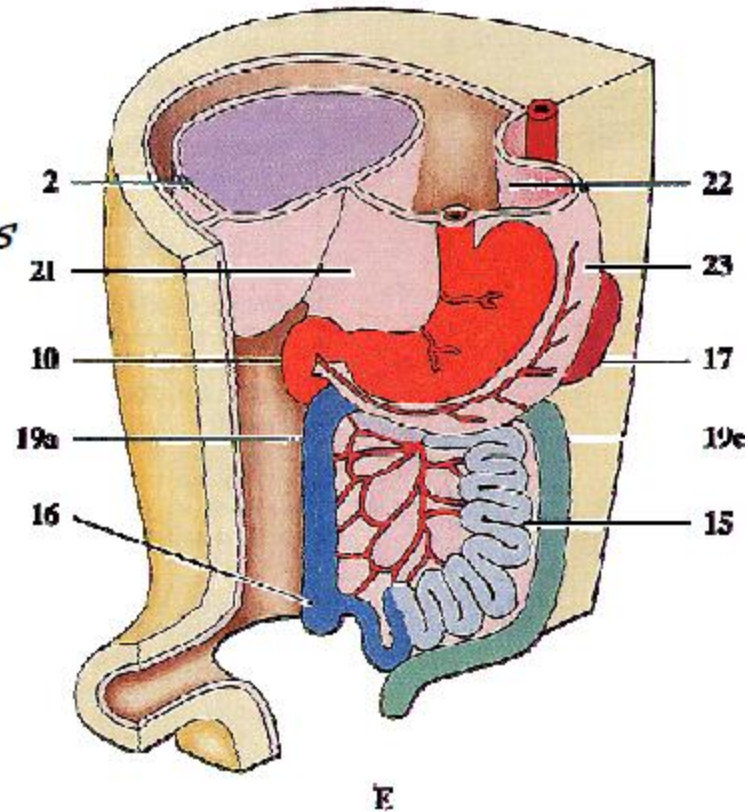




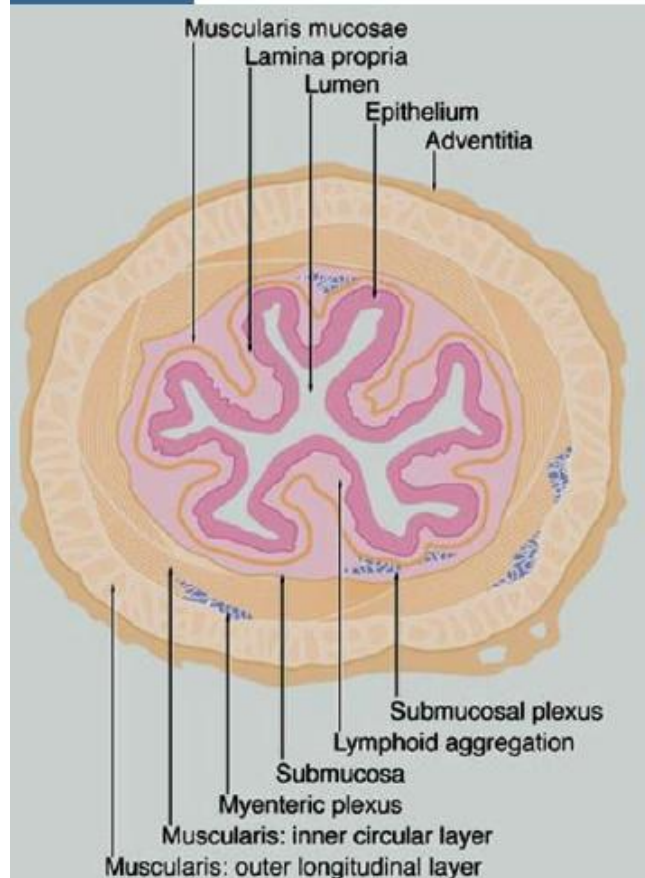
Primitivní střevo je zavěšeno v coelomu na duplikatury mesodermu -mesenteria
výstelka dutiny břišní – parietální a viscerální pleura

Střední střevo

- cékum sestupuje kaudálně
- vznik *colon ascendens*
- vychlípením stěny vzniká appendix



Obecná stavba trávicí trubice



- **tunica mucosa (sliznice)**
 - epitel
 - lamina propria mucosae
 - lamina muscularis mucosae
- **tunica submucosa (podslizniční vazivo)**
 - plexus submucosus Meissneri, žlásky
- **tunica muscularis externa (zevní svalová vrstva)**
 - cirkulární
 - plexus myentericus Auerbachi
 - longitudinální
- **tunica serosa (seróza)**

epitel:: epitelové kmenové buňky střevních (Liebekühnových) krypt jsou kvadripotentní a mohou tvořit **enterocyty, buňky pohárkové, Panethovy a enteroendokrinní**, (které jsou všechny entodermového původu).

Nádory trávicí trubice – anatomická lokalizace

Nádory jícnu

Žaludku

Tenkého střeva

Tlustého střeva a konečníku (kolo-rektální, korlorektální)
(CRC= kolorektální karcinom)

Nádory anu

Nádory trávicí trubice - histologie

1. Epiteliální

Benigní: adenomy

Maligní: karcinomy

neuroendokrinní nádory

2. Neepitelové nádory

lipom

leiomyom

GIST (gastrointestinální stromální tumor)

leiomyosarkom

angiosarkom

maligní melanom

maligní lymfomy

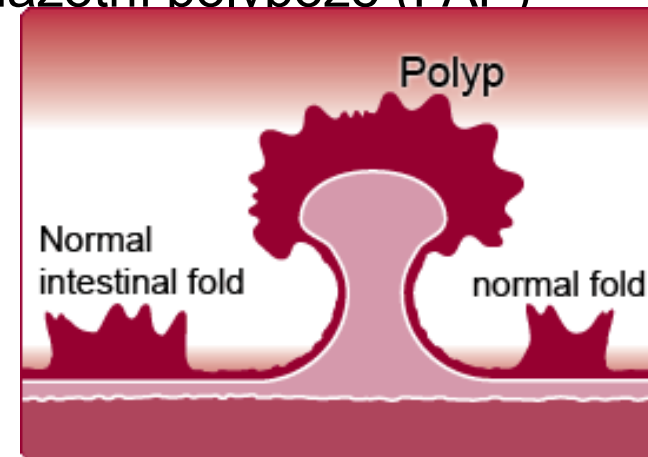
Kolorektální karcinom CRC vzniká sekvencí molekulárních změn (jimž odpovídá histopatologický obraz)
transformací z normálních buněk epitelu

Klíčovou událostí při vzniku sporadického, nefamiliárního CRC je vznik polypu (sporadický adenomatozní polyp)

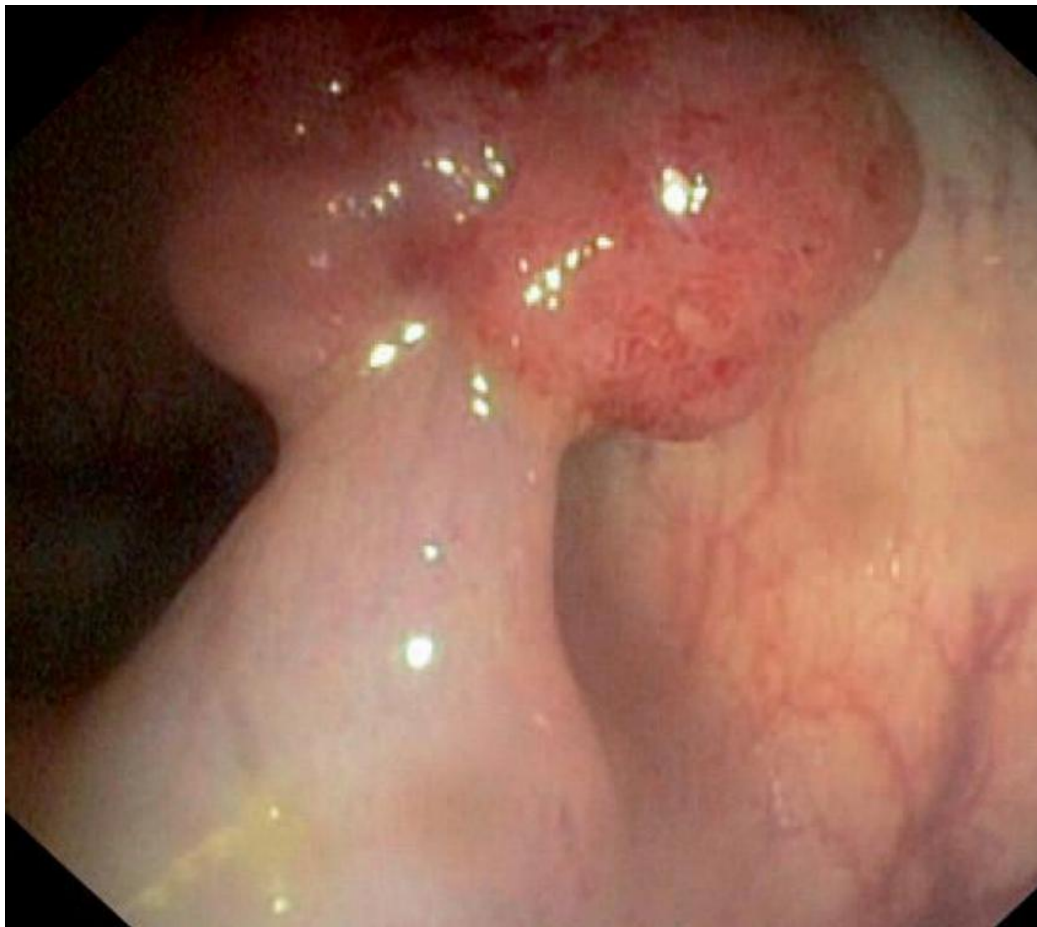Adenoma-Carcinoma-Sequence (Vogelstein & Kinzler)

Polypy jsou přítomny vždy při familiární adenomatozní polypóze (FAP)
Ale FAP může pouze za cca 1 % všech CRC

Adenomatozní polyp: 33 % v 50 letech věku
 70 % v 70 letech



**Z prognostického hlediska mají adenomové polypy významný maligní potenciál
neřešené představují až stoprocentní riziko přeměny v karcinom**



polyp = masa tkáně prominující do lumen střeva

původ polypů je ve sliznici nebo submukóze

polypóza = výskyt mnohočetných polypů v gastrointestinálním traktu

Histologicky:

adenom – lokální proliferace epitelu (tubulární, tubulovilózní a vilózní)

hamartom - je přítomno rovněž abnormální utváření pojivové tkáně, matrix

Polypy:

Nenádorové

- a) hyperplastický polyp
- b) Juvenilní polyp - hamartogenní léze u dětí do 5 let

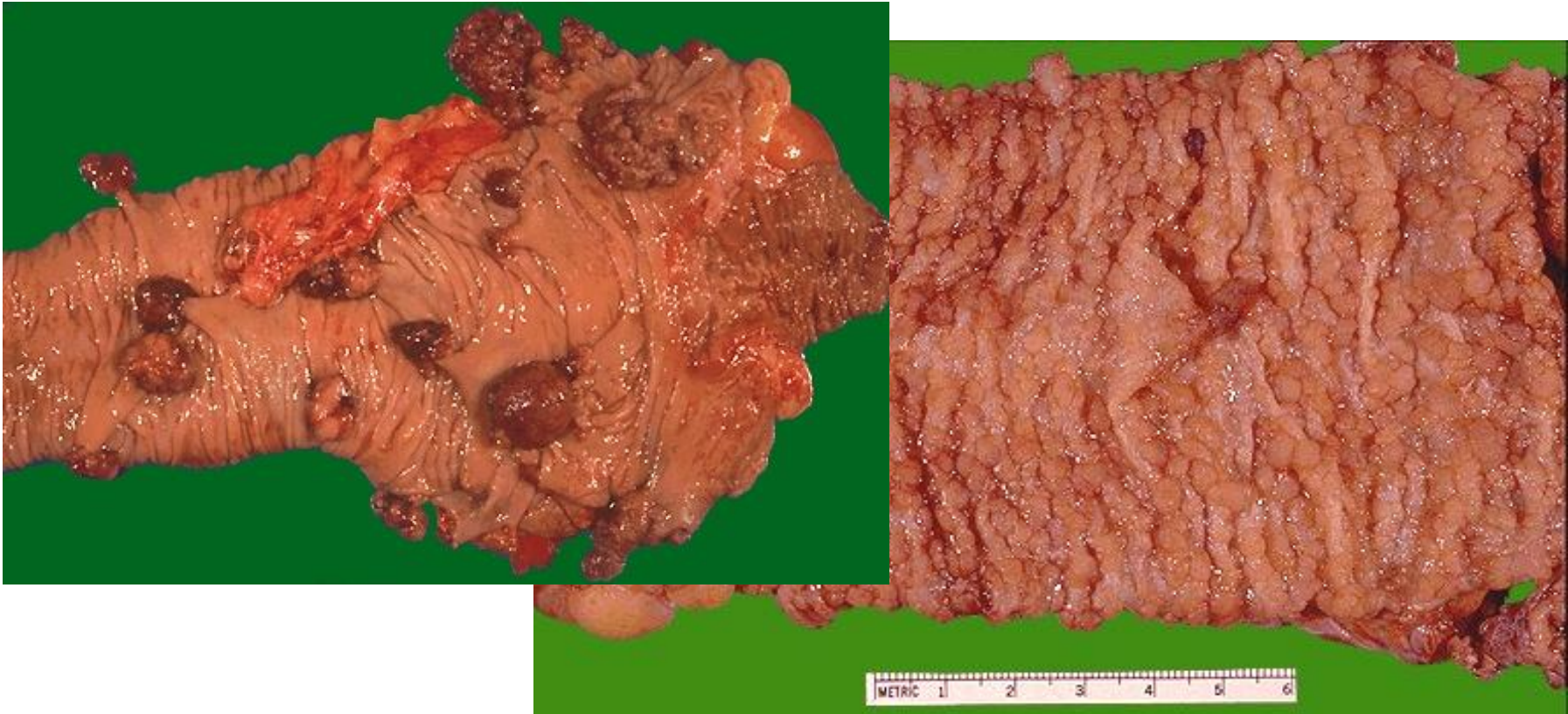
Sporadické adenomatozní polypy

- a) tubulární adenom, b) vilosní adenom, c) tubulovilozní adenom

Syndrom dědičných polypóz

- a) **FAP - adenomatozní familiární polypoza (resp. MYH-polyposa)**
mnohočetné adenomy s vysokým rizikem malignizace
- b) **syndrom Peutzův–Jeghersův**
mnohočetné hamartogenní polypy s nižším rizikem malignizace

FAP



Familiární adenomatózní polypóza (FAP)

FAP + extraintestinální projevy = Gardnerův syndrom

APC (chromozom 5q21-q22)

Typ dědičnosti: autozomálně dominantní (avšak až ve 20 % vznikají mutace de novo nebo je přítomen somatický mozaicizmus)

Sekundární prevence od 10let , preventivní pankolektomie cca 18-20 rok

Hereditární nepolyposní kolorektální karcinom (Lynchův syndrom)

Geny MLH1, MSH2, MSH6 (MMR), AD dědičnost

Lynchův syndrom je autosomálně dominantně dědičná forma kolorektálního karcinomu, která se projevuje nádory spíše v pravé části kolon (asi v 70 %) a malým množstvím polypů. Častý je výskyt metachronních a synchronních nádorů. V roce 1992 byl objeven první gen pro Lynchův syndrom.

Rizika onemocnění

75 % riziko onemocnět nádorem kolorekta

ženy mají 40 – 60 % riziko nádoru endometria

zvýšené riziko může být i pro nádory ovaria, žaludku, tenkého střeva, močového a hepatobiliárního systému, mozku.

U syndromu Muir-Torre se vyskytují kožní sebaceozní nádory, u **Turcotova syndromu** nádory CNS.

S primární i sekundární prevencí je důležité začít v mladém věku 20 let. Nádory se objevují velice časně.

Sekundární prevence od 20 let věku

Familiární adenomatózní polypóza

Familial Adenomatous Polyposis

Plevová P.¹, Štekrová J.², Kohoutová M.², Novotný J.³, Šachlová M.⁴, Petráková K.⁴, Foretová L.⁴

¹ Oddělení lékařské genetiky FN Ostrava; Ústav patologie & Laboratoř molekulární patologie LF UP Olomouc

² Ústav biologie a lékařské genetiky VFN a 1. LF UK, Praha

³ Institut onkologie a rehabilitace Na Pleši s. r. o., Nová Ves pod Pleší

⁴ Klinika komplexní onkologické péče, Oddělení epidemiologie a genetiky nádorů, Masarykův onkologický ústav Brno

Hereditární nepolypózní kolorektální karcinom (HNPCC, Lynchův syndrom)

Hereditary Nonpolyposis Colorectal Cancer (HNPCC, Lynch syndrome)

Plevová P.¹, Novotný J.², Šachlová M.³, Křepelová A.⁴, Foretová L.³

¹ Oddělení lékařské genetiky FN Ostrava; Ústav patologie & Laboratoř molekulární patologie LF UP Olomouc

² Institut onkologie a rehabilitace Na Pleši s. r. o., Nová Ves pod Pleší

³ Klinika komplexní onkologické péče, Oddělení epidemiologie a genetiky nádorů, Masarykův onkologický ústav Brno

⁴ Ústav biologie a lékařské genetiky FN Motol a 2. LF UK Praha

HNPCC : CRC + glioblastom =
Turcotův syndrom

Klin Onkol 2009; 22(Suppl): S12–S15

MYH asociovaná polypóza

MYH, AR; Objevuje se méně polypů, adenomatosní, ve vyšším věku. Prediktivní testování v dospělosti.

Peutzův – Jeghersův syndrom

STK11, AD; Gen STK11 je zodpovědný za vznik dominantně dědičného syndromu, jehož součástí je tvorba polypů v žaludku, tenkém i tlustém střevu, **které mohou malignizovat**. Zvyšuje se i riziko nádorů čípku, ovarií a testes. Výrazné pigmentace okolo rtů a na sliznicích jsou důležitým diagnostickým znakem. [Koloskopie a gastroduodenoskopie](#) je nutno začít v časně dospělosti. Preventivní subtotální [kolektomie](#) je možná u mnohočetných polypů. Prediktivní testování je možné v dětství

Juvenilní polypóza

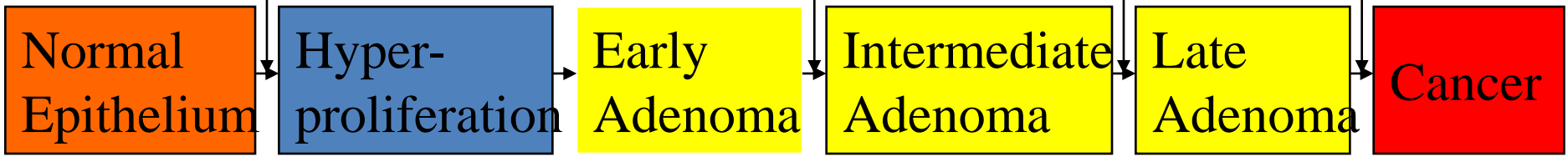
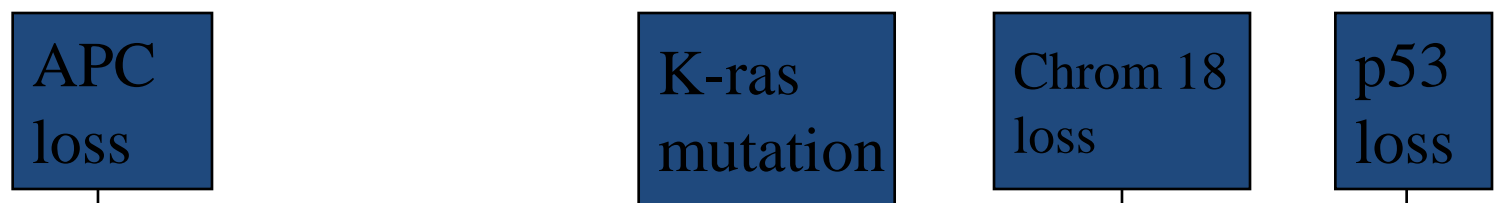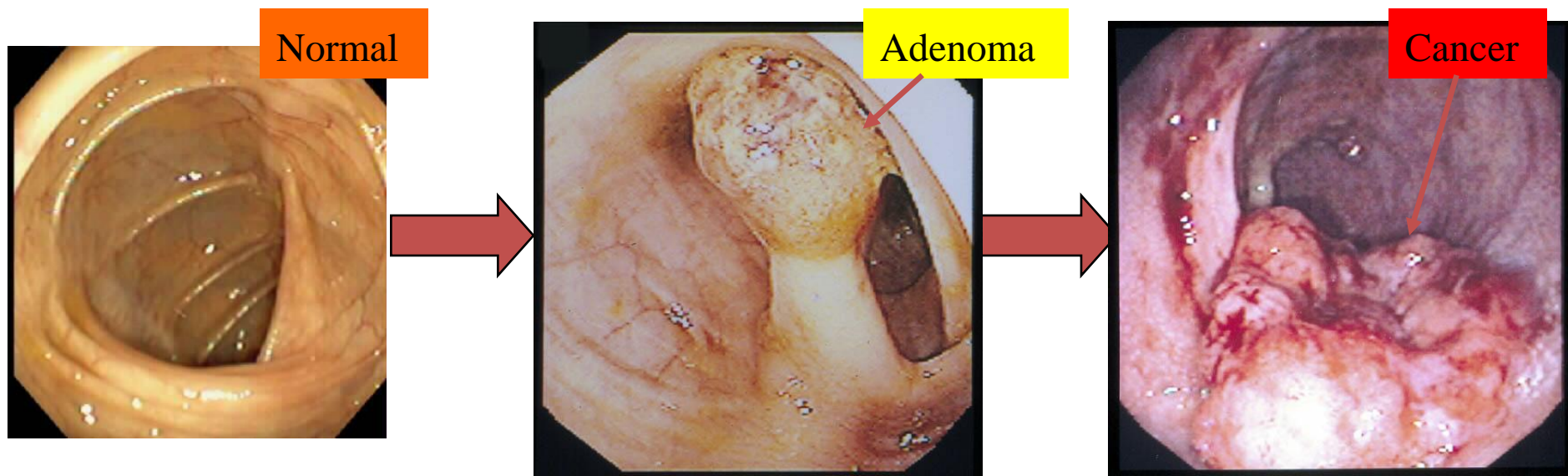
SMAD4, BMPR1A, AD; Tvorba **difuzních hamartomatozních polypů tlustého střeva**, někdy i tenkého střeva a žaludku začíná brzy a riziko kolorektálního karcinomu je vysoké, zvýšené je i riziko nádorů slinivky. Preventivní [koloskopie](#) je nutné provádět od 10-12 let a profylaktická subtotální [kolektomie](#) by měla být provedena při potvrzení nemoci a prvních polypů. Prediktivní testování v dětství

Cowden syndrom

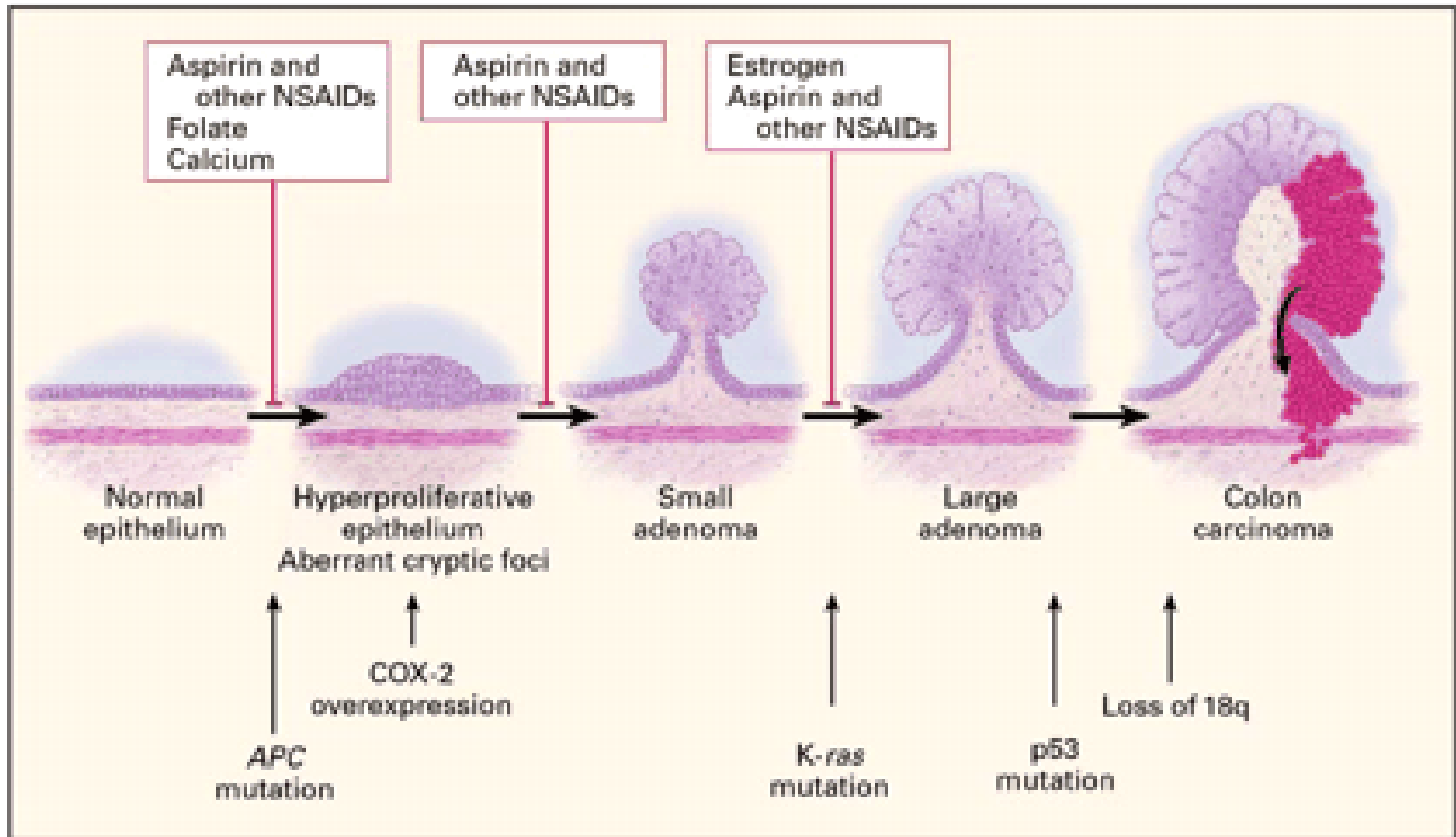
PTEN, AD; Zárodečná mutace v PTEN genu způsobuje autosomálně dominantně dědičné **riziko intestinálních hamartomů a kožních změn** jako faciální trichilemomy, papilomatozní papuly a akrální keratózy. Asi u 50% případů může být přítomna makrocefalie a mentální subnormalita. Riziko některých nádorů může být zvýšené, nádorů prsu, štítnice, především folikulárního typu, pravděpodobně i nádorů kolorekta, ledvin, ovaria, endometria a melanomu. Prediktivní testování v dětství možné v indikovaných případech.

Adenoma-Carcinoma-Sequence (Vogelstein & Kinzler)

Adenoma to Carcinoma Pathway



Adenoma-Carcinoma-Sequence (Vogelstein & Kinzler)



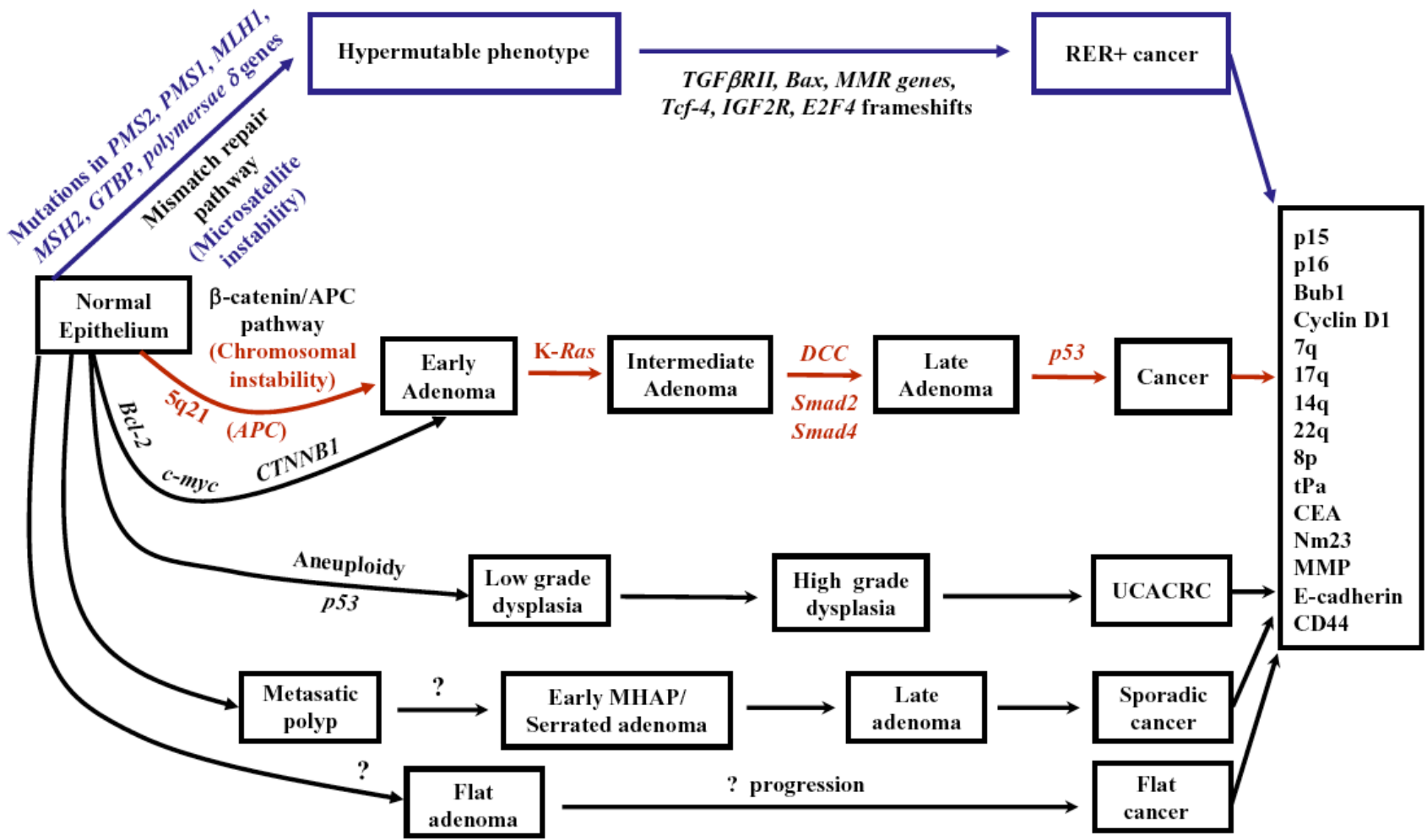
COX a CRC

COX-2 není detekovatelná v normální tkáni střeva ale je přítomna v 90% Kolorektálních karcinomů (CRC) a 40% adenomů

Zvířecí modely: COX-inhibice vede k 50% redukci tvorby karcinomů

Epidemiologické studie: pravidelná medikace Aspirinem (NSAID) redukuje o 40-50 % riziko CRC

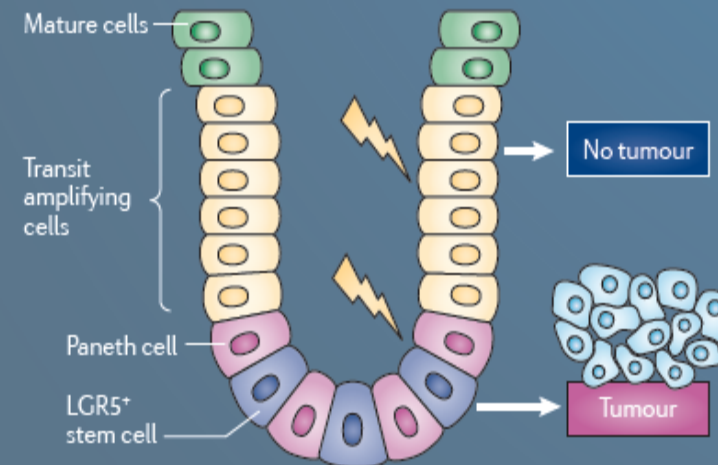
Celecoxib (COX-2) : FDA - profylaxe u pacientů s FAP



LGR5-positive cells and intestinal cancer⁵⁻⁸

Cells within the crypts of the stomach, small intestine and colon that express leucine rich-repeat-containing G protein-coupled receptor 5 (LGR5) are long-lived stem cells. Lineage tracing was used to show that cells that express LGR5 give rise to microadenomas and adenomas when expression of the tumour suppressor APC is lost. Moreover, deletion of *Apc* in the progenitor cell population rarely produced adenomas. PROM1 is a stem cell marker in the mouse small intestine. The distribution of *Prom1* and *Lgr5* largely overlap and PROM1 cells can give rise to all cells of the small intestinal epithelium. In genetically engineered mice prone to developing tumours in the small intestine, these arose from PROM1⁺ cells.

Importantly, LGR5⁺ cells can give rise to crypt-villus structures *in vitro* that contain stem cells, Paneth cells and all other colonic epithelial cell types. Recent findings have shown that Paneth cells express proteins known to be important for stem cell function, such as WNT, EGF and the Notch ligand delta-like 4. Moreover, Paneth cells seem to be essential for the maintenance of stem cells and crypts in mice. As LGR5⁺ stem cells can generate Paneth cells, these findings suggest that stem cells can generate their own supporting niche cells, similar to findings in *Drosophila melanogaster*. Thus, a CSC might be capable of similar acts of self-sufficiency and so identifying and understanding the CSC niche would seem to be a priority.



LGR5 (Leucine-rich repeat-containing G protein-coupled receptor 5)

LGR5⁺ stem cells were identified to fuel stem cell activity in murine intestinal adenomas via erroneous activation of the **pro-cell cycle Wnt signalling pathway** as a result of successive mutations, such as formation of **adenoma** via *APC* mutation

5. Barker, N. *et al. Cell* 127, 469–480 (2009)
6. Zhu, L. *et al. Nature* 457, 603–607 (2009)
7. Barker, N. *et al. Cell Stem Cell* 6, 25–36 (2010)
8. Sato, T. *et al. Nature* 469, 415–418 (2011)

Rizikové faktory CRC

Věk

Polypy

Obezita, stravování

Rodinná anamnéza CRC

Idiopatické střevní záněty (IBD)

**Hereditární syndromy
(FAP a další)**

Tab. 1 Rizikové a protektivní faktory vzniku kolorektálního karcinomu sestavené dle American Institute for Cancer Research

Důkaz	snížující riziko	bez vztahu	zvyšující riziko
přesvědčivý	fyzická aktivita zelenina		
pravděpodobný			červené maso alkohol
možný	vláknina škrob karotenoidy	vápník selen ryby	vysoký BMI obezita časté jídlo cukr celkový tuk živočišné tuky maso zpracované při vysokých teplotách vejce
nedostatečný	vitamin C, D, E foláty methionin cereálie káva		

⁴⁹ World Cancer Research Fund in Association with American Institute for Cancer Research. *Food, Nutrition and the Prevention of Cancer: a Global Perspective*, p. 216-251.

Kolorektální karcinom

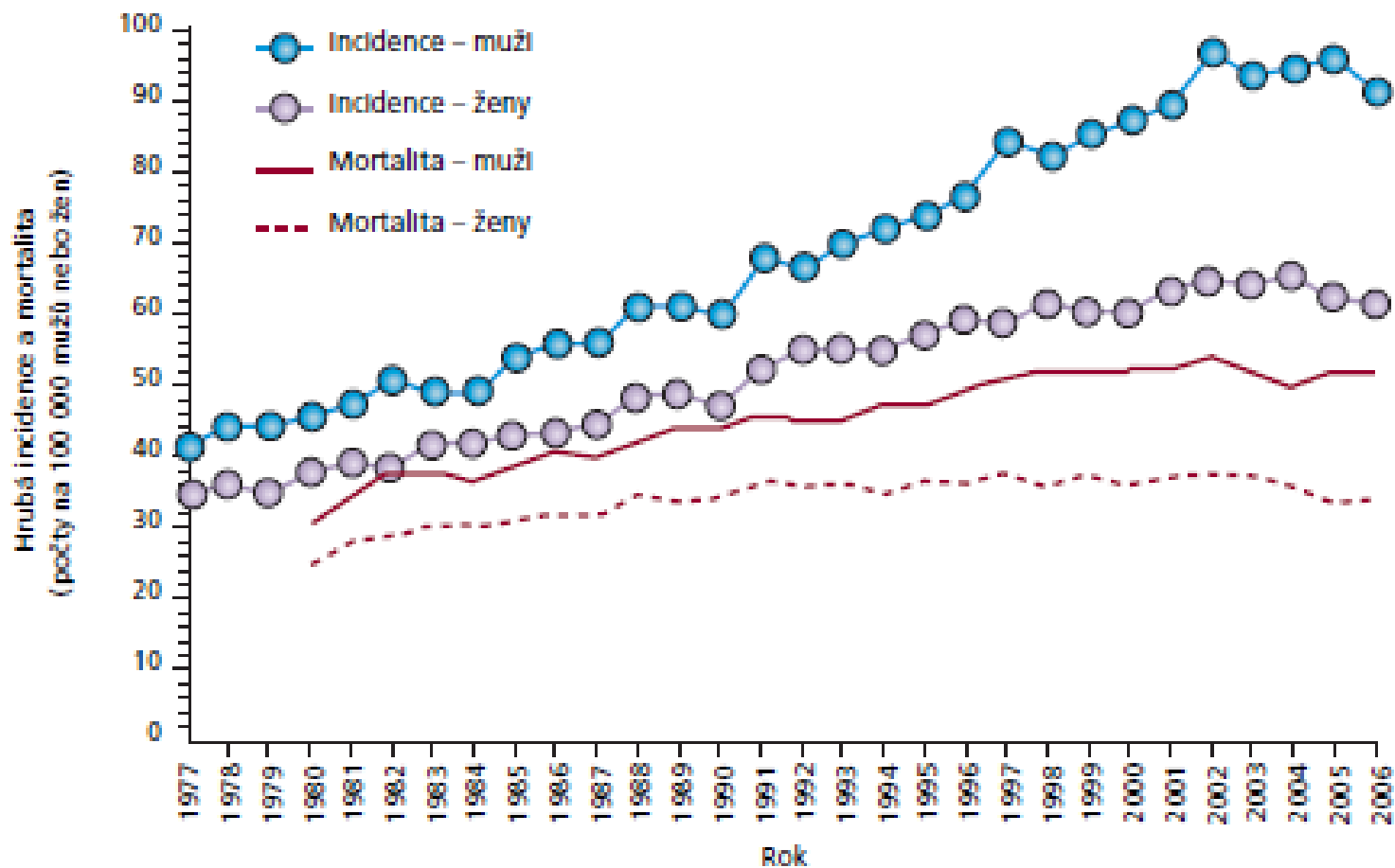
jedna z nejčastějších onkologických diagnóz, ve všech vyspělých státech jeho incidence vzrůstá

ČR (incidence kalkulovaná na evropský věkový standard)

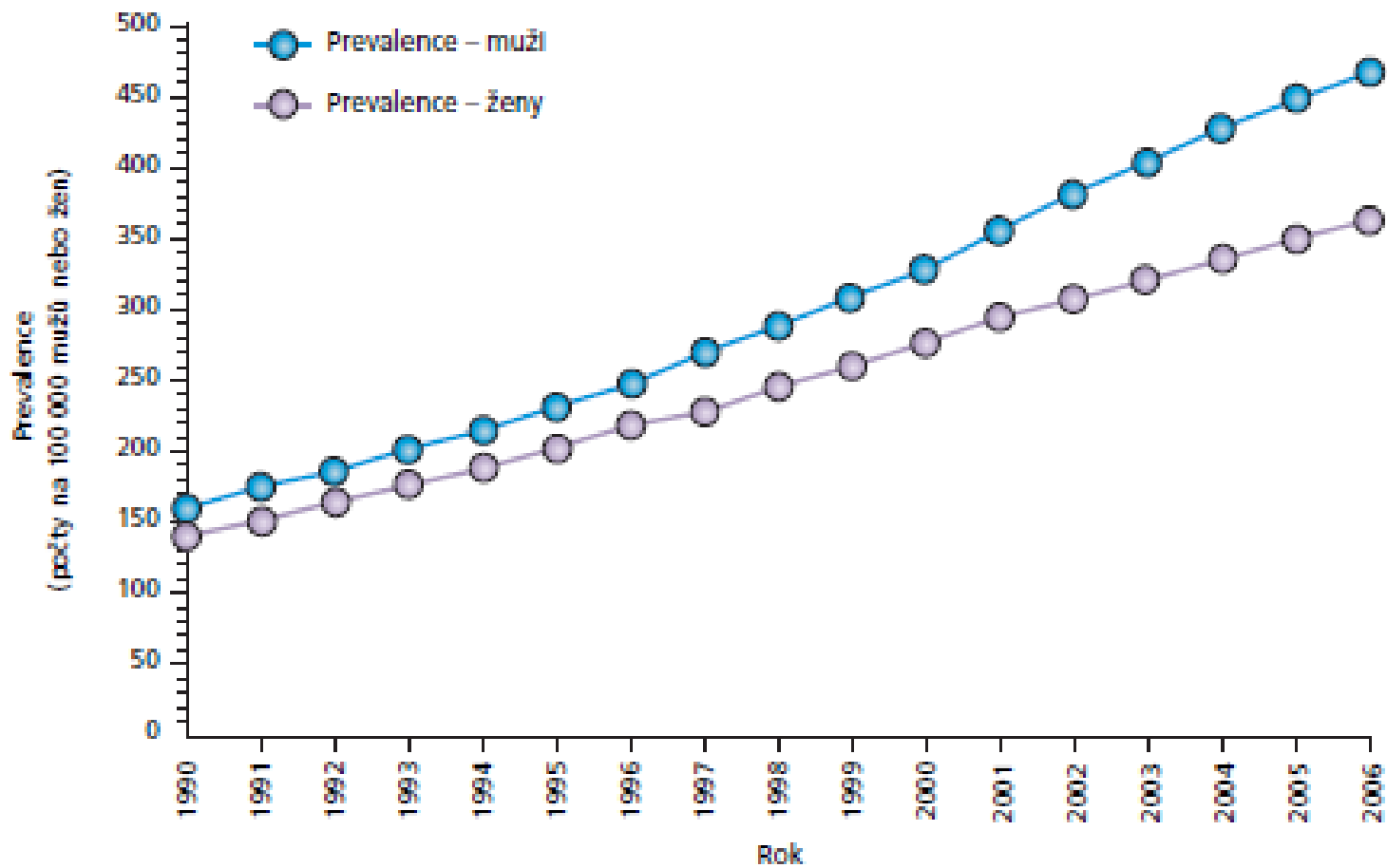
- muži : 51.0/100.000 mužů
(2. místě ČR v Evropě, 1. Maďarsko)
- ženy 24.1/100 000
(3. místo ČR v Evropě; 1. Maďarsko, 2. Slovensko)

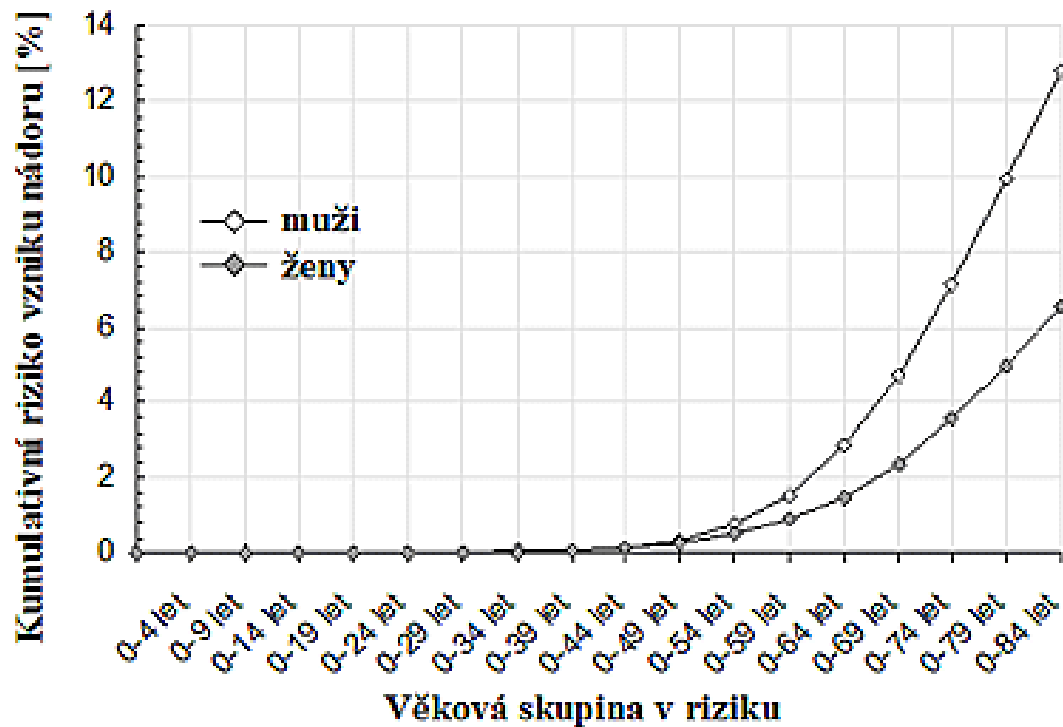
ročně je v ČR nově diagnostikováno 7900–8100 pacientů s tímto karcinomem a 4300–4500 pacientů na něj zemře

Incidence a mortalita



Prevalence

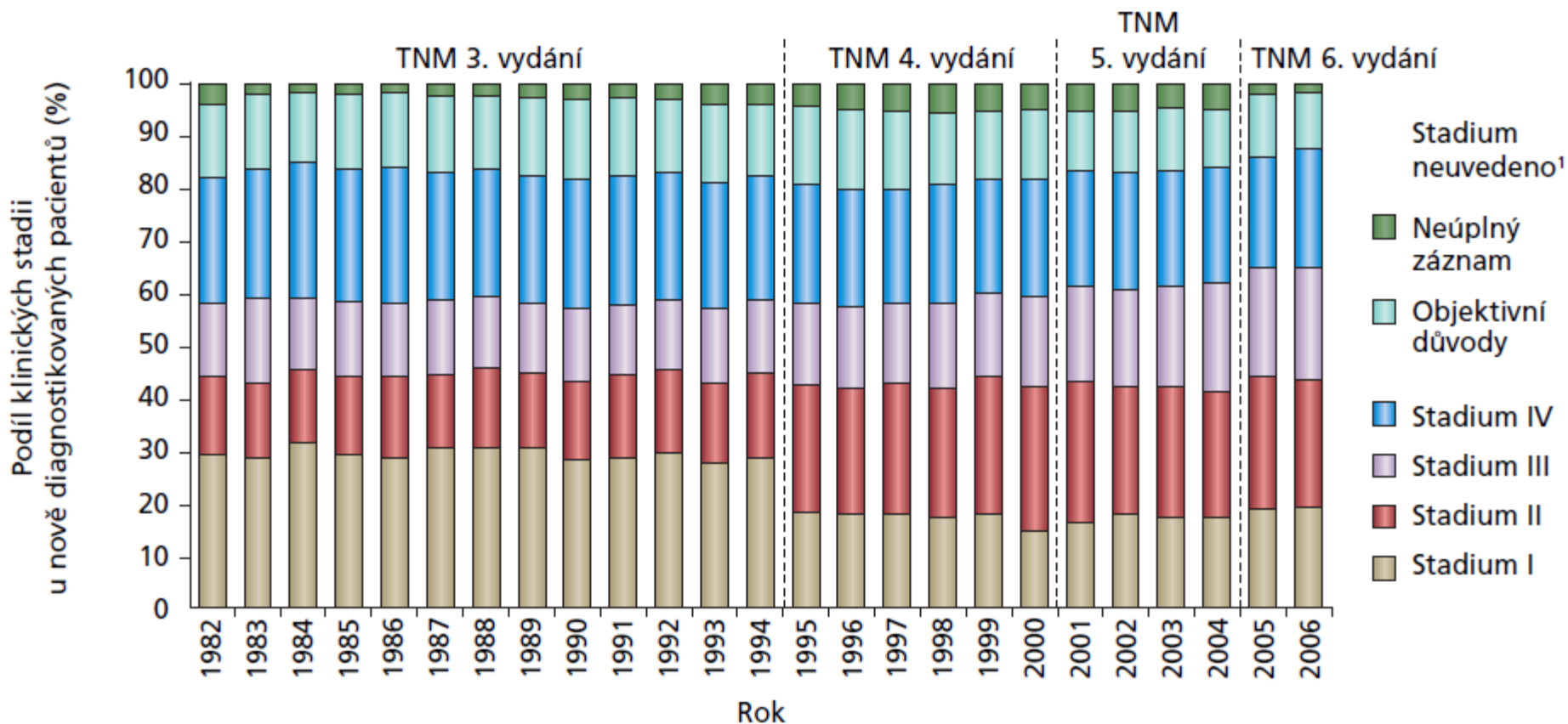




Věková skupina v riziku	Kumulativní riziko vzniku nádoru	
	muži	ženy
0-49 let	0,3 %	0,3 %
0-54 let	0,8 %	0,5 %
0-59 let	1,6 %	0,9 %
0-64 let	2,8 %	1,5 %
0-69 let	4,7 %	2,4 %
0-74 let	7,1 %	3,5 %
0-79 let	9,9 %	5,0 %
0-84 let	12,8 %	6,5 %

Skupina zhoubných nádorů	Kumulativní riziko vzniku nádoru s ohledem na naději na dožití (střední délku života)	
	Muži 0-74 let	Ženy 0-79 let
Zhoubné novotvary tlustého střeva a konečníku (C18-C21)	7,1 %	5,0 %
Zhoubné novotvary kromě kožního (C00-C97 bez C44)	31,4 %	28,1 %
Jakýkoli zhoubný novotvar (C00-C97)	35,1 %	32,4 %

Typický věk českého pacienta s kolorektálním karcinomem sice leží v intervalu 60–75 let, ale 23 % všech nemocných je mladších než 60 let



TNM: klasifikace zhoubných nádorů v různých vydáních

¹Objektivní důvody pro neuvedení stadia onemocnění jsou nálezy DCO nebo při pitvě, velmi časná úmrtí pacienta, nemocní neléčení pro kontraindikace onkologické léčby, odmítnutí léčby pacientem. Není-li neuvedení stadia vysvětleno, je záznam považován za chybně neúplný (stadium neznámo bez důvodu).

Makroskopicky- polypozní, ploché, infiltrující

Mikroskopicky ve většině případů adenokarcinomy

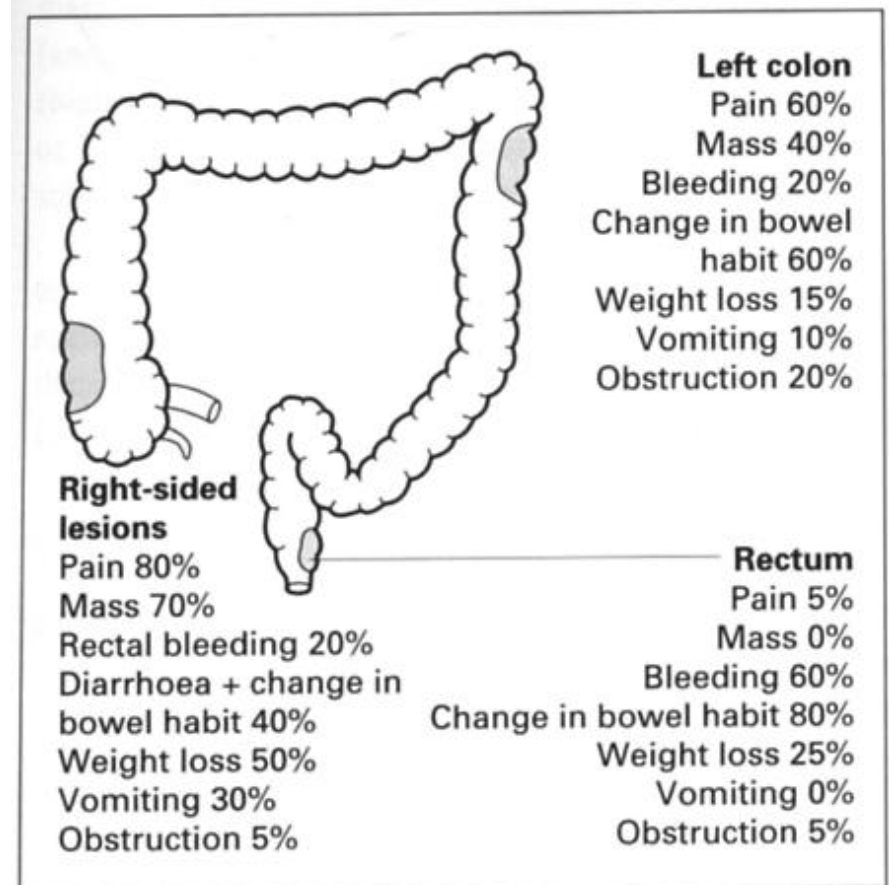
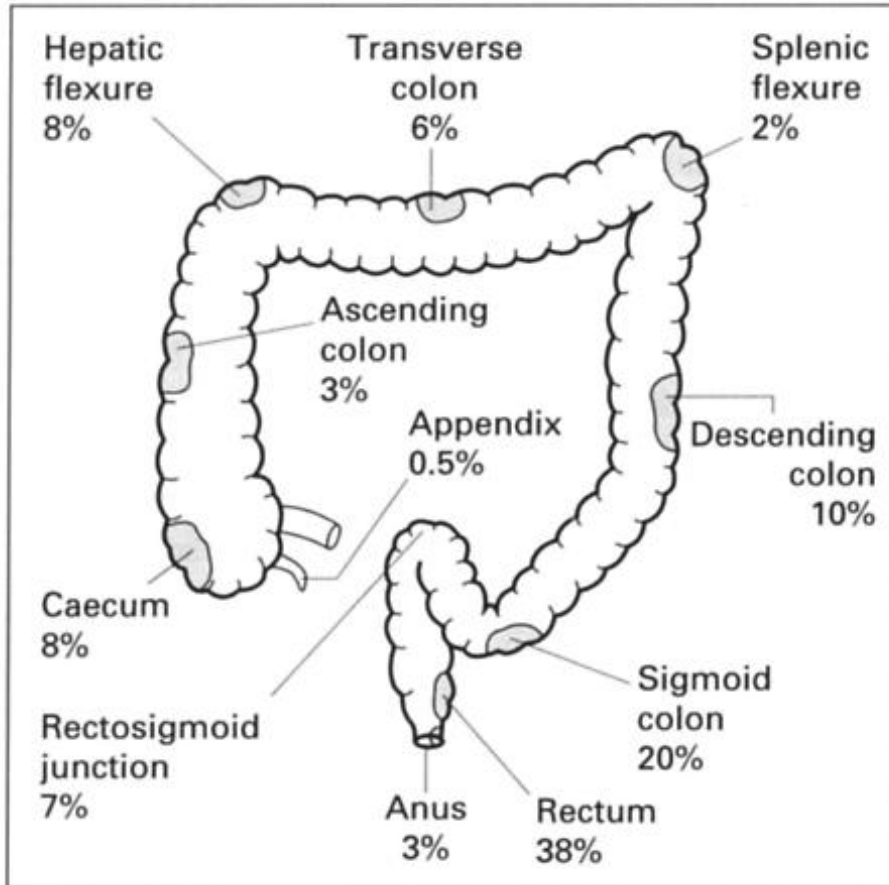
„Levostranné“ karcinomy-obvykle cirkulární, brzy stenozují lumen (distálně od lienální flexury)

„Pravostranné“ karcinomy- polypovitý růst- dlouho němé kolorektální karcinomy metastazují především do regionálních uzlin a jater

Komplikace: -stenóza až obstrukce střeva

-krvácení z ulcerovaného nádoru

-perforace a sterorální peritonitida



Příznaky odvisí od lokalizace nádoru:

Nádory proximálně od lienální flexury:

-sideropenická anemie z chronických krevních ztrát s následnou slabostí a zvýšenou únavností

-- abdominální diskomfort a obtížně lokalizovatelné bolesti břicha.

Nádory colon descendens a sigmoidea:

-střídání zácpy (obstipace) a průjmů,

- stolice s příměsí krve

- často kolikovitě bolestmi břicha

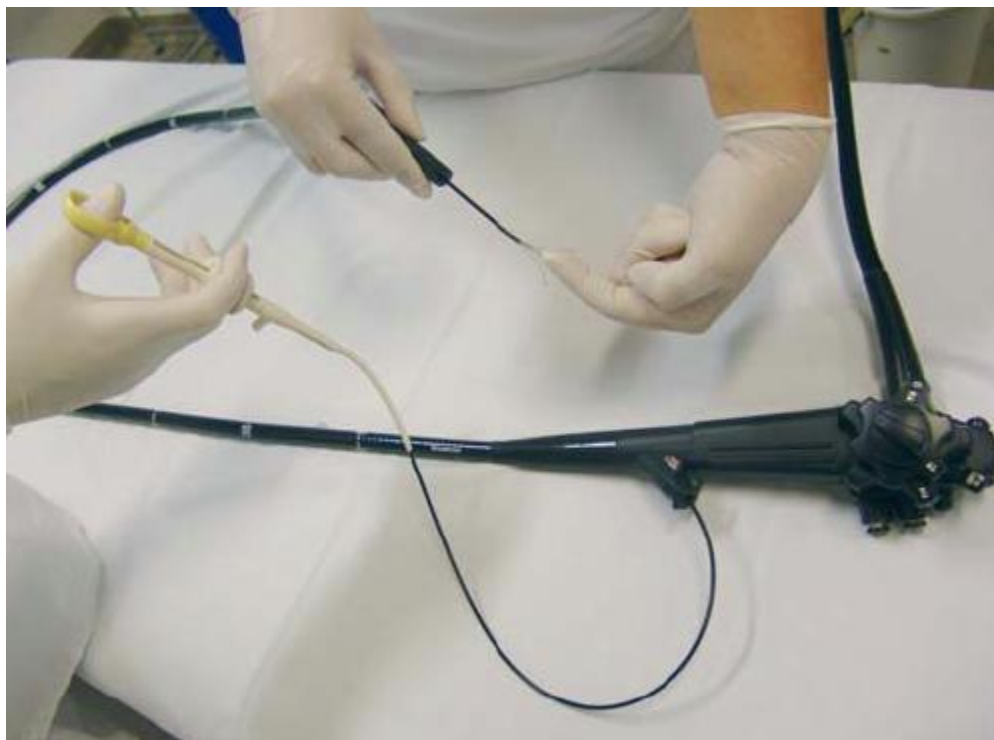
- může dojít k rozvoji střevní obstrukce (porucha pasáže střevam)

Nádory rekta:

způsobují tenezmy, nucení na stolicí a krvácení z konečníku

Metastatické onemocnění:

podle dominantní lokalizace sekundárních ložisek - poruchou jaterních funkcí, dušností, neurologickými příznaky či kachektizací



Kolonoskopie

představuje zlatý standard v diagnostice onemocnění tlustého střeva

Výhoda:

- Reálná vizualizace sliznice zvětšené na obrazovce
- Možnost odebrat bioptické vzorky a odstranit prekancerózy – polypy

Nevýhoda:

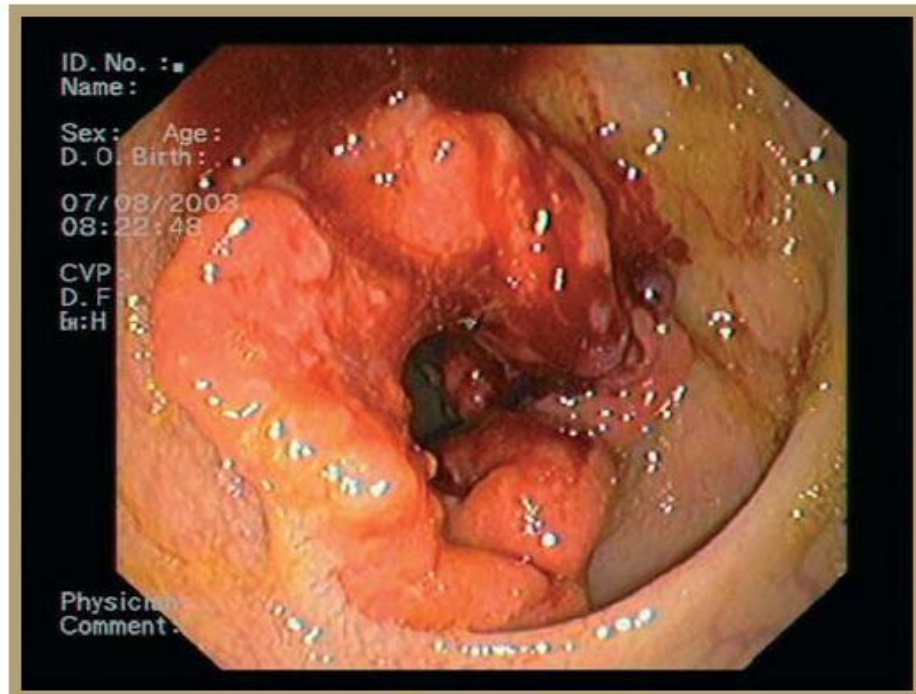
- invazivní vyšetření
- speciální příprava střeva



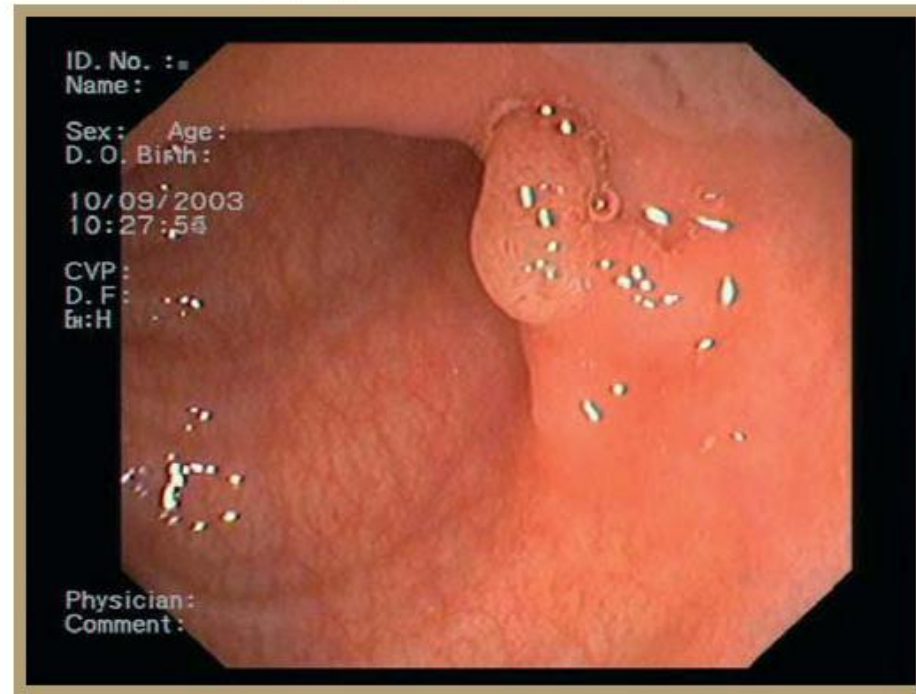
Indikace kolonoskopie

- diagnostika nejasné břišní symptomatologie (např. chronický zánět střeva, ischemická kolitida, divertikulární choroba);
- abnormální rentgenologický nále;ž
- jasný rentgenologický nále;ž k bioptickému ověření;
- nále;ž adenomu nebo karcinomu při rektoskopii k vyloučení synchronního nádoru;
- manifestní nebo okultní krvácení, anemizace pacienta;
- dispenzarizace vysoce-rizikových skupin;
- hledání primárního nádoru při nále;žu nádorových metastáz;
- primárně screeningová kolonoskopie v rámci preventivního programu.

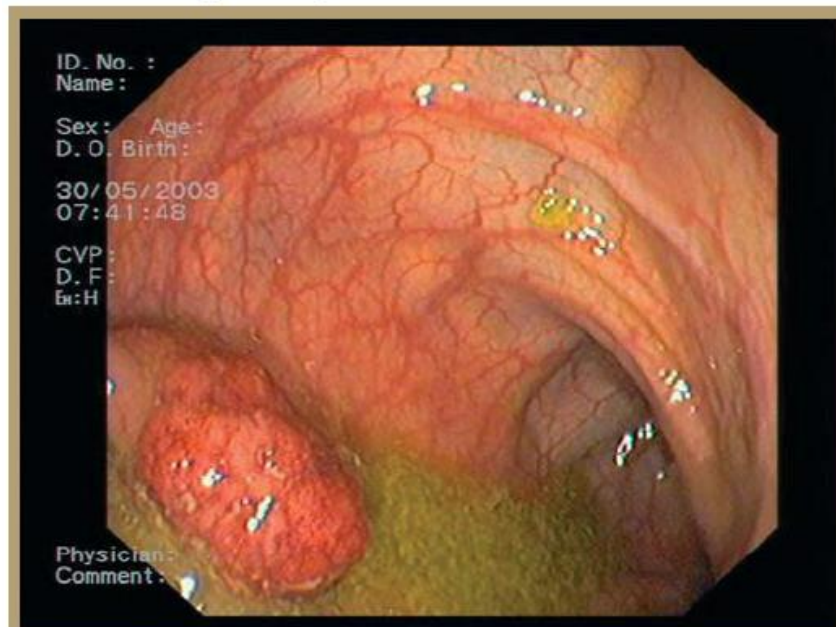
obrázek 4 Karcinom

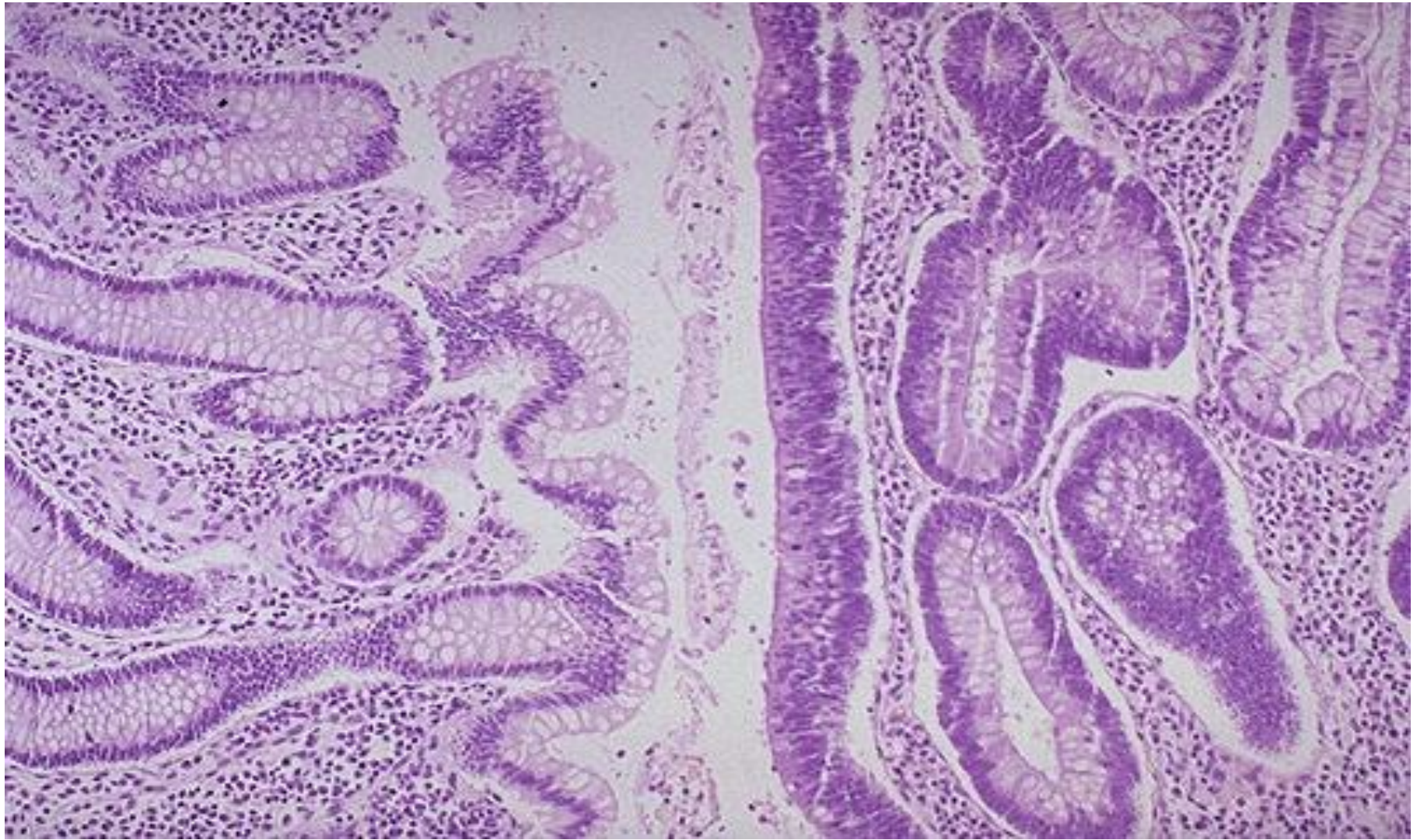


obrázek 5 Drobný polyp



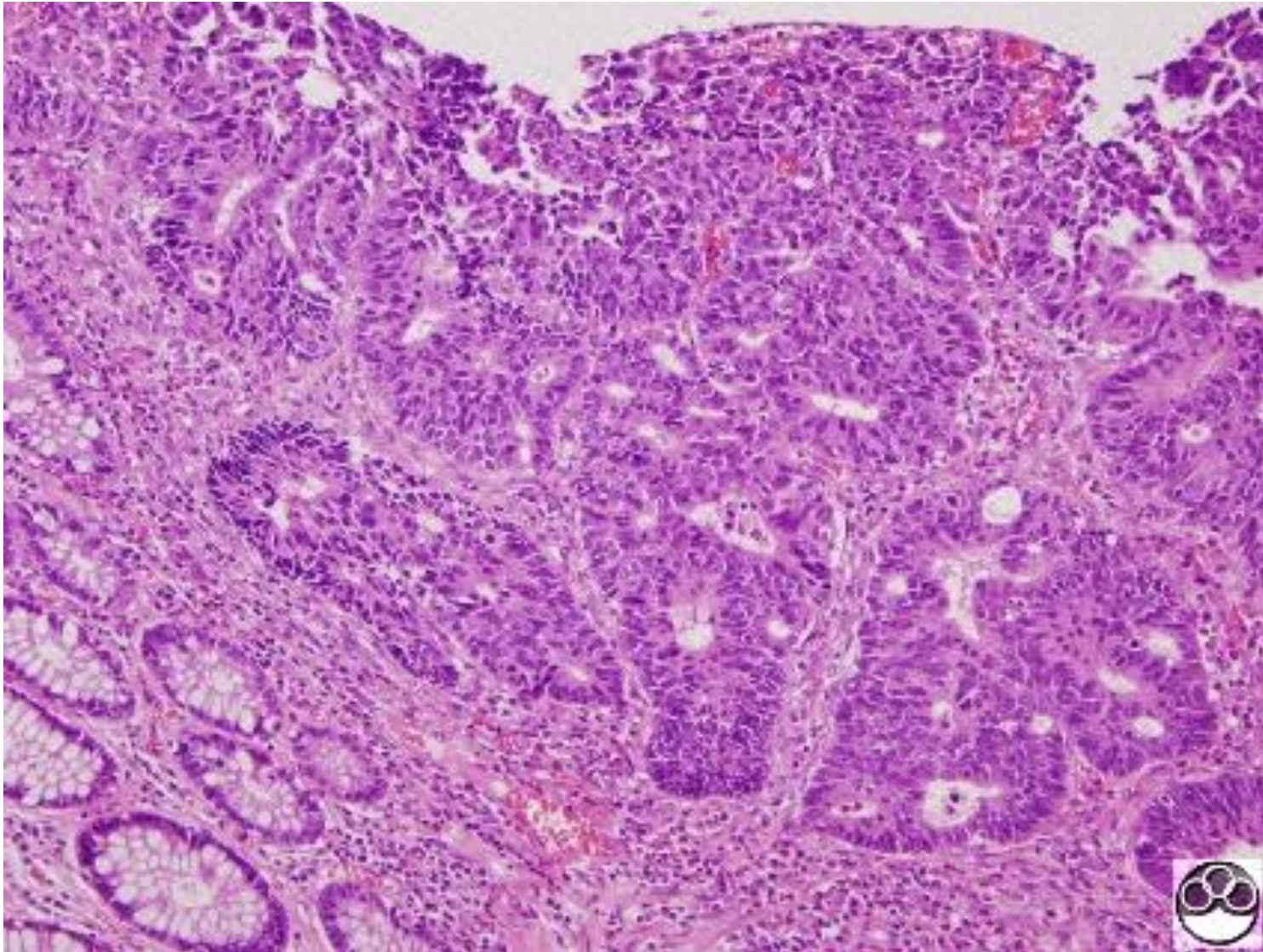
obrázek 6 Polyp na stopce





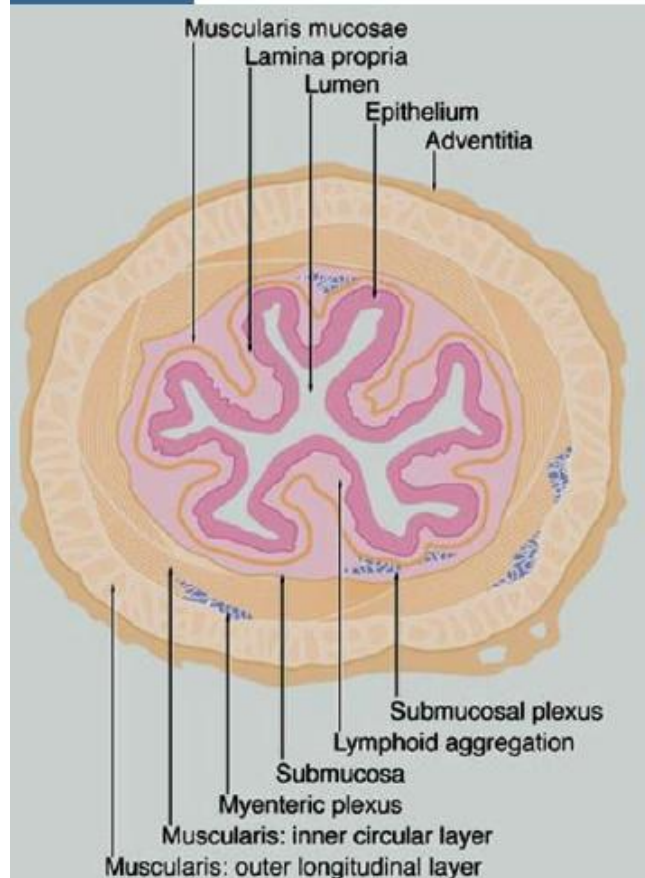
Norma

Adenomatozní polyp



karcinom

Obecná stavba trávicí trubice



- **tunica mucosa (sliznice)**
 - epitel
 - lamina propria mucosae
 - lamina muscularis mucosae
- **tunica submucosa (podslizniční vazivo)**
 - plexus submucosus Meissneri, žlásky
- **tunica muscularis externa (zevní svalová vrstva)**
 - cirkulární
 - plexus myentericus Auerbachi
 - longitudinální
- **tunica serosa (seróza)**

epitel:: epitelové kmenové buňky střevních (Liebekühnových) krypt jsou kvadripotentní a mohou tvořit **enterocyty, buňky pohárkové, Panethovy a enteroendokrinní**, (které jsou všechny entodermového původu).

Stadia kolorektálního karcinomu podle TNM klasifikace

TNM	Stadium	Rozsah nádoru	5 let přežívá
Tis N0 M0	0	Karcinom <i>in situ</i>	100 %
T1 N0 M0	I	Invaze submukózy	93,2 %
T2 N0 M0	I	Invaze muscularis propria	90 %
T3 N0 M0	IIA	Invaze do subserózy nebo perikolické tkáně	84,7%
T4 N0 M0		IIB	Perforace viscerálního peritonea nebo přímá invaze do přilehlých orgánů či tkání
T1–2 N1 M0	IIIA	T1–2 a metastázy v 1–3 regionálních lymfatických uzlinách	83,4 %
T3–4 N1 M0		IIIB	T3–4 a metastázy v 1–3 regionálních lymfatických uzlinách
Jakékoliv T N2 M0	IIIC	Metastázy ve 4 nebo více regionálních lymfatických uzlinách	44,3 %
Jakékoliv T, jakékoliv N M1	IV	Vzdálené metastázy	8,1 %

Diagnostický výkon – většinou kolonoskopie, u náhlých příhod břišních (=perforace nebo obstrukce) pak operační výkon – laparotomie.

Staging: CT hrudníku, břicha ; u nádorů rekta předoperační MR či endosonografie; PET v případě zvažované resekce jaterních metastáz

Sériové vyšetření hladin nádorových markerů CEA a C19-9 umožní u části pacientů monitorovat průběh nemoci

Stadium 0 (Tis, N0, M0)

- chirurgie: lokální excize nebo polypektomie do zdravé tkáně
- adjuvantní chemoterapie: není indikována

Stadium I (T1-2, N0, M0, Dukes´A)

- chirurgie: široká excize s anastomózou
- adjuvantní chemoterapie: není indikována

Stadium II (T3-4, N0, M0, Dukes´B)

- chirurgie: široká excize s anastomózou
- adjuvantní chemoterapie: (6 měsíců)

- kolon:

pT3, N0, M0 – není indikována (sledování), resp. účast v klinické studii

pT4, N0, M0 a pT3, N0, M0 high risk podskupina*: bolusový nebo kont. 5-FU+/-LV nebo kapecitabin nebo FOLFOX nebo FLOX

- rektum: chemoterapie s bolusovým nebo kontinuálním podáním 5-FU/LV nebo kapecitabin + radioterapie

- neoadjuvantní chemoterapie + radioterapie: u lokálně pokročilých nádorů rekta

- rektum: 5-FU nebo kapecitabin

Adjuvantní chemoterapie 5-FU/LV zvyšuje tříleté přežívání u pacientů ve stadiu II a III (kombinovaná analýza) z 60 % na 70 %, s oxaliplatinou ještě o cca 10 % více.

Stadium III (jakékoliv T, N1, N2, M0, Dukes´C)

- chirurgie: široká excize s anastomózou

- adjuvantní chemoterapie: (6 měsíců)

- kolon: bolusový nebo kont. 5-FU+/-LV nebo kapecitabin nebo FOLFOX nebo FLOX

- rektum: bolusový nebo kont. 5-FU+/-LV + RT nebo kapecitabin 8 cyklů + radioterapie

- Neoadjuvantní: chemoterapie + radioterapie:

- rektum: bolusový nebo kontinuální 5-FU nebo kapecitabin

Stadium IV (jakékoliv T, jakékoli N, M1) + lokálně pokročilé inoperabilní onemocnění

Systémová paliativní chemoterapie:

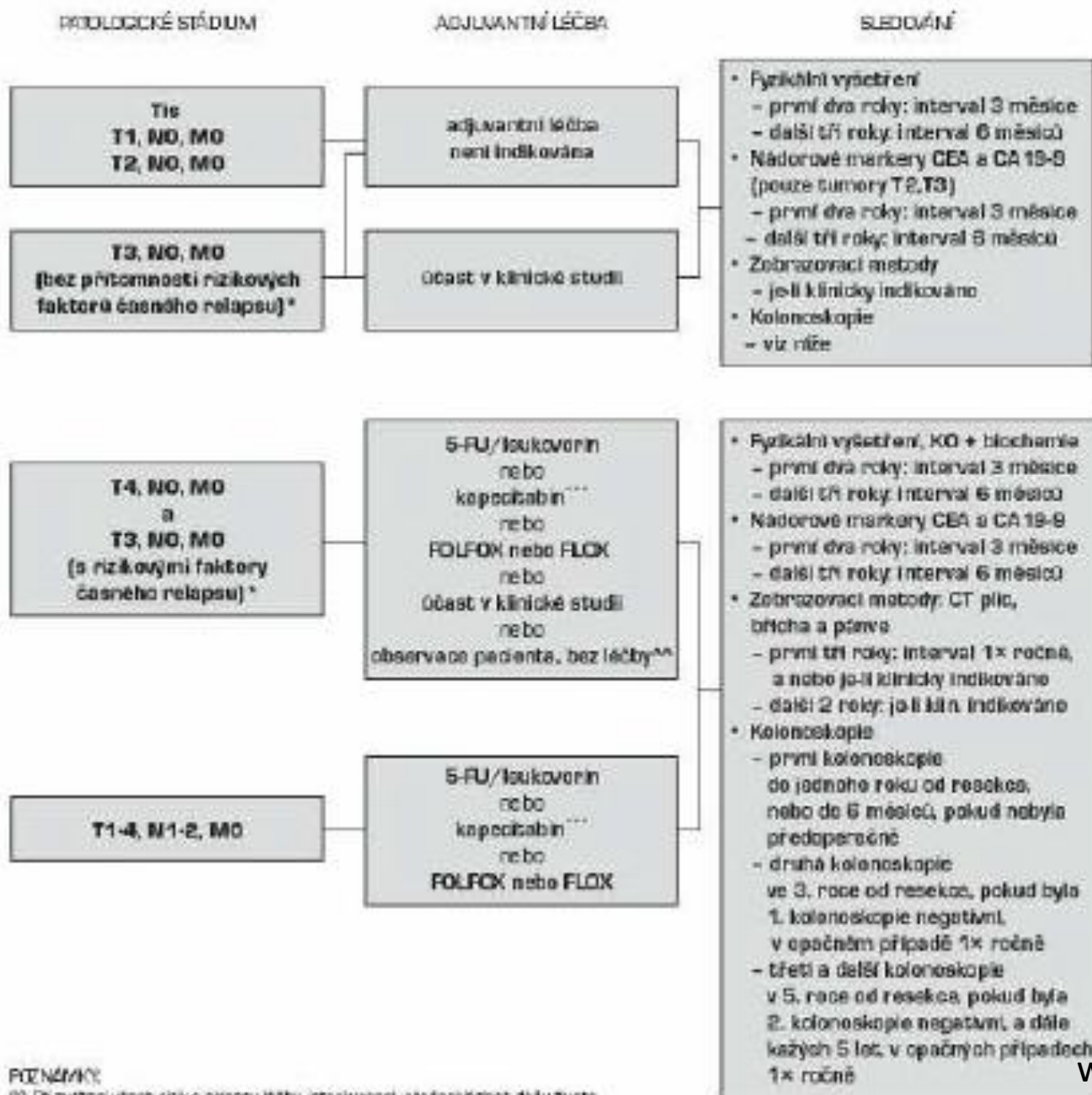
monoterapie nebo kombinovaná léčba .

Volba monoterapie nebo kombinované léčby závisí na komorbiditách, prognostických a prediktivních faktorech.

Léčba podaná v 1. linii se hodnotí po 2–3 měsících léčby. Pokud je onemocnění po 3 cyklech léčby v kompletní remisi (CR), parciální remisi (PR) nebo stabilní (SD), pak je možné v ní dále pokračovat.

Pokud je onemocnění v progresi (PD), pak další léčba tímto preparátem nebo touto kombinací není indikovaná.

ADJUVANTNÍ SYSTÉMOVÁ LÉČBA KARCINOMU TLUSTÉHO STŘEVA (mimo rektum)

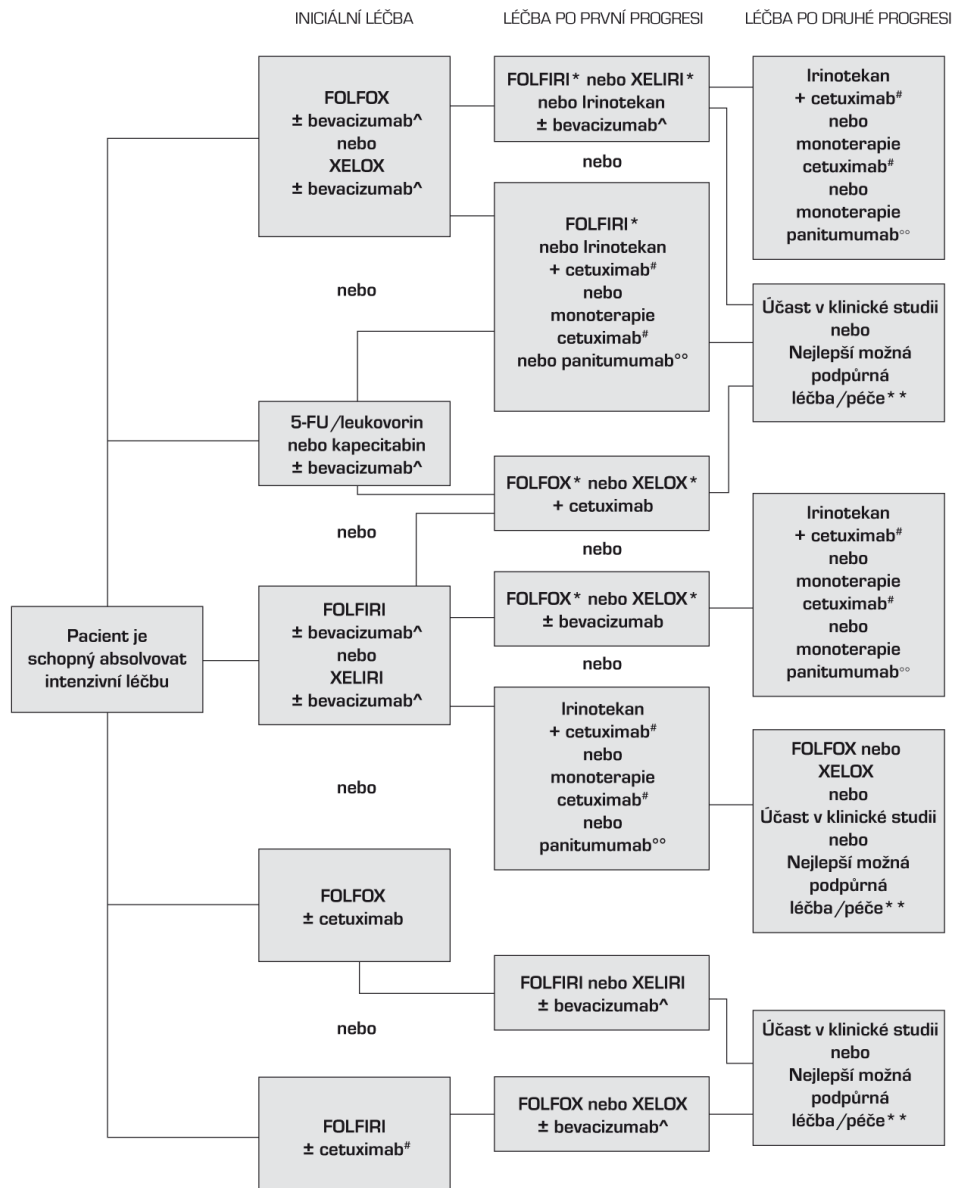


POZNÁMKY:

^{***} Při zvažování všech rizik a přínosů léčby, interakcí, případně dalších důležitých

PALIATIVNÍ SYSTÉMOVÁ LÉČBA KARCINOMU TLUSTÉHO STŘEVA

Pacient je schopen absolvovat intenzivní léčbu



POZNÁMKA:

[^] Kontraindikace k podání bevacizumabu jsou: alergie na bevacizumab, těhotenství.

** Při zvažování všech rizik a přínosů léčby, interkurencí, předpokládané délky života.

Monoterapie cetuximabem připadá v úvahu u pacientů, kteří netolerují irinotekan.

^{oo} Monoterapie panitumumabem je možná až po selhání chemoterapie na bázi fluoropyrimidinů, oxaliplatiny, irinotekanu.

^o Použití cetuximabu a panitumumabu je podmíněno pozitivitou EGFR a vyloučením mutací k-ras. Laboratorní prediktor pro léčbu bevacizumabem není.

* ± bevacizumab (neby-li tento použit v předchozí linii léčby).

tabulka 2 Základní léky používané v systémové terapii kolorektálního karcinomu

Lék	Charakteristika	Způsob podání	Toxicita	Využití v léčbě kolorektálního karcinomu
5-fluorouracil	Analog fluoropyrimidinu, cytostatikum ze skupiny antimetabolitů	Intravenózní (kontinuální infuze nebo bolusové podání)	Průjem, myelosuprese, iritace konjunktivální a nosní sliznice, hyperpigmentace v průběhu žil	Základní cytostatikum v adjuvantní, neoadjuvantní a paliativní léčbě.
Leucovorin	Kyselina folinová (5-formyl tetrahydrofolát)	Intravenózní, perorální	Potencuje účinek 5-FU	Vždy v kombinaci s 5-FU. Potencuje účinek 5-FU (vytváří s fluorouridinem komplex, který blokuje další tvorbu thymidinu).
Capecitabin	Derivát fluoropyrimidinu, cytostatikum ze skupiny antimetabolitů	Perorální	Průjem, hand-foot syndrom, myelosuprese, nauzea	Ekvivalentní infuznímu režimu 5-FU/LV. Využívá se v adjuvanci, neoadjuvanci a paliaci.
Oxaliplatin	Platinové cytostatikum	Intravenózní	Akutní a chronické polyneuropatie, nauzea, zvracení, mírná myelosuprese, alergické reakce	Lék první volby v kombinaci s fluoropyrimidinem v adjuvantní, neoadjuvantní a paliativní terapii.
Irinotecan	Inhibitor topoizomerázy I	Intravenózní	Průjem, myelosuprese, zvracení	Paliativní chemoterapie. Podává se v monoterapii nebo v kombinaci s fluoropyrimidinem.
Bevacizumab	Rekombinantní humanizovaná monoklonální protilátka proti VEGF	Intravenózní	Tromboembolie (arteriální a venózní), gastrointestinální perforace, zhoršené hojení ran, hypertenze, proteinurie	Metastazující karcinom tlustého střeva nebo rekta v kombinaci s chemoterapeutickým režimem obsahujícím fluoropyrimidin.
Cetuximab	Chimerická monoklonální protilátka proti EGFR	Intravenózní	Těžké alergické reakce, exantém, suchá kůže, kožní fisury, průjmy, hypomagnezémie	Metastazující kolorektální karcinom, jehož buňky exprimují EGFR a obsahují nemutovaný gen K-ras, v kombinaci s chemoterapií nebo samostatně u pacientů, u kterých selhala léčba oxaliplatinou a irinotecanem a kteří nesnáší irinotecan.
Panitumumab	Humánní monoklonální protilátka proti EGFR	Intravenózní	Alergická reakce, průjem, hypomagnezémie, exantém	3. linie paliativní terapie metastatického karcinomu, jehož buňky exprimují EGFR a obsahují nemutovaný gen K-ras. Podává se v monoterapii pacientů, u kterých selhala léčba chemoterapeutickými režimy zahrnujícími fluoropyrimidin, oxaliplatinu a irinotecan.

FU/FA

5-fluorouracil (5-FU)
leukovorin (FA)

FOLFIRI

irinotekan
leukovorin
5-fluorouracil

XELIRI

kapecitabin
irinotekan

FOLFOX 4

oxaliplatina
leukovorin
5-fluorouracil

XELOX

kapecitabin
oxaliplatina

tabulka 4 Nejčastěji používané režimy pro adjuvantní a paliativní terapii kolorektálního karcinomu

Adjuvantní	Paliativní
FOLFOX-4 nebo XELOX	1. a 2. linie
FOLFOX-6 nebo mFOLFOX-6	FOLFOX-4 nebo XELOX
Capecitabin	FOLFOX-6 nebo mFOLFOX-6
5-FU/LV podle de Gramonta	FOLFIRI nebo XELIRI
5-FU/LV podle Mayo Clinic	5-FU/LV podle de Gramonta
	5-FU/LV podle Mayo Clinic
	Capecitabin
	(všechny výše uvedené režimy možno kombinovat s bevacizumabem nebo cetuximabem)
	3. linie
	Irinotecan ± cetuximab
	Panitumumab

Vybrané klinické studie u metastatického kolorektálního karcinomu
Léčba metastatického kolorektálního karcinomu – 1. linie

režim	název studie	fáze	RR (%)			PFS/TTP (měsíce)			OS (měsíce)			četnost kurativních resekcí	
			všichni	K-ras wild	K-ras mut	všichni	K-ras wild	K-ras mut	všichni	K-ras wild	K-ras mut	pouze jaterní meta	všichni
kapecitabin		III	26			4,6			12,9				
XELOX	NO16966	III	37			7,3			19,8				
XELIRI	CAIRO	III				7,8			17,4				
XELOX/FOLFOX + bevacizumab	NO16966	III	38			10,4			21,3			17,1	6,3
XELOX + bevacizumab	AIO 0604	II, rand	53			10,4			26,7				
	BEAT	IV				11			23				
	český registr	registr				13,8			Nre				
XELIRI + bevacizumab	český registr	registr				11,5			27,8				
mXELIRI + bevacizumab	AIO 0604	II rand	55			12,1			Nre				
XELIRI + bevacizumab	ACCORD 13	II rand	54			9			23				
FOLFOX + bevacizumab	PACCE	III	48	56	44	11,4	11,5	11	24,5	24,5	19,8		
	BEAT	IV				11,2			25,9				
	český registr	registr				12,5			29,5				
FOLFIRI + bevacizumab	PACCE	III	40	48	38	11,7	12,5	11,9	20,5	19,8	20,5		
	BICC-C		57,9			11,2			Nre				
	AVIRI	II	53,1			11,1			22,2				
	BEAT	IV				11,6			23,7				
	český registr	registr				14,6			29,1				
FOLFIRI + bevacizumab	ACCORD 13	II rand	59			9			23				
IFL+ bevacizumab	AVF 2107	III	44,8	60	43	10,6	13,5	9,3	20,3	27,7	19,9		
5-FU/LV + bevacizumab		II a III	34			8,7			17,9				
5-FU/LV/kapecitabin + beva	BEAT	IV				8,6			18				

Léčba metastatického kolorektálního karcinomu – 2. linie

režim	název studie	fáze	RR (%)			PFS (měsíce)			OS (měsíce)			četnost R0 resekcí	
			všichni	K-ras wild	K-ras mut	všichni	K-ras wild	K-ras mut	všichni	K-ras wild	K-ras mut	pouze jaterní meta	všichni
XELOX	NO16967	III	20			4,7			11,9				
FOLFOX4 + bevacizumab	E3200	III	22,7			7,3			12,9				

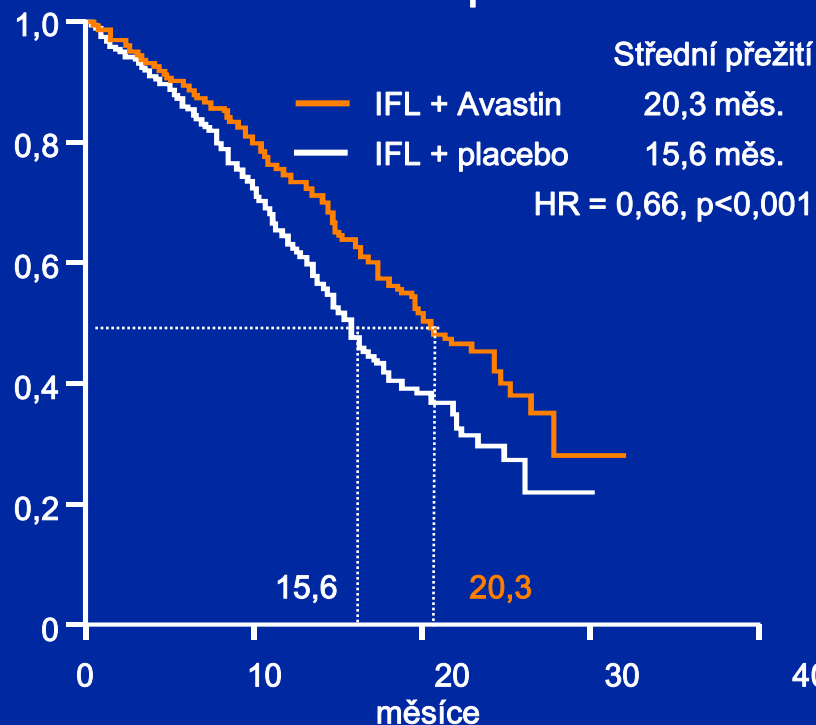
Adjuvantní léčba kolorektálního karcinomu

režim	název studie	fáze	DFS (%)		OS (%)	
			v 5 letech	v 5 letech	v 5 letech	v 5 letech
Xeloda	X-ACT	III	60,8	71,4		

Poznámka: NA – not applicable, zde nevhodné; NS – statisticky nevýznamné, $p \geq 0,05$ nezjišťovalo se; NR – not reported, výsledky nezveřejněny; bold – statistická významnost nelze hodnotit; rand – randomizovaná studie; Nre – not reached, dosud nedosaženo

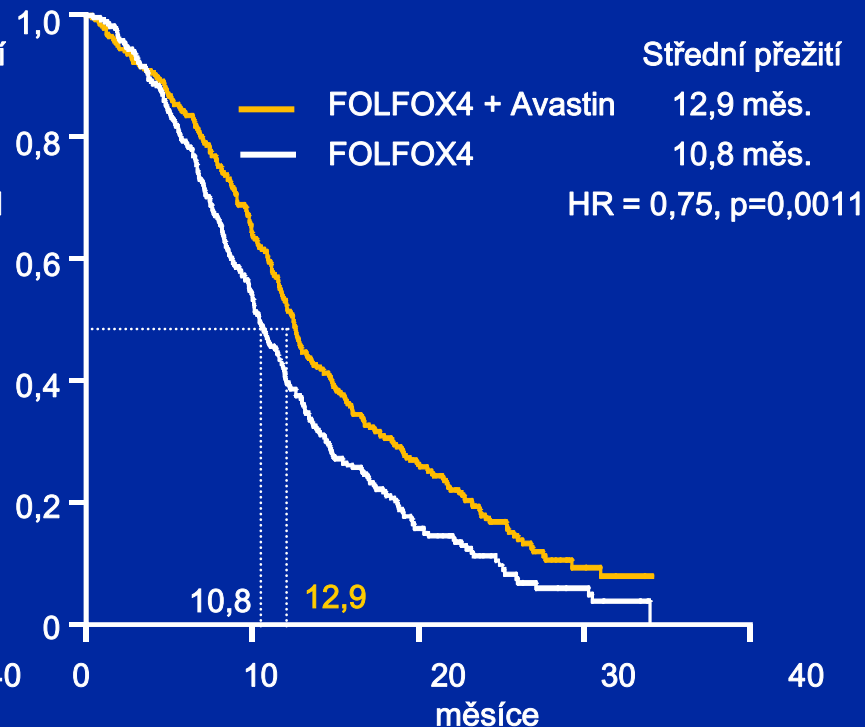
Bevacizumab významně prodlužuje **celkové přežití** jak při léčbě **1. linie**, tak při léčbě **2. linie**

Avastin v léčbě první linie: celkové přežití



Hurwitz et al 2004

Avastin v léčbě druhé linie: celkové přežití



Giantonio et al. 2007

**V 1. linii léčby snižuje přidání Avastinu k režimu IFL riziko úmrtí o 34%.
V 2. linii léčby vedlo přidání Avastinu k režimu Folfox ke snížení rizika úmrtí o 25%.
Oba výsledky byly statisticky významné.**

Screening Strategies

One-Stage Screening

Colonoscopy

Two-Stage Screening

FOBT
Flex Sig.
Virtual Colonoscopy
Stool DNA Mutations



Colonoscopy

Campaign Goals

- Increase Awareness
- Increase Screening
- Reduce Incidence
- Reduce Mortality
- Reduce Burden
- Improve Quality of Life

NÁRODNÍ ONKOLOGICKÝ PROGRAM

česky | [english](#) | [mapa webu](#)

ISSN 1802-867X



národní onkologický program

národní onkologický program

komplexní onkologická péče

data a projekty

[hledat](#)

Národní onkologický program

Národní onkologický program ČR (NOP) byl zpracován na základě podmínek a potřeb České republiky a v souladu se závěry Světové zdravotnické organizace (WHO) přijatých ke kontrole nádorových onemocnění. Cíle Národního onkologického programu České republiky směřují ke snižování výskytu a úmrtnosti nádorových onemocnění, ke zlepšování kvality života onkologicky nemocných a k racionalizaci nákladů na diagnostiku a léčbu nádorových onemocnění v ČR.

Program je pod garancí České onkologické společnosti rozšiřován celé řadě institucí, které mohou mít na plnění kteréhokoliv bodu sebemenší vliv. Instituce jsou vyzývány k podpisu programu a ke spoluodpovědnosti za jeho plnění. K NOP se můžete přihlásit i na webu www.linkos.cz.

- [Onkologický program České republiky](#)
- [Aktuality](#)

Subjekty přihlášené k NOP ČR

- [Národní onkologický program](#)
- [Onkologický program České republiky](#)
- [Evropský kodex proti rakovině](#)
- [Prevence nádorových onemocnění](#)
- [Užitečné odkazy](#)
- [Aktuality](#)

AKTUALITY

28.7.2009 [Přehlednější navigace na onconetu](#)

12.5.2009 [Kolonoskopická centra nyní na onconetu](#)

www.onconet.cz

ONKOLOGICKÝ SCREENING

SCREENING NÁDORŮ TLUSTÉHO STŘEVA A KONEČNÍKU / Screeningová strategie:

1. testování na okultní krev ve stolici

každoročně nebo 1x za 2 roky. Při pozitivním nálezu (přítomnosti krve ve stolici) následuje diagnostický program - kolonoskopie event. s odstraněním polypů. Randomizované prospektivní studie prokázaly snížení mortality o 15-33%. Vyšetření je součástí bezplatné protinádorové prohlídky u praktického lékaře pro občany ≥ 50 let.

2. kolonoskopie v intervalu 10 let od 55 roku věku , při negativním nálezu interval 10 let

V letech 2006–2008 bylo provedeno 17 813 kolonoskopií z indikace pozitivního TOKS, karcinom byl diagnostikován u 1 047 (5,9 %) pacientů a endoskopicky bylo odstraněno 5 362 (30,1 %) adenomů.

Z uvedených výsledků lze vyzorovat příznivý jev, kterým je meziroční přírůstek hlášených kolonoskopií z indikace TOKS positivity i nalezených karcinomů a polypektomovaných adenomů.

Rok	Počet vyšetření	Karcinomy	Podíl	Adenomy	Podíl
2006	5 365	335	6,2 %	1 612	30,0 %
2007	5 490	325	5,9 %	1 567	28,5 %
2008	6 958	387	5,6 %	2 183	31,4 %
Celkem	17 813	1 047	5,9 %	5 362	30,1 %