

Fylogeneze a diverzita obratlovců

V. Srovnávací morfologie obratlovců

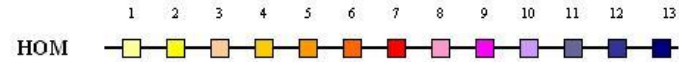
- charakteristika
- vznik orgánů
- pokryv těla (integument)
- kostra (skelet)
- svalstvo
- nervová soustava
- smyslové orgány
- trávicí soustava
- dýchací soustava
- cévní soustava
- urogenitální soustava

V. Morfologie obratlovců


Charakteristika - apomorfie

- obratlovci včetně sliznatek - lebečnatí (Craniata) ■ včetně sliznatek
- obratlovci bez sliznatek - Vertebrata ■ bez sliznatek
- aktivní pohyb, intenzivní metabolismus
- podélná polarizace (hlava, trup, ocas), vnitřní metamerie (Hox - geny)
- **multiplikace shluků Hox genů** (13 paralogních genů)
nejčastěji **2x duplikace - tetraploidizace - 2R hyp.**,
3x duplikace - 6-7 shluků (Teleostei)

Drosophila

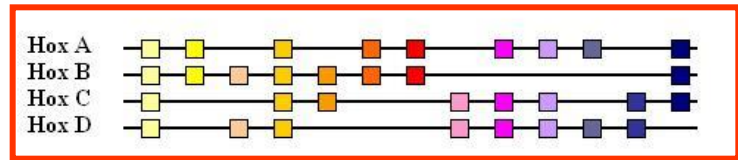


Kopinatéc



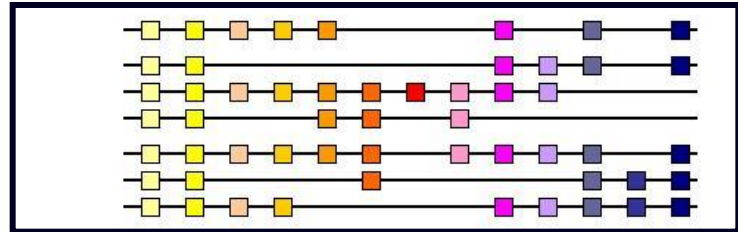
latimerie

(lalokoploutvé ryby - *Actinistia*)

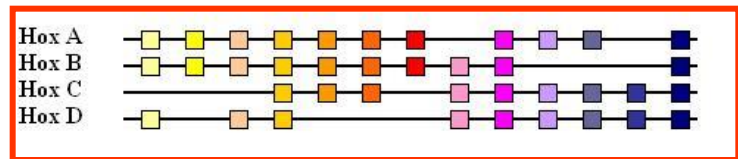


danio

(kostnaté ryby - *Teleostei*)



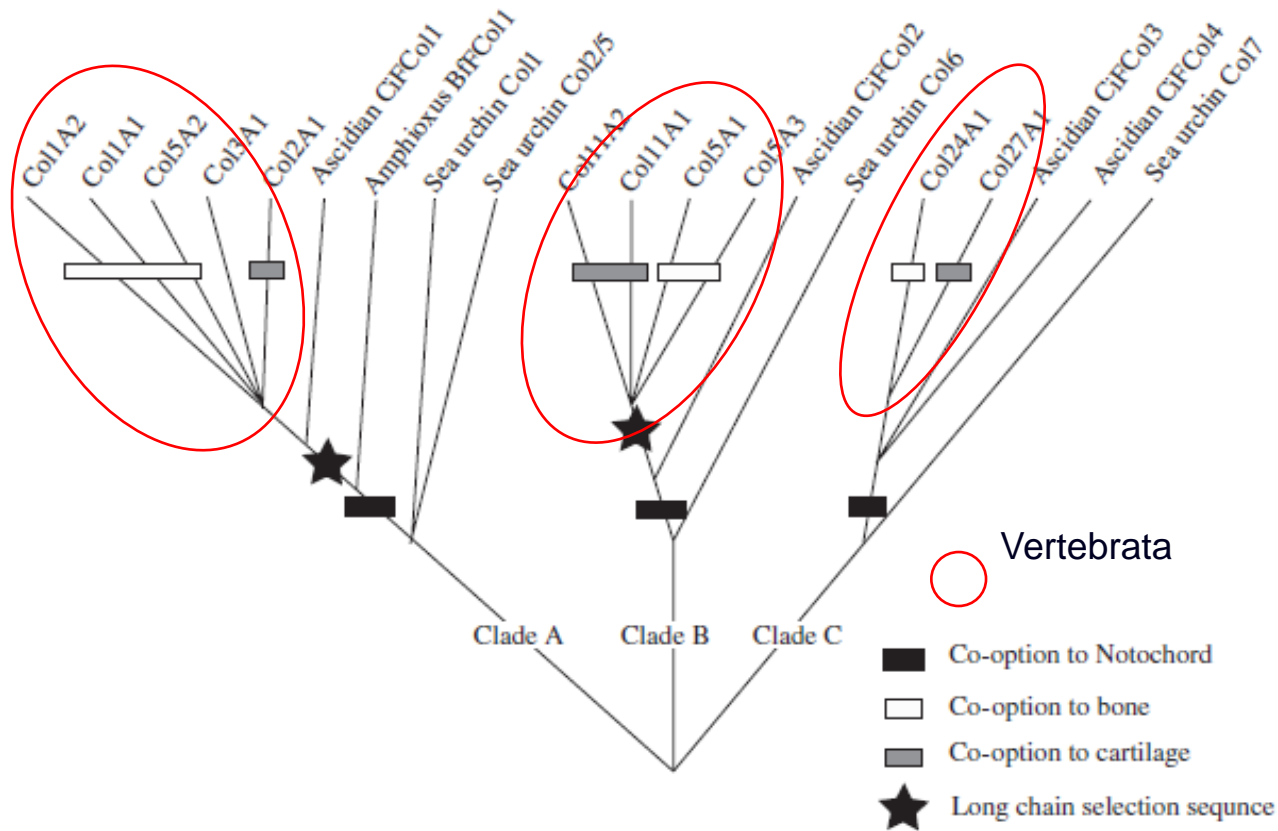
mys



- **vícevrstevná pokožka** (rohovatění - deriváty)
- **vnitřní kostra z chrupavek a kostí** (evoluce kolagenu)

V. Morfologie obratlovců

- evoluce genů kolagenů u strunatců - 3 nezávislé klady
- nezávislý vznik chordy, chrupavky a kosti



Wada H. et al., 2006:

Molecular evolution of fibrillar collagen in chordates, with implications for the evolution of vertebrate skeletons and chordate phylogeny. Evolution & Development, 8 (4): 370-377

V. Morfologie obratlovců

- postupná redukce chordy, nahrazení páteří z obratlů (alespoň arcualia)
- lebka, končetiny s vnitřní kostrou (ichthyo-, chiropterygia)
- myotomy ve tvaru W
- uzavřená cévní soustava s autonomně tepajícím vícedílným srdcem, v krvi erytrocyty s hemoglobinem
- párové ledviny mezodermálního původu
- osmotický tlak tělních tekutin asi o třetinu nižší než mořská voda - hyperosmoregulace (u sliznatek osmokonformita)
- nervová lišta (4. zárodečný list) - vytvoření hlavy
- diferencovaný mozek, kraniální nervy
- na dorzálních kořenech míšních nervů spinální ganglia
- epidermální smyslové plakody, z nich párové smyslové orgány na hlavě:
 - čichový ústroj, inverzní komorové oko,
 - vnitřní ucho (1,2-3 polokružné chodby)
 - proudový orgán postranní čáry s neuromasty

V. Morfologie obratlovců

- neurohumorální regulace, endokrinní žlázy, hypofýza, štítná žláza
- adenohypofýza vzniká z ektodermu ústní dutiny (stomodea)
- imunitní systém

(postupný vznik apomorfních znaků, synapomorfie definované u recentních korunových skupin nemusely být přítomny u vymřelých kmenových skupin)

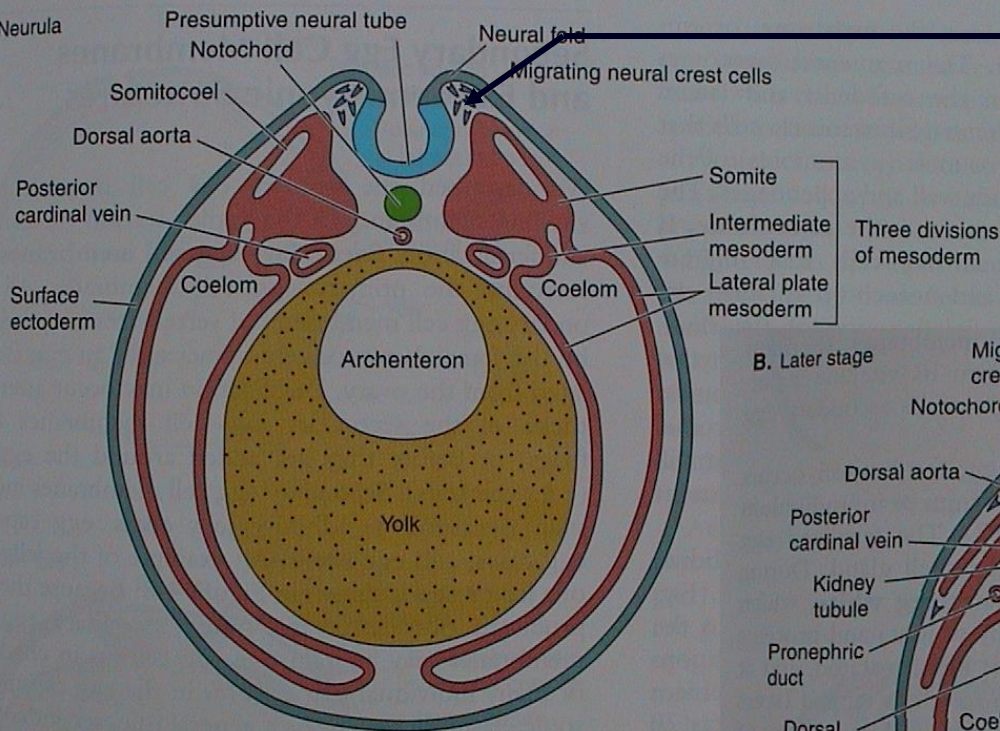
V. Morfologie obratlovců

Vznik orgánů

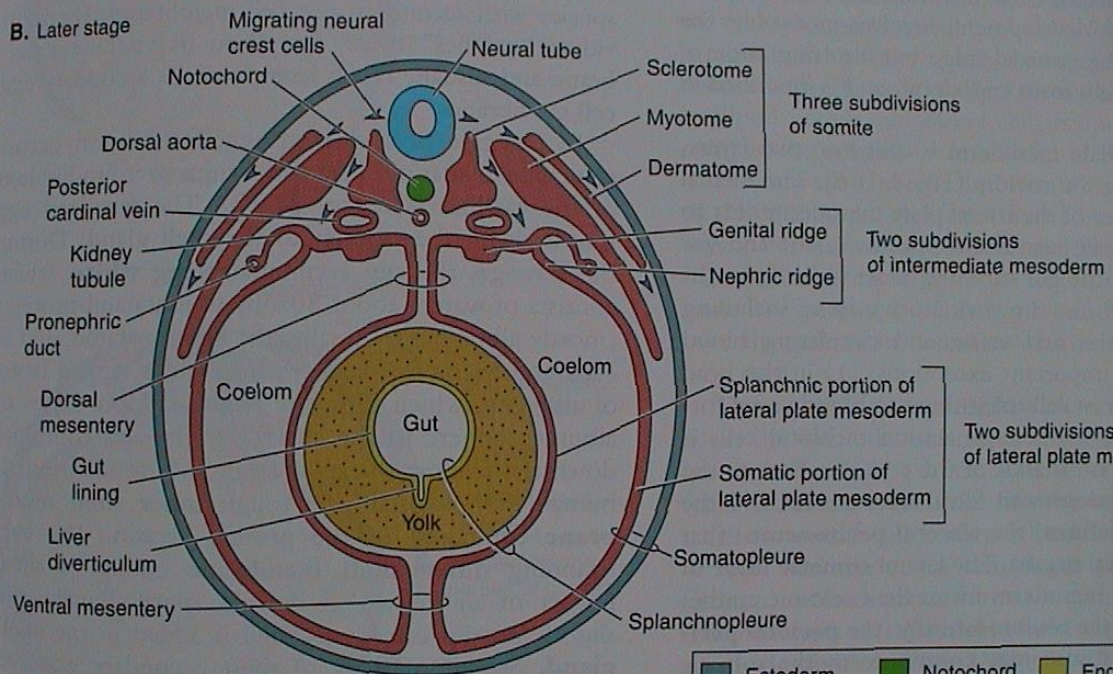
ektoblast
 neuroektoblast
 nervová lišta
 mezoblast
 entoblast




A. Neurula



B. Later stage



neurula obratlovců



V. Morfologie obratlovců

ektoblast

neuroektoblast

epidermální smyslové plakody

nervové lišta (ektomezenchym)

■ pokožka

■ nervová trubice

ganglia sensorických hlavových nervů, oční čočky, čichové a sluchové váčky, proudový orgán

buňky nervové lišty (BNL) - 40 tkání a orgánů, mezi pokožkou a nervovou trubicí, migrace

- prekurzory pojivových tkání (fibroblasty, chondroblasty, osteoblasty, odontoblasty, chromatoblasty);
- indukce mnohvrstevného epitelu - pokožka a deriváty, pigmentace trupu a ocasu;
- dorzální kořeny míšních nervů a jejich sensorické neurony, sympatická a parasympatická ganglia, Schwannovy buňky, endokrinní žlázy, dřeň nadledvinek
- sensorická ganglia hlavových nervů (V, VII, IX, X), měkká mozková plena
- viscerální endoskelet lebky (žaberní oblouky), základy zubů; trabeculae cranii, přední část lebky včetně exoskeletu; rybí šupiny; hladká svalovina cév; rozdílný vývojový potenciál **hlavové** a **trupové** nervové lišty

mezoblast (dermatom, myotom, ■ škára, svalovina, somatický endoskelet, sklerotom, nefrotom a gonotom) ■ močopohlavní, cévní s.

entoblast

■ trávicí trubice a žlázy, žábra a plíce

V. Morfologie obratlovců

„Agnatha“ = bezčelistní: vymřelé skupiny („Ostracodermi“ = štítnatci)
+ Cyclostomata = kruhoústí (mihule a sliznatky)

Gnathostomata = čelistnatci

Primárně vodní:

Placodermi = pancířnatci

Chondrichthyes = paryby

Osteognathostomata

Actinopterygii = paprskoploutví

(bichiři, chrupavčití, kostlíni, kaprouni, kostnatí)

Sarcopterygii = svaloploutví

latimérie, dvojdyšní, „Rhipidistia“ - starobylé ryby

Primárně suchozemští: Tetrapoda = čtvernožci

Raní tetrapodi a Lissamphibia = obojživelníci

Gymnophiona (Apoda) - červoři (beznozí)

Caudata = ocasatí

Anura = žáby

Amniota = blanatí

„Reptilia“ = plazi („Sauria“=ještěři, Ophidia=hadi)

Aves = ptáci

Mammalia = savci

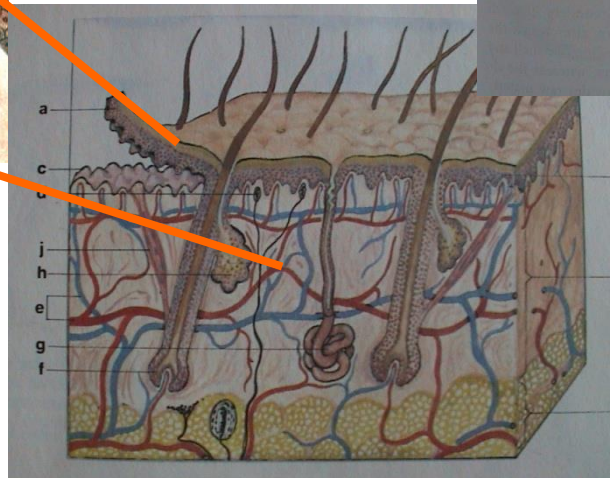
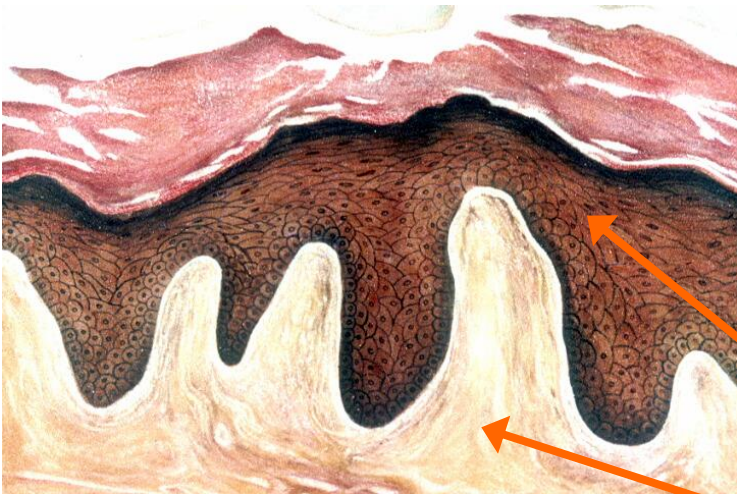
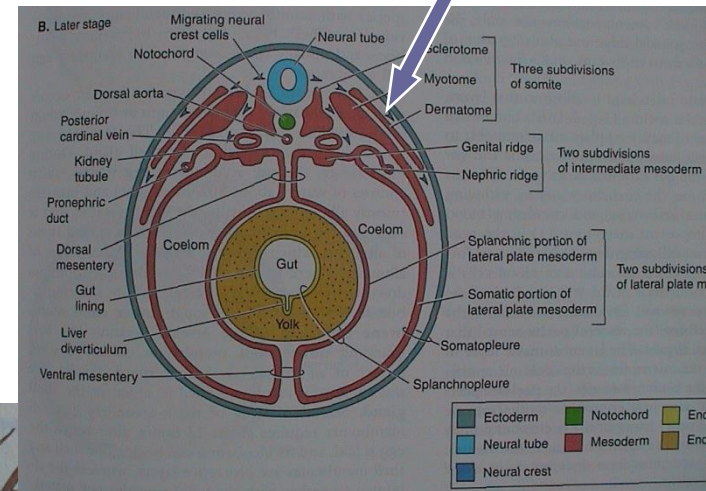
V. Morfologie obratlovců

1. Pokryv těla (integument)

kůže

vícevrstevná pokožka (epidermis) z ektoblastu

škára (corium, dermis) z mezoblastu (dermatom)
a z buněk neurální lišty



V. Morfologie obratlovců

Primárně vodní obratlovci

„AGNATHA“: kostěné štítky („Ostracodermi“) - druhotně nahá (mihule)

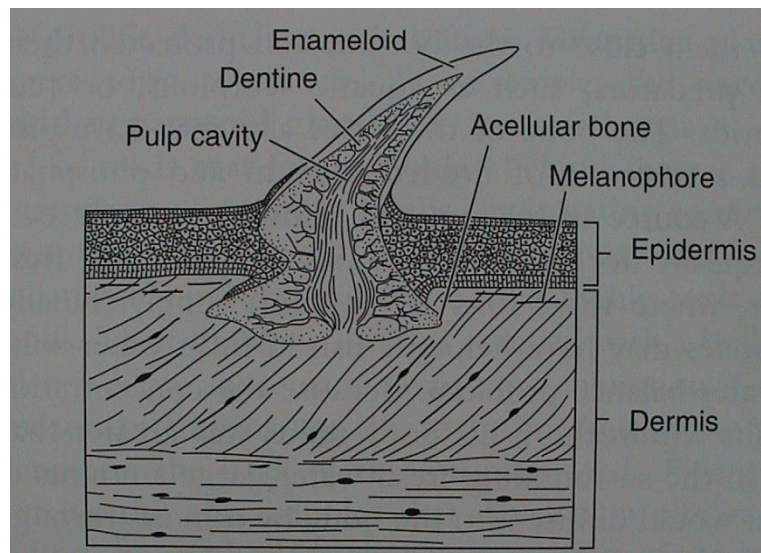
nahá → Acelulární kost (aspidin) - lamelární + vaskulární

GNATHOSTOMATA: kostěné desky (Placodermi) - kostěné šupiny

Odontody = dentin + „sklovina“

Šupiny:

a) plakoidní (dentin + enameloid) (Chondrichthyes) - zuby

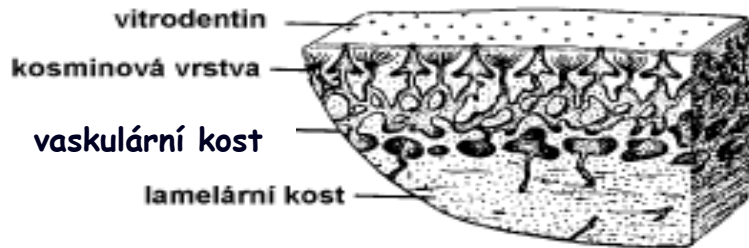


V. Morfologie obratlovců

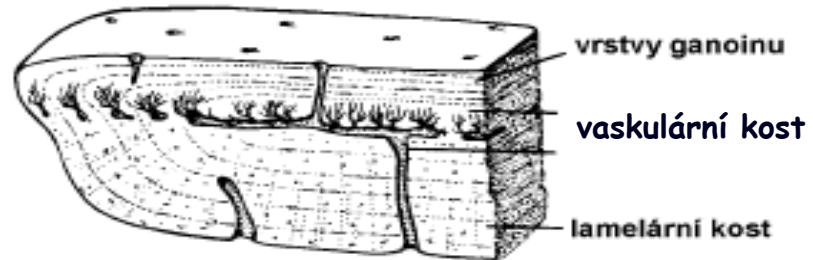
b) **kosmoidní** (lamelární kost = izopedin, vaskulární kost, dentin=kosmin, enameloid=vitrodentin **z mezoblastu**; Sarcopterygii)

BNL - osteoblasty (kost) a odontoblasty (zubovina)

c) **ganoidní** (lamelární a vaskulární kost, redukce kosminu; email = ganoin **z ektoblastu**, Chondrostei, bichiři, kaprouni a kostlíni)



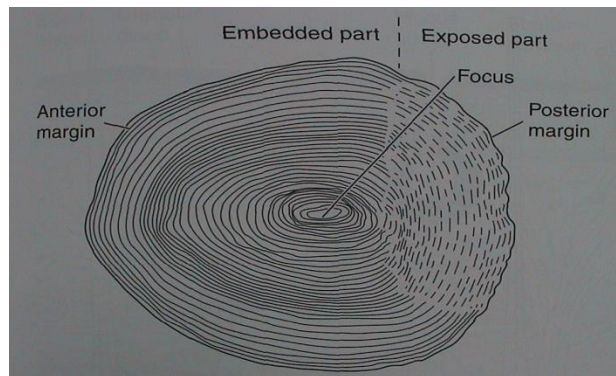
kosmoidní



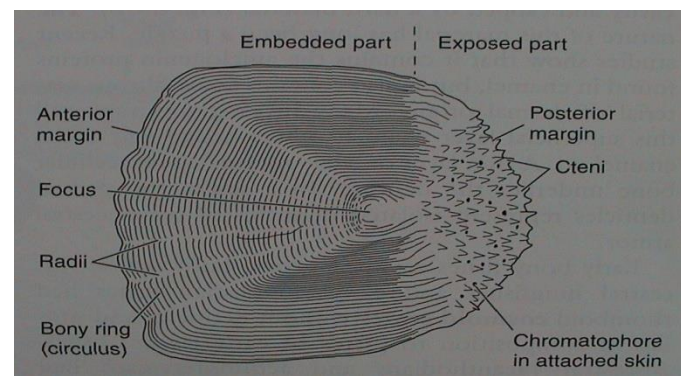
ganoidní

d) **leptoidní (elasmoidní)** (lamelární acelulární kost, Teleostei)

a) **cykloidní**



b) **ktenoidní**



trend - ztenčování
v kůži jen slizové buňky (mihule, ryby)

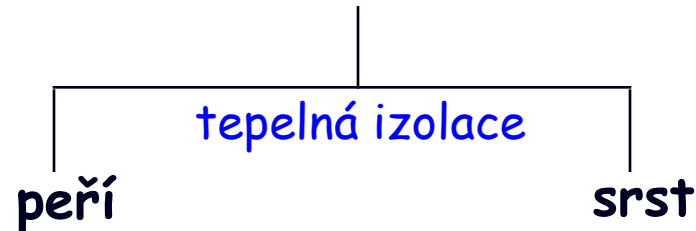
V. Morfologie obratlovců

Primárně suchozemští obratlovci

dermatoskelet (krycí kosti) („krytolepci“) - nahá (rec. Lissamphibia)

rohovatění pokožky

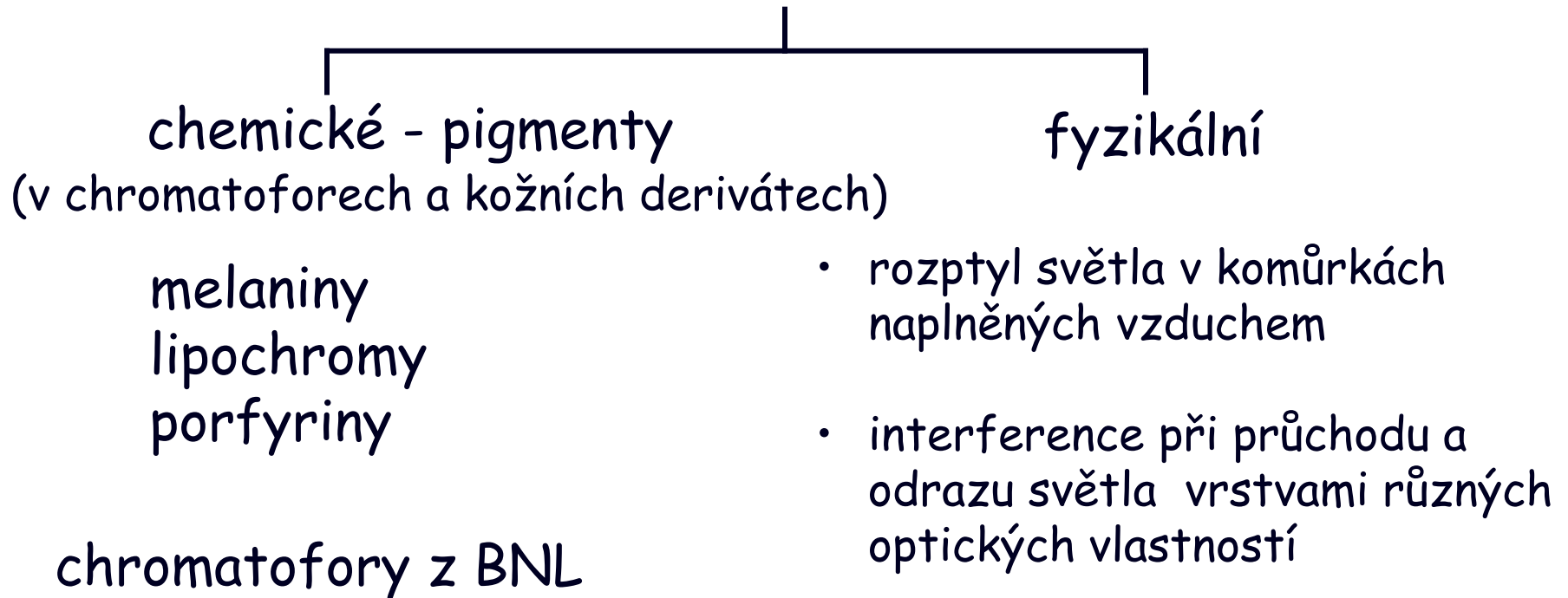
rohovinné deriváty (krunýře, štítky, šupiny) - ochrana před ztrátou vody
AMNIOTA:
(„Reptilia“)



mnohobuněčné kožní žlázy (z ektoblastu): redukce „plazi“, Aves

Lissamphibia (max.) → Amniota - „plazi“
diferenciace Mammalia

zbarvení těla (ekologická adaptace)



V. Morfologie obratlovců

2. Kostra (skelet)

A) notochord (entoblast)

B) chrupavka a kost (mezoblast, BNL)

Notochord zachován primárně u: „Agnatha“, Placodermi, Acanthodii, Sarcopterygii
sekundárně (pedomorfóza?) u: Acipenseriformes

Notochord zaškrcován rozvojem těl obratlů: redukce až úplné vymizení:
Chondrichthyes, Actinopterygii, Lissamphibia, Amniota („Reptilia“, Mammalia, Aves)

OSIFIKACE:

- endesmální (desmogenní, dermální)
přeměna vaziva v kost
(dermatoskelet z krycích kostí) } EXOSKELET
- endochondrální nebo
perichondrální (chondrogenní)
náhrada chrupavky za kost
(endoskelet z náhradních kostí) } ENDOSKELET

Acelulární kost (aspidin) - celulární kost

V. Morfologie obratlovců

EXOSKELET (kostěný):

pancíře, krunýře, rybí šupiny, krycí kosti lebky, část pásma přední končetiny (cleithrum, clavícula)

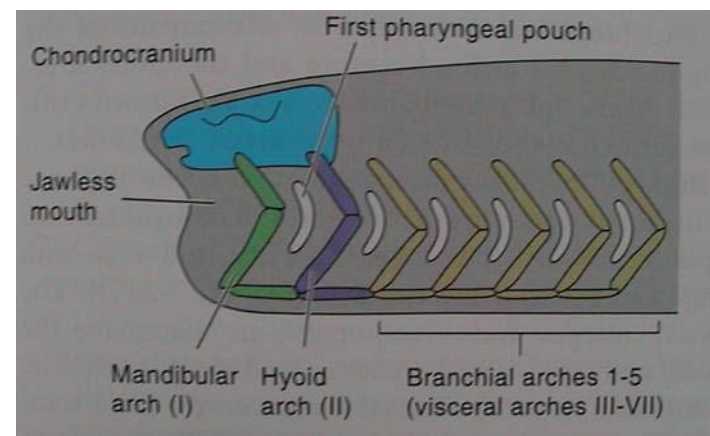
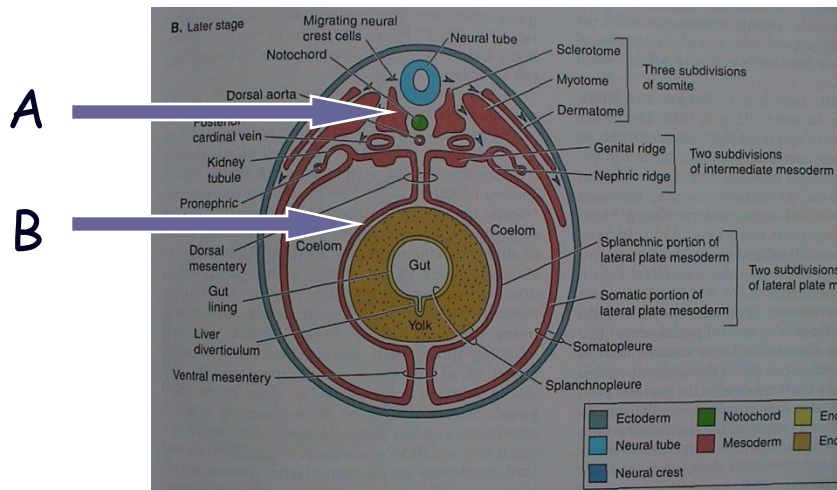
ENDOSKELET (chrupavčitý nebo kostěný):

A) somatický (ze sklerotomu somitů)

obratle, chrupavčité neurocranium, část kostěného neurocrania, costae, sternum, část pásma přední končetiny (scapula, procoracoid atd.), celé pásmo zadní končetiny, celá kostra volných končetin

B) viscerální (ze splanchnopleury a BNL)

žaberní oblouky, viscerocranium, sluchové kůstky



V. Morfologie obratlovců

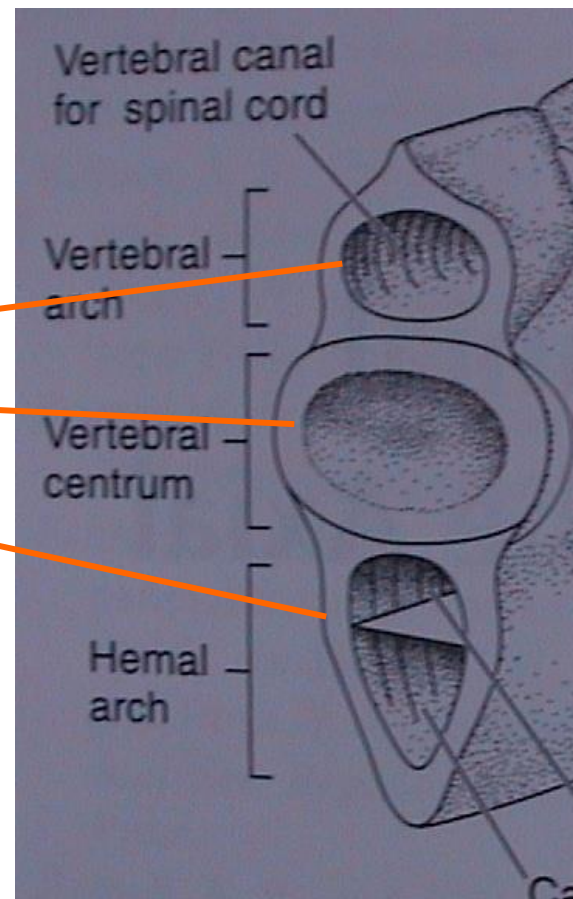
Osní skelet - vertebrae, costae, sternum

Obratle: vznik kolem chordy ze sklerotomu, vývoj nejednotný

- oblouky (arcualia)
 - ◁ dorzální (neurální, neurapofýzy)
 - ◁ ventrální (hemální)

• tělo

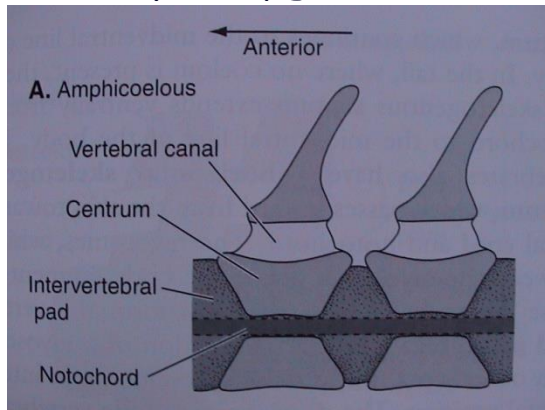
nejstarší částí neurální oblouky (mihule), vznikající těla obratlů postupně zaškrcojí chordu (paryby a ryby)



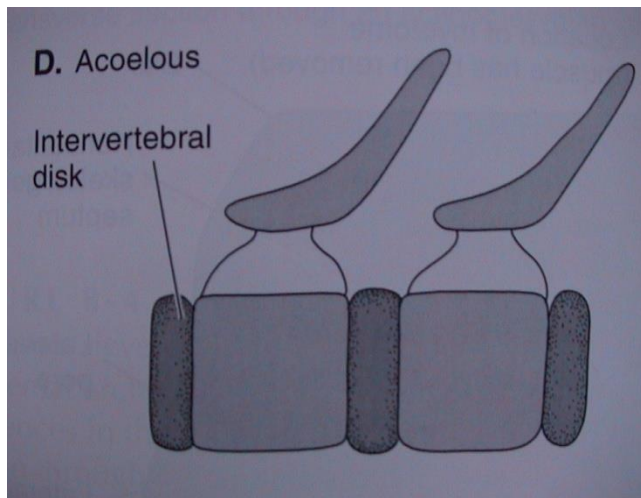
V. Morfologie obratlovců

Typy obratlů podle tvaru těl:

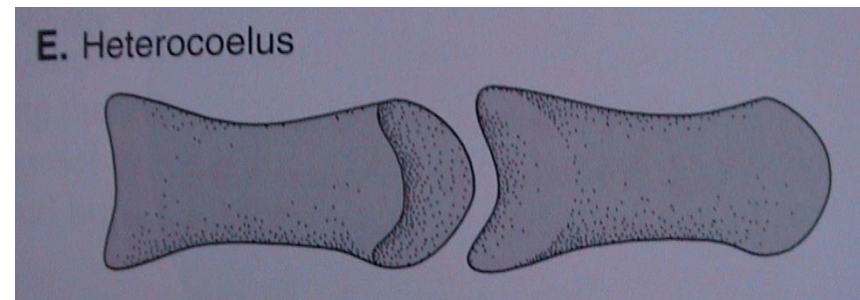
- amficélní (Chondrichthyes, Actinopterygii)



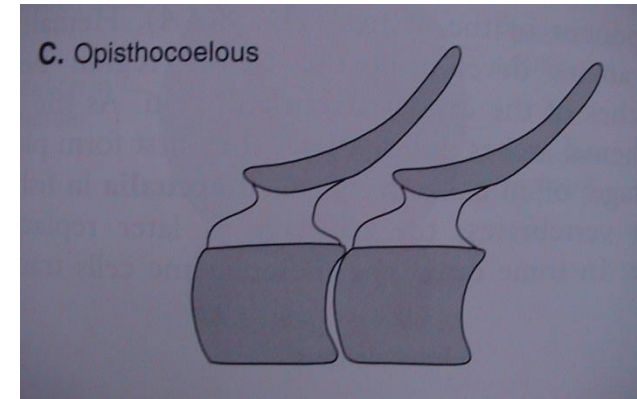
- platycélní (acélní, amfiplatní) (Mammalia)



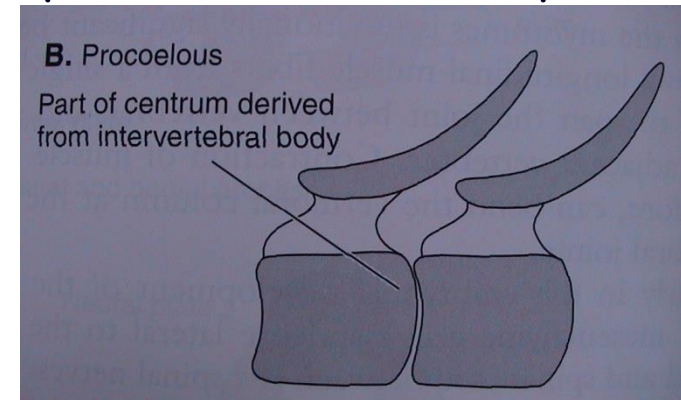
- heterocélní (Aves)



- opistocélní (Caudata)



- procélní (Anura, „Reptilia“)

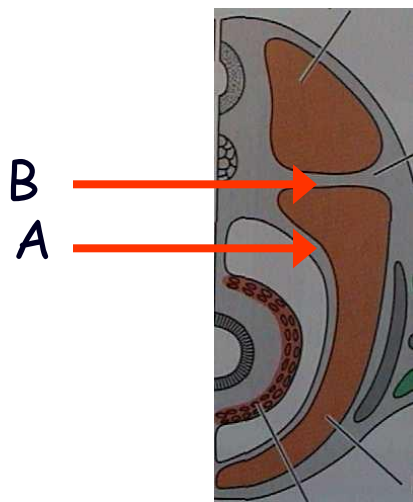


V. Morfologie obratlovců

Žebra: dorzálně připojena na těla a processi transversi obratlů

A) dolní - v blízkosti myosept na somatopleuře, výztuha stěny coelomu, u vodních čelistnatců

B) horní - v septum horizontale, suchozemští obratlovci a některé ryby



metamerie
(vodní čelistnatci)

redukce (jen hrudní)
(„Sauria“, Aves, Mammalia)

sekundární metamerie
(Ophidia)

vymizení
(Anura, Apoda)

Sternum: u suchozemských obratlovců

Anura - „Sauria“ - Aves (+crista sterni) - Mammalia (manubrium, corpus, processus xiphoideus)

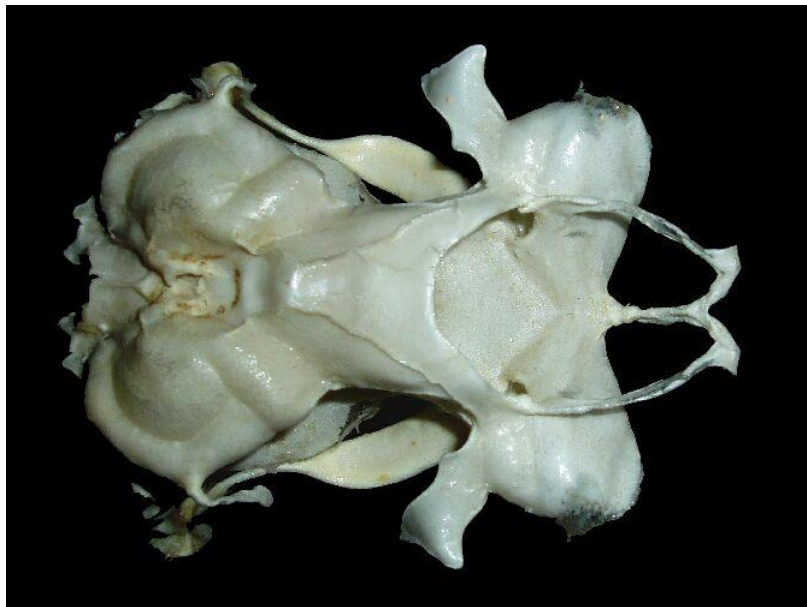chybí: Caudata, Ophidia

V. Morfologie obratlovců

pololebka (mihule)

kompaktní lebka (paryby): regio - occipitalis
(chondrocranium)

otica
orbitalis
ethmoidalis



- kostěné neurocranium : v komplexu **sphenoidale** (lebeční báze)
spodina lebeční: ethmosphenoidale, praesphenoid, basisphenoid + basioccipitale
vertikální stěny: turbinalia, orbitosphenoid, alisphenoid, exoccipitale

EXOSKELET

- lebeční klenba: nasale, frontale, parietale, jugale, lacrimale, intertemporale, supratemporale, squamosum
- patrový komplex: pterygoidy, parasphenoid, vomer, ossa palatina

V. Morfologie obratlovců

2. viscerocranium

ENDOSKELET (viscerální) - z ektomezenchymu nervové lišty, chrupavčitý, kostěný

žaberní oblouky (9):

0. (2) - praemandibulární ?

1. (1) - čelistní (*Otx* gen a *Dlx* geny) ■

horní (?): palatoquadratum - quadratum - incus

dolní: mandibulare - articulare - malleus

2. (1) - jazykový (*Hox a2* gen) ■

horní: hyomandibulare - columella - stapes

dolní: hyoideum-rohy jazyky-jiné části jazyky

3. opora žaber (vodní) - části jazyky (Tetrapoda)

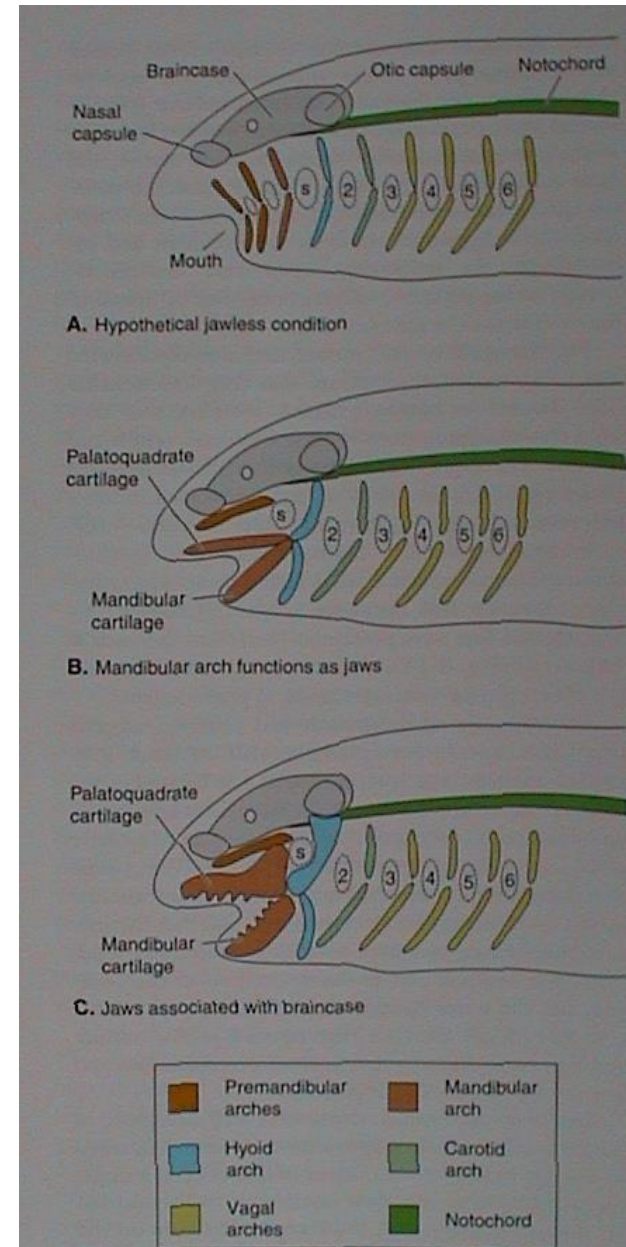
4.-6. opora žaber (vodní) - chrupavky hrtanu (Tetrapoda)

7. opora žaber (Chondrichthyes) až vymizení (Tetrapoda)

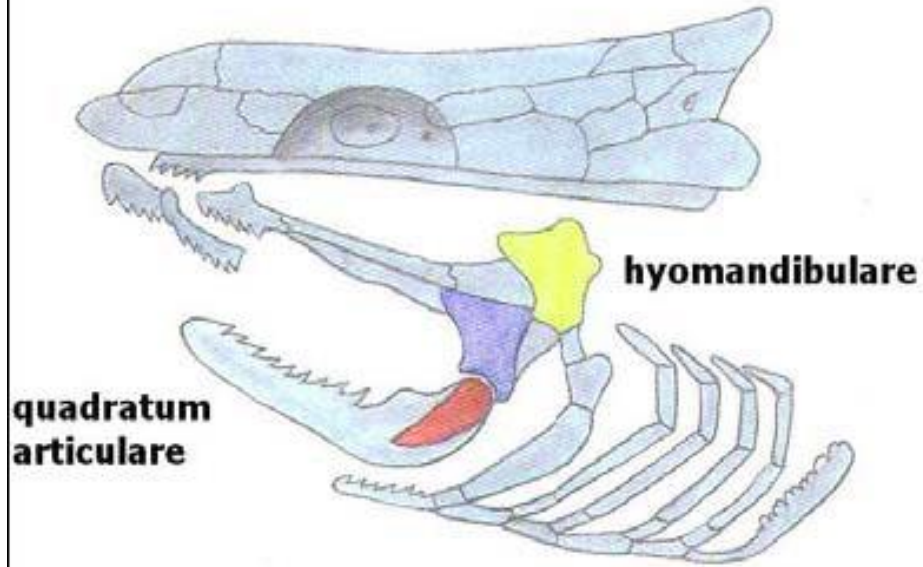
EXOSKELET (dermální) - jen kostěný

horní čelist: praemaxillare, maxillare

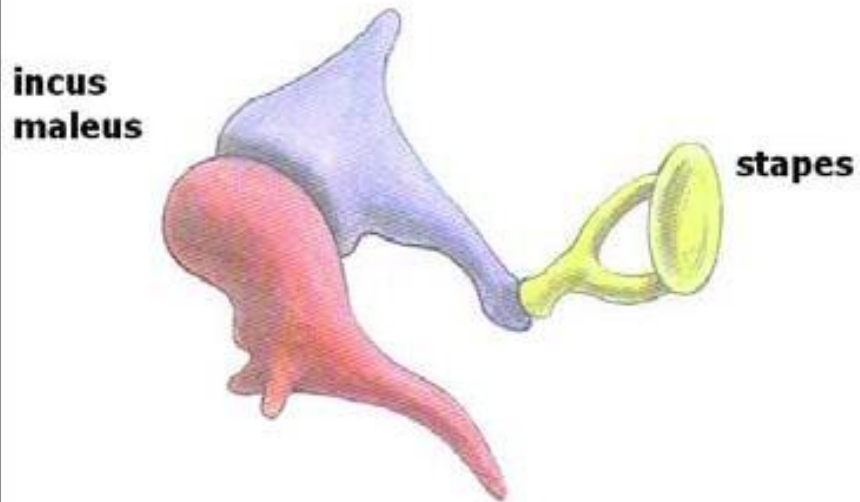
dolní čelist: dentale (mandibula), angulare



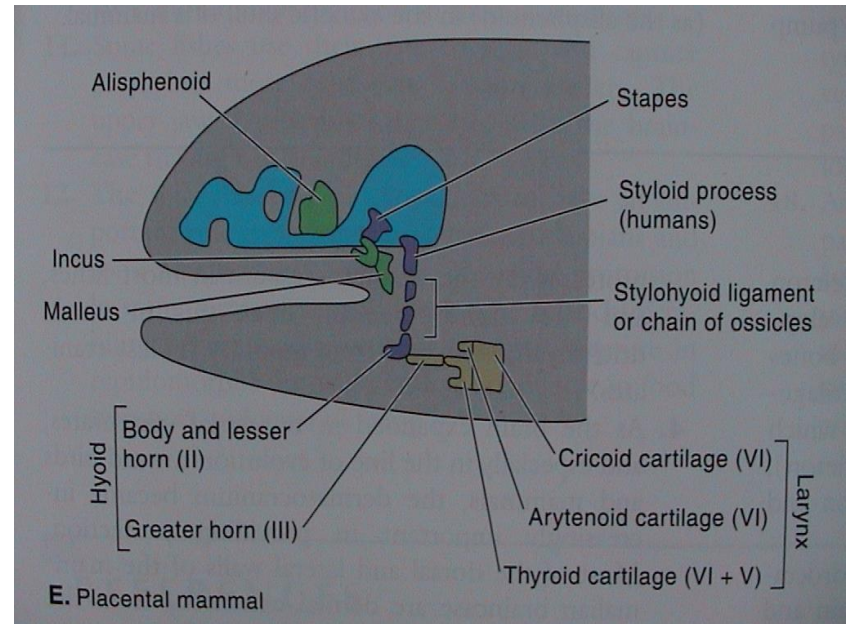
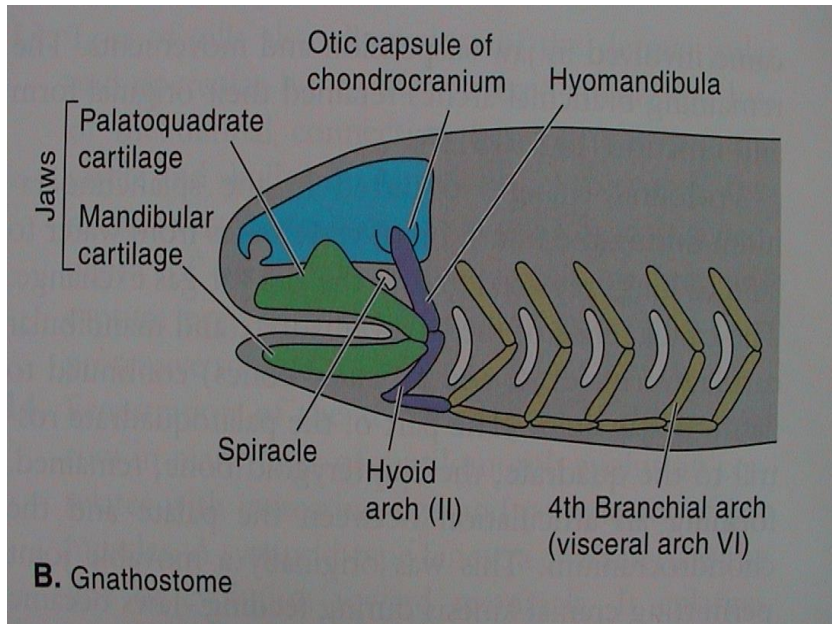
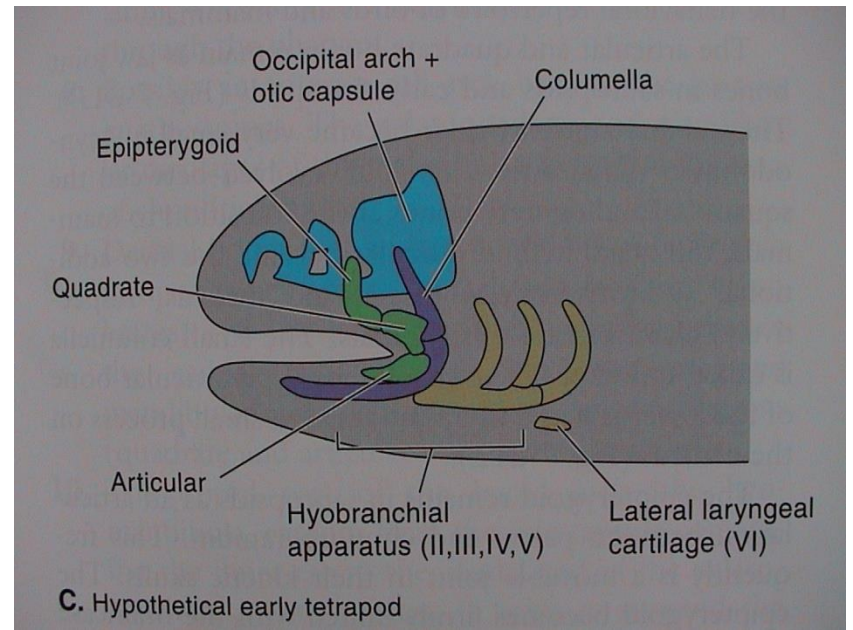
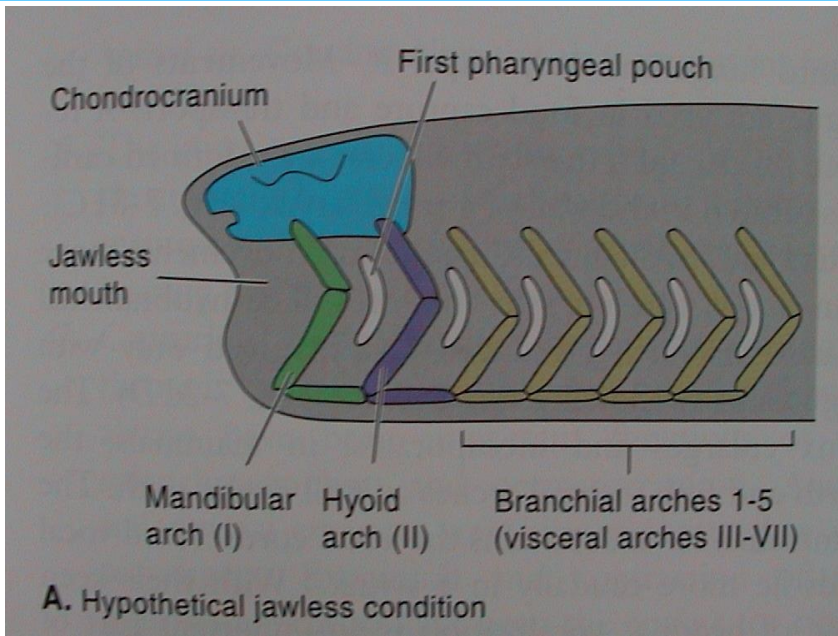
V. Morfologie obratlovců



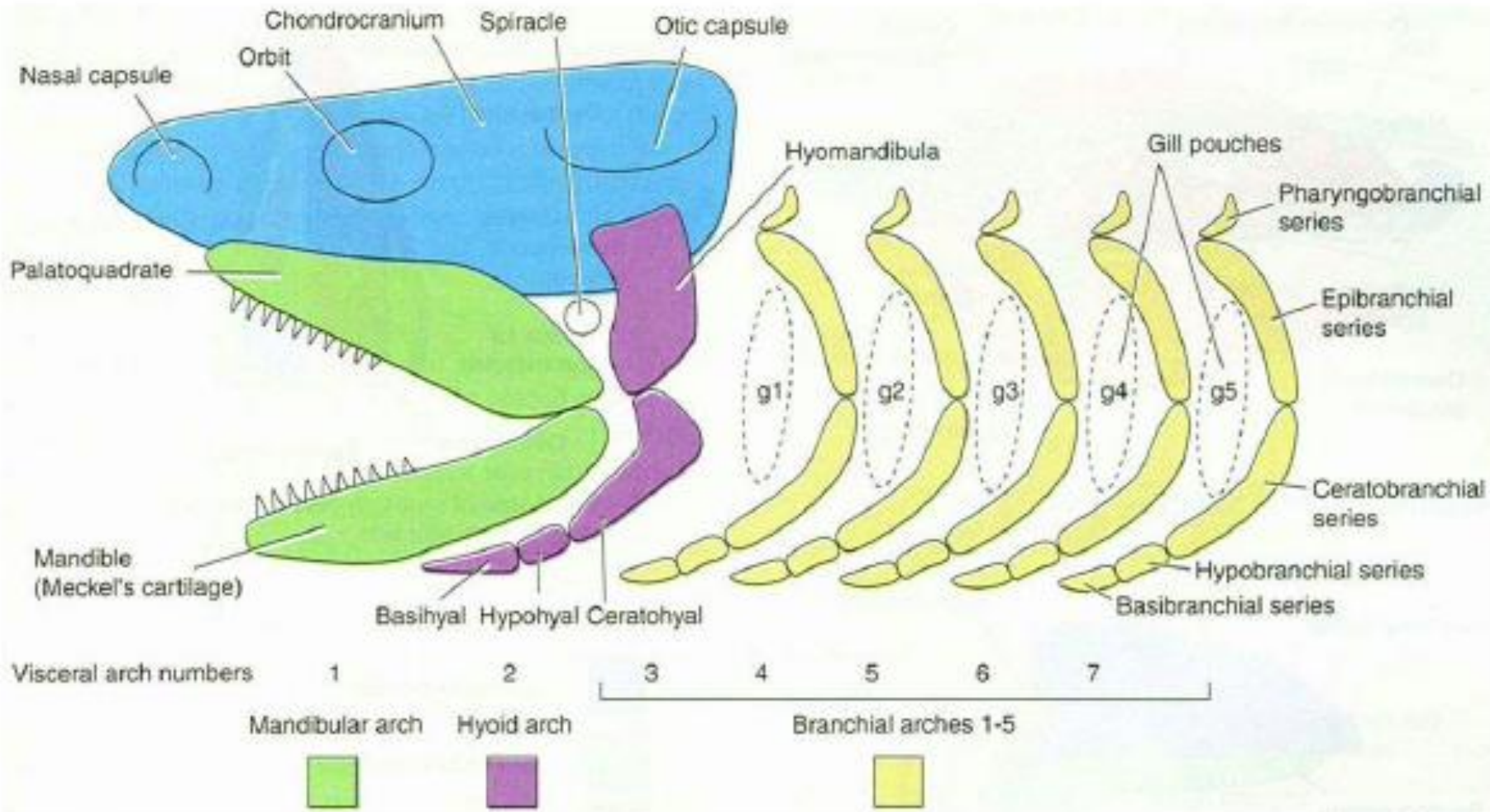
původ sluchových kůstek savců
(Gaupp - Reichertova teorie)



V. Morfologie obratlovců



V. Morfologie obratlovců



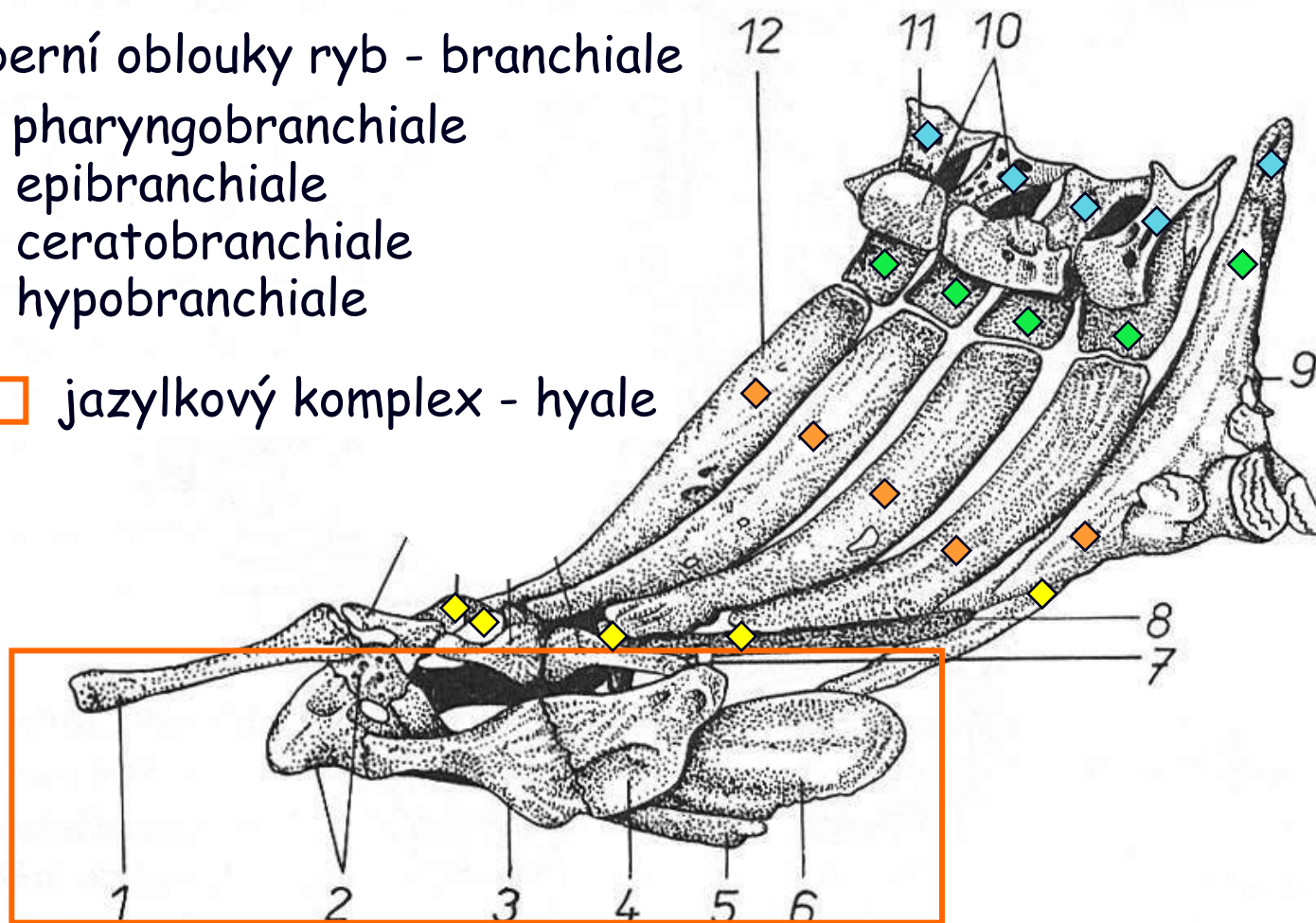
žralok

V. Morfologie obratlovců

Žaberní oblouky ryb - branchiale

- ◆ pharyngobranchiale
- ◆ epibranchiale
- ◆ ceratobranchiale
- ◆ hypobranchiale

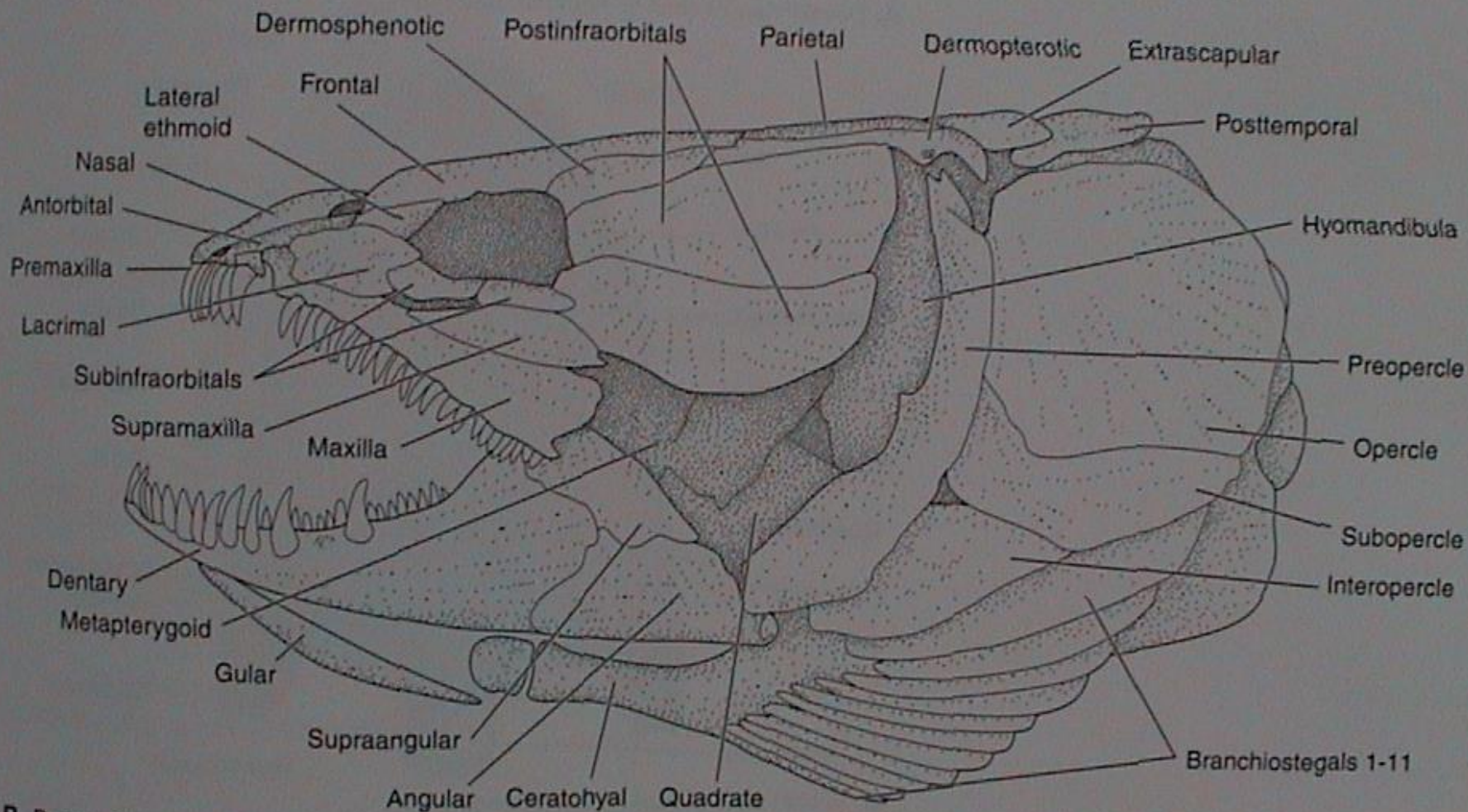
□ jazykový komplex - hyale



Obr. 29. Kapr obecný (*Cyprinus carpio*) – kostra žaberního ústrojí z boční strany. 1 – basihyale; 2 – hypohyale; 3 – ceratohyale; 4 – epihyale; 5 – urohyale; 6 – hřeben urohyale; 7 – interhyale; 8 – chrupavčitá podpurná tyčinka; 9 – os pharyngeum, kost požeráková; 10 – pharyngobranchiale; 11 – epibranchiale; 12 – ceratobranchiale; 13 – copulae; 14 – hypobranchiale. Podle Urbanowiczové

V. Morfologie obratlovců

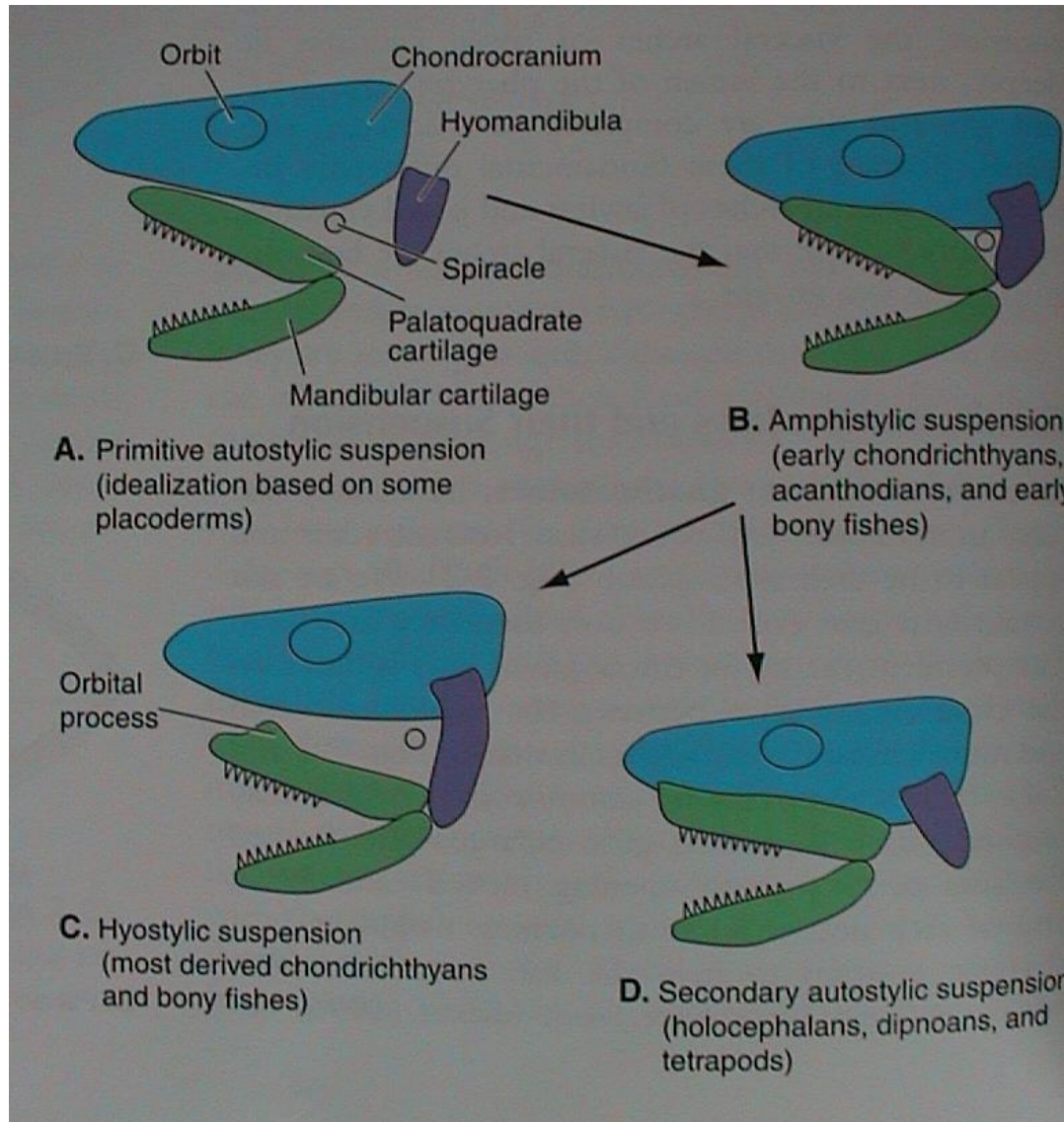
Rozvoj dermálního viscerocrania - max. ryby
(Halecomorphi - kaprouni; „Holostei“: Amiiiformes)



B. Bones of the cranial skeleton of *Amia*

V. Morfologie obratlovců

Připojení viscerocrania k neurocraniu



primární autostylie (euautostylie)

amphistylie

hyostylie

sekundární autostylie (metautostylie)

V. Morfologie obratlovců

Kostra končetin

„Agnatha“

nepárový ploutevní lem - chrupavčité paprsky

Gnathostomata

vodní obratlovci - ichthyopterygia (ploutve)

A) nepárové

pinna

caudalis (C)
dorsalis (D)
nalis (A)

fixace v trupu: pterygiophory (D, A), páteř (C)

volná končetina: paprsky

ceratotrichia - lepidotrichia - camptotrichia
(Chondrichthyes) (Actinopterygii) (Dipnoi)

B) párové

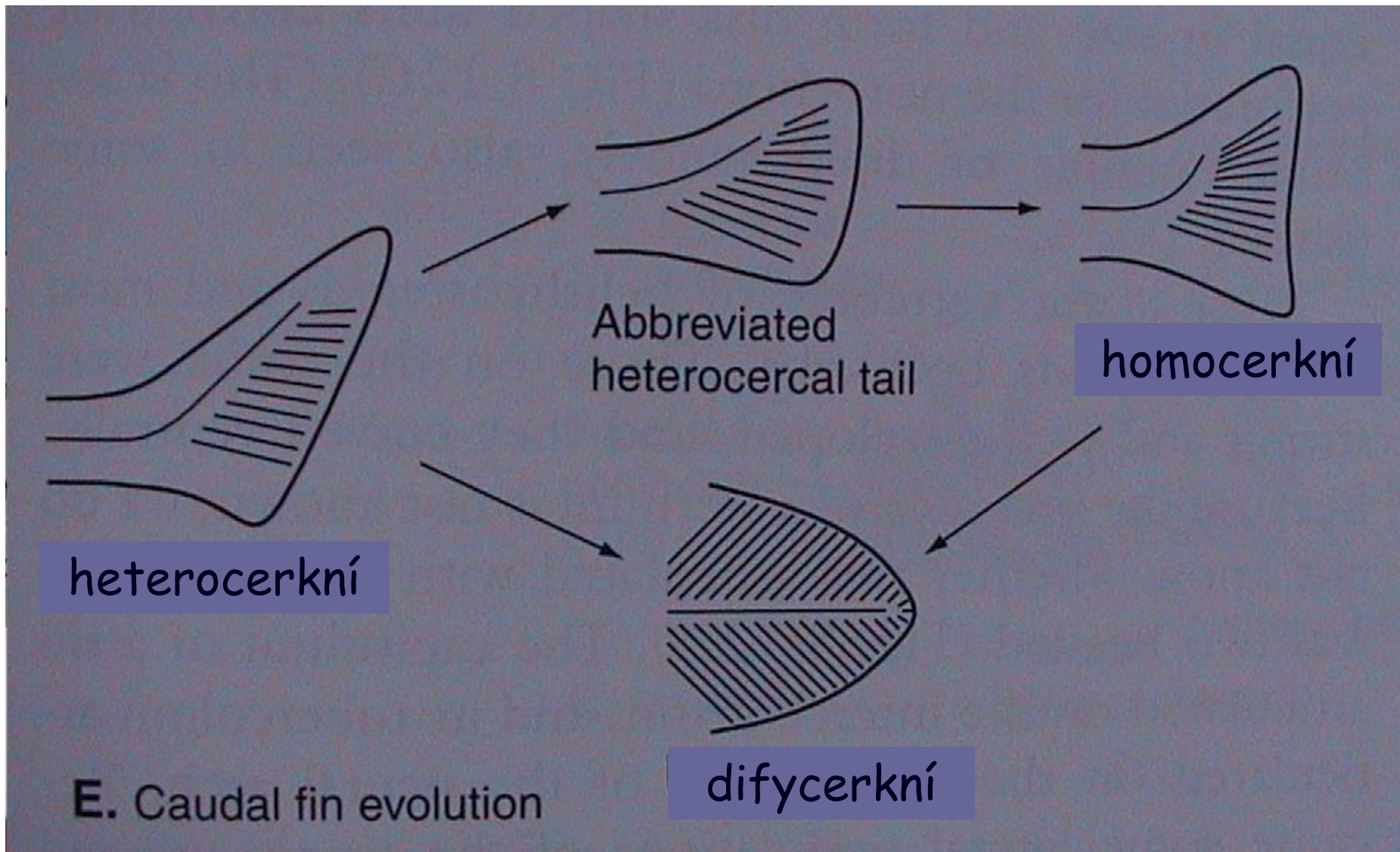
pinnae

pectorales (P)
ventrales (V)

fixace v trupu: pásma (přední - lopatkové, zadní - pánevní)

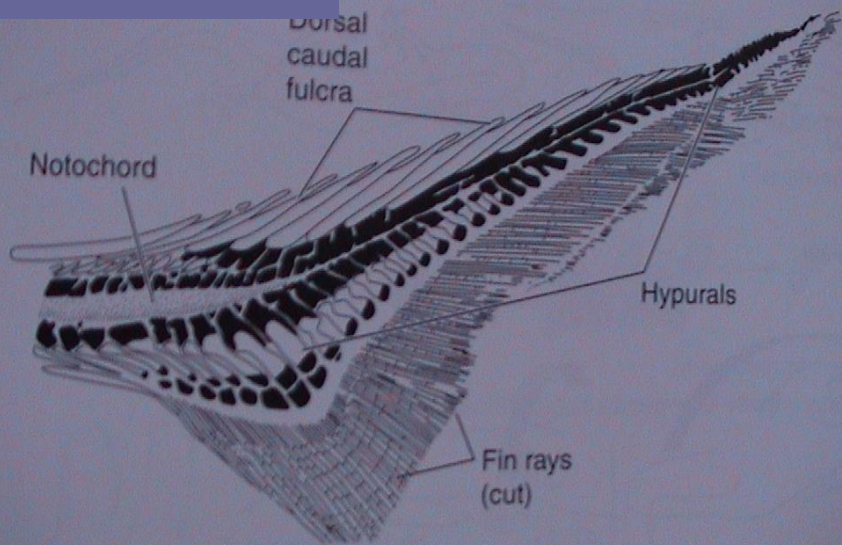
volná končetina: basalia - radialia - paprsky

pinna caudalis



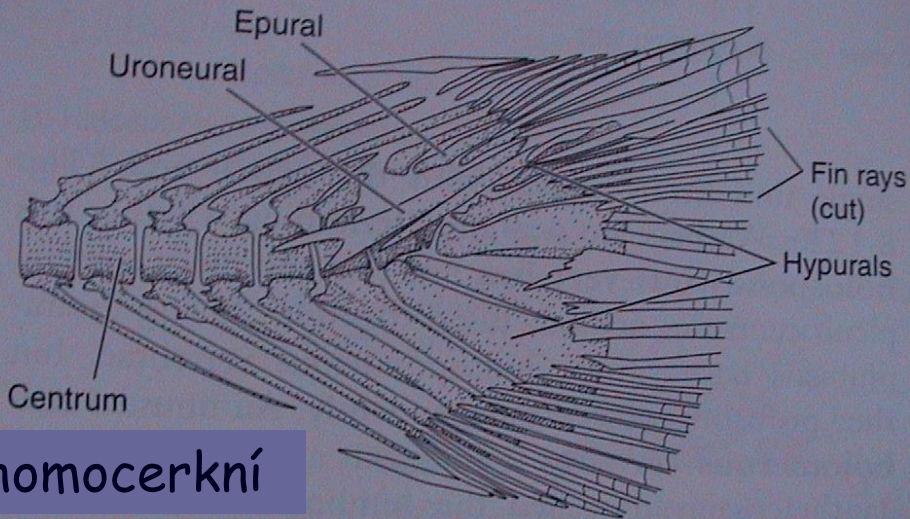
V. Morfologie obratlovců

heteroceršní

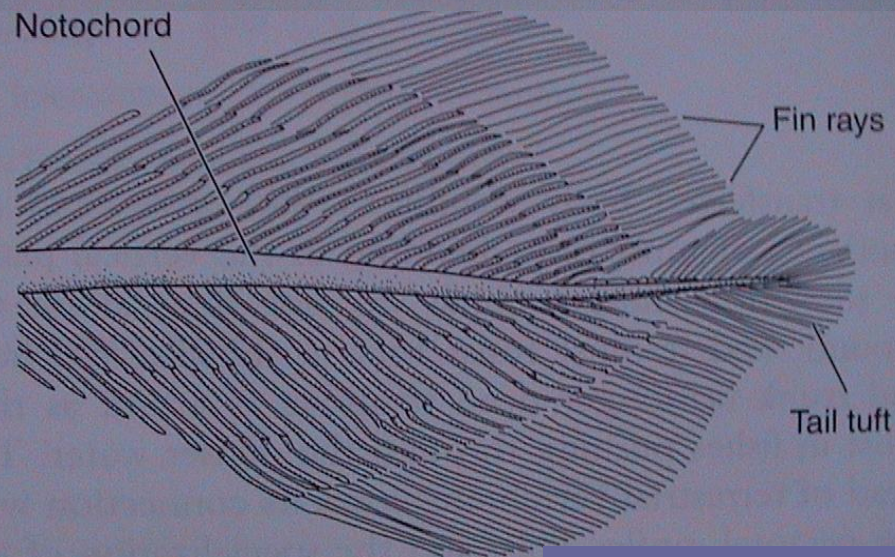


A. Caudal skeleton of *Polyodon* (heterocercal)

urostyl
hypuralia



homoceršní



D. Caudal skeleton of *Latimeria* (c

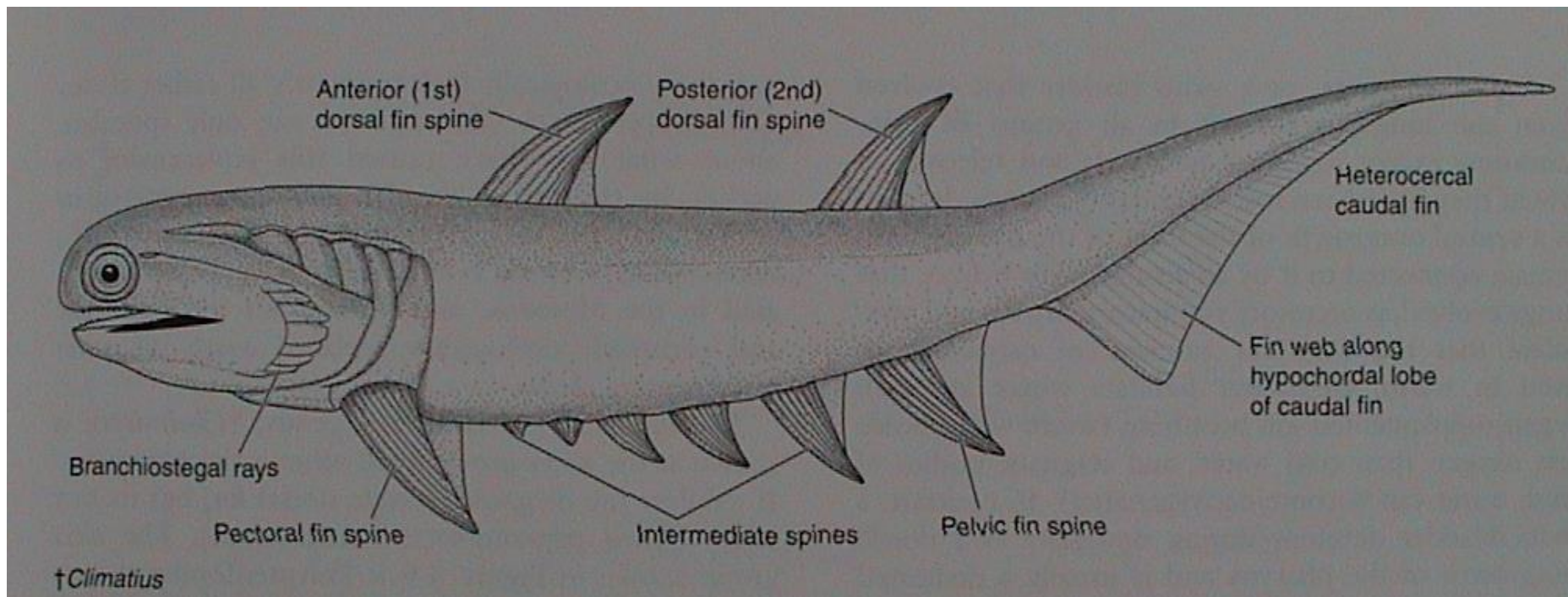
difyceršní

V. Morfologie obratlovců

Vznik párových ploutví

metapleurová teorie:

rozpad párového ploutevního lemu (metapleur)



V. Morfologie obratlovců

Chondrichthyes

pinnae pectorales

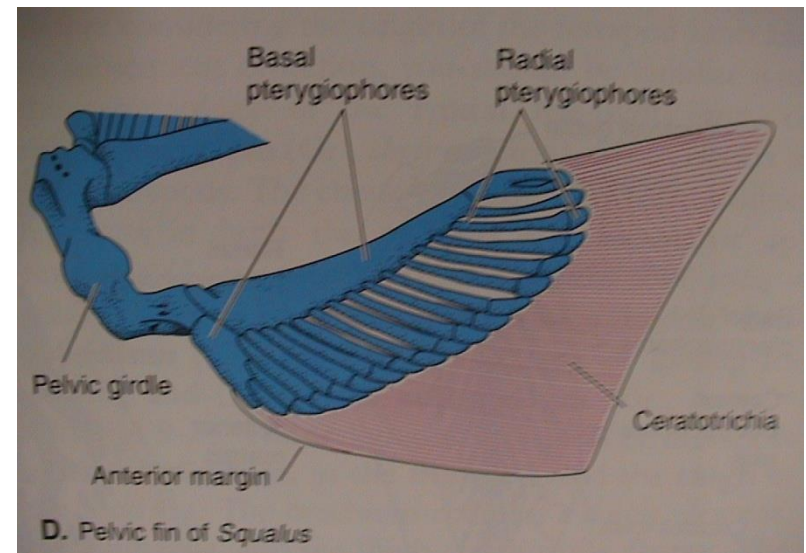
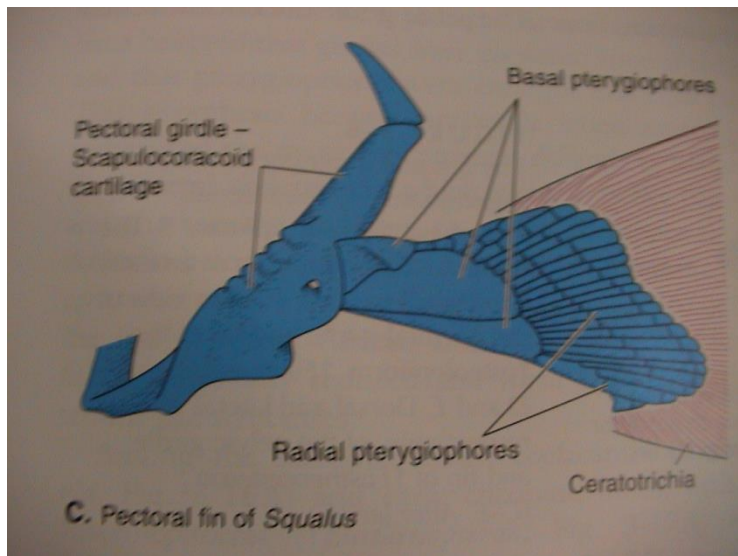
pásmo: coracoscapulare = scapulocoracoid
(k lebeční bázi)

volná končetina:

basalia, radialia
ceratotrichia

pinnae ventrales

ischiopubicum (k páteři)
= puboischiadicum



V. Morfologie obratlovců

Sarcopterygii (archipterygium)

pinnae pectorales

pásmo: scapulocoracoid („Rhipidistia“)
scapula + coracoid (Dipnoi)
clavicula, (interclavicula)
komplex cleithrum

pinnae ventrales

pelvis (ilium, pubis)

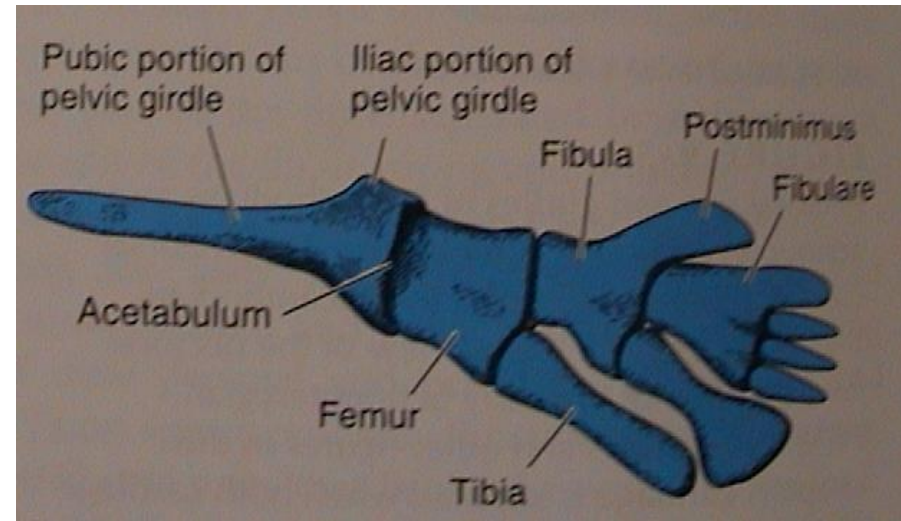
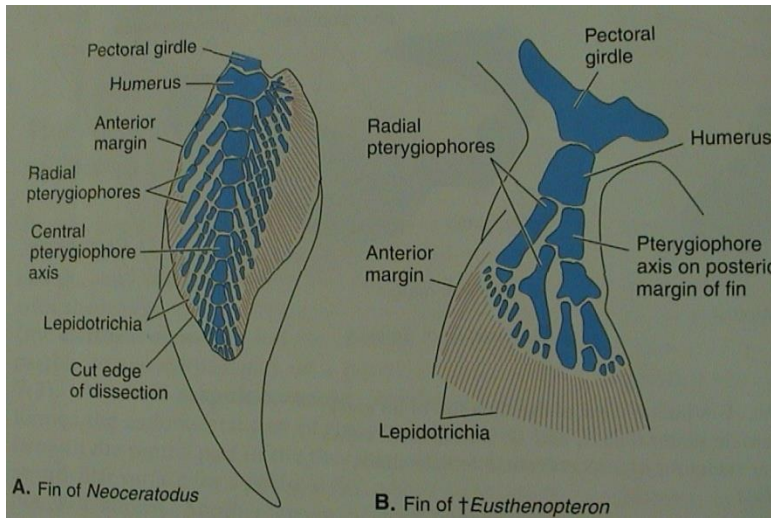
volná končetina:

basalia, radialia
lepidotrichia (camptotrichia)

biseriální

uniseriální

uniseriální



Actinopterygii

pinnae pectorales

pásmo: scapulocoracoid

clavicula (jen u starobylých)
komplex cleithrum

volná končetina:

jen zkrácená radialia
prodloužená lepidotrichia

pinnae ventrales

basipterygium

jen prodloužená lepidotrichia

Tetrapoda

Suchozemští obratlovci - chiropterygia

přední

pásmo: scapula + procoracoid
+ (meta)coracoid (jen u ptakořitných)

clavicula, (interclavicula, cleithrum)

zadní

pelvis (ilium, ischium, pubis)

volná končetina:

stylopodium: humerus

femur

zeugopodium: ulna + radius

tibia + fibula

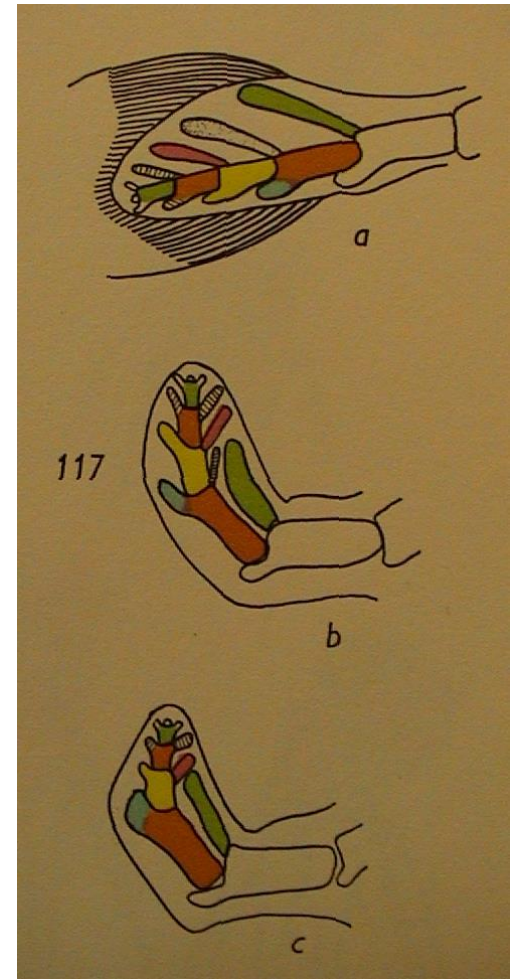
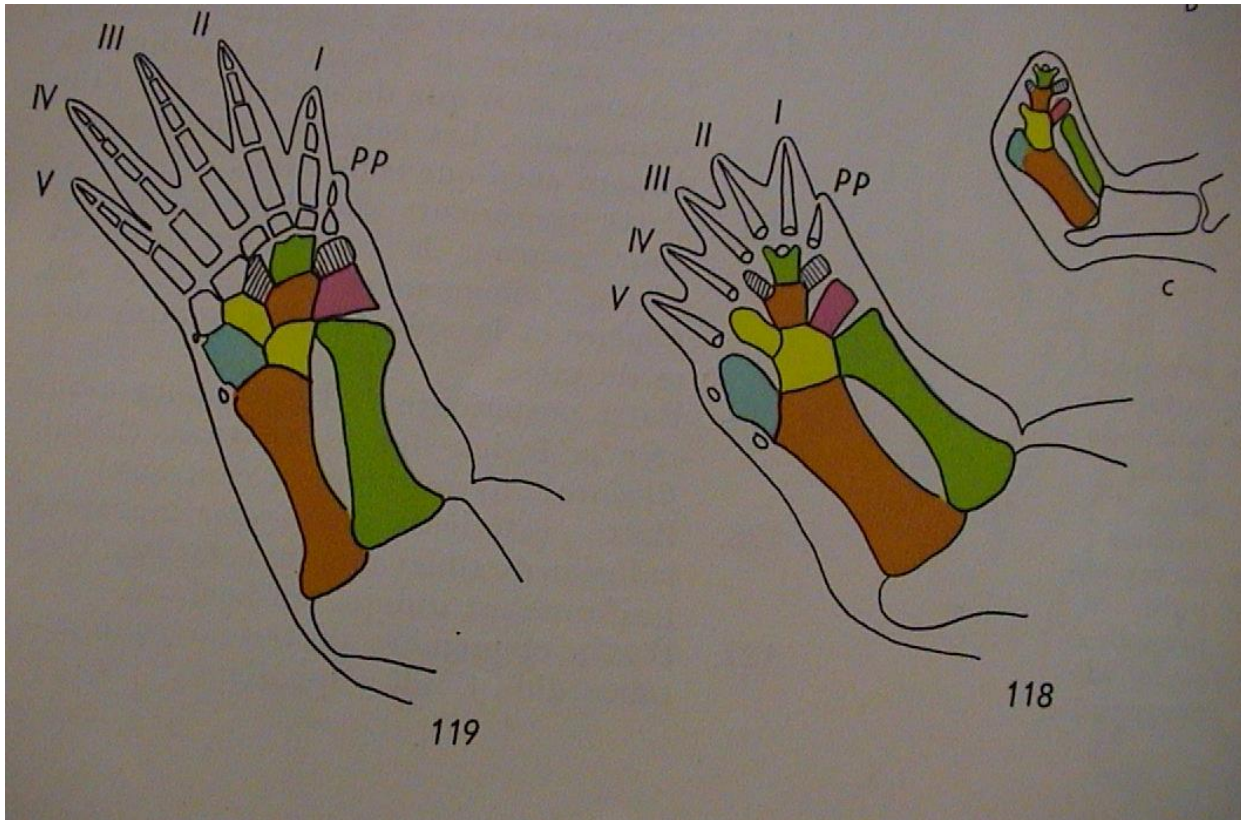
autopodium: carpalia (12)
metacarpalia (5)

tarsalia (12)
metatarsalia (5)

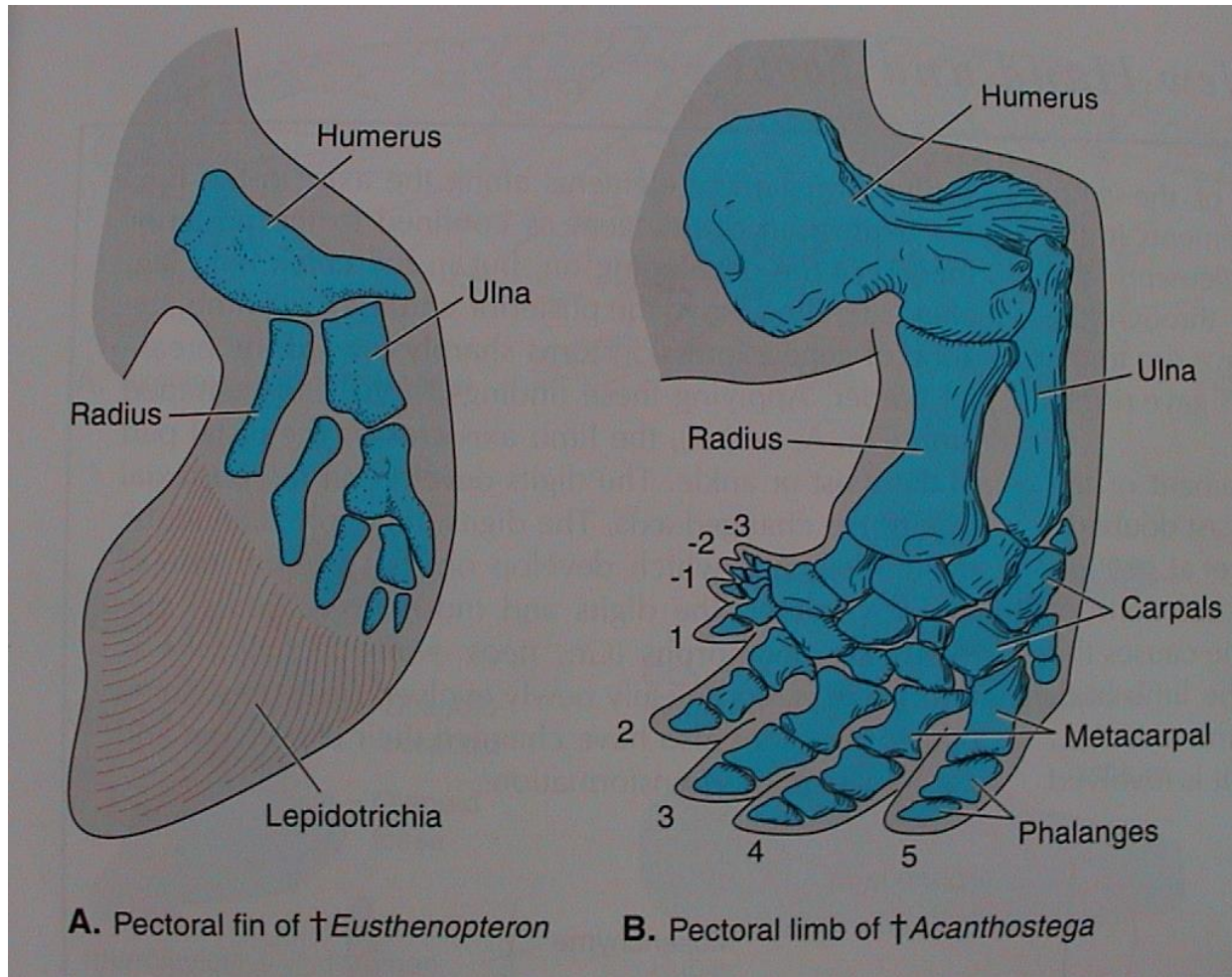
digiti (5?)
2-3-4-5-3

digiti (5?)
2-3-4-5-4

Vznik chiropterygií čtvernožců (Tetrapoda) přeměnou uniseriálního archipterygia ryb „Rhipidistia“



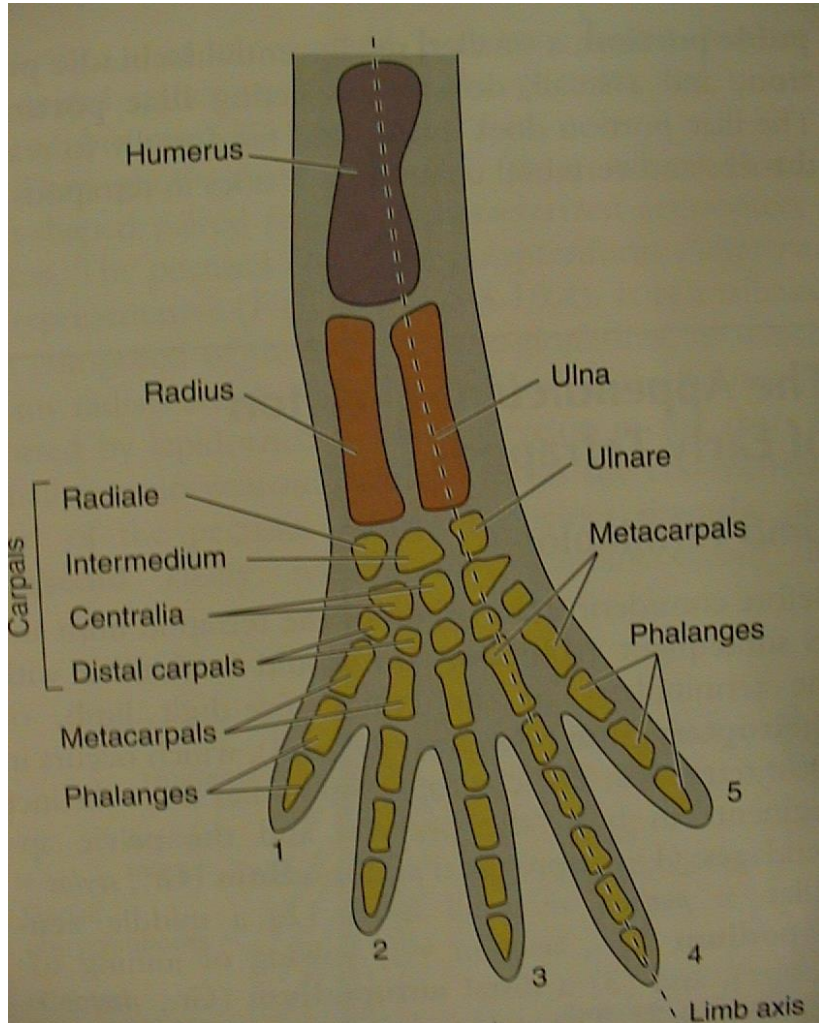
V. Morfologie obratlovců



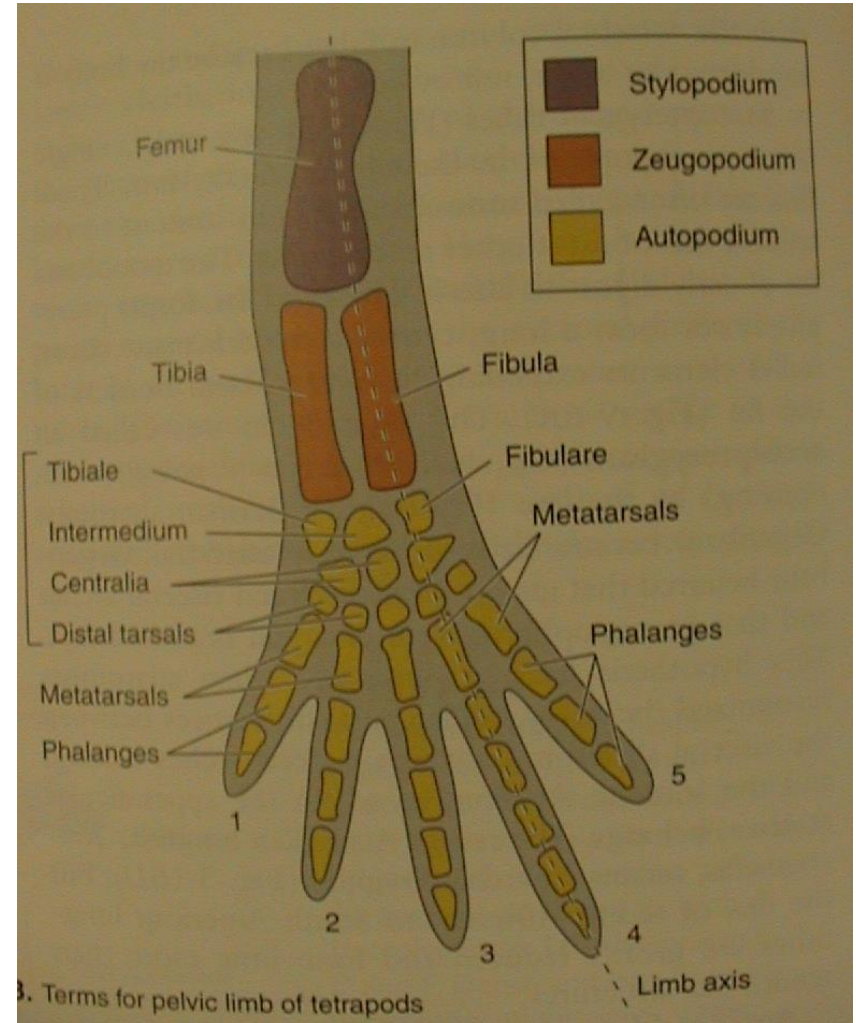
V. Morfologie obratlovců

Tetrapoda

přední (anterior)



zadní (posterior)



V. Morfologie obratlovců

3. Svalstvo

somatická svalovina - příčně pruhovaná, z myotomu somitů

viscerální svalovina - ze splanchnopleury, hladká útrobní, srdeční sval

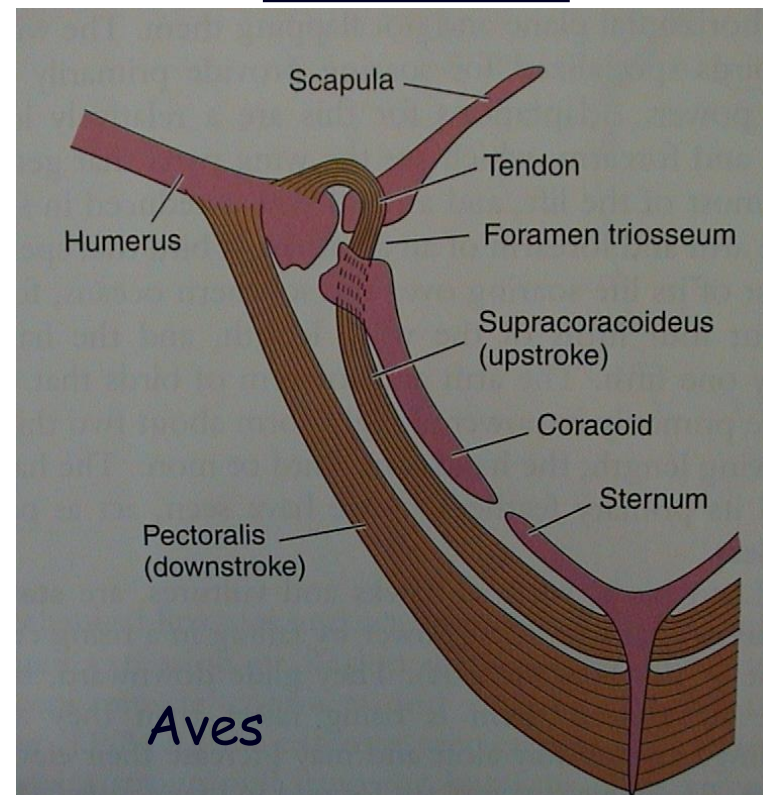
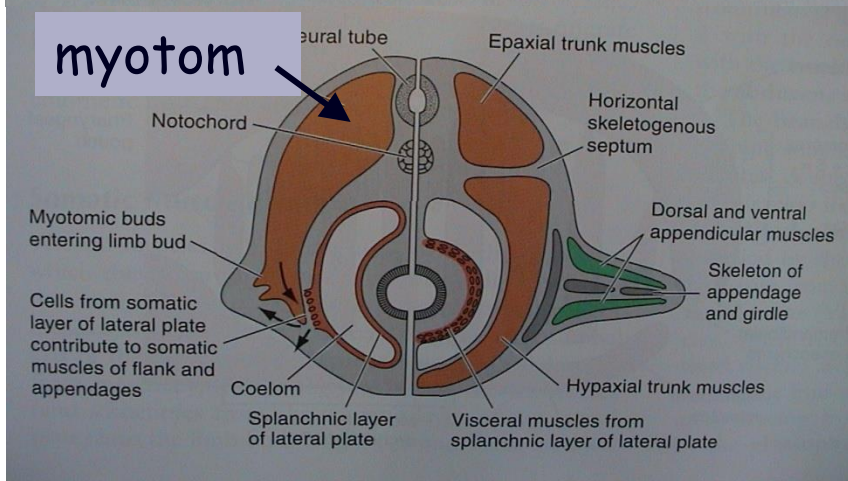
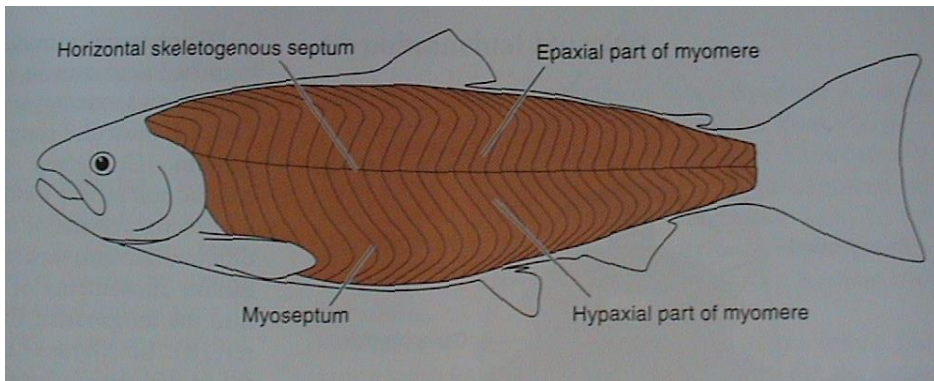
branchiální svalovina - z BNL, příčně pruhovaná žaberní (pohyb čelistí, žvýkací a mimické svaly savců)

kožní svalovina - z dermatomu (čepýření peří, ježení srsti)

Metamerie (vodní)

- boční sval
- myomery a myosepta
- epaxiální a hypaxiální část, septum horizontale

Rozpad bočního svalu (suchozemští)

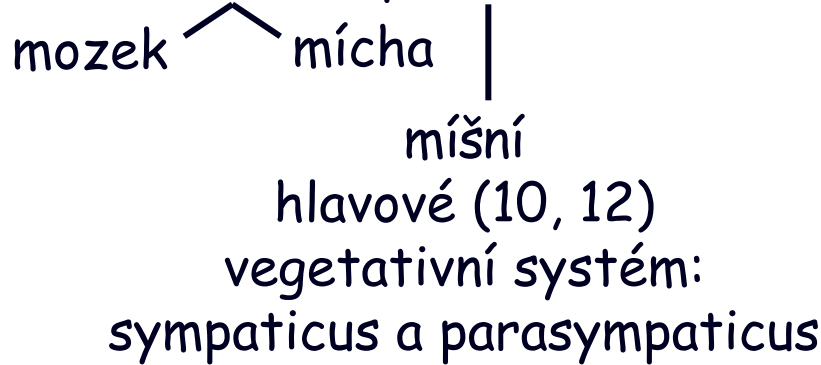

Aves

V. Morfologie obratlovců

4. Nervová soustava

NS = CNS + periferní nervstvo



Mozek - encephalon

A) 2 váčky

1. Prosencephalon
2. Rhombencephalon
(7 rhombomer - NL,
hlava, *Hox* geny)

B) 3 váčky

1. Prosencephalon
2. Rhombencephalon
3. Mesencephalon

C+D) 5 částí

4. Telencephalon

5. Diencephalon

3. Mesencephalon

6. Metencephalon

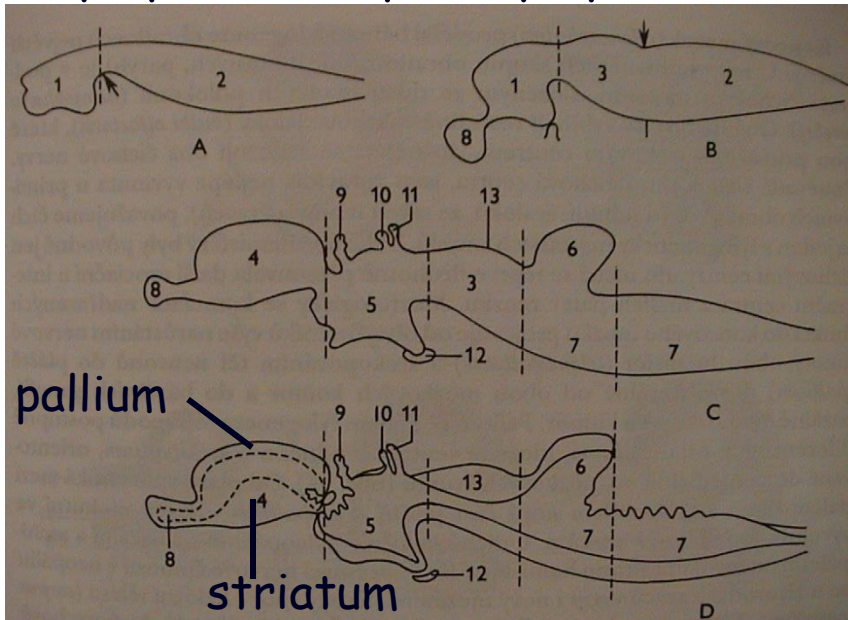
(cerebellum)

pons Varoli

7. Myelencephalon

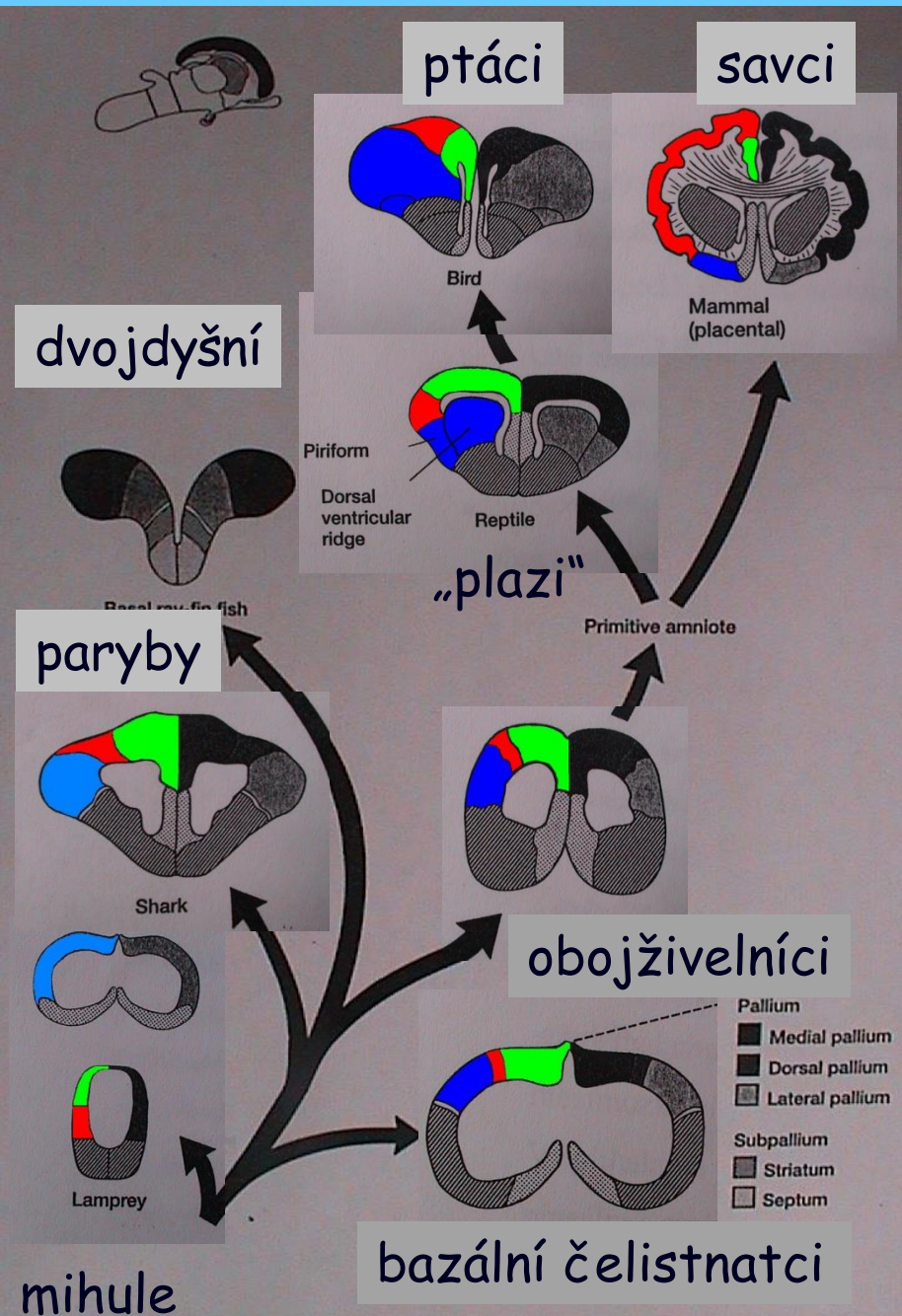
Otx
Emx

Pax
Hox



Šedá hmota: bazální ganglia - subpallium (striatum, septum)
kůra (cortex) - pallium

V. Morfologie obratlovců



Fylogeneze šedé hmoty konc. mozku

Pallium:

- mediální
- dorzální
- laterální



Subpallium:

- striatum
- septum



dorzální komorový hřeben (plazi a ptáci)

- stereoskopické vidění

hippocampus savců - sensorické funkce,

explorační chování, krátkodobá paměť

piriform - laterální pallium savců,

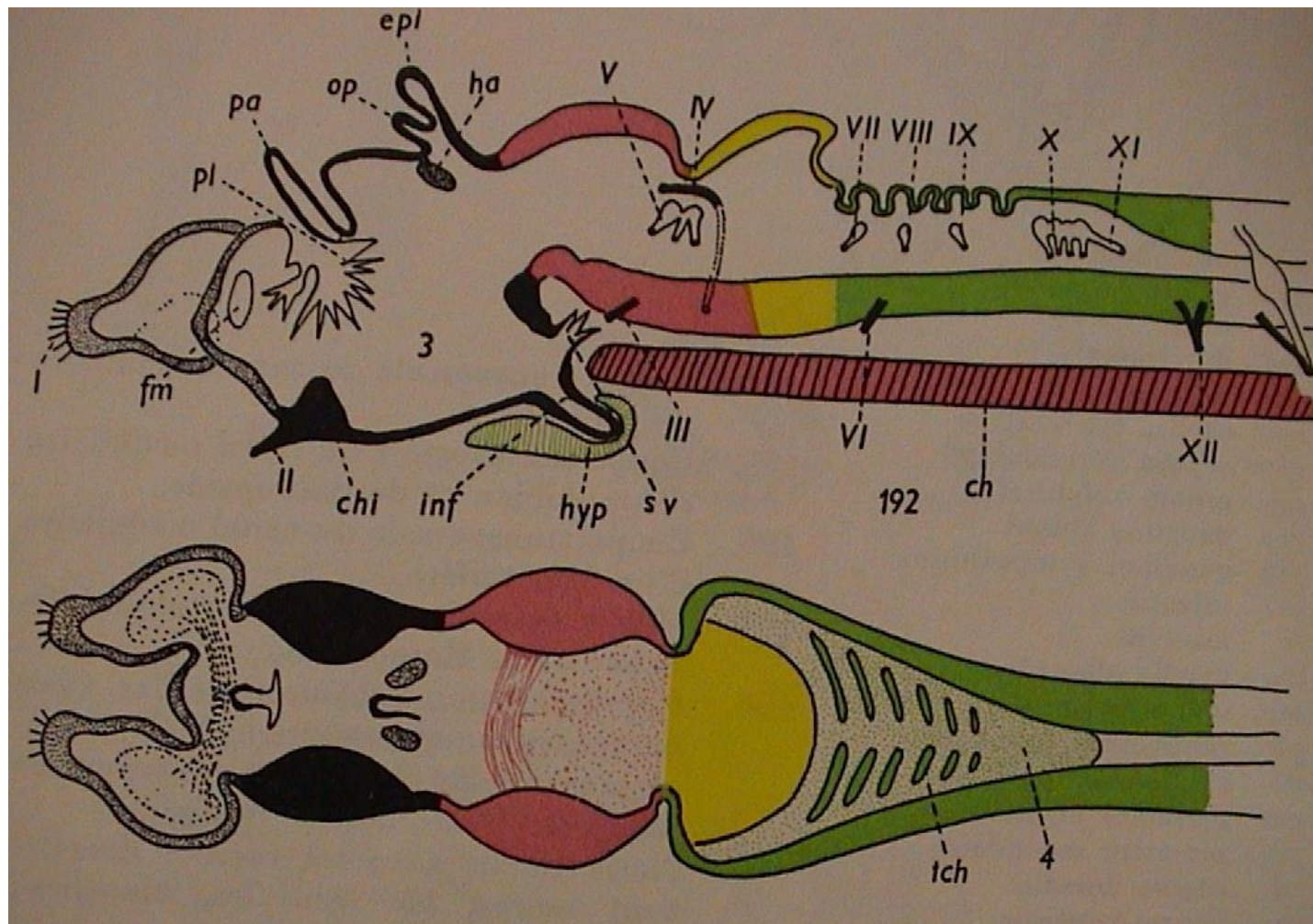
olfaktorické informace

septum - limbický systém

striatum - koordinace pohybu

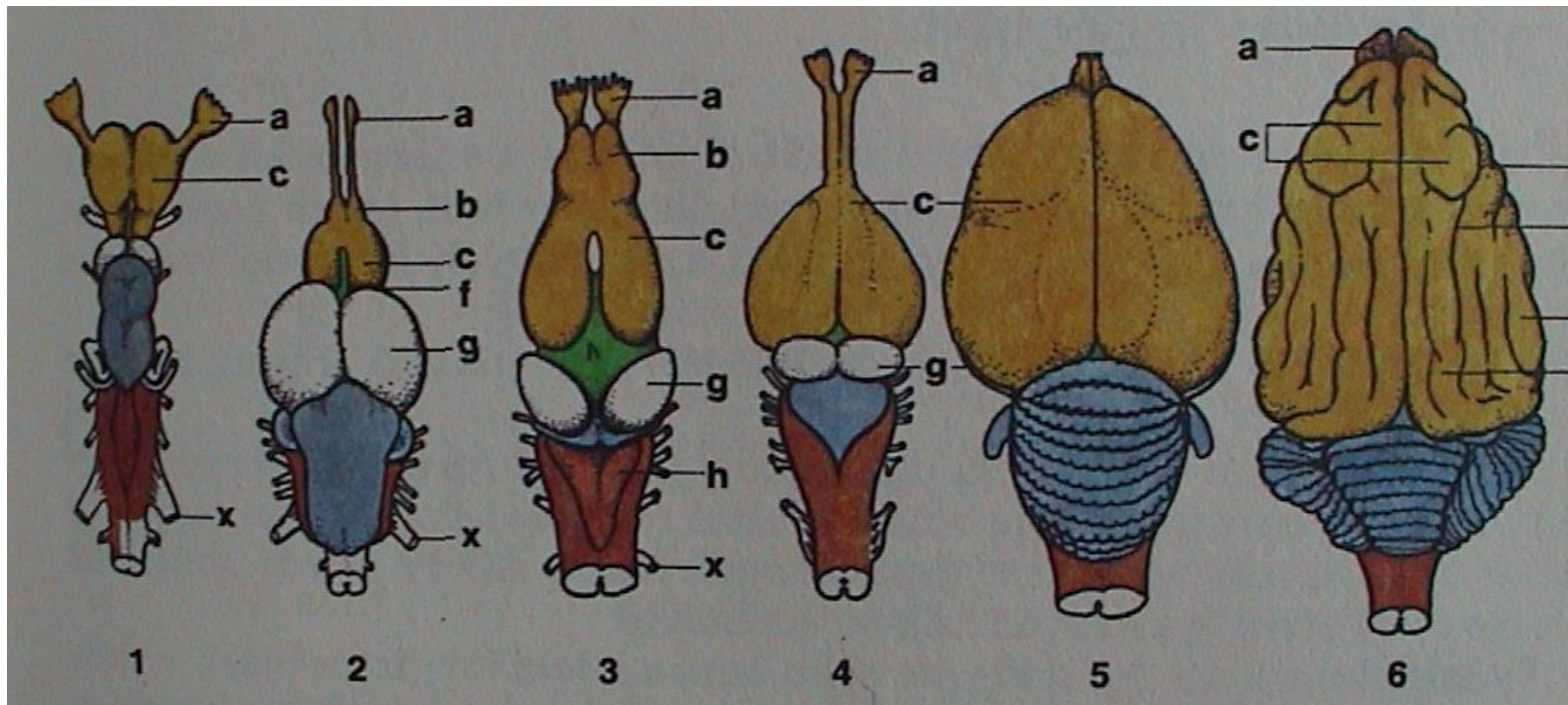
V. Morfologie obratlovců

Mozek - encephalon



pa - paraphysa, op - pineální org., epi - parietální org. (epiphysa)

V. Morfologie obratlovců



Chondrichthyes

Teleostei

Amphibia

Reptilia

Aves

Mammalia

„Agnatha“ - diencephalon

Teleostei - mesencephalon

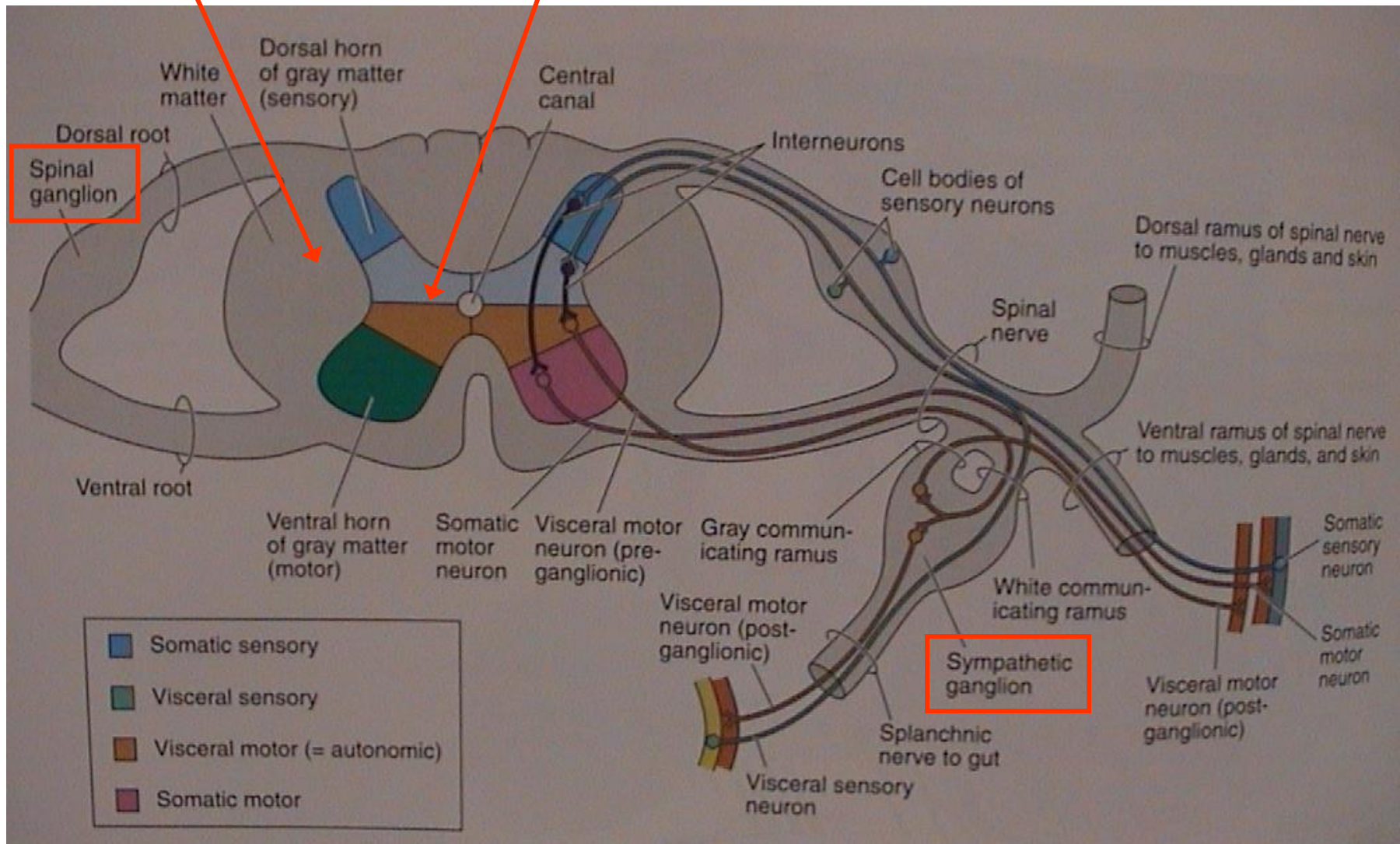
ostatní - telencephalon

V. Morfologie obratlovců

Mícha - medulla spinalis

bílá hmota míšň

šedá hmota míšň



V. Morfologie obratlovců

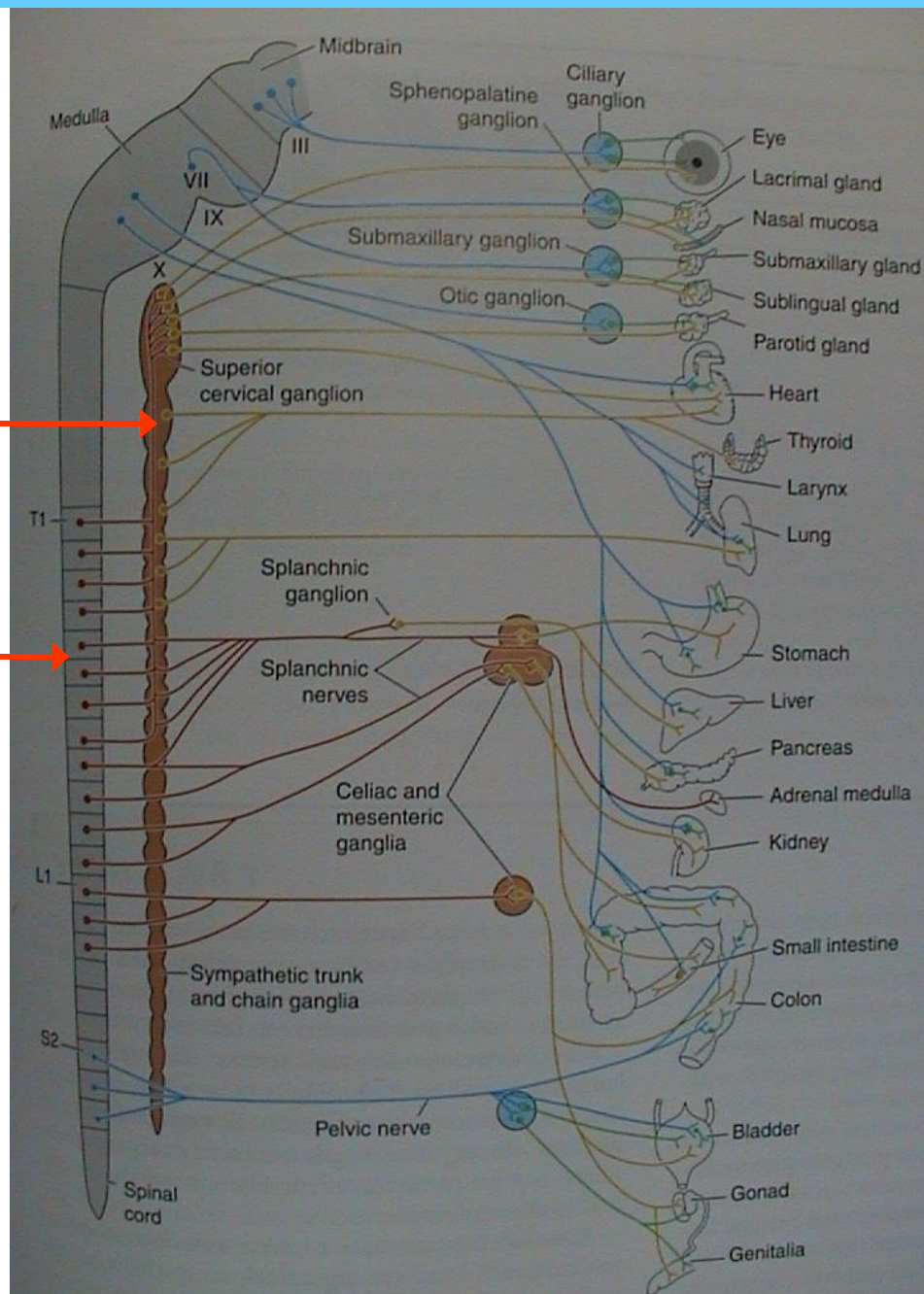
Vegetativní nervstvo

truncus sympaticus
(sympatický kmen)

mícha (medulla spinalis)

sympaticus

parasympaticus



V. Morfologie obratlovců

5. Smysly

Smyslové buňky: primární a sekundární

Receptory: a) extero-, propio-, entero-;
b) chemo-, mechano-, radio- (foto-, termo-)

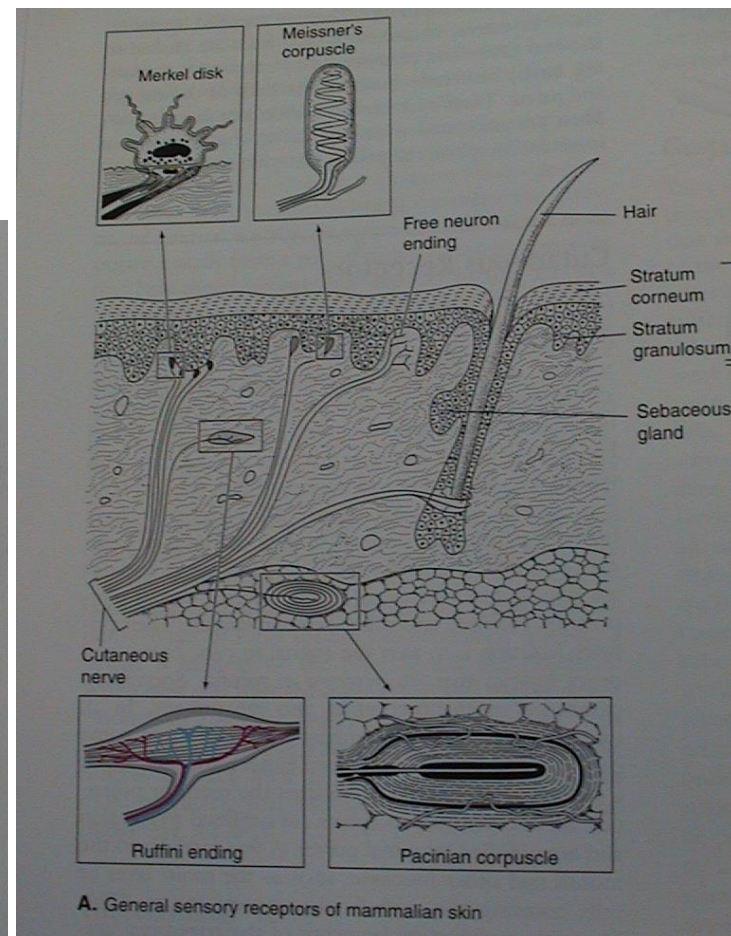
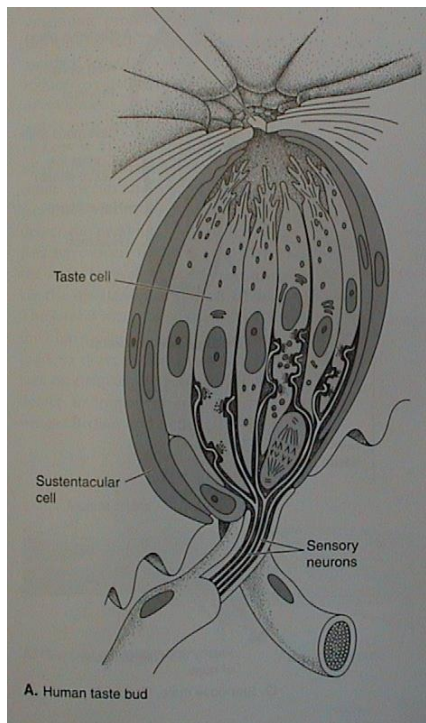
• kožní receptory (exteroreceptory)

Volná nervová zakončení - bolest; Merkelovy terčky (sek.) - dotek

Tělíska - Meissner, Pacini, Herbst - hmat;

Krause, Rufini - chlad, teplo

• chuťové pupeny a pohárky



V. Morfologie obratlovců

• zrak - inverzní komorové oko

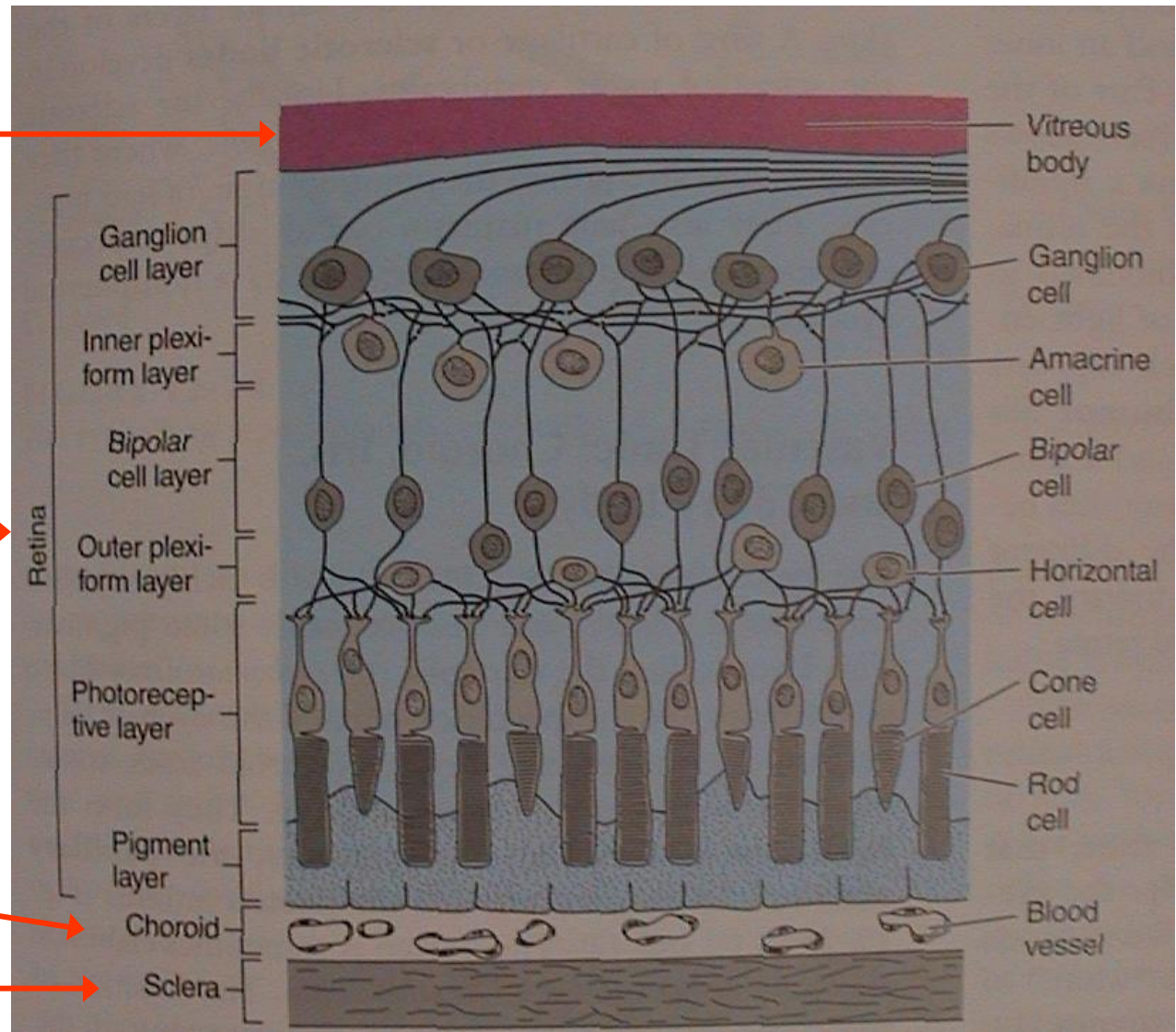
1. bělima (+ rohovka), 2. cévnatka (+ duhovka, pupilla), 3. sítnice; přední a zadní komora, čočka (lens), řasnatý val (corpus ciliare)

sklivec
(corpus vitreum)

sítnice (11 vrstev)
(retina)

cévnatka
(chorioidea)

bělima
(sclera)



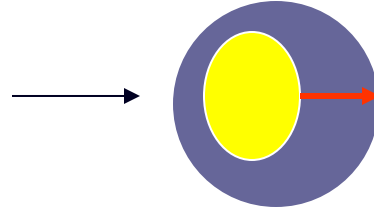
V. Morfologie obratlovců

• zrak - akomodace

klid

na blízko

mihule a kostnaté ryby



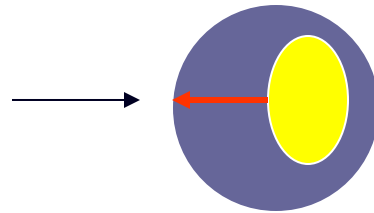
zaostřování - akomodace

na dálku

m. retractor lentis

na dálku

paryby, starobylé ryby,
obojživelníci




na blízko

m. protractor lentis

na dálku

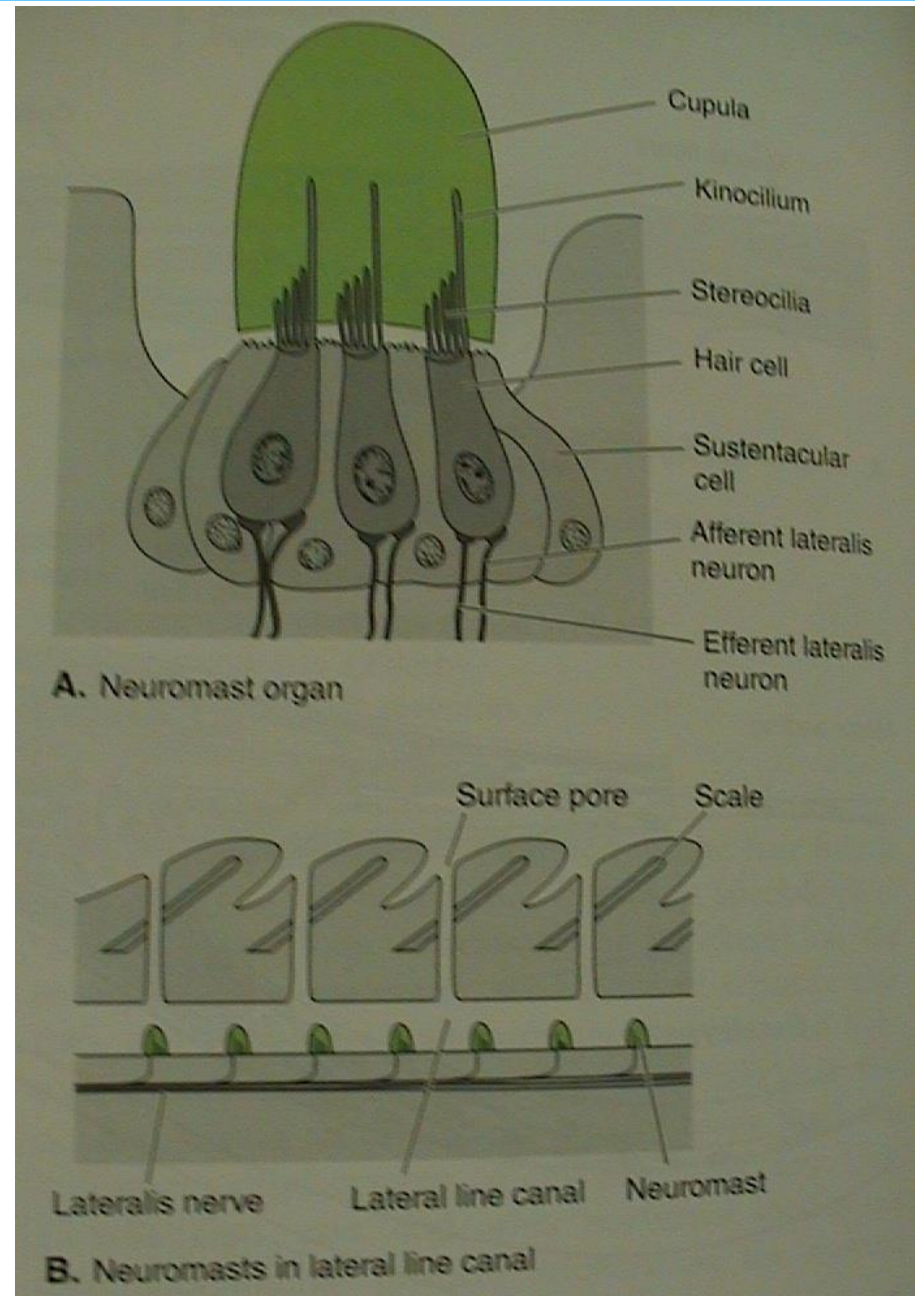
Amniota - plazi, ptáci, savci

na blízko



V. Morfologie obratlovců

- proudový orgán - neuromasty



u ryb na bocích - postranní čára

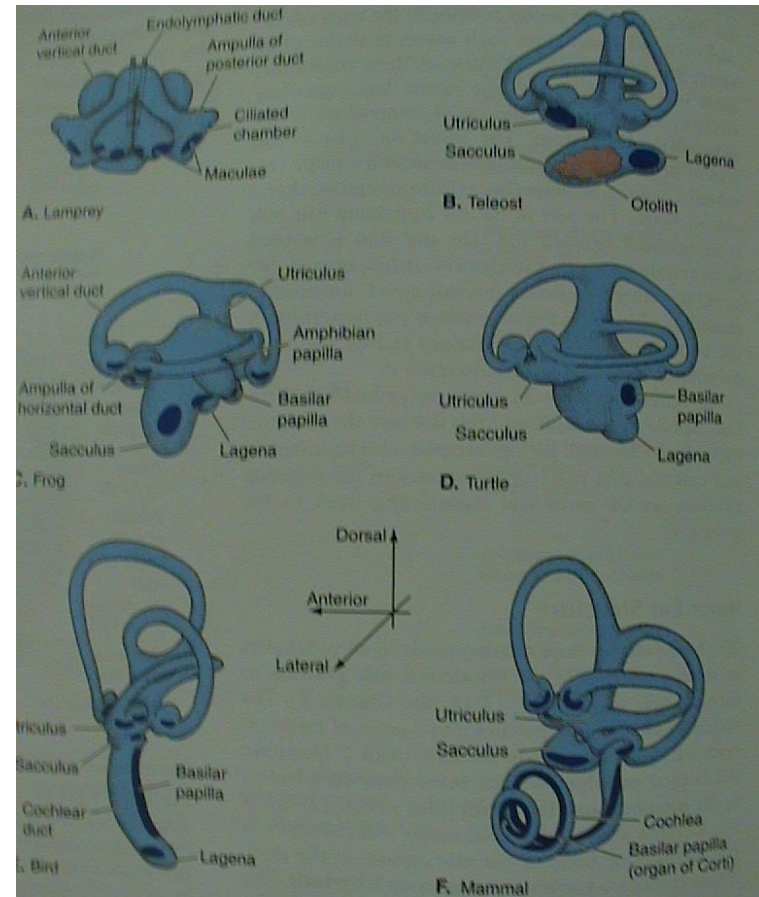
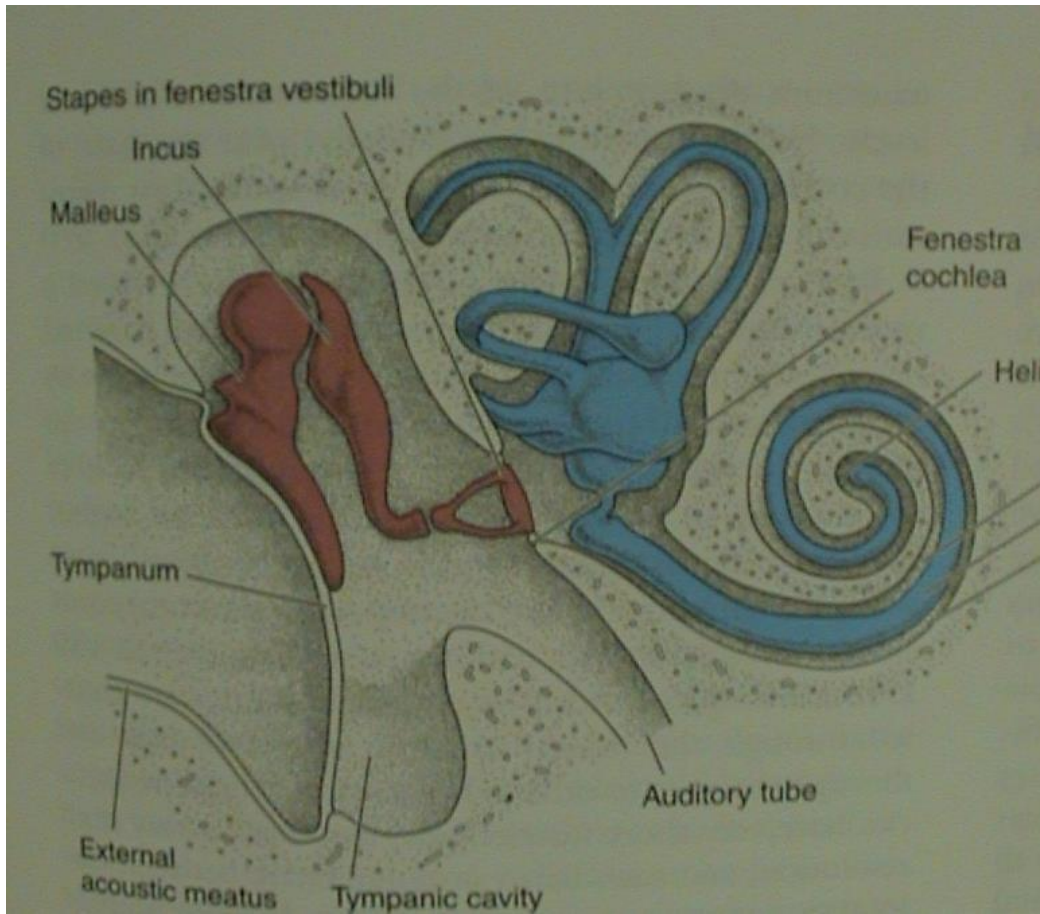
V. Morfologie obratlovců

- sluchově rovnovážný orgán - ucho

A. vnitřní ucho - kostěný (perilymfa) a blanitý labyrint (endolymfa); vestibulární aparát (U, S, DS)+ sluch (lagena - cochlea)

B. střední ucho - středoušní dutina, tympanum, sluchové kůstky (1-columella, 3 - malleus, incus, stapes), oválné a kruhové okénko, Eustachova trubice

C. vnější ucho - zevní zvukovod, boltec



V. Morfologie obratlovců

- sluchově rovnovážný orgán - ucho

A. vnitřní ucho

utricleus (U)

sacculus (S)

lagena (L) - cochlea

ducti semicirculares (2, 3),
ampullae

Statické receptory:

maculae U, S, L

statokonie - drobné,
statolity (3 otolity) - velké

Kinetické receptory:

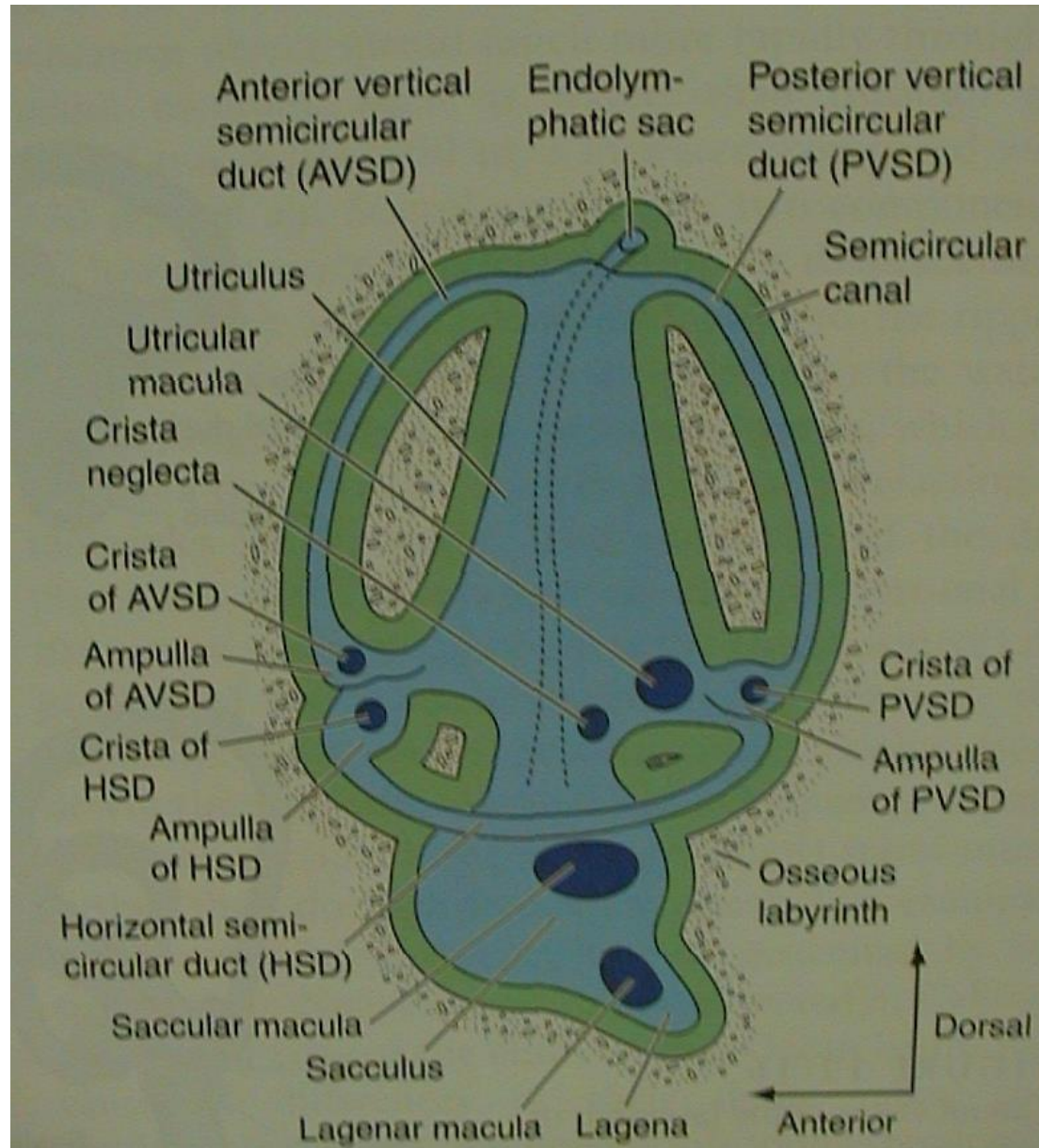
cristae d. semicircularii

Akustické receptory:

maculae L - papilla basilaris

(+ macula amphibiorum) -

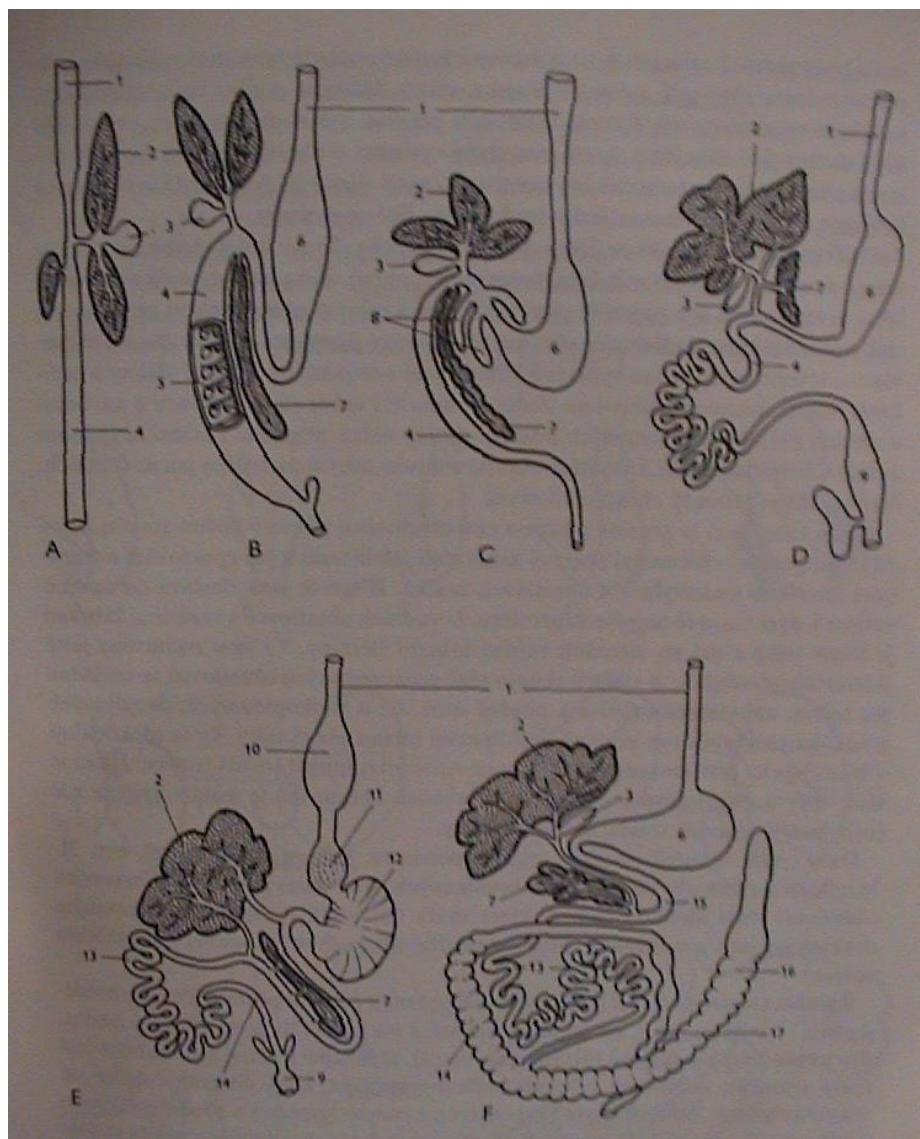
Cortiho orgán



V. Morfologie obratlovců

6. Trávicí soustava

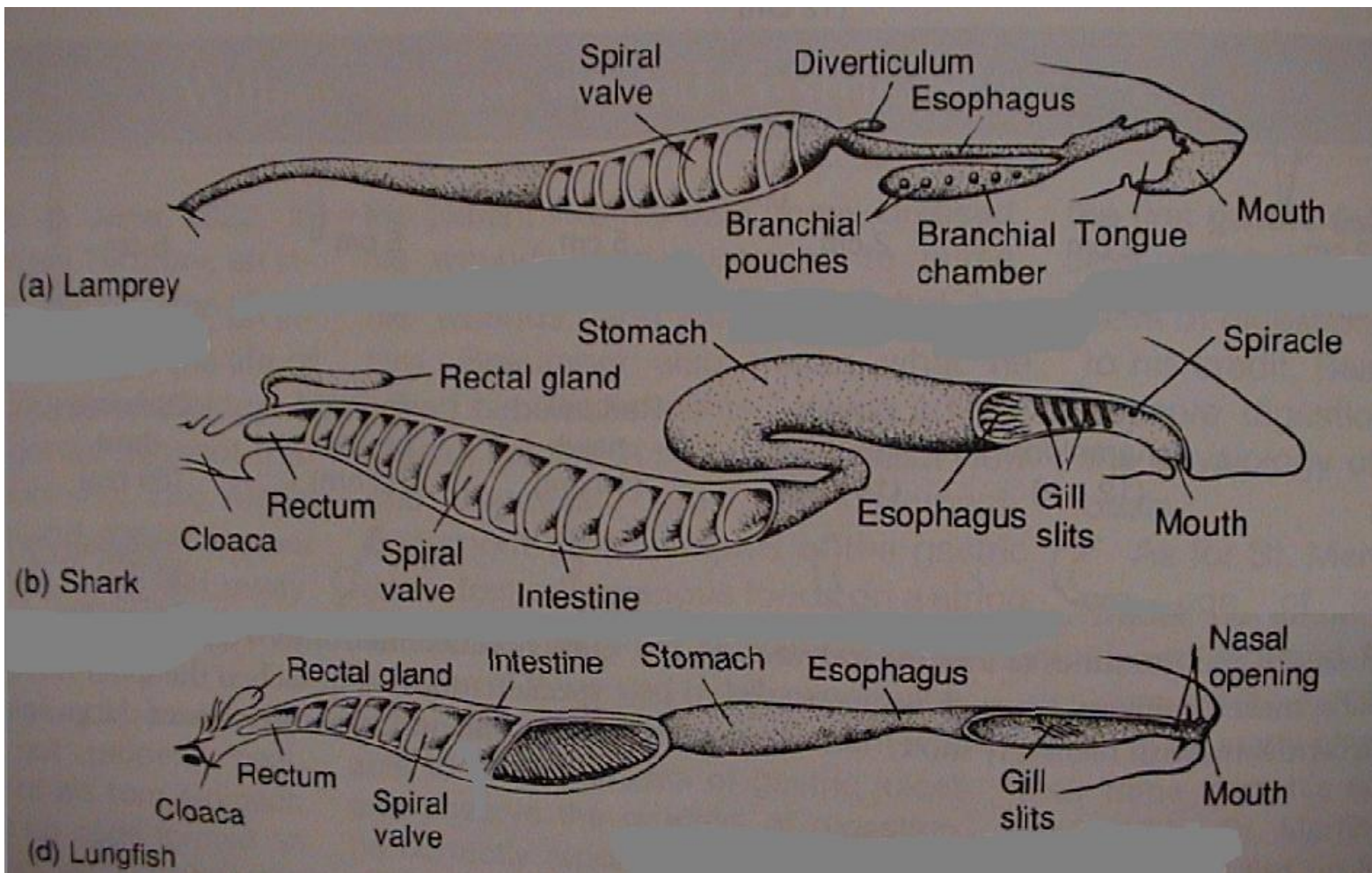
- A) mihule
- B) žralok
- C) okoun
- D) skokan
- E) holub
- F) králík



ústní dutina
hltan
jícen
žaludek
střevo

V. Morfologie obratlovců

mihule

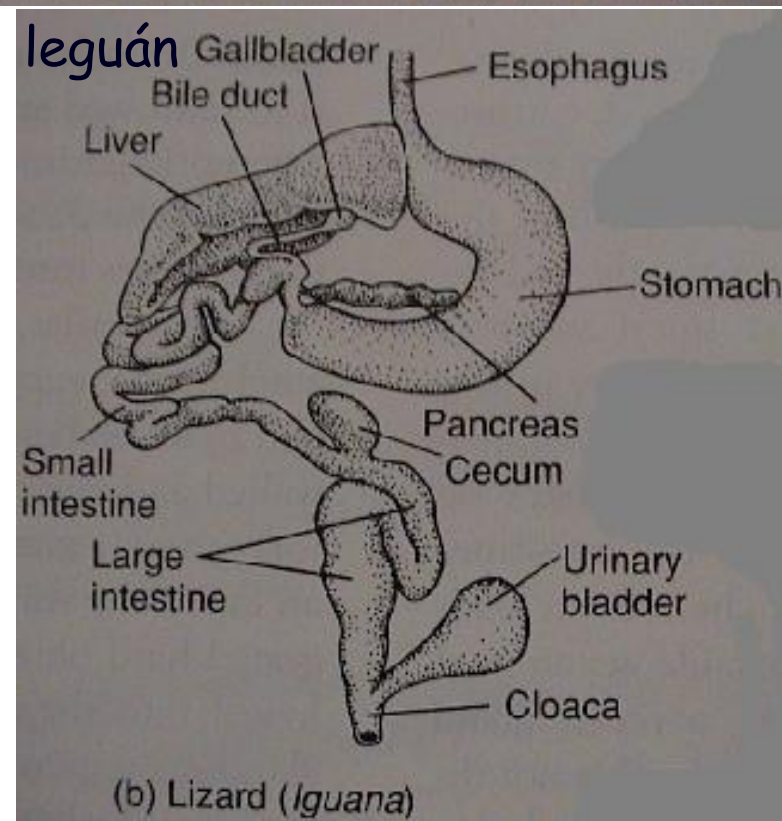
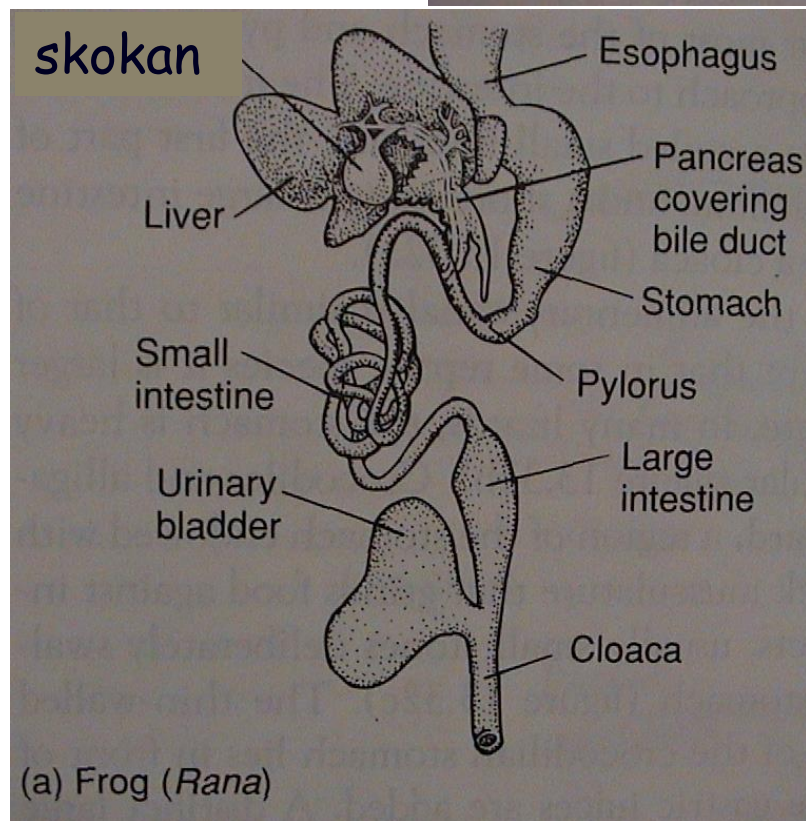
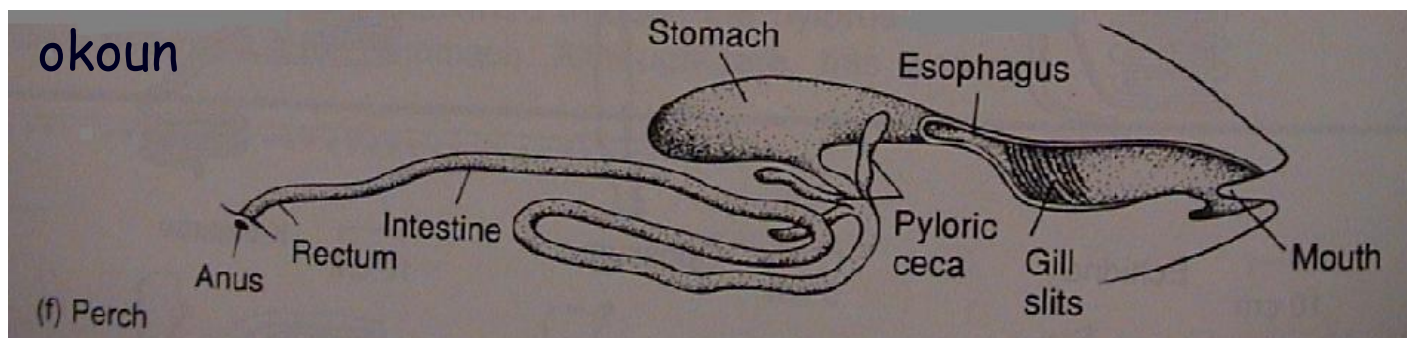


žralok

bahník

spirální řasa

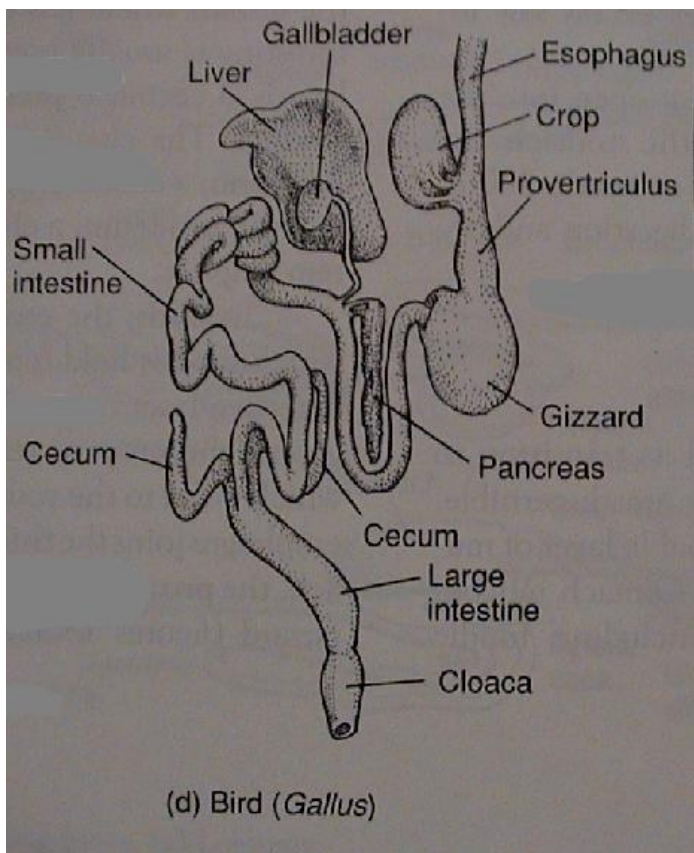
V. Morfologie obratlovců



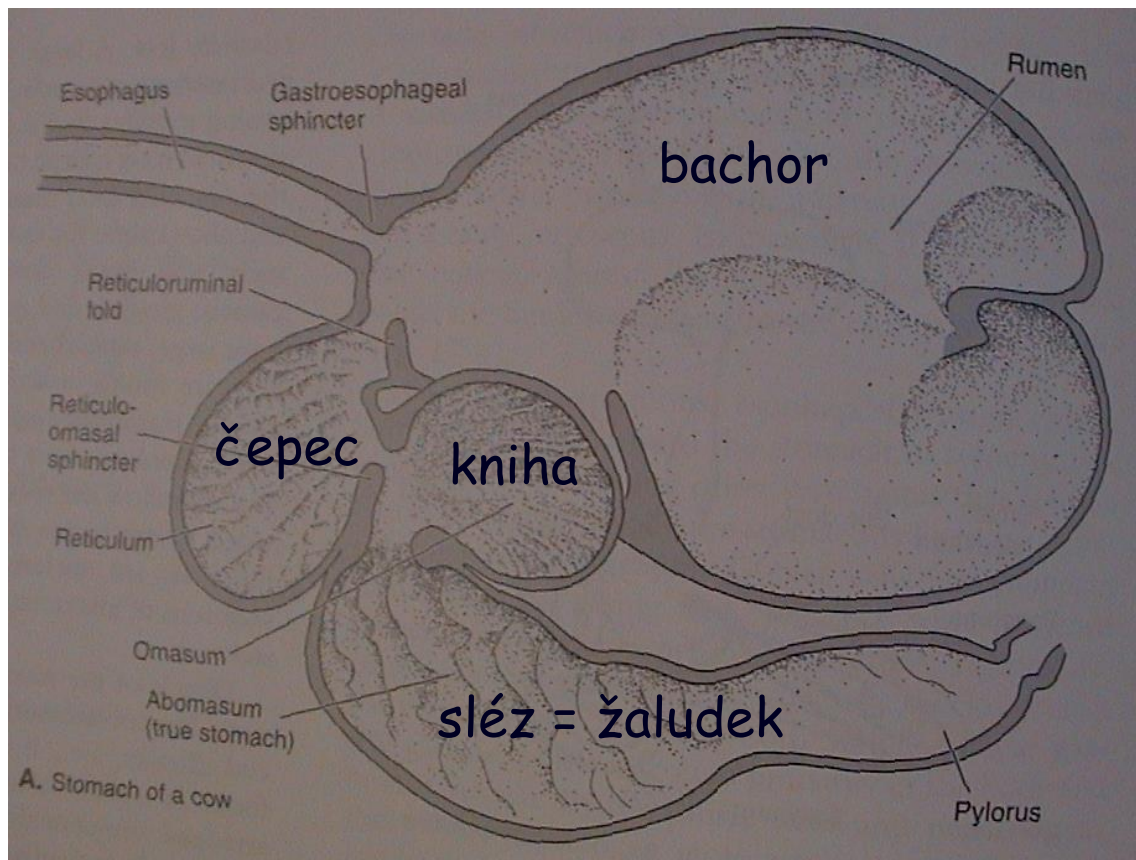
pylorické výběžky - prodlužování střeva (střevní kličky) - diferenciacce (tenké a tlusté střevo)

V. Morfologie obratlovců

kur



složený žaludek přežvýkavců



vole (ingluvies), žlaznatý (proventriculus) - svalnatý žaludek (ventriculus) - postventriculus

V. Morfologie obratlovců

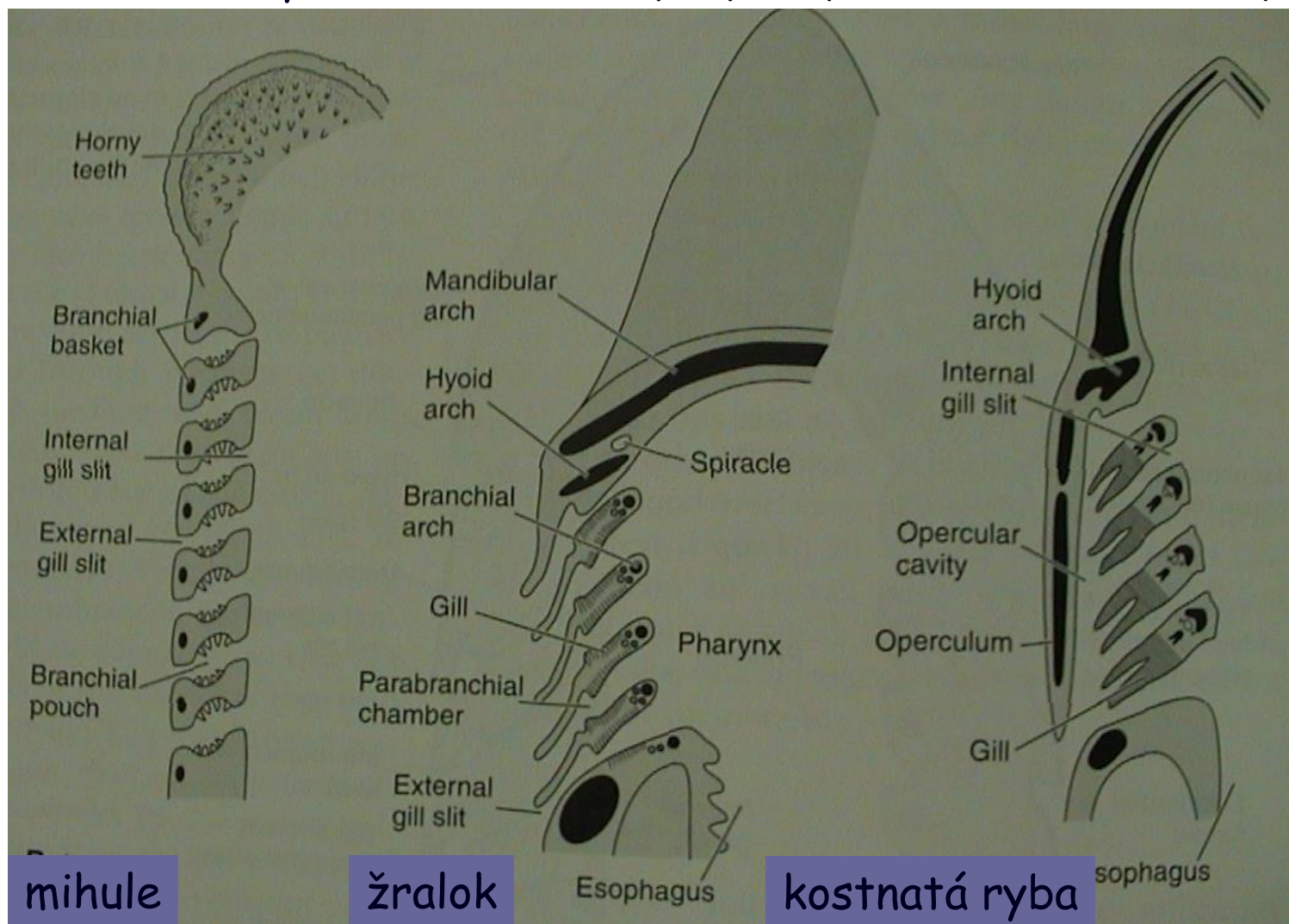
7. Dýchací soustava

- žábry

žaberní váčky

žaberní přepážky

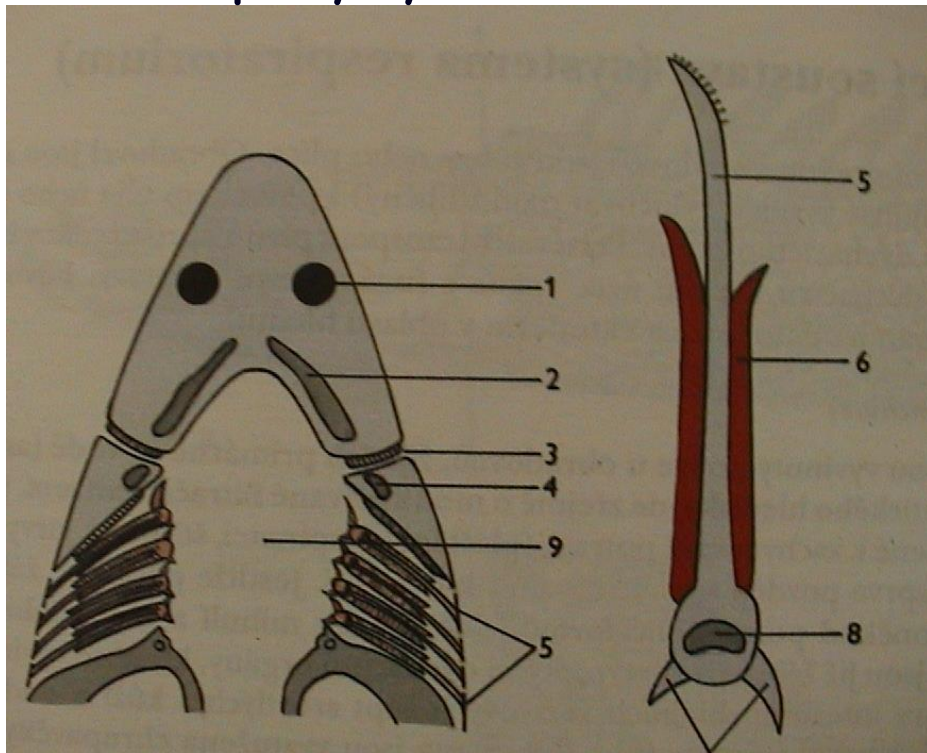
žaberní oblouky, skřele



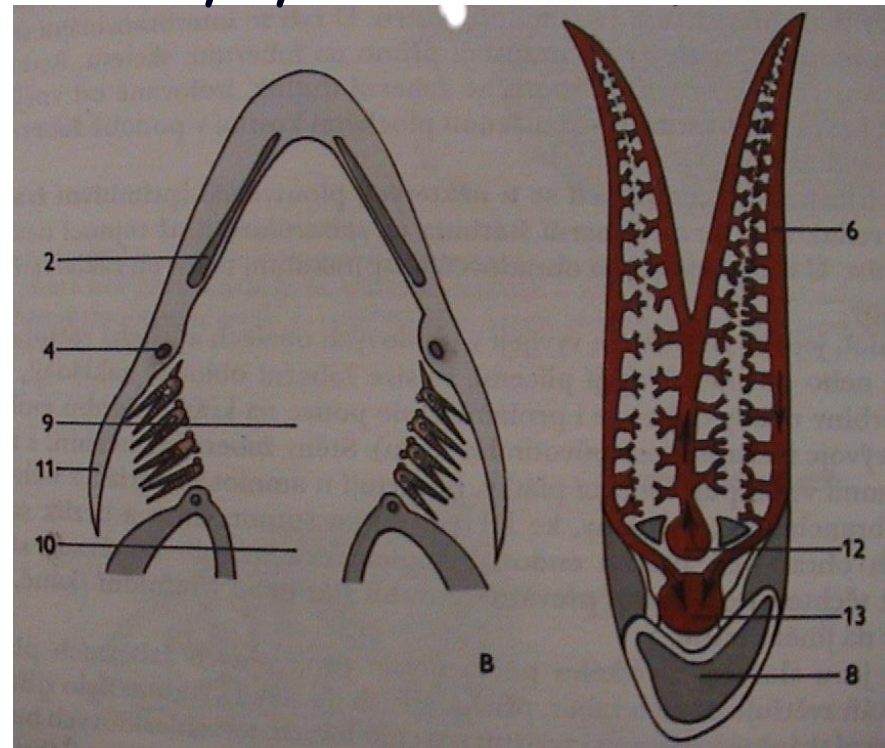
V. Morfologie obratlovců

- žábry

paryby



ryby



V. Morfologie obratlovců

- plynový měchýř

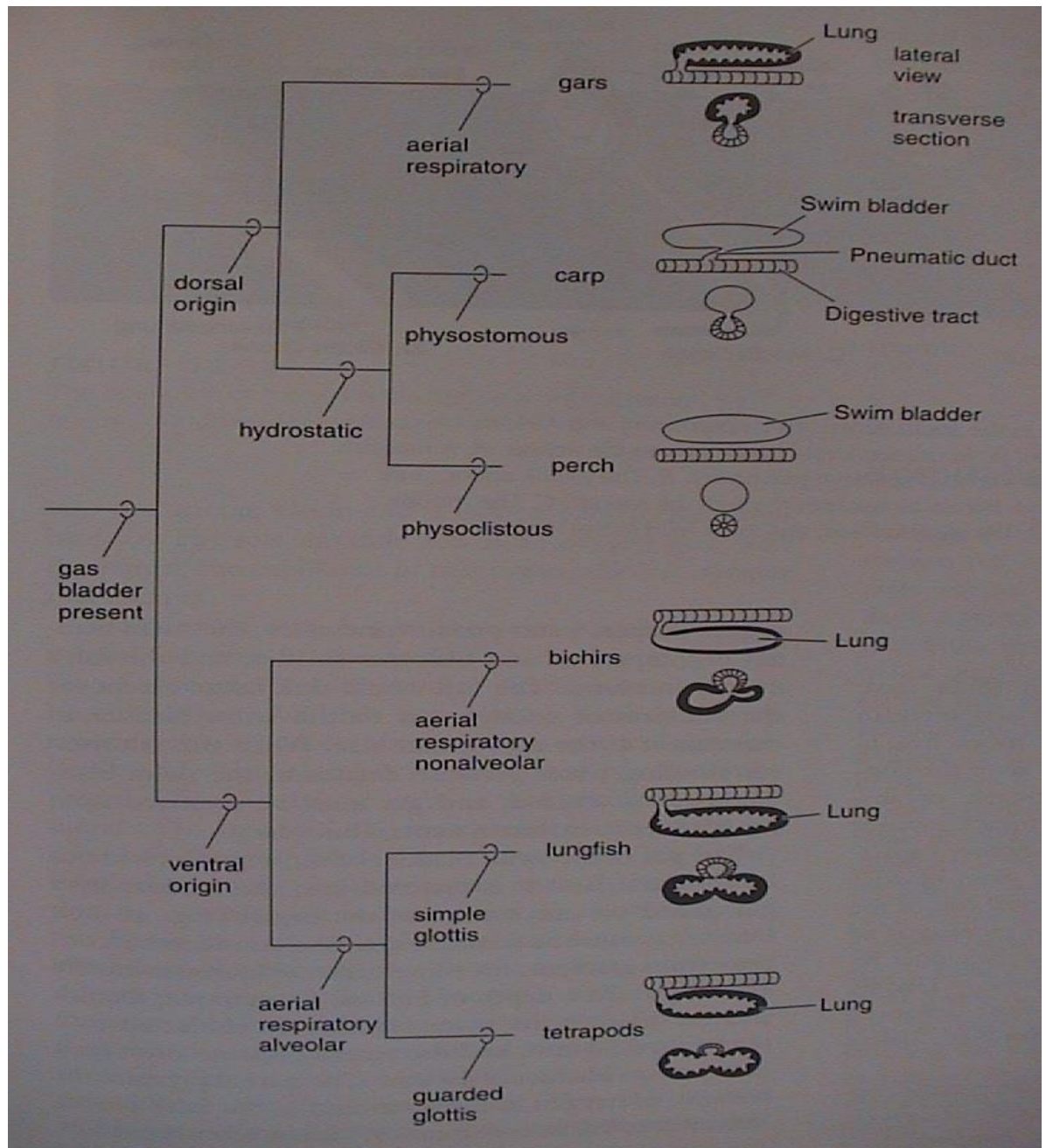
ductus pneumaticus

Physostomi

ovál a červené těleso

Physoclisti

- plícní vaky,
plíce

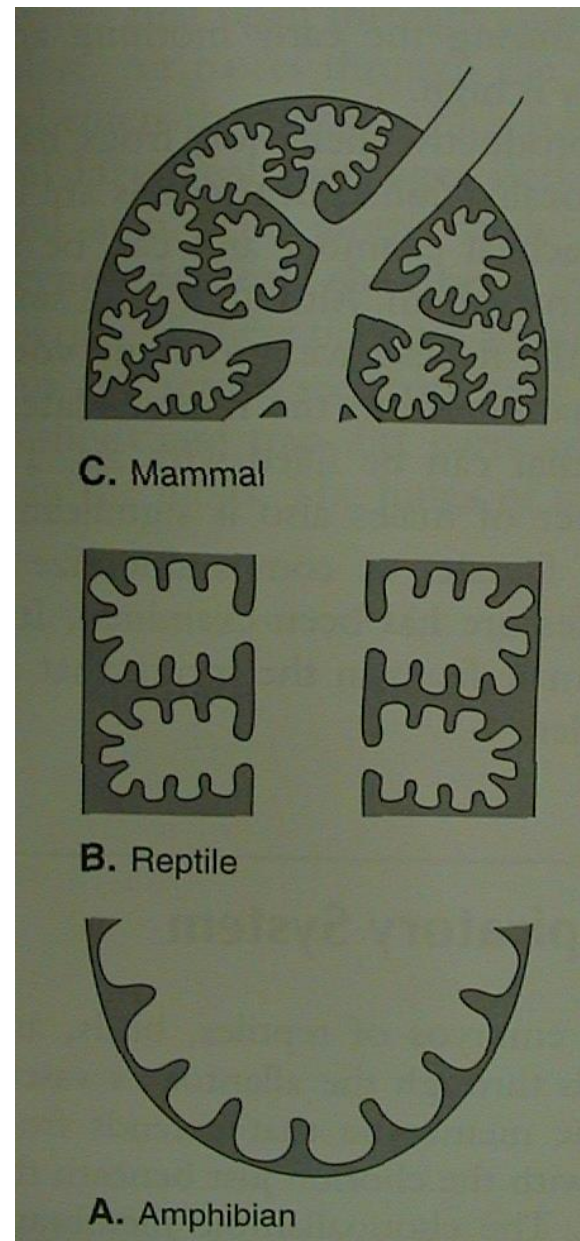
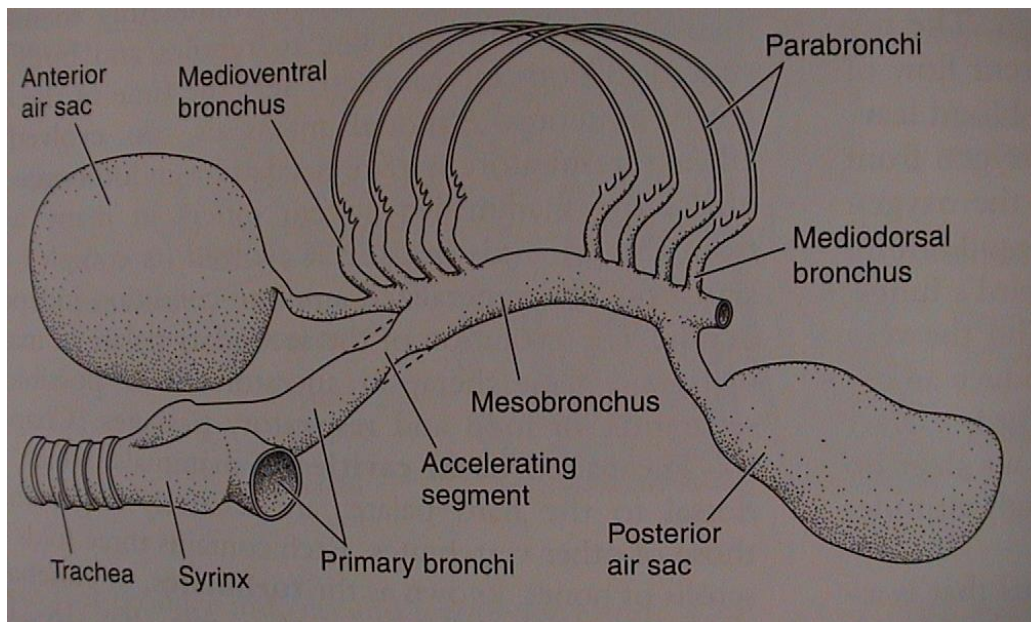
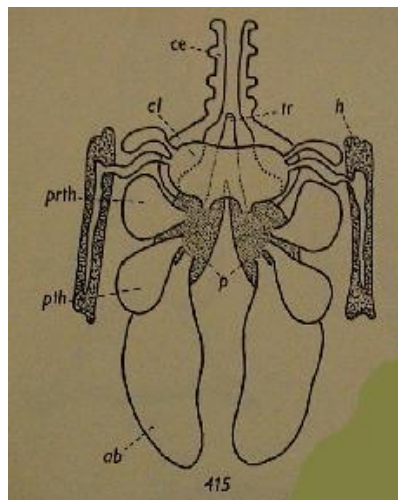


V. Morfologie obratlovců

• plíce

pták

mesobronchus
dorsibronchi
ventrobronchi
parabronchi
vzdušné vaky

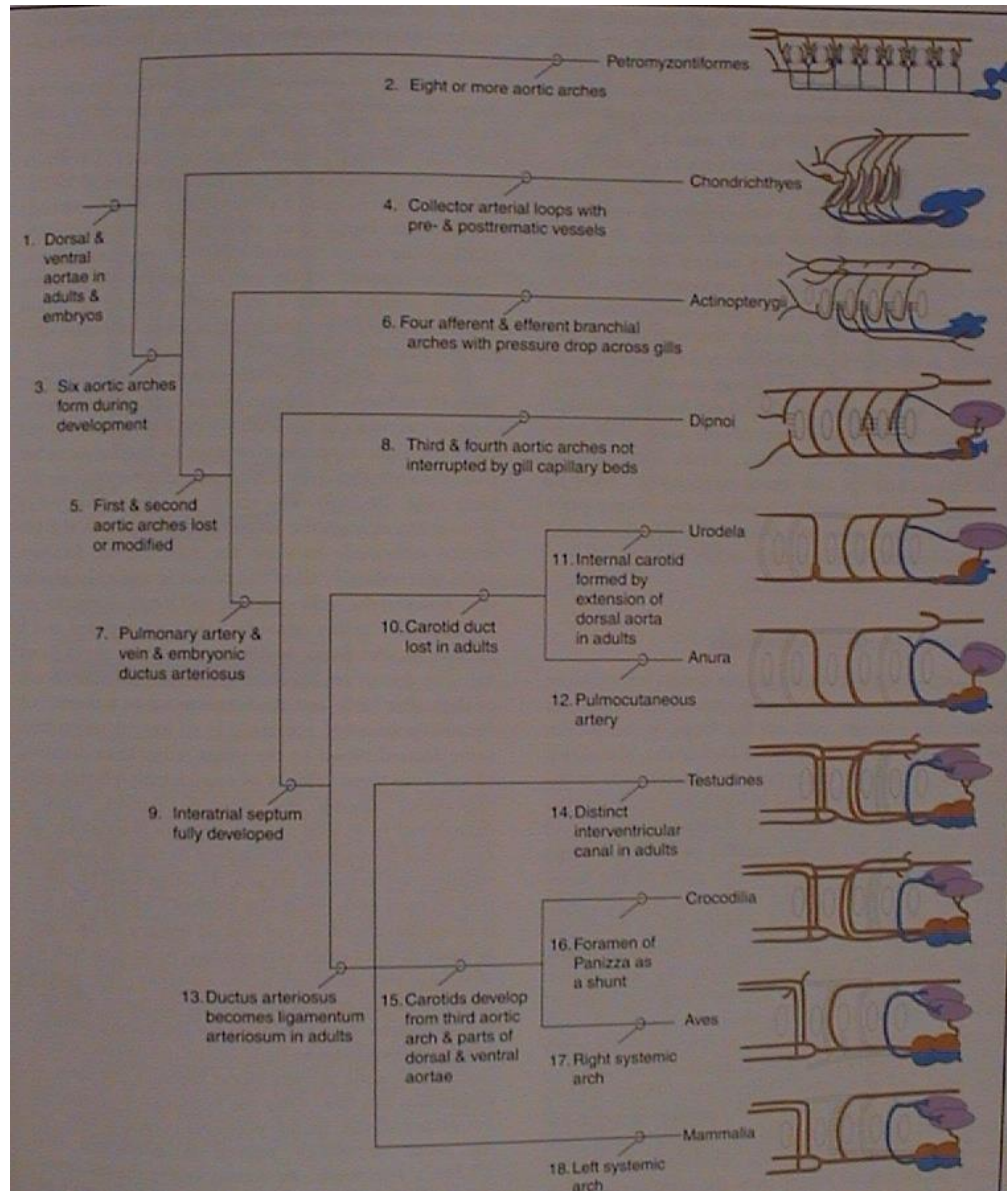


V. Morfologie obratlovců

8. Cévní soustava

Srdce

- sinus venosus
- předsíň (1, 2)
- komora (1, 2)
- (ne)úplná mezikomorová přepážka
- conus arteriosus nebo bulbus arteriosus (jen mihule, kaprouni a kostnaté ryby)



mihule

paryby

kostnaté
ryby

dvojdyšní

ocasatí

žáby

želvy

krokodýli

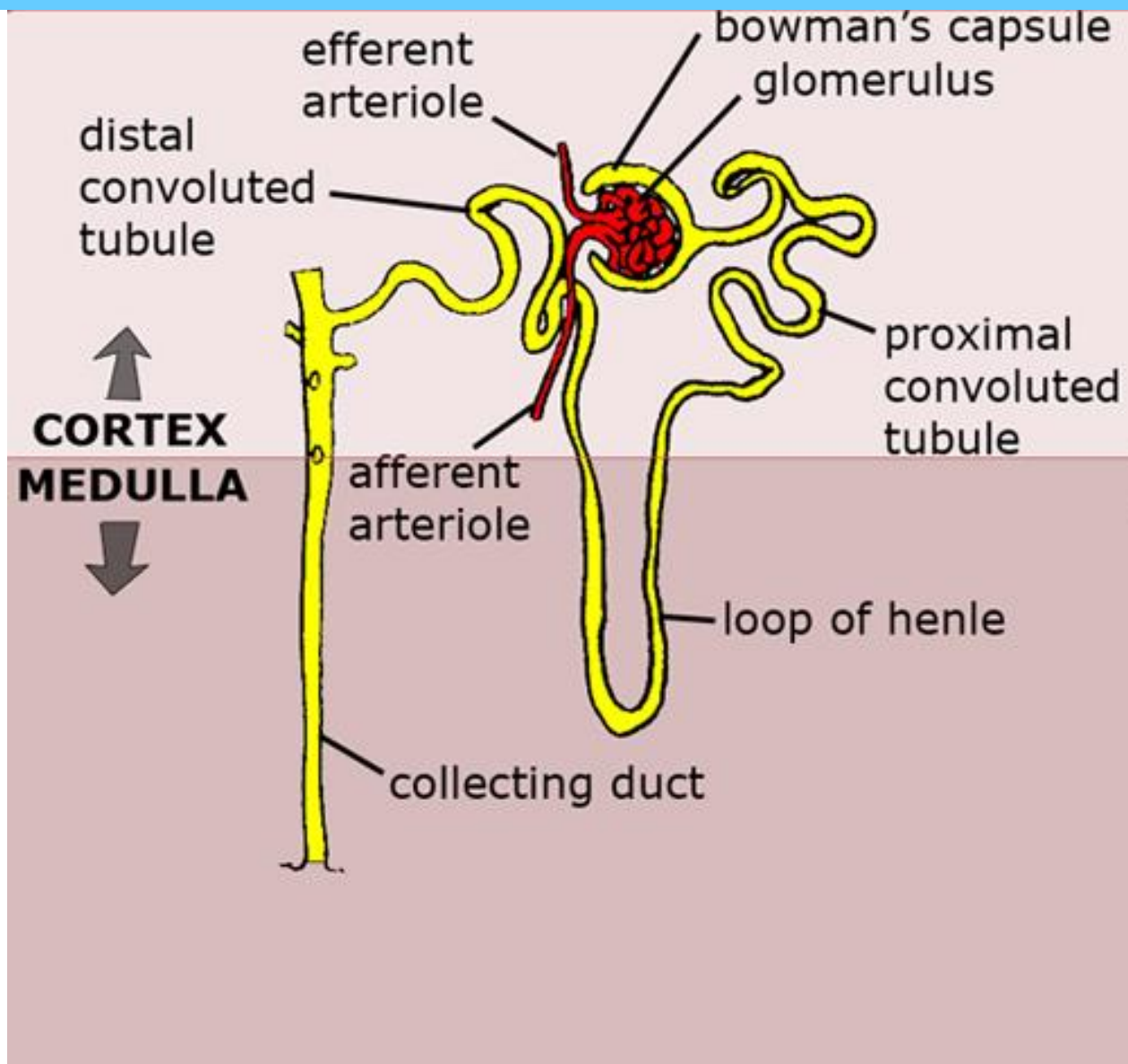
ptáci

savci

V. Morfologie obratlovců

9. Urogenitální soustava

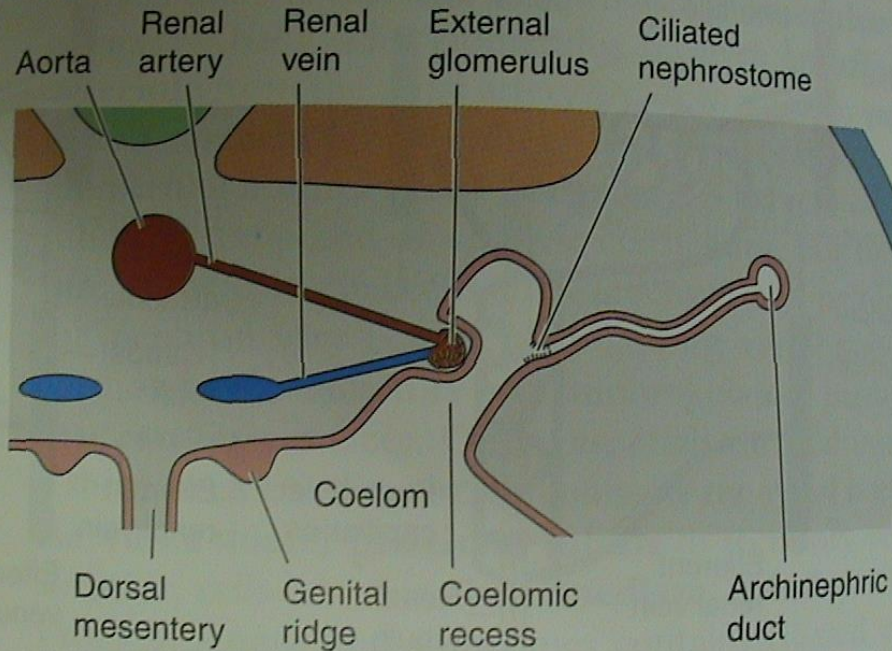
- nefron



Malpighiho tělísko = glomerulus + Bowmannův váček

V. Morfologie obratlovců

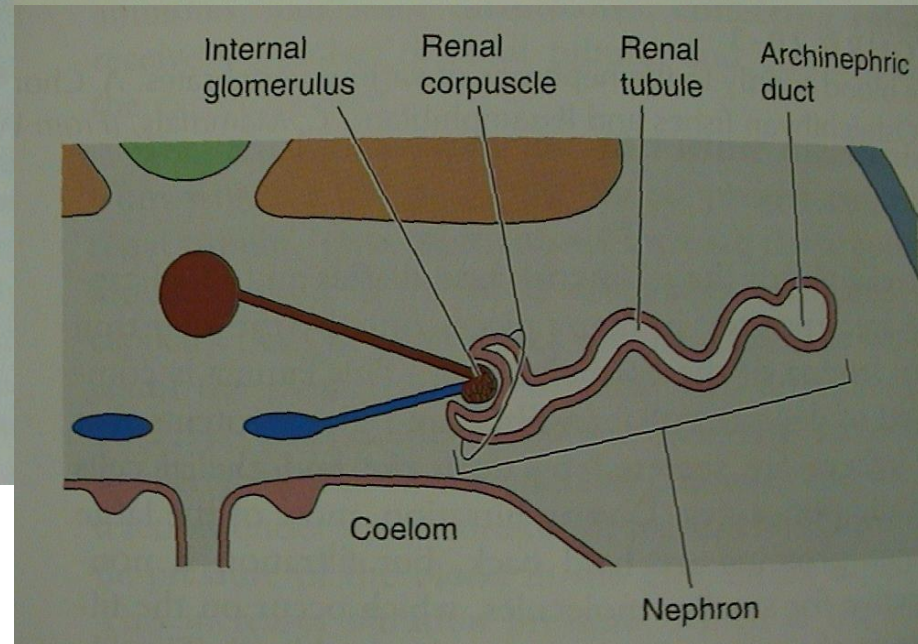
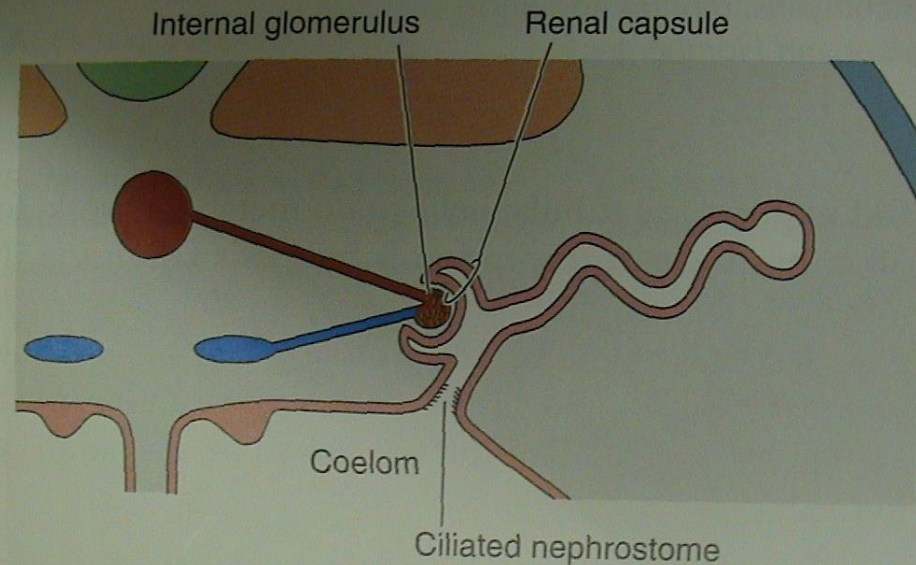
• nefron



B. Ammocoetes and larval lissamphibians

vnější glomerulus

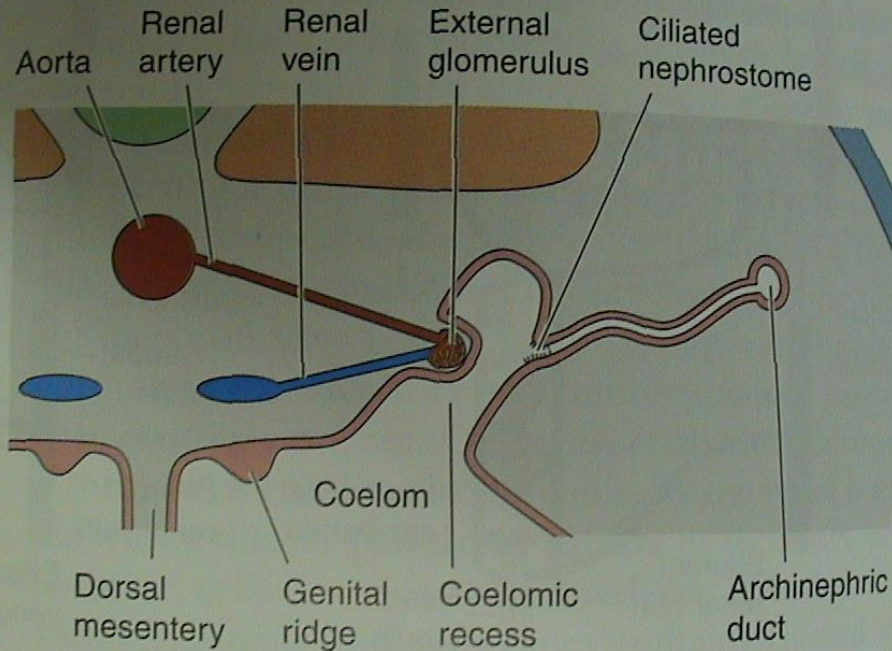
(holonefros, pronefros)



vnitřní glomerulus
(opisthonefros, mesonefros, metanefros)

V. Morfologie obratlovců

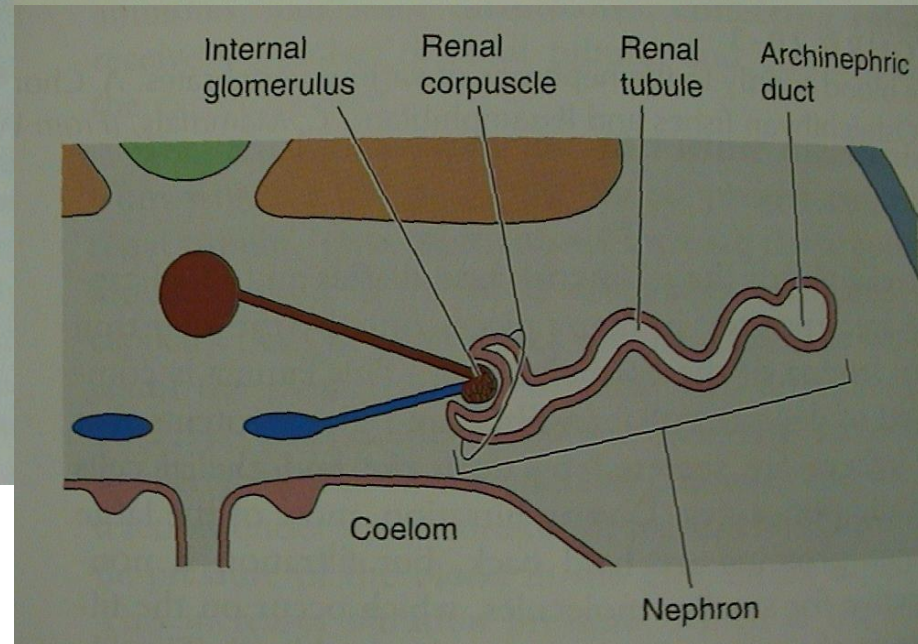
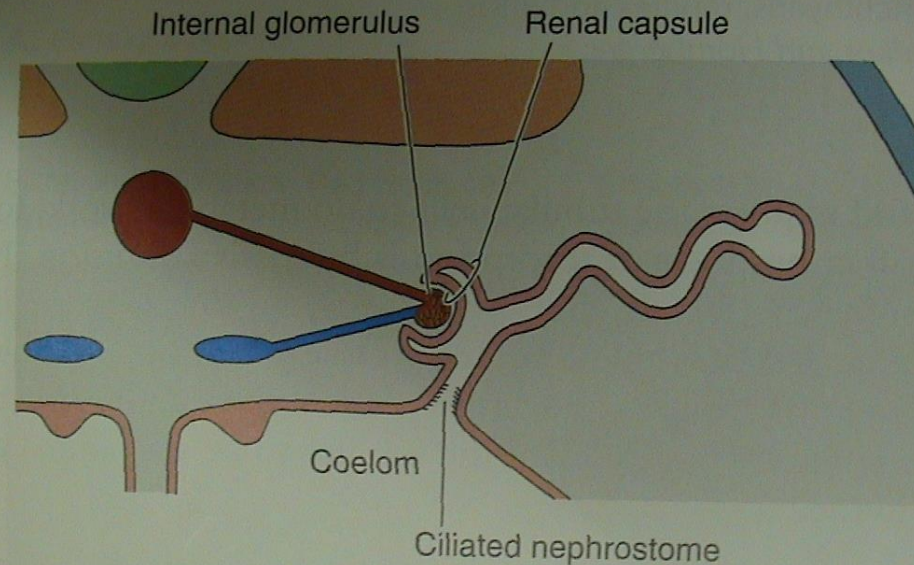
• nefron



B. Ammocoetes and larval lissamphibians

vnější glomerulus

(holonefros, pronefros)



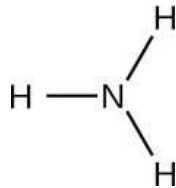
vnitřní glomerulus
(opisthonefros, mesonefros, metanefros)

V. Morfologie obratlovců

• moč

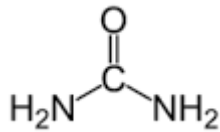
Amotelní (amoniak)

- kostnaté ryby



Ureotelní (močovina)

- paryby, latimérie, bahníci, žáby, savci (Henleova klička)



Urikotelní - (kyselina močová) - plazi, ptáci

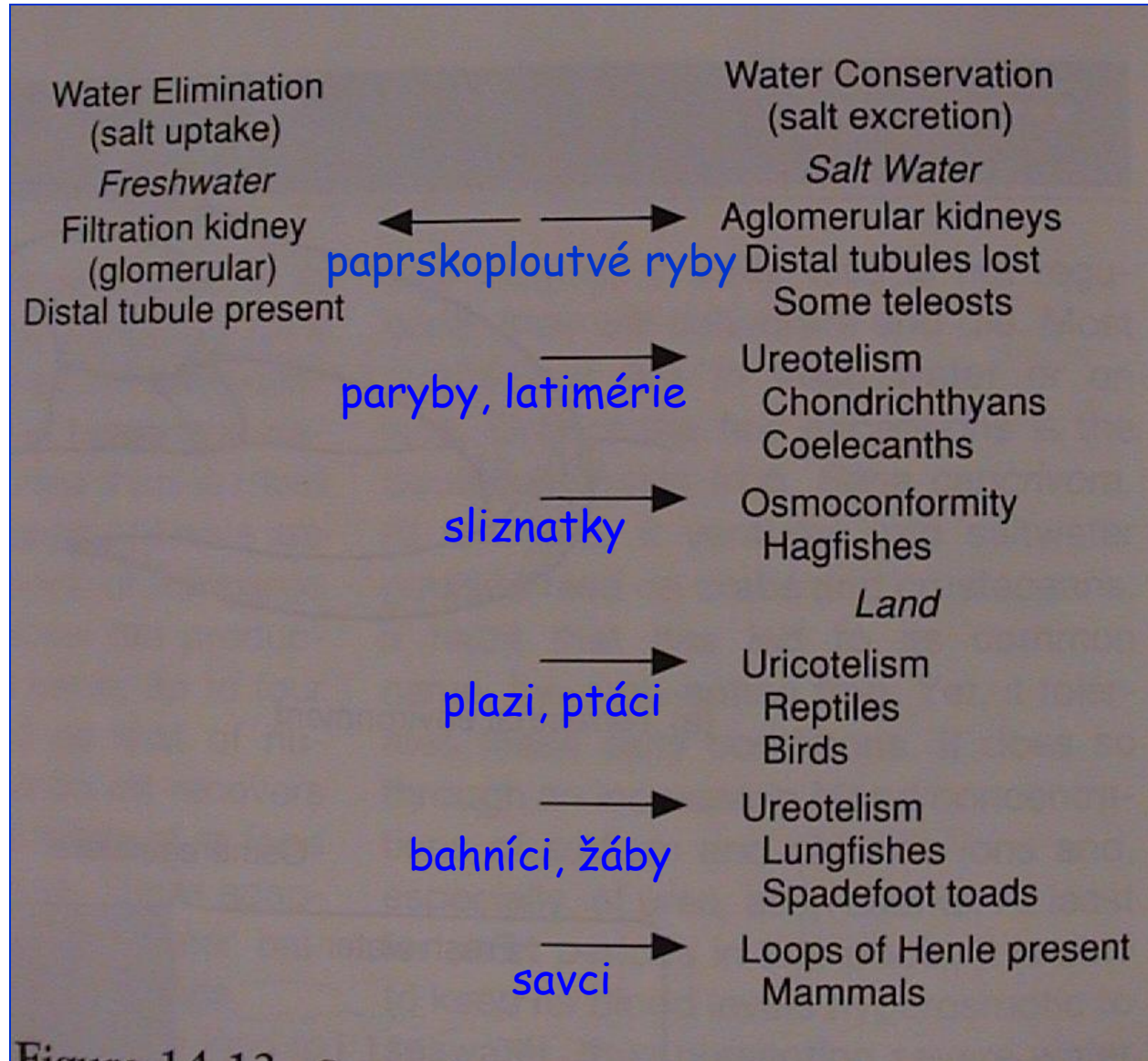
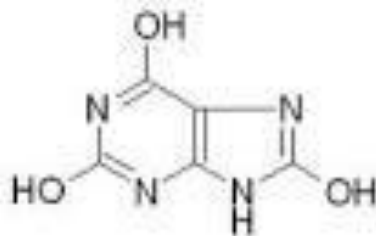


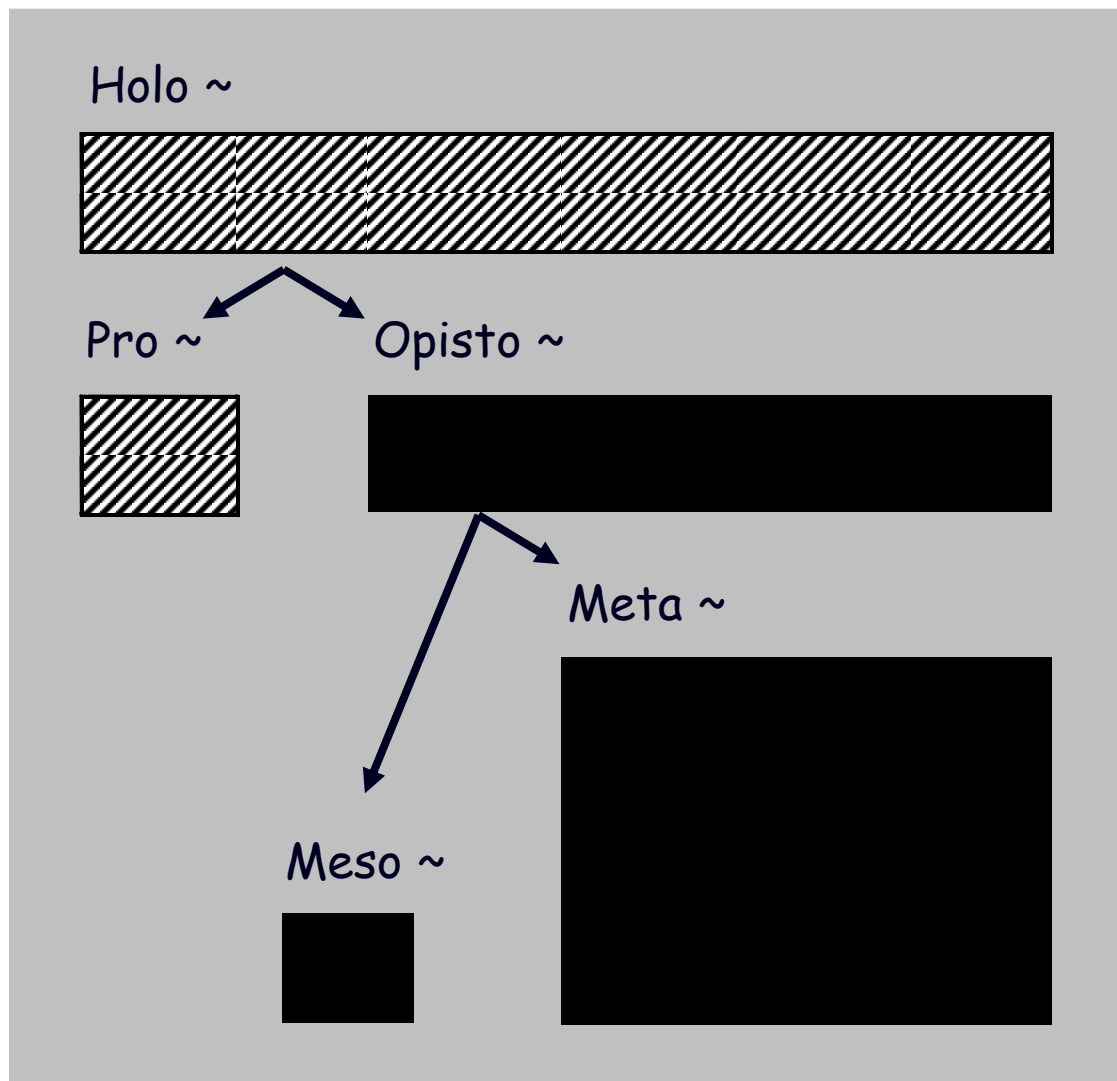
Figure 14.13

V. Morfologie obratlovců

• ledviny - nefros



metamerie, vnější glomerulus
koncentrace, vnitřní glomerulus



Holonefros - minohy
a larvy červořů

Pronefros - přední
ledvina mihulí,
kostnatých ryb
a pulců

Opistonefros -
ledvina dospělých
„Anamnií“

Mesonefros - ledvina
embryí Amniot

Metanefros - ledvina
dospělých Amniot

V. Morfologie obratlovců

Skupina	Typ ledviny (~ nefros)					Močové cesty		Pohlavní cesty	
	holo~	pro~	opisto~	meso~	meta~	prim.	sekund.	prim.	sekund.
minohy	■								
mihule		■	■	■		■			
paryby			■				■	■	
ryby prim.			■			■		■	
ryby kostnaté		■	■	■					■
larvy červořů	■								
larvy ostatních		■							
ocasatí o.			■				■	■	
žáby			■			■		■	
embrya amniot				■					
amniota					■		■	■	

prim. = primární močovod, resp. chámovod (Wolfova chodba),
 příp. chámomočovod (žáby), chámovod (paryby, ocasatí)

V. Morfologie obratlovců

„ANAMNIA“

- opisthonefros
- varle

Amphibia

Chondrichthyes

Sarcopterygii

Actinopterygii

