

Epitelová tkáň

Petr Vaňhara, PhD

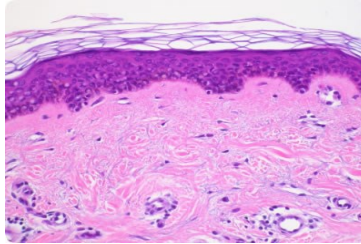
Dept. Histology & Embryology,
Faculty of Medicine MU

pvanhara@med.muni.cz

SOUČASNÁ KLASIFIKACE TKÁNÍ


Na základě morfologických a funkčních znaků

Epitelová



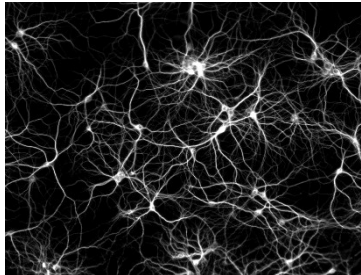
Kontinuální, avaskulární vrstvy buněk s různou funkcí, orientovaných do volného prostoru, se specifickými mezibuněčnými spoji a minimem mezibuněčného prostoru a ECM
Deriváty všech tří zárodečných listů

Svalová



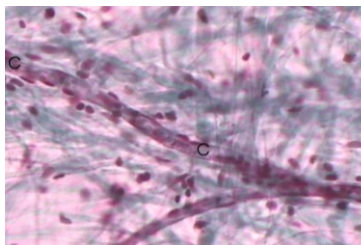
Obsahují myofibrily → schopnost kontrakce
Derivát mezodermu - KS, myokard, mezenchymu - HS
Výjimečně ektoderm (např. m. sphincter a m. dilatator pupillae)

Nervová



Neurony a neuroglie
Příjem a přenos elektrického vzruchu
Derivát ektodermu, výjimečně mezenchymu (mikroglie)

Pojivová


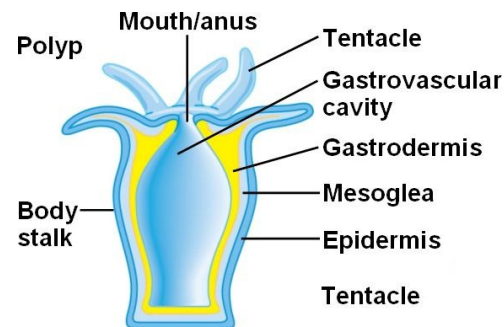
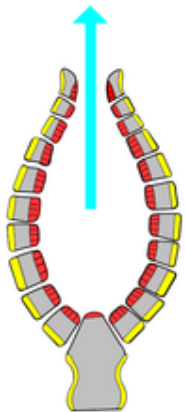


Dominantní přítomnost extracelulární matrix
Vazivo, chrupavka, kost, tuková tkáň
Derivát zejména mezenchymu

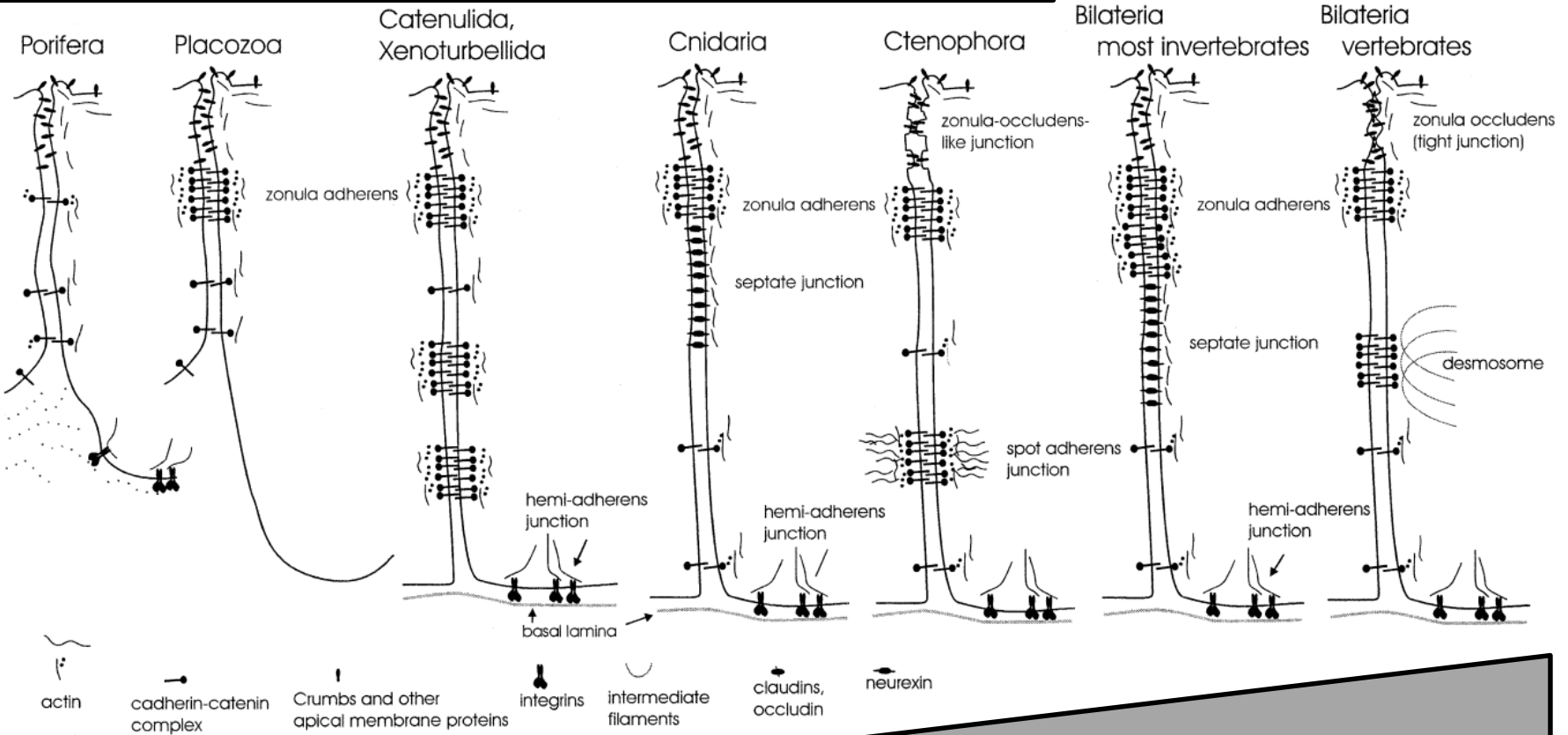
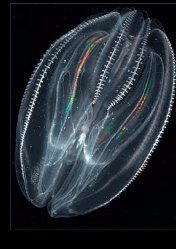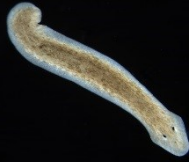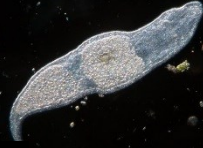OBEČNÁ CHARAKTERISTIKA

Co nás mohou naučit nezmaři a mořské houby ?

- Raná a velmi inovativní událost v evoluci mnohobuněčných organismů
- Fyzikální a chemické hranice a rozhraní
- Rozdělení těla na oddíly – jedinečná a specializovaná mikroprostředí
- Výstelka dutin a vnějších povrchů – interakce s prostředím
- Adheze
- Bazální membrána

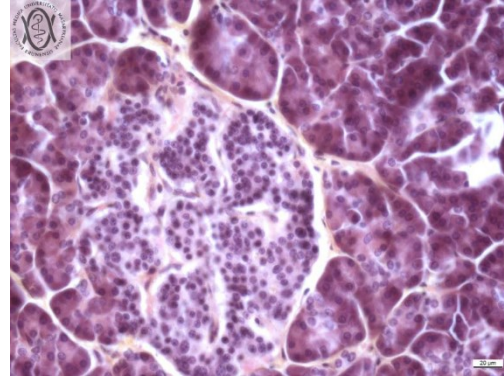
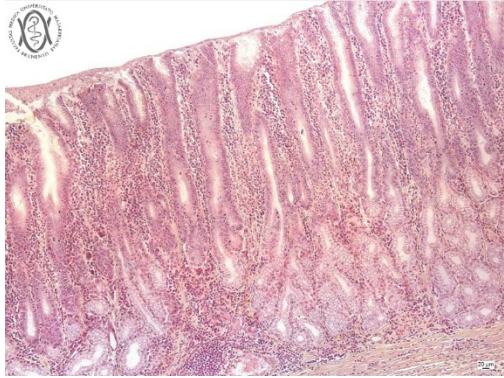
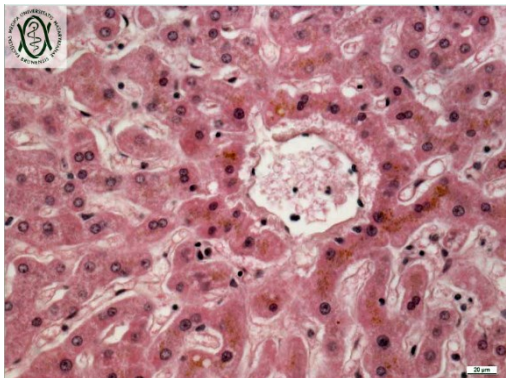
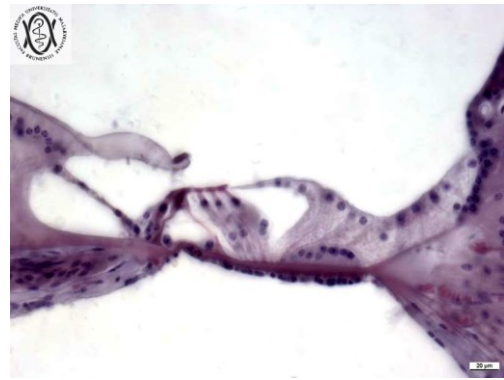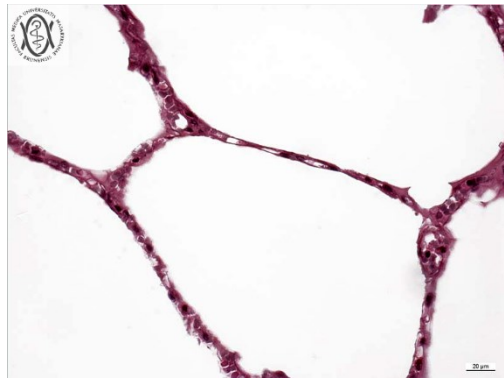
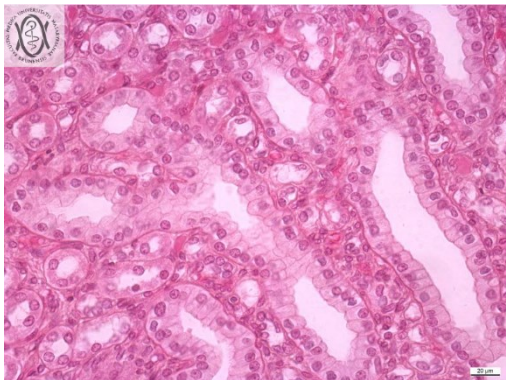
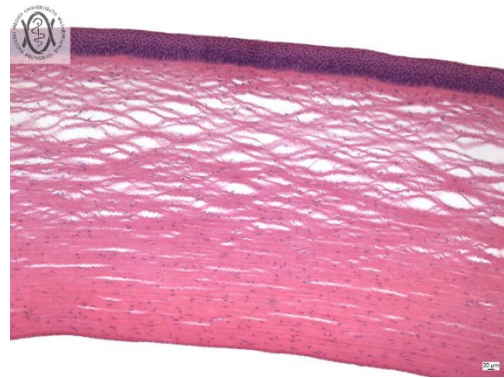
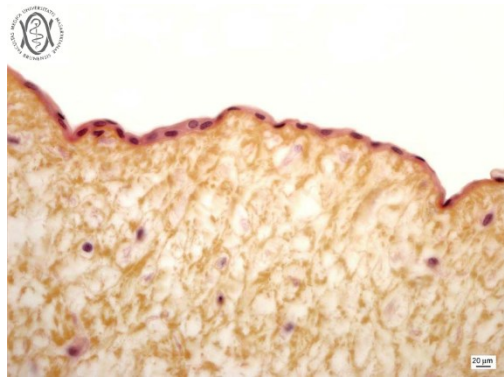
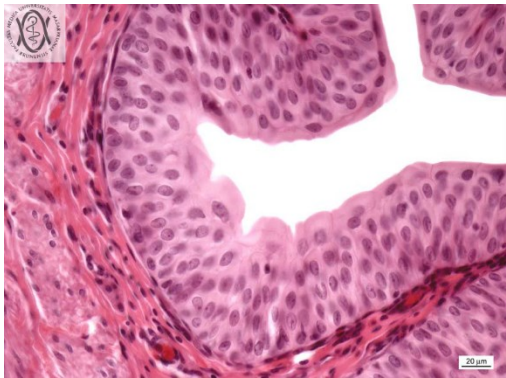


Evoluce epitelu



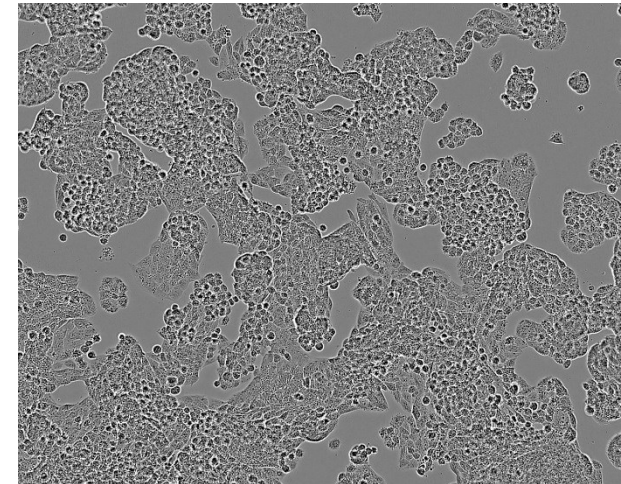
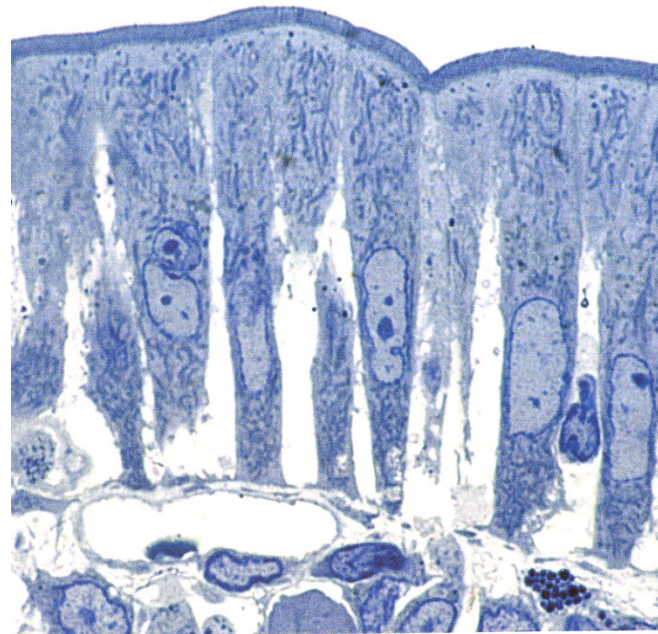
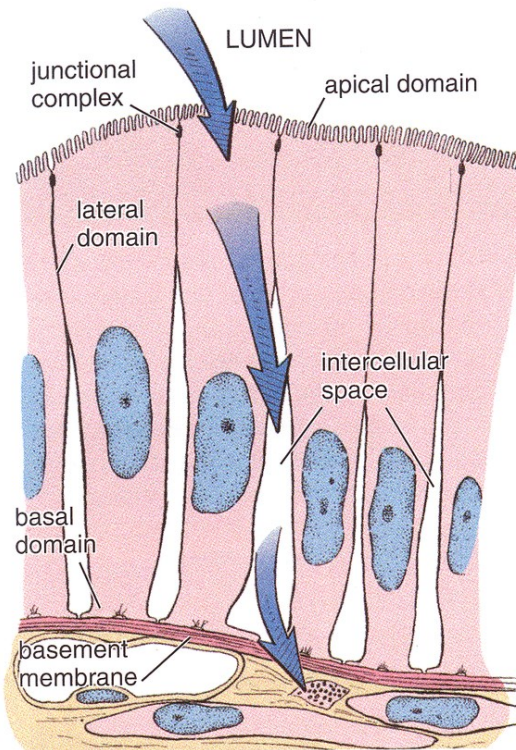
Komplexita mezibuněčných spojů

VARIABILITA EPITELOVÉ TKÁNĚ

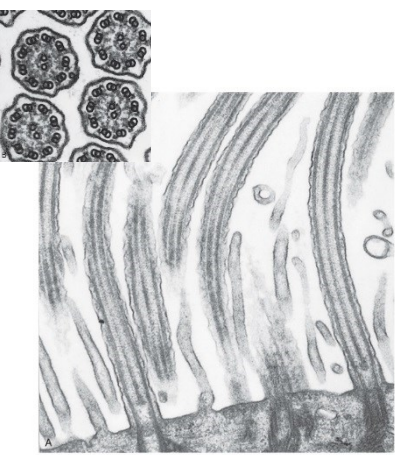


OBEČNÁ CHARAKTERISTIKA EPITELOVÉ TKÁNĚ

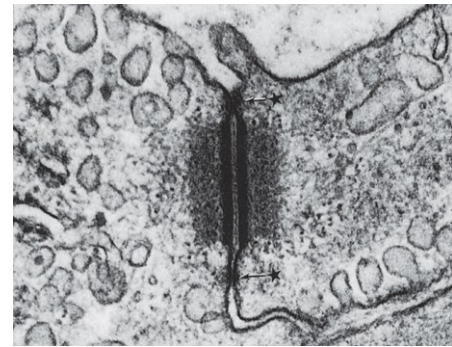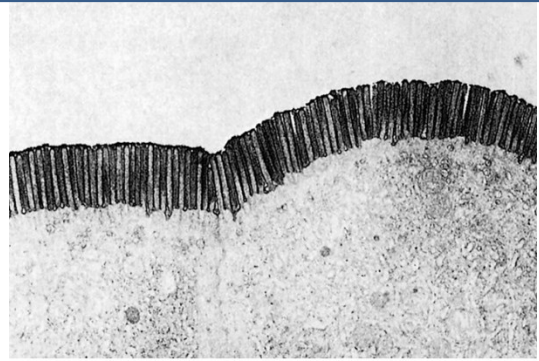
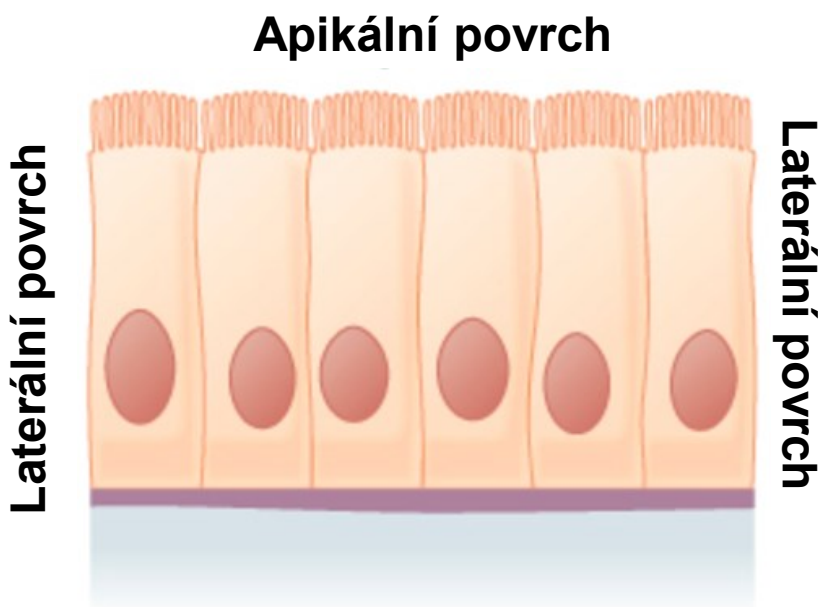
- Avaskulární (bez přímého cévního zásobení) – výživa z pojivové tkáně (*lamina propria*)
- Apikobazální polarizace
- Minimum mezibuněčné hmoty
- Ukotvení do bazální membrány
- Typická morfologie a mezibuněčné spoje (těsné, adhezní, komunikační)



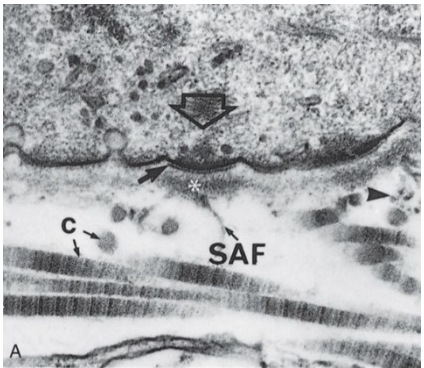
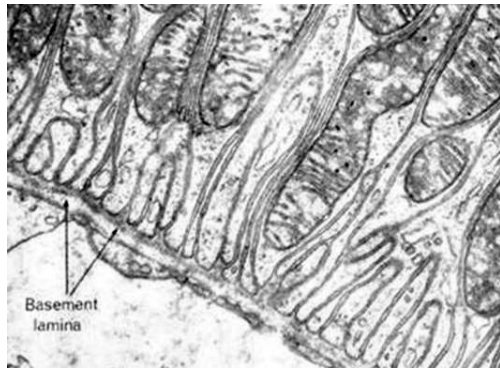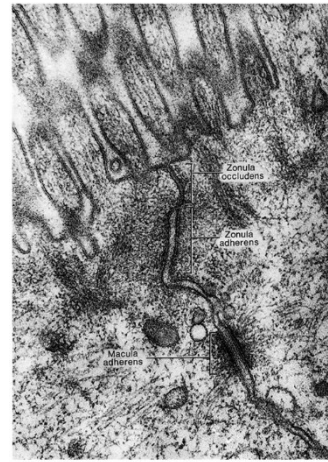
STAVBA TYPICKÉ EPITELOVÉ BUŇKY



From Lesson 15, Lesson 01, Papanicolaou, Atlas of Histology, Philadelphia, WB Saunders, 1981.

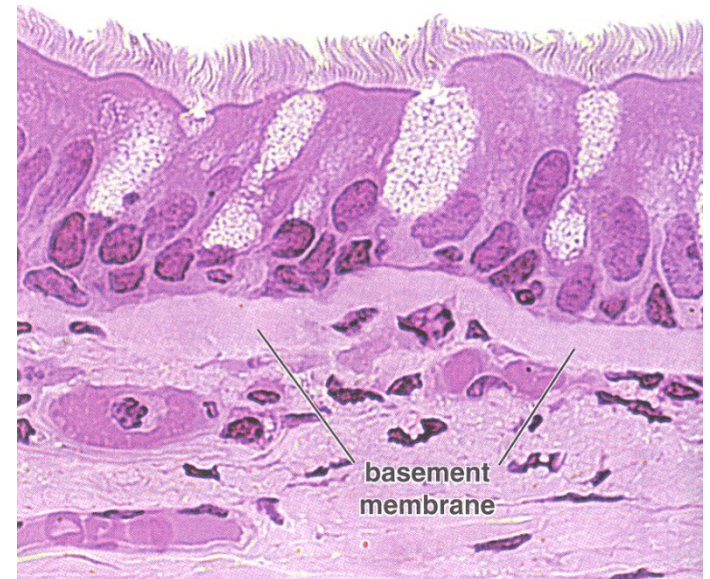
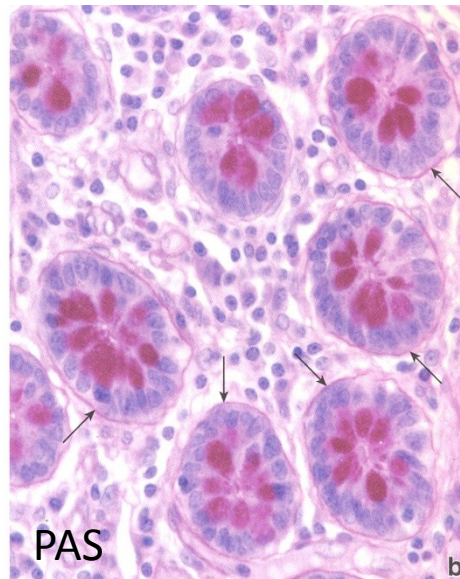
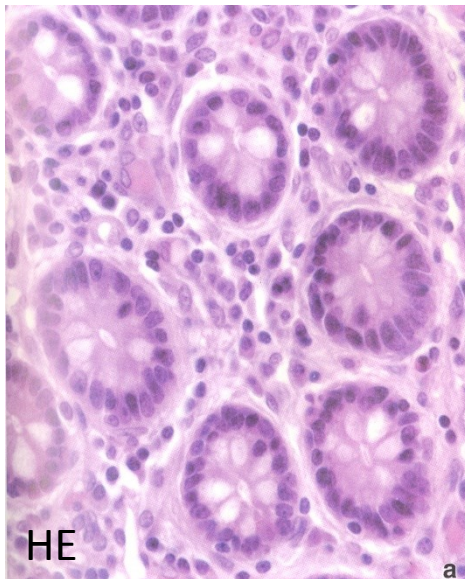
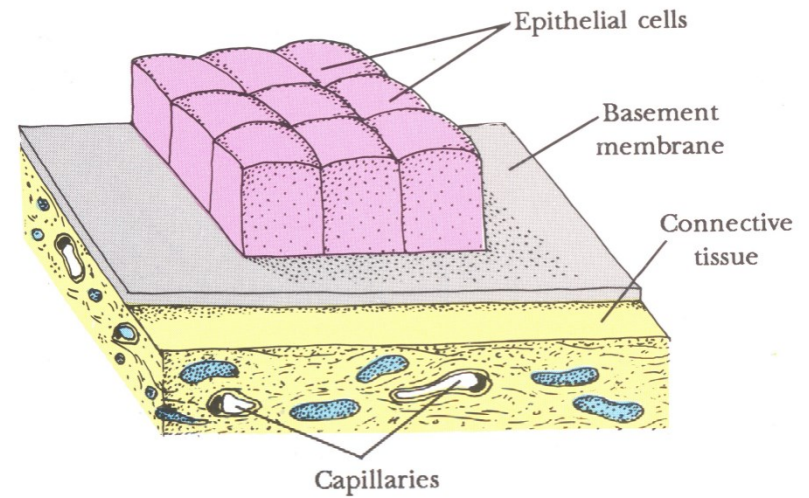


Bazální povrch



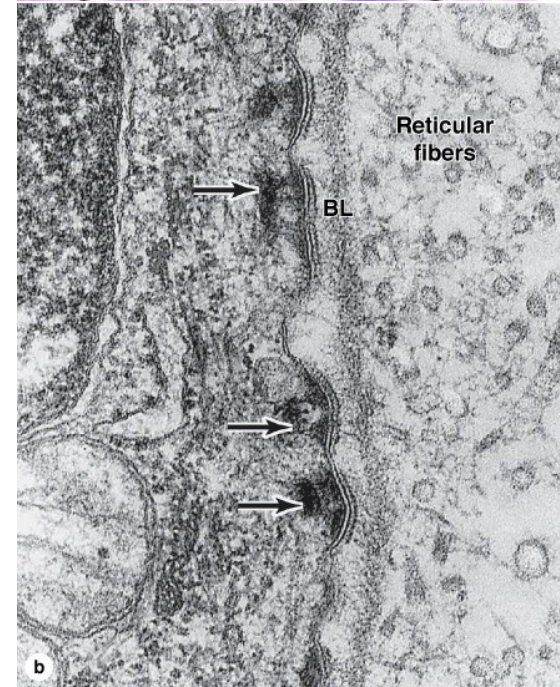
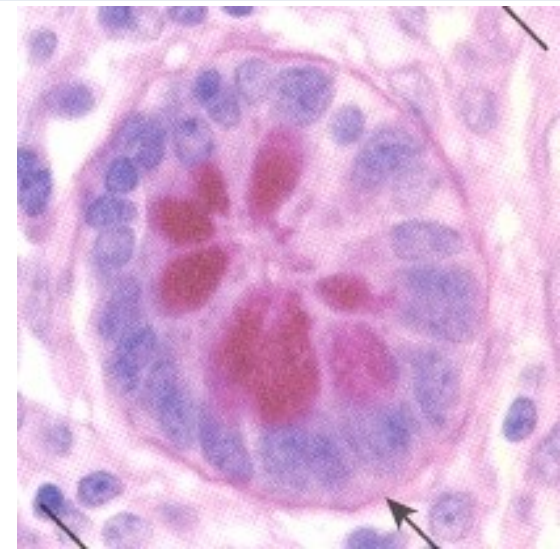
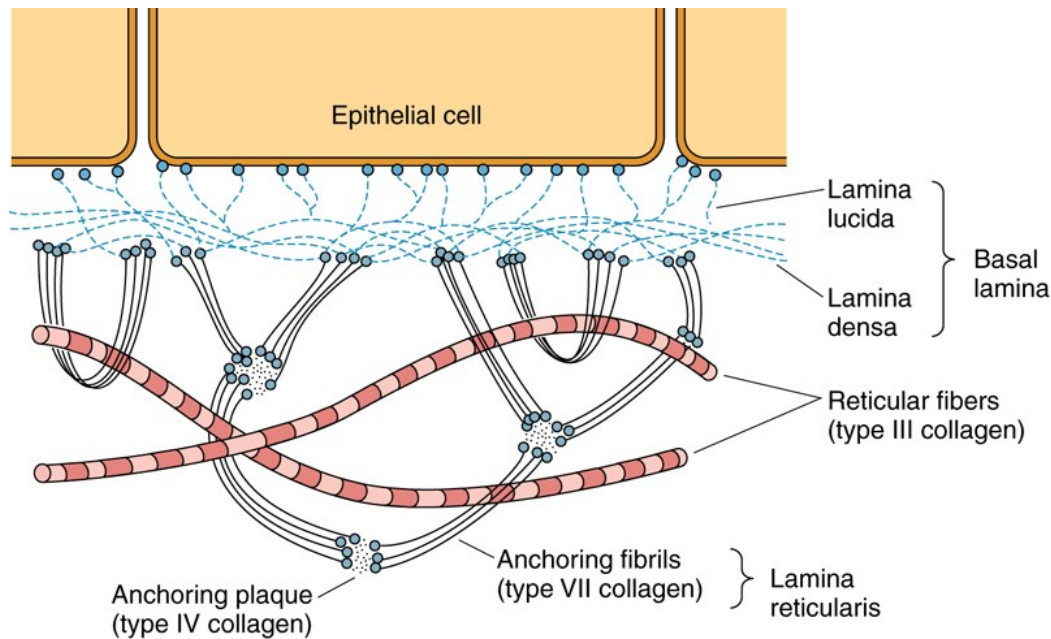
BAZÁLNÍ MEMBRÁNA

- Připojení epitelových (endotelových) buněk k tkáním
- Selektivní bariéra
- Tkáňová integrita
- Diferenciace
- Komunikace
- Difúze živin

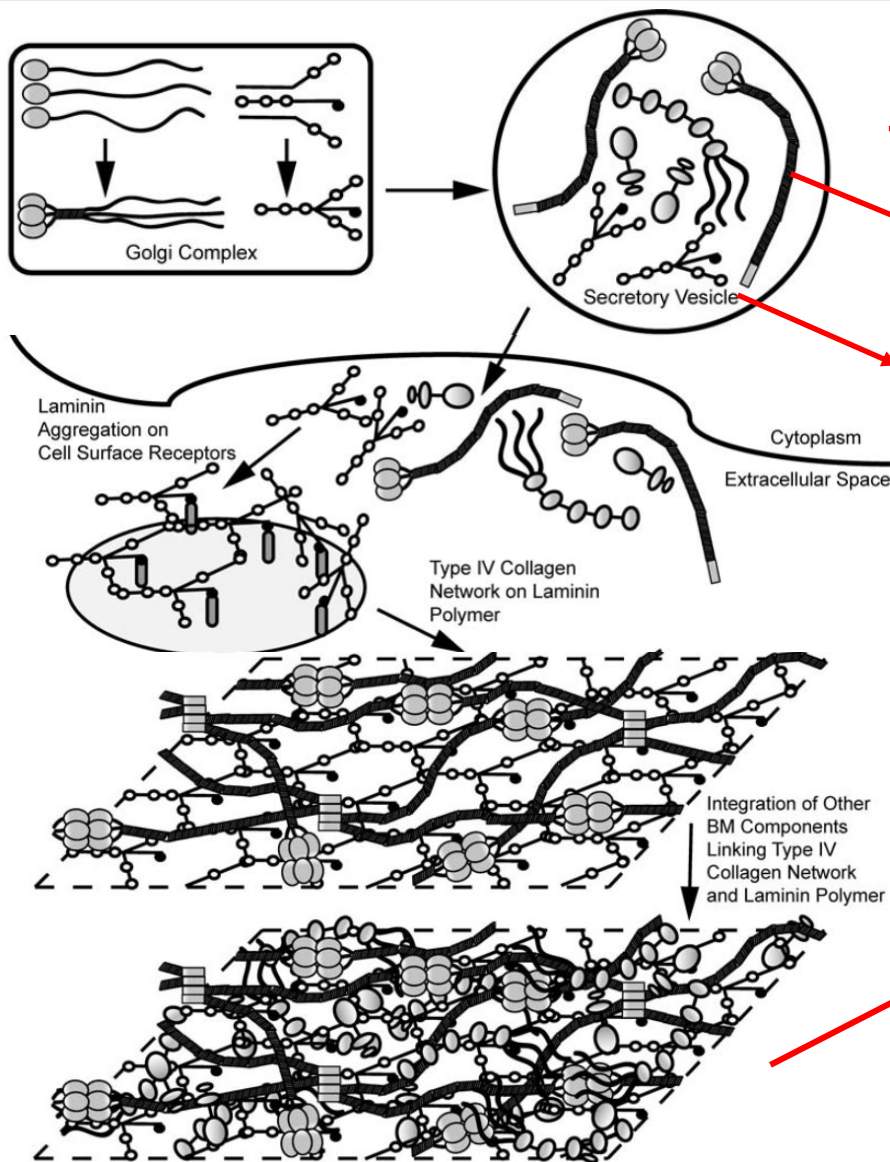


BAZÁLNÍ MEMBRÁNA vs. BAZÁLNÍ LAMINA

- 50-100nm
- Glycosaminoglykany – heparansulfát
- Laminin, kolagen III, IV, VI,
- Nidogen/entactin
- Perlecan
- Proteoglykany



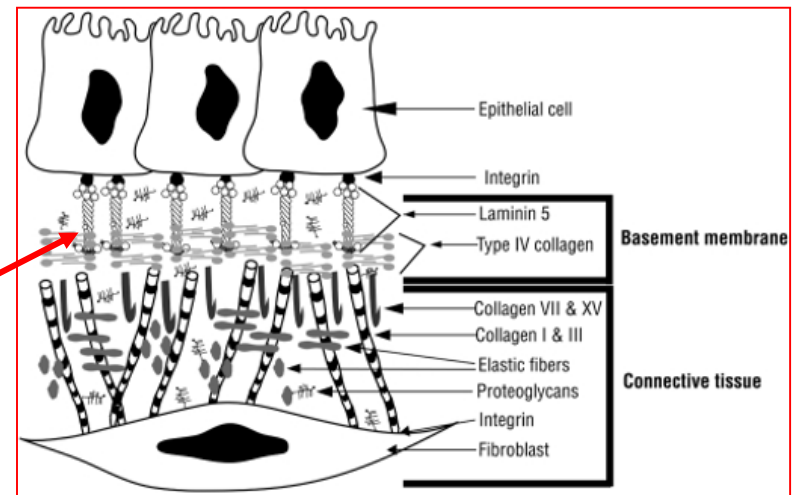
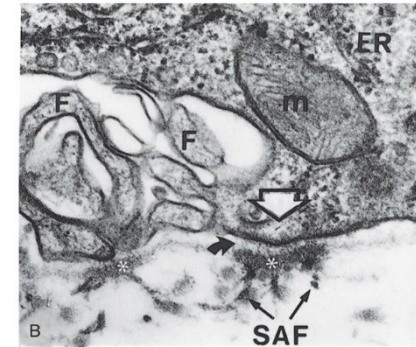
BAZÁLNÍ MEMBRÁNA



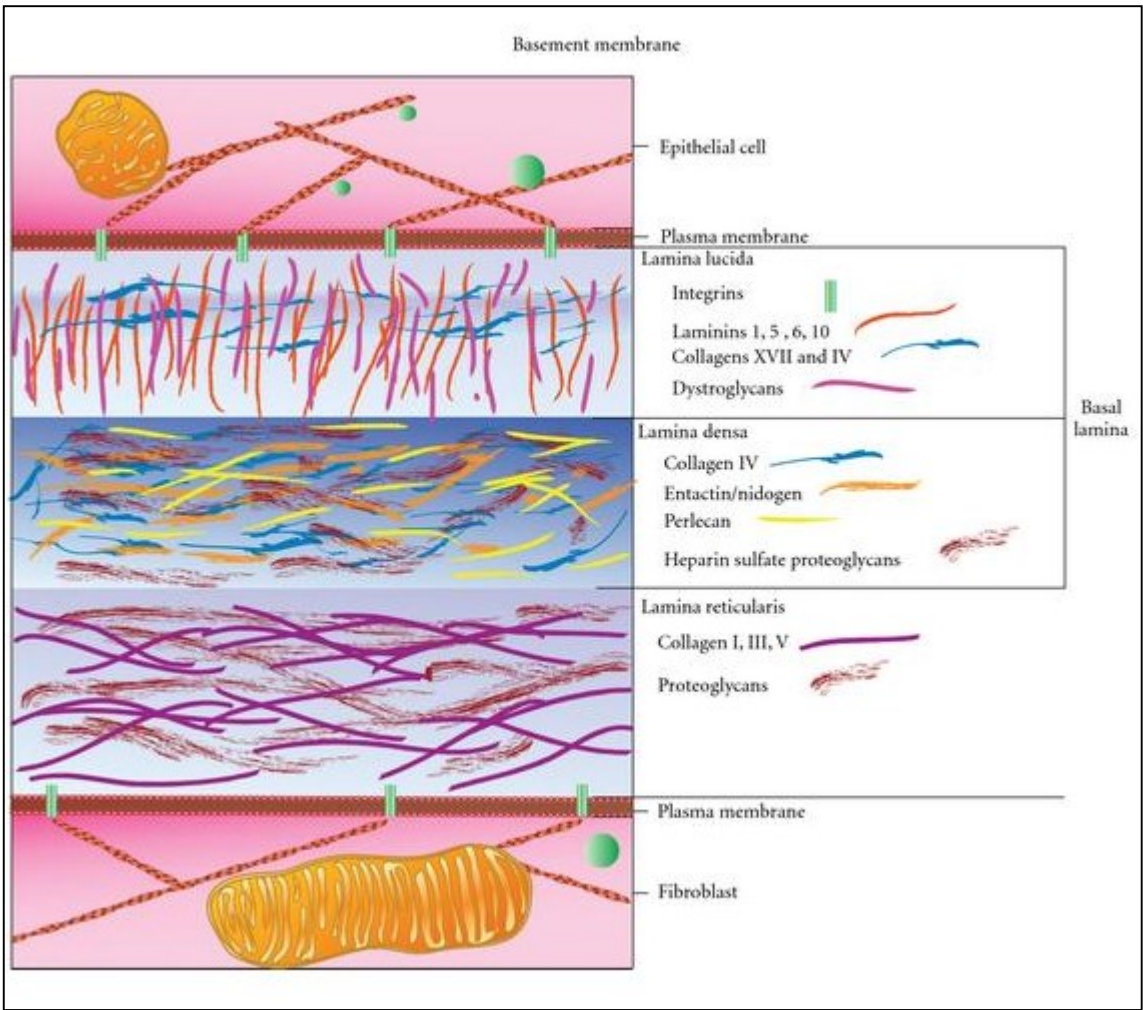
Kolagen IV

Perlecan,
Nidogen/Entactin

Laminin

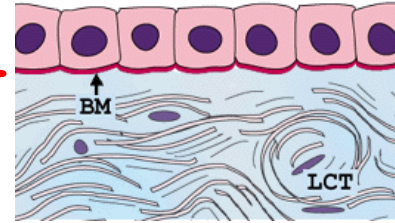


Epitel



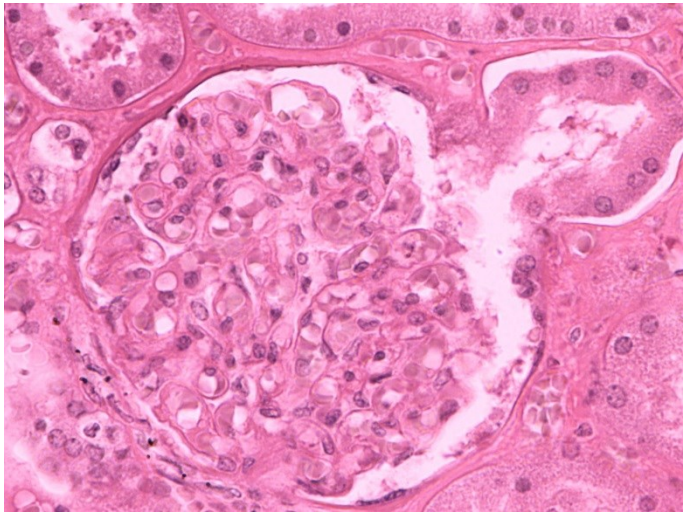
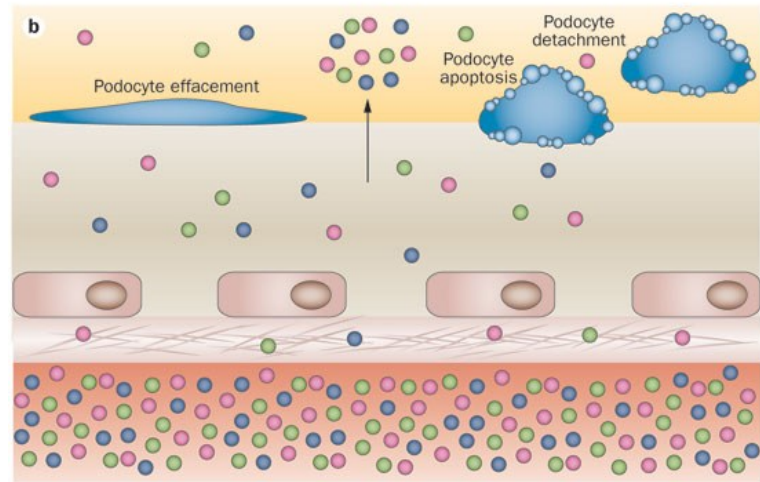
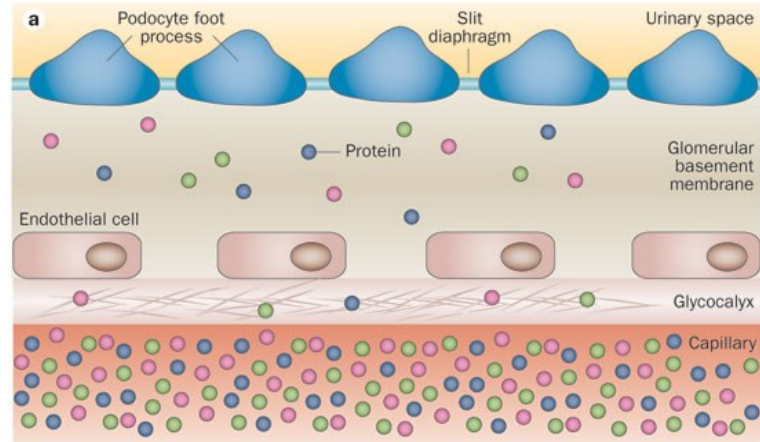
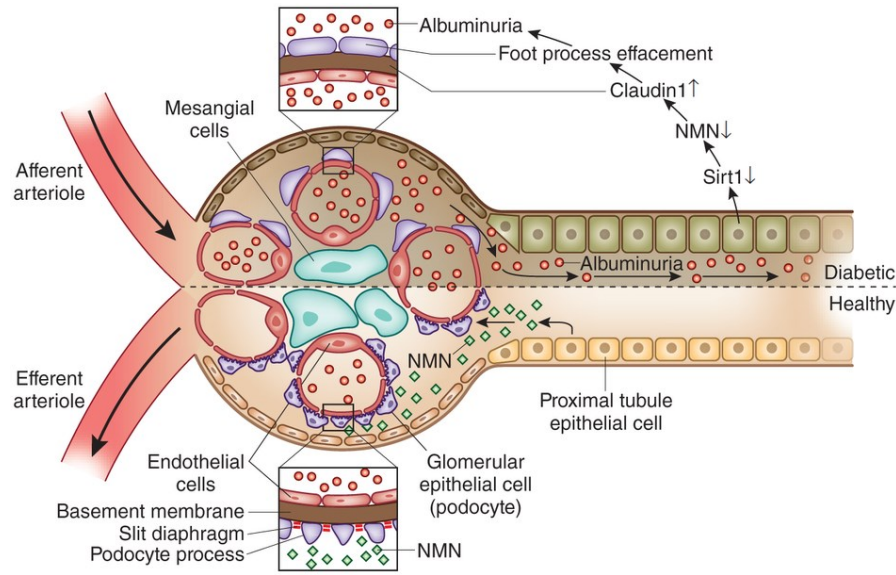
Lamina basalis

Lamina (fibro)reticularis



Fibroblast

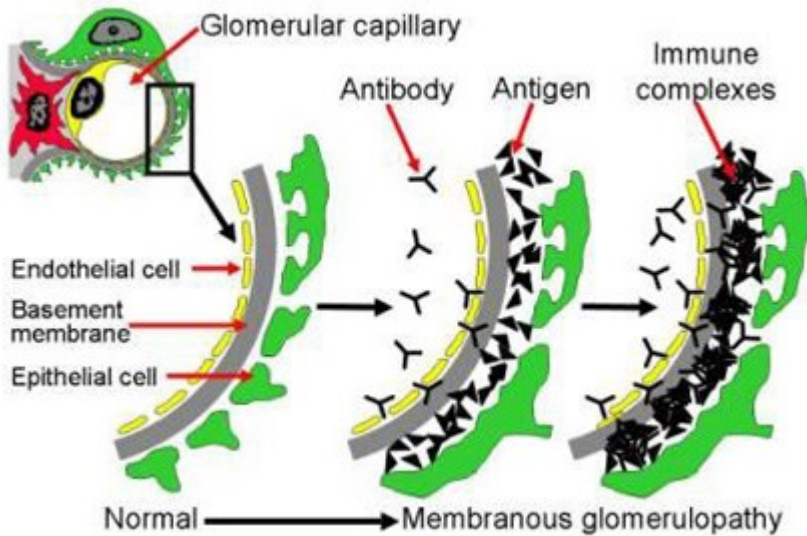
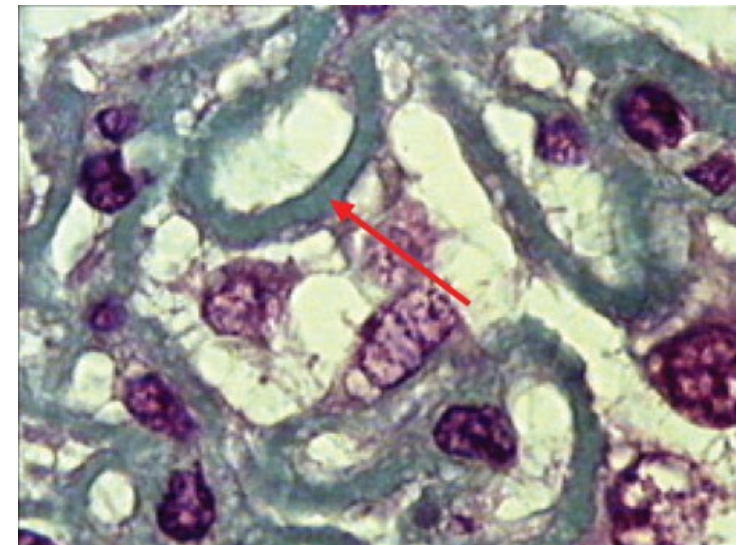
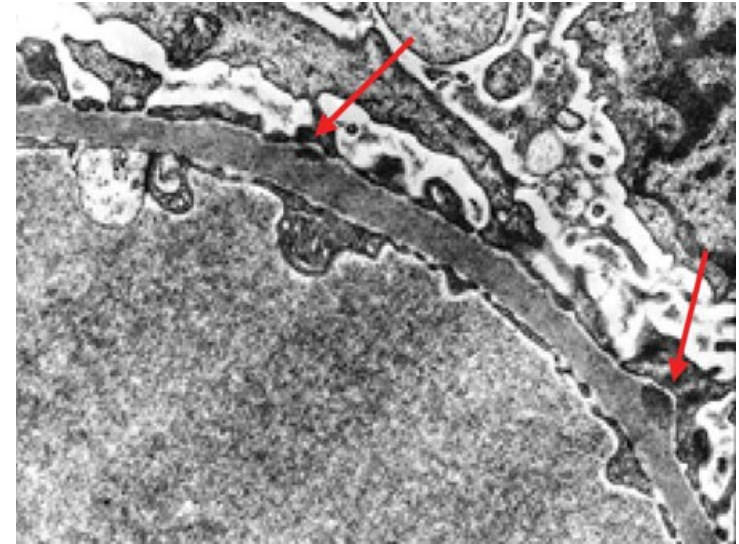
BAZÁLNÍ MEMBRÁNA V CORPUSCULUM RENIS



BAZÁLNÍ MEMBRÁNA V CORPUSCULUM RENIS

Klinické souvislosti - Membranózní glomerulonefritida

- cirkulující protilátky se váží na kapilární stěnu (BM)
- komplex komplementu (C5b-C9) napadá glomerulární epitelální buňky
- narušení filtrační bariéry
- proteinuria, edém, hematuria, renální selhání



EMBRYONÁLNÍ PŮVOD EPITELOVÝCH TKÁNÍ

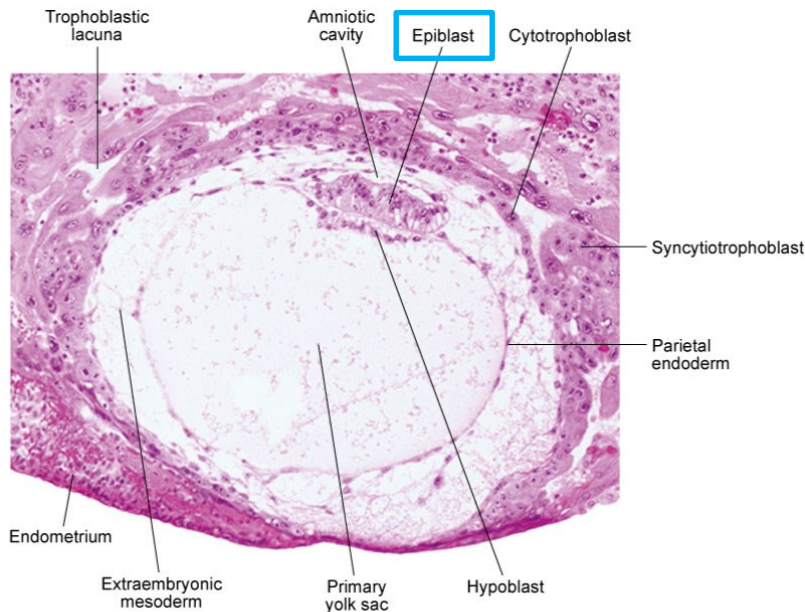


Fig. 5-3. Digital photomicrograph of a 12-day human embryo (Carnegie No. 7700) taken just as implantation within the endometrium is completed.

Courtesy of Dr. Ray Gasser.

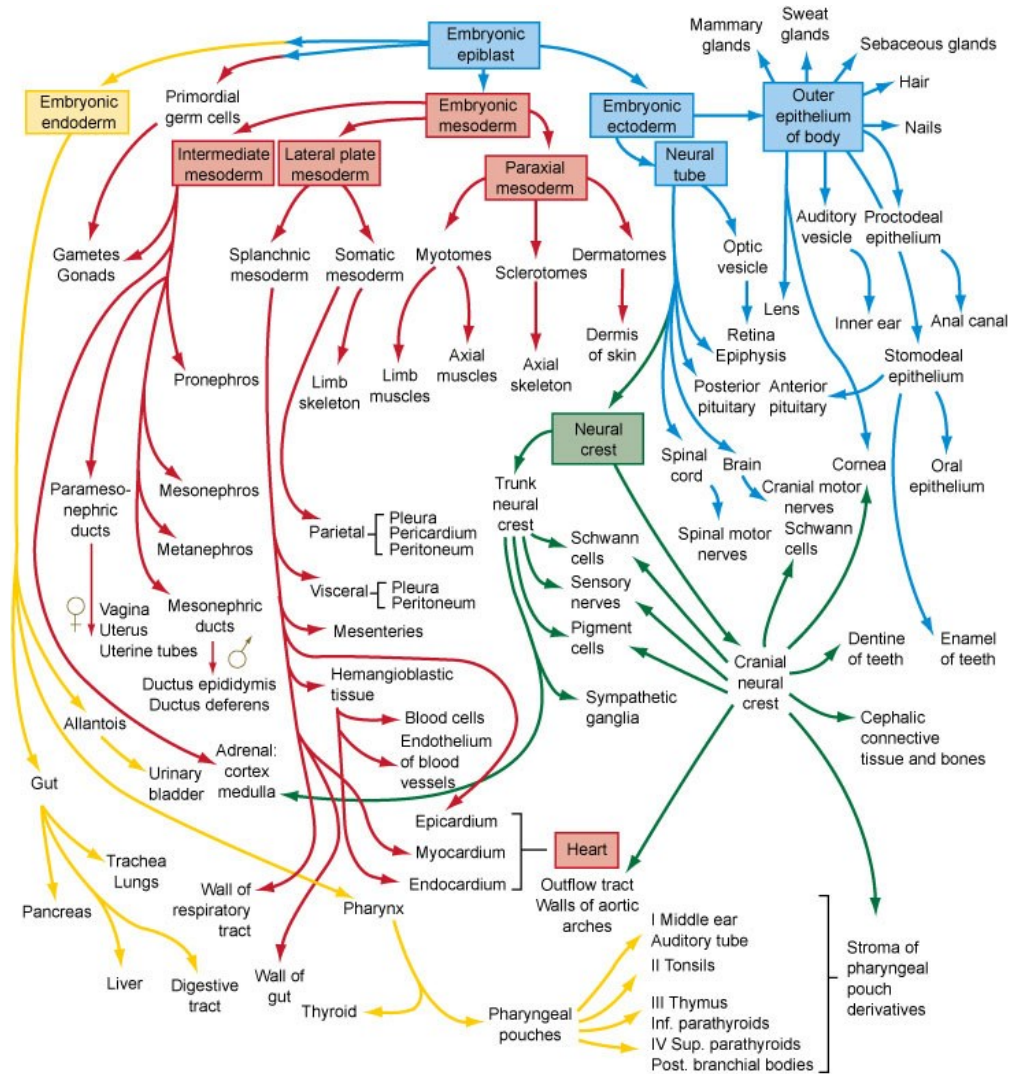


Fig. 6-27. Flow chart showing the formation of the organs and tissues of the embryo from the fundamental germ layers. The arrows are color-coded according to the germ layer of origin of the structure (see Fig. 4-1 for color code).

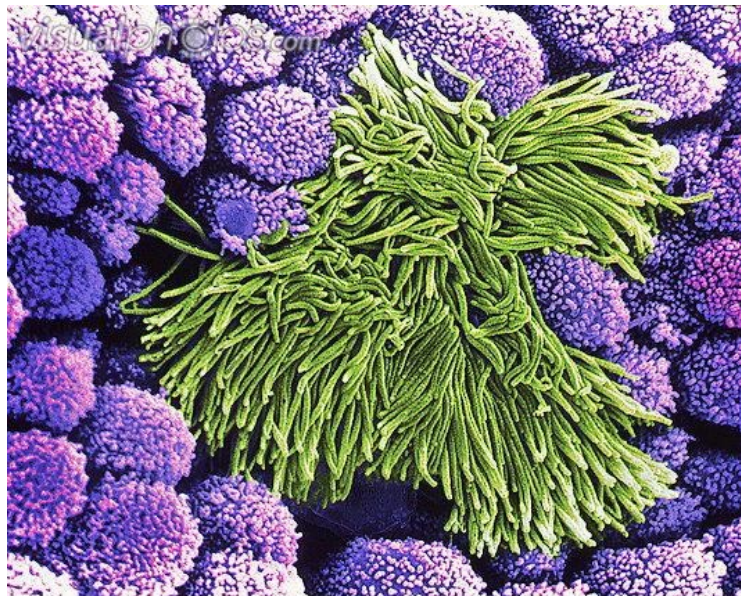
EMBRYONÁLNÍ PŮVOD EPITELOVÝCH TKÁNÍ

- derivují ze všech tří zárodečných listů

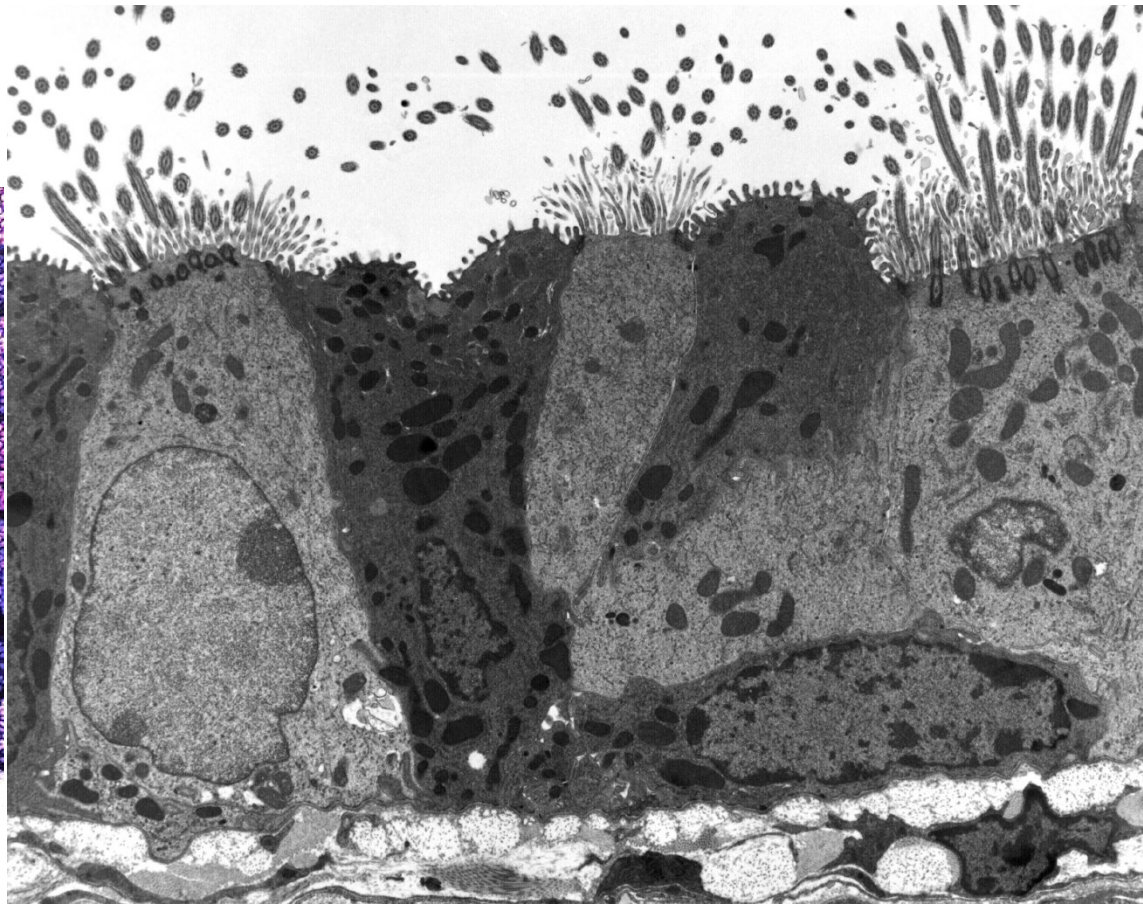
Zárodečný list	Epitelové deriváty
Ektoderm	<ol style="list-style-type: none">1. Pokožka (vícevrstevný dlaždicový rohovějící)2. Potní žlázy a jejich vývody (jednovrstevný a vícevrstevný kubický)3. Výstelka ústní dutiny, pochvy a análního kanálu (vícevrstevný dlaždicový nerohovějící)
Mezoderm	<ol style="list-style-type: none">1. Endotel vystylající krevní cévy (jednovrstevný dlaždicový)2. Mezotel vystylající tělní dutiny (jednovrstevný dlaždicový)3. Výstelky pohlavních a močových cest (přechodní, víceřadý cylindrický, jednovrstevný kubický, jednovrstevný cylindrický)
Entoderm	<ol style="list-style-type: none">1. Výstelka jícnu (vícevrstevný dlaždicový nerohovějící)2. Výstelka GIT (jednovrstevný cylindrický)3. Výstelka žlučníku (jednovrstevný cylindrický)4. GIT žlázy (játra, pankreas)5. Výstelka dýchacího traktu (víceřadý cylindrický s řasinkami, jednovrstevný cylindrický s řasinkami, kubický, dlaždicový)

KLASIFIKACE EPITELOVÝCH TKÁNÍ

- na základě **morfologie** (krycí, trabekulární, retikulární)
- na základě **funkce** (žlázový, resorpční, smyslový, respirační atd.)



p580102 [RM] © www.visualphotos.com



3 µm

Lung/epithelium#8004-26

1/7/0 REMF

Podle

1) morphologie

2) funkce

- krycí (plošné)

- trabekulární

- retikulární

- krycí

- žlázové

- resorpční

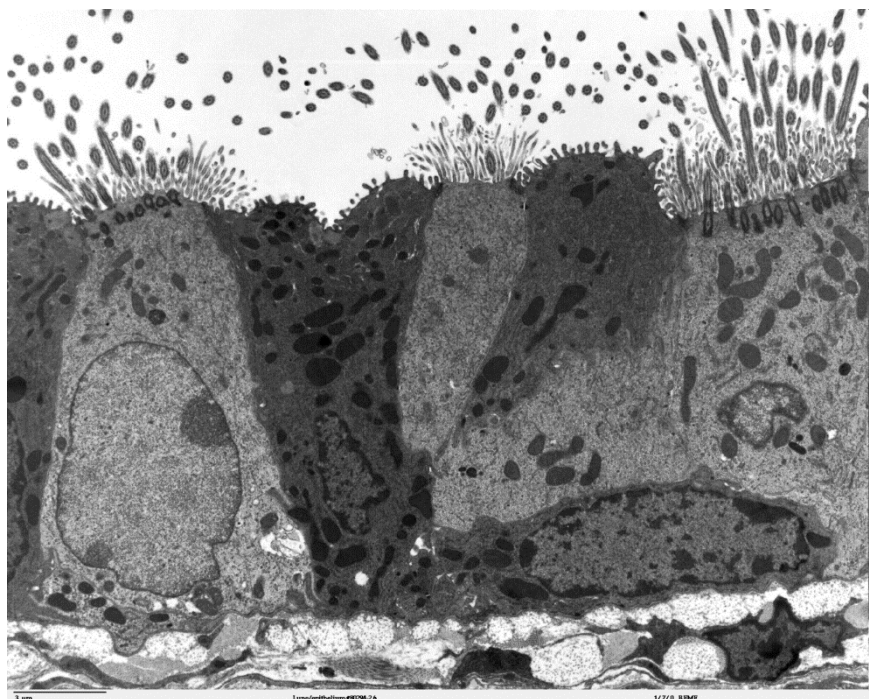
- smyslové

- respirační cesty

- alveolární

- zárodečný

- ...



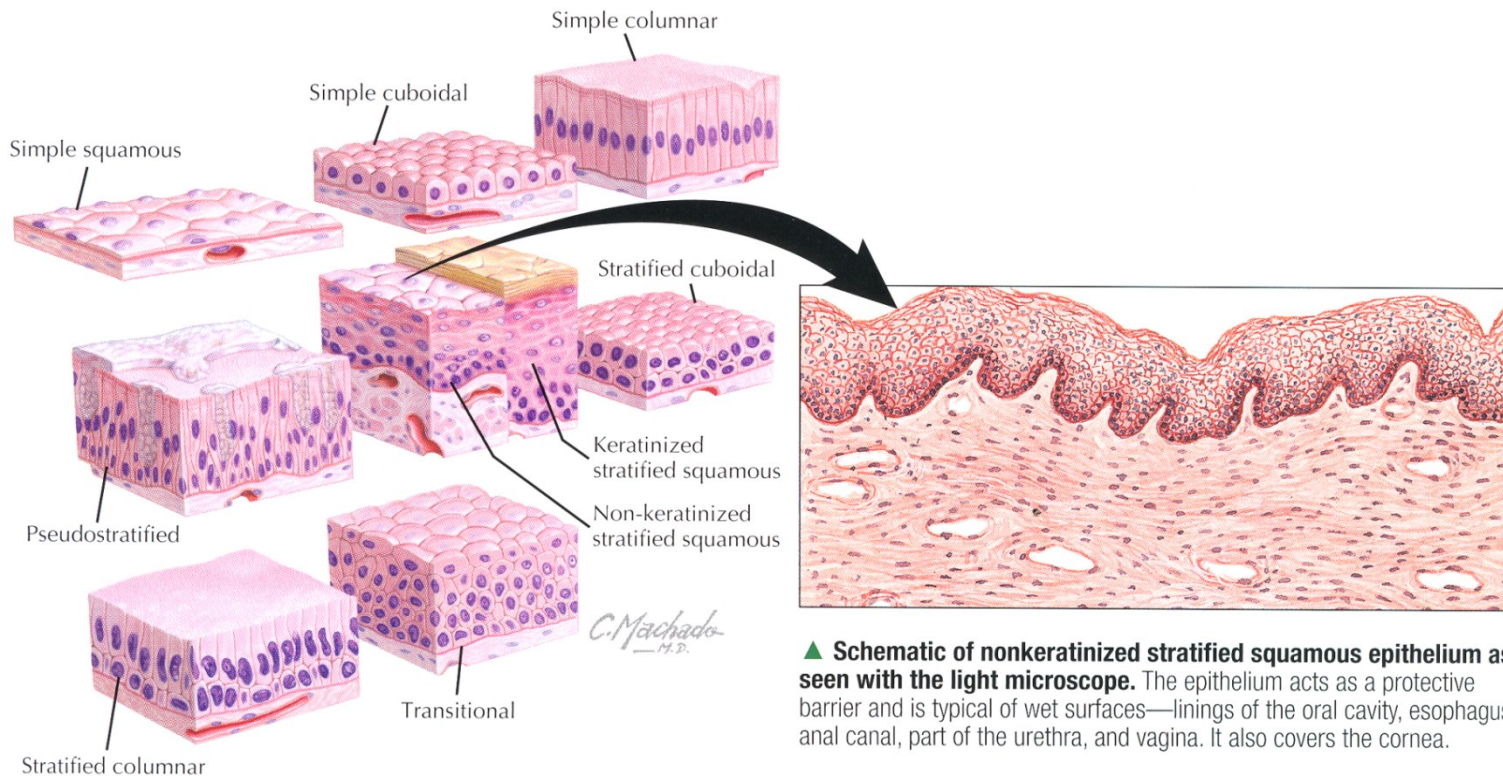
Morfologie

- Tvar a uspořádání buněk
- Počet vrstev

- 1. Epitely krycí (plošné)**
- 2. Trabekulární epitel**
- 3. Retikulární epitel**

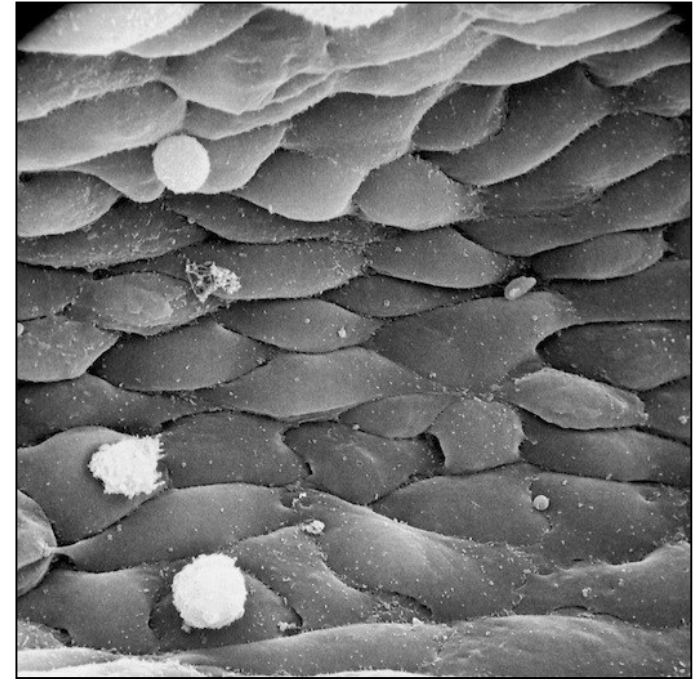
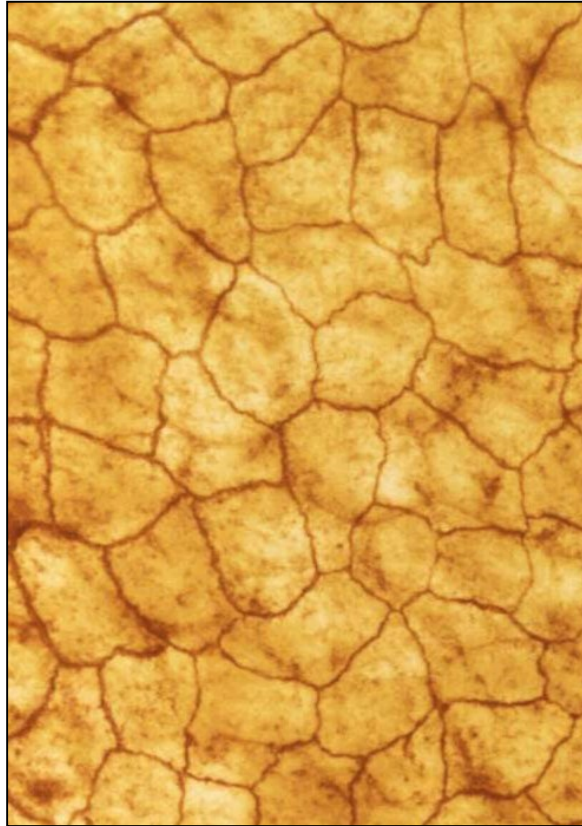
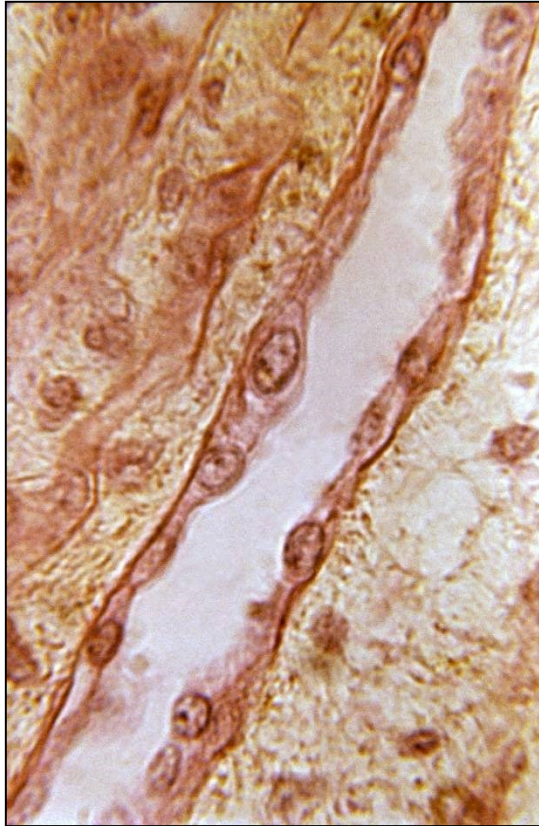KRYCÍ EPITEL

Kritérium	Termín	Rozlišení
Počet vrstev buněk	Jednovrstevný Vícevrstevný Víceřadý	Jedna vrstva buněk Více vrstev buněk Více vrstev jader, ale všechny buňky v kontaktu s bazální laminou
Tvar povrchových buněk	Dlaždicový Kubický Cylindrický	Ploché dlaždicové buňky, šířka >> výška Polygonální buňky, šířka = výška Polygonální buňky, šířka < výška



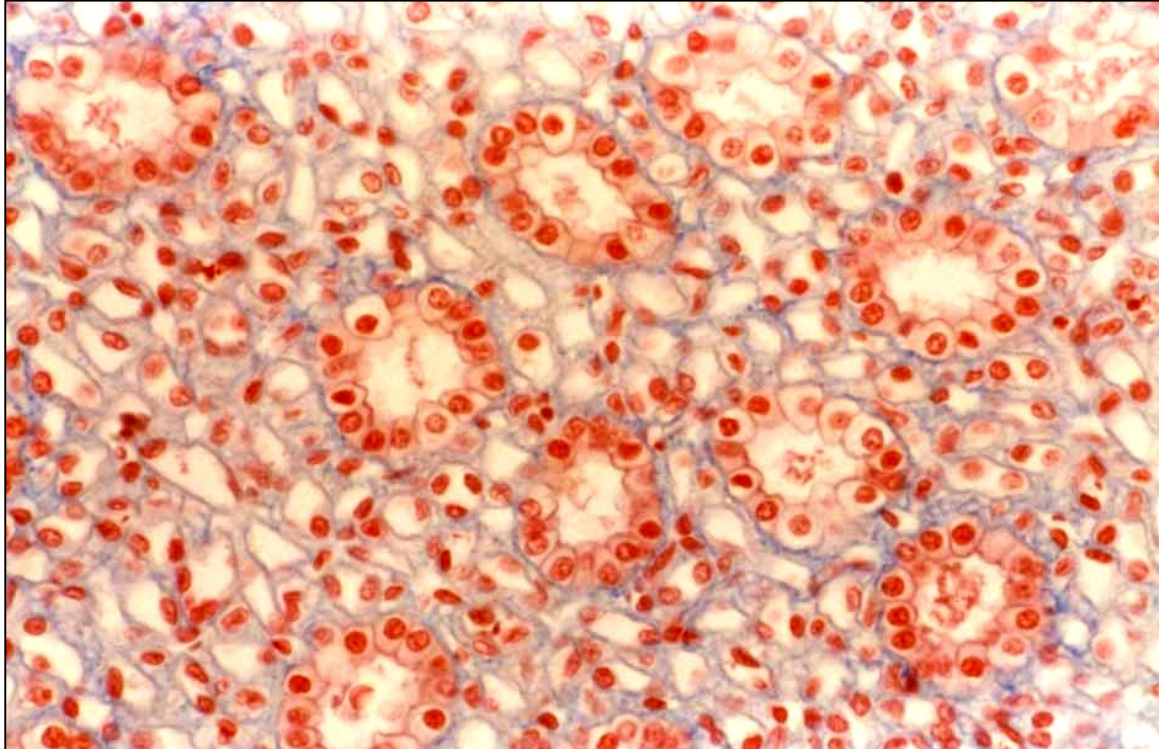
▲ **Schematic of nonkeratinized stratified squamous epithelium as seen with the light microscope.** The epithelium acts as a protective barrier and is typical of wet surfaces—linings of the oral cavity, esophagus, anal canal, part of the urethra, and vagina. It also covers the cornea.

▪ Jednovrstevný dlaždicový epitel



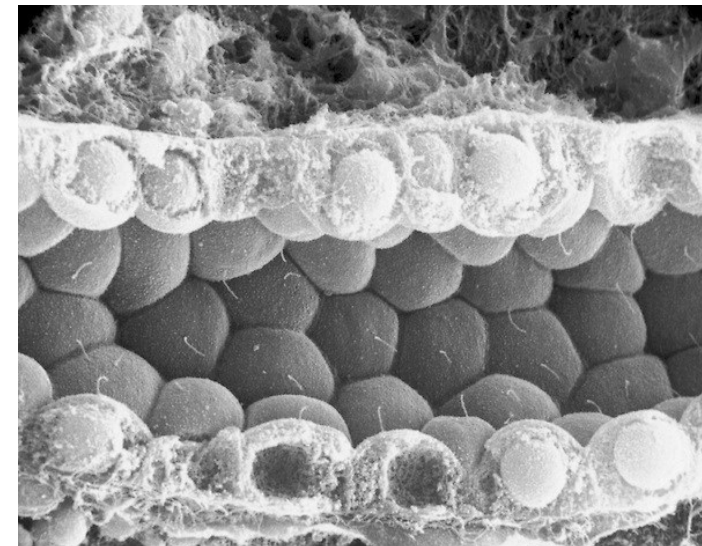
- Semipermeabilní bariéra
- Endotel cév
- Parietální list Bowmanova pouzdra (corpusculum renis)

▪ Jednovrstevný kubický epitel



- Tubuly ledvin
- Vsunuté a interlobulární vývody žláz
- Povrch ovaria
- Vnitřní povrch pouzdra čočky

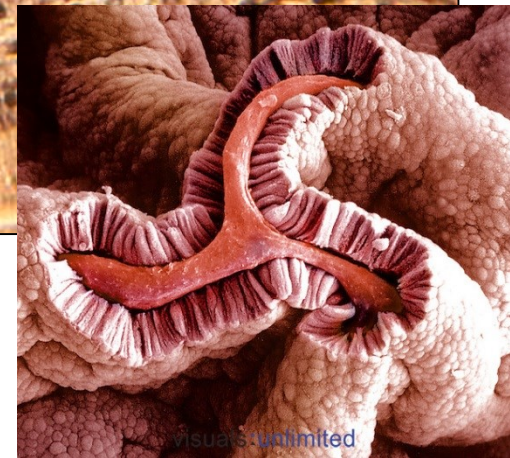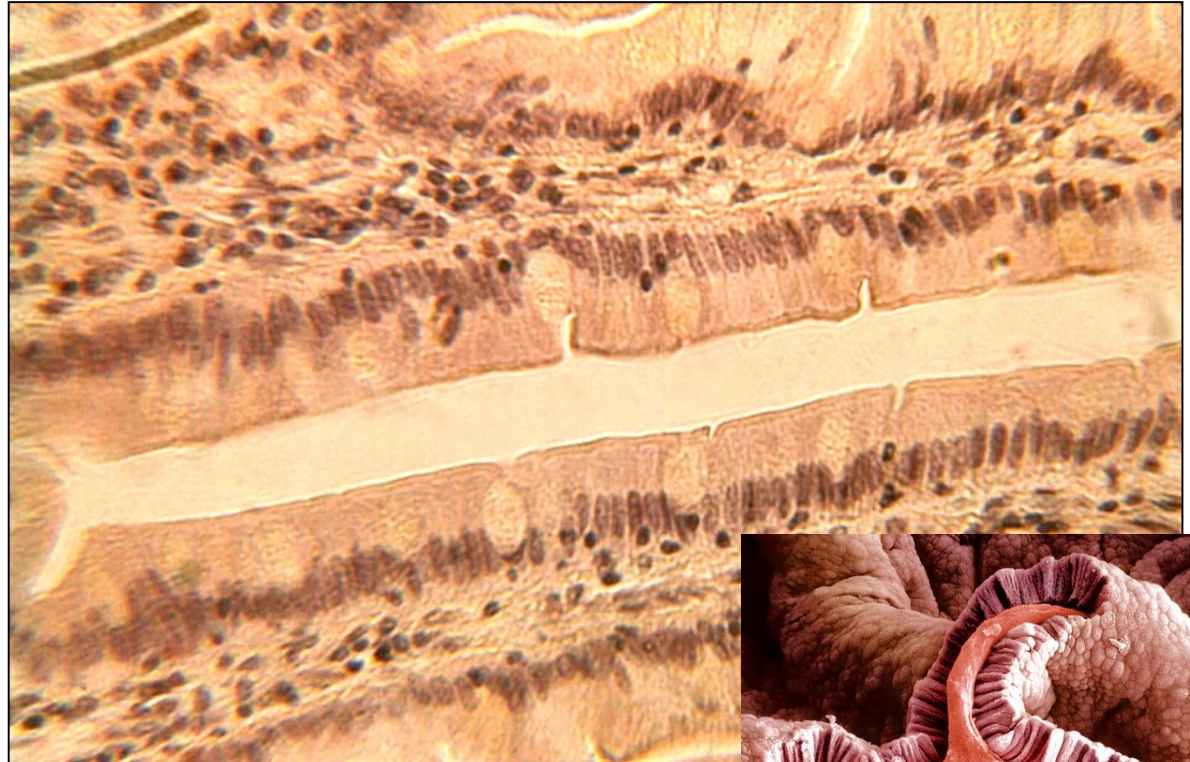- Sekreční a exkreční kanálky
- Úprava koncentrací iontů a vody



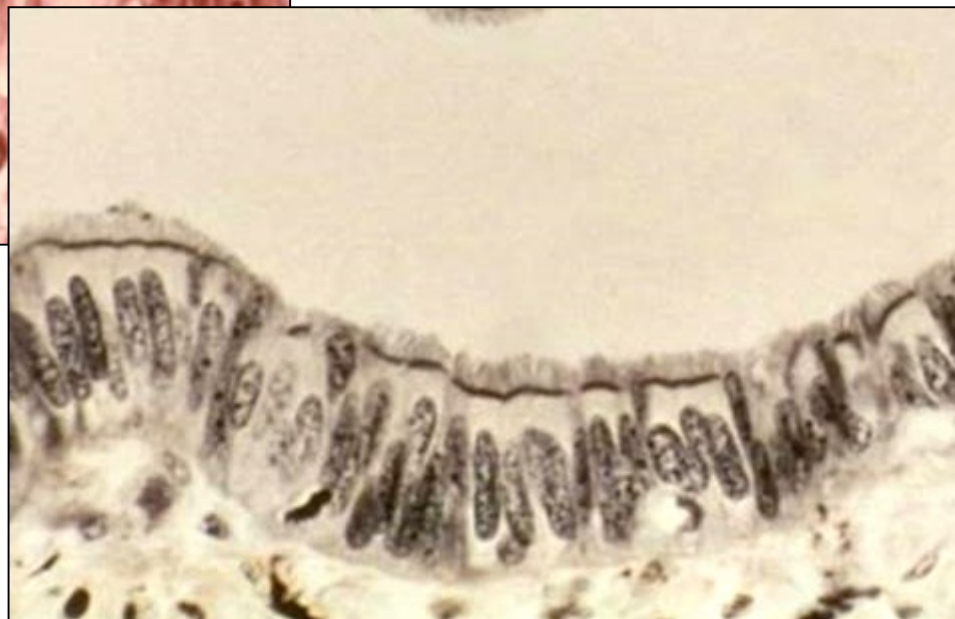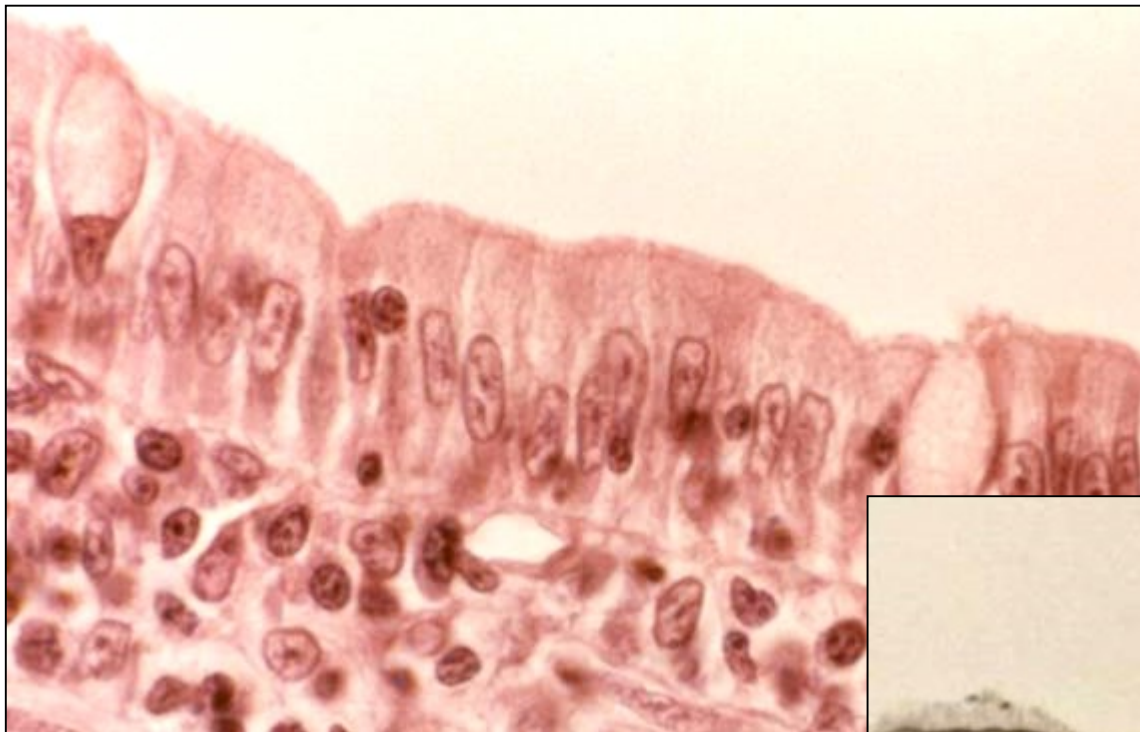
▪ **Jednovrstevný cylindrický epitel**

- Sekrece a absorpce
- Apikální povrch může být modifikovaný
- Ochranná bariéra

- Žaludek
- Střevo
- Žlučník
- Rectum
- Uterus
- Vejcovody
- Vývody větších žláz
- Ductus papillares ledvin

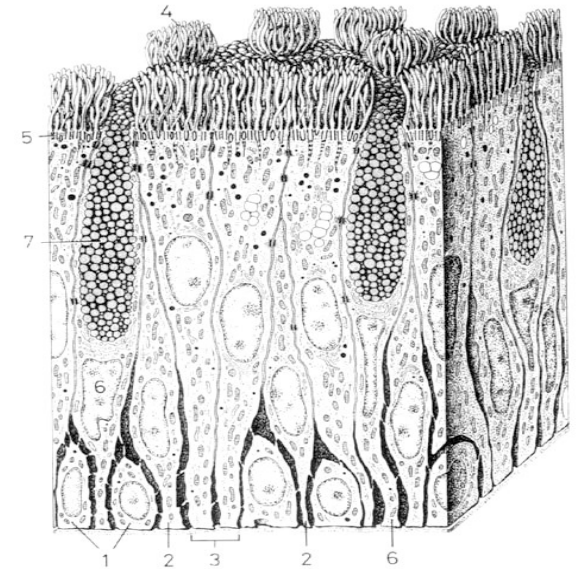
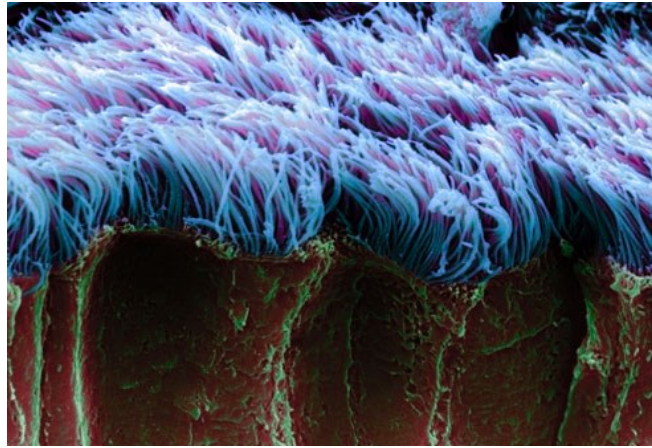
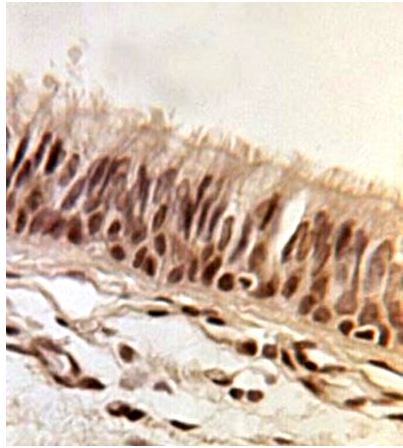


- **Jednovrstevný cylindrický epitel**



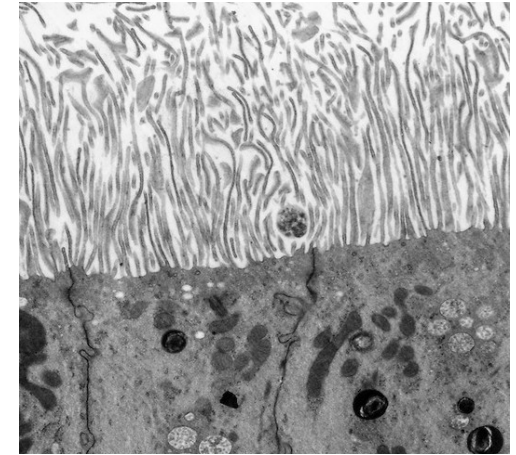
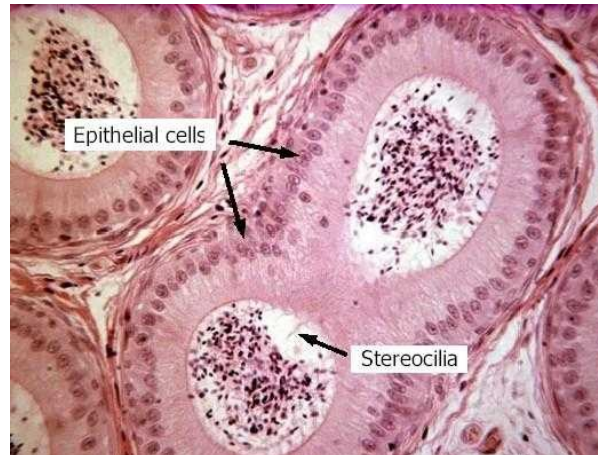
Víceřadý cylindrický epitel s řasinkami a pohárkovými buňkami

- Dýchací cesty

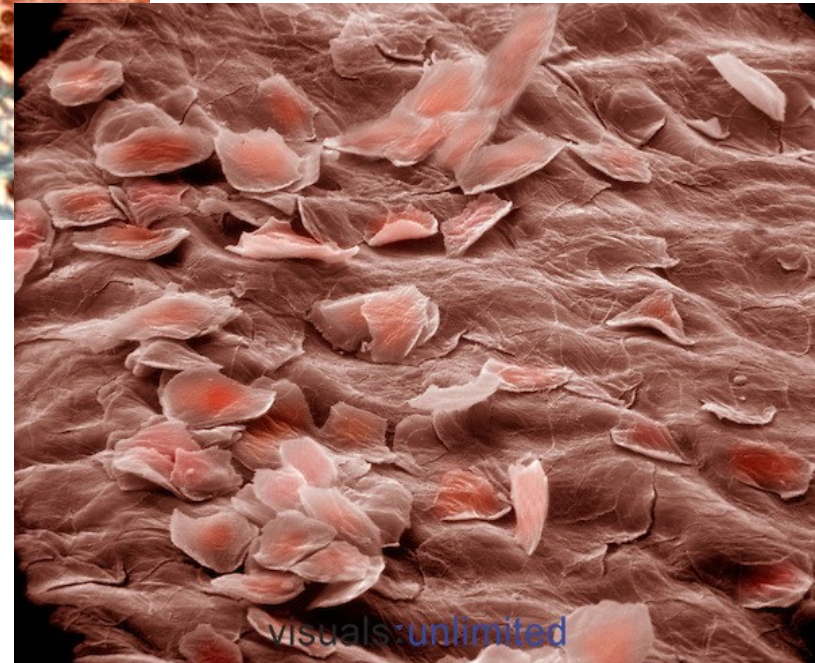
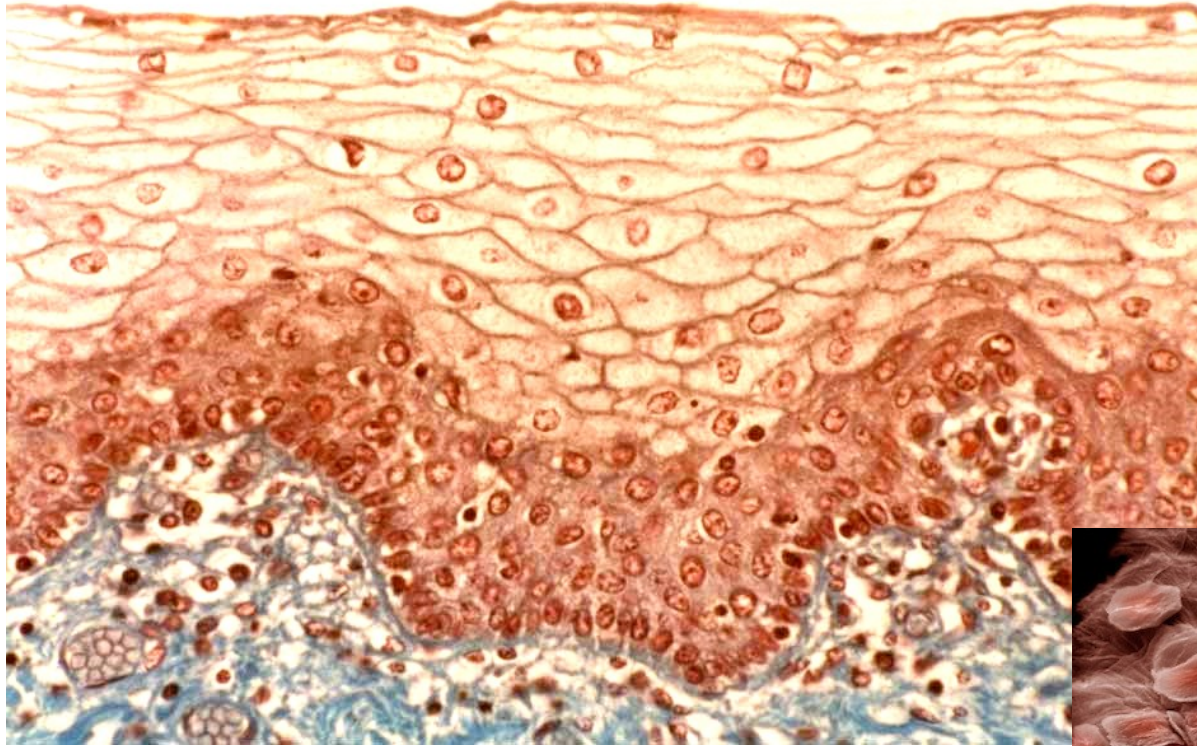


Víceřadý cylindrický epitel se stereociliemi

- Mužský reprodukční systém (epididymis)

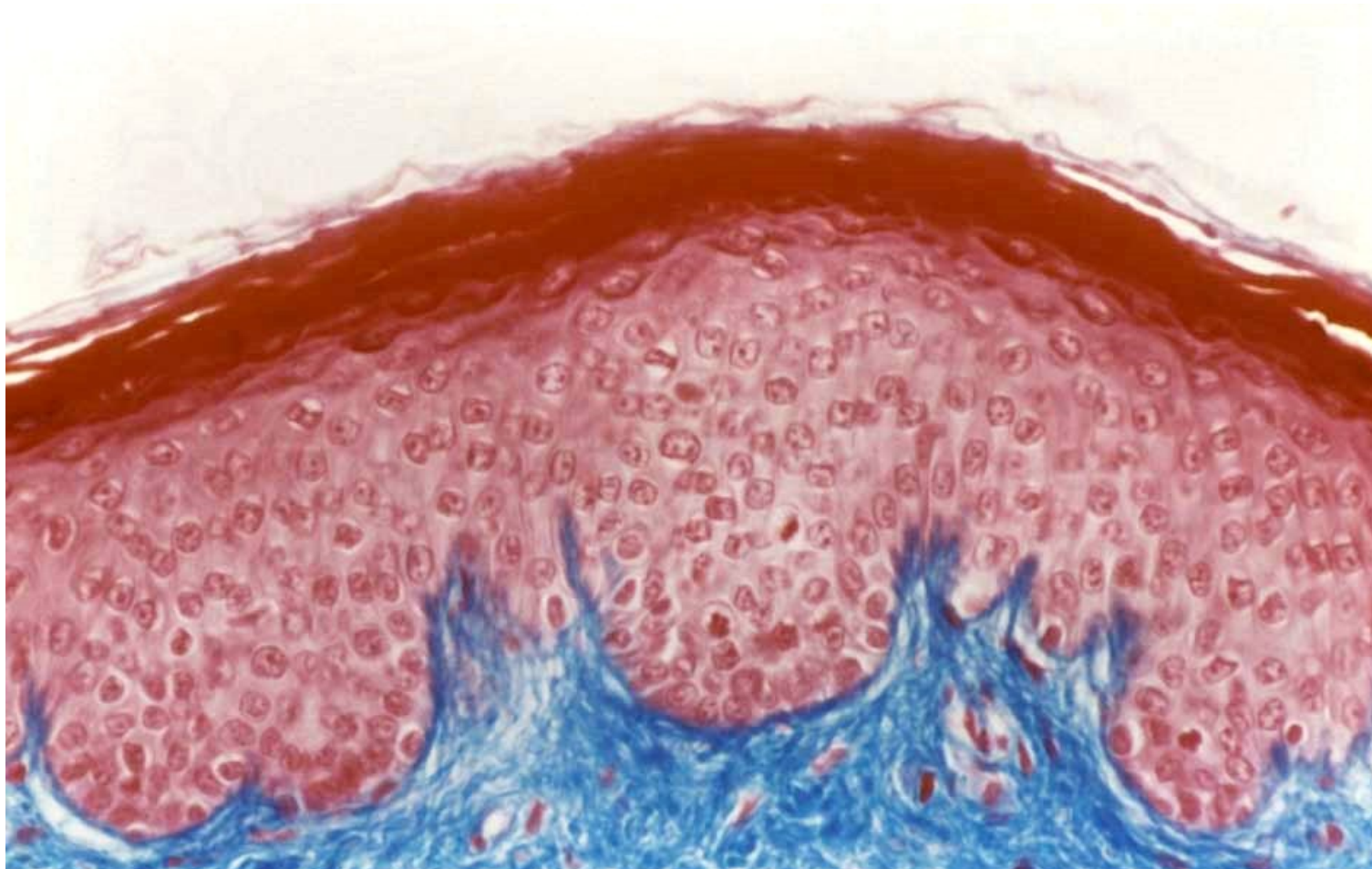


▪ Vrstevnatý dlaždicový epitel nerohovějící

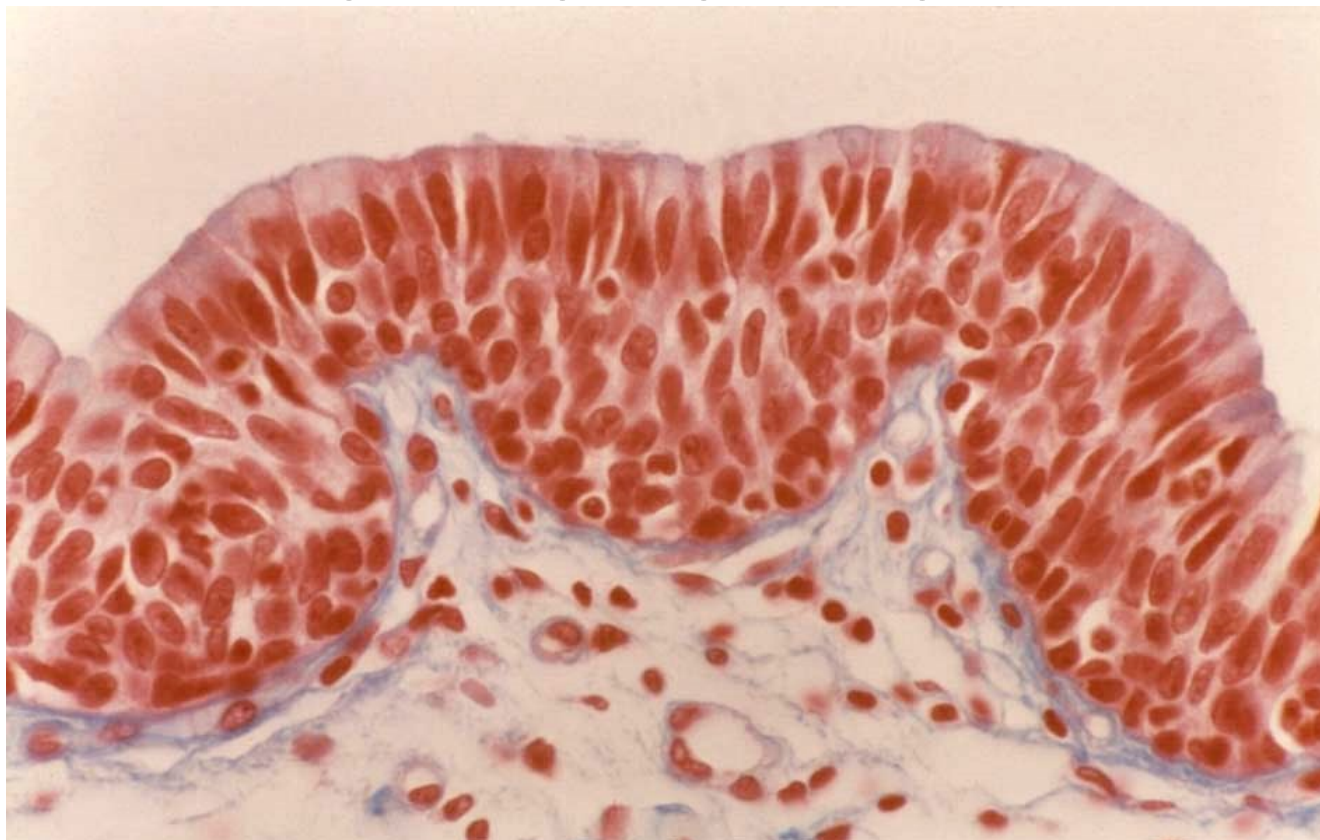


- Ústní dutina
- Jícen
- Pochva
- Anální kanál
- Hlasové valy

- **Vrstevnatý dlaždicový epitel rohovějící**
 - Epidermis

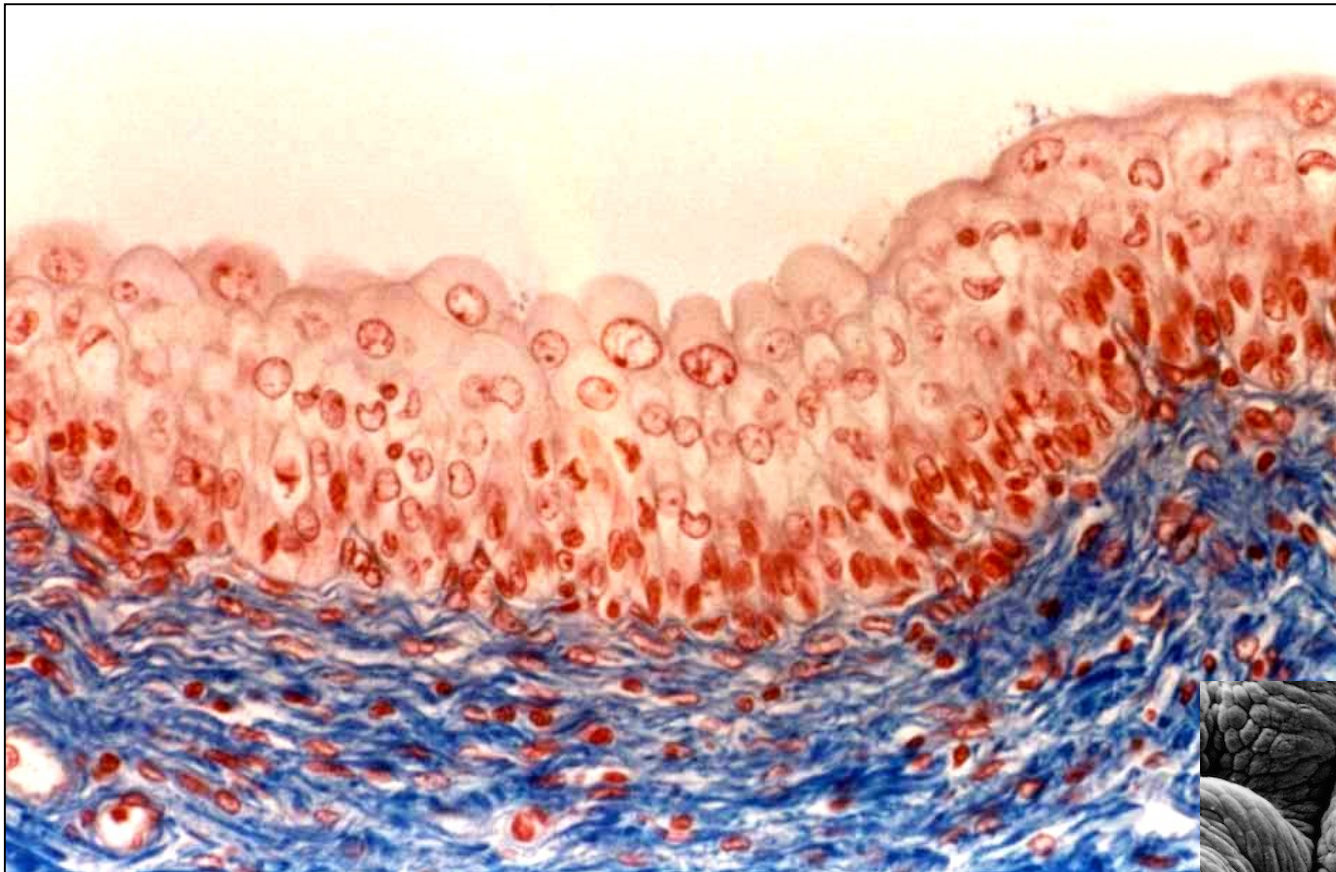


- **Vrstevnatý kubický → cylindrický epitel**

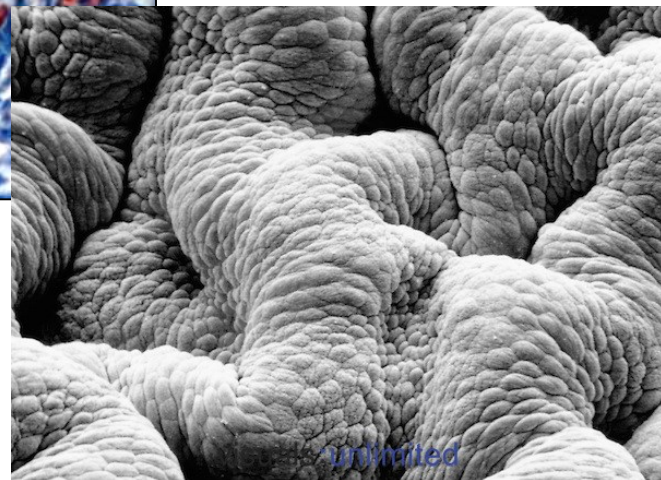

- Velké vývody žláz
- Spojivka

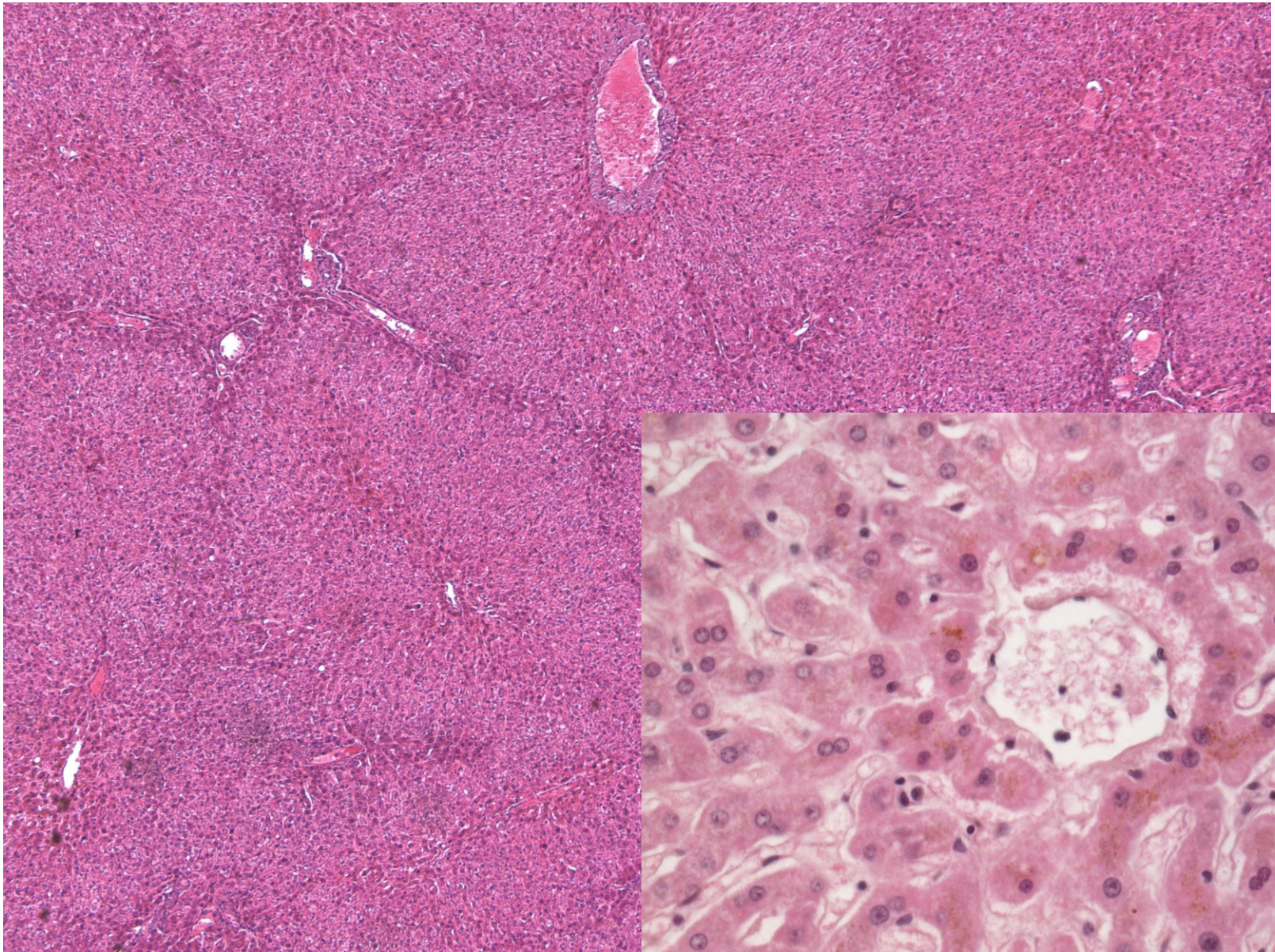
Přechodný epitel



- Ledvinná pánvička
- Ureter
- Močový měchýř

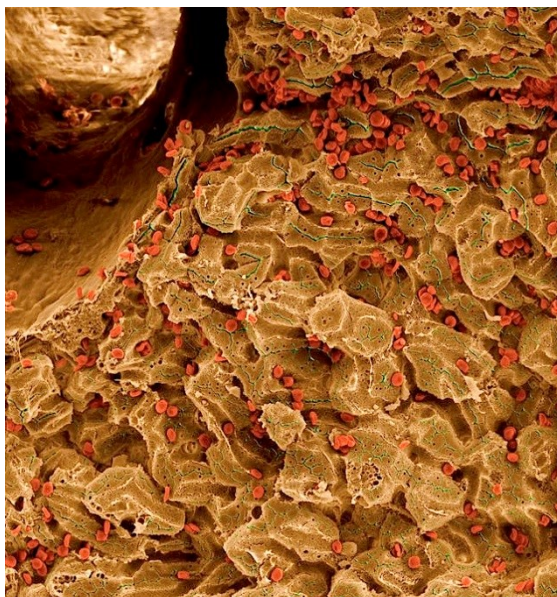
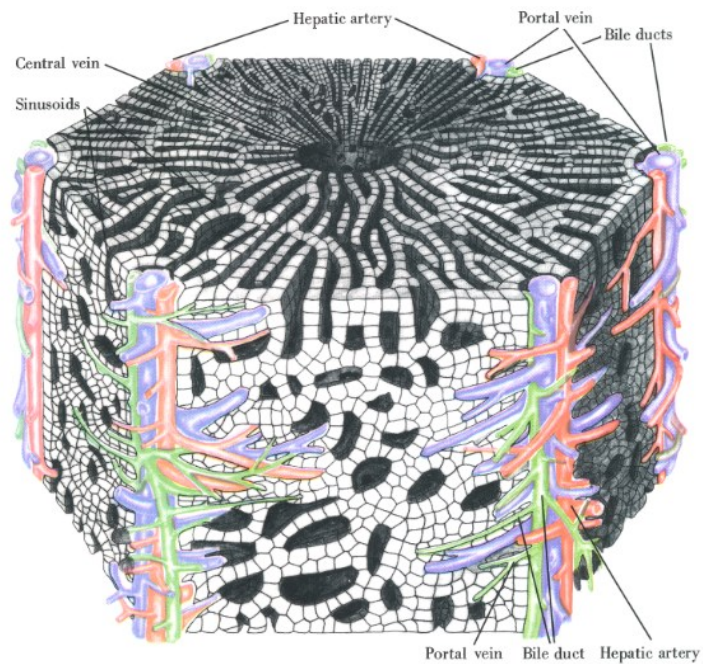
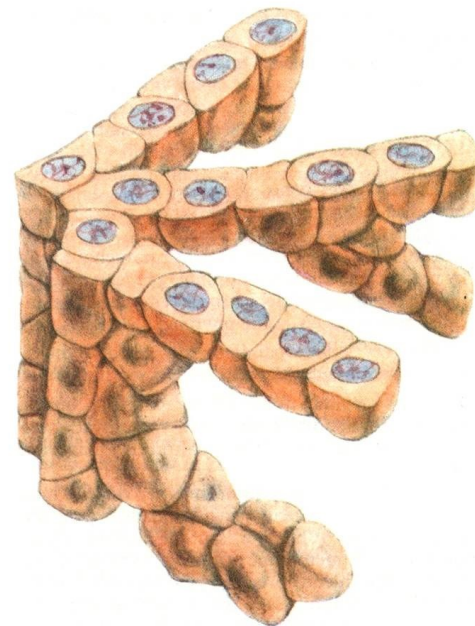

- **Uspořádání jaterních hepatocytů**

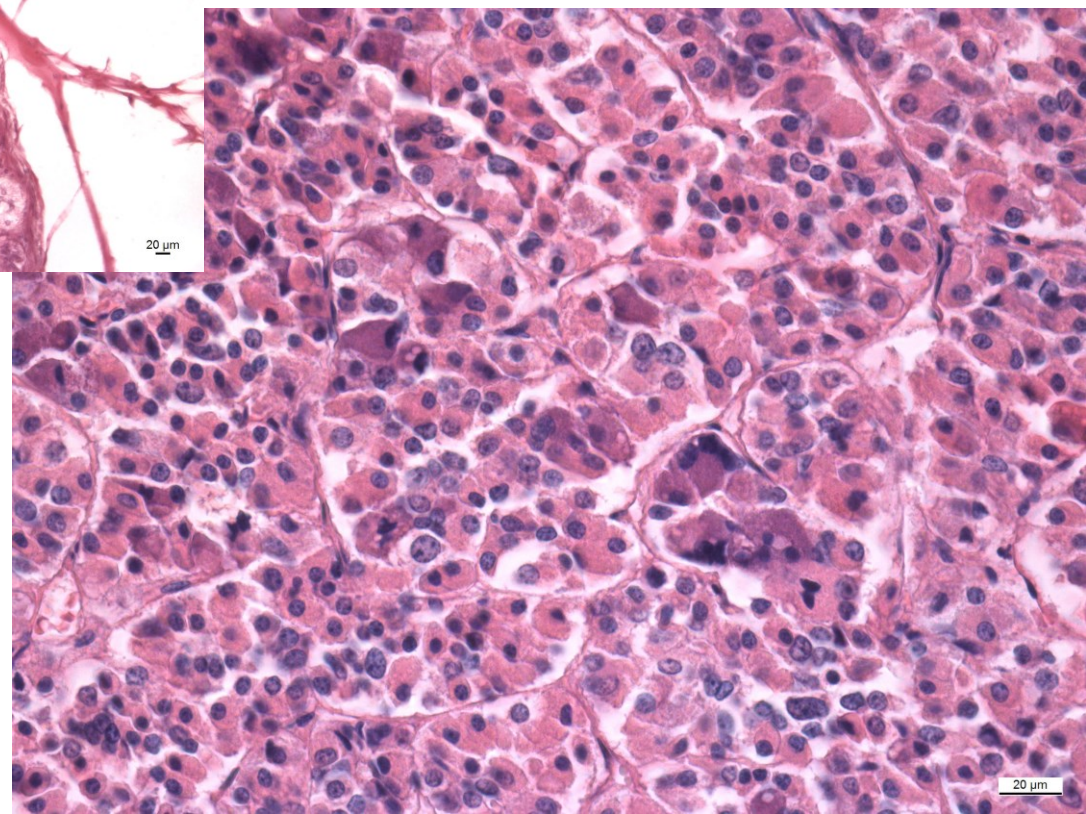
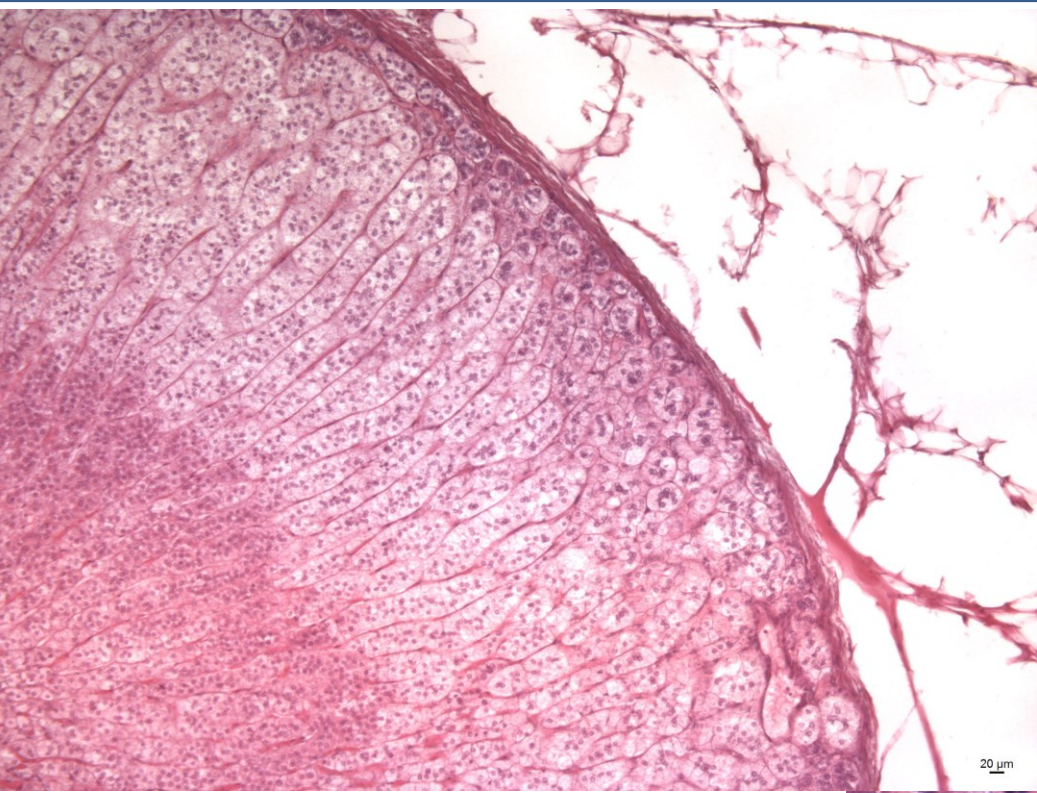


TRABEKULÁRNÍ EPITEL

- Buňky uspořádané do trámců
- Vaskularizace

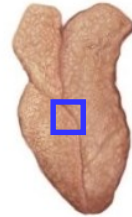
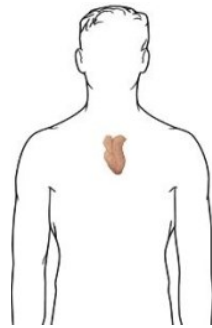
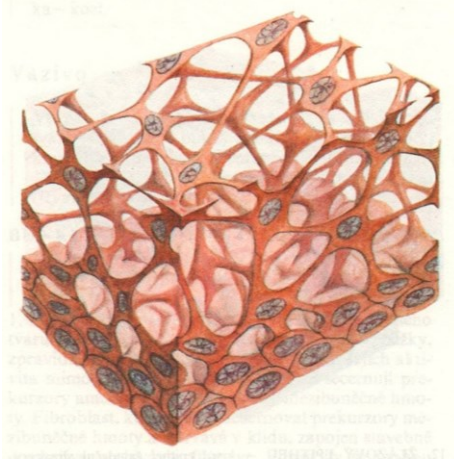


TRABEKULÁRNÍ EPITEL

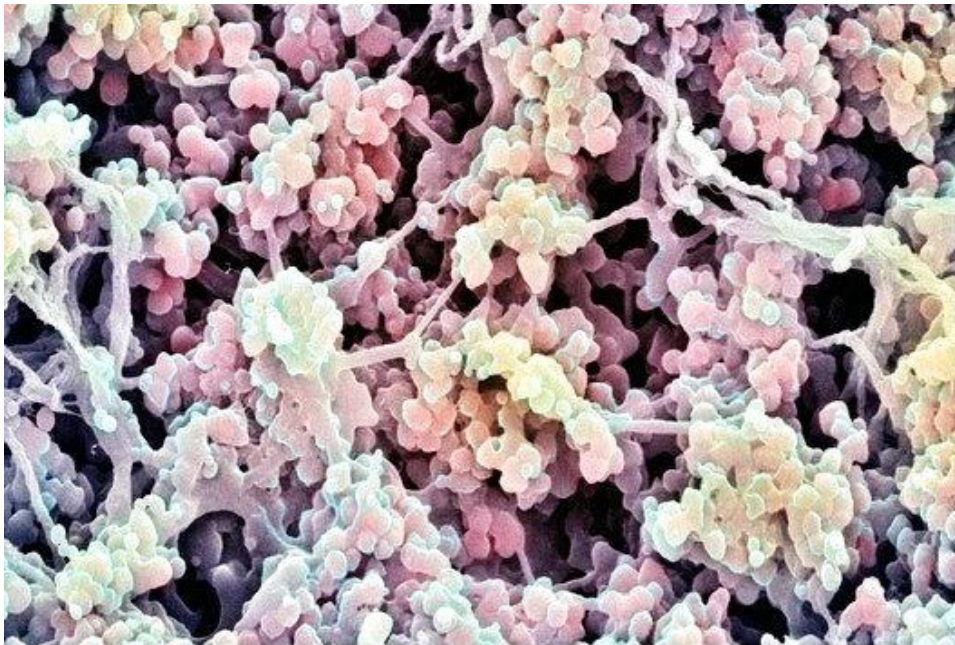
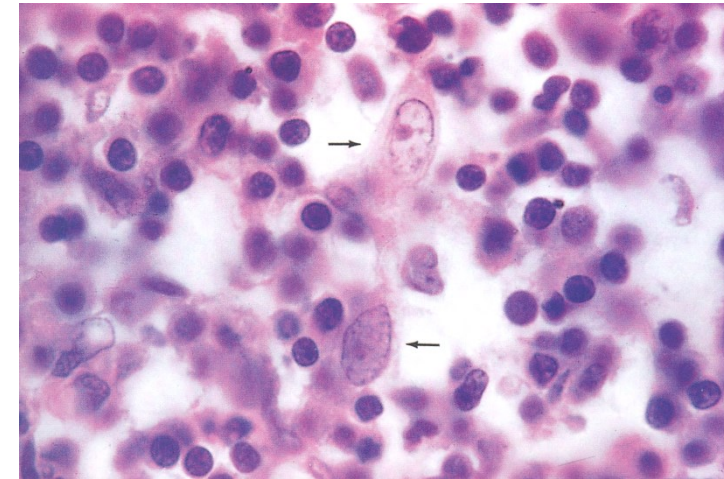
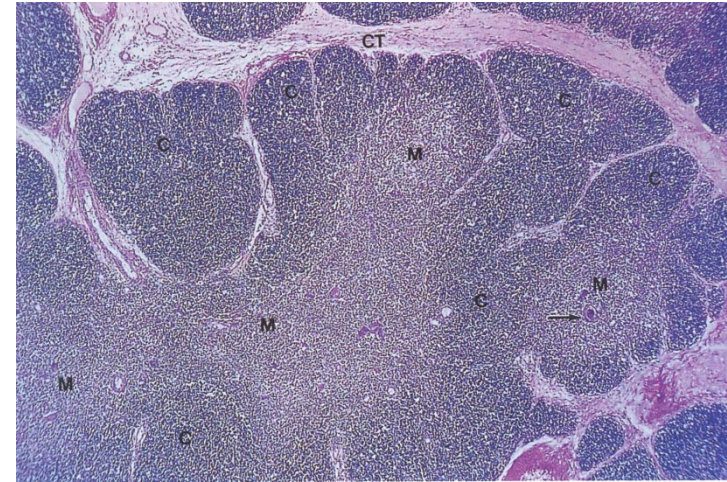


TRABEKULÁRNÍ EPITEL

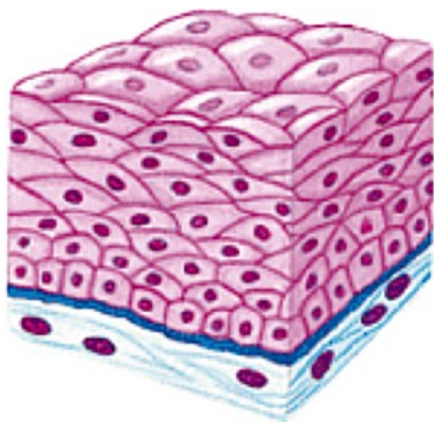
Thymus - cytotretikulum



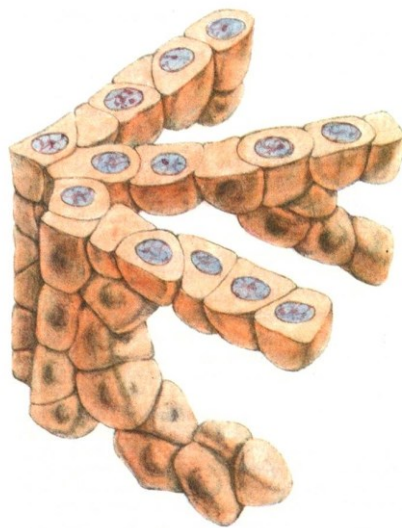Thymus gland



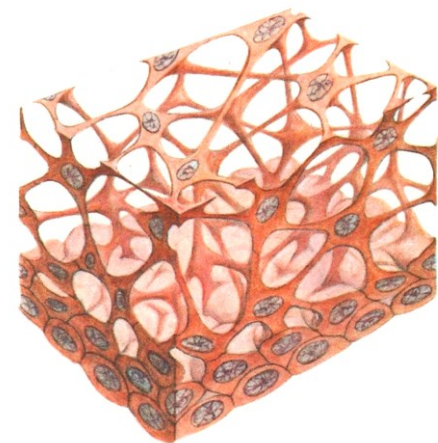
- Cytoskelet
- Adhezivní molekuly a komplexy



Epitel krycí



Epitel
trabekulární



Epitel
retikulární

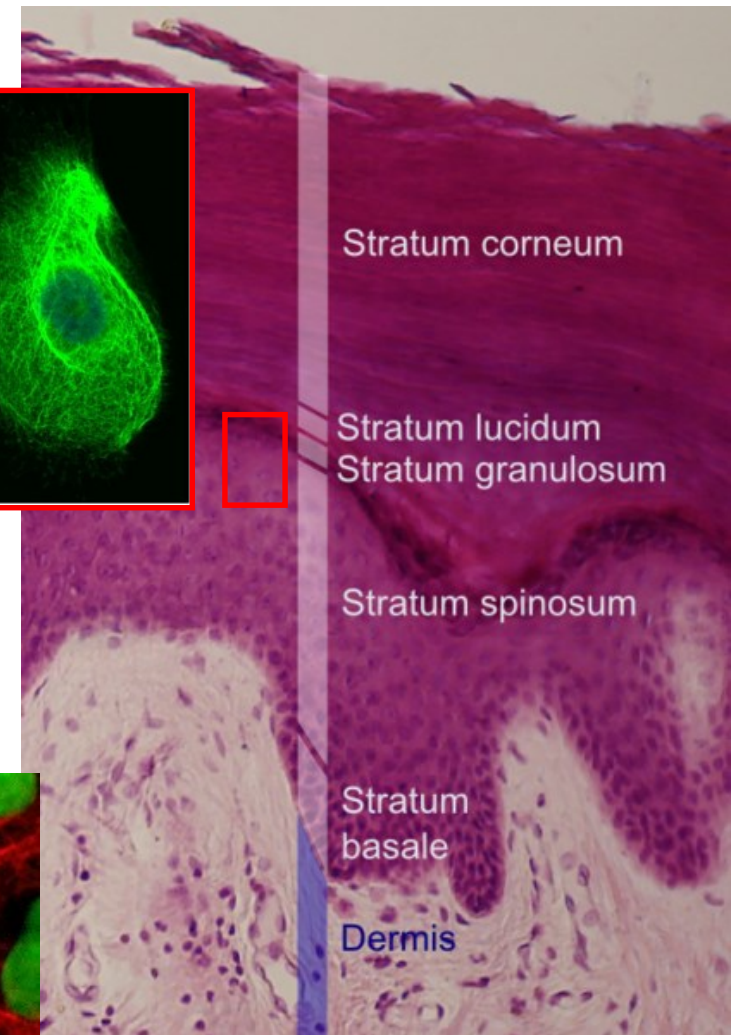
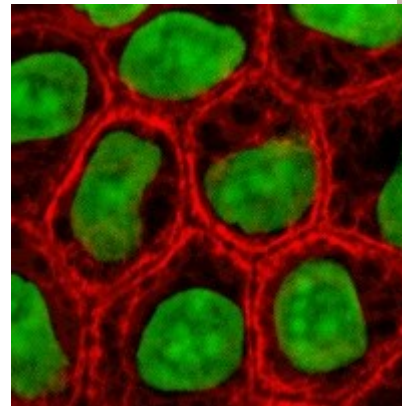
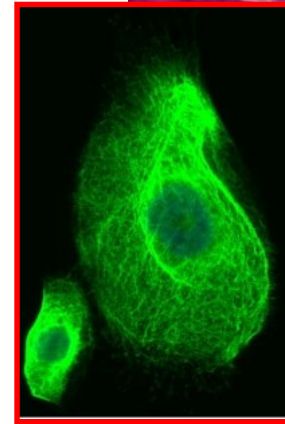
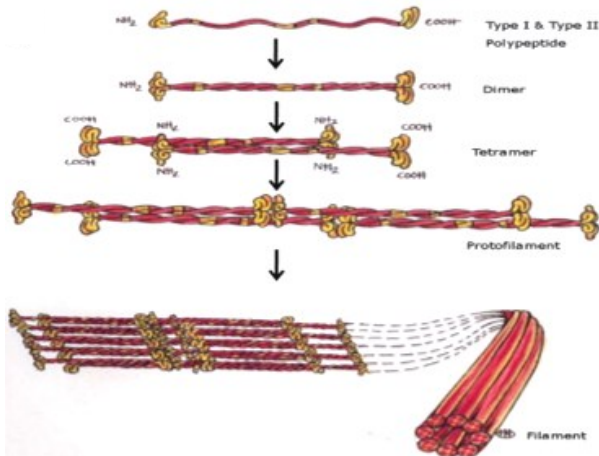
Funkce

- Ochrana tkání
- Transport a resorpce
- Sekrece
- Příjem smyslových podnětů

Příklad: Vrstevnatý dlaždicový epitel

Mechanická odolnost

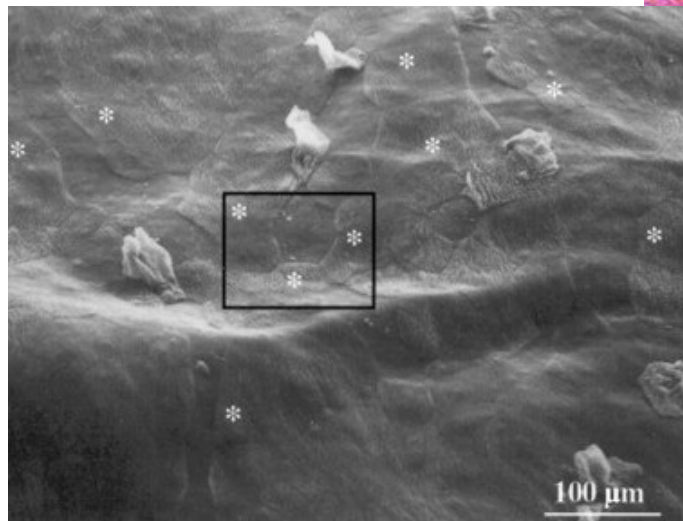
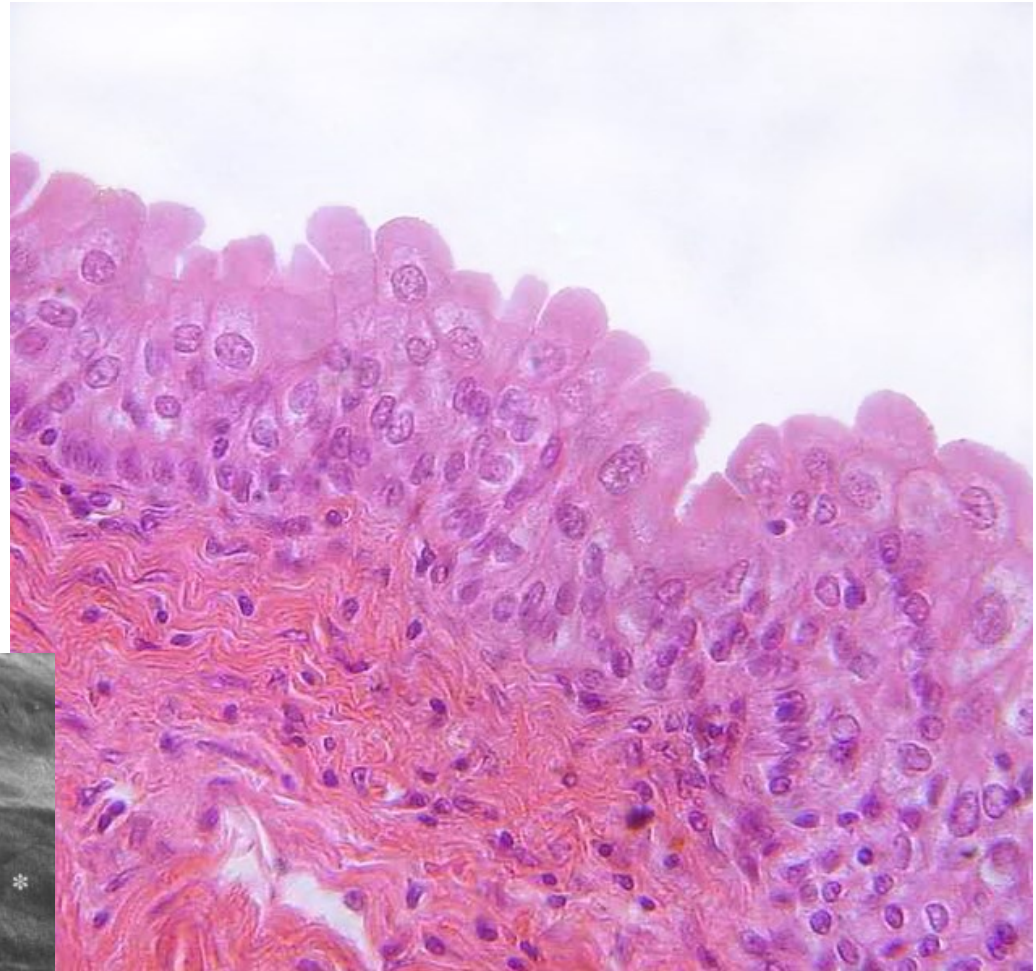
- Konstantní abraze
 - neustálá sebeobnova
- Keratin
 - základní strukturální protein epitelů, polymer
 - cytoskelet – intermediární filimenta
 - 54 genů pro keratiny (2011)
 - specifické pro vlasové folikuly, rohovku, epidermis a její deriváty, ale i v „nekeratinizovaných“ tkáních
 - diagnostika



Příklad: Urotel

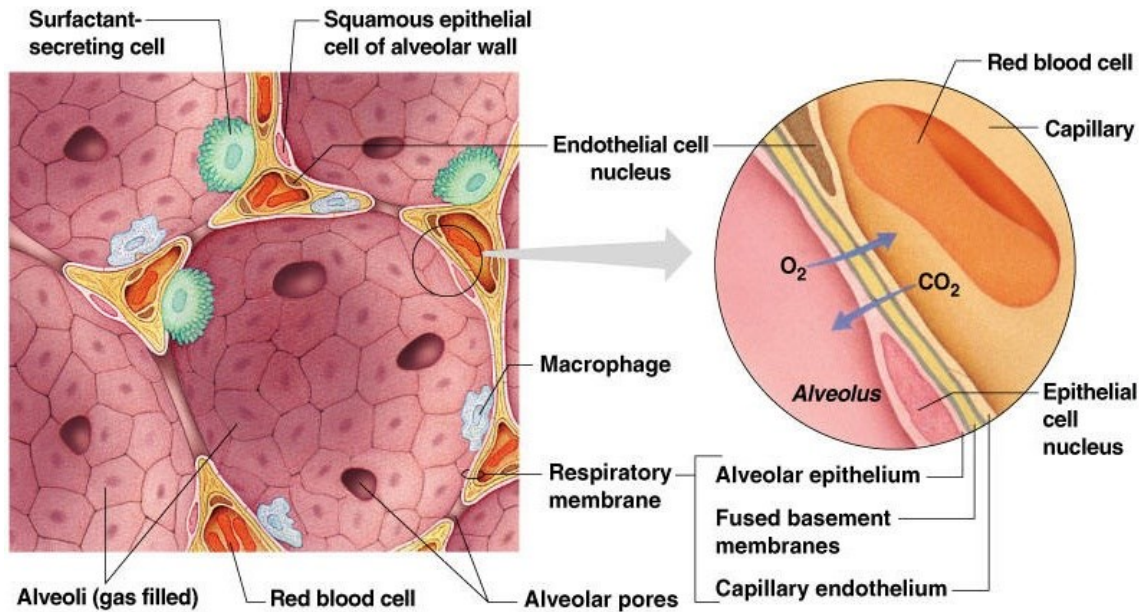
Chemická odolnost

- Buňky vytvářejí osmotickou bariéru
- Apikální membrána
 - Uroplakiny, lipidy
- Těsné spoje
- Subapikální vezikuly

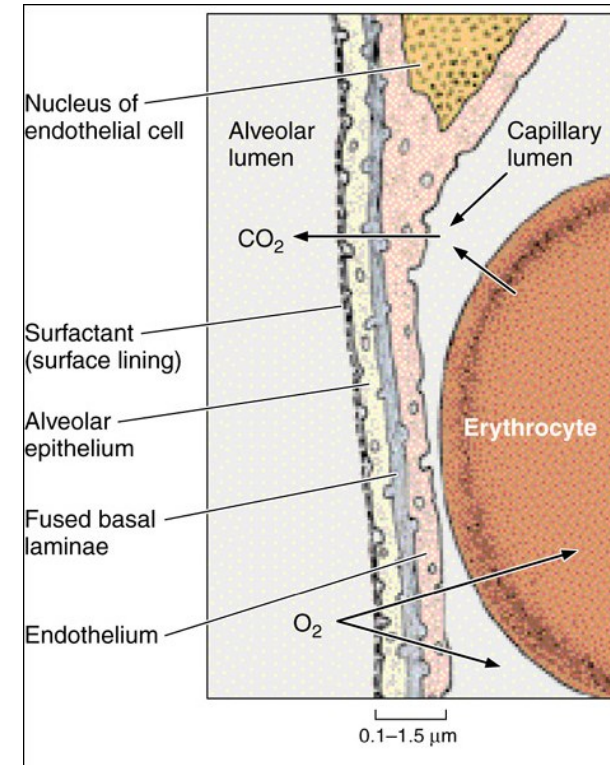


RESPIRACE

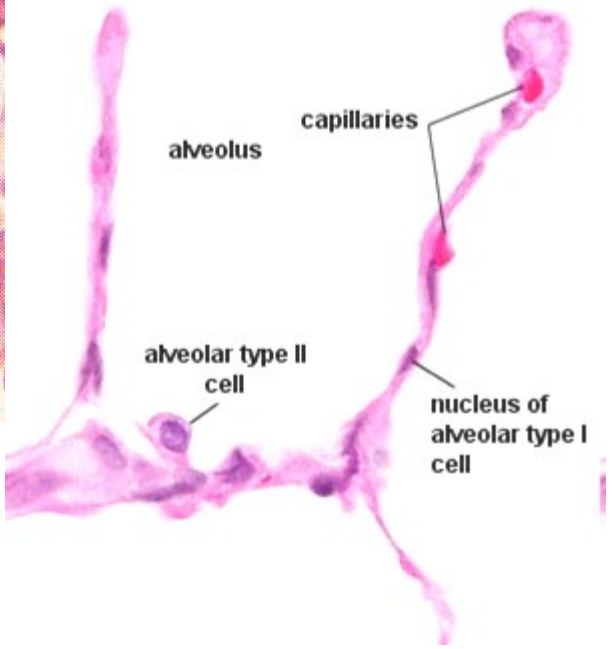
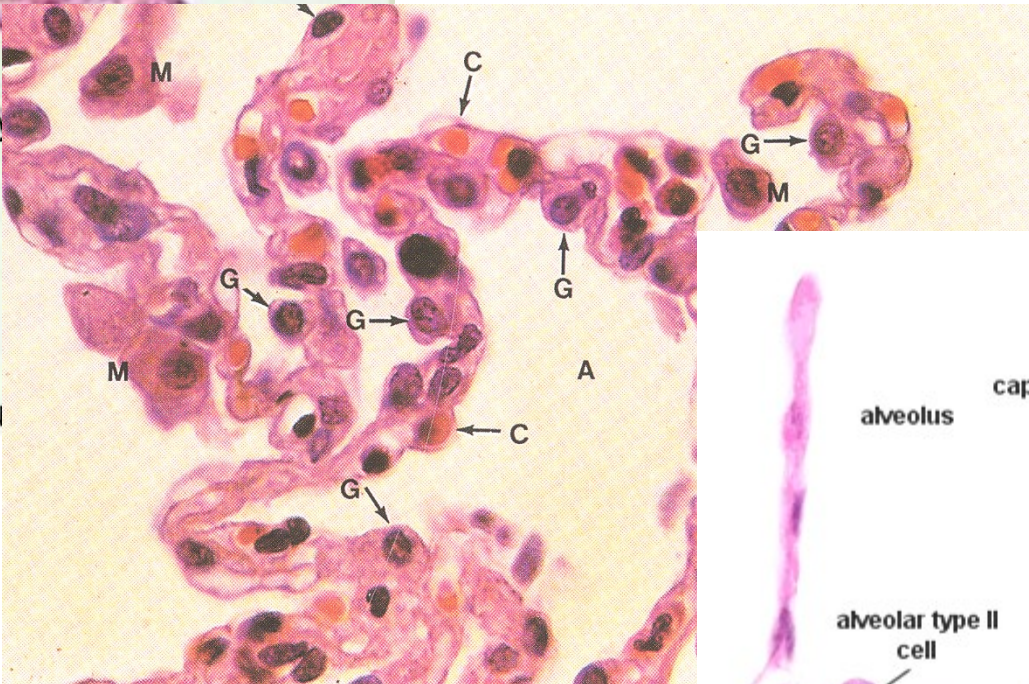
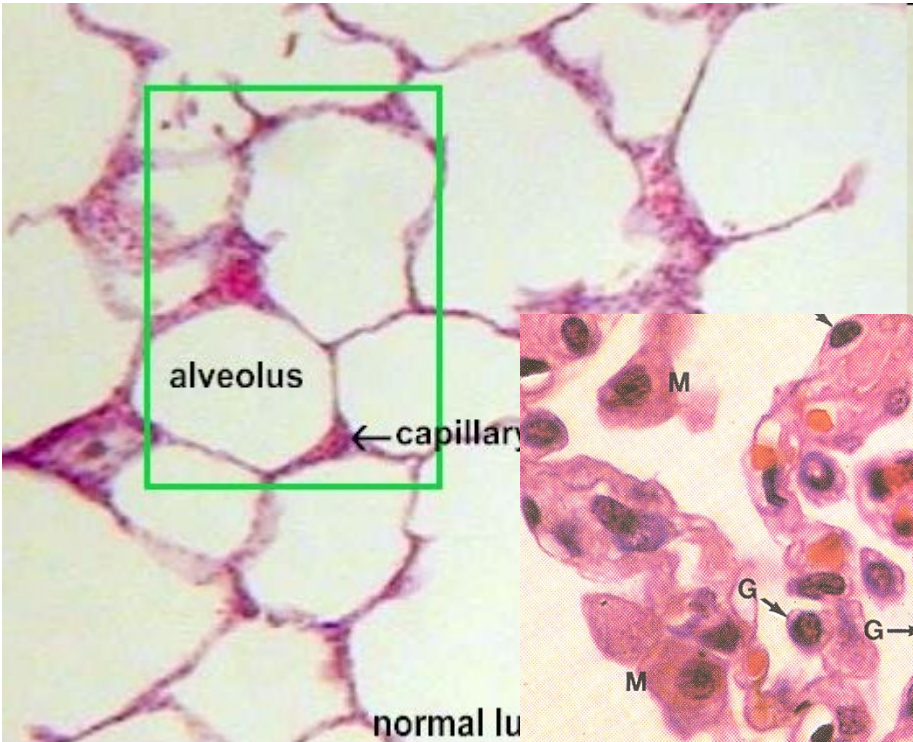
- **Výměna plynů** mezi krví a atmosférickým vzduchem (O_2 , CO_2) – koncentrační gradient
- Bariéra – krev-vzduch
- Surfactant
- Respirační oddíl plic – plicní sklípky respiračních bronchiolů, alveolárních chodbiček a váčků
- Granulární (typ I) a membranózní (typ II) pneumocyty (97%)



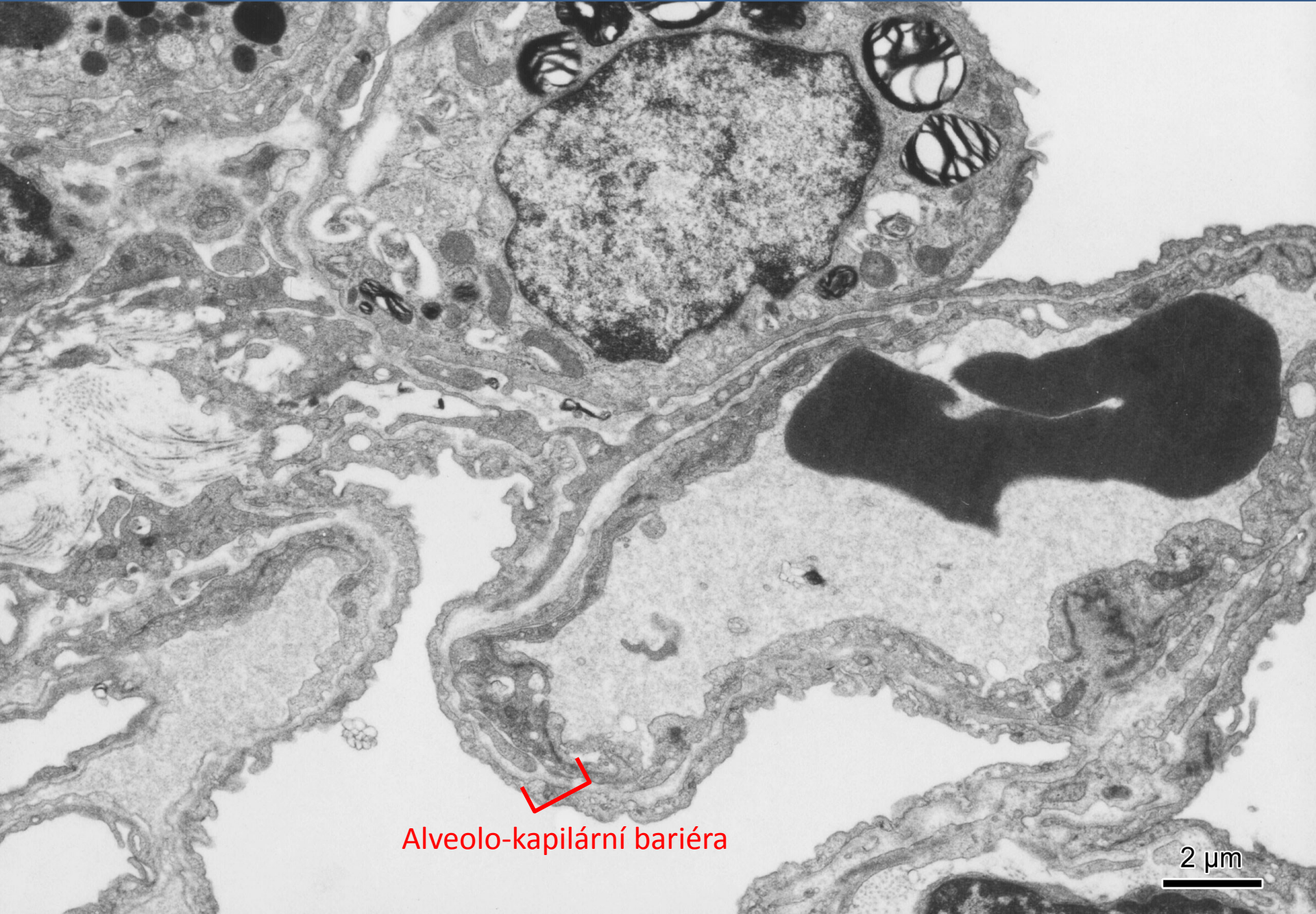
Copyright © 2003 Pearson Education, Inc., publishing as Benjamin Cummings.



ALVEOLÁRNÍ EPITEL



ALVEOLÁRNÍ EPITEL

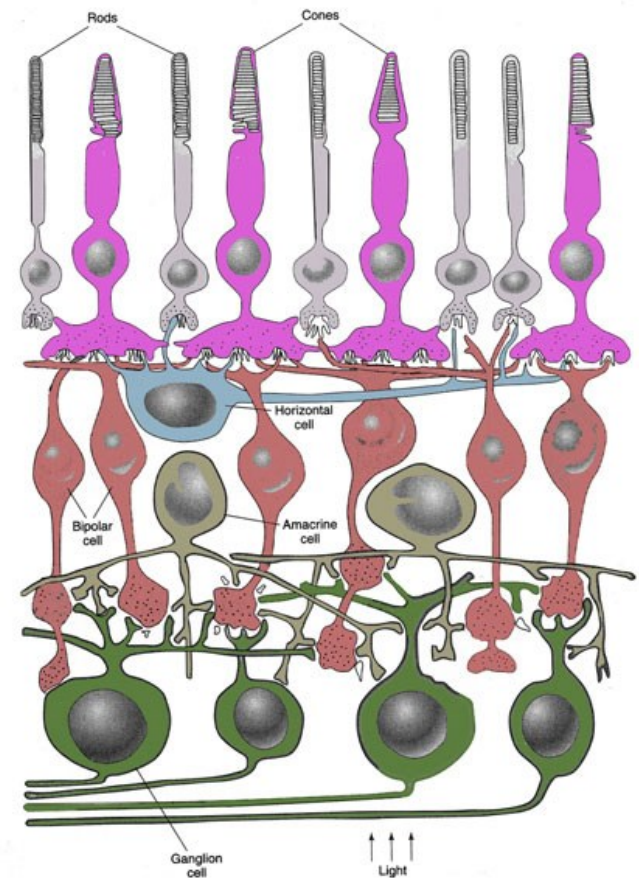
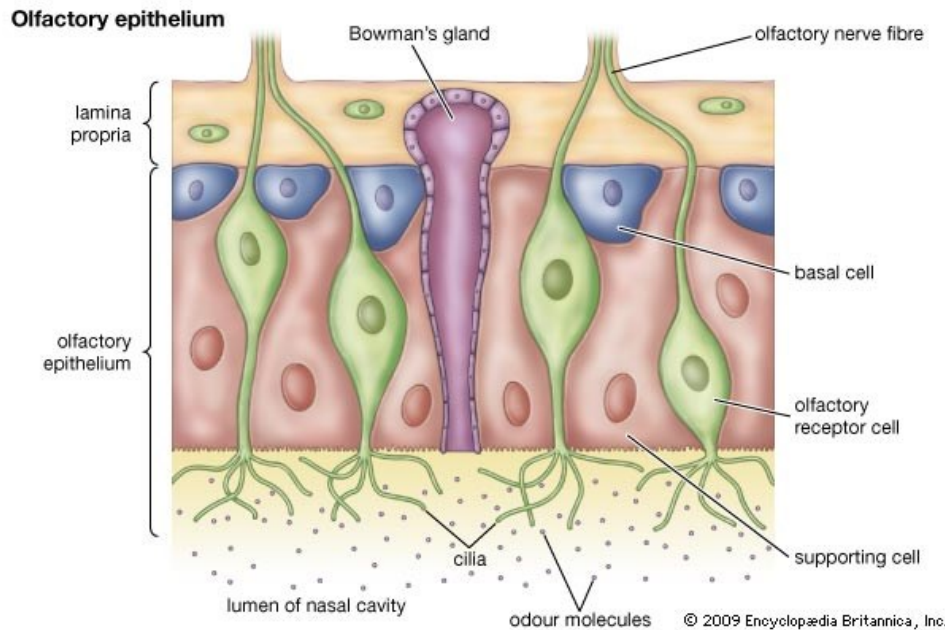


Alveolo-kapilární bariéra

2 μ m

Podpůrné a vlastní smyslové buňky

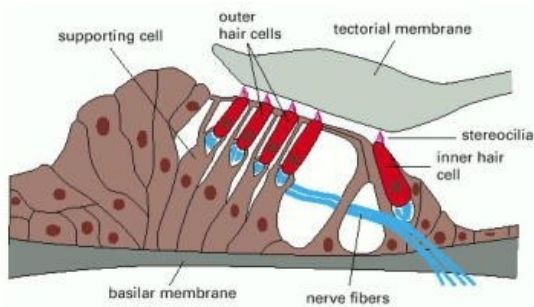
- smyslové buňky konvertují signály z vnějšího prostředí na změnu membránového potenciálu
- **primární smyslové buňky** (neurosmyslové)
 - modifikované unipolární neurony
 - generují přímo nervový vzruch
 - čichový epitel, retina



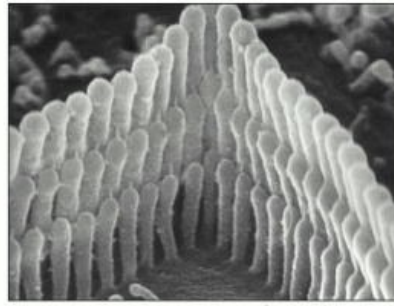
SMYSLOVÝ EPITEL A SMYSLOVÉ VNÍMÁNÍ

- sekundární smyslové buňky

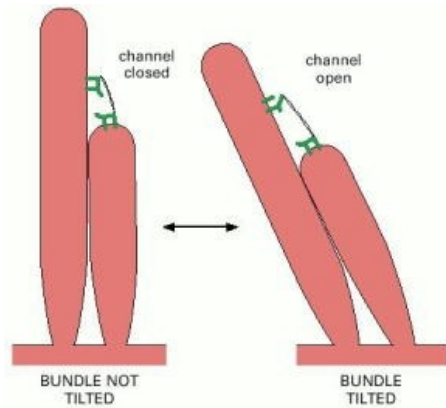
- pouze recepční úsek
- v kontaktu s terminálními zakončeními dendritů, které generují nervový vzruch
- vláskové buňky vnitřního ucha, chuťové pohárky



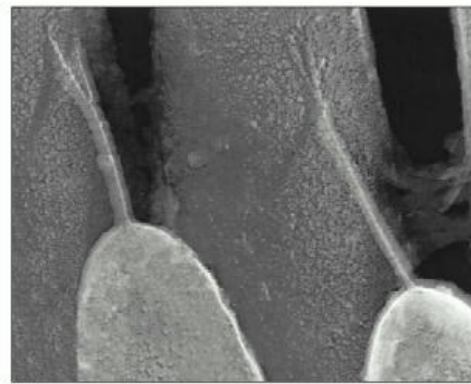
(A)



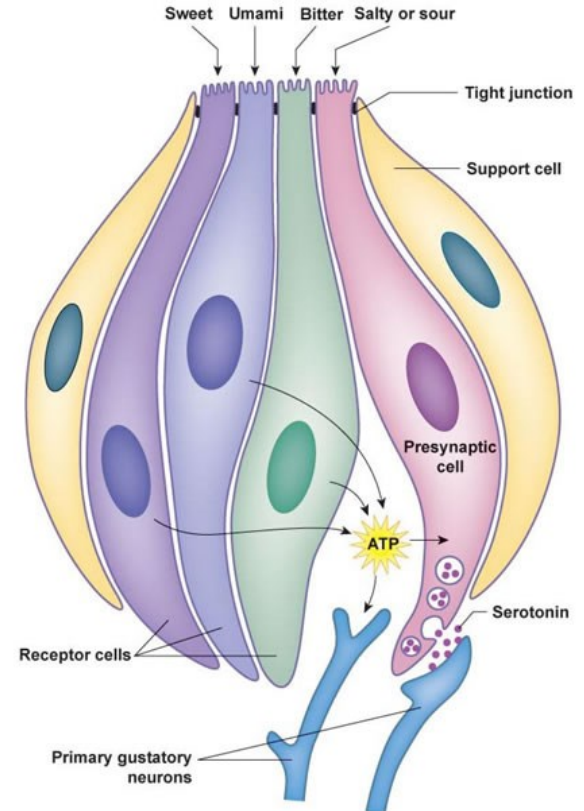
(B)



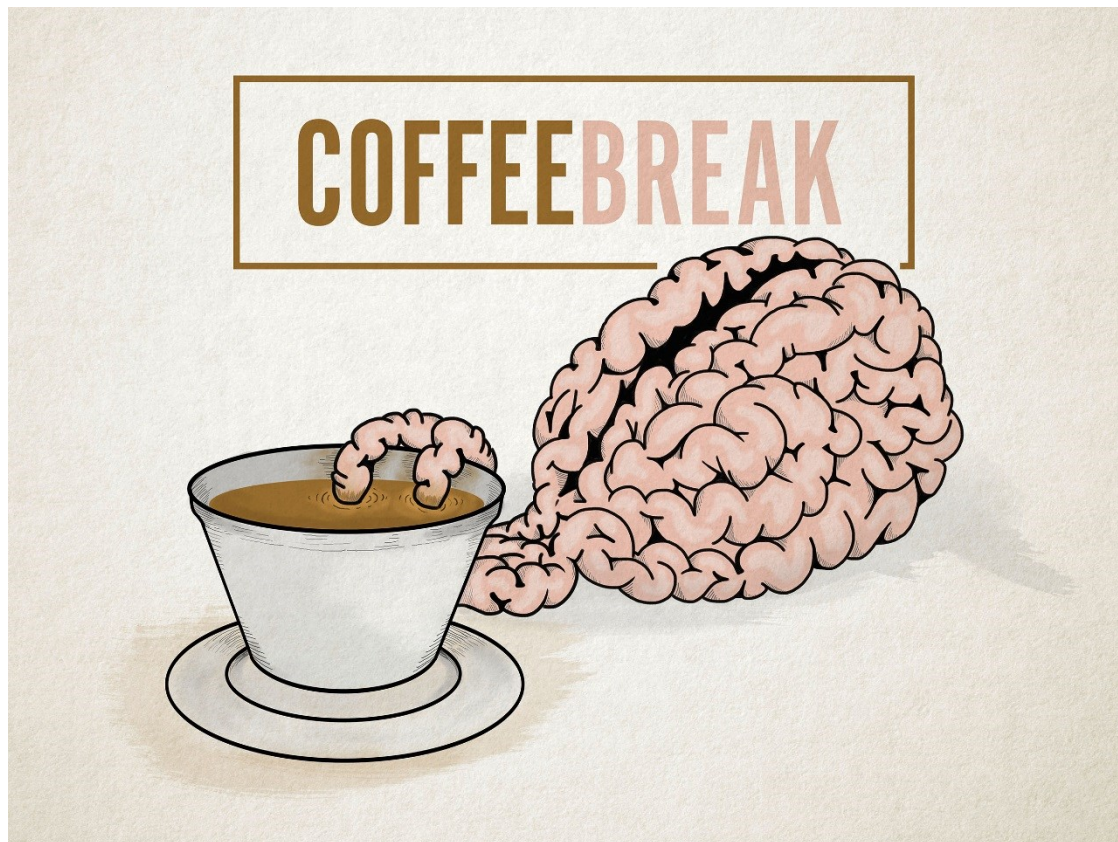
(A)



(B)



PŘESTÁVKA



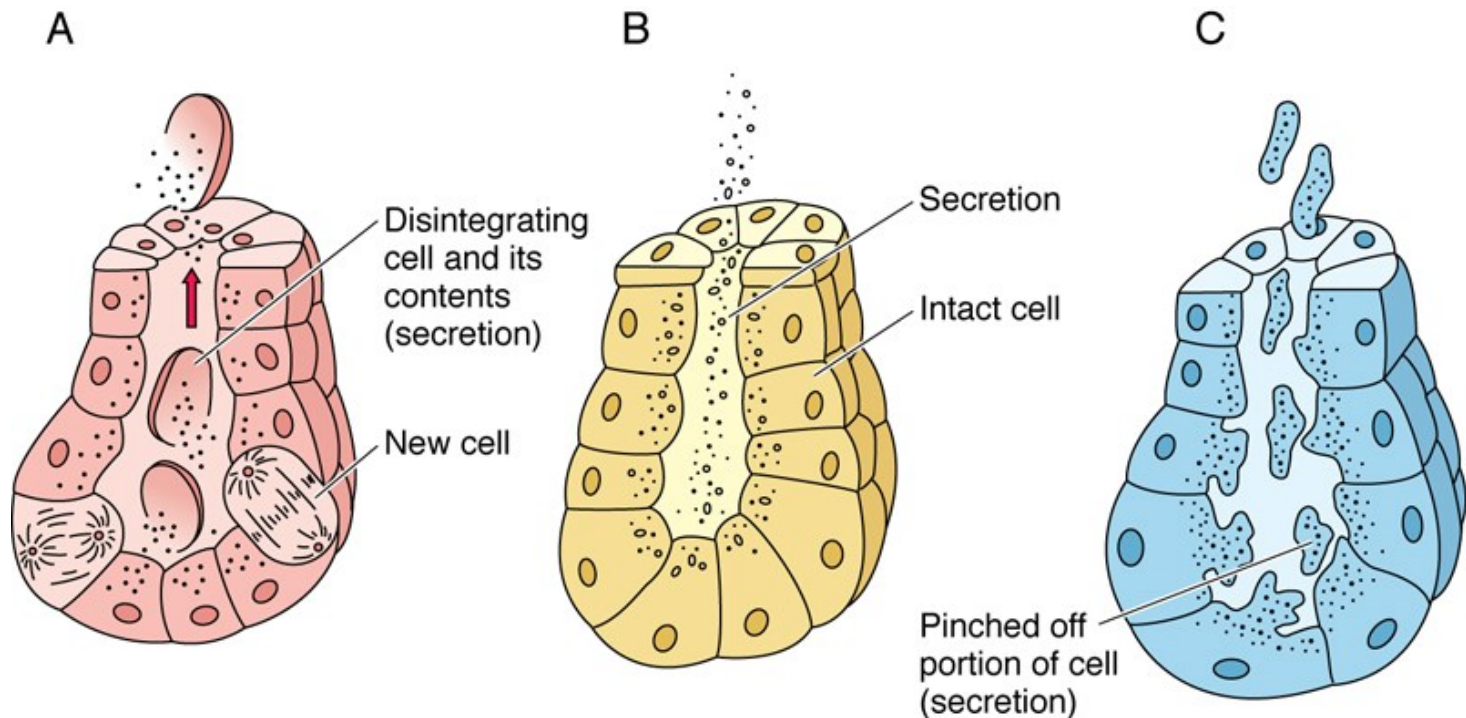
Jednobuněčné žlázy

- Pohárkové buňky
- Enteroendokrinní buňky

Mnohobuněčné žlázy

- Endoepitelové
- Exoepitelové

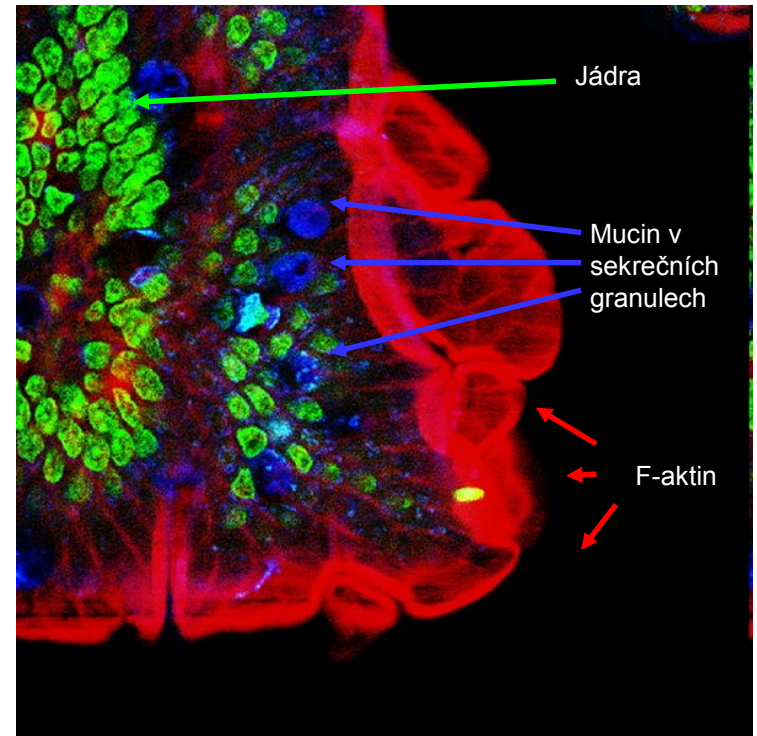
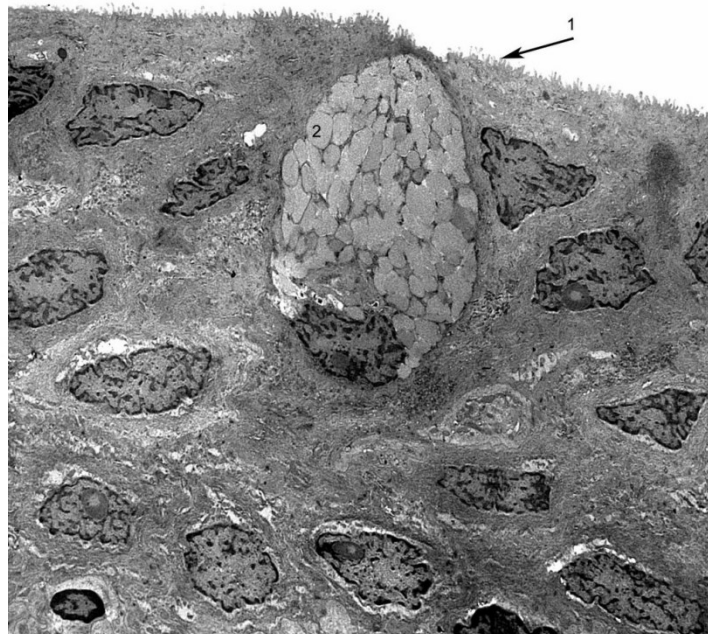
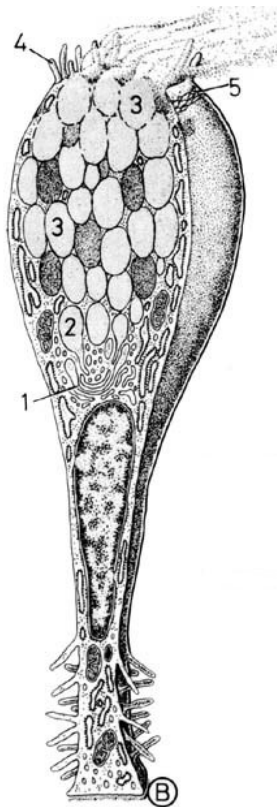
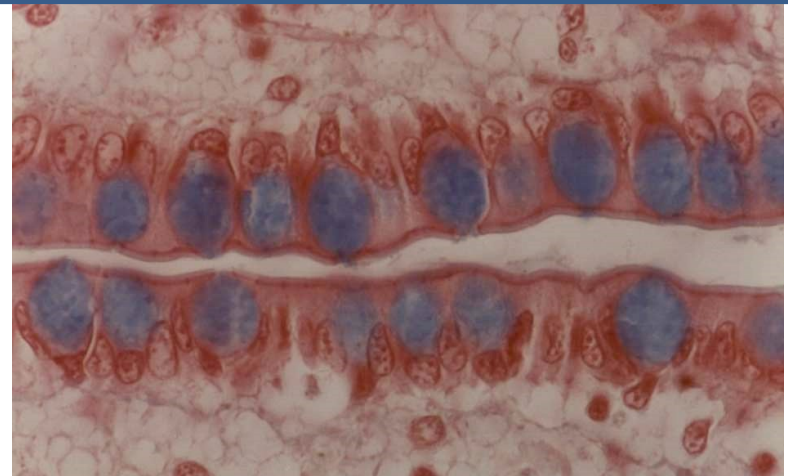
Charakter sekrece



Holokrinní × Merokrinní × Apokrinní

■ Pohárkové buňky

- Cylindrické žlázové epiteliální buňky
- Apikální povrch - apokrinní/merokrinní sekrece mucinu
- Bazální část – RER, GA, jádro, mitochondrie
- Mucinogenní zrna – barvení mucinokarmínem

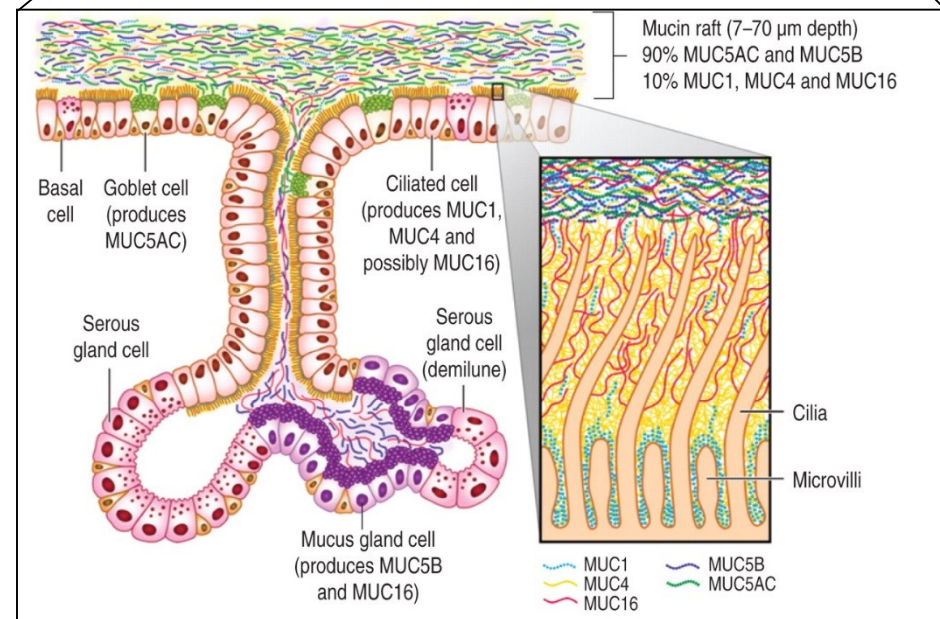
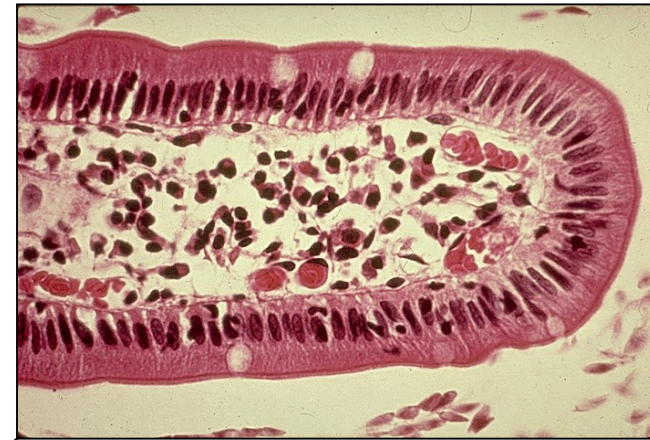
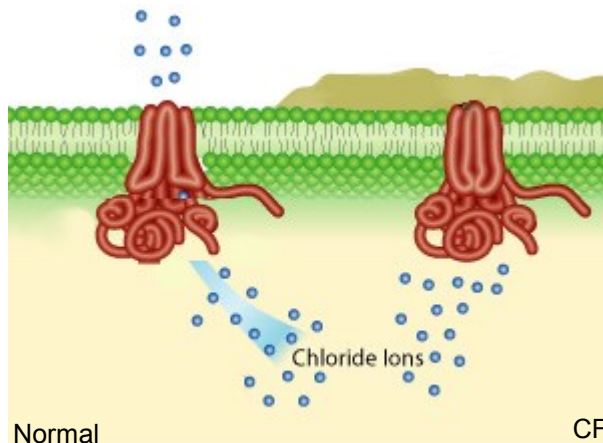


■ Pohárkové buňky

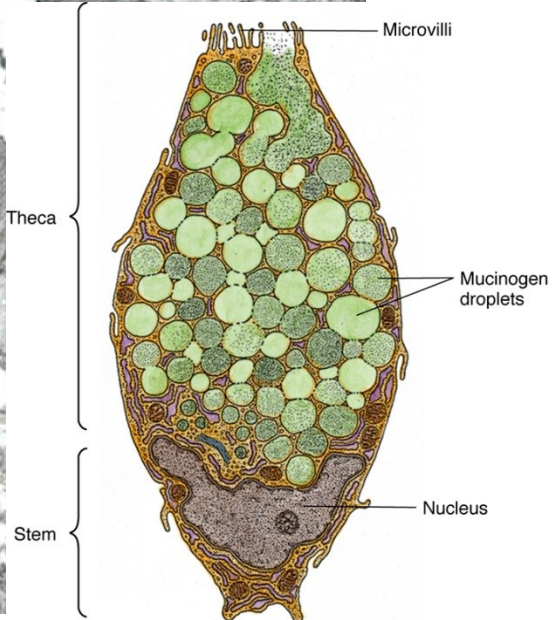
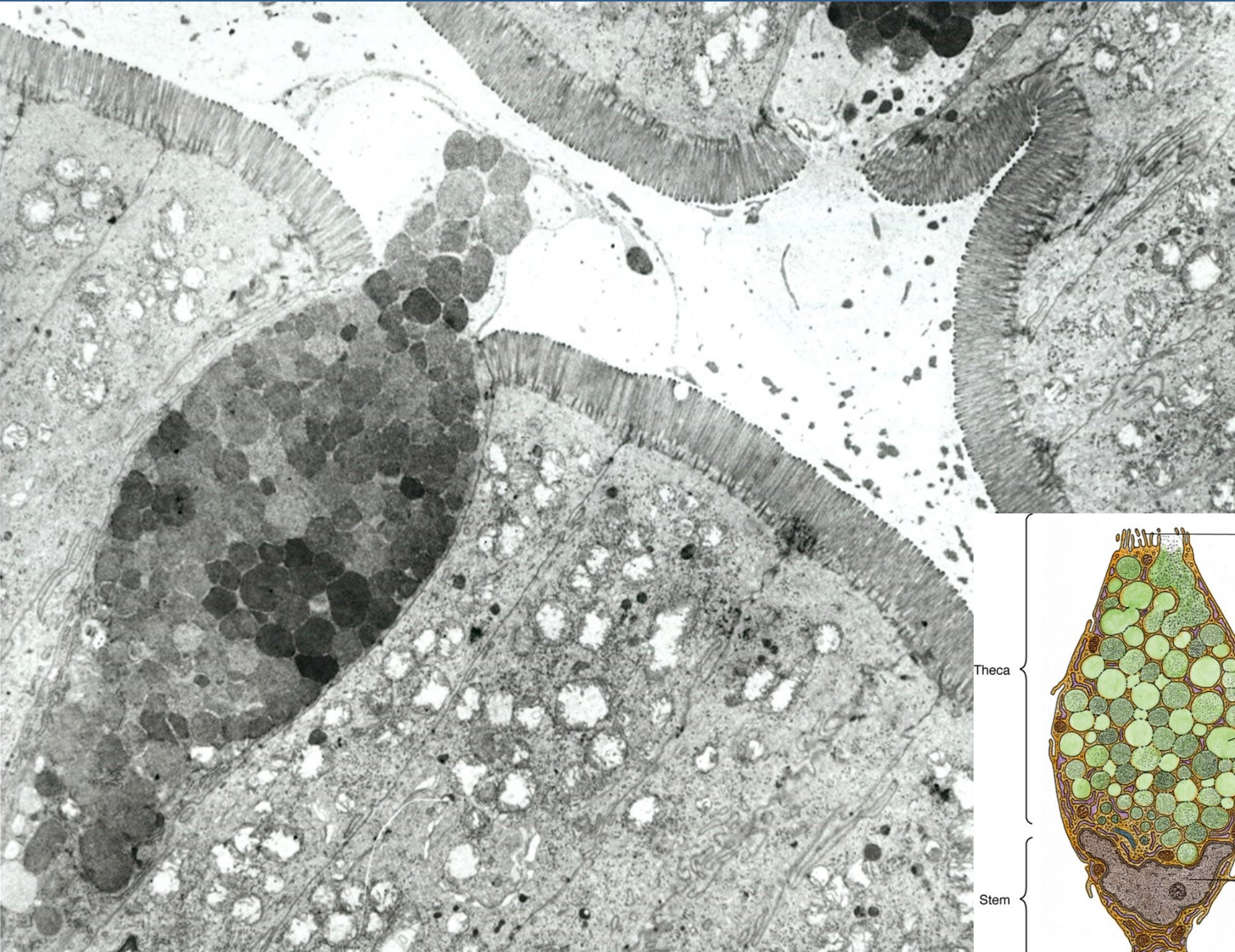
- Zejména respirační a GI trakt
- Produkují hlen (mucus) = viskózní tekutina složená z elektrolytů a vysoce glykosylovaných proteinů (muciny)
- Chrání proti mechanickému i chemickému poškození
- Zachycení a eliminace pevných částic
- Sekrece konstitutivní nebo po stimulaci (kouř, prach, bakterie)
- Mukus po sekreci expanduje 500× během 20ms

• Klinické korelace:

- změny ve složení nebo množství hlenu
- chronická bronchitida / cystická fibróza



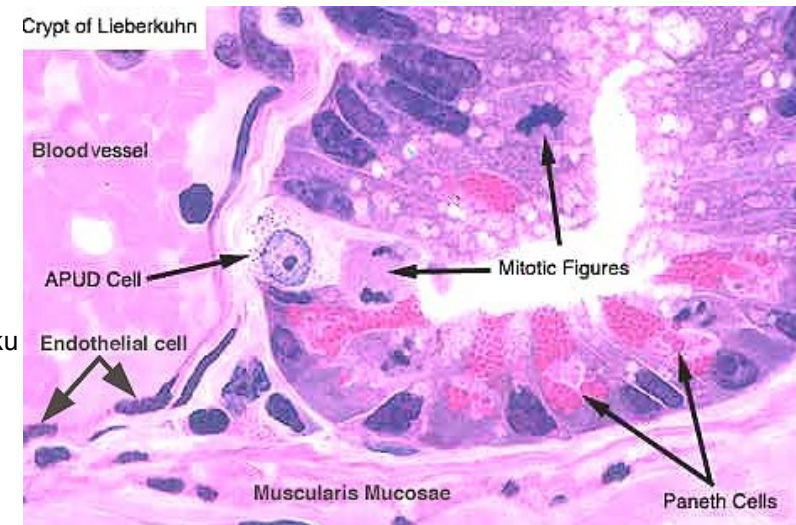
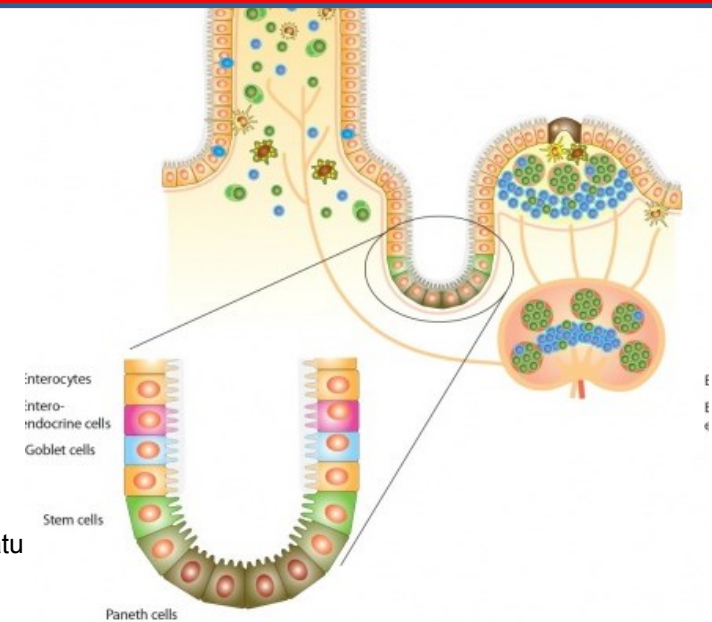
SEKRECE – JEDNOBUNĚČNÉ ŽLÁZY



■ Enteroendokrinní buňky

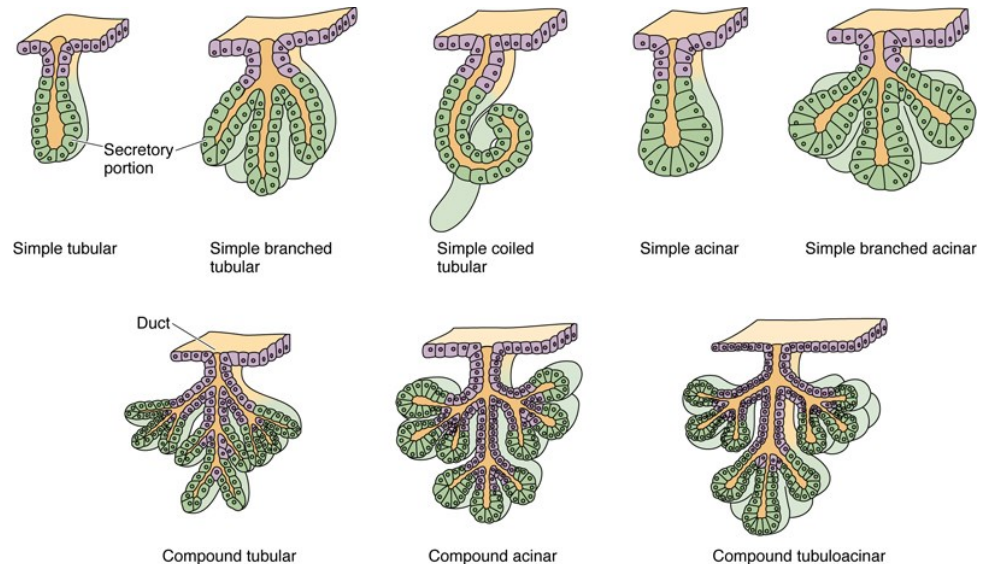
- Specializované buňky GIT
- Argentafinní, enterochromafinní buňky
- APUD = Amine Precursor Uptake Decarboxylase
- Hormony
- Řada typů:

Typ	Hormon	Lokalizace/funkce
D buňky	Somatostatin	- Žaludek, střevo, jaterní a pankreatické vývody - jako D buňky Langerhansových ostrůvků v pankreatu
EC buňky	Serotonin	- Žaludek, střevo, žlučník - Peristaltika
ECL buňky	Histamin	- Žaludek - Sekrece HCl
G buňky	Gastrin	- Pars pylorica, duodenum - Sekrece HCl, pepsinu
I buňky	Cholecystokinin	- Tenké střevo - Pankreatická šťáva, motilita žlučníku
K buňky	GIP (enterogastrin)	- Zejména duodenum - motilita žaludku, sekrece inzulinu
L (EG) buňky	Enteroglukagon	- Žaludek, střevo - tlumí sekreci pankreatických enzymů a peristaltiku
S buňky	Sekretin	- Tenké střevo, dvanáctník - Tlumí sekreci HCl



SEKRECE – MNOHOBUNĚČNÉ ŽLÁZY

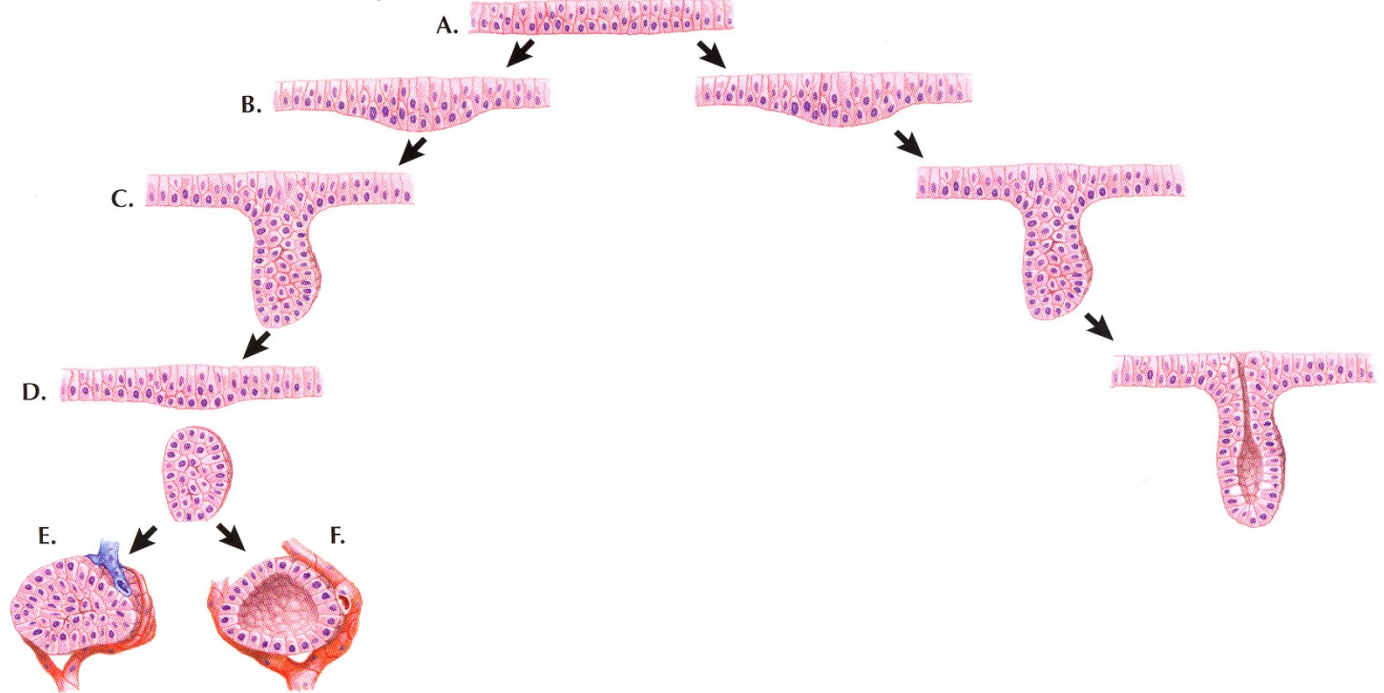
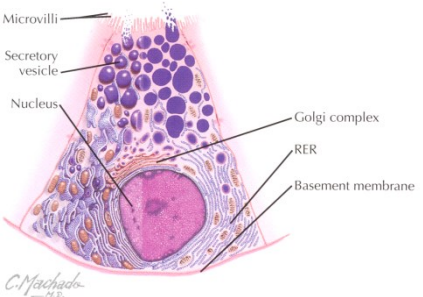
- **Endoepitelové** (neopouštějí epitel, např. endoepitelové žlázy uretry, konjunktiva)
- **Exoepitelové** (epitelové pupeny v okolním vazivu)
 - Podle tvaru sekreční komponenty
 - Alveolární (acinózní)
 - Tubulózní
 - Tuboalveolární (tubuloacinózní)
 - Podle větvení
 - Jednoduché
 - Větvené
 - Složené
 - Podle charakter sekrece
 - Mucinózní
 - Serózní
 - Složené



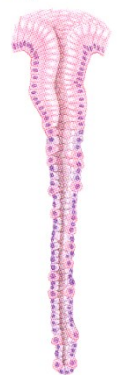VÝVOJ MNOHOBUNĚČNÝCH ŽLÁZ – ENDO- A EXOKRINNÍ ŽLÁZY

Endocrine glands

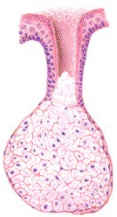
Exocrine glands



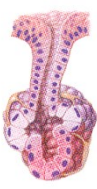Simple tubular



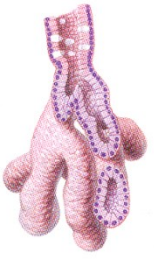
Simple acinar



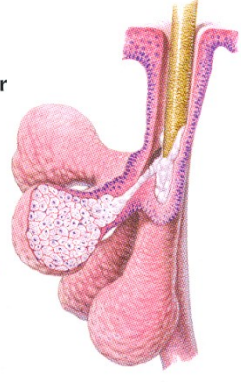
Simple tubuloacinar



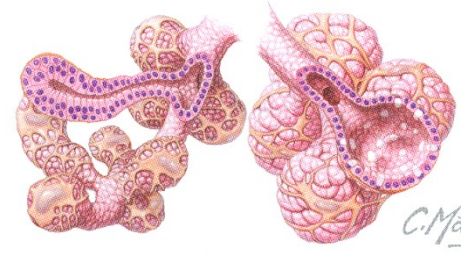
Compound tubular



Compound acinar

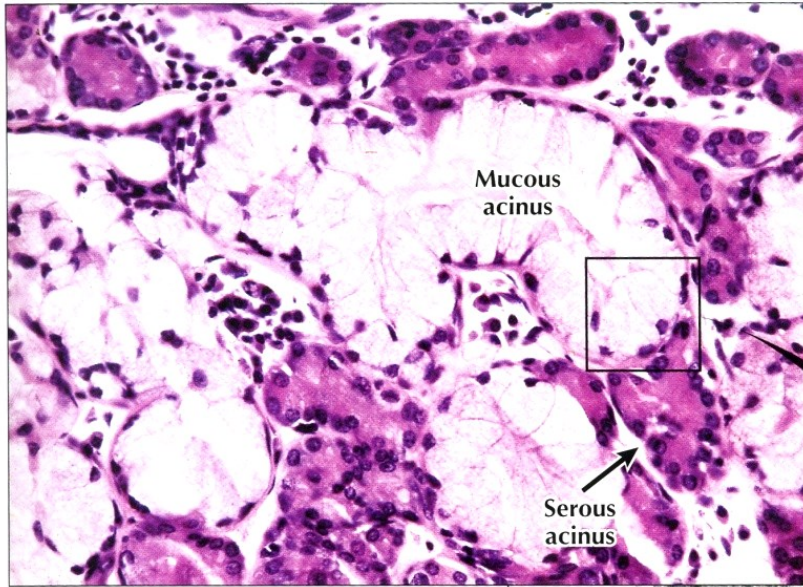


Compound tubuloacinar



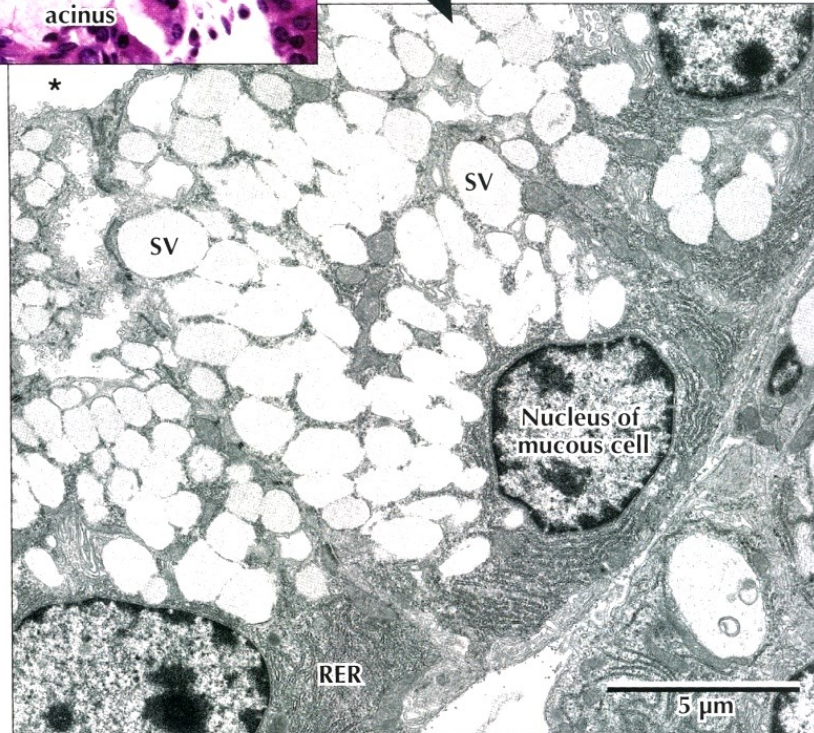
C. Machado M.D.

SEKRECE – MUCINÓZNÍ ŽLÁZY

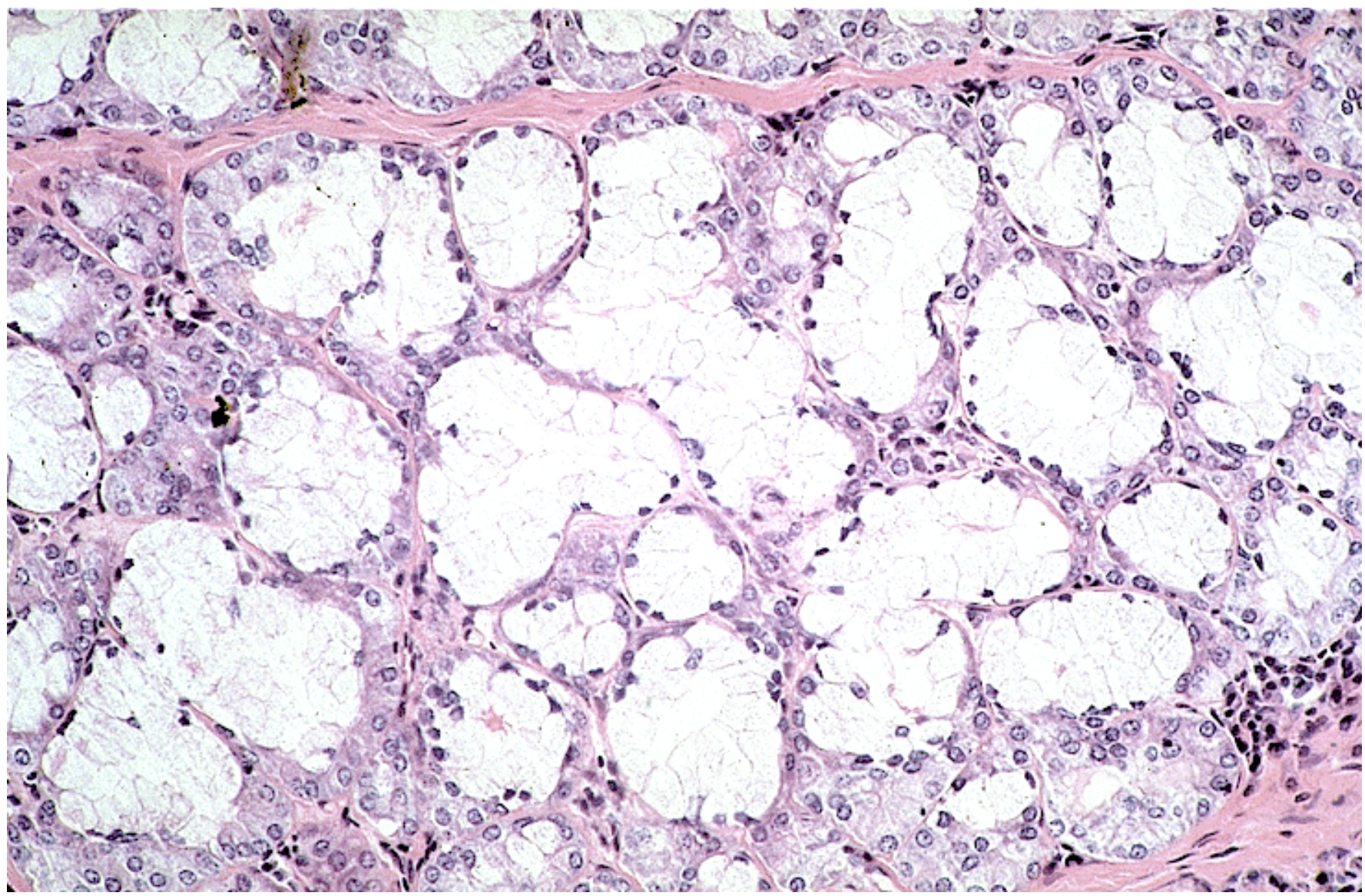


◀ **LM of part of a mixed seromucous gland in the trachea.** Several mucous acini with pale-stained mucous cells are seen. The basal nuclei are flat, and cells appear washed out because mucous droplets dissolved during specimen preparation. Darker stained serous cells in adjacent acini have more rounded basal nuclei. Serous cells are smaller than mucous cells. The square outlines the area of interest seen in the EM below. 295 \times . H&E.

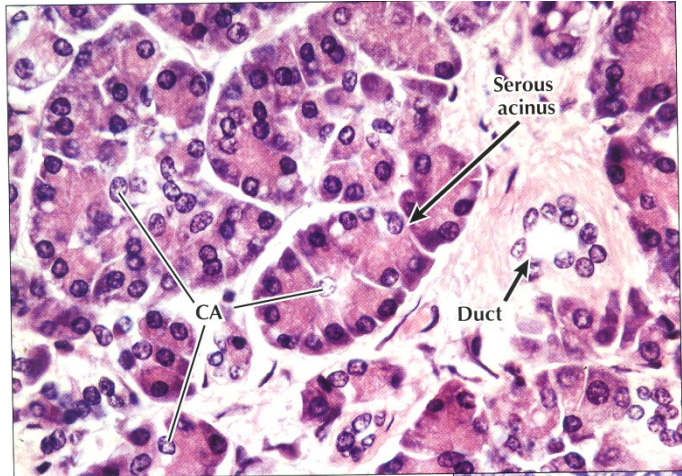
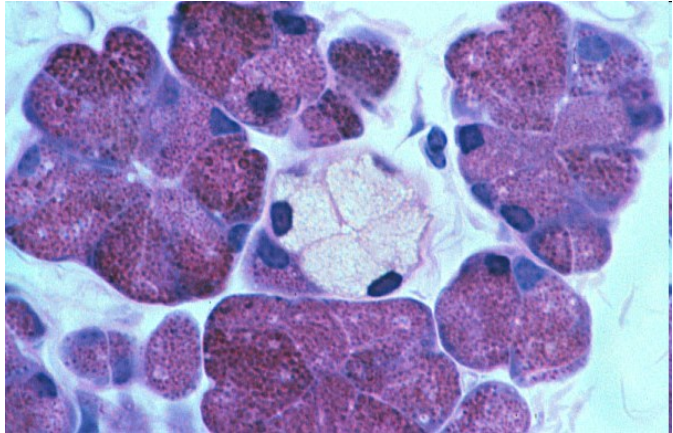
▶ **EM of part of a mucous acinus in a mixed salivary gland.** Parts of three mucous cells line the acinus lumen (*). Euchromatic basal nuclei have prominent nucleoli. Basal cytoplasm contains many profiles of rough endoplasmic reticulum (RER). Many large, electron-lucent secretory vesicles (SV) dominating the remaining cytoplasm are discharged by exocytosis into the acinus lumen. 5400 \times .



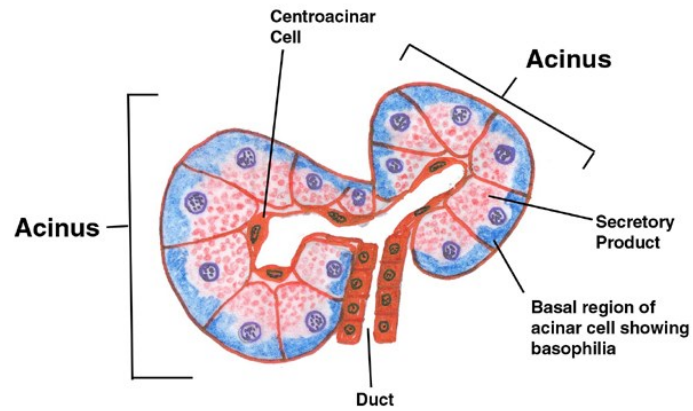
SEKRECE – MUCINÓZNÍ ŽLÁZY



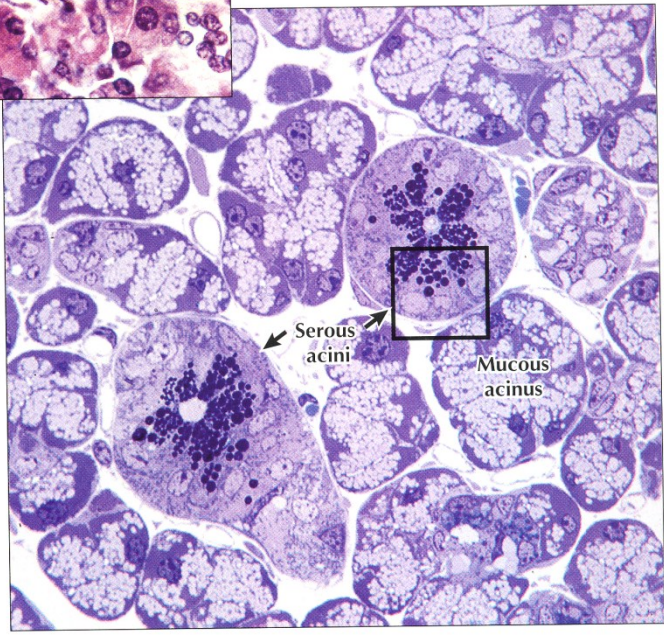
SEKRECE – SERÓZNÍ ŽLÁZY



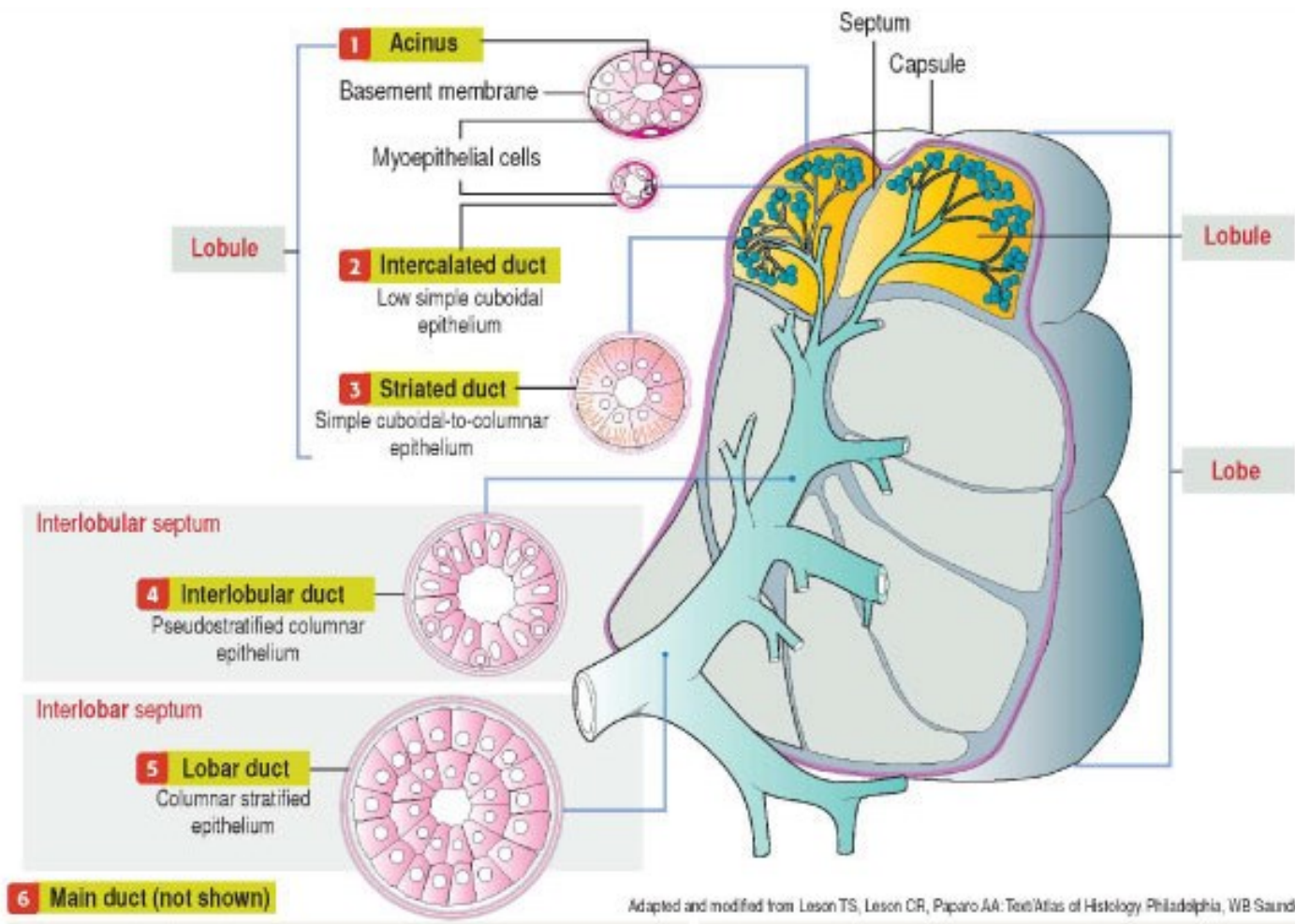
◀ **LM of part of the exocrine pancreas.** The exocrine part of the gland consists of closely packed spherical or pear-shaped serous acini. Several columnar to pyramidal acinar cells, with round basal nuclei, face a small central lumen in each **serous acinus**. Basal cytoplasm is basophilic; apical cytoplasm is more eosinophilic. Small clear centroacinar cells (**CA**) in acini centers help distinguish this purely serous gland from others, such as the parotid salivary gland. A small **duct**, in the connective tissue stroma, conveys secretions from acini to larger pancreatic ducts. 385x. H&E.



▶ **LM of part of a mixed salivary gland.** Several pale **mucous acini** surround two round **serous acini**. Serous cells have conspicuous, dark-stained secretory vesicles; mucous cells look vacuolated and washed out. EM in 2.15 shows the area in the square in detail. 600x. Toluidine blue, plastic section.



SEKRECE – SERÓZNÍ ŽLÁZY A HIERARCHIE VÝVODŮ



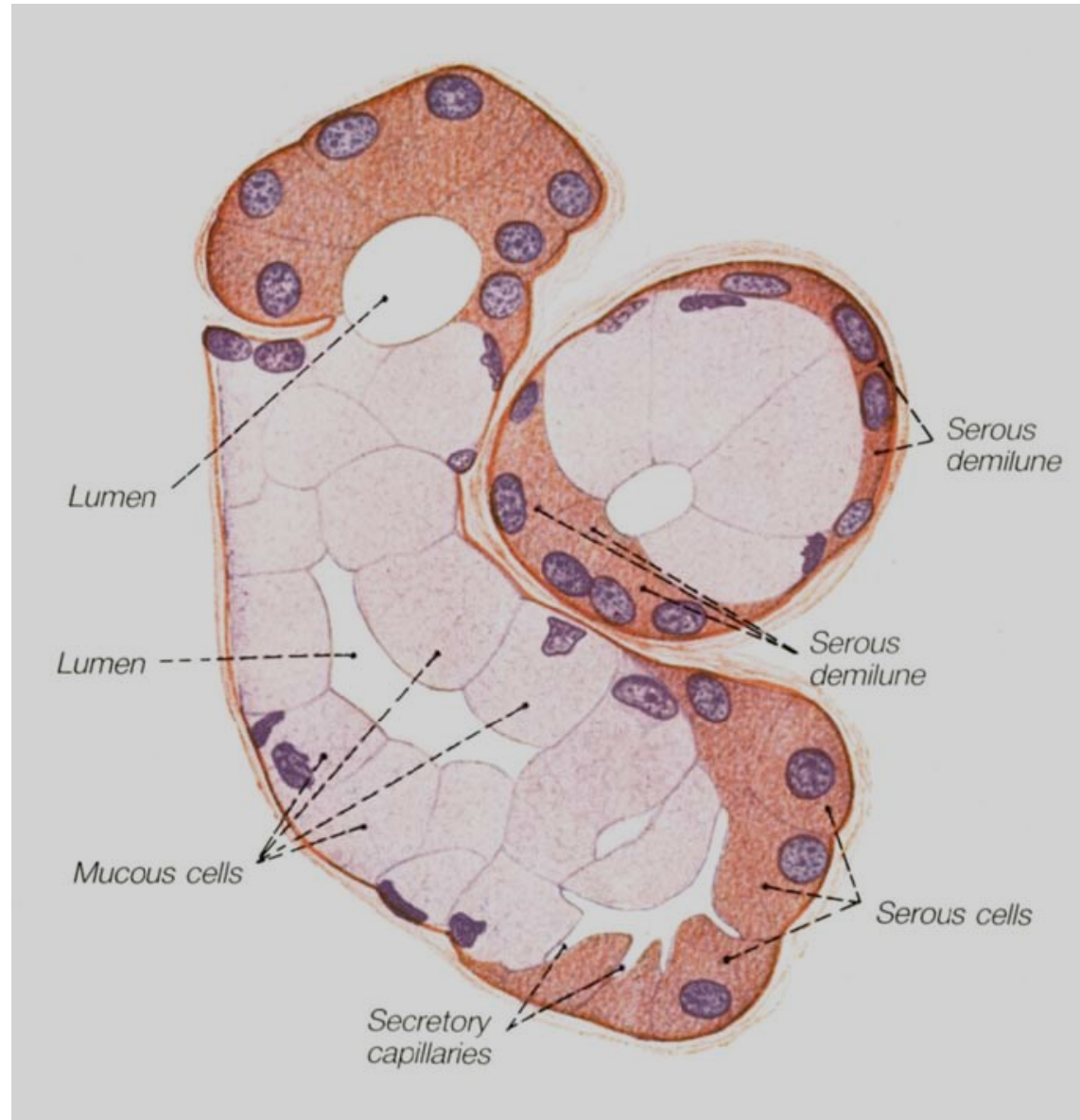
Adapted and modified from Leson TS, Leson CR, Paparo AA: Text Atlas of Histology Philadelphia, WB Saunders, 1988.

SEKRECE – SLOŽENÉ ŽLÁZY

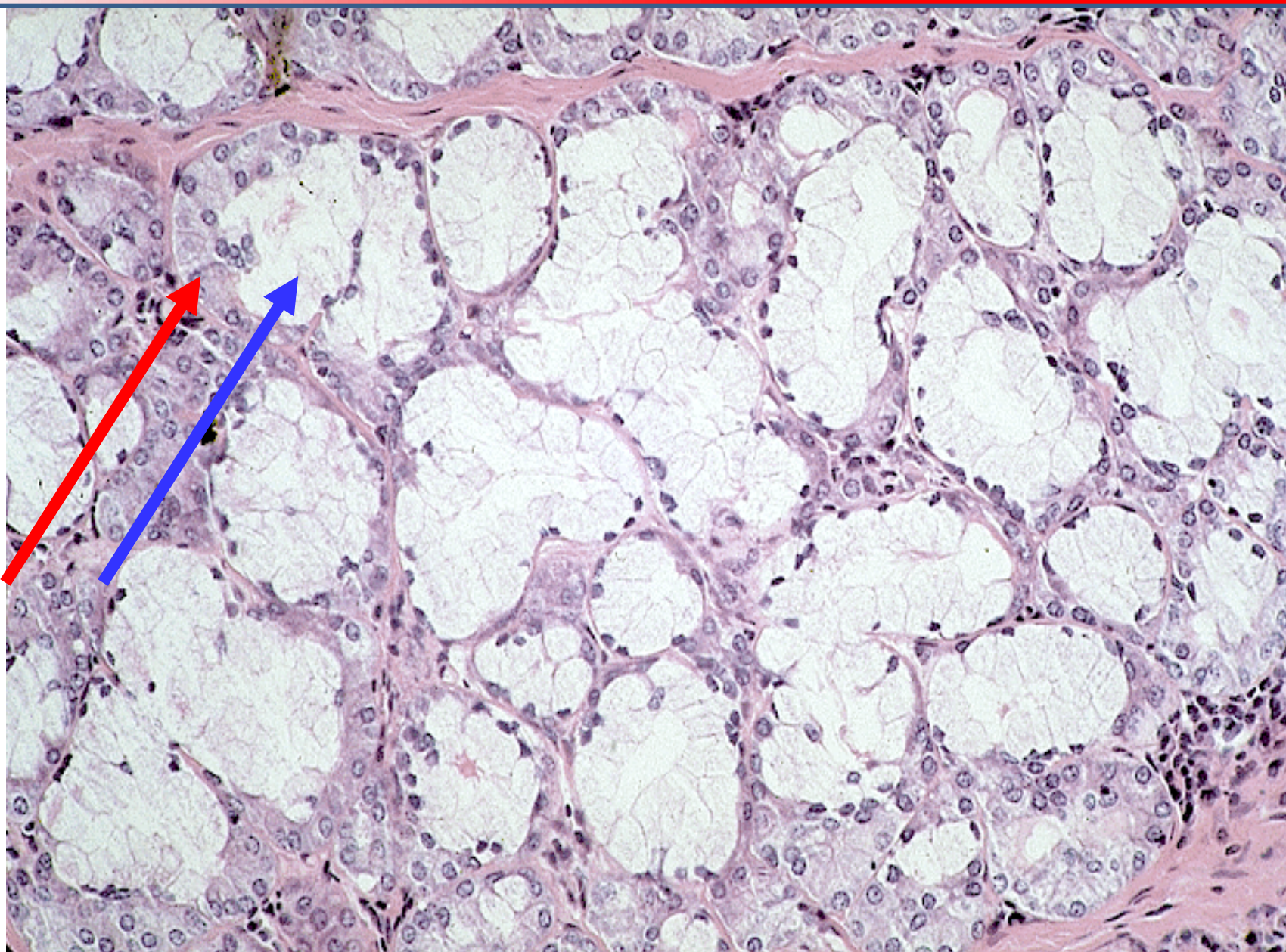
- mucinózní i serózní
- Gianuzziho lunuly (demiluny)



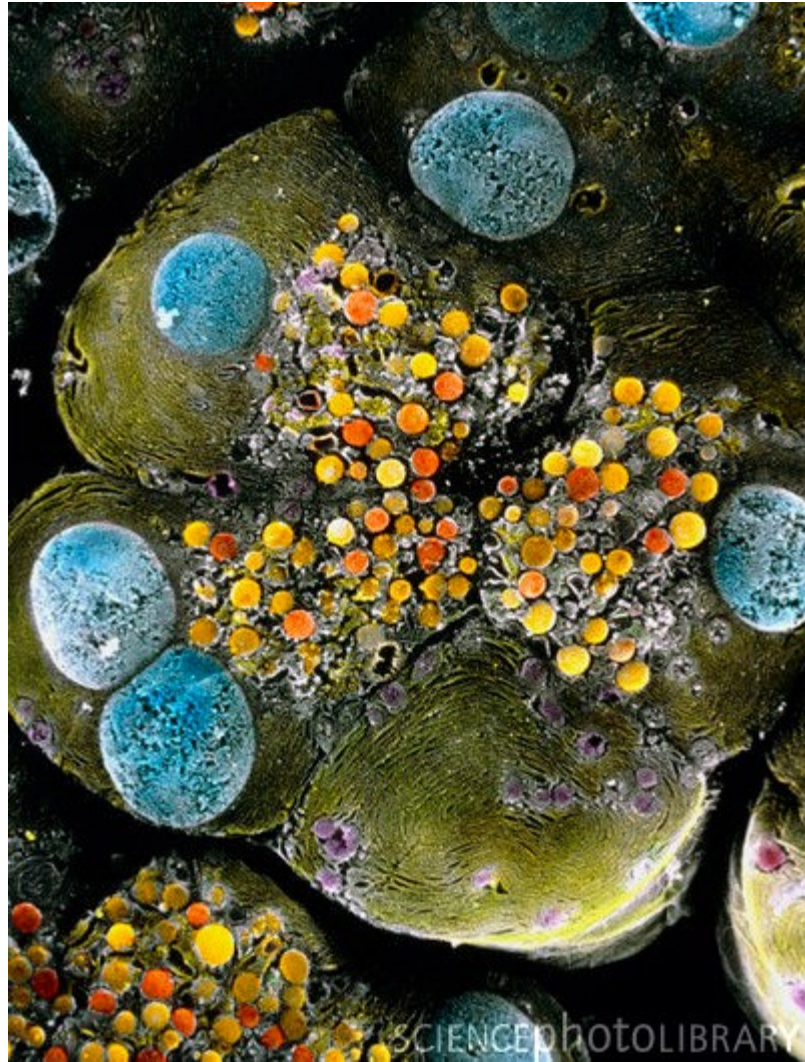Giuseppe Oronzo Giannuzzi
(1838-1876)



SEKRECE – GIANNUZZIHO LUNULY (SERÓZNÍ DEMILUNY)



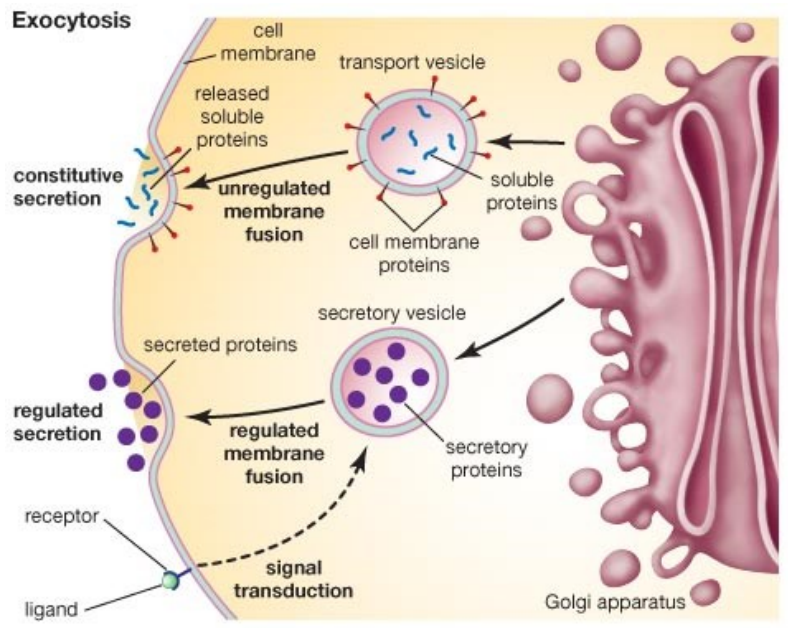
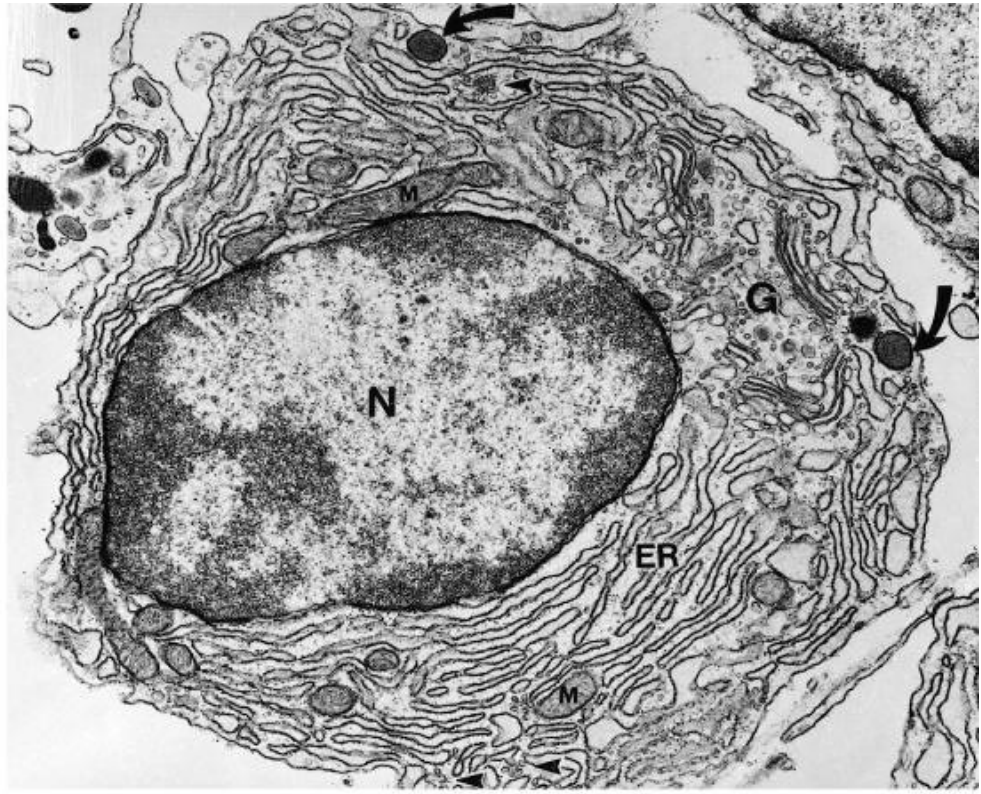
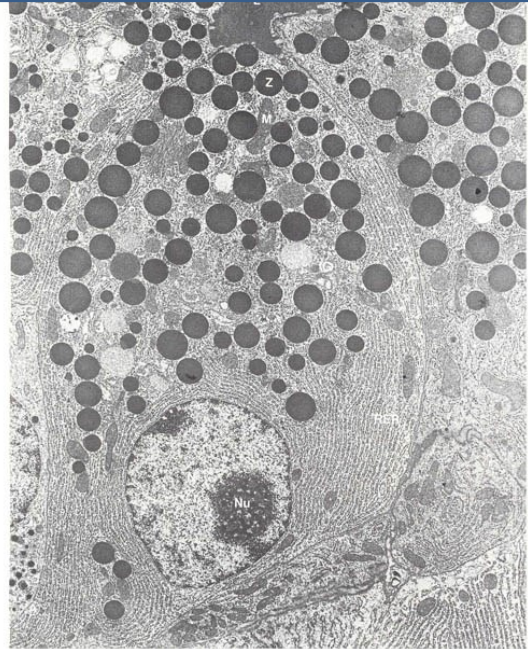
ULTRASTRUKTURA ŽLÁZOVÉHO EPITELU



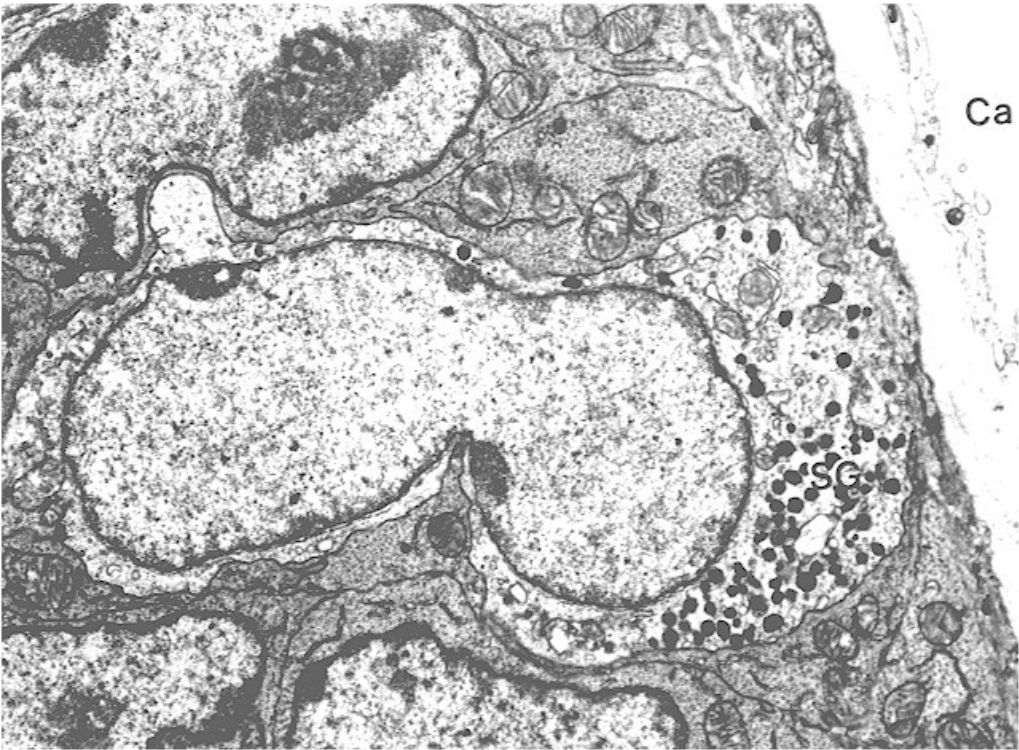
Pankreatický acinus – serózní žláza, sekreční váčky

BUŇKY SECERNUJÍCÍ PROTEINY

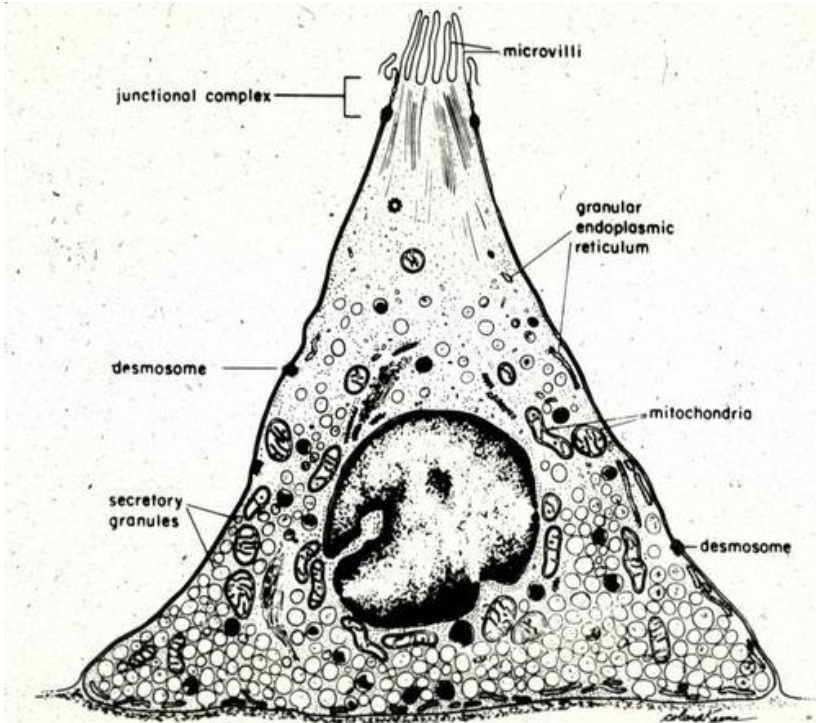
- velké světlé jádro, zřetelný euchromatin
- vyvinuté RER
- GA/sekreční vezikuly
- sekret nízké viskozity (serózní)
- pankreas, slinné žlázy



BUŇKY SECERNUJÍCÍ BIOGENNÍ AMINY

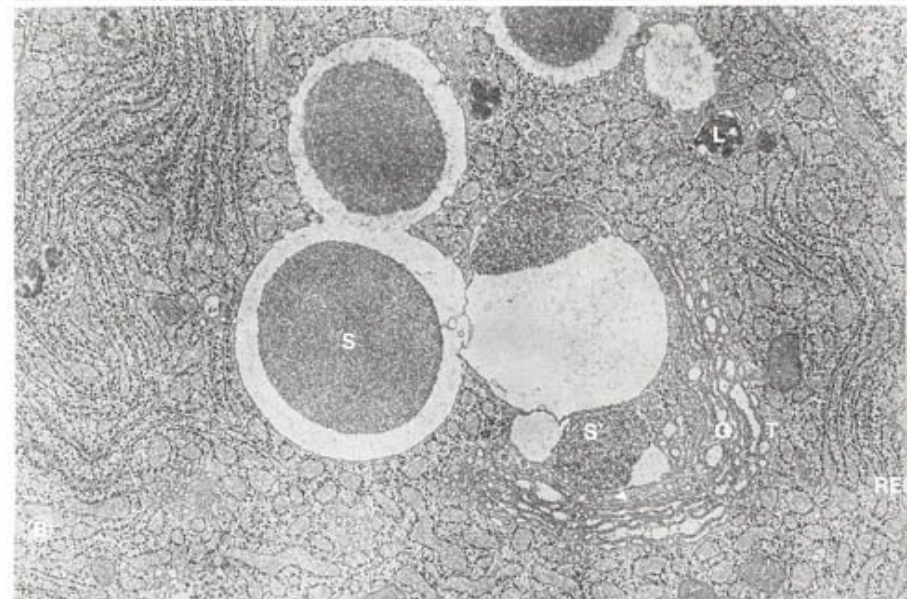
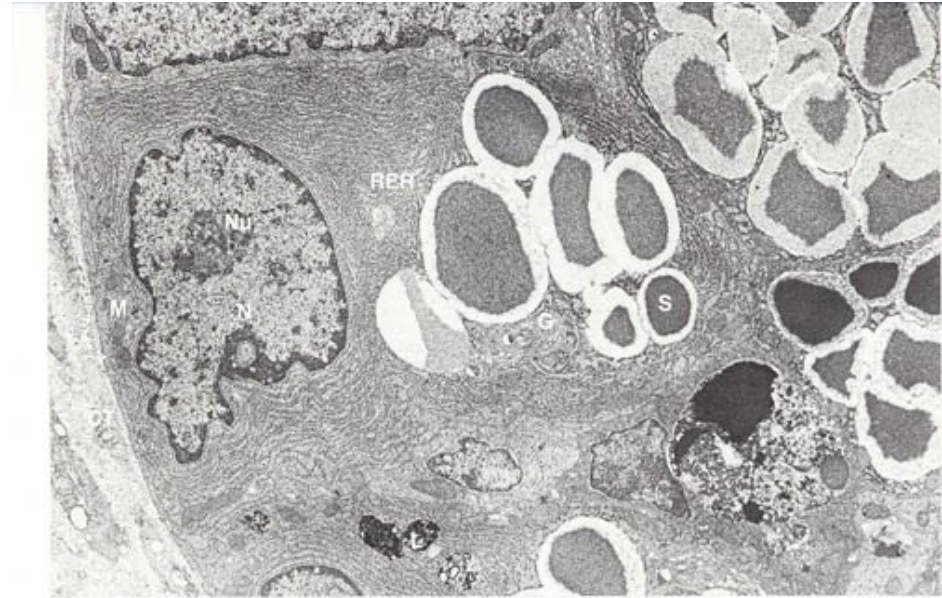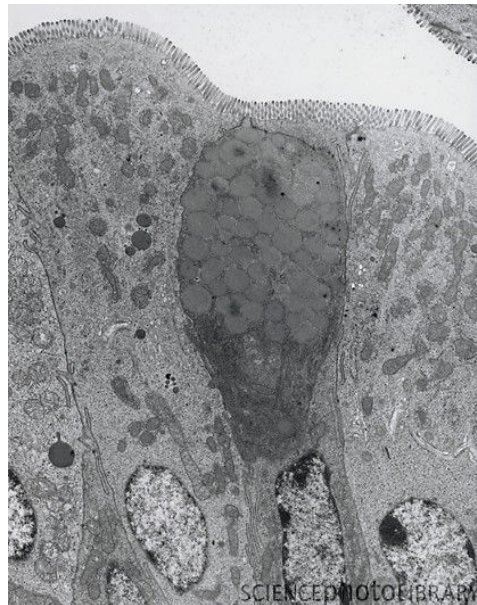


Ca



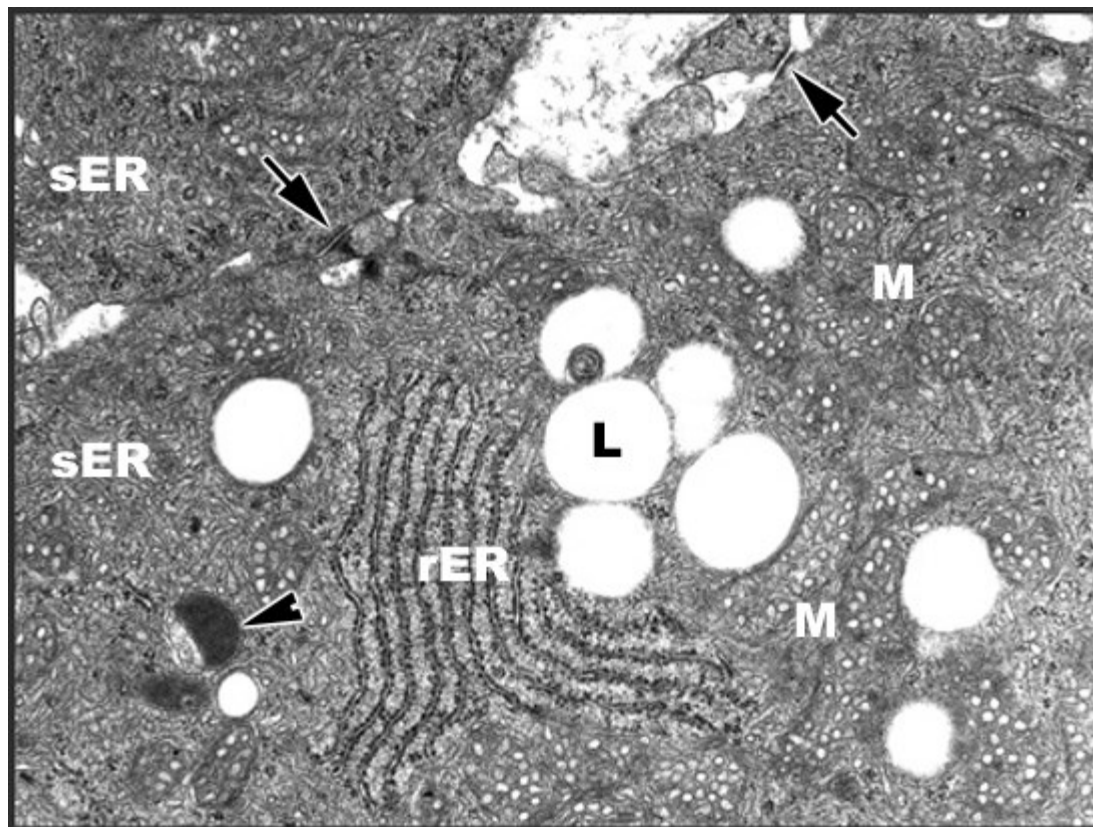
BUŇKY SECERNUJÍCÍ MUKUS

- RER, GA, exocytóza
- Glykoproteiny, polysacharidy
- fibrogranulární vezikuly
- pohárkové buňky



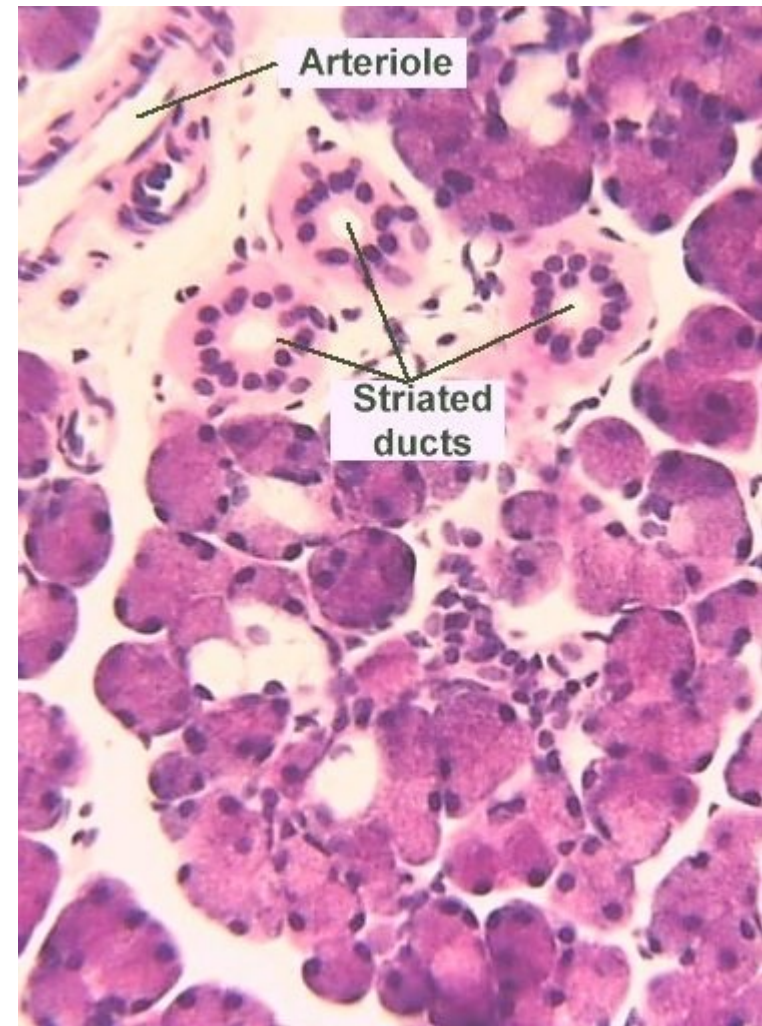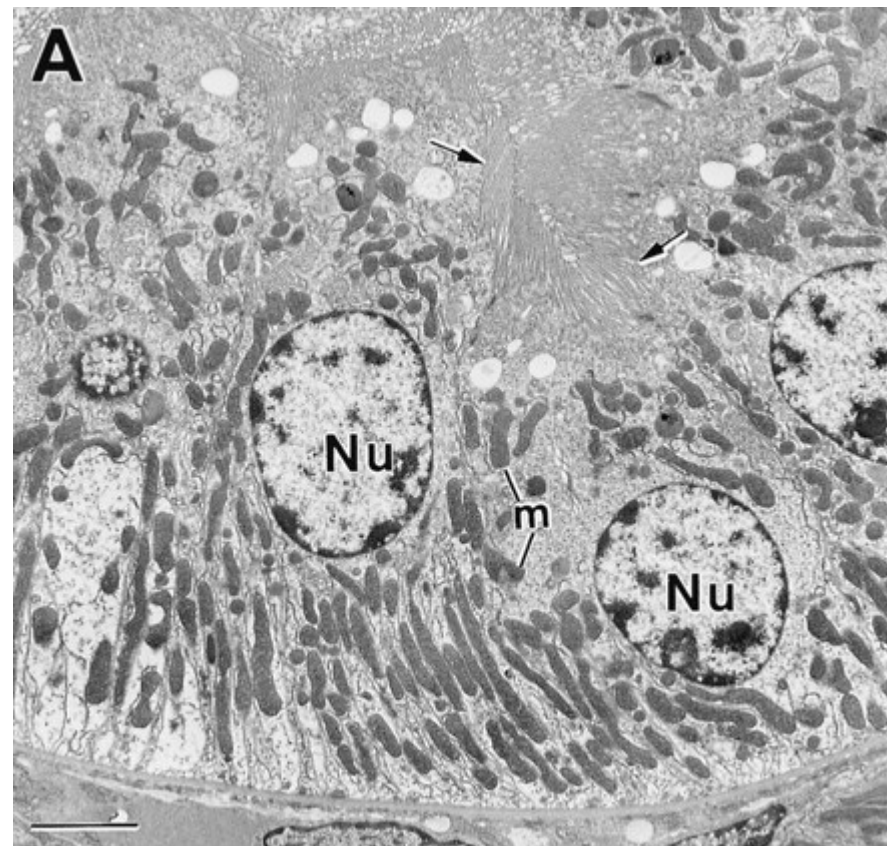
BUŇKY SECERNUJÍCÍ STEROIDY

- Vyvinuté SER
- Mitochondrie s tubulózními kristami
- Lipidové kapénky



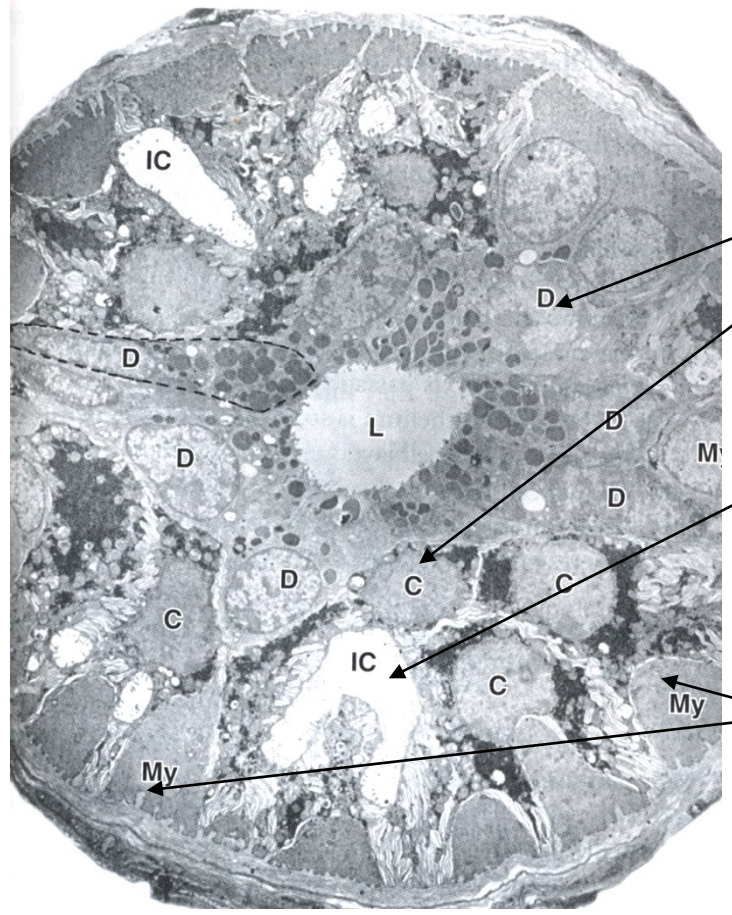
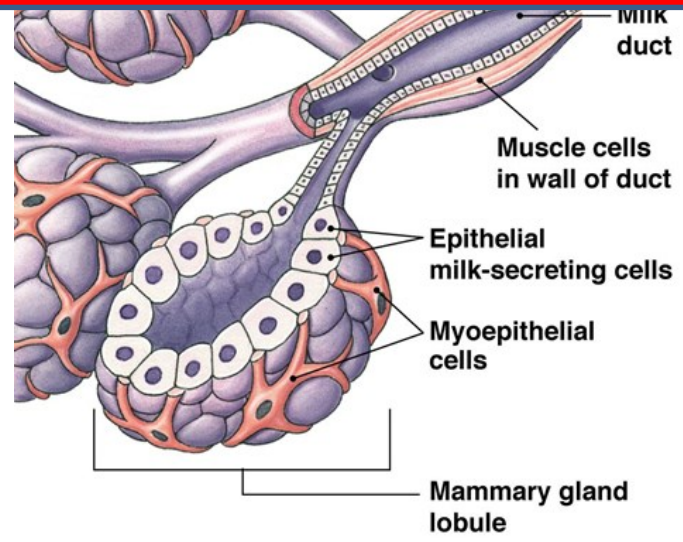
BUŇKY TRANSPORTUJÍCÍ IONTY

- Membránové invaginace, bazální labyrint
- Acidofilní cytoplazma
- Proximální tubuly ledvin, žíhané vývody slinných žláz



MYOEPITELOVÉ BUŇKY

- Oploštělé, hvězdicovité, s prstovitými výběžky
- Kontraktilní, obklopují acinus nebo vývod
- Aktinová mikrofilamenta, myozin, tropomyozin, cytokeratin
- Koordinace kontrakce - nexy
- Slinné, slzné, potní mléčné žlázy, semenotvorné kanálky

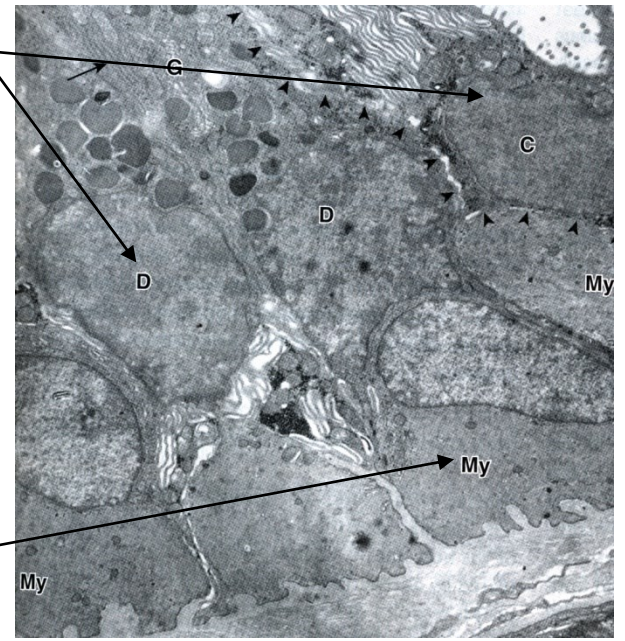


Potní žláza

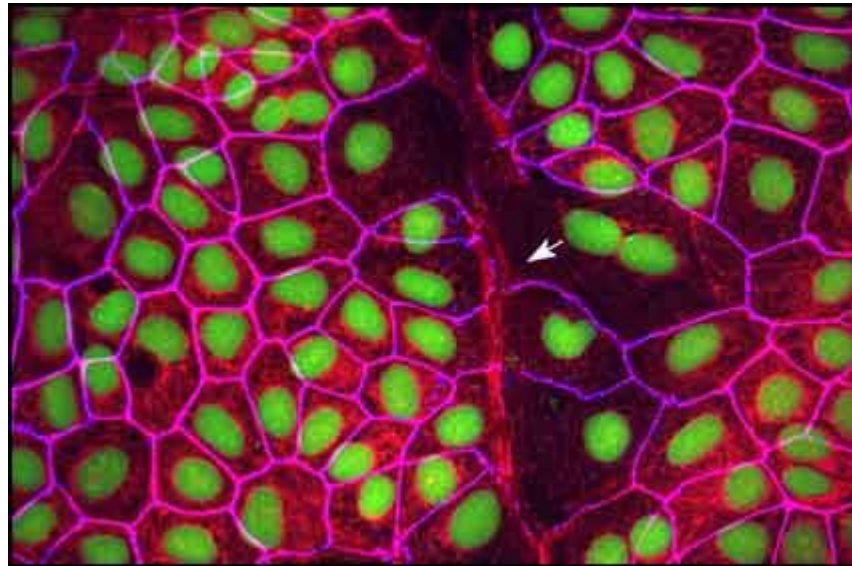
Sekreční buňky (D, C)

Mezibuněčný vývod (IC)

Myoepitelové buňky



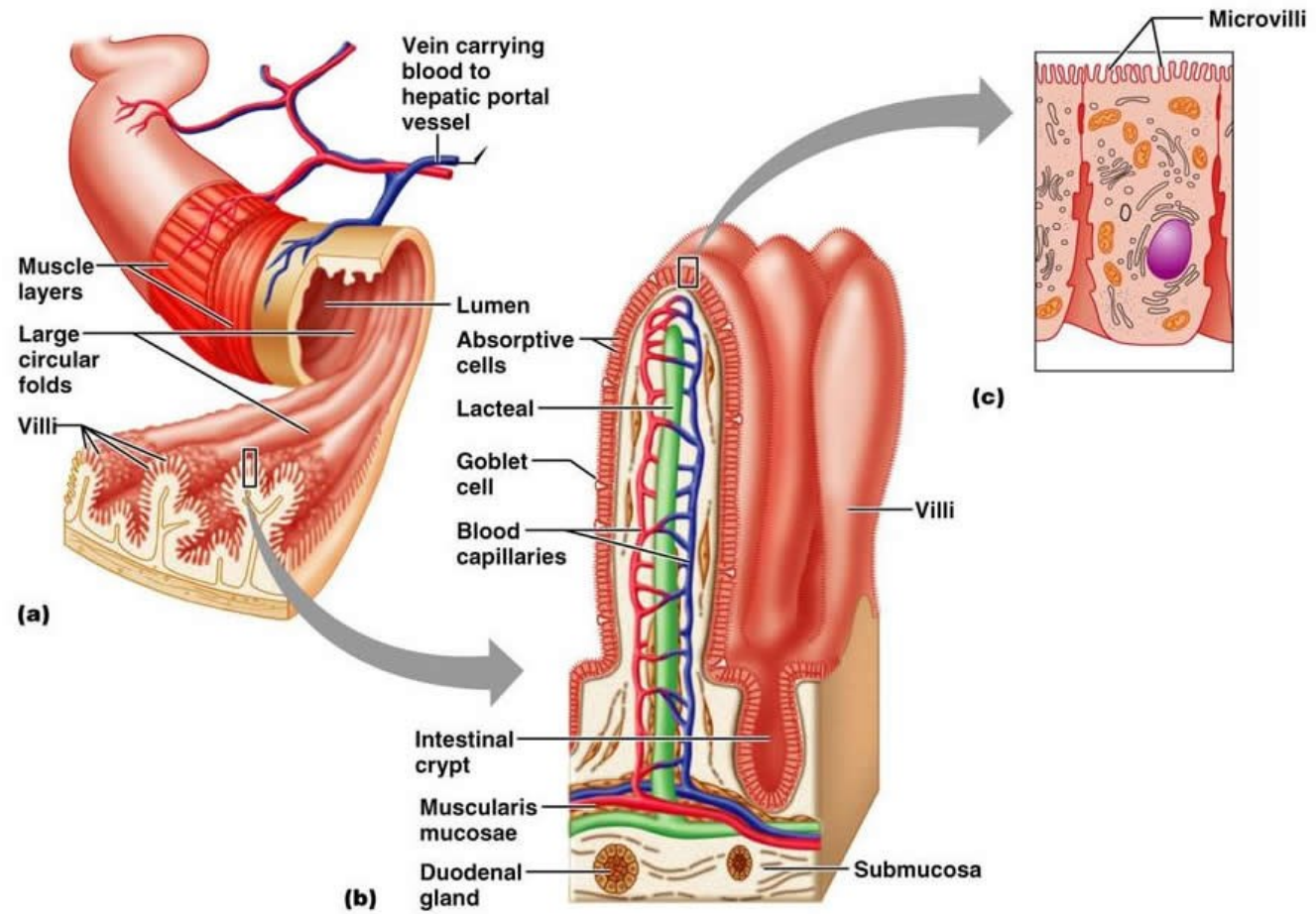
Regenerace a plasticita epiteliální tkáně



REGENERACE EPITELIÁLNÍCH TKÁNÍ

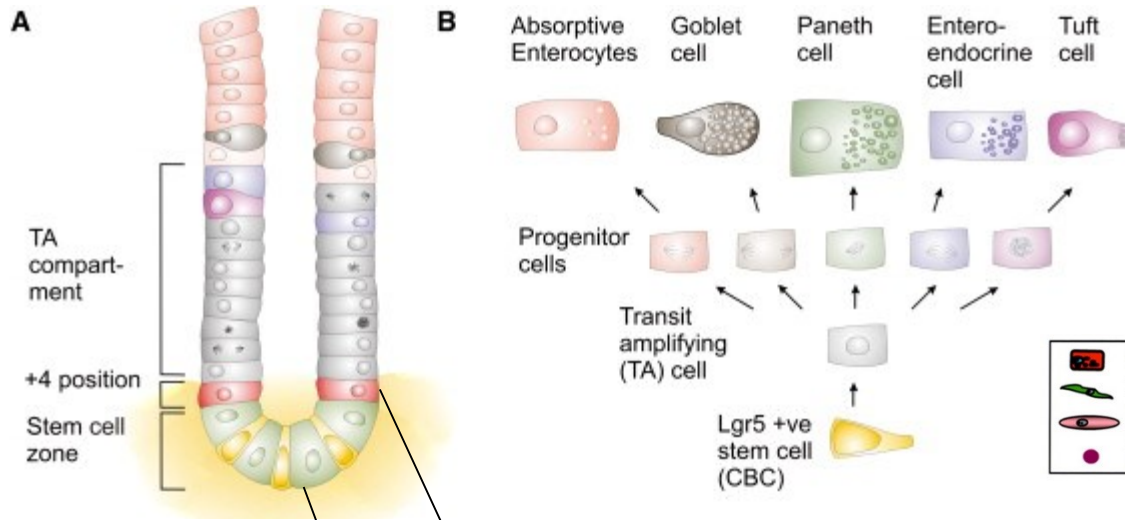
Různé epitely mají **různou schopnost regenerace** (epidermis × smyslový vnitřního ucha)
Multi- a oligopotentní kmenové buňky
Mikroprostředí – *stem cell niche*

Příklad: Obnova střevního epitelu

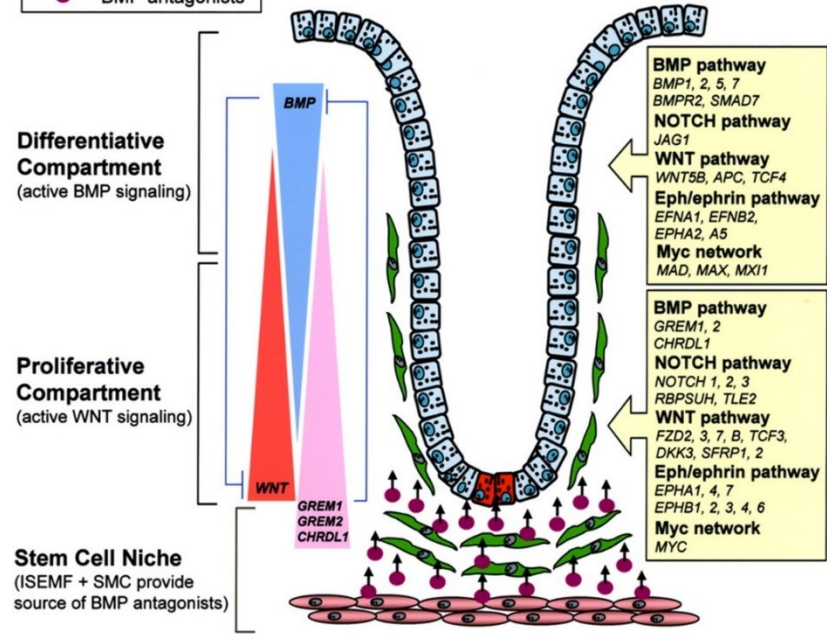
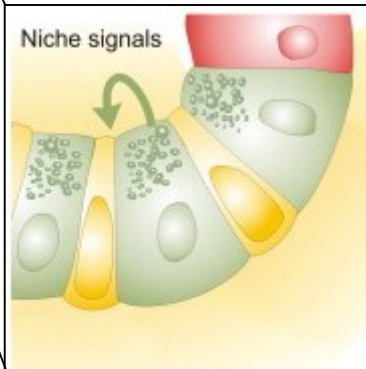


REGENERACE EPITELIÁLNÍCH TKÁNÍ

Příklad: Obnova střevního epitelu



- Stem cells
- Myofibroblasts
- Muscularis mucosae
- BMP antagonists



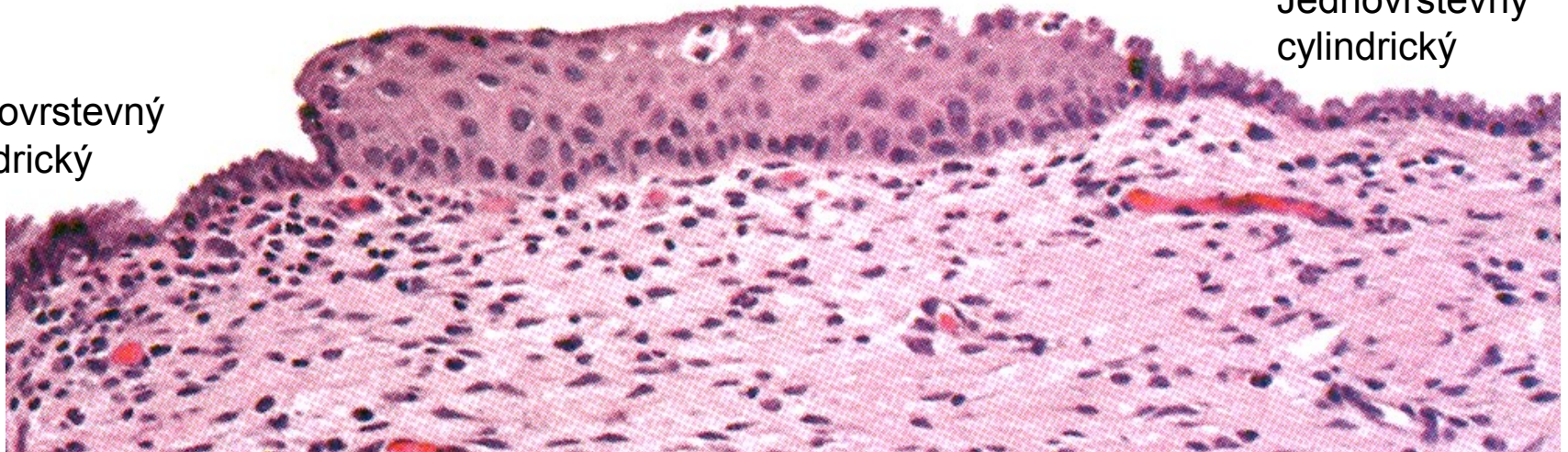
Abnormální plasticita:

▪ Metaplasie

Vícevrstevný dlaždicový

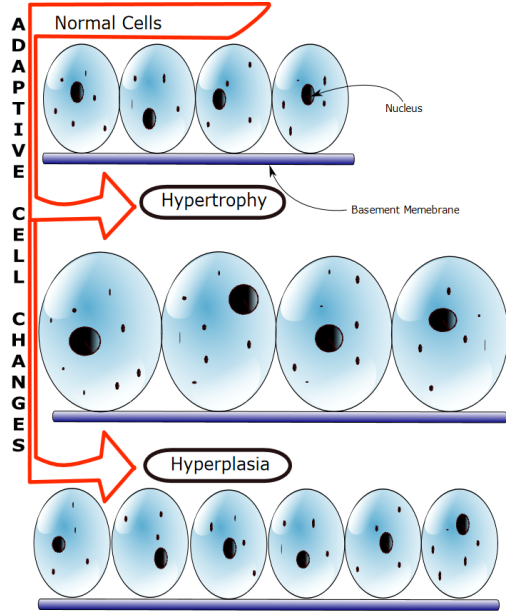
Jednovrstevný
cylindrický

Jednovrstevný
cylindrický

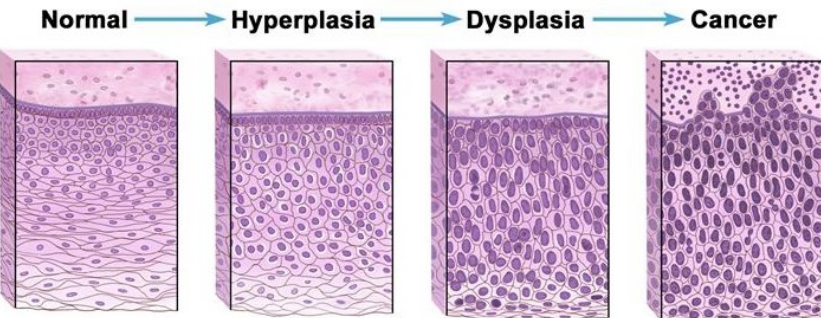


- Skvamózní metaplazie děložního krčku
- Respirační cesty
- Prekanceróza

Hyperplasie a hypertrofie

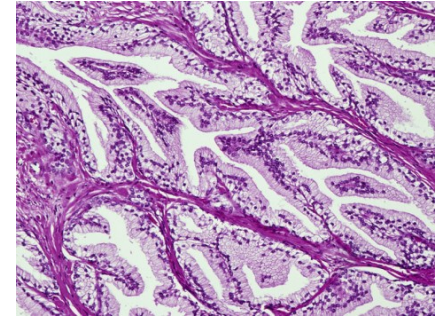


Dysplasie

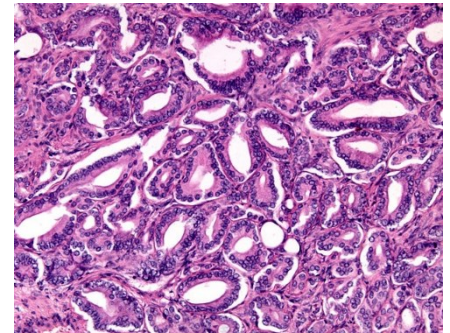


Prostata

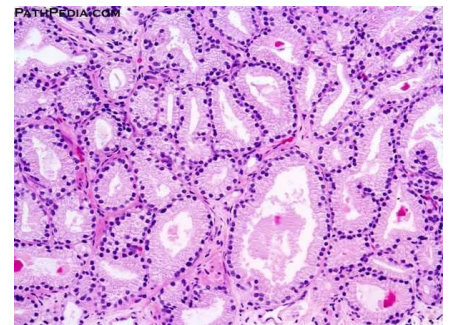
Normální
prostatičká tkáň



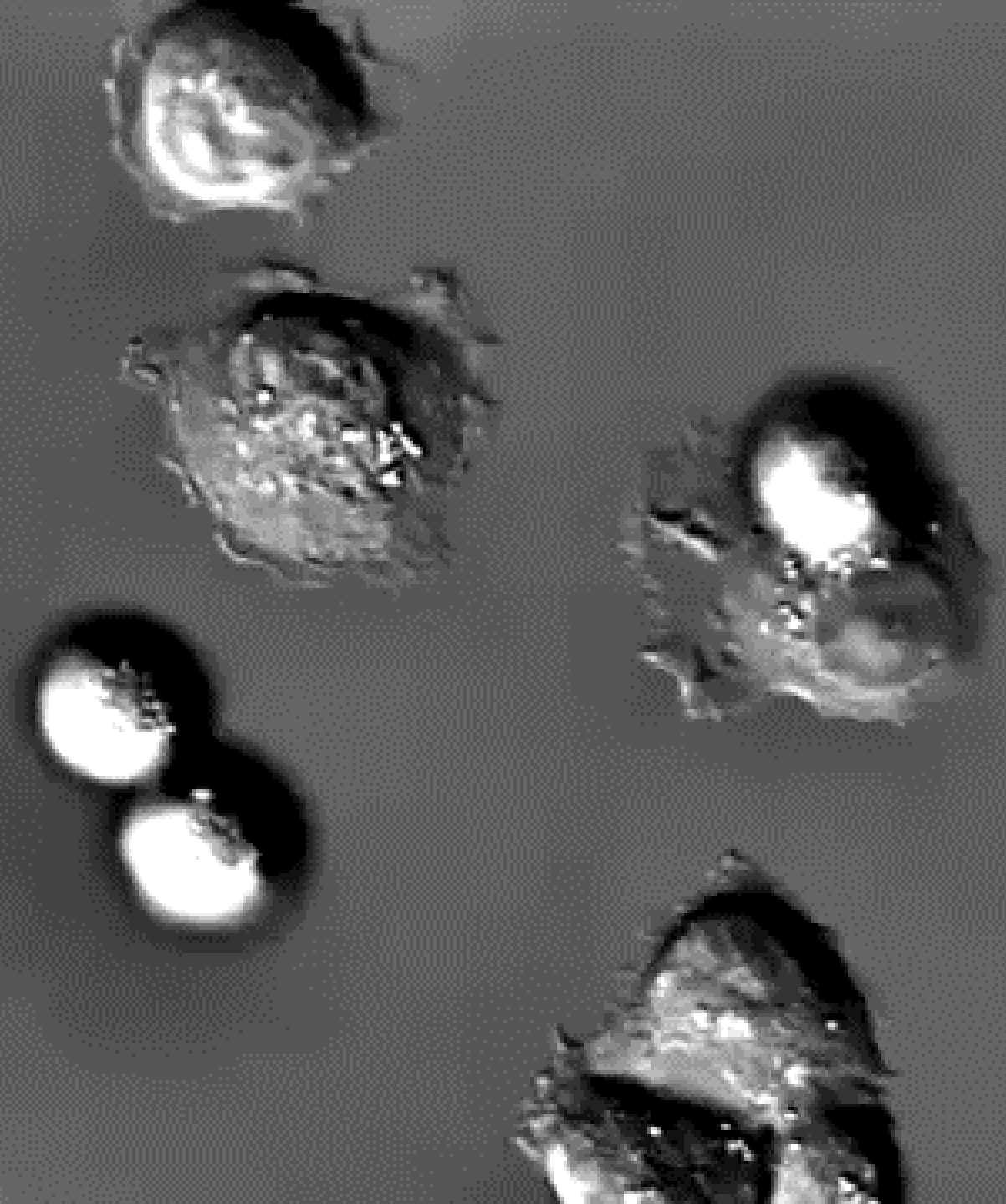
Hyperplasie
žlázového
epitelu prostaty



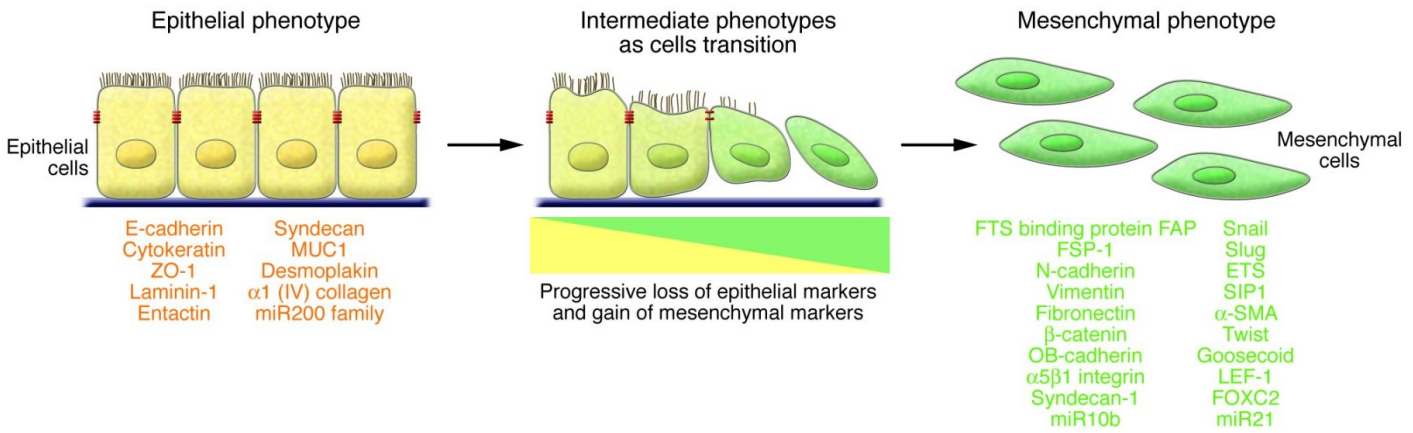
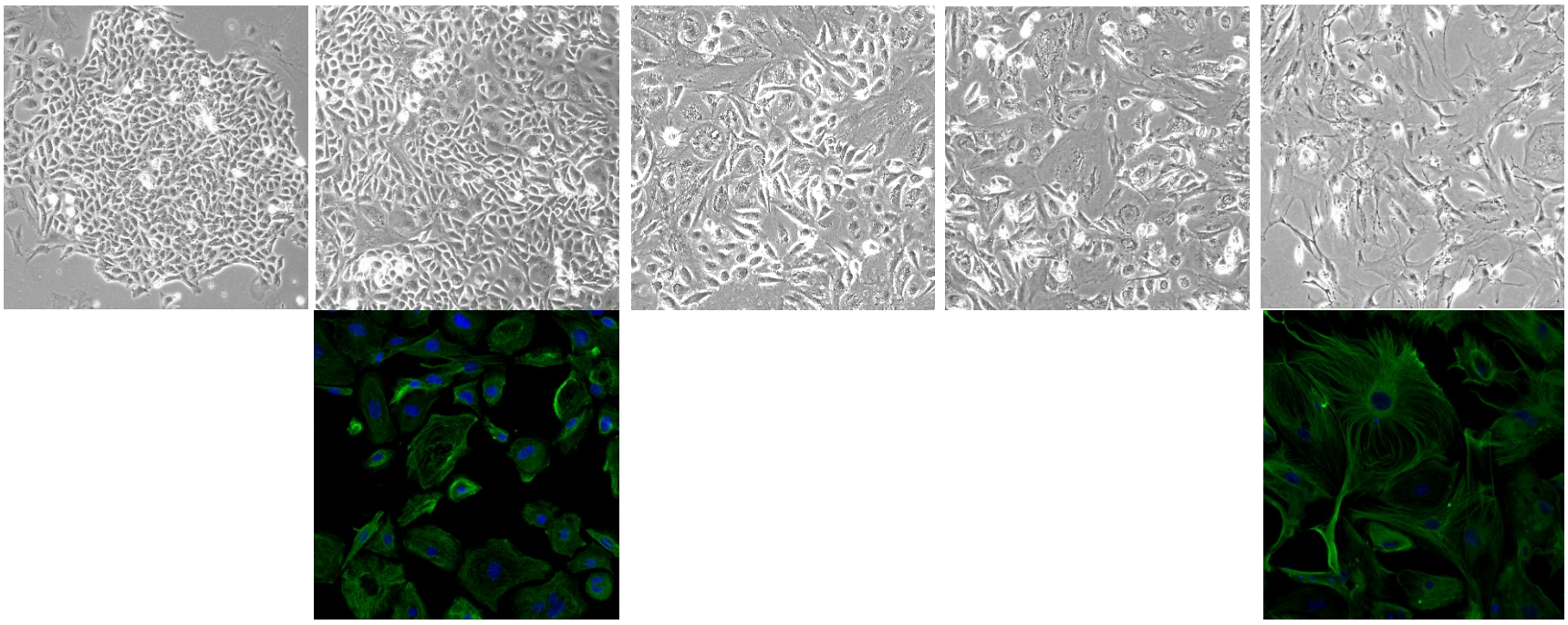
Adenokarcinom
prostaty

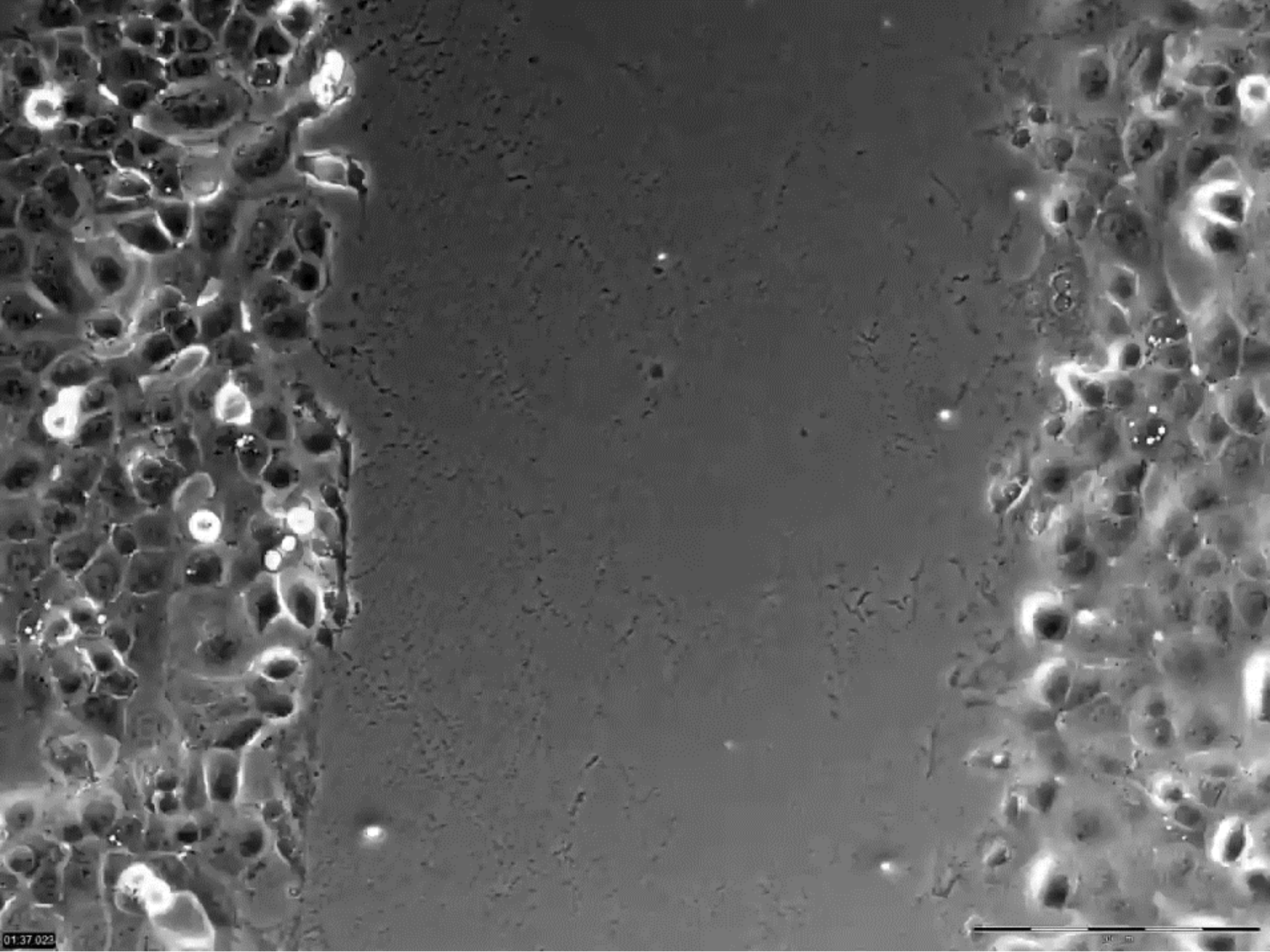


00:00



Epiteliální – mesenchymální tranzice (EMT)



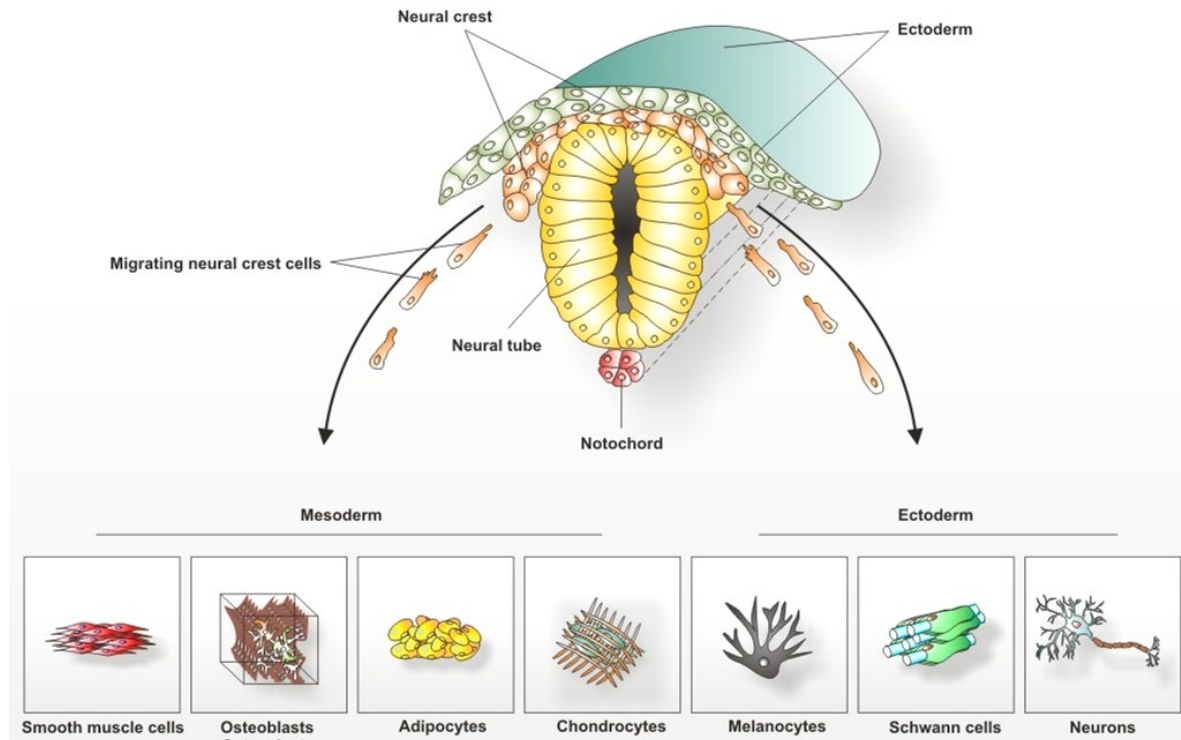
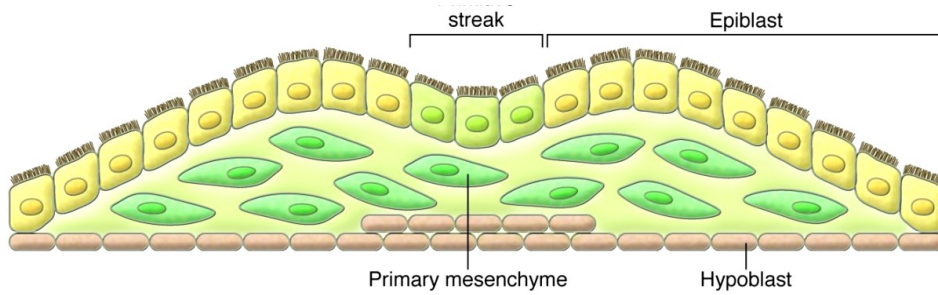


01.37.023

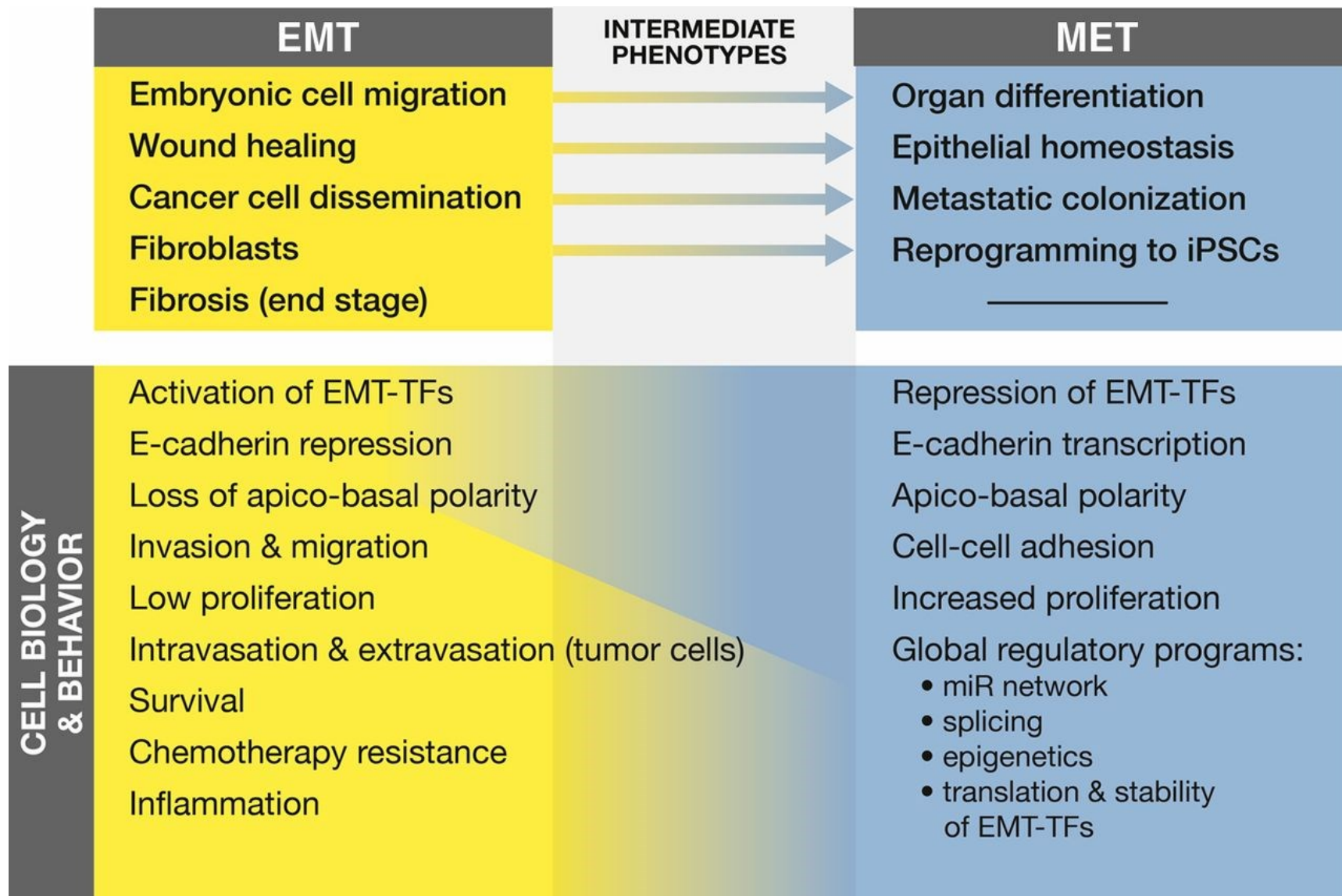
50 µm

PLASTICITA EPITELOVÉ TKÁNĚ

EMT v embryonálním vývoji

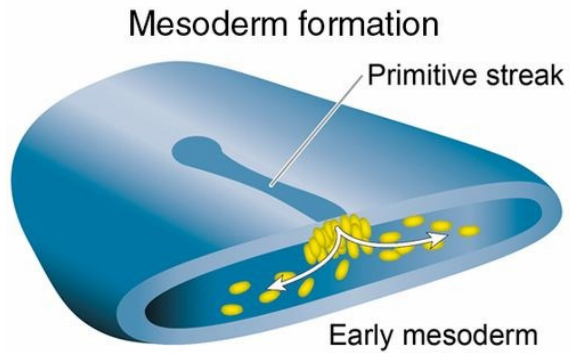


EMT ↔ MET

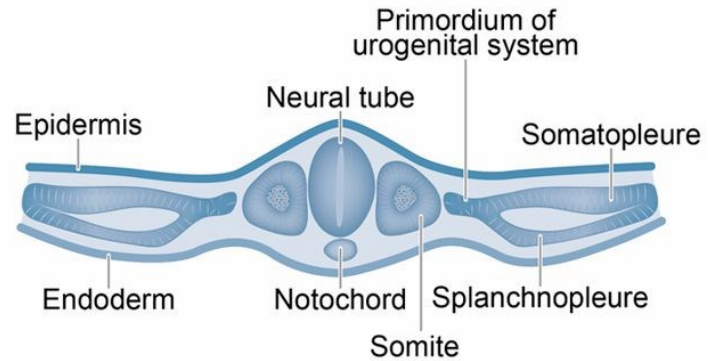


EMT ↔ MET

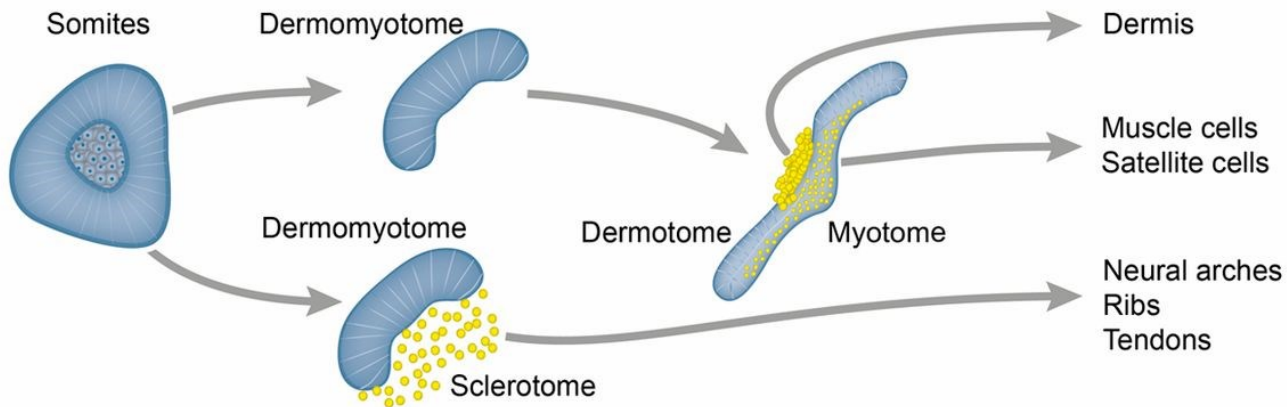
1 Primary EMT



2 MET

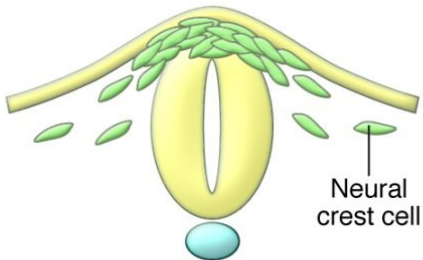


3 Secondary EMT

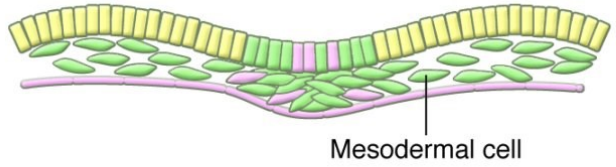




ABNORMÁLNÍ PLASTICITA EPITELOVÉ TKÁNĚ

Embryos

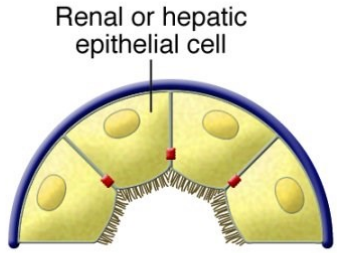


EMT inducers
Physiological expression

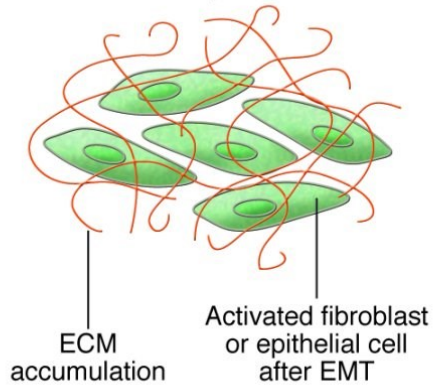


	Epithelial cells
	Mesenchymal cells

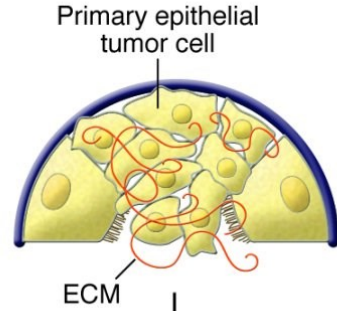
Fibrosis



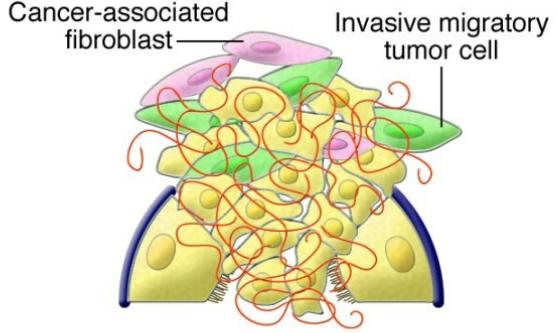
EMT inducers
Aberrant activation



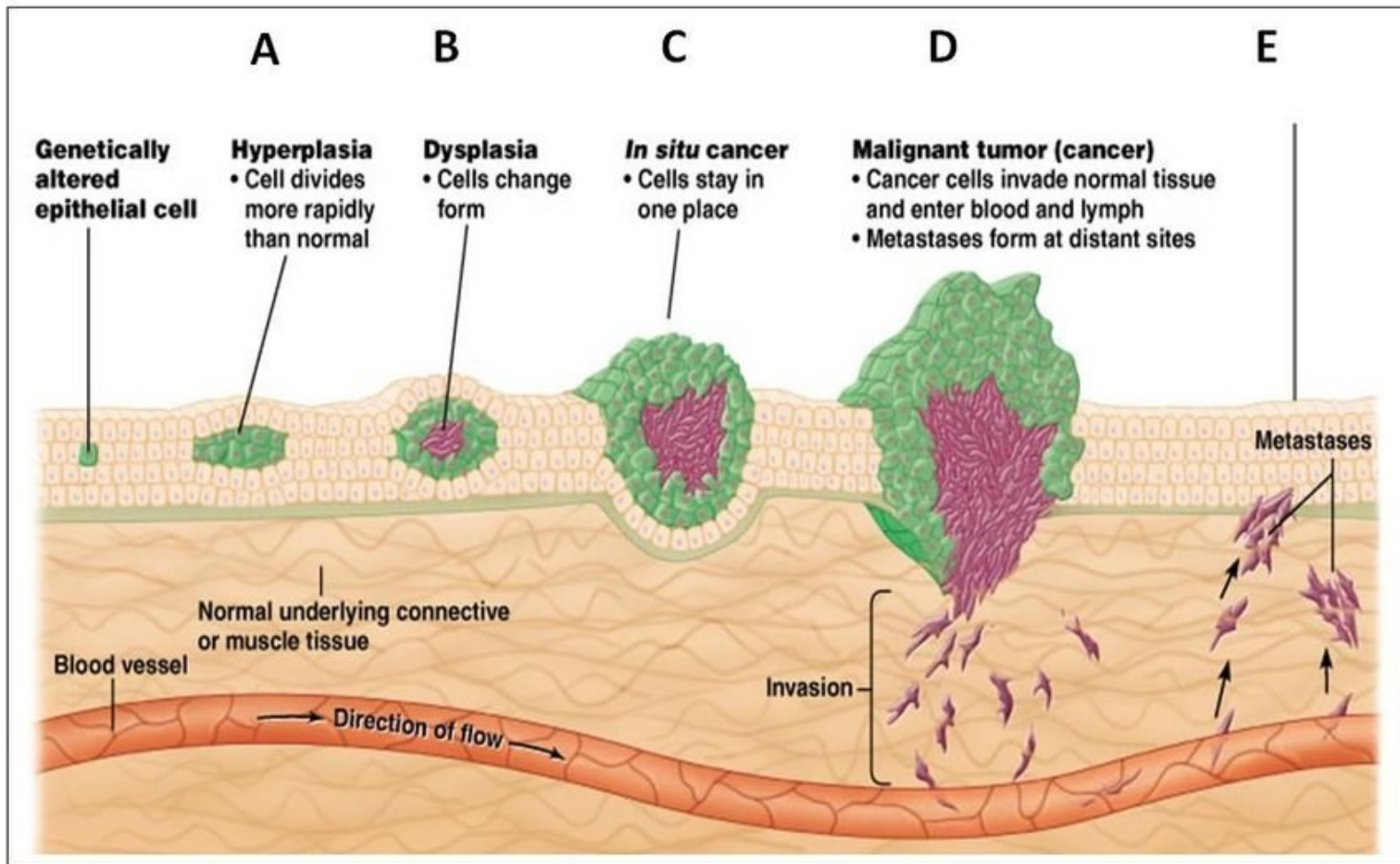
Tumor progression



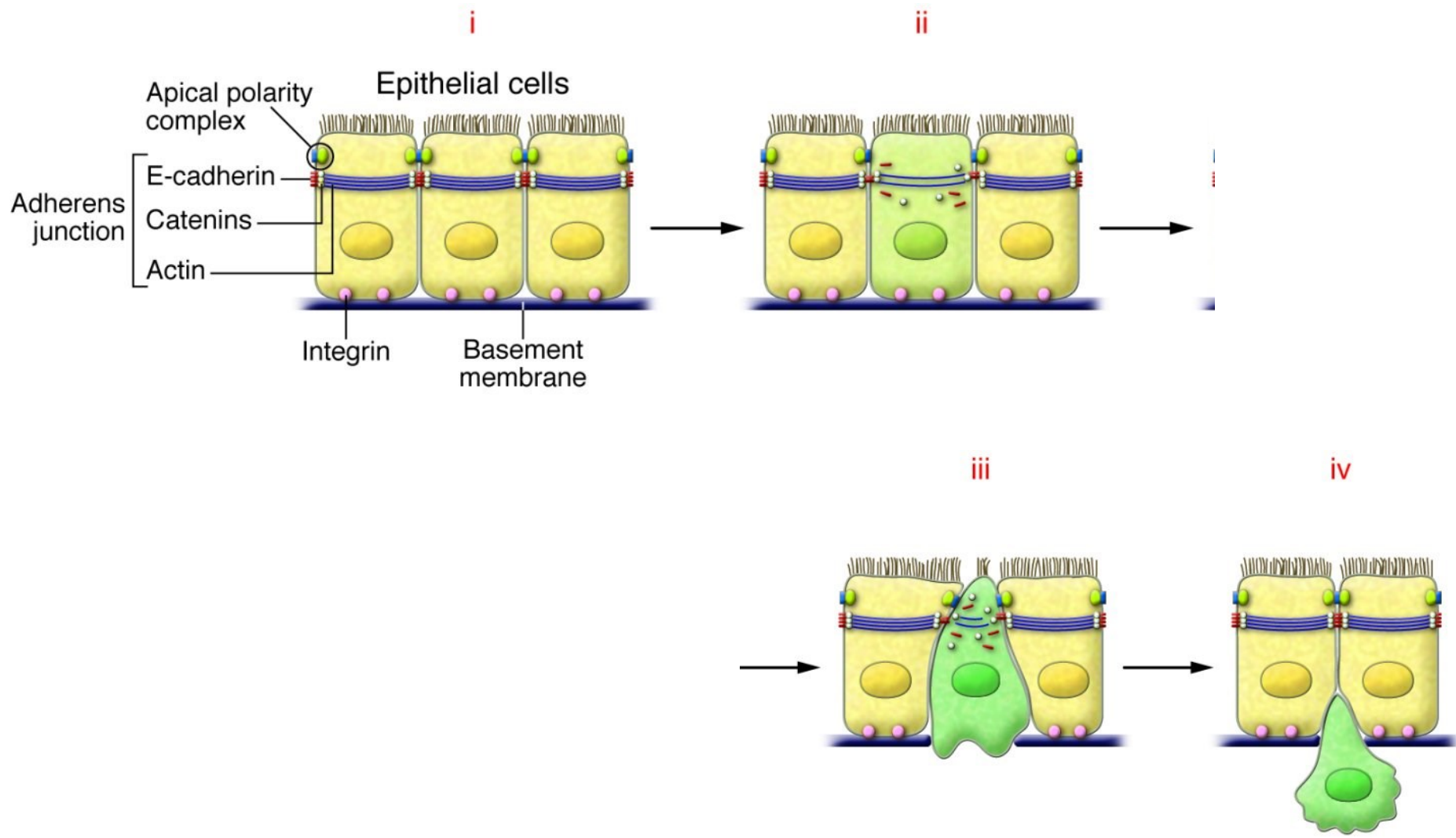
EMT inducers
Aberrant activation



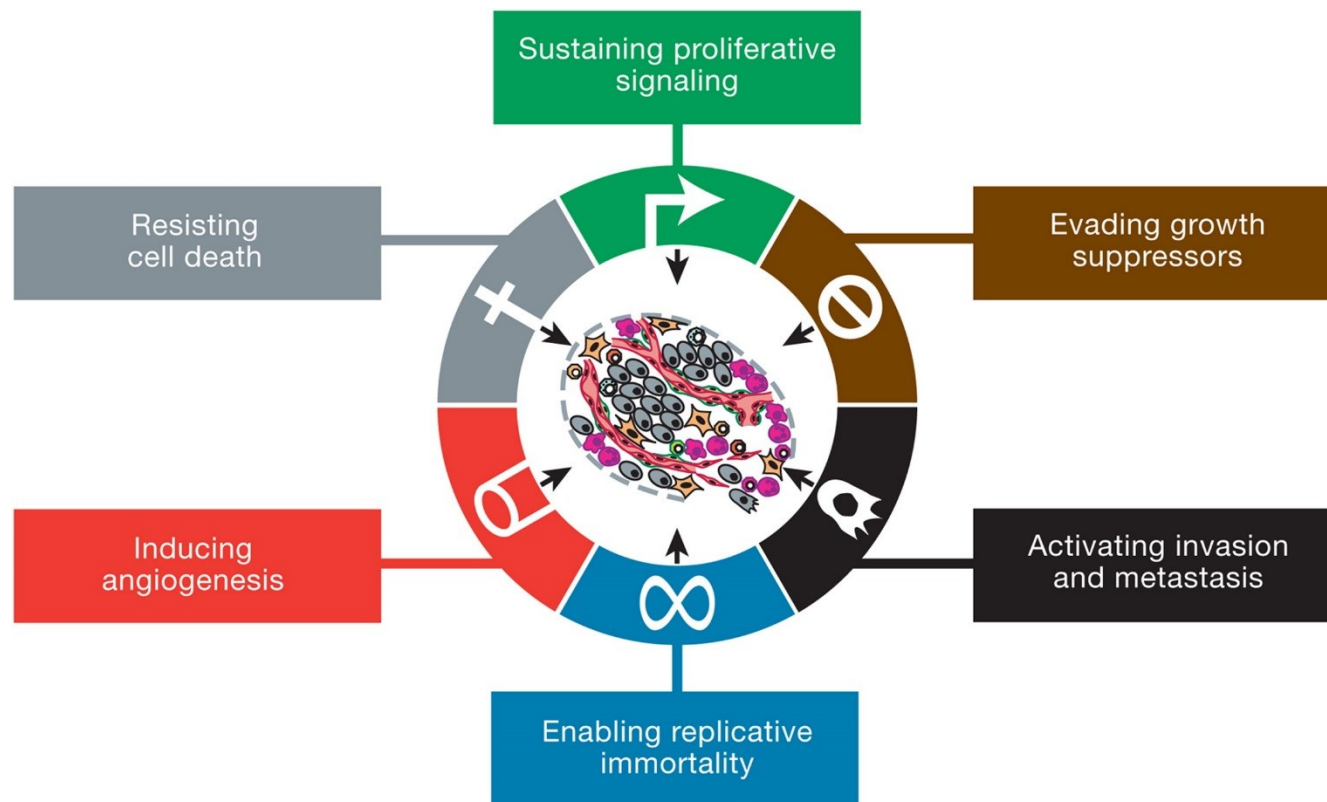
PLASTICITA EPITELOVÉ TKÁNĚ



PLASTICITA EPITELOVÉ TKÁNĚ – DISEMINACE NÁDOROVÉ TKÁNĚ



PLASTICITA EPITELOVÉ TKÁNĚ – DISEMINACE NÁDOROVÉ TKÁNĚ



Hanahan & Weinberg, Cell 2011. The six hallmarks of cancer.

<https://doi.org/10.1016/j.cell.2011.02.013>

DĚKUJI ZA POZORNOST

