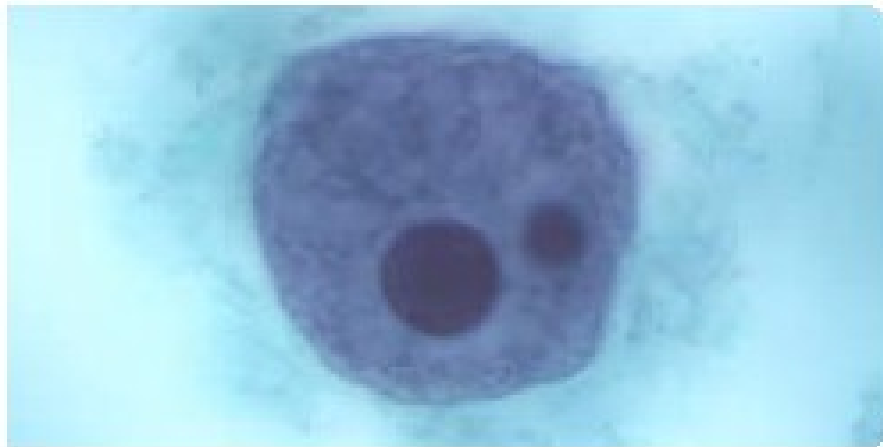
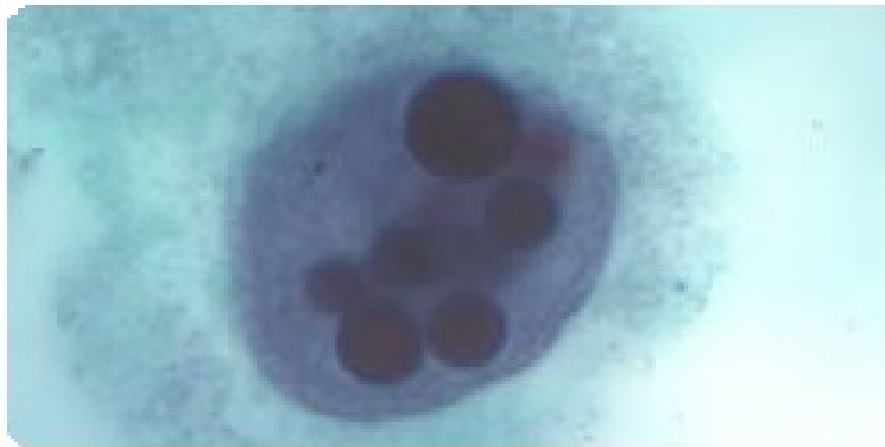
Entamoeba histolytica – amebiosa



Amoebozoa – Archamoebae (Rhizopoda) - Entamoeba

Zástupci kmene Rhizopoda se vyznačují tvorbou pseudopodií, které vznikají v důsledku změn viskozity endo a ektoplasmy. Pseudopodia slouží především k pohybu a k příjmu potravy. Měňavky se často vyskytují ve vodním prostředí, některé druhy jsou půdní. Většina améb je volně žijících, avšak značná část žije ve spojení se zažívacím traktem různých obratlovců a bezobratlých. Volně žijící formy améb se často vyskytují v prostředí bohatém na organické látky chudém na kyslík. Schopnost přežít v tomto prostředí je činí velmi dobrými symbionty a řada z nich přešla k parazitickému způsobu života. U člověka parazitují jako patogenní agens asi 2 až 3 druhy améb, většina druhů osídlujících střeva člověka zde žije jako neškodní symbionti.

Entamoeba histolytica – amebiosa

Entamoeba histolytica – měňavka úplavičná je původcem amébové dyzentérie neboli tzv. amébiósy. Mimo výskytu v tenkém střevě člověka proniká také do jeho dalších vnitřních orgánů např. do plic, jater, kůže a mozku.

Hostitelé

Člověk je hlavním hostitelem, avšak mimo něj se tento cizopasník vyskytuje také u primátů, psů, koček a mnoha hlodavců.

Rozšíření a význam

Kosmopolitní výskyt. Celosvětově se uvádí cca 12% lidí, tento údaj je však často zkreslen díky záměně s *E. hartmani*. Statistiky udávají roční výskyt až 50 milionů případů amebiosy, přičemž se odhaduje 50 až 100tisíc úmrtí. Údaje o výskytu *E. histolytica* u zvířat jsou velmi sporadické.

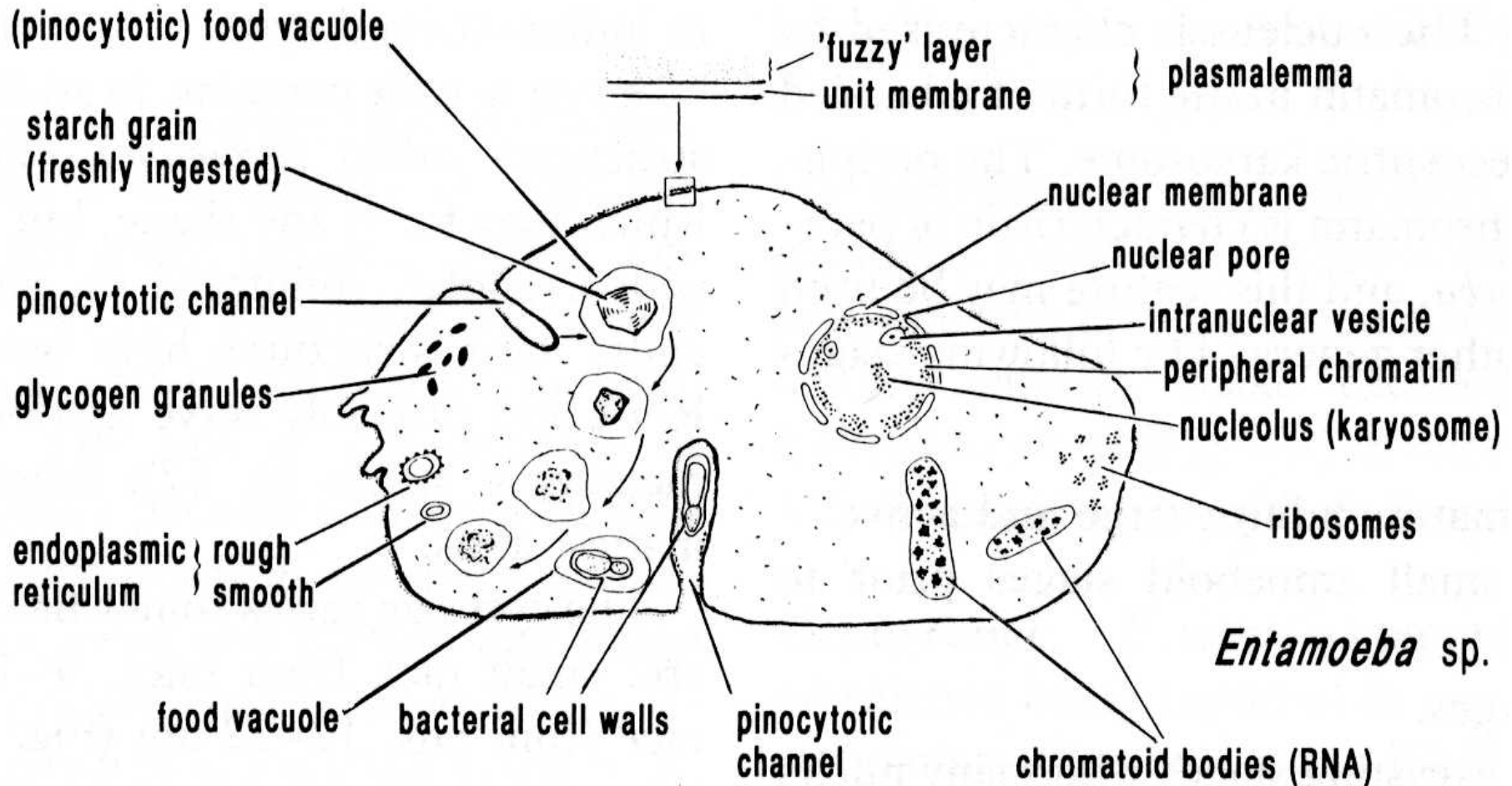
Entamoeba histolytica – amebiosa

Morfologie

Velikost trofozoitů *E. histolytica* se pohybuje od 20 do 40 μm , v některých případech až 60 μm . Trofozoiti se vyznačují rychlým, jednosměrným pohybem, kterého dosahují tvorbou prstovitých hyalinových panožek. Cytoplasma je jedne granulární s jedním jádrem obsahujícím karyosom. U formy „magna“ jsou časté cytopasmatické inkluze obsahující pohlcené erythrocyty.

Cysty jsou sférické a dosahují velikosti od 8 do 22 μm , průměrná velikost se však pohybuje v rozsahu od 12 do 18 μm . Počet jader se pohybuje od 1 do 4, každém je patrný zřetelný centrální karyosom. Cytoplasma je jenmě granulární, typická je přítomnost chromatinového tělíska

Entamoeba histolytica



Entamoeba histolytica – amebiosa

Systematika

Podkmen:

Sarcodina

Třída:

Lobosea

Střevní druhy:

Entamoeba histolytica

Entamoeba hartmani

Entamoeba coli

Entamoeba polecki

Entamoeba dispar

Entamoeba moshkovskii

Endolimax nana

Iodamoeba bütschlii

Interakce

Entamoeba histolytica je jedinou známou patogenní amébou člověka. Rozsah symptomů onemocnění závisí na dvou faktorech. (1) Na lokalizaci parazita v lidském těle a na (2) rozsahu parazitární infekce.

Trofozoiti a cysty améb

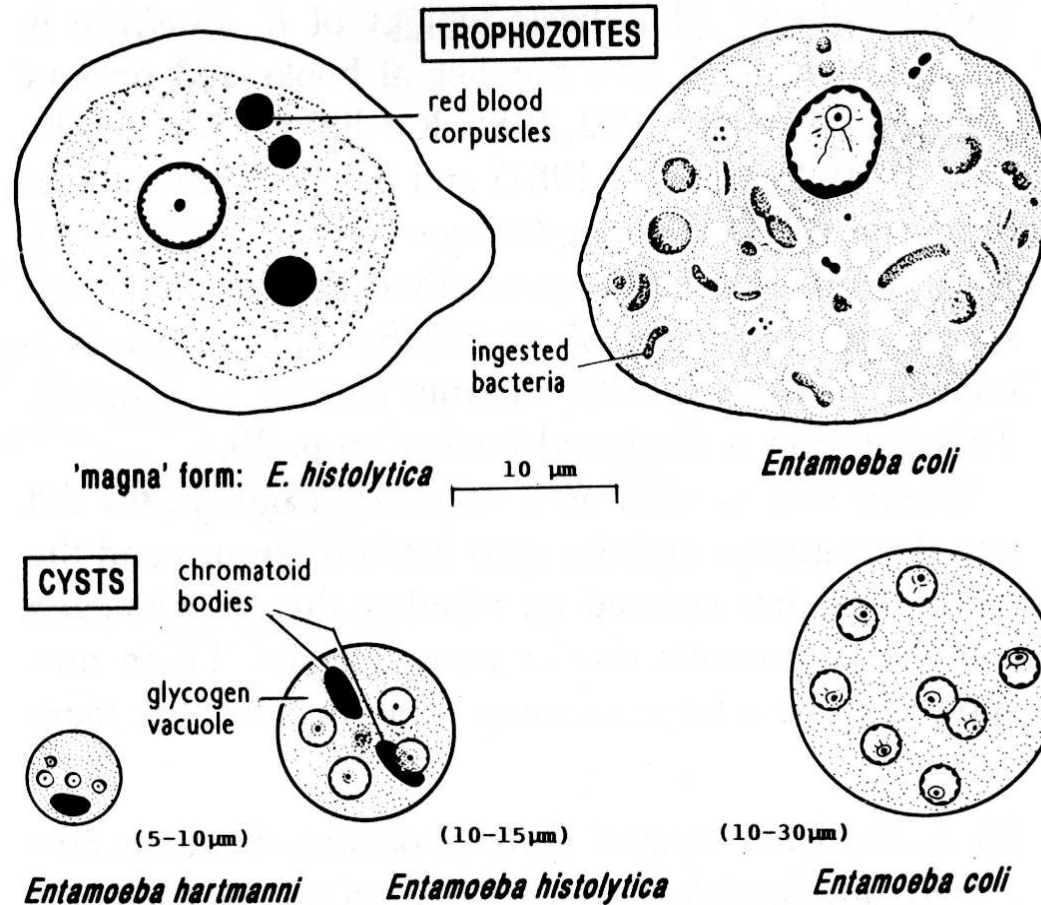
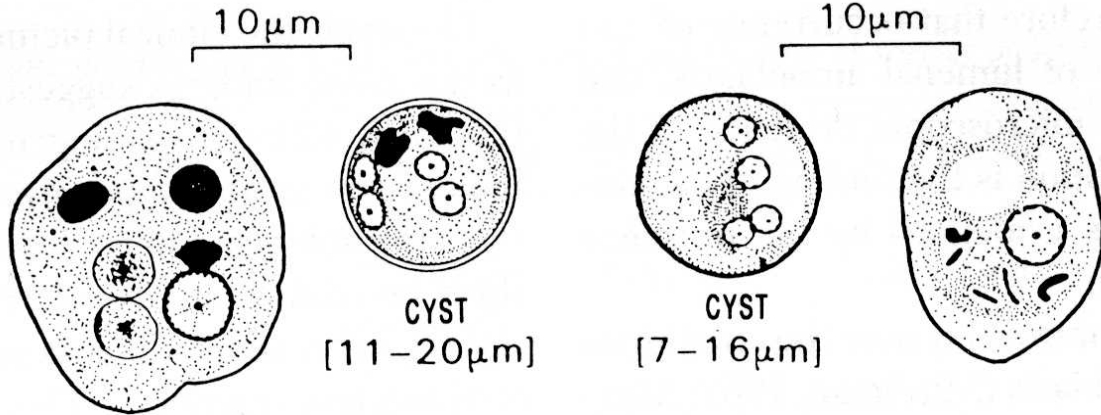


Fig. 3.3

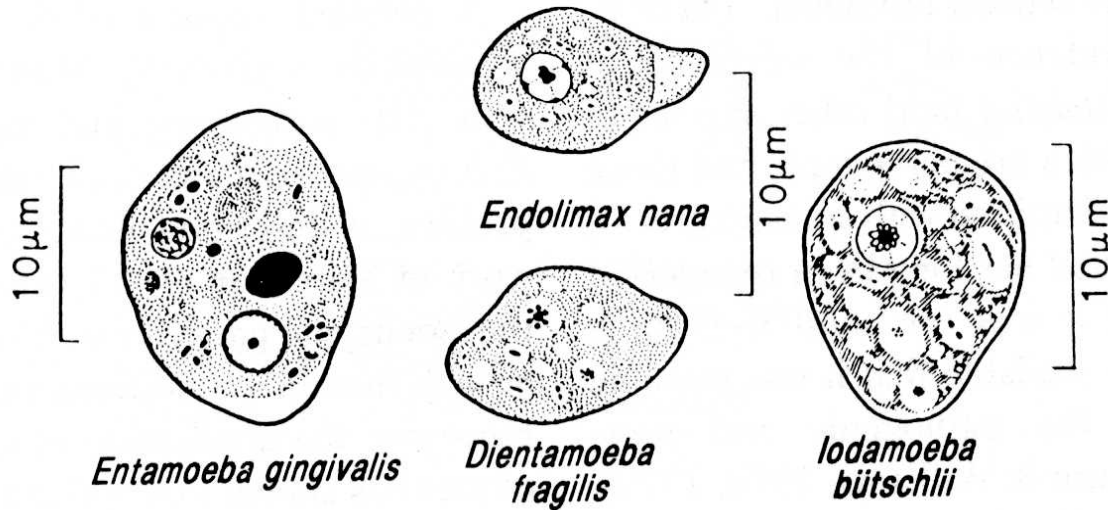
Comparison of *Entamoeba histolytica*, *E. coli* and *E. hartmanni*, parasitic in man. (Adapted from Hoare, 1959.)

Trofozoiti a cysty améb

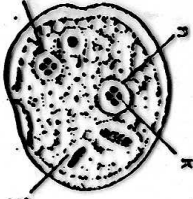
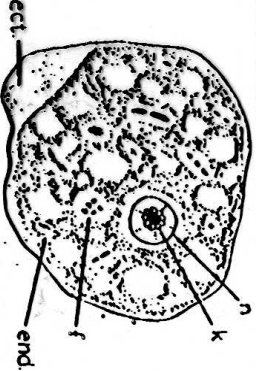
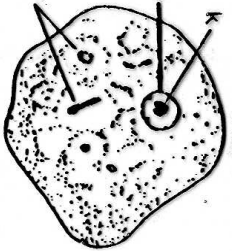
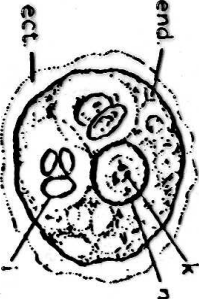
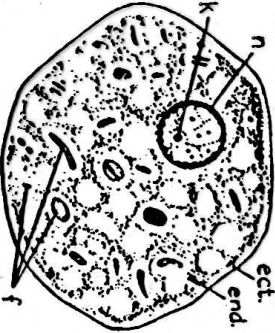
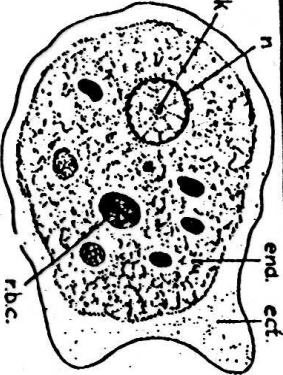
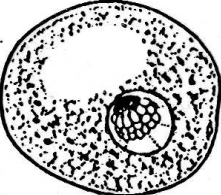
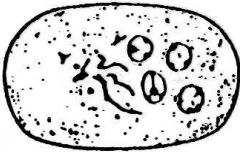
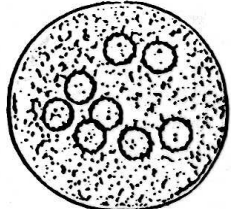

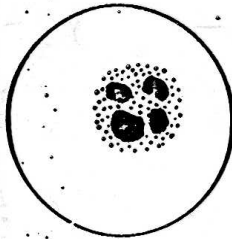
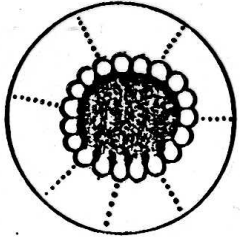

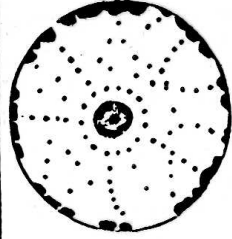

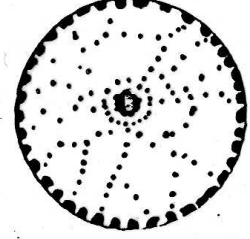


Entamoeba invadens

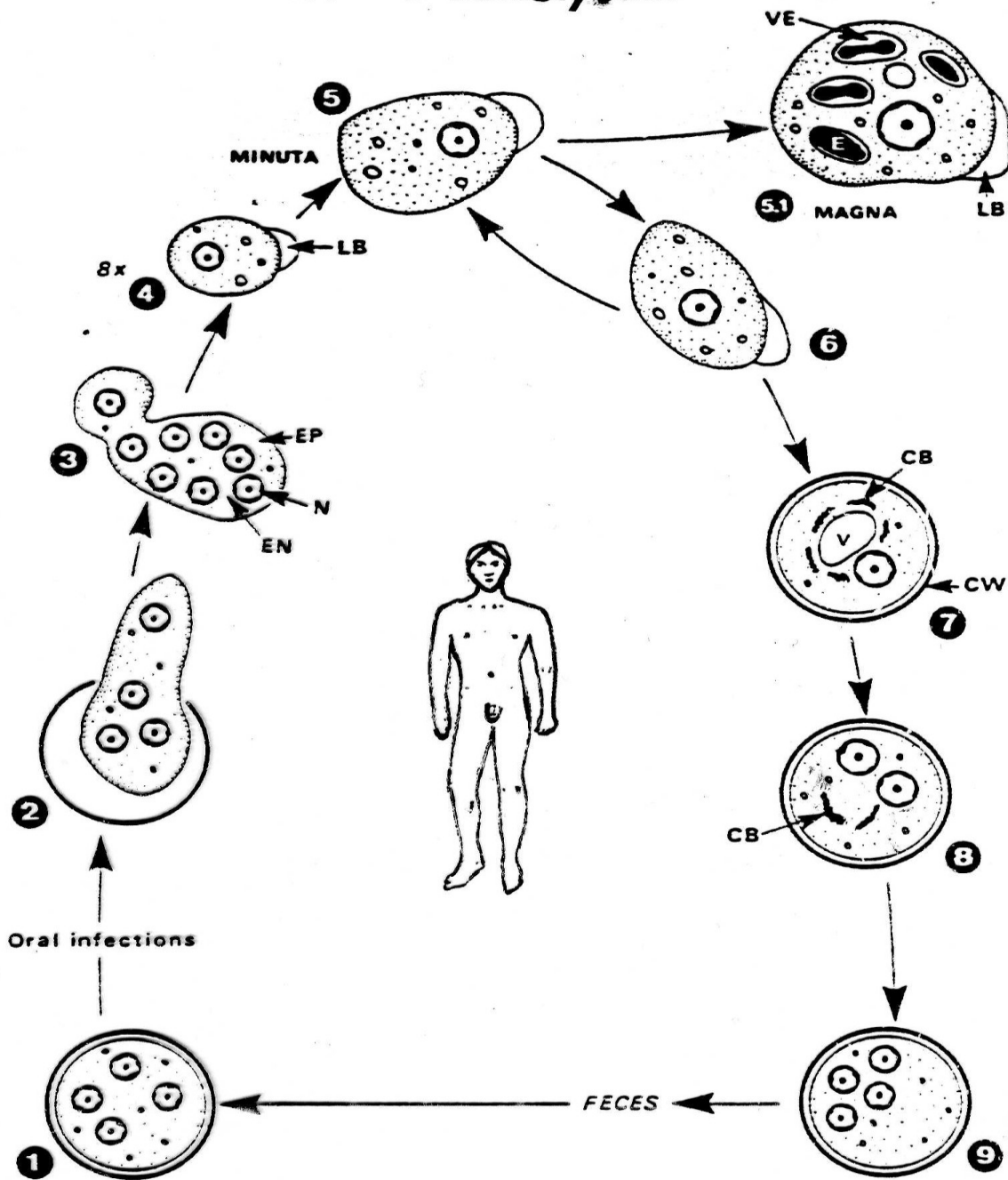
Entamoeba moshkovskii



Entamoeba histolytica – amebiosa

DIENTAMOEBIA FRAGILIS	IODAMOEBIA BÜTSCHLI	ENDOLIMAX NANA	ENTAMOEBIA GINGIVALIS	ENTAMOEBIA COLI	ENTAMOEBIA HISTOLYTICA	
						TROPHOZOITE
						CYST
						NUCLEUS

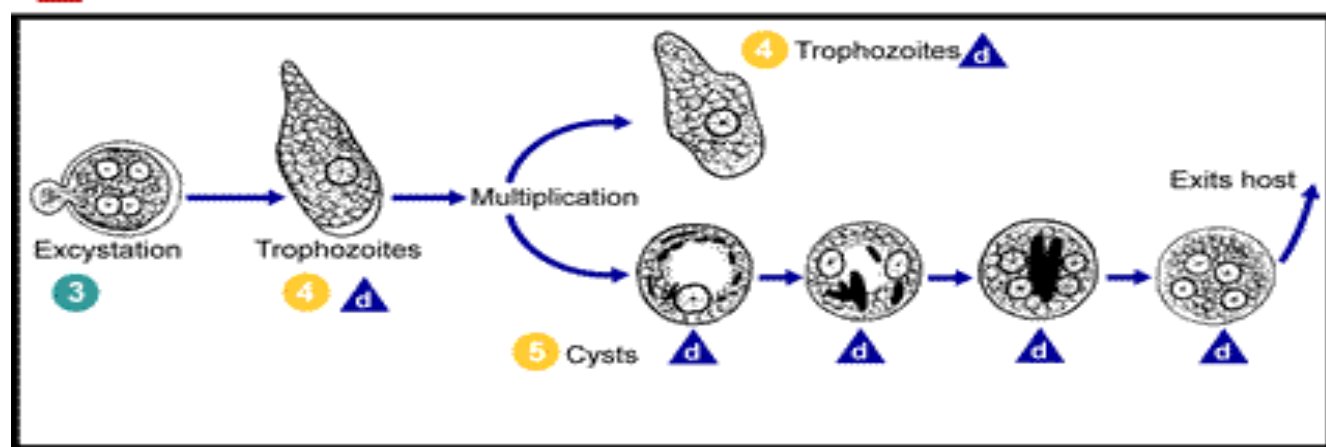
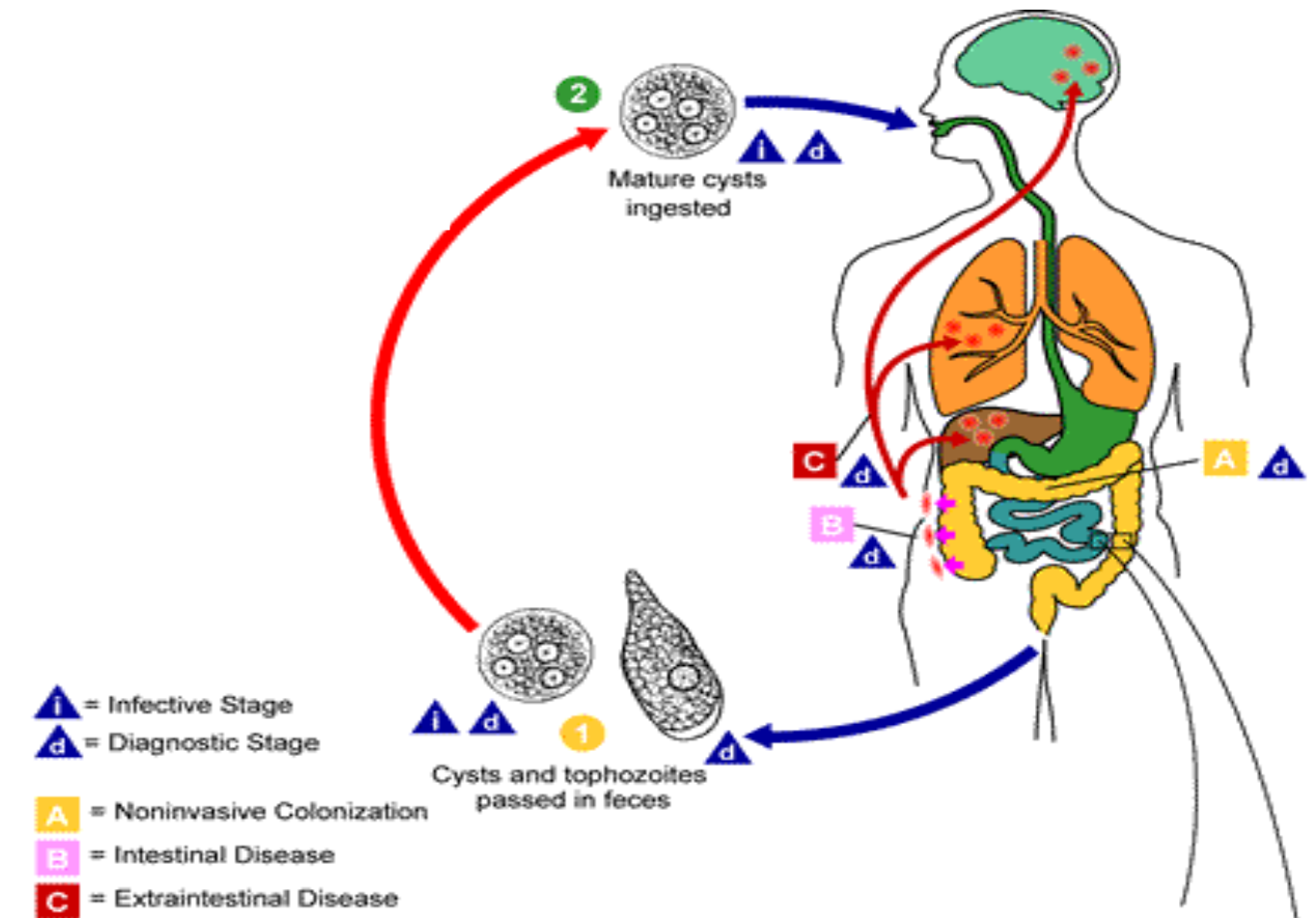
Entamoeba histolytica



Entamoeba histolytika – amebiosa

Životní cyklus

1. Cysty se 4 jádry (metacysty) jsou pozřeny ústy.
- 2 – 4. Po extystaci v tenkém střevě se jak cytoplasma, tak jádra dělí a formuje se 8 malých jednojaderných trofozoitů.
- 5 – 6. Zralí trofozoiti (tj forma minuta) se binárním dělením množí
- 5.1. Některé z forem „minuta“ se mohou měnit v tzv. formu „magna“, které proniká hluboko do střevní sliznice a krví může být zanešena do jater, plic, mozku, kde se stává zdrojem závažných nákaz (abscesů).
Forma magna se vyskytuje ve formě akutní nákazy, cysty nevytváří.
Onemocnění – amébová dysenterie – se projevuje krvavými průjmy, které mohou vést až k vyčerpání a smrti. Akutní fáze onemocnění většinou přechází do chronické.
Ve zvrhodovatělé stěně střeva někdy vzniká amébový ggranulom (améboom).
Mimostřevní např. jaterní komplikace – amébová žloutenka (amébová hepatitis).
7. Vznik jednojaderných cyst (precysta) obsahujících chromatidové tělísko a často velkou vakuolu s glykogenem – chromidie.
8. Formování cyst – patrné dvě jádra a chromidie
9. Cysty se 4 jádry (metacysty), které jsou vylučovány stolicí a jsou infekční pro člověka.



Entamoeba histolytika – amebiosa

Asymptomatická forma onemocnění

Tento průběh onemocnění je důsledkem působení těchto tří faktorů: (1) nízká virulence kmene cizopasníka, (2) nízká inokulační dávka cizopasníka a (3) imunitní systém člověka je intaktní. Améby se mohou rozmnožovat, ale člověk nemá klinické příznaky onemocnění.

Symptomatická intestinální amoebiosa

Pacienti trpící amébovou kolitidou mají tyto symptomy onemocnění: průjem, bolesti břicha, chronické hubnutí, anorexie a celkovou vyčerpanost. Často se vyvíjí sekundární bakteriální infekce, která vzniká v důsledku ulcerací střeva, slepého střeva a konečníku. Některé případy jsou provázeny úpornými průjmy – amébová dyzentérie. Ve stolici se vyskytuje krev, hnis a hlen.

Symptomatická extraintestinální amoebiosa

Vzniká v důsledku migrace trofozoitů *E. histolytica* do různých orgánů. Nejčastěji se tvoří abscesy v játrech, kde obvykle postihují pravý lalok jaterní. Pacienti mají často příznaky připomínající jiná jaterní onemocnění. Průvodními jevy jsou: nevolnost, ztráta váhy, zvracení, průjem. Mimo jater mohou trofozoiti pronikat také do jiných orgánů, např. plíce, osrdečník, slezina, kůže, mozek, kde jsou příčinou dalších orgánových komplikací.

Entamoeba histolytica – amebiosa

Diagnostika

1. Klinické příznaky onemocnění
2. Nález trofozoitů nebo cyst ve stolici
3. Kultivace trofozoitů ze stolice
4. Serologicko imunologické metody
(ELISA, IHA – nepřímá hemaglutinace, GDP- difúzní gelová precipitace a IIF – nepřímá imunofluorescence)

Entamoeba histolytica – amebiosa

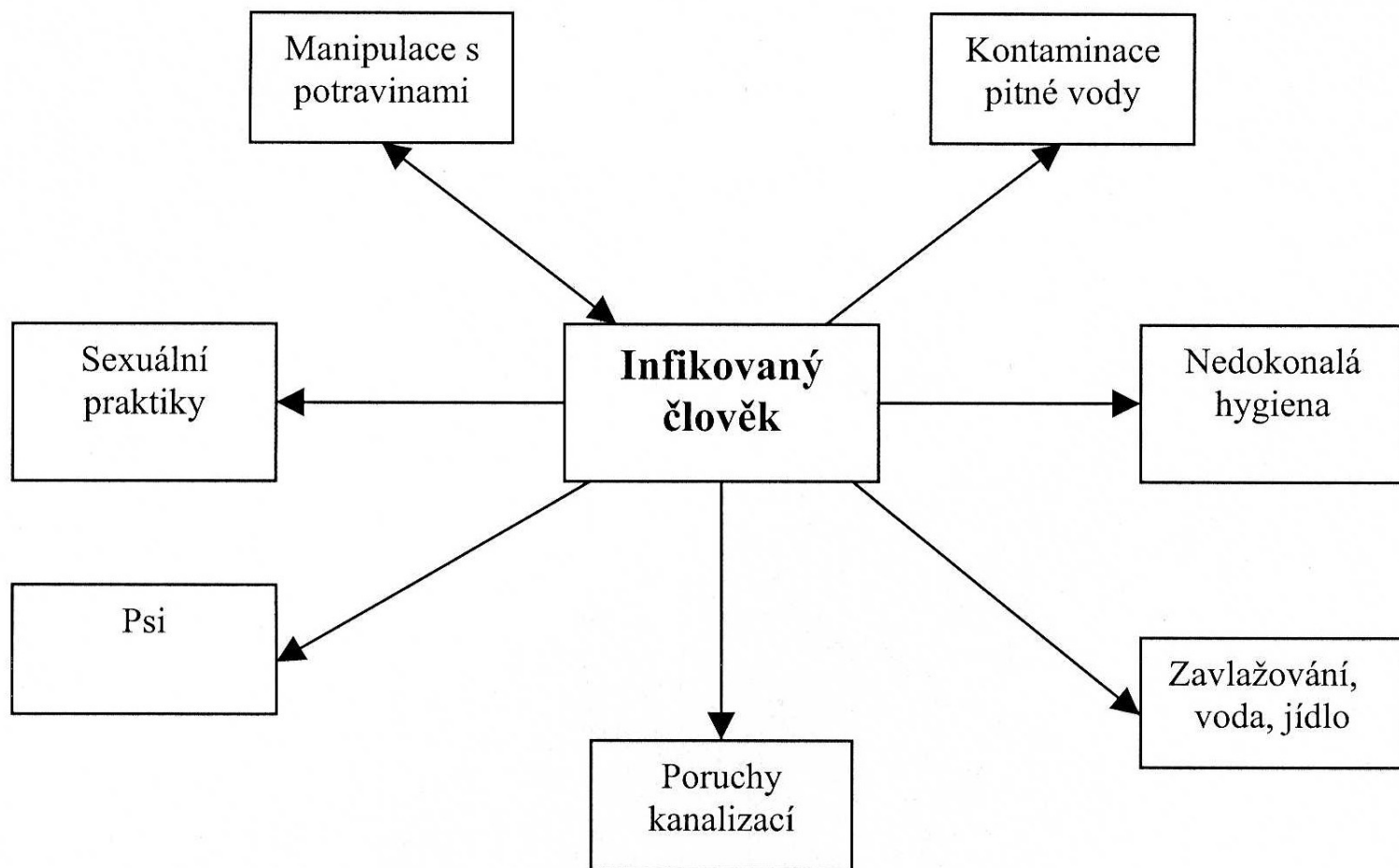
Epidemiologie

Jak bylo již uvedeno, infekce lidí *E. histolytica* dosahuje v celosvětovém měřítku 10-12% a po malárii a schistosomiose je třetí nejčastější příčinou úmrtí na parazitární infekce. Mimo tropická a subtropická oblast se onemocnění vyskytuje také v oblastech mírného a chladnějšího klimatu; např. Aljaška, Rusko, Kanada. V oblastech kde jsou lidské fekálie používány jako hnojivo na pole, oblasti s nízkou úrovní hygieny a zdravotnictví, věznice, ústavy pro mentálně postižené a denní stanice bezdomovců vytváření příznivé podmínky pro udržování a šíření tohoto cizopasníka. Parazit je rovněž velmi rozšířený v komunitách homosexuálů, kde je zejména v západních zemích častou příčinou asymptomatických infekcí mužů.

Existuje několik způsobů přenosu améby: ingesce infekčního stádia, cysty, nastává nejčastěji při požití kontaminované vody, jídla, případně pochází ze špinavých rukou. *E. histolytica* se rovněž přenáší při některých sexuálních praktikách prováděných bez ochrany. Mouchy a švábi častou slouží jako vektorů přenášející cysty na nechráněnou potravu lidí. Dalším zdrojem infekcí je kontaminace vodních zdrojů.

Entamoeba histolytika – amebiosa

V dnešní době existuje řada způsobů prevence a ochrany vůči infekci tímto druhem cizopasníka. Tyto metody jsou založeny na dobré znalosti způsobů šíření a přenosu améby.



Entamoeba histolytica – amebiosa

Preventivní opatření lze shrnout do následujících několika bodů:

- 1) úprava pitné vody s cílem usmrtit nebo odfiltrovat cysty
- 2) důsledná hygiena ve spojitosti s používáním záchodu
- 3) důsledné vodovodní a odpadní vody
- 4) ochrana potravin před kontaminací
- 5) eliminace rezervoárových hostitelů
- 6) léčení nemocných

Entamoeba histolytica – amebiosa

Léčení

Léčení lze doporučit jak v případě asymptomatické intestinální amebiózy tak v případě symptomatické a extraintestinální formy onemocnění. U chronických nosičů se doporučuje použití léčení furamidem, u případů kdy dochází cyst spolu s trofozoity lze použít metronidazol.

Způsob léčby je rovněž závislý na klinickém průběhu nemoci. Pacienti s akutní dyzentérií dobře snášejí léčbu dehydroemetinem. Flagyl (metronidazol) nebo chlorochin a dehydroemetin se doporučuje taky u pacientů s jaterními abscesy.

Entamoeba histolytica – amebiosa

Zástupci

Druh	rozšíření	velikost	přenos	patogenita
Entamoeba histolytica	kosmopolitní	20 - 40	cysta	ano
Entamoeba hartmani	kosmopolitní	3 - 10	cysta	ne
Entamoeba coli	kosmopolitní	18 - 27	cysta	ne
Entamoeba polecki	kosmopolitní	12 - 20	cysta	mírná
Entamoeba dispar	kosmopolitní	20 - 40	cysta	mírná
Entamoeba moshkovskii	kosmopolitní	9 - 29	cysta	?
Entamoeba gingivalis	kosmopolitní	8 - 20	ne	ne
Endolimax nana	kosmopolitní	6 - 15	cysta	ne
Iodamoeba bütschlii	kosmopolitní	4 - 10	cysta	ne

Volně žijící améby: 1) Excavata – Heterolobosea – Naegleria 2) Amebozoa – Lobosa - Acanthamoeba

Volně žijících améby jako patogeni člověka

Volně žijící améby jsou nedílnou součástí vnějšího prostředí a dříve jim nebyla věnována téměř žádná pozornost. V 50. letech byly považovány za laboratorní kuriozitu, neboť byly nalezeny v tkáňových kulturách pocházejících z ledvin opic, které sloužily k růstu viru polomyelitidy. Později v 60. letech byly poprvé zjištěny v respiračním traktu člověka a teprve po roce 1965 jim začala být věnována pozornost, neboť se podařilo prokázat jejich souvislost se smrtí lidí v Austrálii, USA a v Československu.

Doposud bylo zaznamenáno asi 200 úmrtí lidí způsobené těmito amébami v důsledku jejich průniku do centrálního nervového systému člověka. Největší počet 144 případů je přičítáno druhu *Naegleria fowleri*, zbývající část je působena amébami rodu *Acanthamoeba* (40 případů) a druhem *Balamuthia mandrillaris* (16 případů). Je zřejmé, že tyto améby disponují velikým patogenním potenciálem a mohou za zatím ne zcela známých okolností působit smrtelná onemocnění lidí.

Obecná charakteristika

- jednobuněční, nepigmentovaní, primitivní
- nemají Golgiho aparát
- peroxisomy obvykle přítomny
- mitochondrie s plochými nebo diskovitými kristami
- vzácně jsou přítomny hydrogenosomy
- 1 – 4 bičíky avšak bez mastigonem
- některé druhy ve formě améby i s bičíky
- sladkovodní i mořští zástupci
- někteří jsou fakultativními cizopasníky

Zástupci: Naegleria, Tetramitus, Vahlkampfia
Acanthamoeba, Balamuthia

Volně žijící améby

Současná klasifikace těchto améb je založena na těchto znacích:

- 1) struktura jádra
- 2) velikost trofozoita
- 3) tvar pseudopodií
- 4) počet jader
- 5) struktura cysty
- 6) sexuální reprodukce
- 7) formace bičíkatých stádií
- 8) antigenní charakter
- 9) typ isoenzymové migrace
- 10) typ media umožňující kulturu in vitro
- 11) tolerance a preference teploty

Naegleria fowleri

Naegleria fowleri je původcem primární amébové meningoencefalidy (PAM) člověka a předpokládá se její výskyt také u jiných hostitelů. Původně byla identifikována jako N. gruberi, avšak tento druh volně žijící améby se vyznačuje neschopností růstu při tělní teplotě typické pro savce.

Hostitelé

Člověk je považován za nejdůležitějšího hostitele. Lze však předpokládat malou hostitelskou specifickou této améby.

Rozšíření

Kosmopolitní. Nákazy lidí byly dosud zjištěny v Severní Americe, západní Evropě, Africe, Japonsku a Austrálii. Největší dosavadní epidemie byla dokumentována z Československa, kde v letech 1965 až 1969 došlo k úmrtí 16 lidí.

Naegleria fowleri

Morfologie

Trofozoiti těchto améb jsou podlouhlého tvaru a dosahují velikosti od 8 až 22 μ m. Přední konec je obvykle poněkud širší. Pohybem připomínají pohyb slimáka od čehož pochází označení „Limax“.

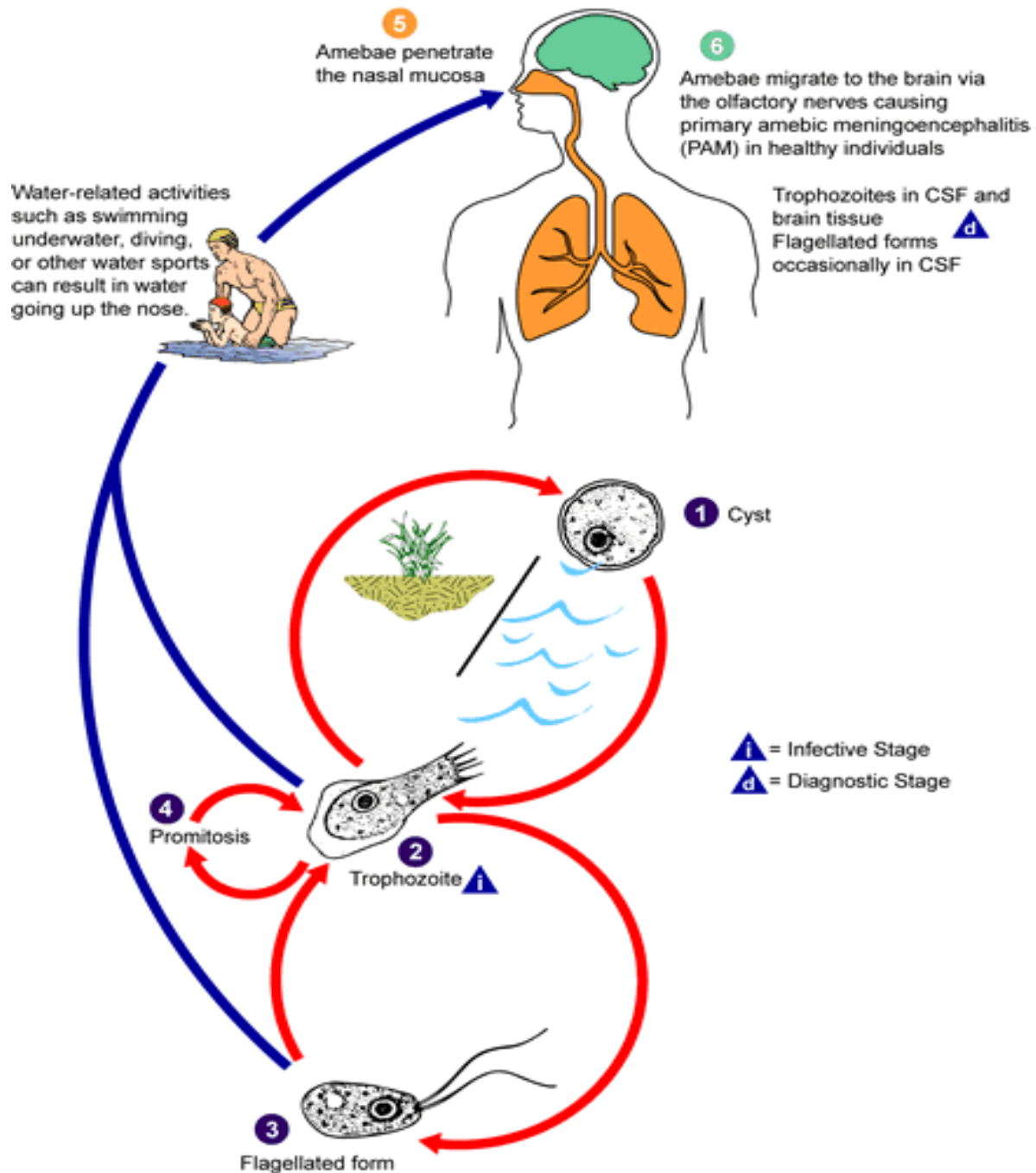
Bičíkatá forma dosahuje velikosti 7 až 15 μ m. Oba bičíky začínají na předním konci a jsou organelou pohybu.

Cysty měří od 9 do 12 μ m a jsou oválného tvaru s relativně silnou stěnou.

Životní cyklus

Množení probíhá formou binárního dělení, nejsou zde žádná pohlavní stádia. Není známo, které stádium má schopnost pronikat do organismu savců včetně člověka. Předpokládá se, že životní cyklus probíhá za normálních okolností ve vnějším prostředí. Člověk přichází do kontaktu s touto amébou při plavání a koupání v kontaminované vodě. Trofozoiti pronikají do těla přes nosní sliznici a migrují do mozku, kde působí rychlou destrukci napadené tkáně. Předpokládá se, že některé infekce mohou být rovněž způsobeny vdechnutím cyst. Mechanismus a místo transformace vdechnuté cysty v trofozoita však není znám.

Naegleria fowleri



Naegleria fowleri

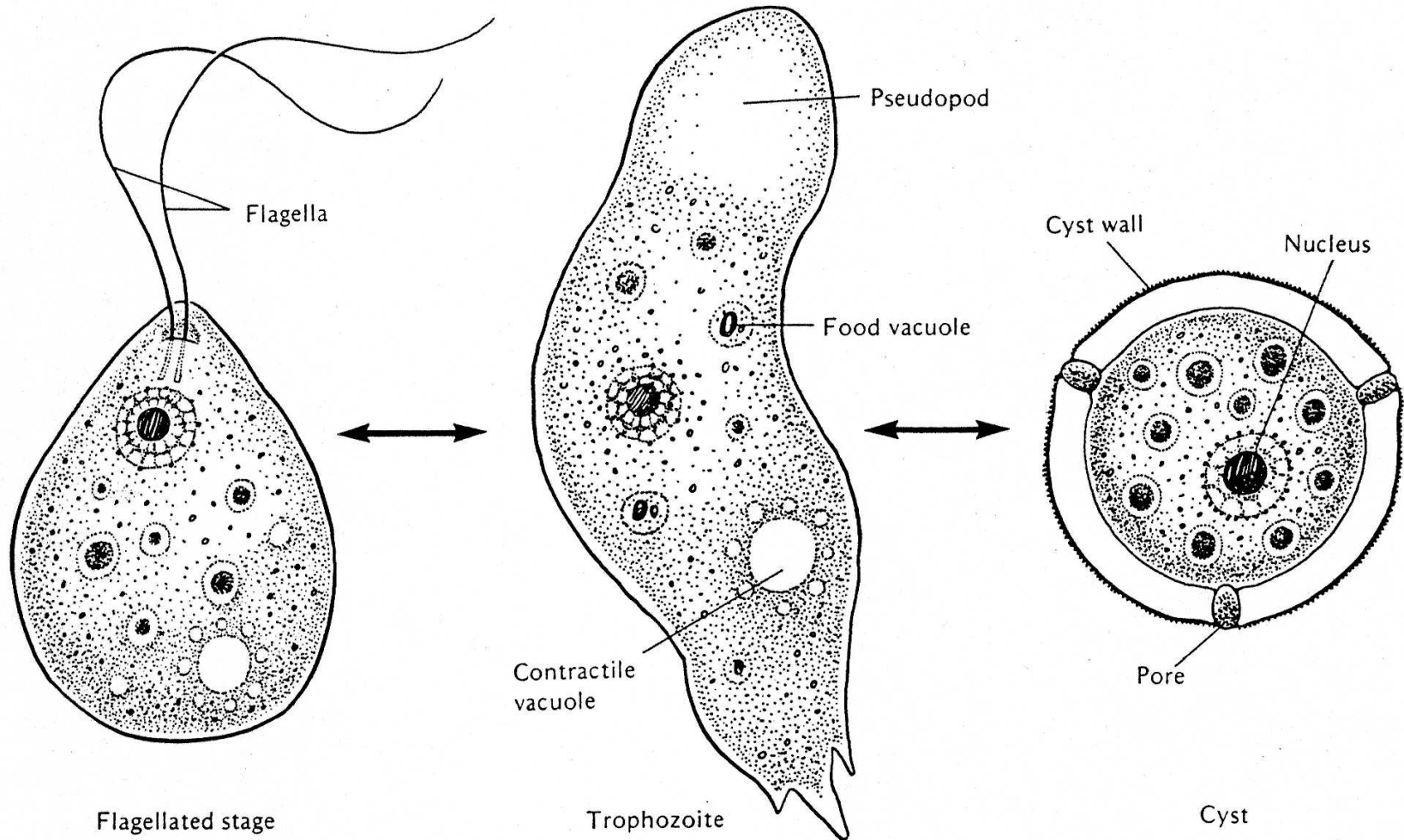
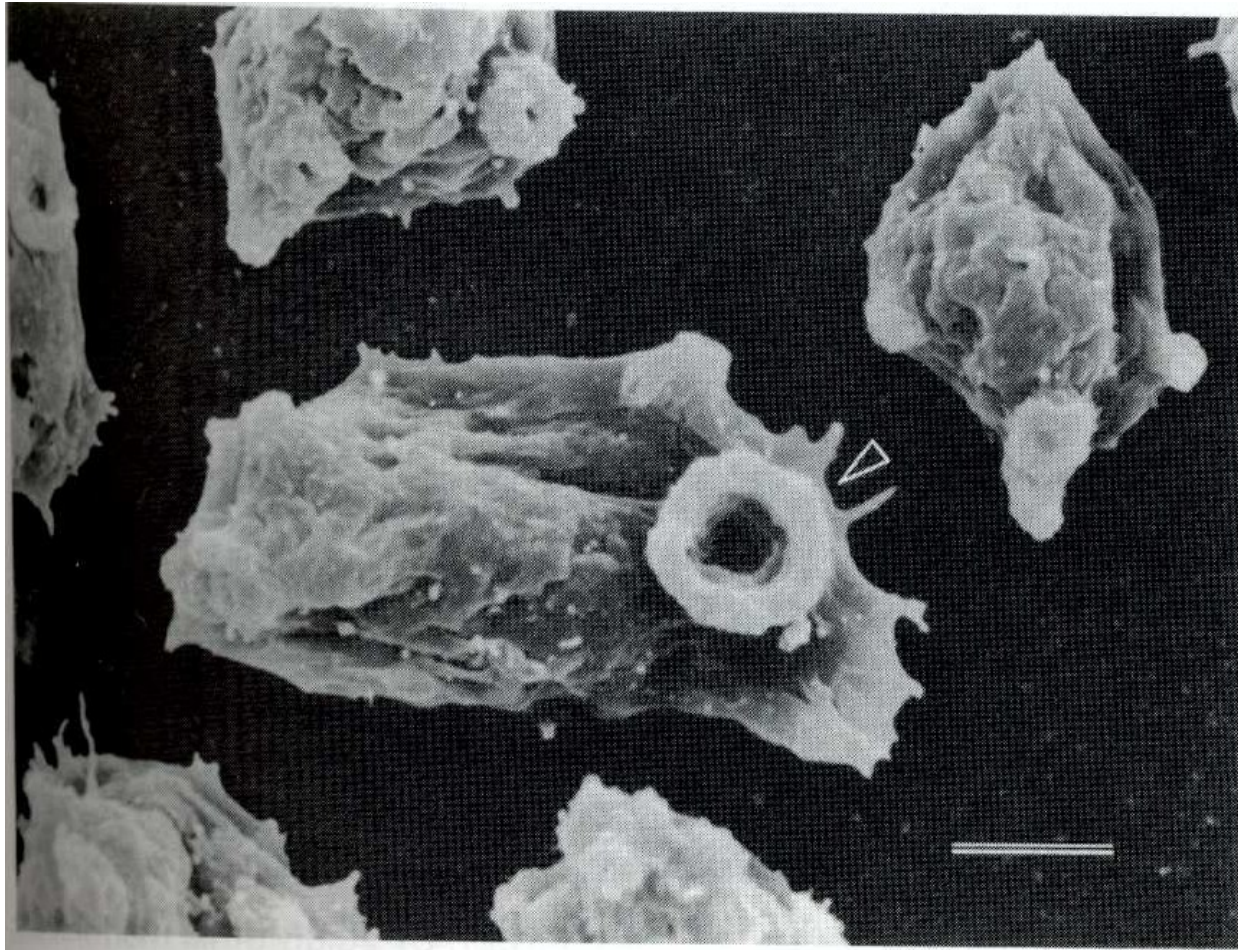
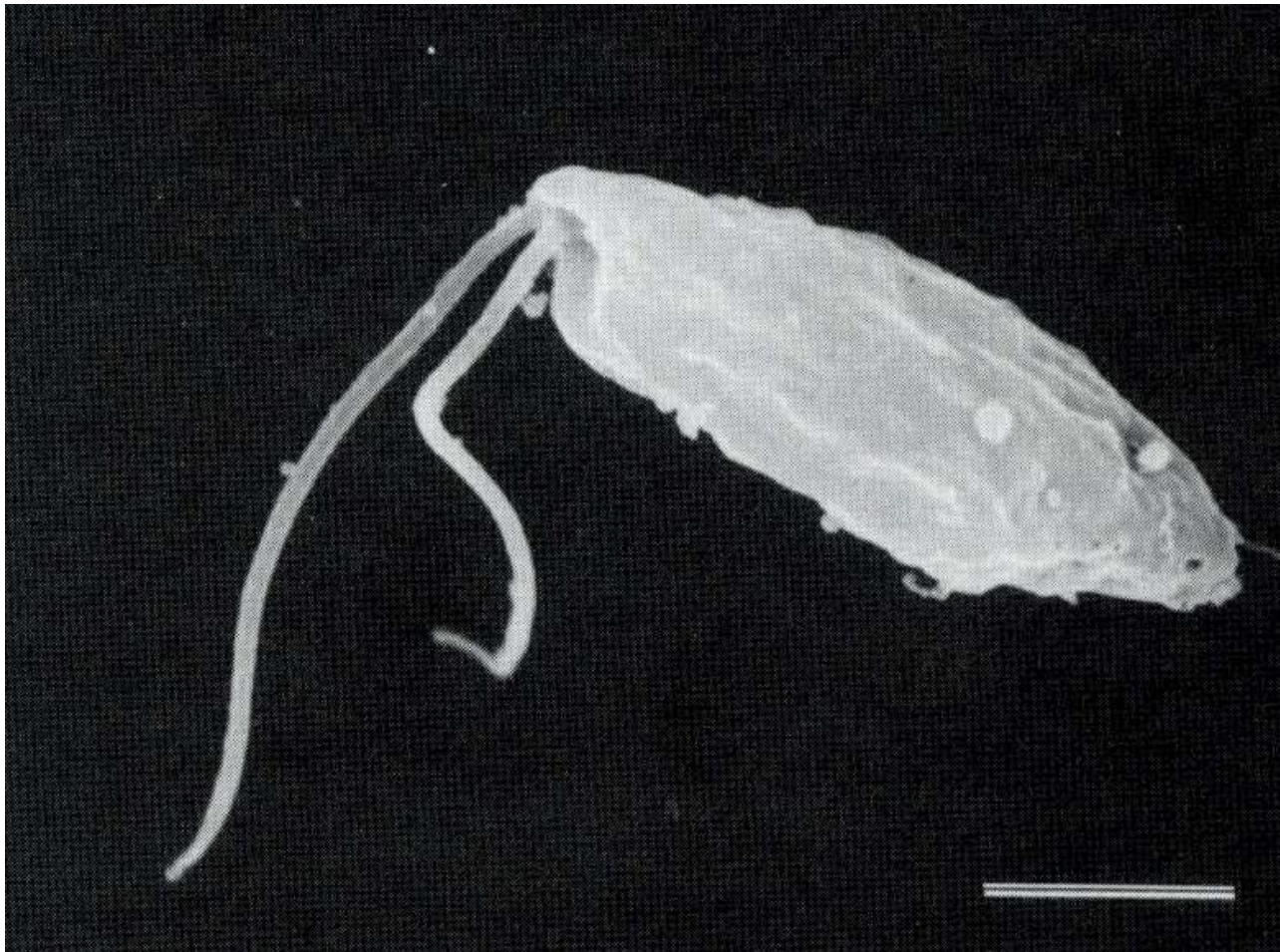


FIGURE 8.1 The life cycle and morphology of *Naegleria fowleri*: flagellated form, trophozoite, cyst.

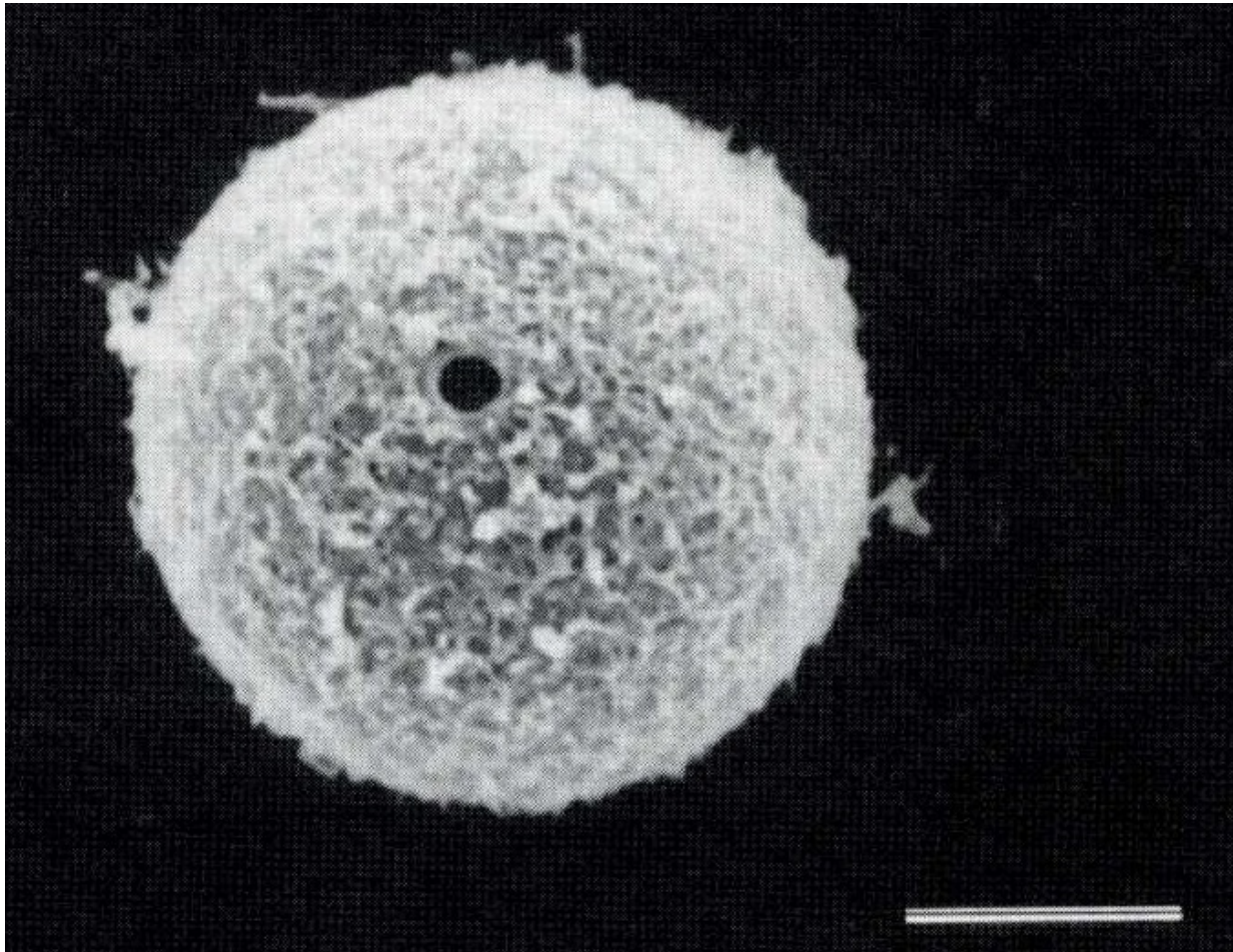
Naegleria fowleri - trofozoit



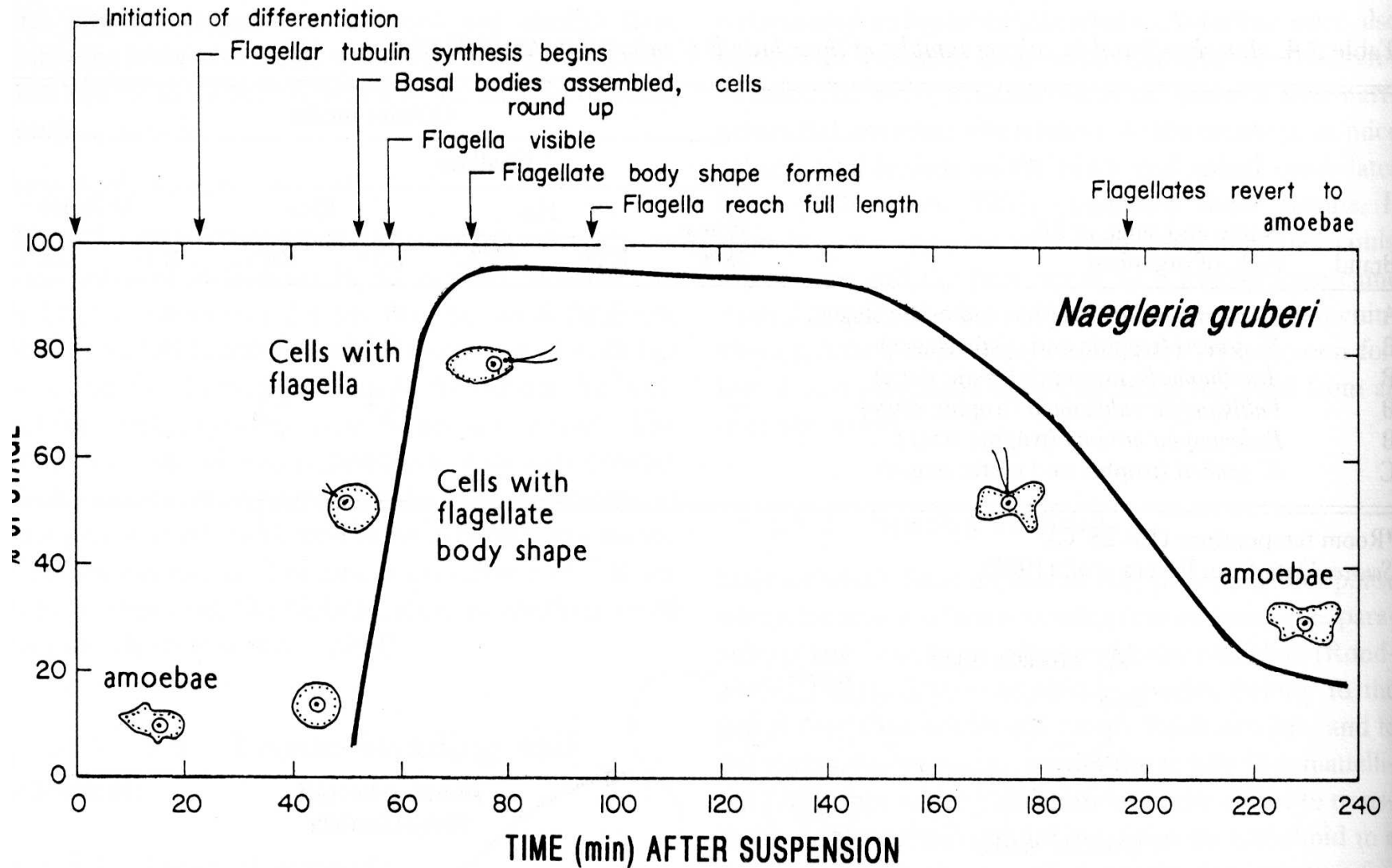
Naegleria fowleri - trofozoit



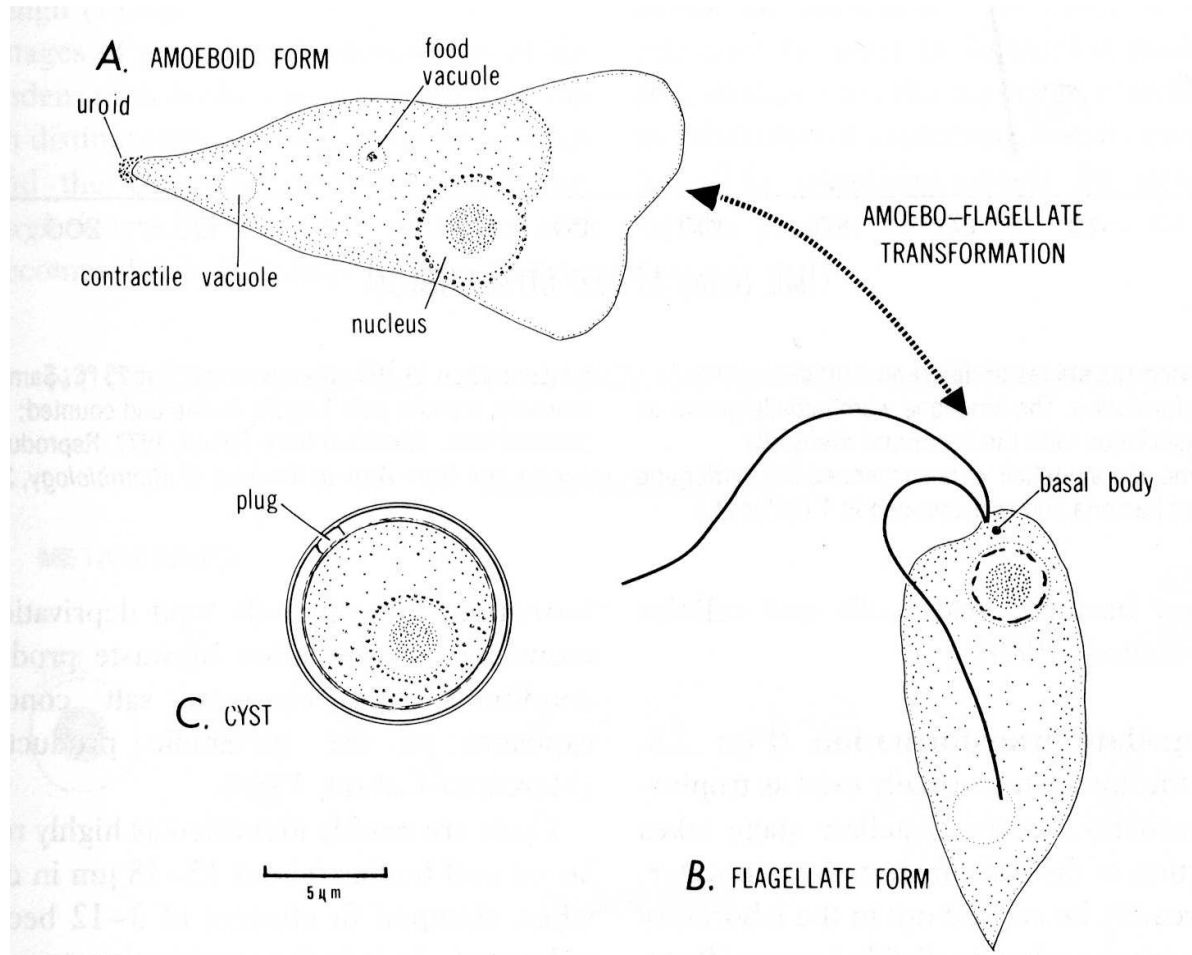
Naegleria fowleri - cysta



Transformance *Neagleria fowleri*

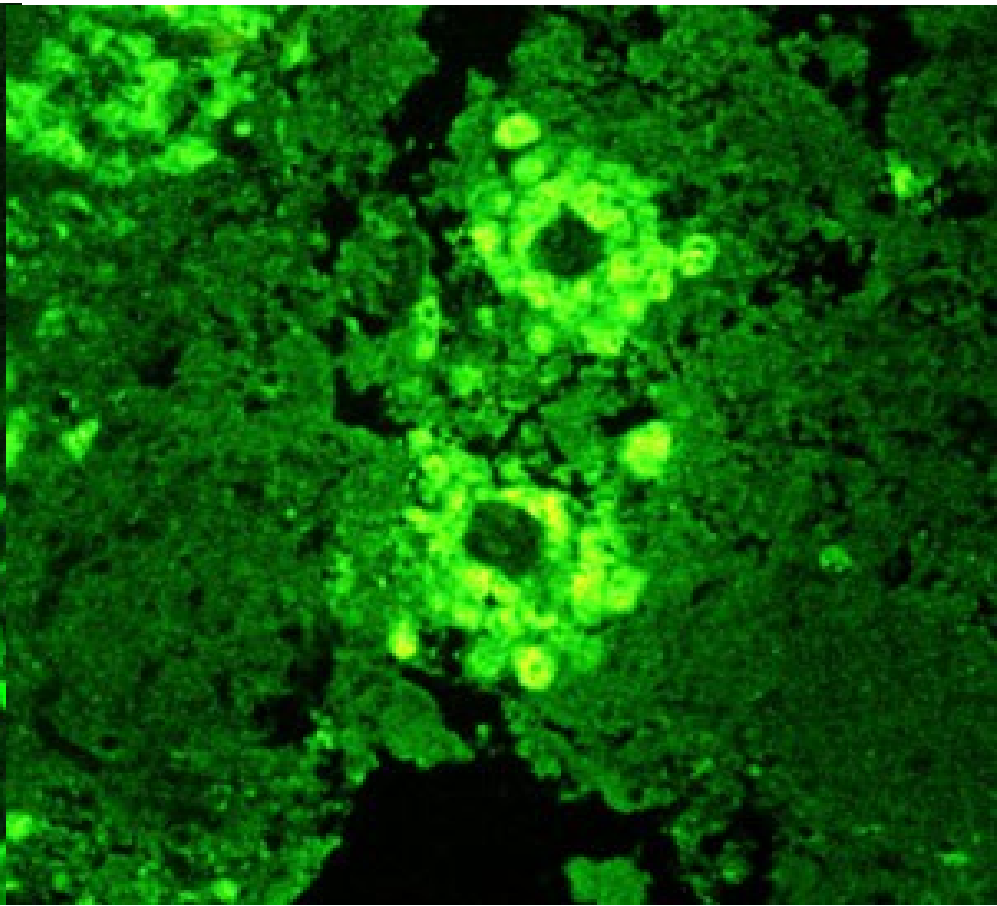
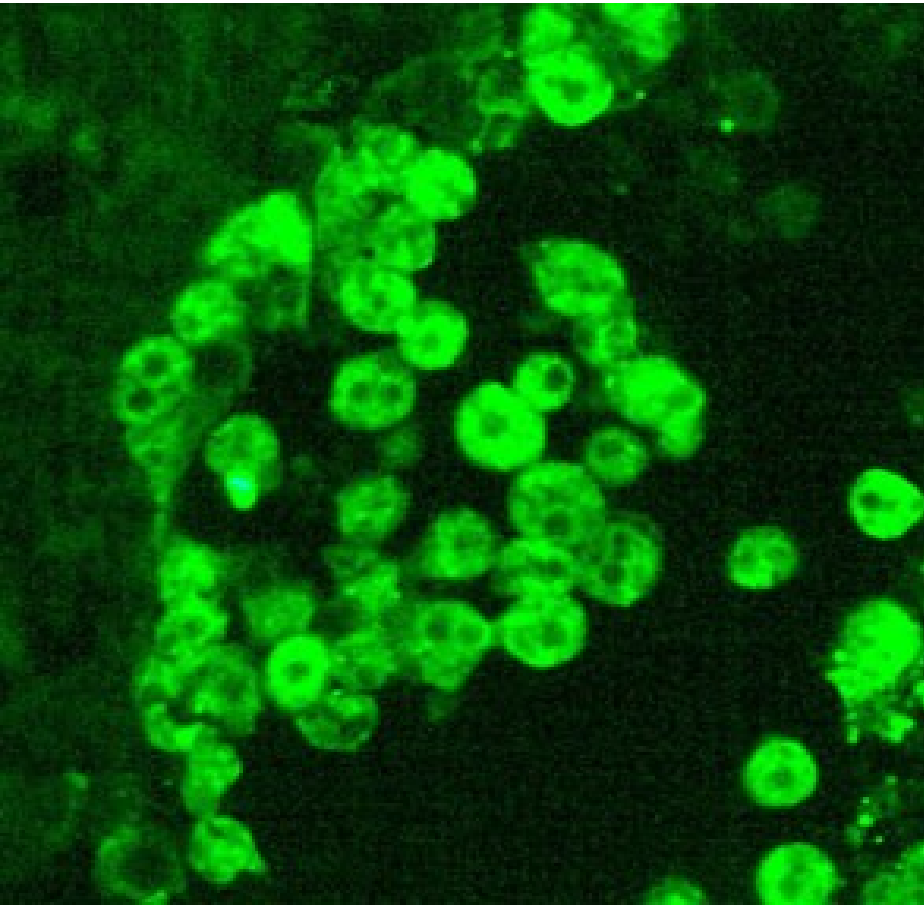


Naegleria gruberi



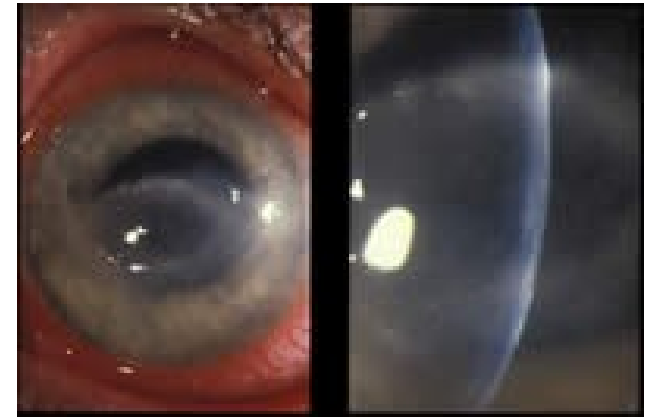
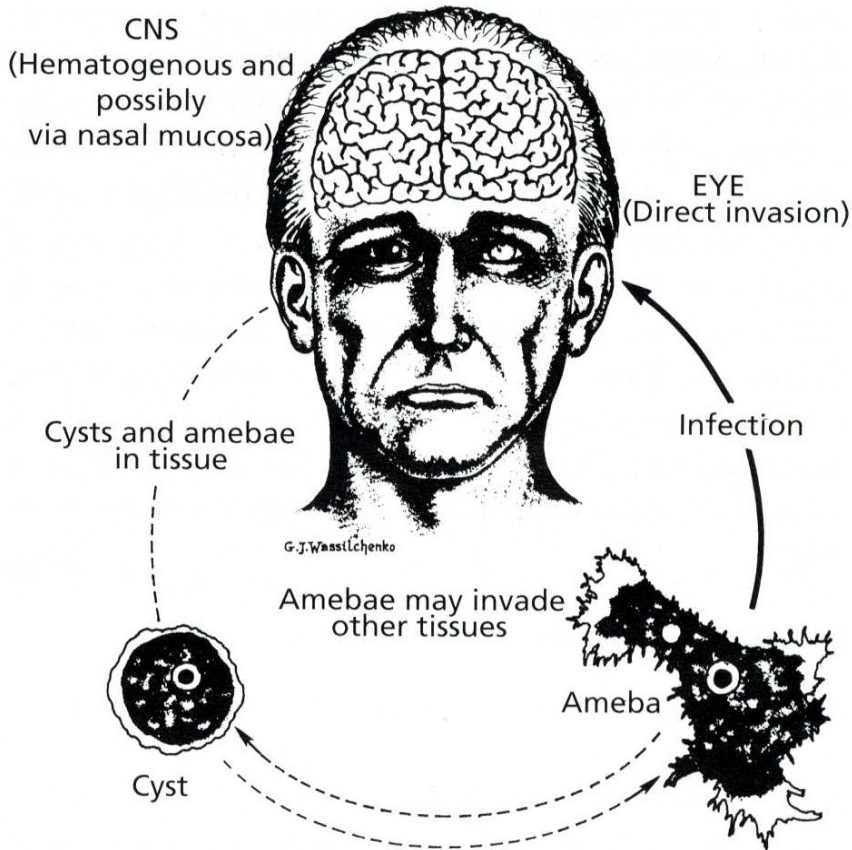
Acanthamoeba sp.

Balamuthia mandrillaris



Nepřímá imunofluorescence

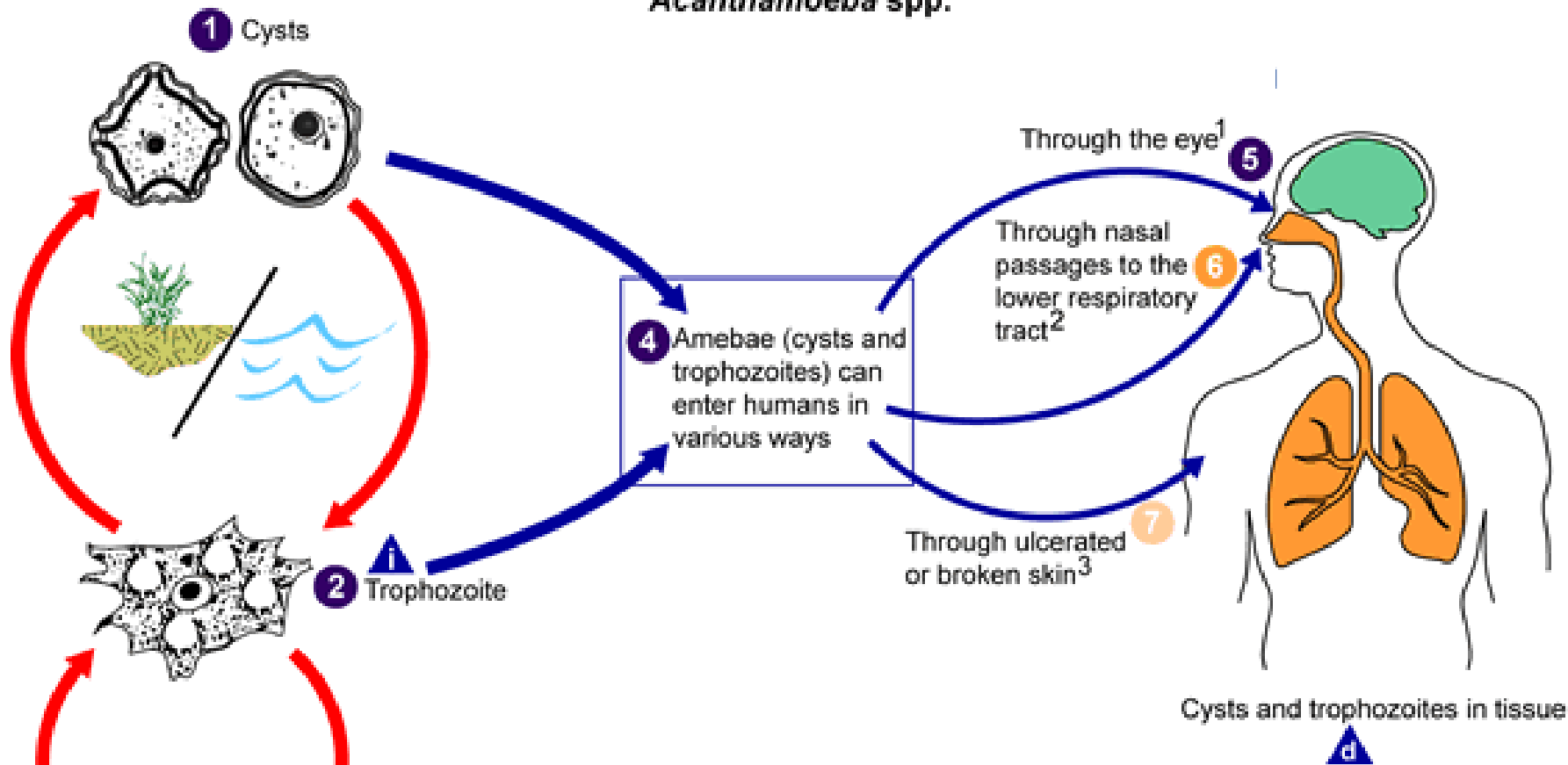
Acanthamoeba castellanii



GAE

Figure 11.8 Life cycle of *Acanthamoeba* spp. and human infection

Acanthamoeba spp.



i = Infective Stage
d = Diagnostic Stage

¹ Results in severe keratitis of the eye. **8**

² Results in granulomatous amebic encephalitis (GAE) and/or disseminated disease **10** in individuals with compromised immune systems. **9**

³ Results granulomatous amebic encephalitis (GAE), disseminated disease **10**, or skin lesions **11** in individuals with compromised immune systems.

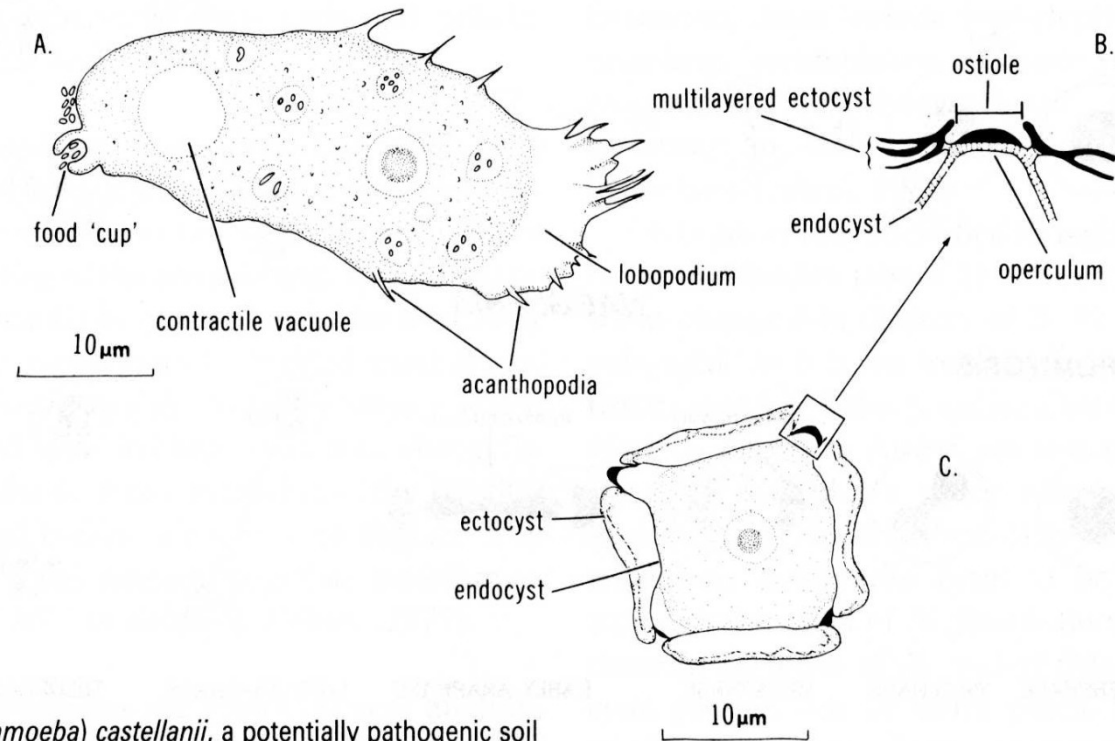
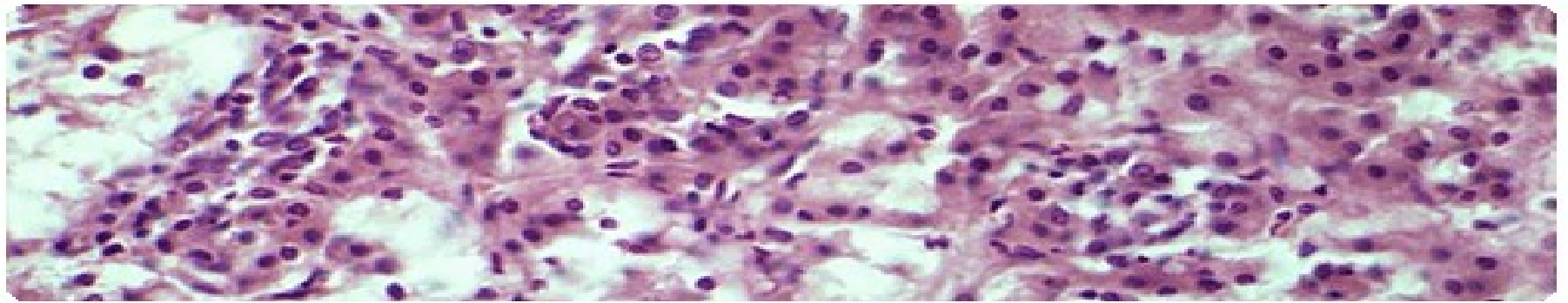
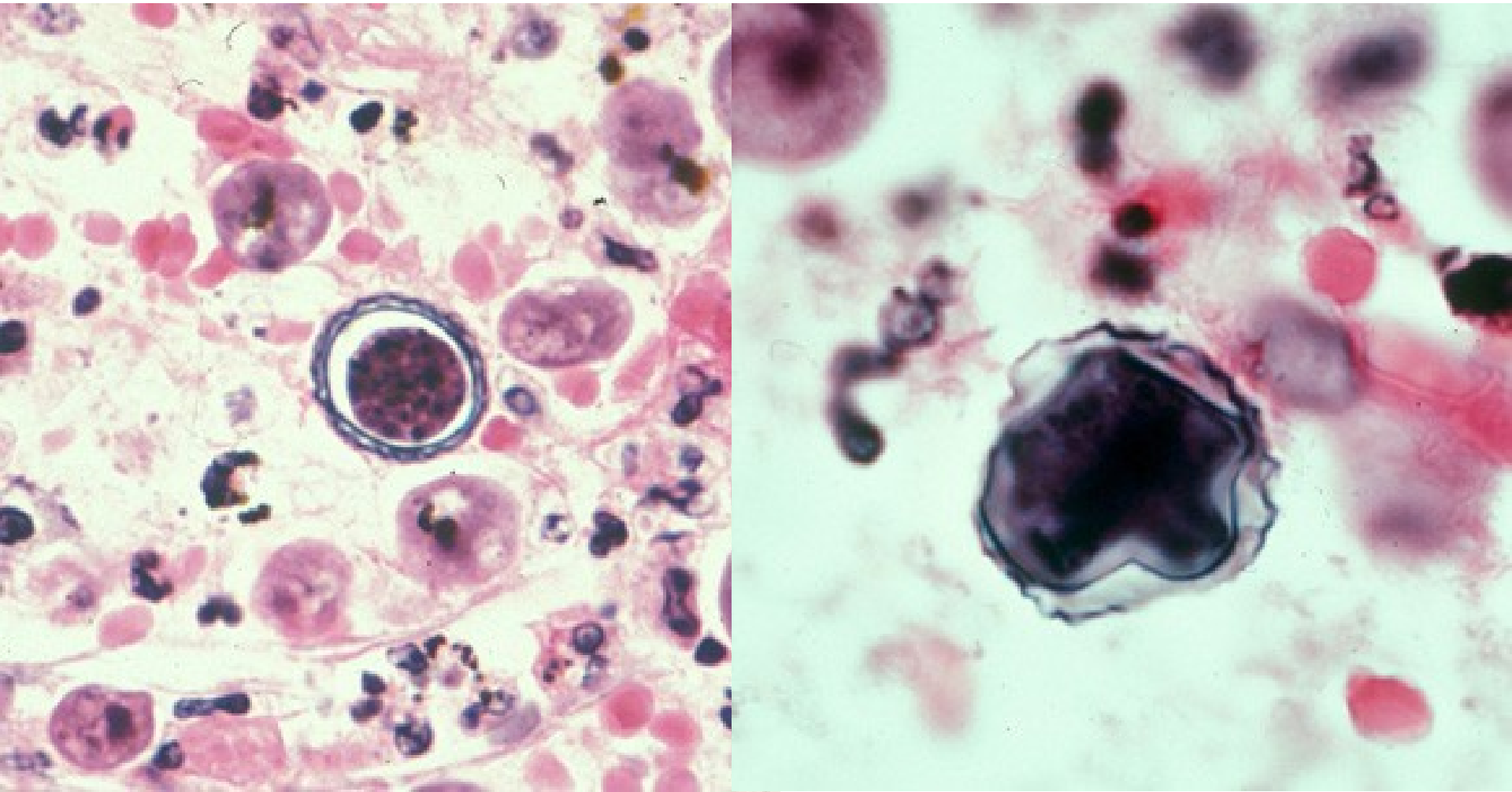


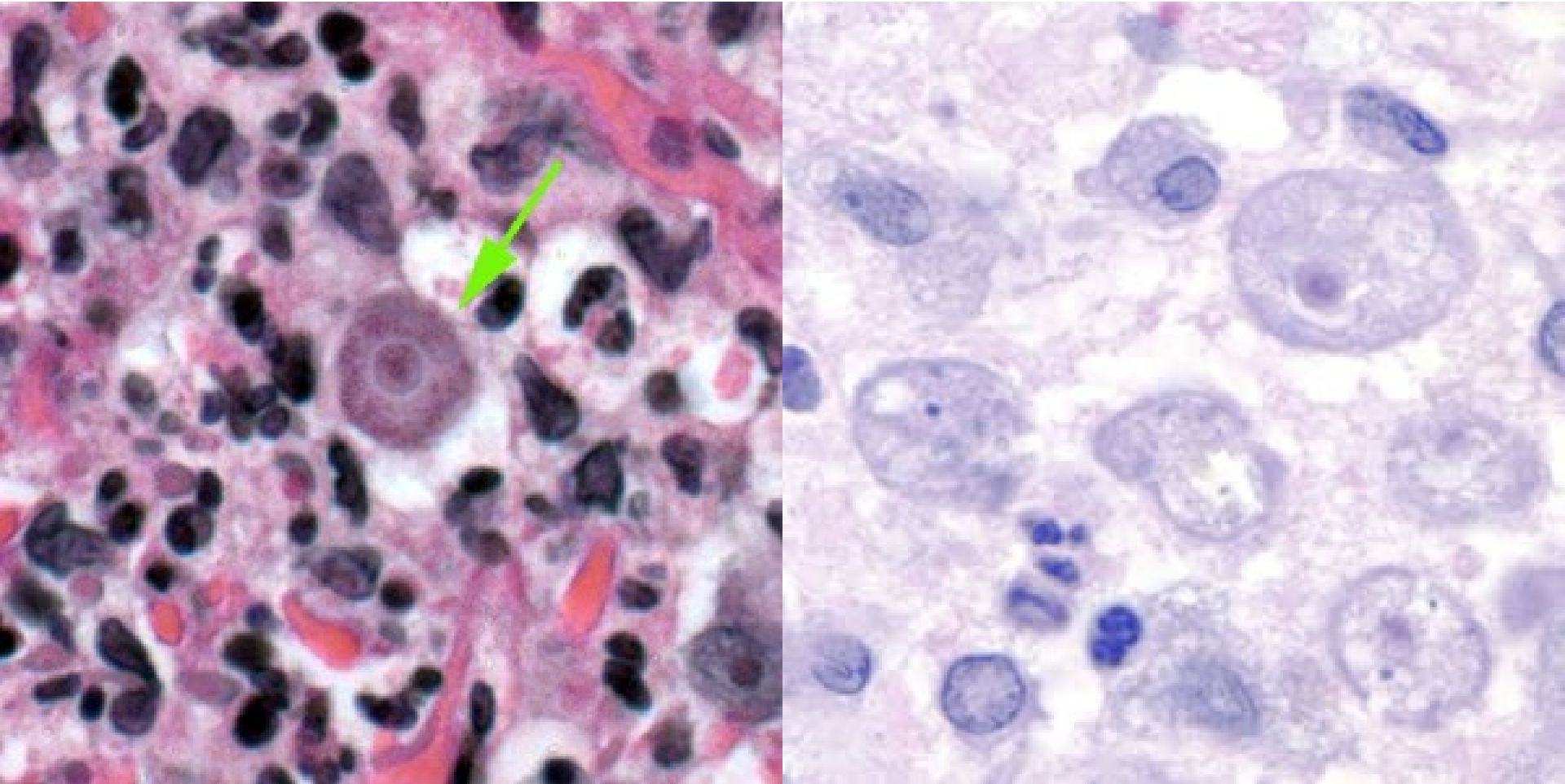
Fig. 3.11
Hartmannella (Acanthamoeba) castellanii, a potentially pathogenic soil amoeba. A, trophozoite; B, ostiole (enlarged); C, cyst. (After Page, 1967b; Volkonsky, 1931.)

Acanthamoeba sp. – cysty v mozku



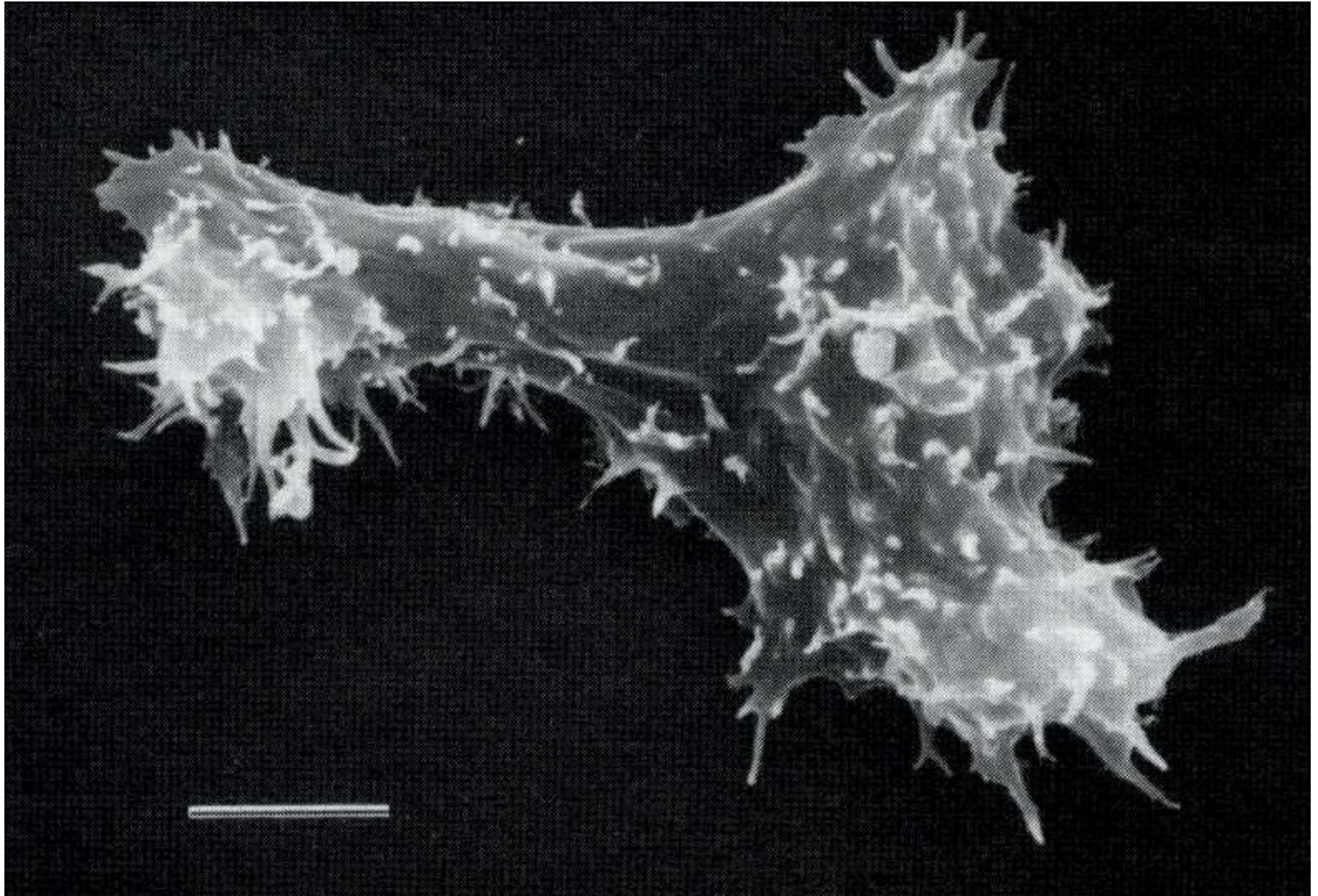
Barvení: hematoxylin – eosin, H&E

Acanthamoeba sp. – cysty ve tkáni

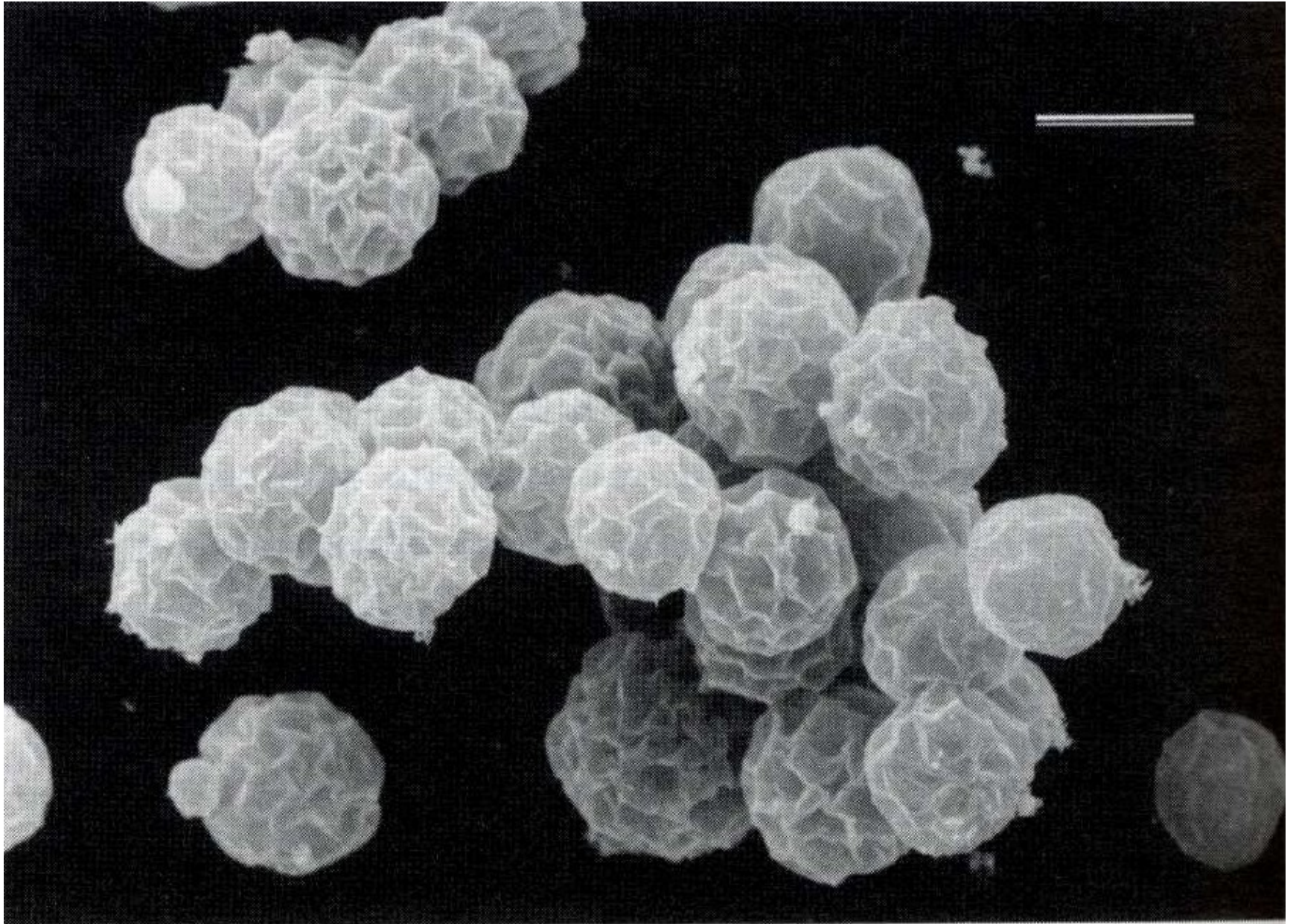


Barvení: hematoxylin – eosin, H&E

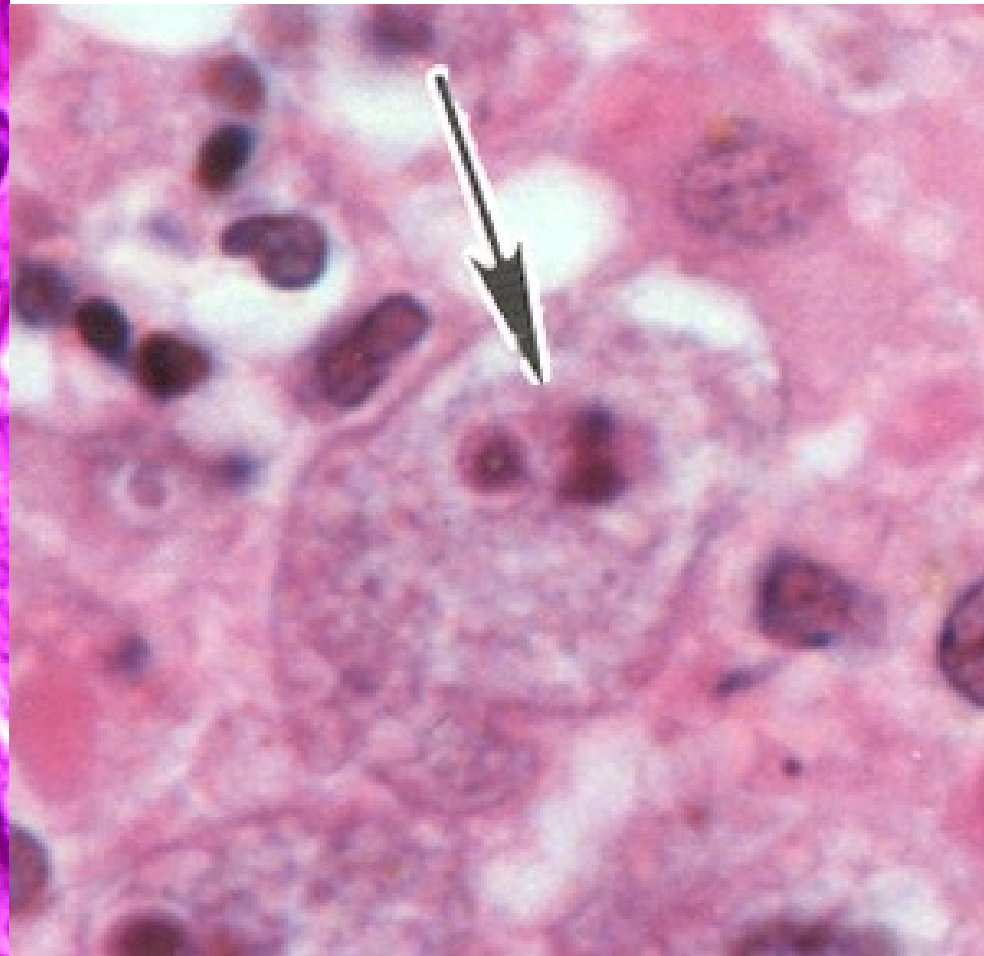
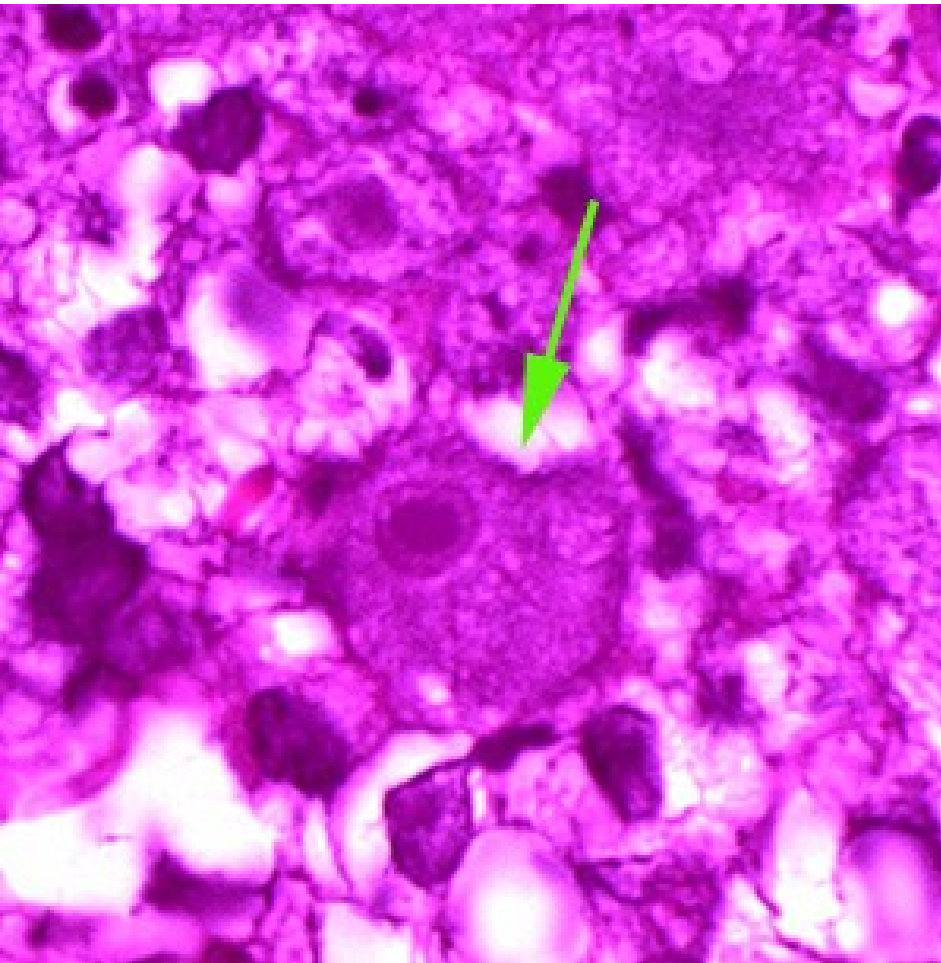
Acanthamoeba castellanii - trofozoit



Acanthamoeba polyphaga - cysty

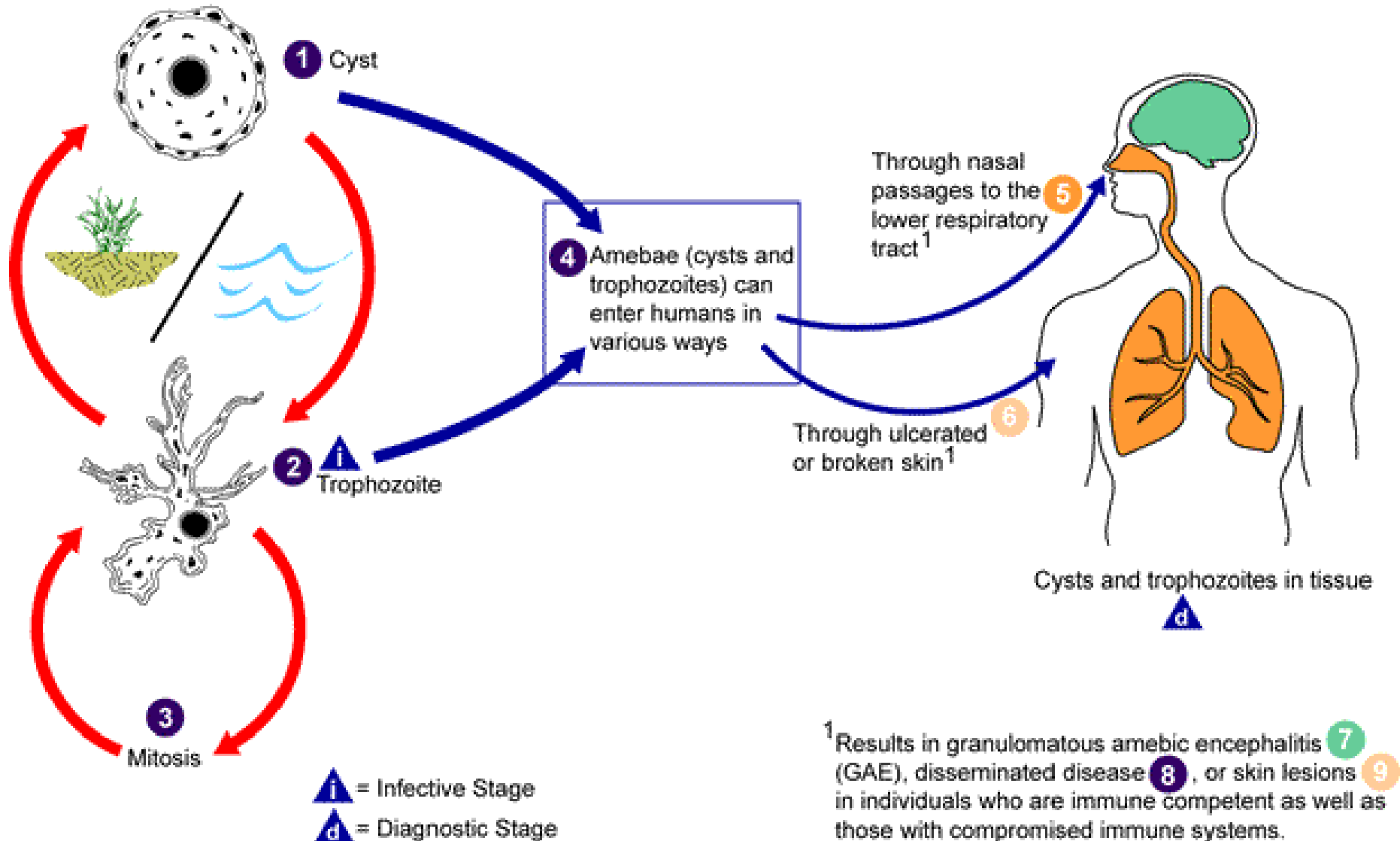


Balamuthia mandrillaris

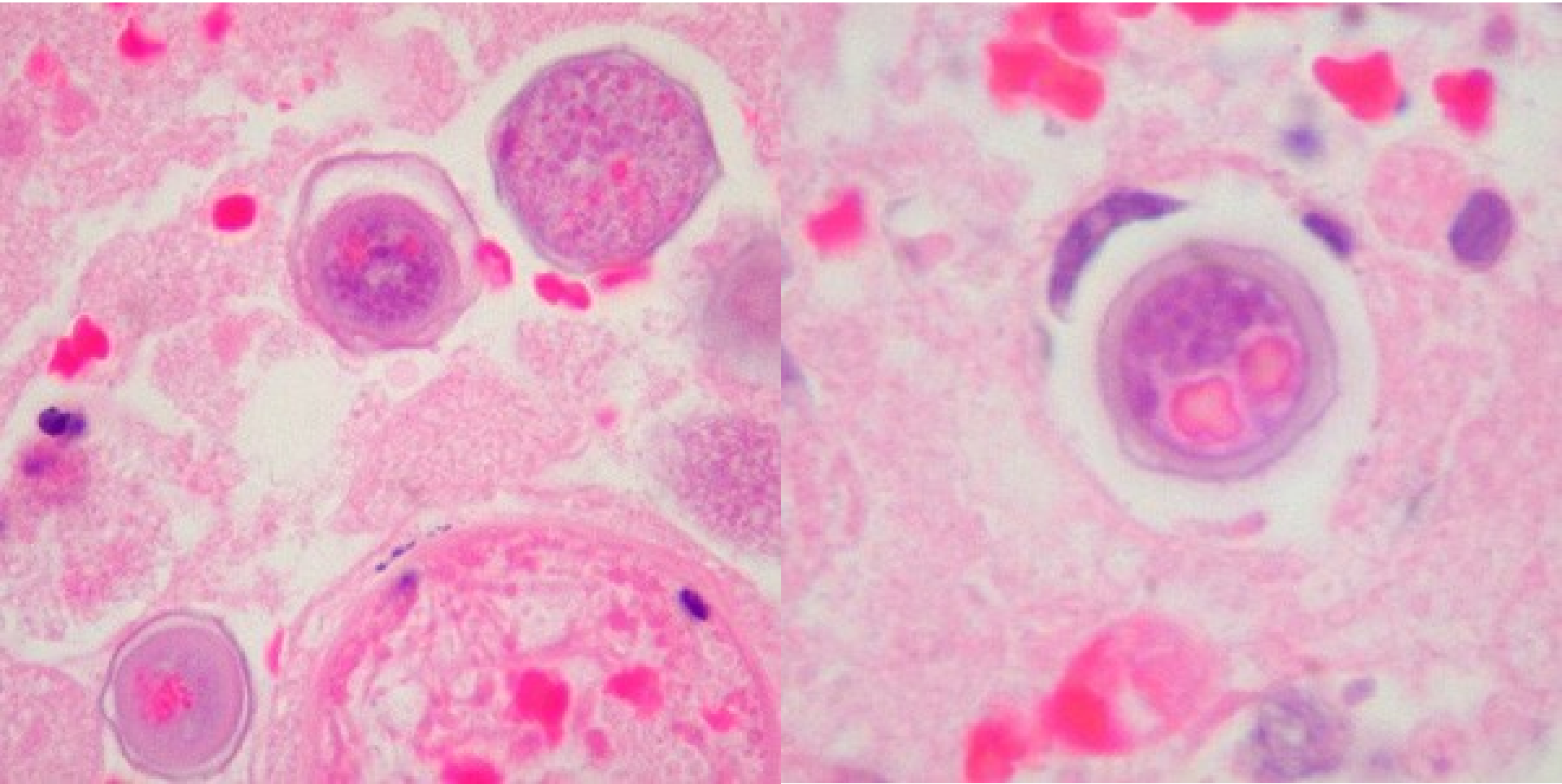


Balamunthia mandrillaris – trofozoiti v mozku

Balamuthia mandrillaris

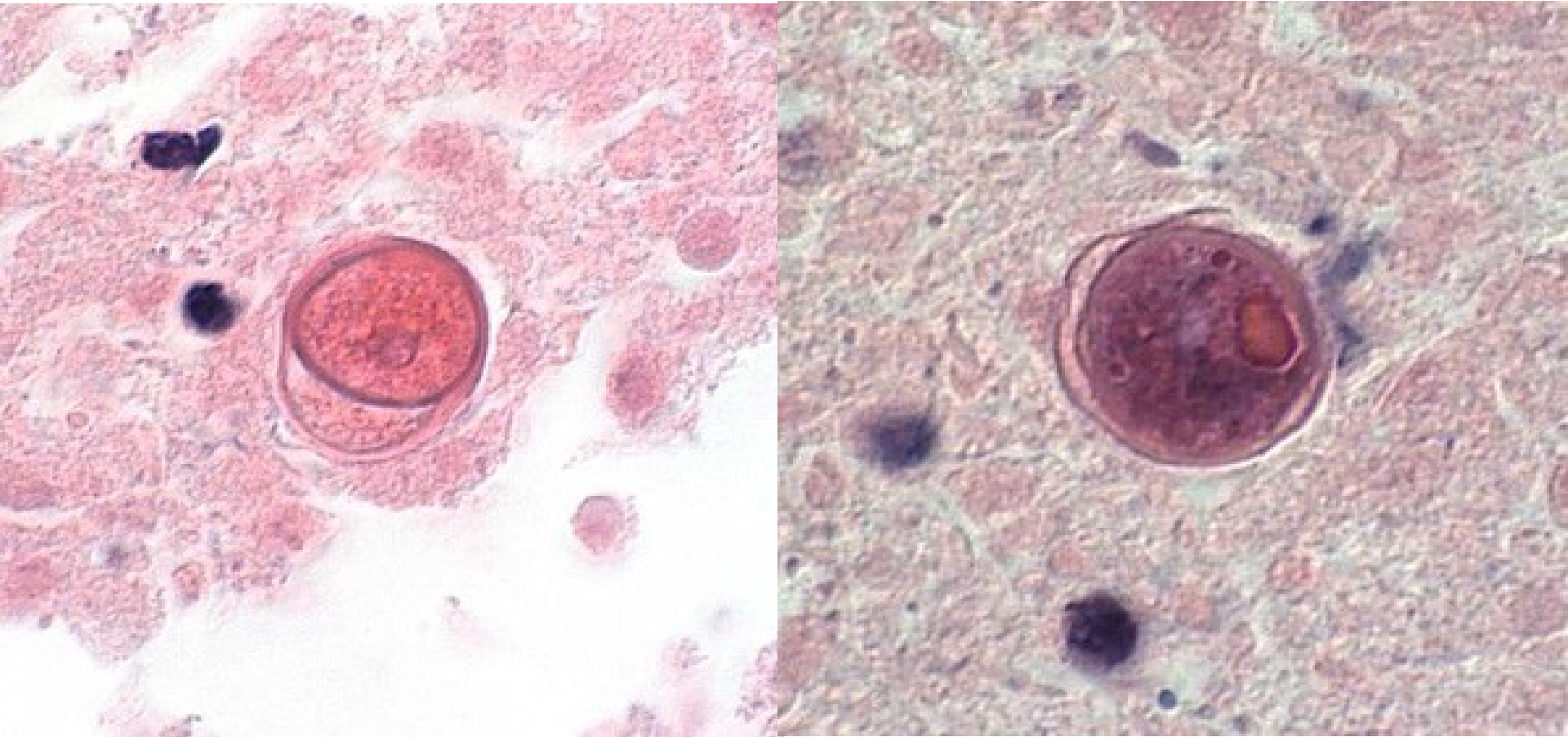


Balamuthia mandrillaris



Balamuthia mandrillaris – cysty v mozkové tkáni, barveno H & E

Balamuthia mandrillaris



Balamuthia mandrillaris – cysty v mozkové tkáni, barveno H & E