



<https://i.pinimg.com/originals/69/8d/e7/698de768ff8638068faea5c156a02034.jpg>

# SVALOVÁ TKÁŇ

**Petr Vaňhara, PhD**

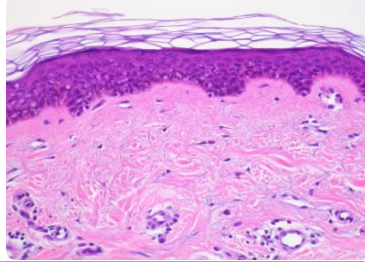
Ústav histologie a embryologie  
LF MU

[pvanhara@med.muni.cz](mailto:pvanhara@med.muni.cz)

# SOUČASNÁ KLASIFIKACE TKÁNÍ

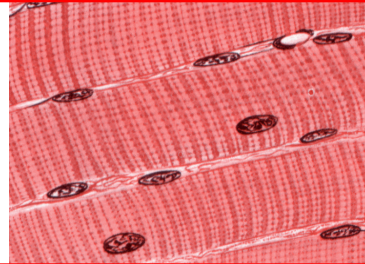
- Na základě morfologických a funkčních znaků

## Epitelová



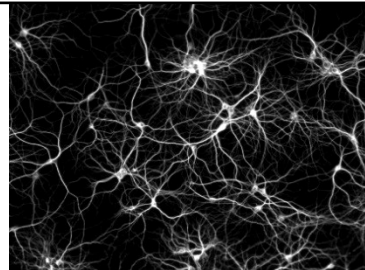
Kontinuální, avaskulární vrstvy buněk s různou funkcí, orientovaných do volného prostoru, se specifickými mezibuněčnými spoji a minimem mezibuněčného prostoru a ECM  
Deriváty všech tří zárodečných listů

## Svalová



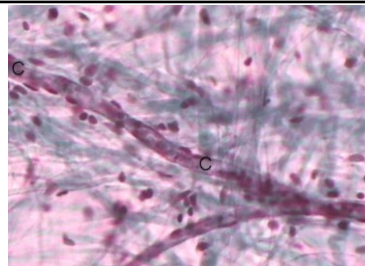
Obsahují myofibrily → schopnost kontrakce  
Derivát mezodermu - KS, myokard, mezenchymu - HS  
Výjimečně ektoderm (např. *m. sphincter* a *m. dilatator pupillae*)

## Nervová



Neurony a neuroglie  
Příjem a přenos elektrického vzruchu  
Derivát ektodermu, výjimečně mezenchymu (mikroglie)

## Pojivová



Dominantní přítomnost extracelulární matrix  
Vazivo, chrupavka, kost, tuková tkáň  
Derivát zejména mezenchymu

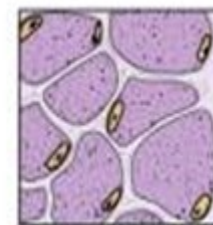
# OBEČNÁ CHARAKTERISTIKA SVALOVÉ TKÁŇĚ

- Zvláštní cytoarchitektura
- Excitabilita a schopnost kontrakce
- Mesodermální původ

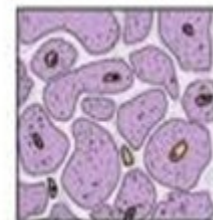
Klasifikace na základě stavby svalových buněk i celé tkáně



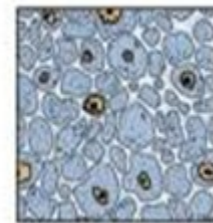
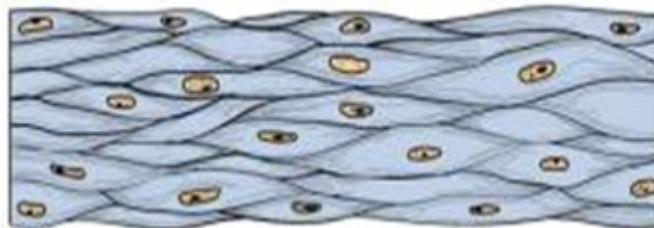
**Kosterní svalovina**



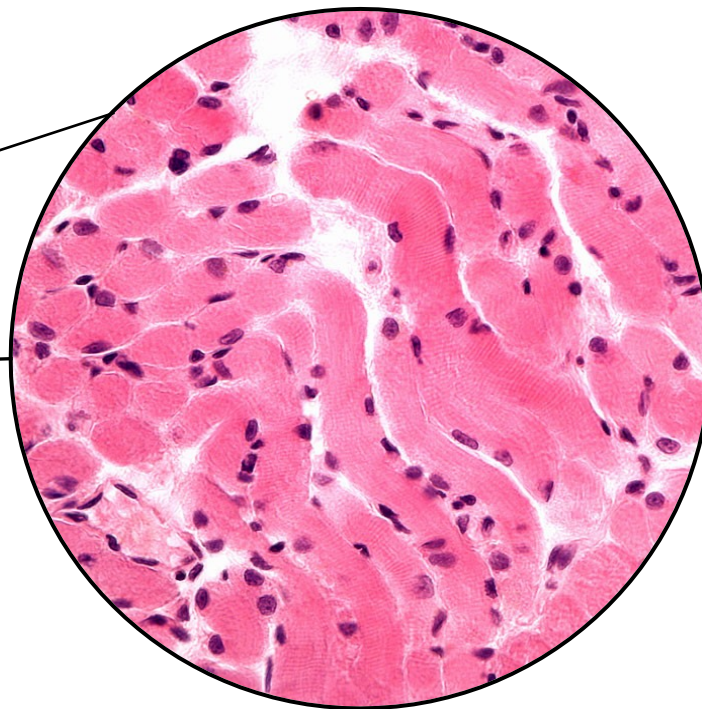**Srdeční svalovina**



**Hladká svalovina**







# KOSTERNÍ SVALOVÁ TKÁŇ



# HISTOLOGIE KOSTERNÍ SVALOVÉ TKÁŇĚ

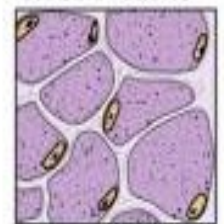
- **Složení tkáně:** svalové buňky, vazivo, inervace, vaskularizace
- **Unikátní cytoarchitektura** – velké mnohoaderné buňky = svalová vlákna (rhabdomyocyty)
- Dlouhá osa buněk je rovnoběžná se směrem kontrakce
- **Specifická terminologie:**
  - buněčná membrána = sarkolema
  - cytoplasma = sarkoplasma
  - sER = sarcoplazmatické retikulum
  
- svalové vlákno – mikroskopická jednotka kosterní svalové tkáně
- myofibrila – mikroskopická jednotka svalových vláken
- myofilamenta – vlákna aktinu a myosinu

Skeletal muscle



Nuclei

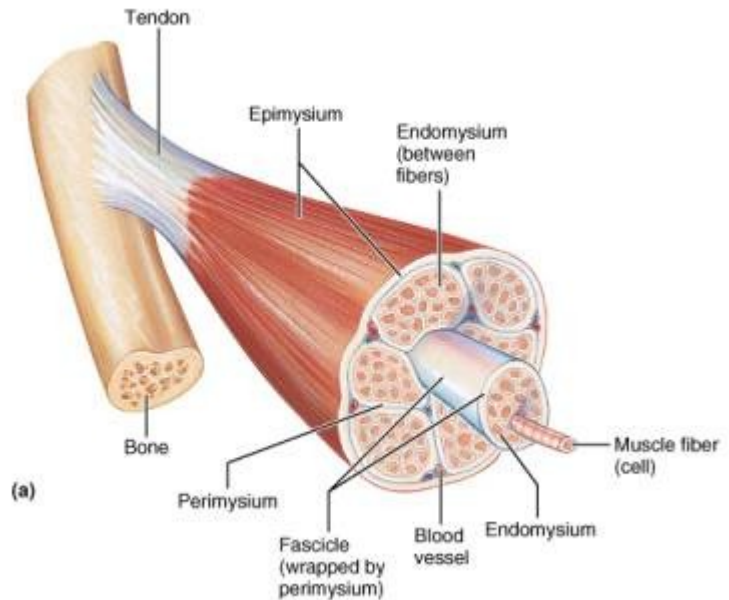
Cross sections



# SVALOVÁ TKÁŇ NEJSOU JEN SVALOVÉ BUŇKY

## Svalovou tkáň tvoří i vazivo

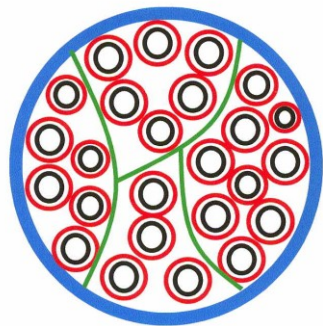
- vazivový obal
- odolnost & biomechanika
- **endomysium** – kolem každého svalového vlákna
- **perimysium** – sekundární svazky; septa
- **epimysium** – kolagenní vazivo kolem svalového svazku
- fascia – husté neuspořádané kolagenní vazivo



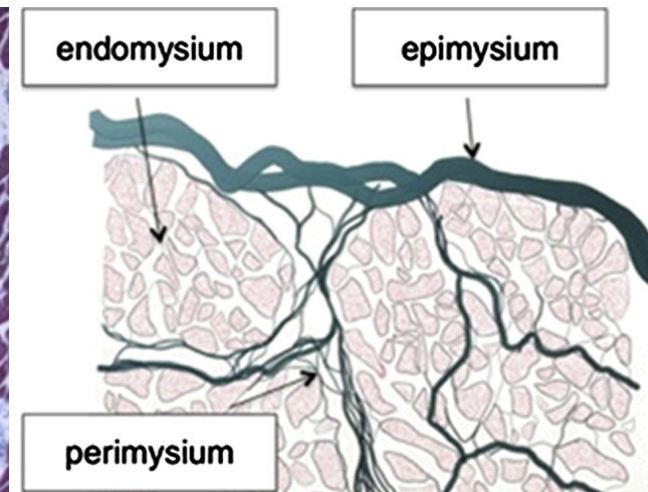
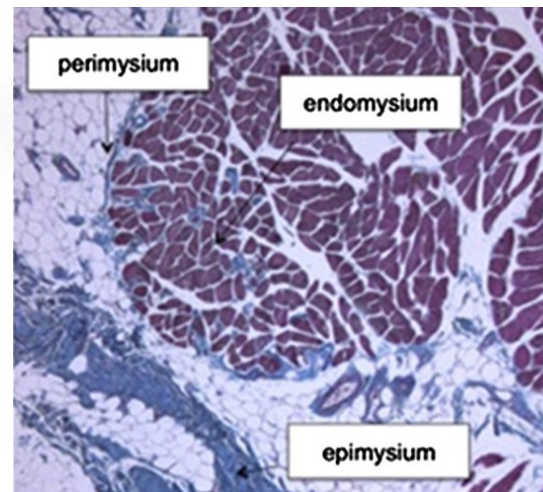
Copyright © 2001 Benjamin Cummings, an imprint of Addison Wesley Longman, Inc.

## -mysiums

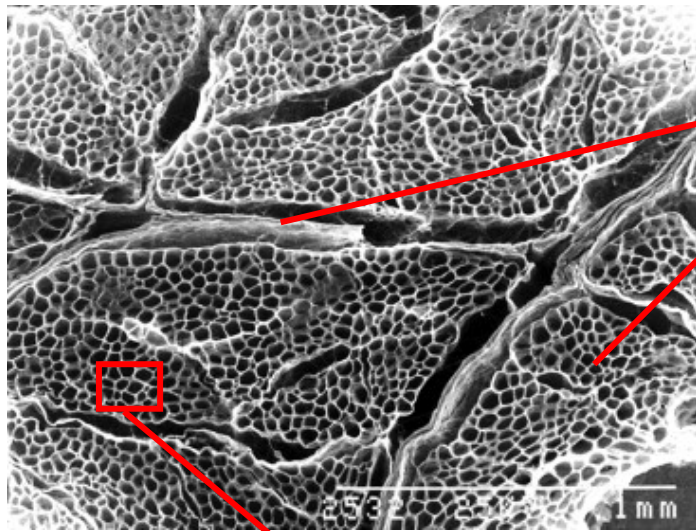
(connective tissue coats of a skeletal muscle)



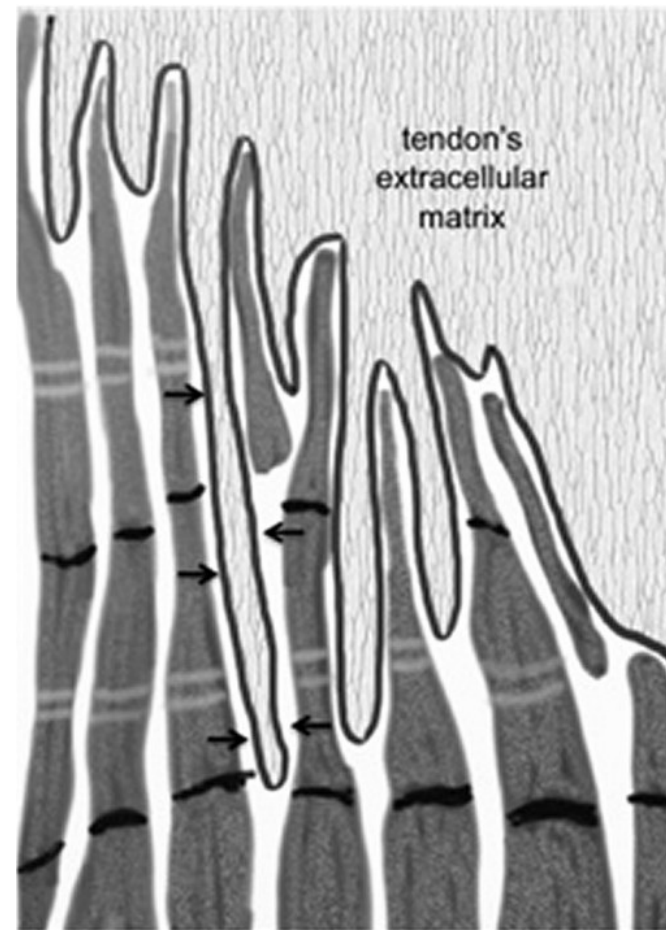

- skeletal muscle fiber
- endo - mysium
- peri - mysium
- epi - mysium



# VAZIVO KOSTERNÍ SVALOVINY



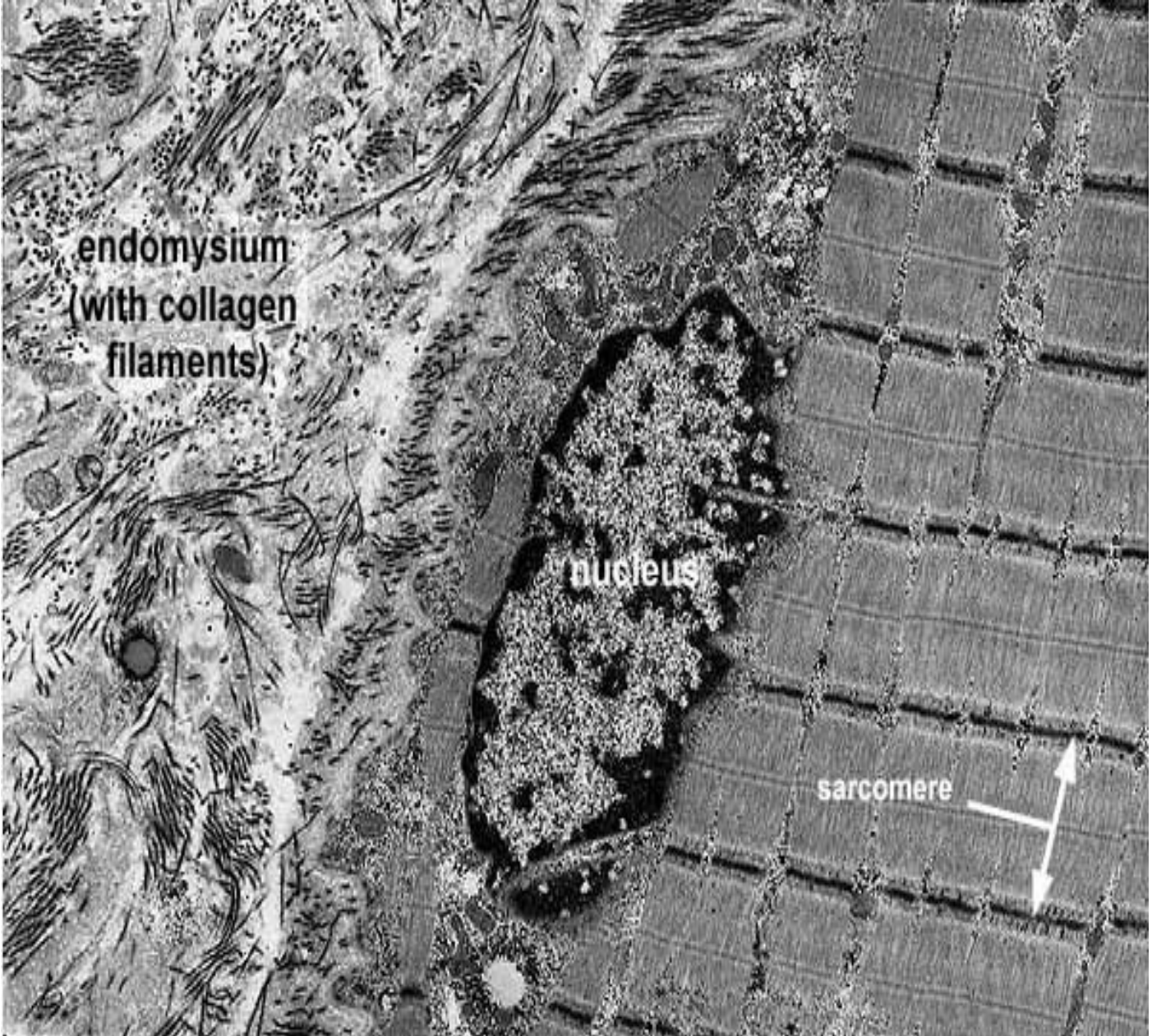
Vazivo kolem svalových snopců a svalových vláken



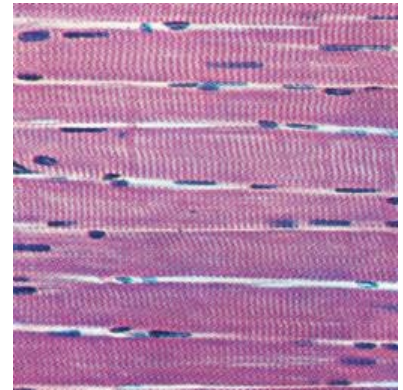
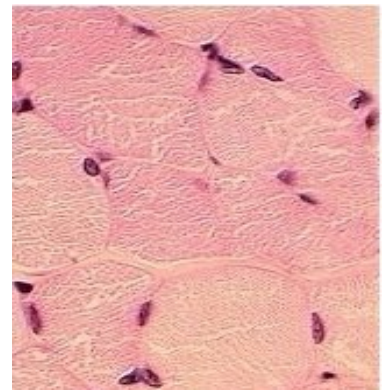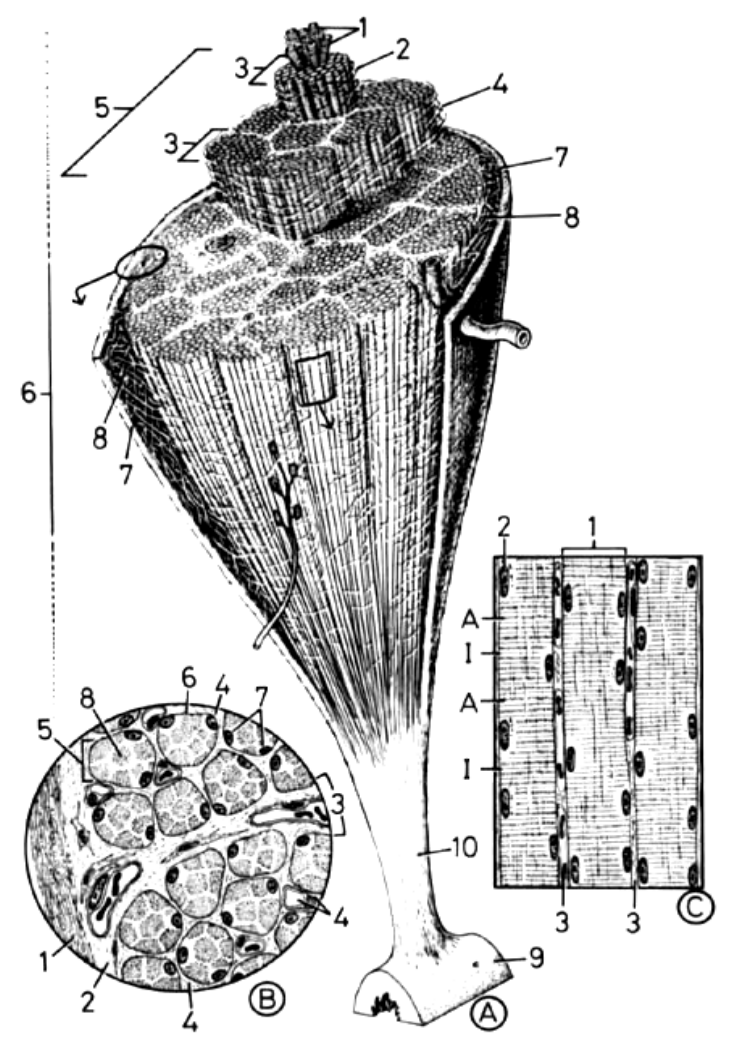
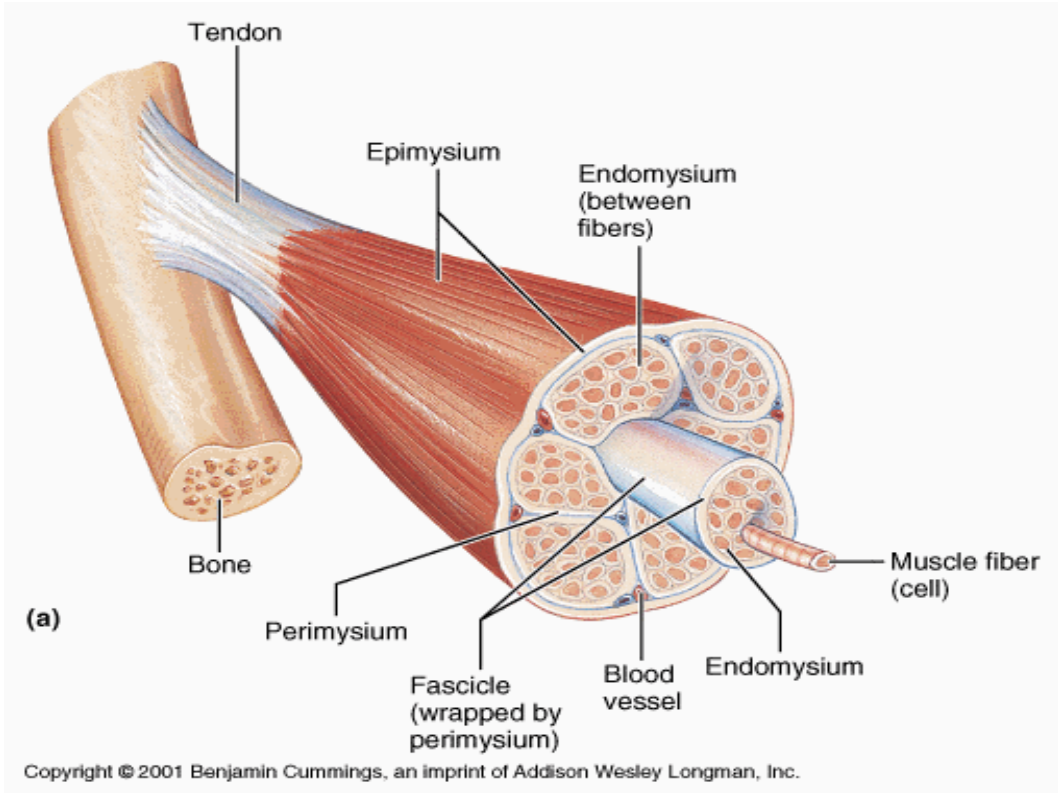
Myotendinózní přechod (spojení)



# VAZIVO KOSTERNÍ SVALOVINY





# ORGANIZACE SVALOVÉ TKÁŇĚ





PROČ JE KOSTERNÍ SVALOVÁ  
TKÁŇ (PŘÍČNĚ) PRUHOVANÁ?





# ULTRASTRUKTURA RHABDOMYOCYTU

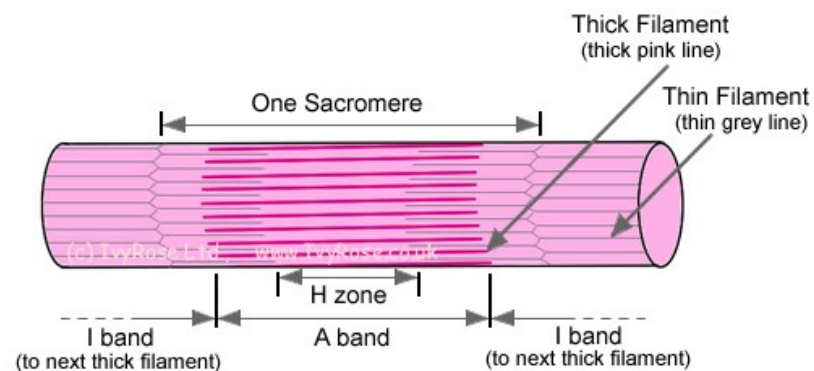
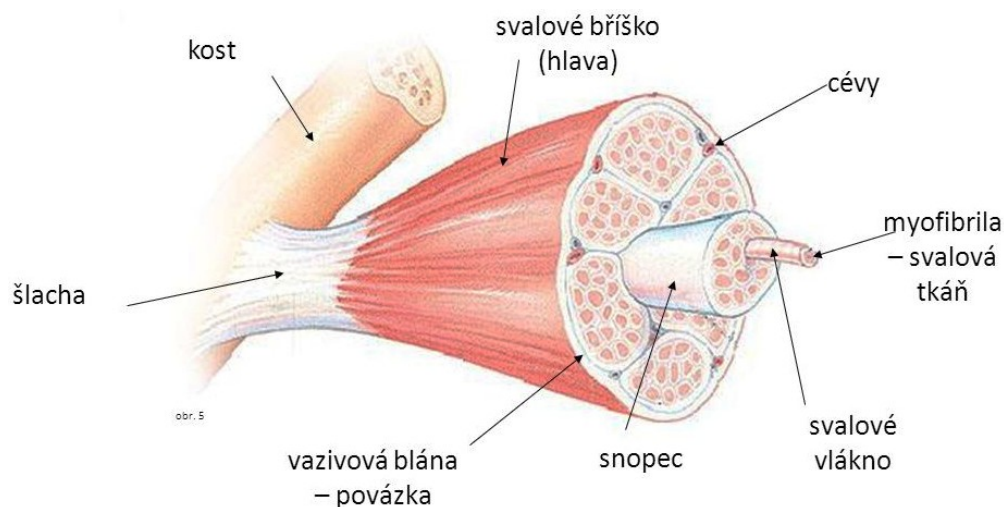
Svalové vlákno = syncitium = rhabdomyocyt

**Svalové vlákno** – morfologická a funkční jednotka kosterního svalu [Ø 25 – 100 µm]

**Myofibrila** – kompartment uvnitř svalového vlákna [Ø 0.5 – 1.5 µm]

**Sarkomera** – nejmenší kontraktilní jednotka [2.5 µm], sériově uspořádaná v myofibrily

**Myofilamenta** – aktin a myosin, uspořádaná v sarkomery [Ø 8 nm a 15 nm]



# ULTRAŠTRUKTURA RHABDOMYOCYTU

## Sarkolema + t-tubuly

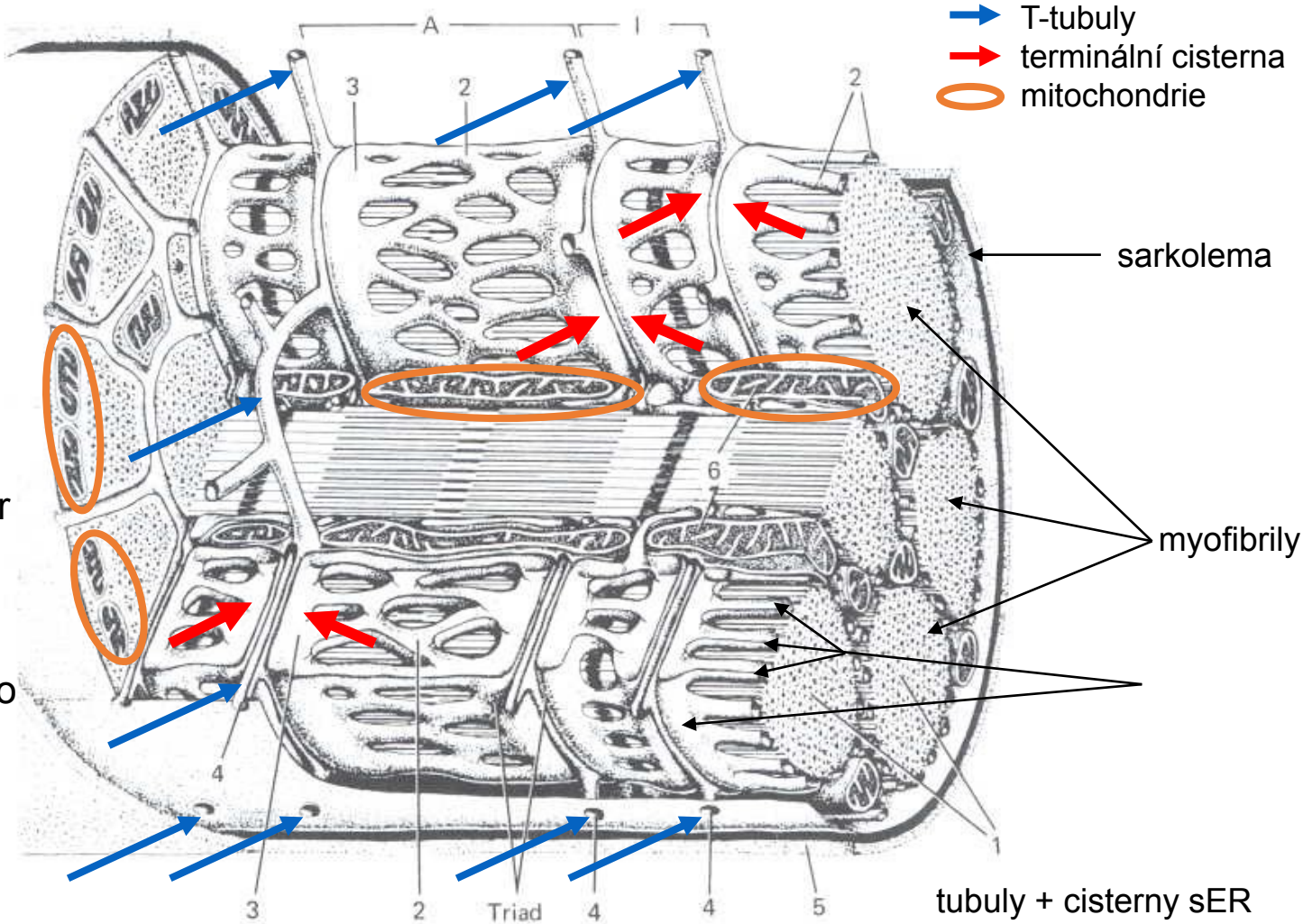
## Sarkoplasma:

Jádra  
Mitochondrie  
Golgiho aparát,  
Glykogen ( $\beta$  granula)

## Sarkoplazmatické retikulum

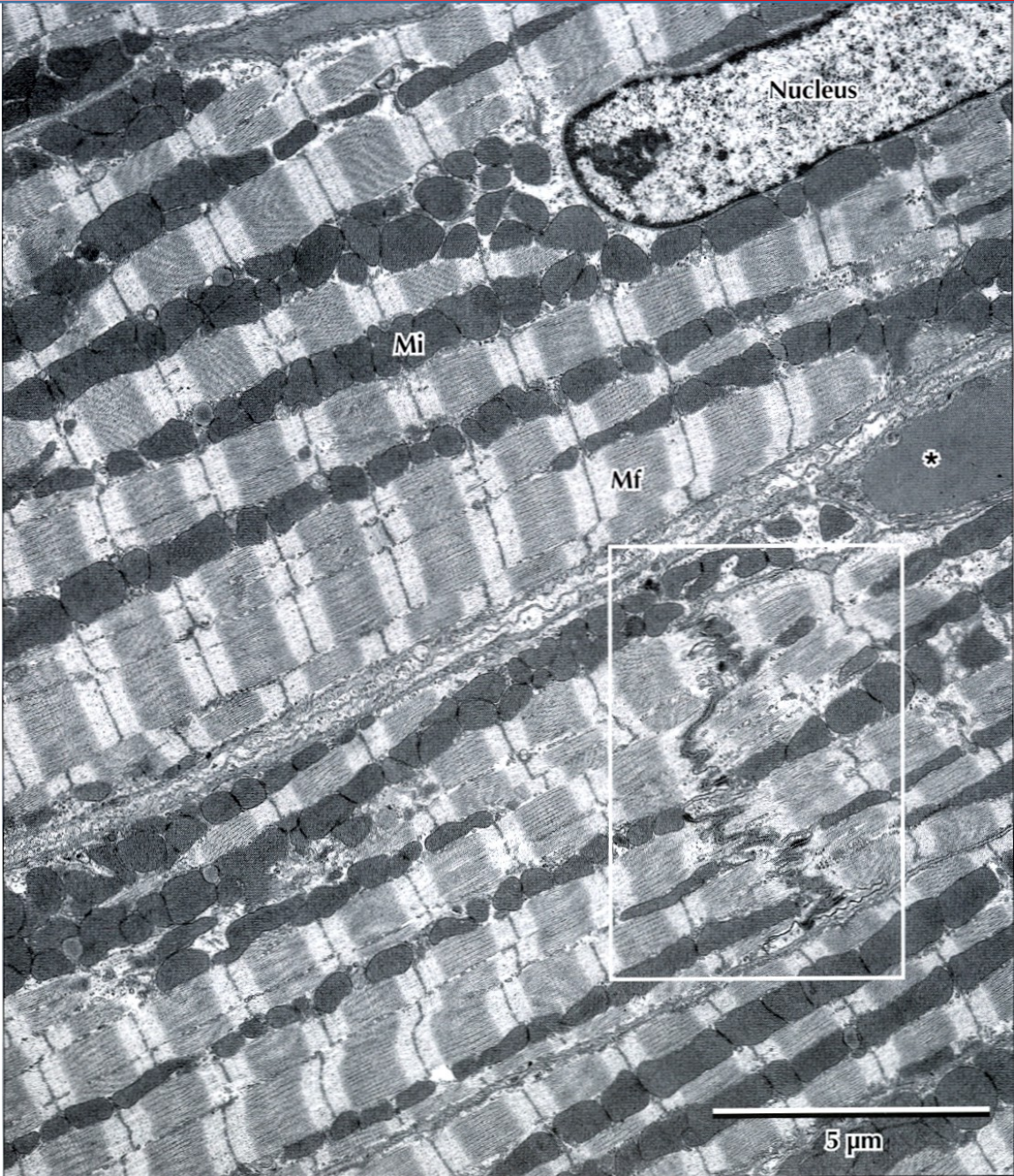
(hladké ER) – rezervoár  $Ca^{2+}$

**Myofibrily** (paralelně s dlouhou osou svalového vlákna)






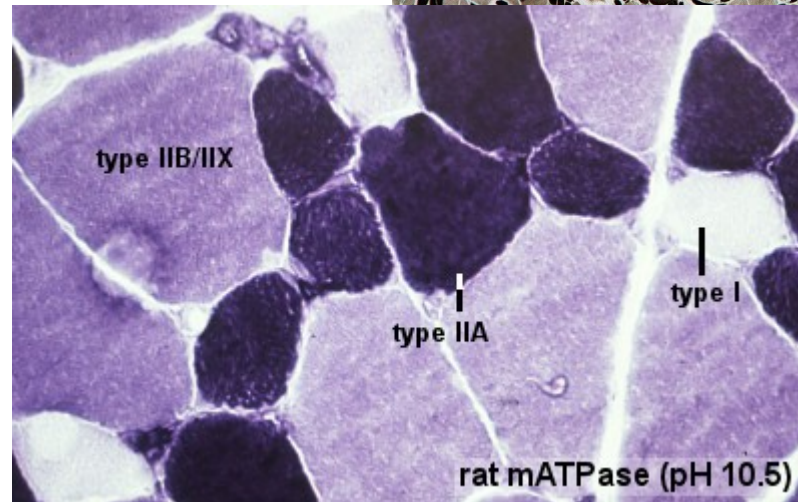
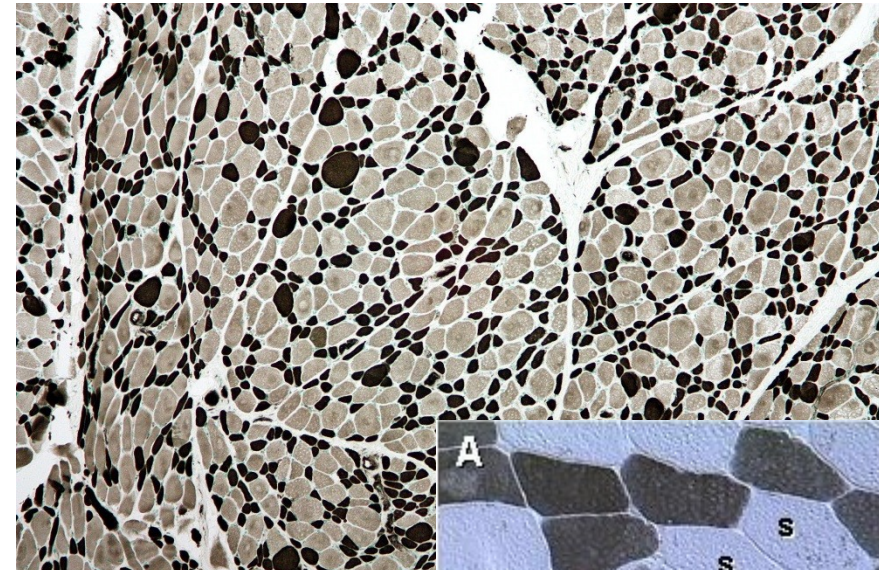
# ULTRASTRUKTURA RHABDOMYOCYTU





# FYZIOLOGICKÁ KLASIFIKACE KOSTERNÍCH SVALŮ

- **Kosterní svaly mají různé fyziologické parametry**
  - různé izoformy proteinů kontraktilního aparátu
  - využití kyslíku
  - vaskularizace
  - obsah glykogenu
- **Pomalá oxidativní**
- **Rychlá glykolytická**
- **Rychlá oxidativně-glykolytická**



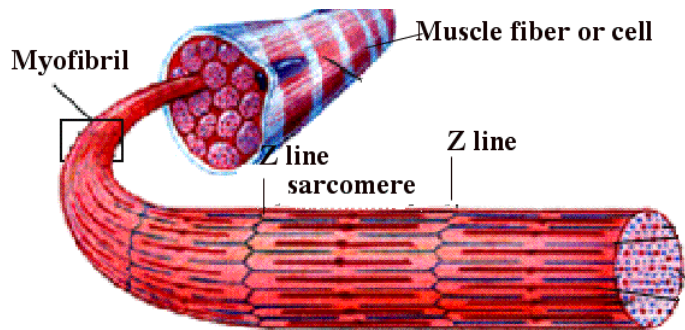
# FYZIOLOGICKÁ KLASIFIKACE KOSTERNÍCH SVALŮ

Properties	Type I fibers	Type IIA fibers	Type IIX fibers
<b>Motor Unit Type</b>	Slow Oxidative (SO)	Fast Oxidative/Glycolytic (FOG)	Fast Glycolytic (FG)
<b>Twitch Speed</b>	Slow	Fast	Fast
<b>Twitch Force</b>	Small	Medium	Large
<b>Resistance to fatigue</b>	High	High	Low
<b>Glycogen Content</b>	Low	High	High
<b>Capillary Supply</b>	Rich	Rich	Poor
<b>Myoglobin</b>	High	High	Low
<b>Red Color</b>	Dark	Dark	Pale
<b>Mitochondrial density</b>	High	High	Low
<b>Capillary density</b>	High	Intermediate	Low
<b>Oxidative Enzyme Capacity</b>	High	Intermediate-high	Low
<b>Z-Line Width</b>	Intermediate	Wide	Narrow
<b>Alkaline ATPase Activity</b>	Low	High	High
<b>Acidic ATPase Activity</b>	High	Medium-high	Low

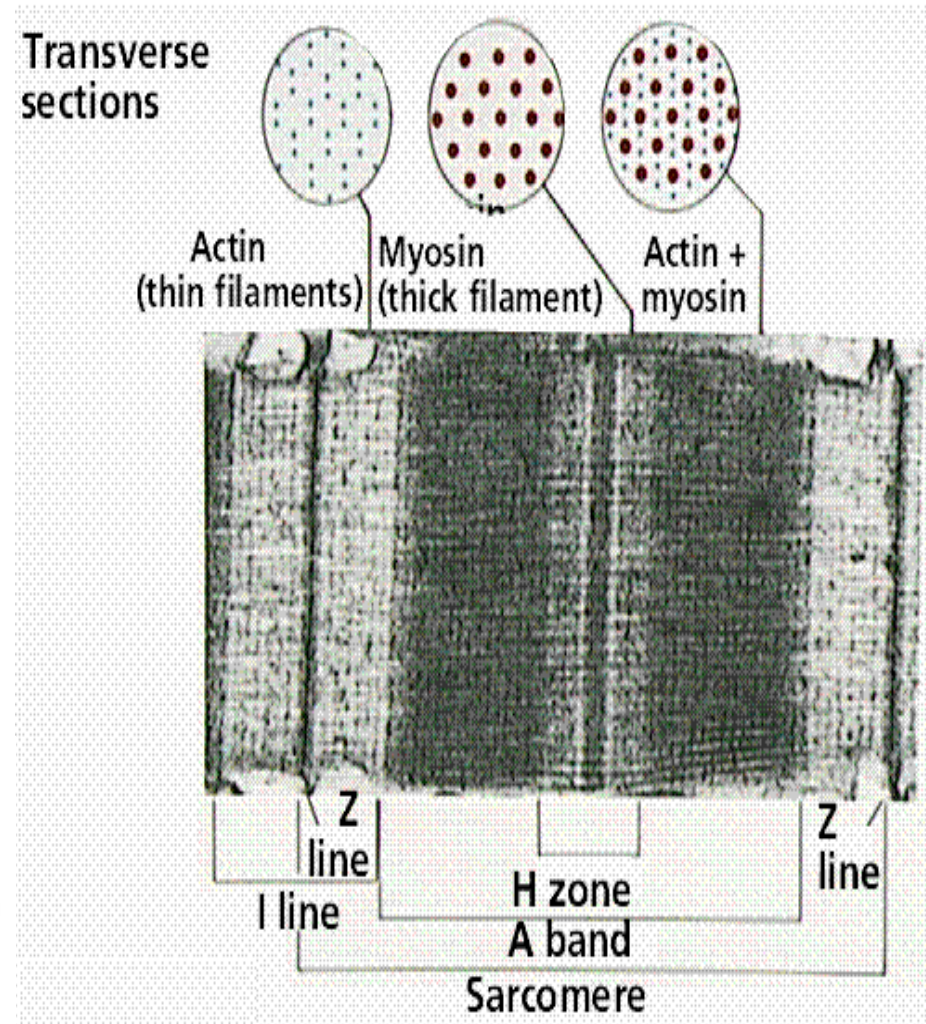
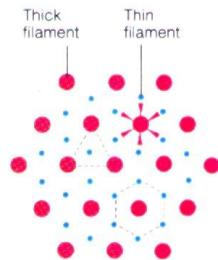
Není nutné pro zkoušku, ale pro pochopení stavby různých svalů

# MYOFIBRILY

- protáhlé cytoskeletární struktury [Ø 0.5 – 1.5 µ] v sarkopazmě svalového vlákna

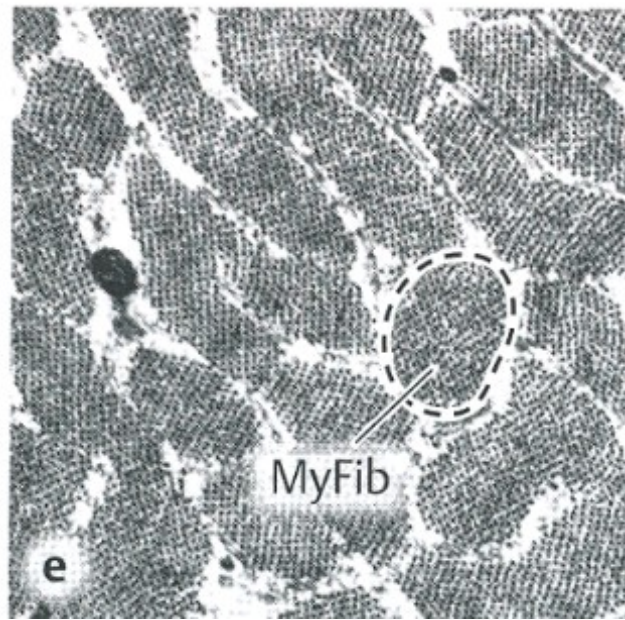
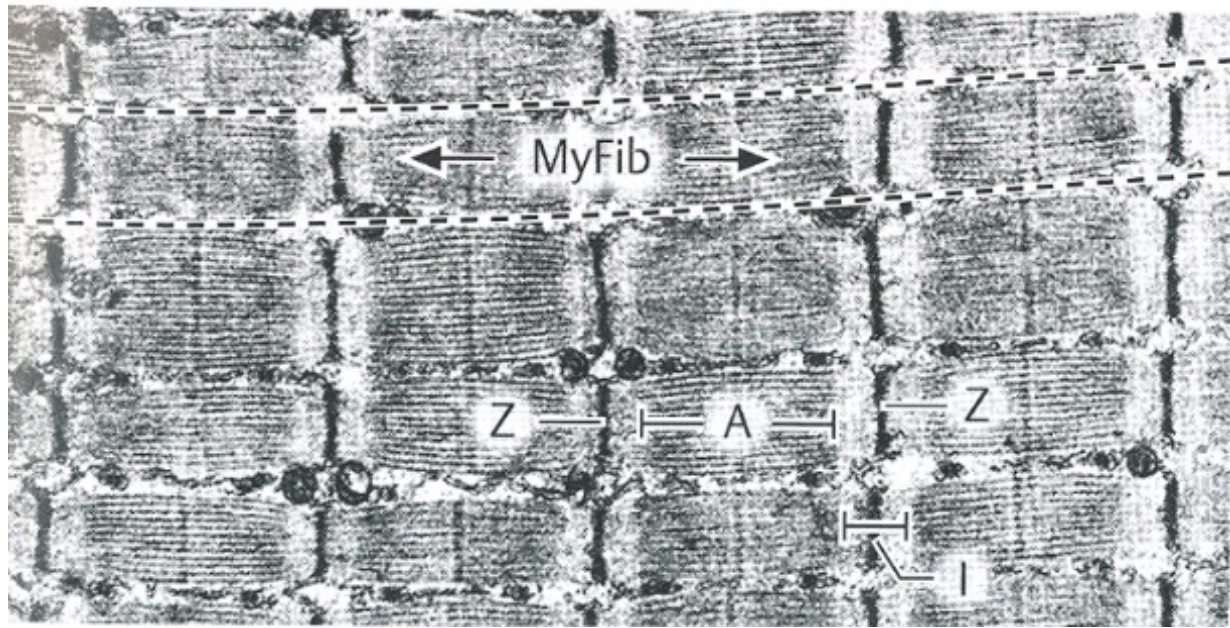


- Aktin + myosin - myofilamenta
- Sarcomera
- Z-linie
- M-linie a H-zóna
- I-proužek, A-proužek

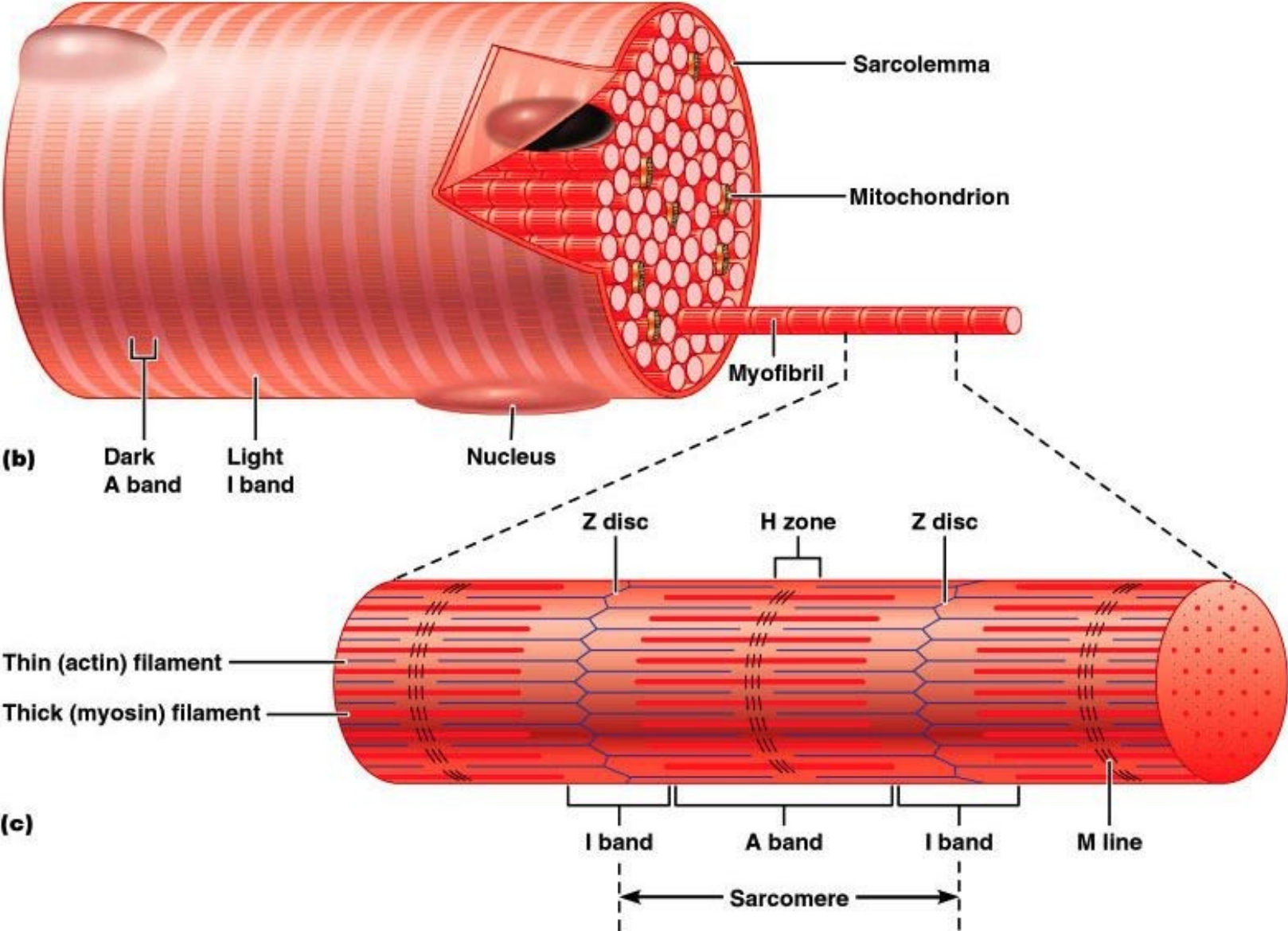




# MYOFIBRILLY

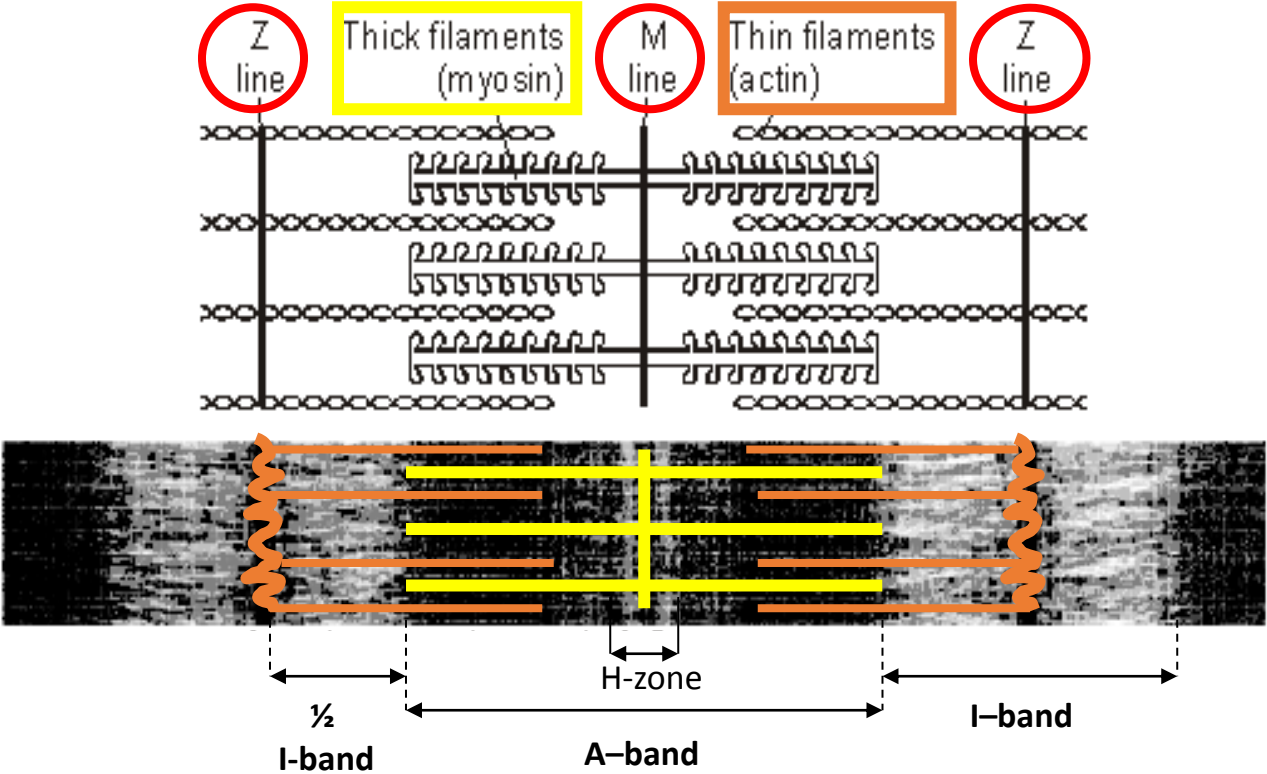


# SARKOMERA






# SARKOMERA

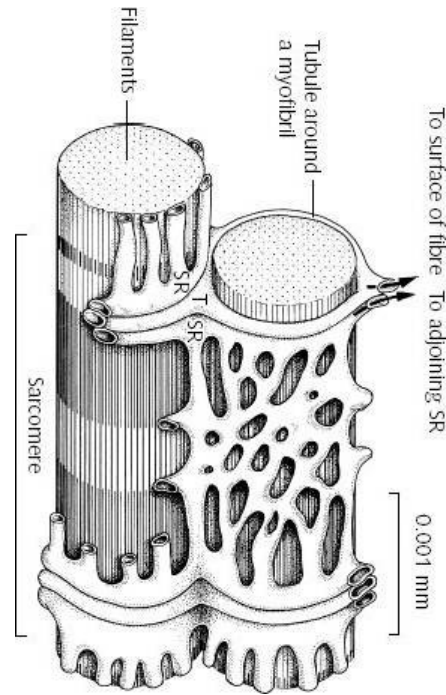
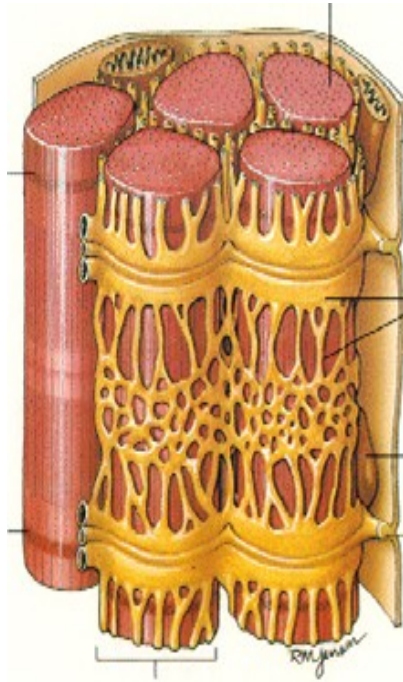


# SARKOMERA





# SARKOPLAZMATICKÉ RETIKULUM

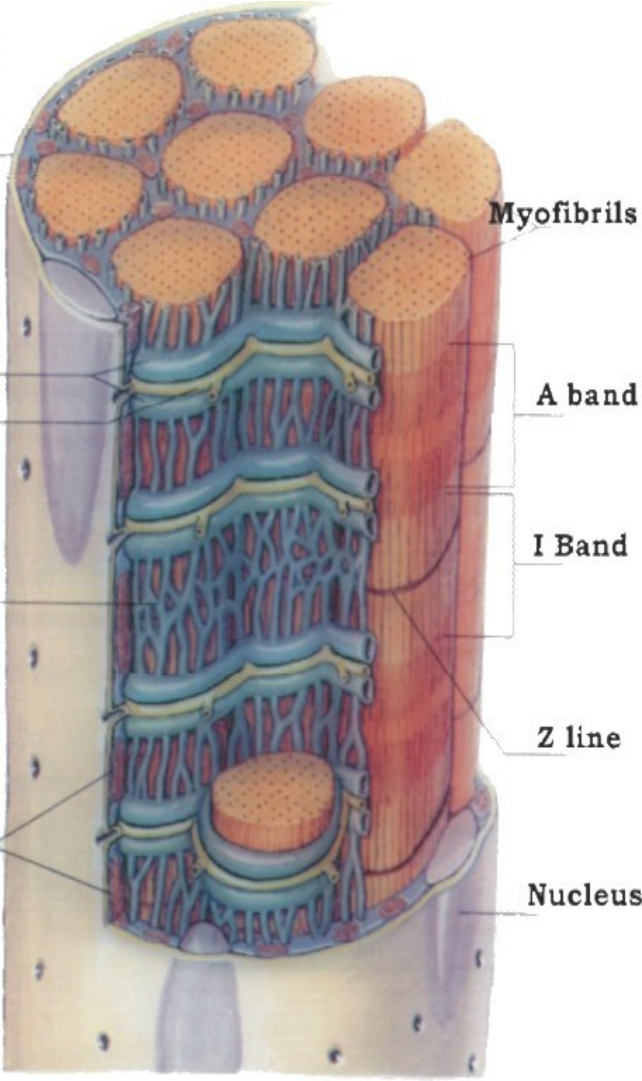



Terminální cisterna  
T-tubule  
Terminální cisterna

} TRIÁDA

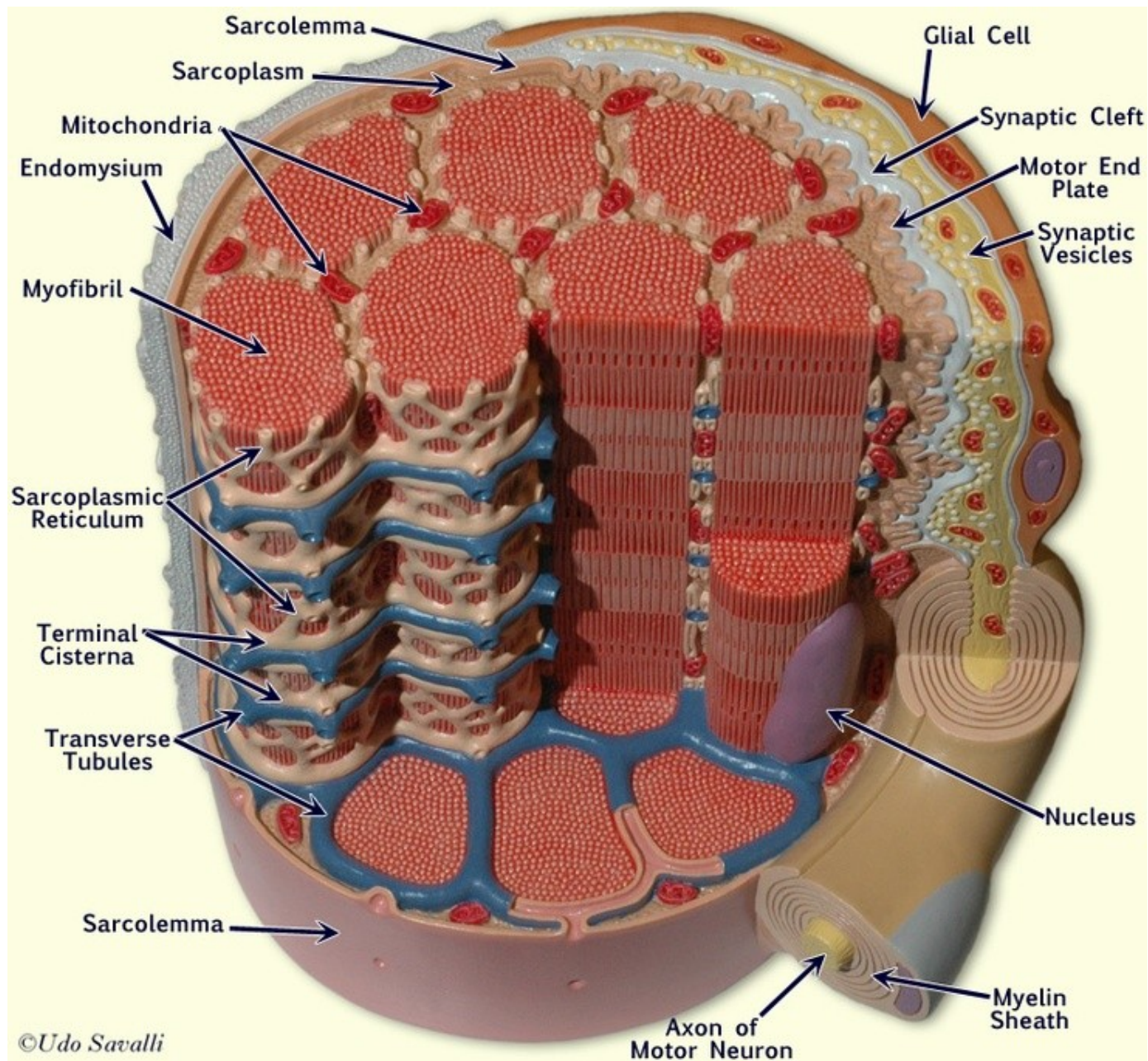
- komunikující membránové kompartmenty oddělené od sarkoplazmy
- **terminální cisterny** (“junkce”) a **longitudinální tubuly** (“L” systém).
- **T-tubuly** (“T” systém ) invaginace sarkoplazmy do těsné blízkosti sER

# SARKOPLAZMATICKÉ RETIKULUM



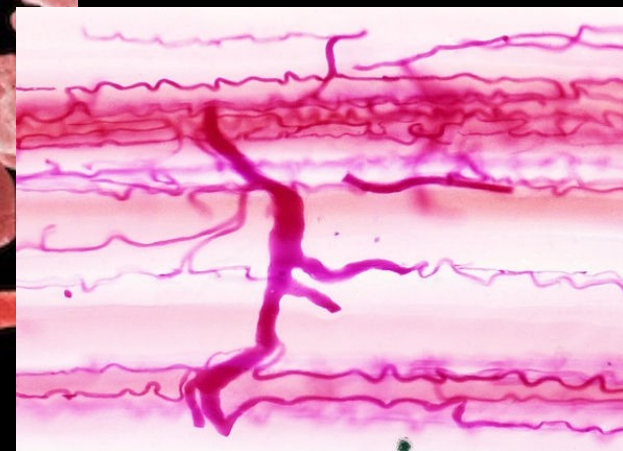
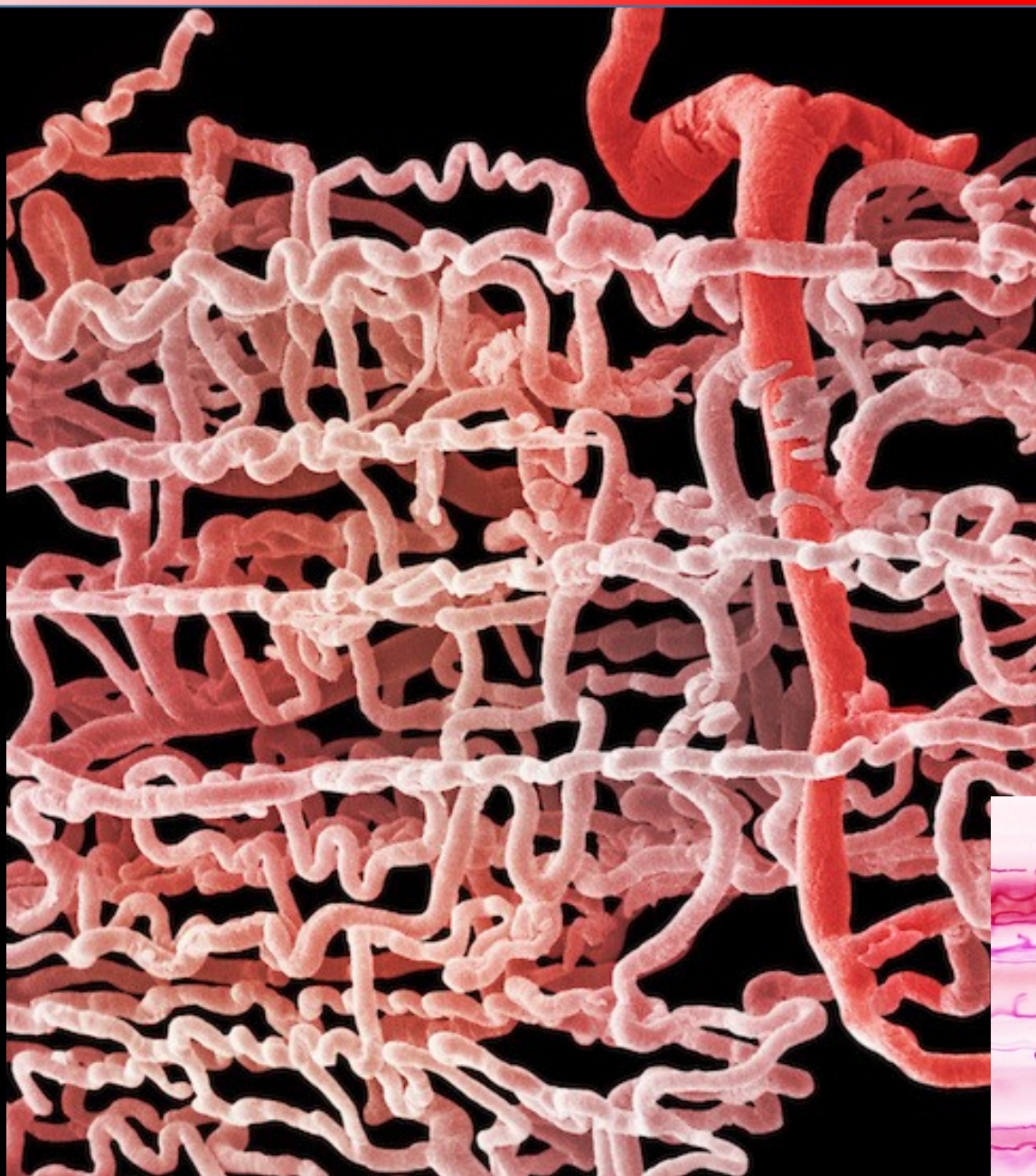


# SARKOPLAZMATICKÉ RETIKULUM



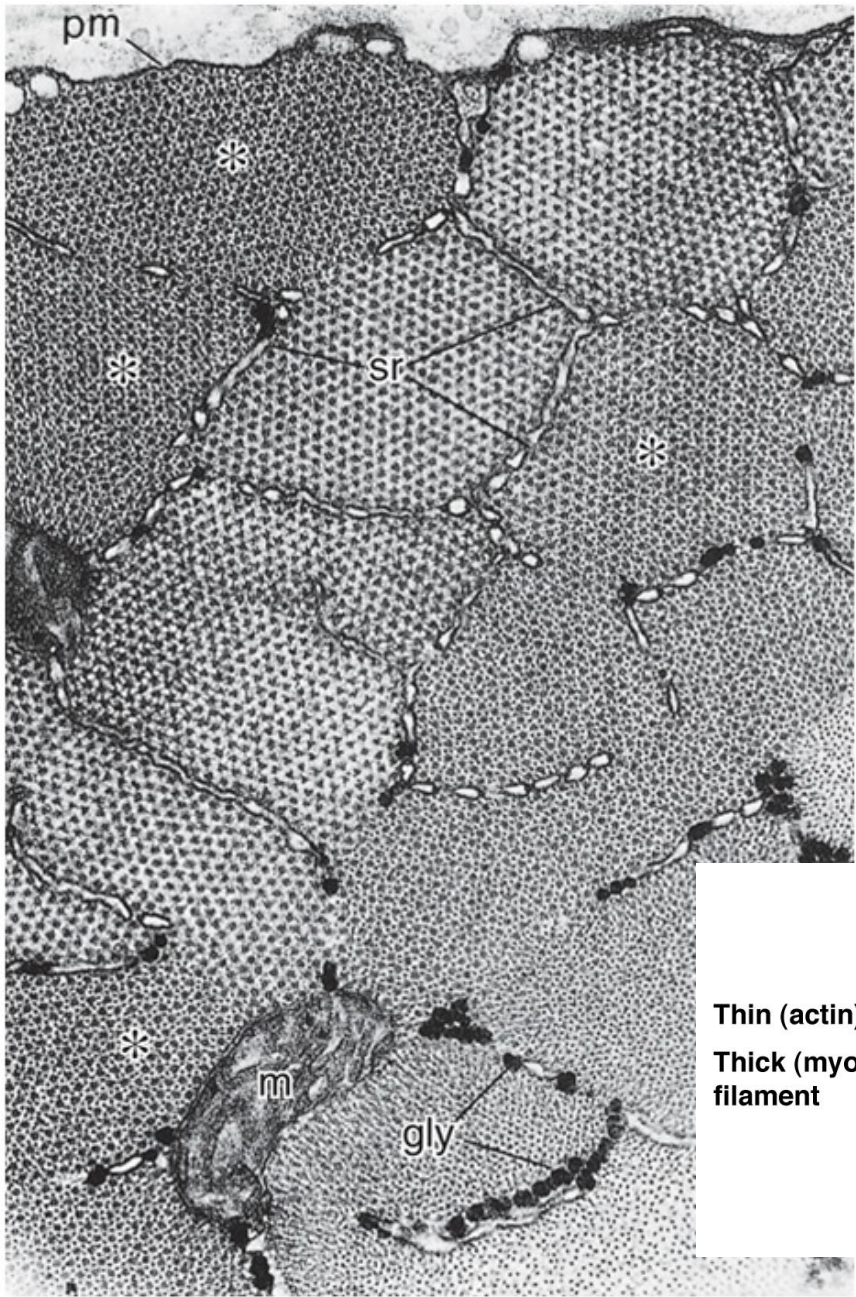


# KAPILÁRY KOLEM SVALOVÝCH VLÁKEN

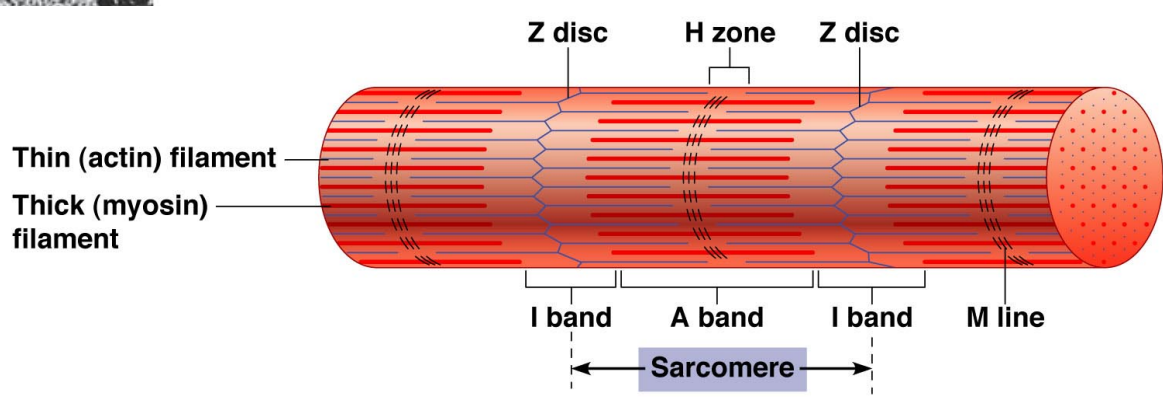




# MYOFILAMENTA

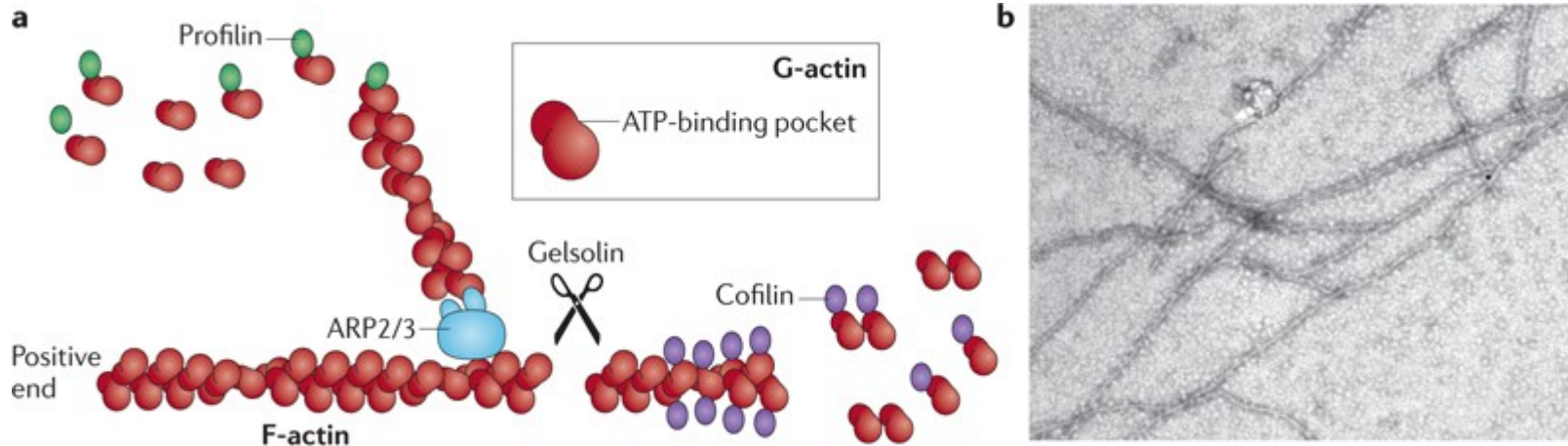


## Cytoskelet svalové buňky



# TENKÁ MYOFILAMENTA

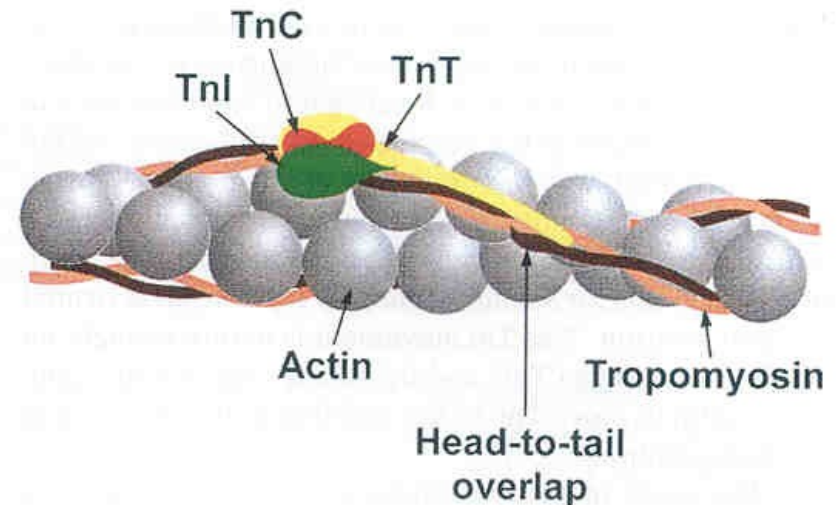
## • Fibrilární aktin (F-actin)



## • Tropomyosin

## • Troponin – komplex 3 globulárních proteinů

- TnT (Troponin T) – váže tropomyosin
- TnC (Troponin C) – váže kalcium
- TnI (Troponin I) inhibuje interakci mezi tenkými a tlustými myofilamenty

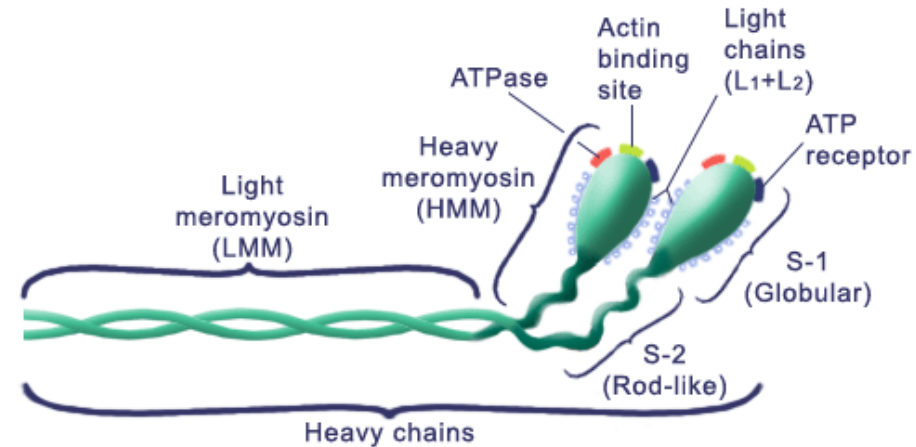
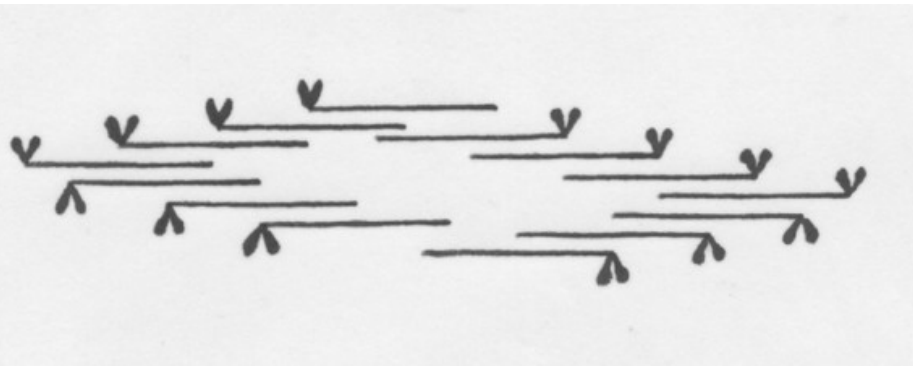




# TLUSTÁ MYOFILAMENTA

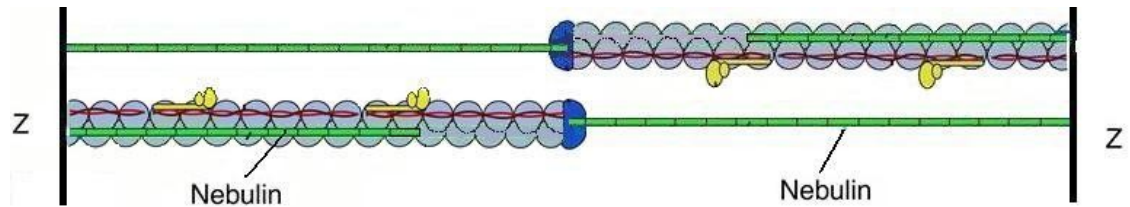
- **Myosin II**

- molekulární motor
- ATPázová aktivita
- tři strukturní a funkční domény



- **Nebulin**

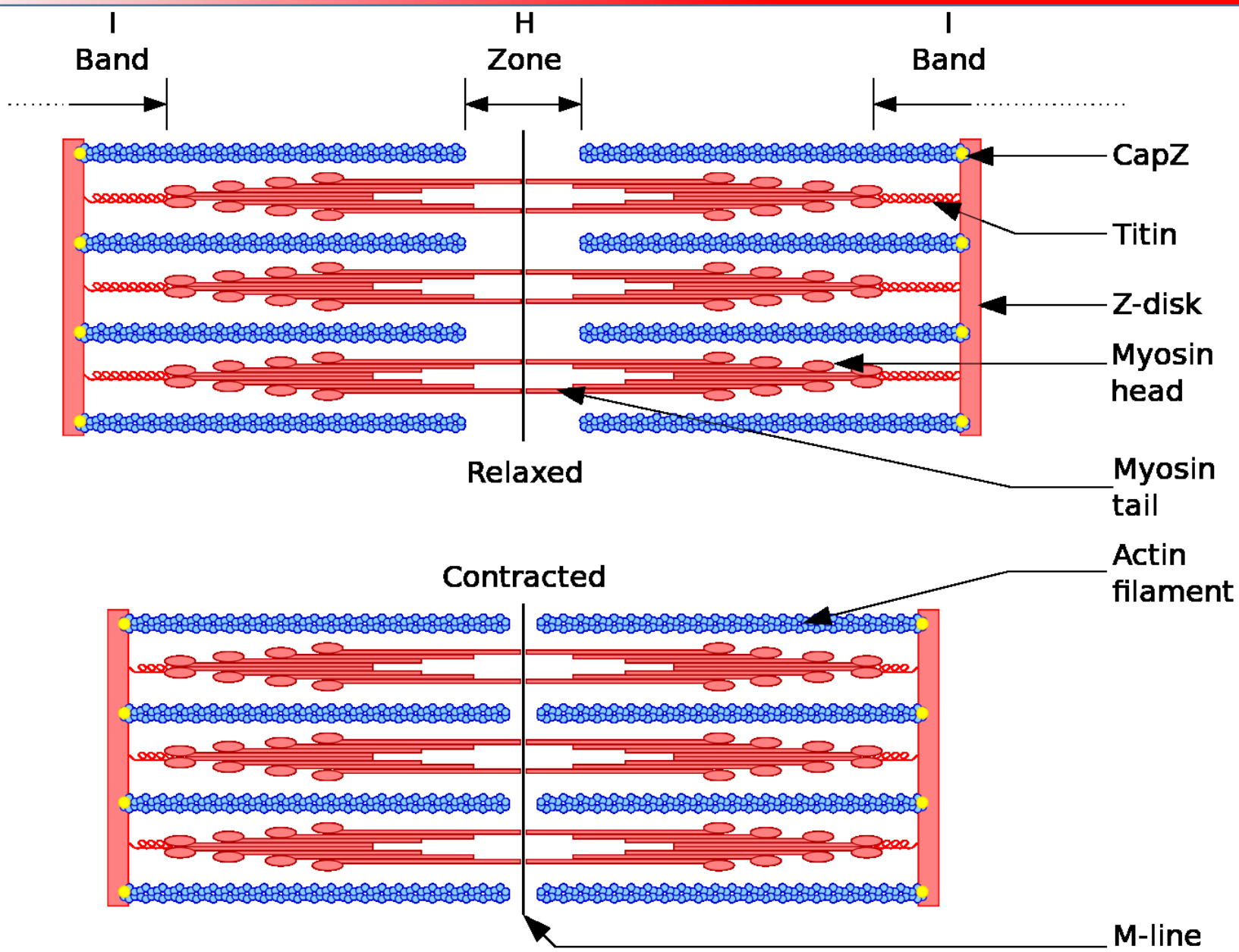
- 600-900kDa
- stabilizace F-aktinu



- **Titin**

- >MDa
- stabilizace myosinu

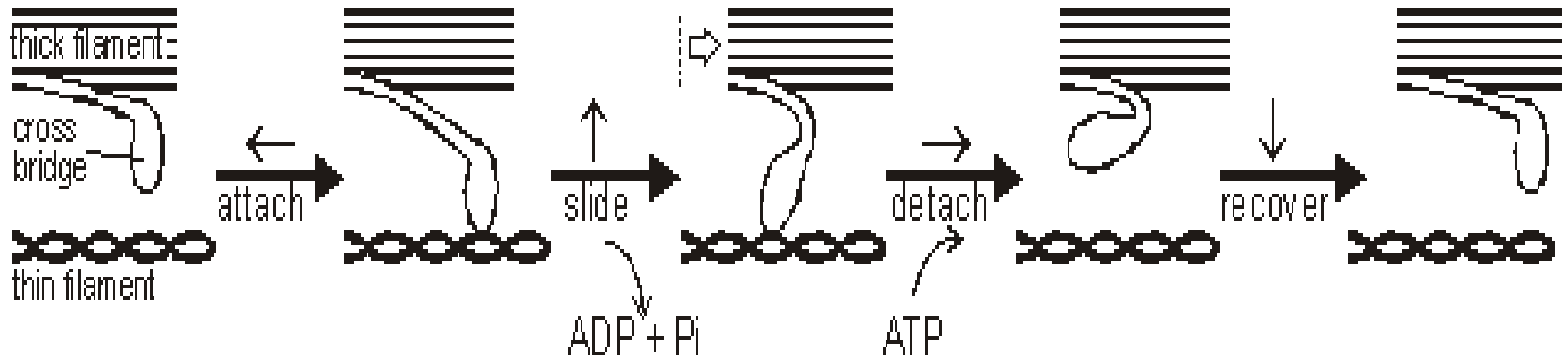
# MYOFILAMENTA TVOŘÍ SARKOMERU



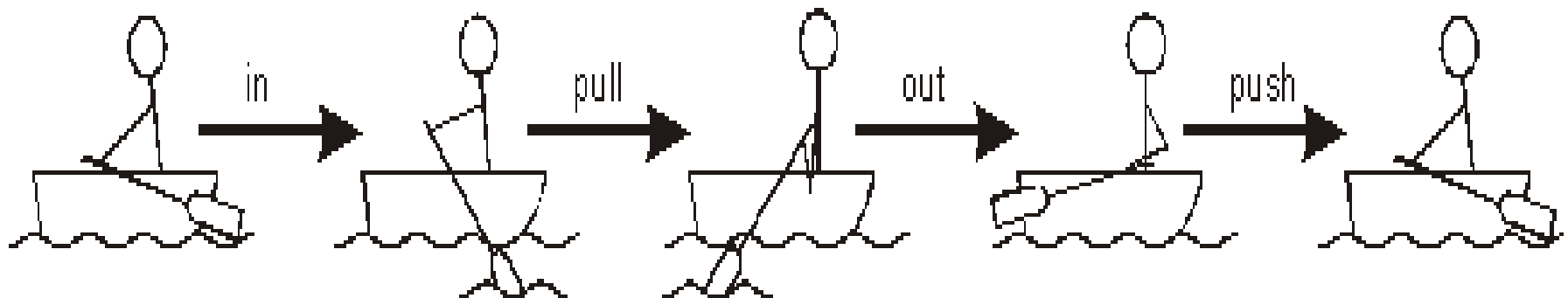


# MECHANISMUS KONTRAKCE

The Cross Bridge Cycle. (only one myosin head is shown for clarity)

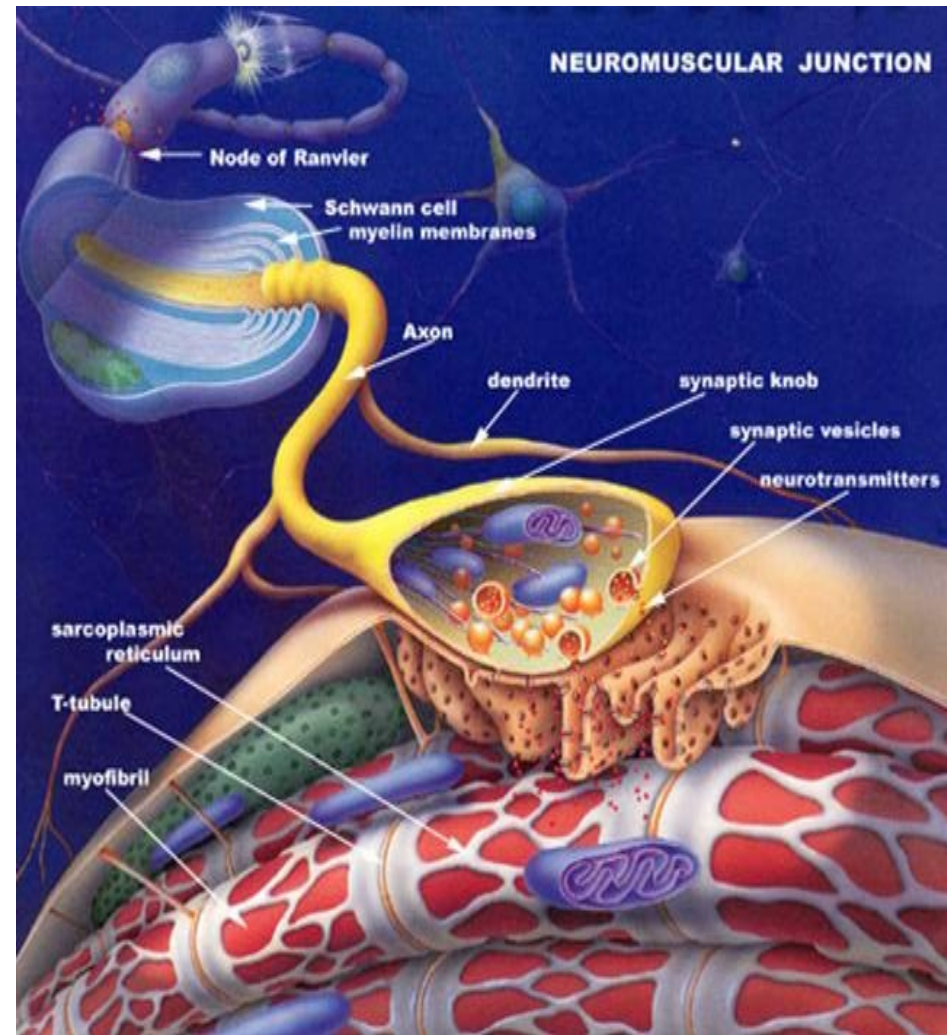


The Rowing Cycle



# MECHANISMUS KONTRAKCE

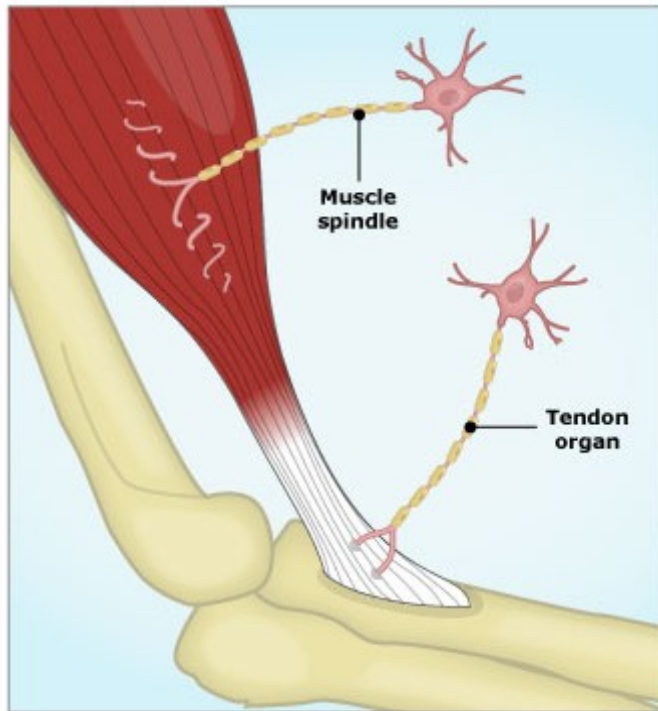
1. Impuls podél axonu motorneuronu
2. Depolarizace presynaptické membrány ( $\text{Na}^+$  influx)
3. Synaptické vezikuly splývají s presynaptickou membránou
4. Acetylcholin se uvolňuje do synaptické štěrby
5. Acetylcholin difunduje k postsynaptické membráně a váže se na své receptory, které otevírají  $\text{Na}$  kanály
6. Depolarizace postsynaptické membrány a sarkolemy ( $\text{Na}^+$  influx)
7. Depolarizace T-tubulů a terminálních cisteren sER
8. Kompletní depolarizace membrány sER
9. Uvolnění  $\text{Ca}^{2+}$  z sER do sarkoplazmy
10.  $\text{Ca}^{2+}$  se váže na TnC
11. Troponinový komplex mění konformaci
12. Tropomyosin uvolňuje vazebná místa aktin-myosin
13. Globulární části myosinu se váží na aktin
14. ATPasa globulárních částí myosinu se aktivuje a generuje energii z  $\text{ATP} \rightarrow \text{ADP} + \text{P}_i$
15. ADP a  $\text{P}_i$  se uvolňují, globulární části myosinu posouvají aktinová myofilamenta k centru sarkomery
16. Sarkomera se kontrahuje (I-proužek a H-zóna se zkracují)
17. Myofibrily se kontrahují
18. Svalová vlákna se kontrahují





[http://highered.mheducation.com/sites/0072495855/student\\_view0/chapter10/animation\\_breakdown\\_of\\_atp\\_and\\_cross-bridge\\_movement\\_during\\_muscle\\_contraction.html](http://highered.mheducation.com/sites/0072495855/student_view0/chapter10/animation_breakdown_of_atp_and_cross-bridge_movement_during_muscle_contraction.html)

# PROPRIORECEPTORY

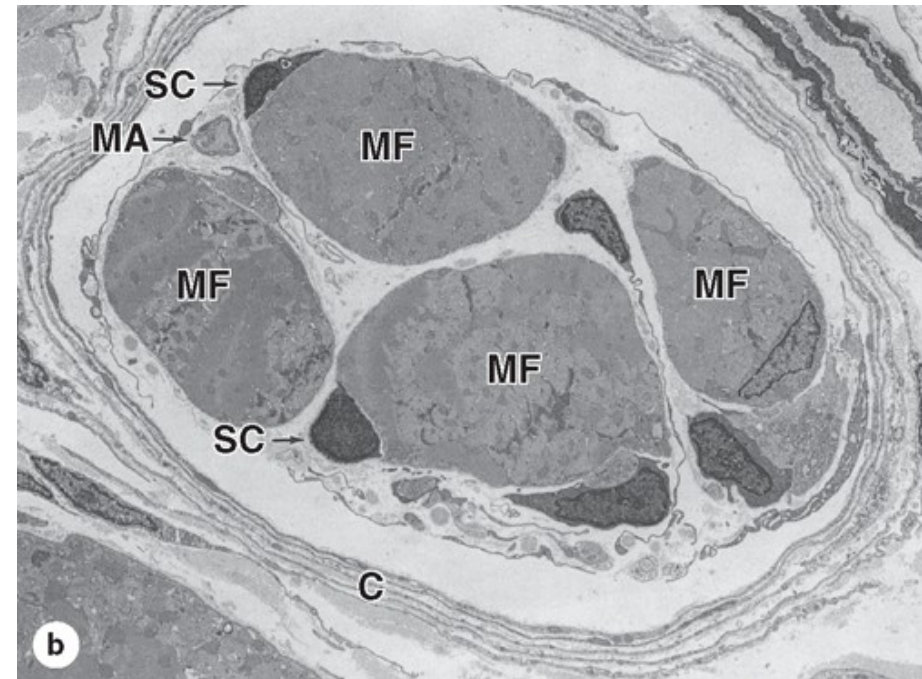


## Golgiho šlachová tělíska

- myotendinózní přechod
- senzitivní nervová zakončení mezi kolagenními vlákny
- změny napětí
- utlumení motorické nervové aktivity

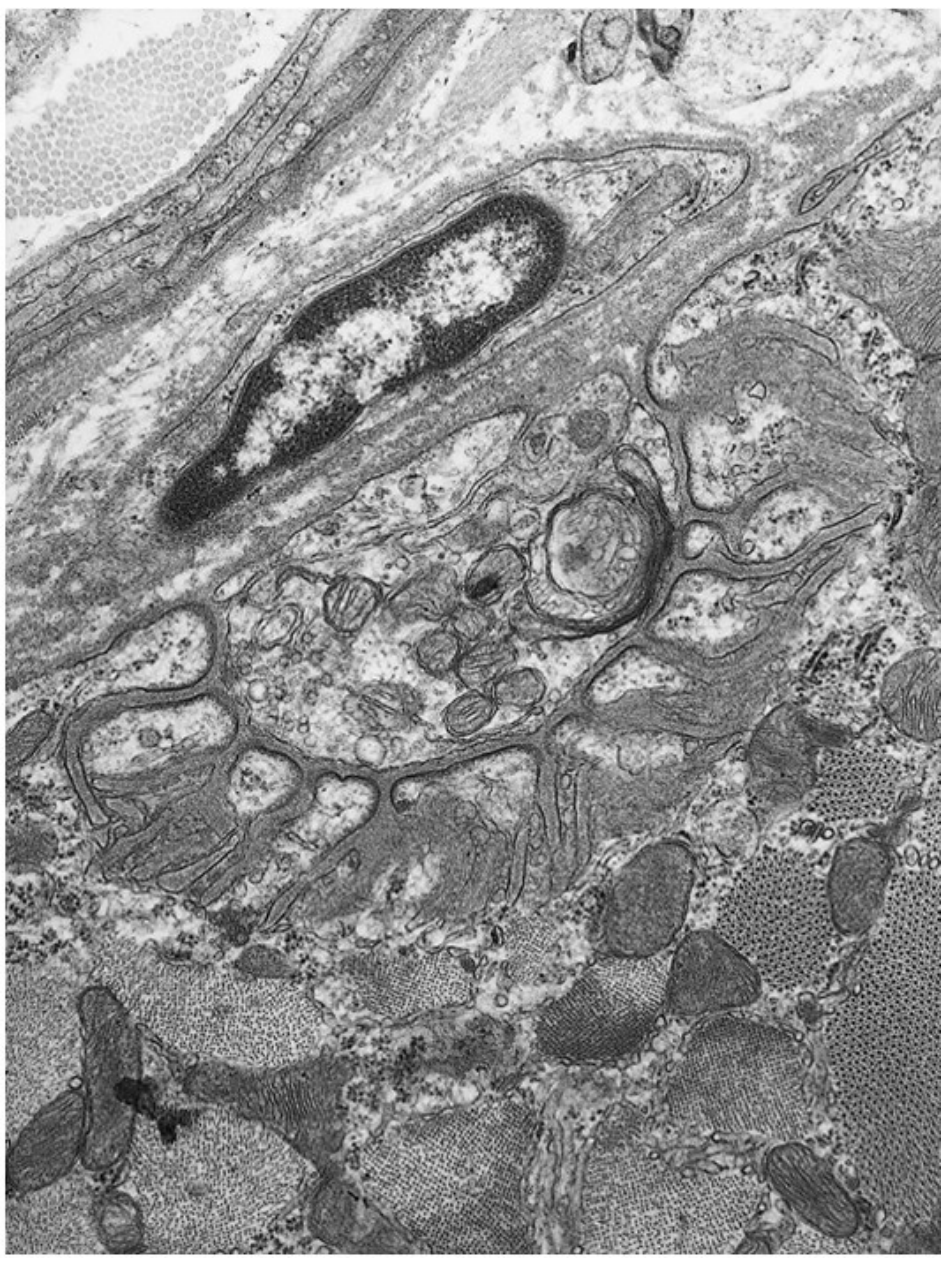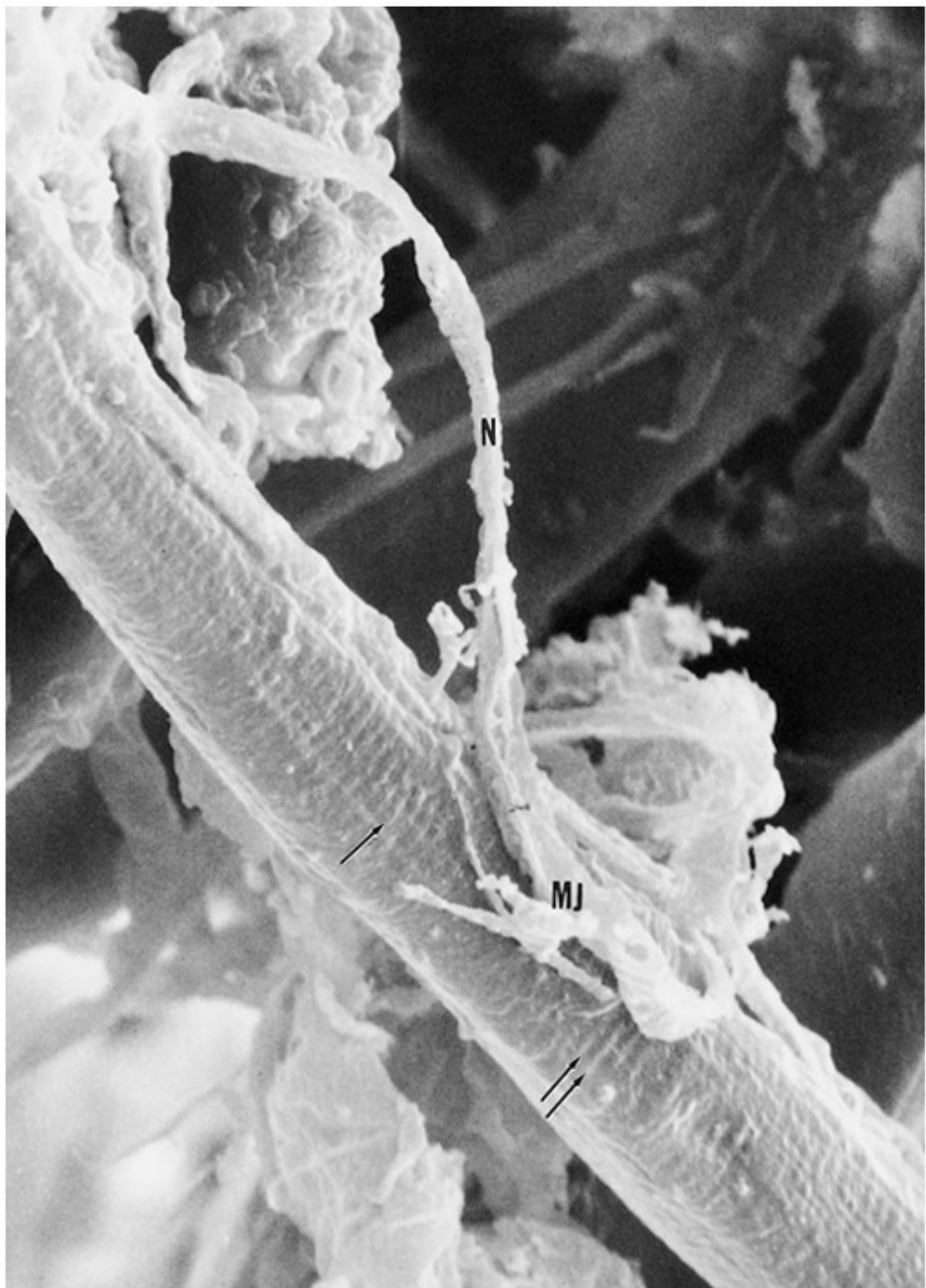
## Svalová vřeténka

- změna protažení svalu
- modifikované perimysium
- tenká svalová (intrafuzální) vlákna
- senzitivní nervová zakončení
- reflexy, koordinace svalových skupin

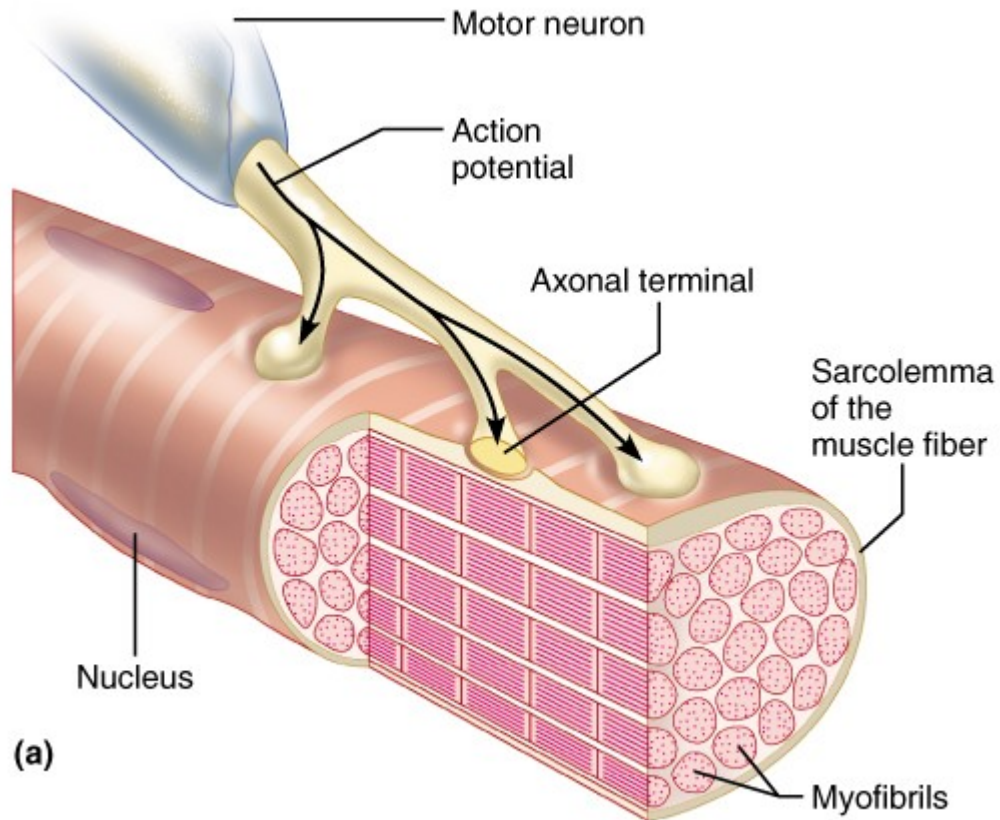




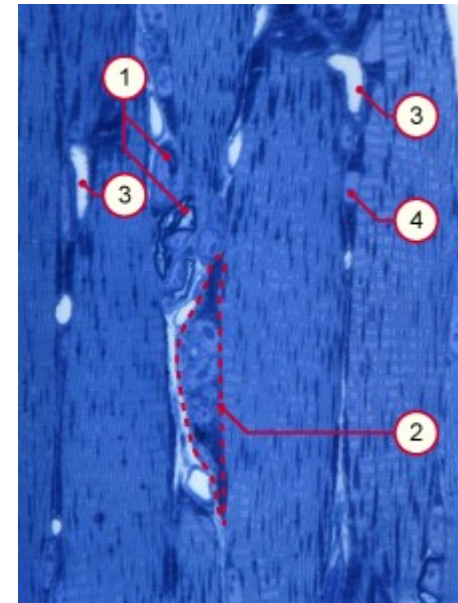
# NEUROMUSKULÁRNÍ SPOJENÍ



# NEUROMUSKULÁRNÍ SPOJENÍ



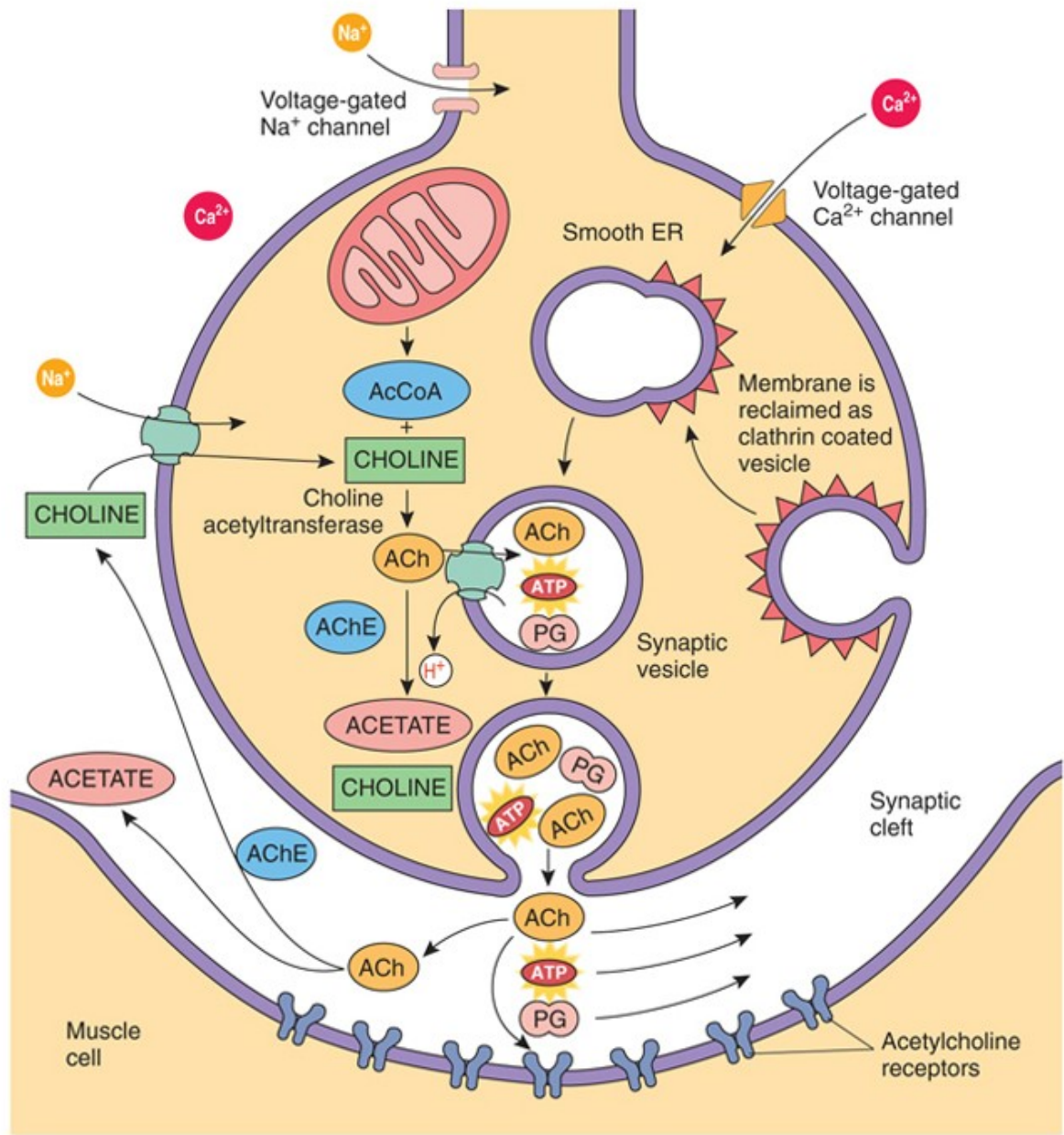
Copyright © 2001 Benjamin Cummings, an imprint of Addison Wesley Longman, Inc.



- 1 Myelinované axony
- 2 Neuromuskulární spojení
- 3 Kapiláry
- 4 Jádro rhabdomyocytu



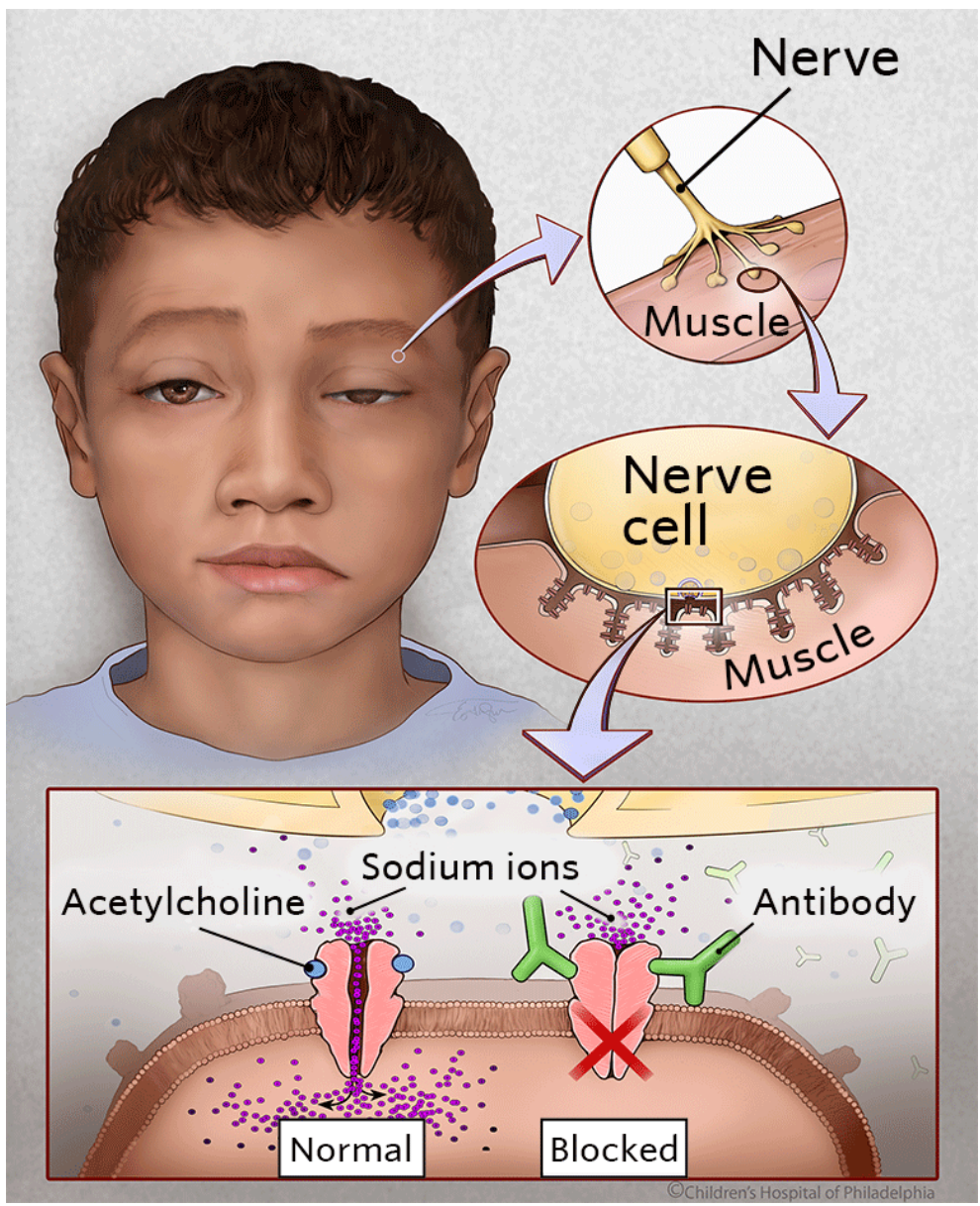
# NEUROMUSKULÁRNÍ SPOJENÍ



## MYASTHENIA GRAVIS



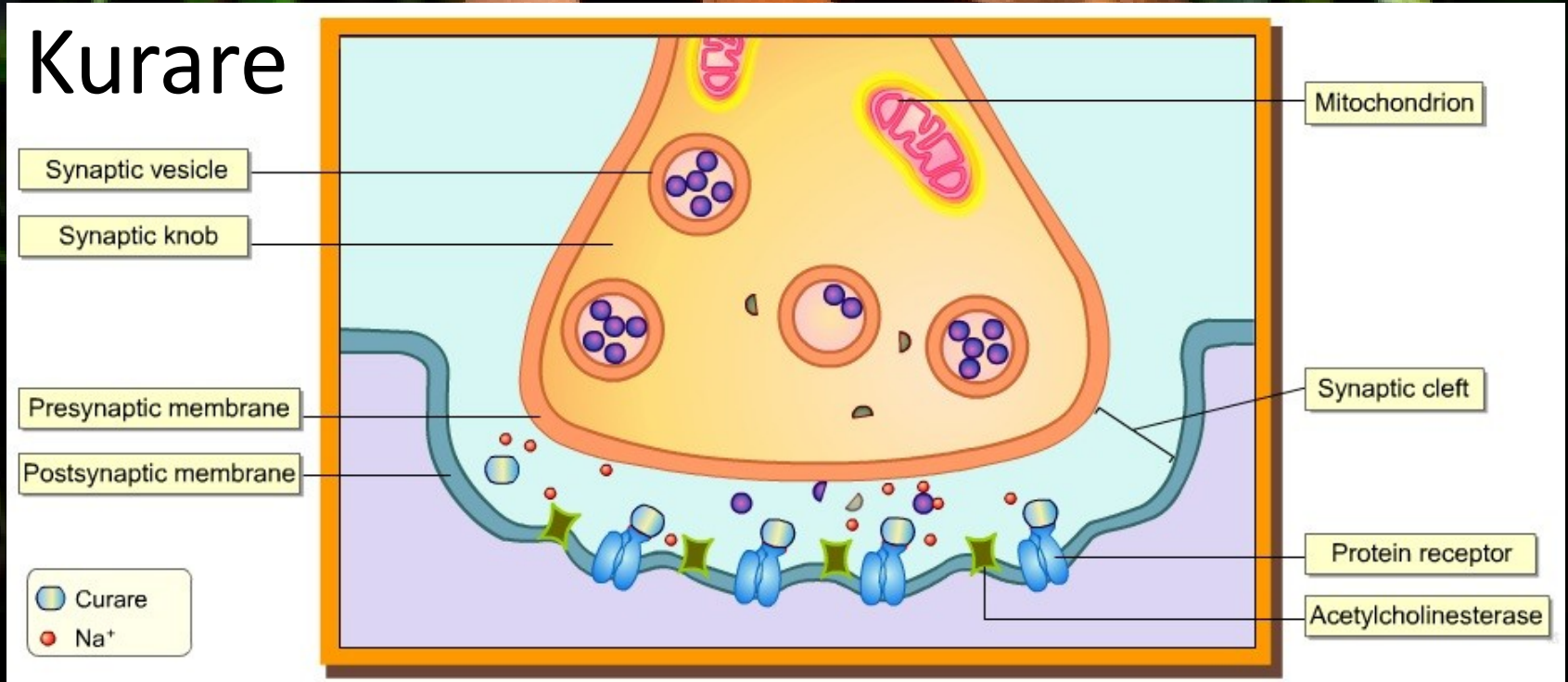
protilátky proti ACh receptoru







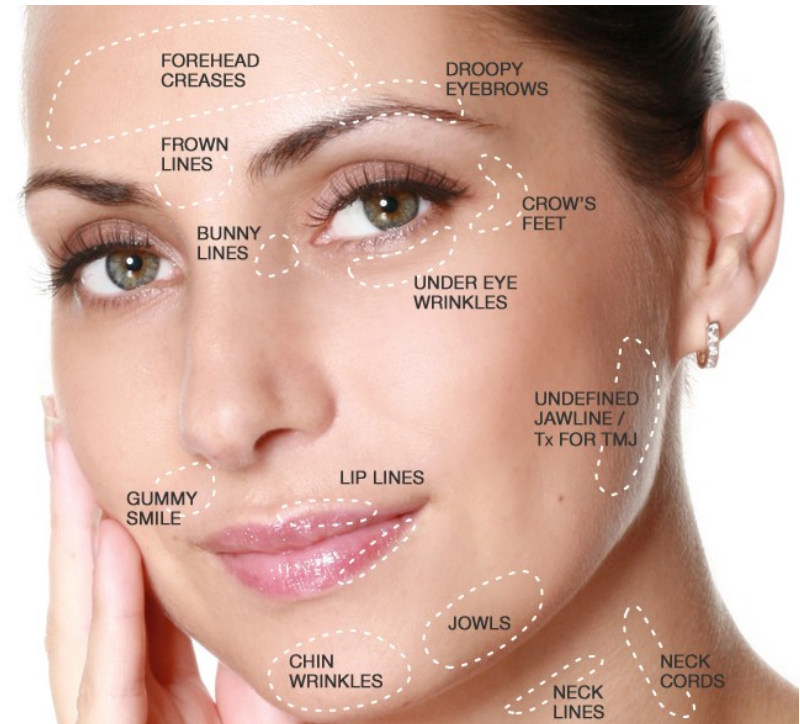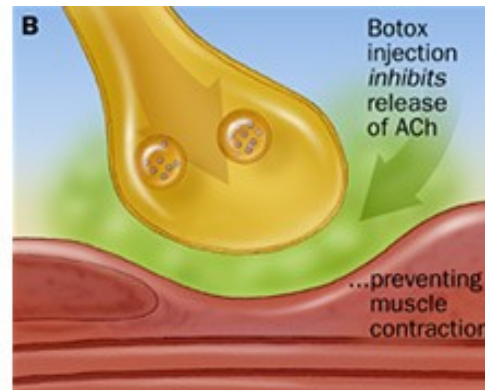
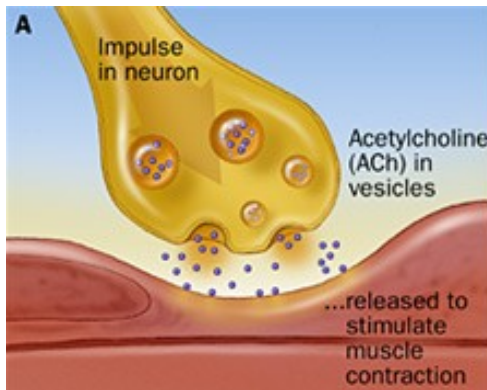
# Kurare



blok ACh receptoru/ $\text{Na}^+$ kanálu

## BOTULOTOXIN

*Clostridium botulinum*

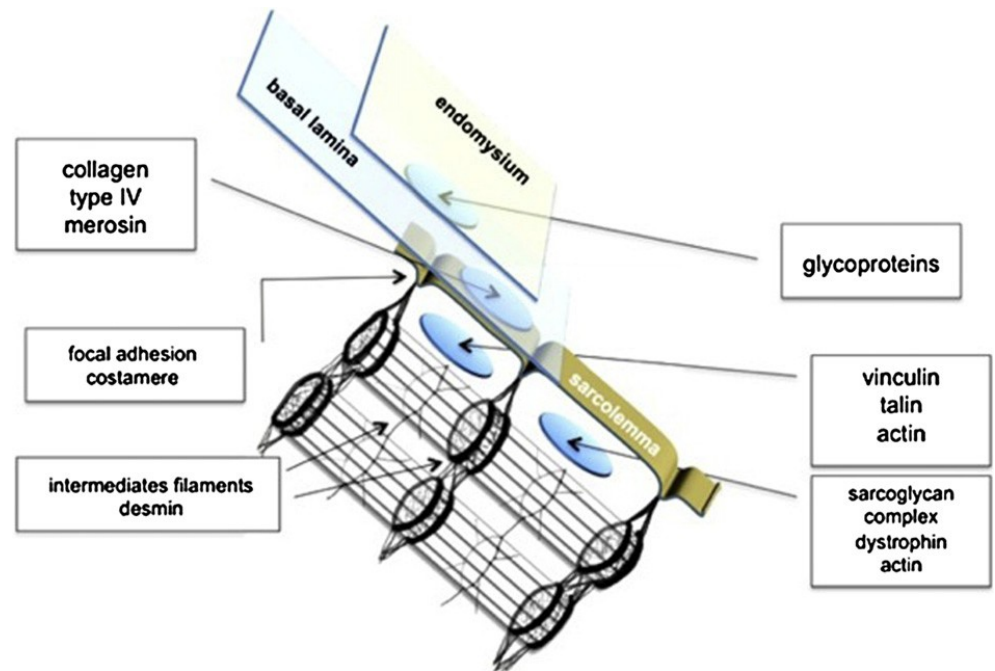
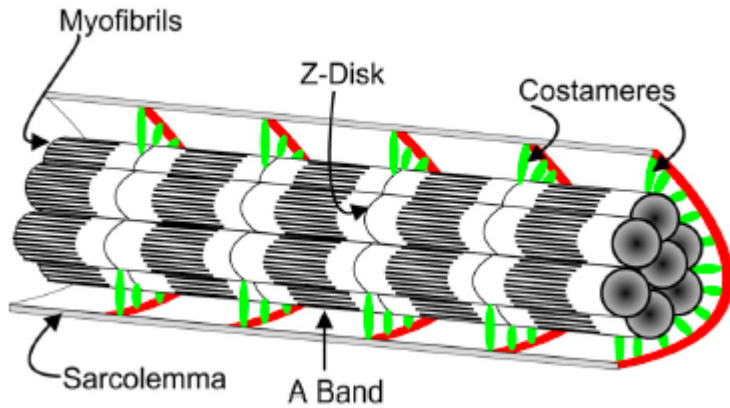


blok syntézy a vyloučení ACh

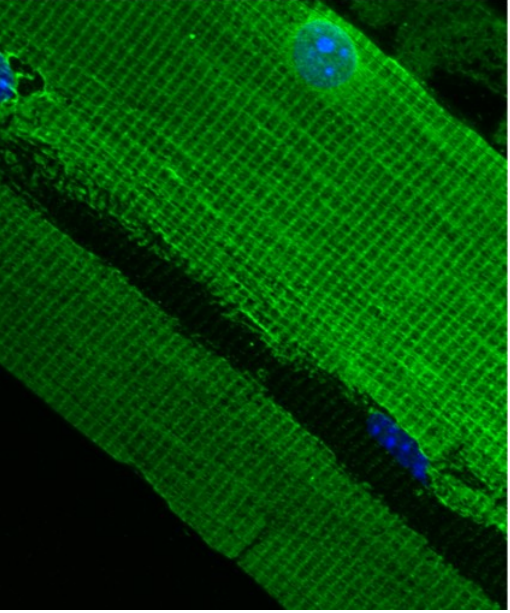
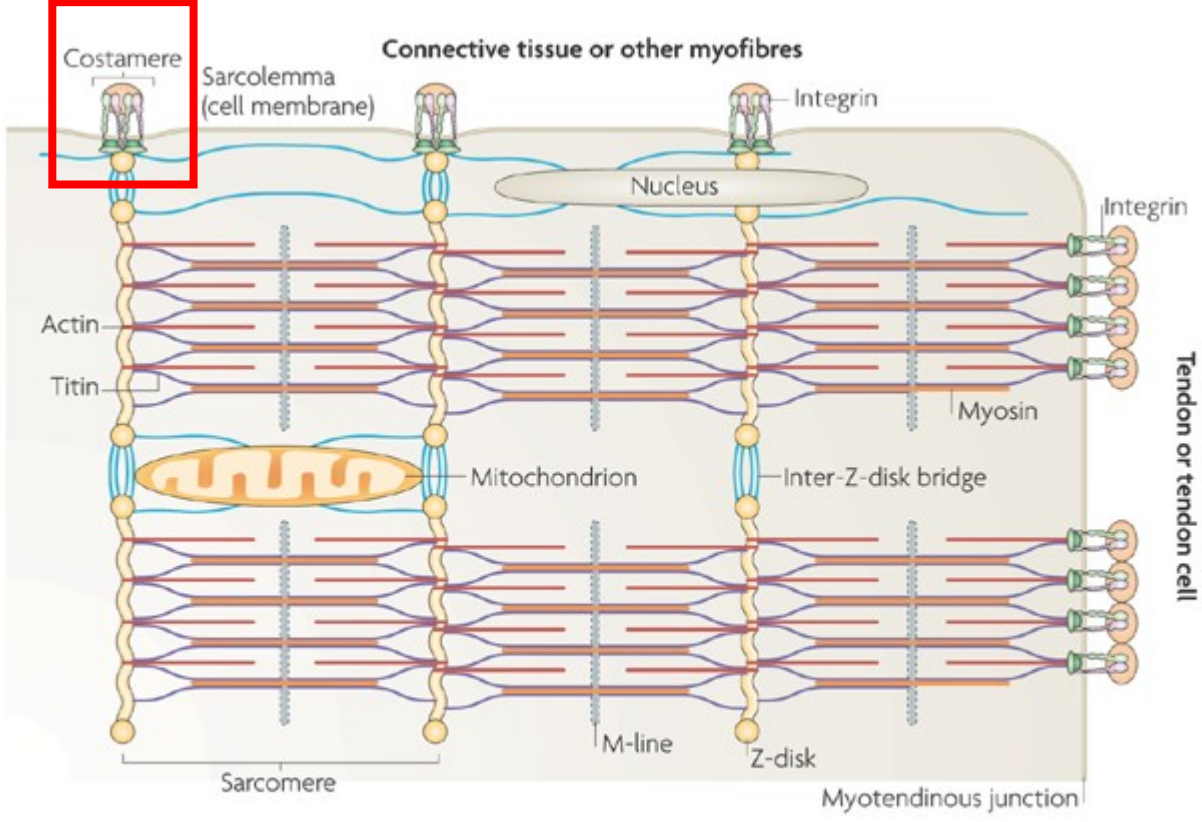


# KOSTAMERY

- Spojení myofibril se sarkolemou
- **dystrophin-associated glycoprotein (DAG) complex**
  - spojení cytoskeletu s ECM
  - integrita svalového vlákna

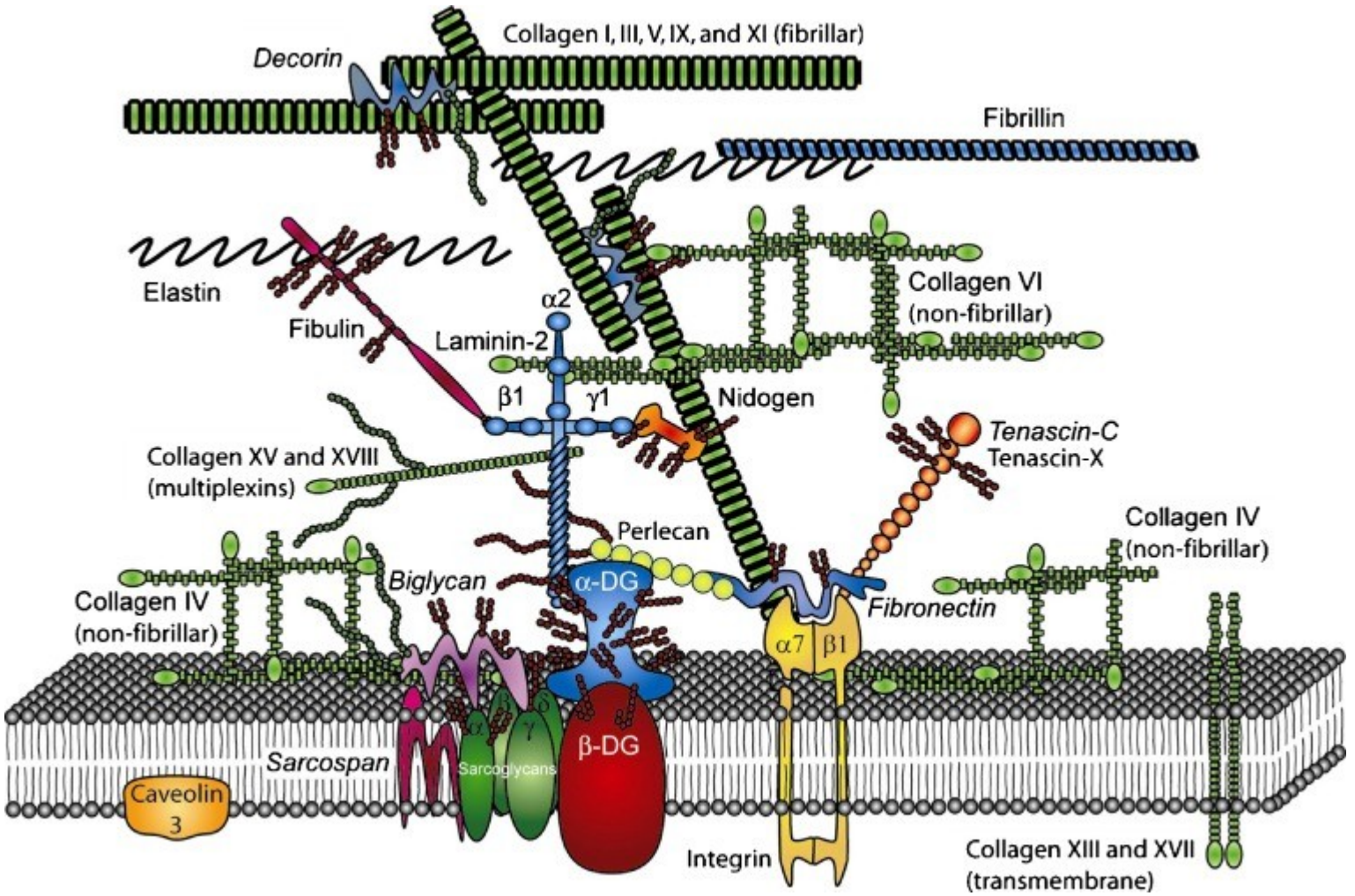


# KOSTAMERY





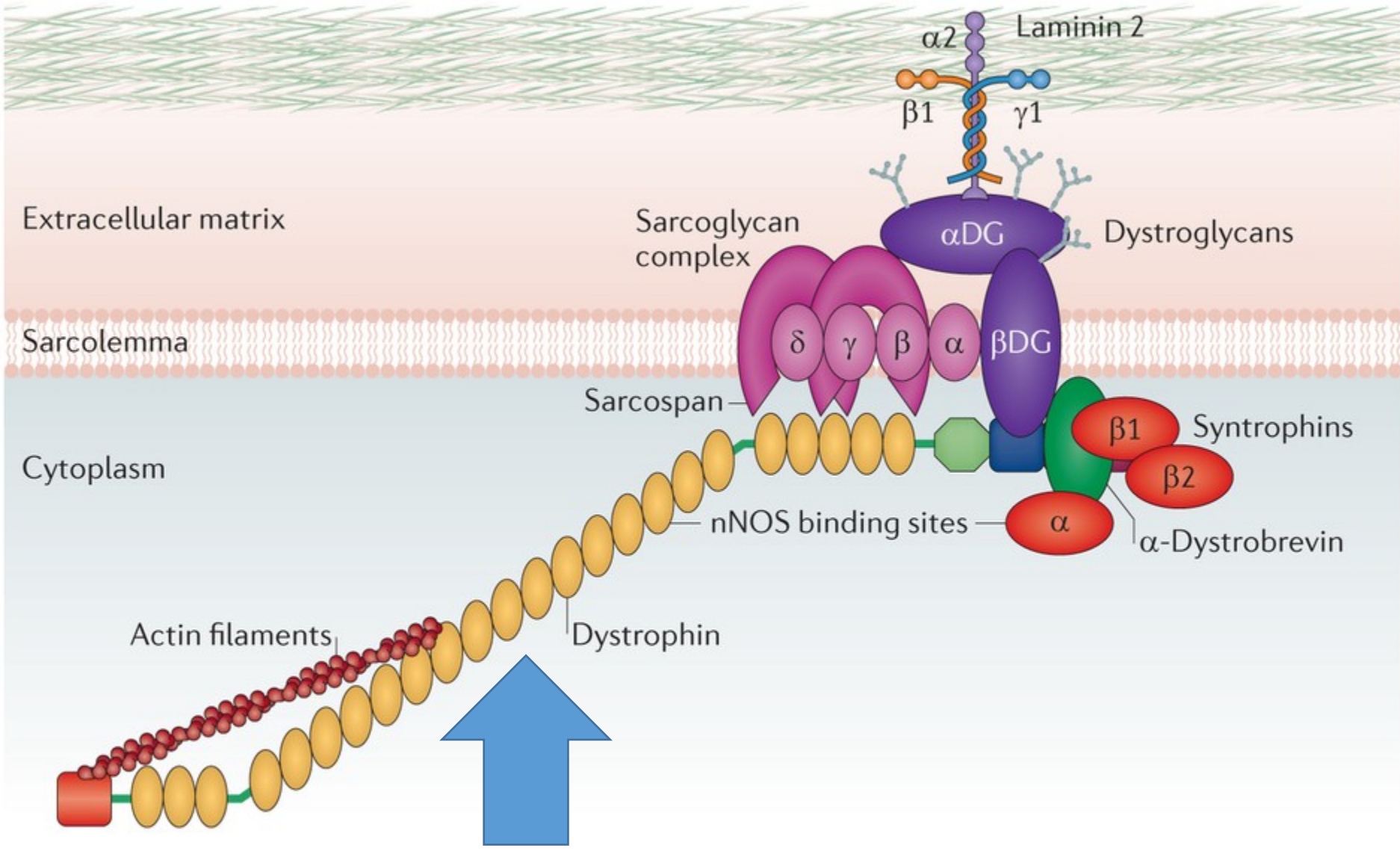
# KOSTAMERY



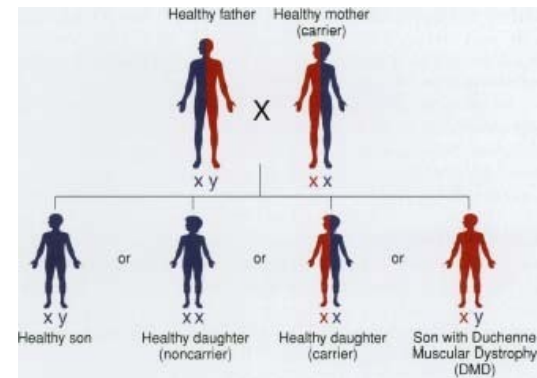
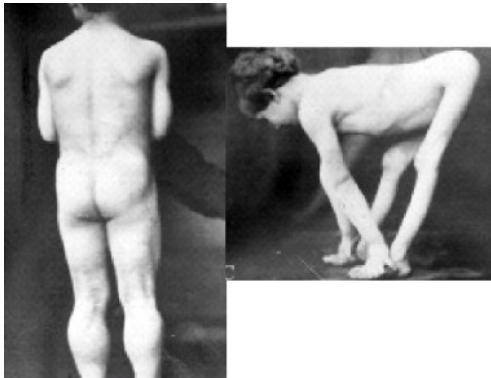




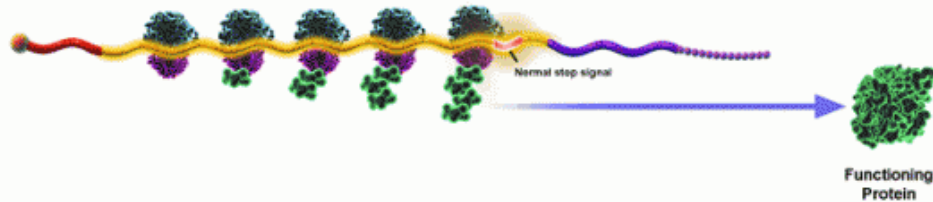
# KOSTAMERY



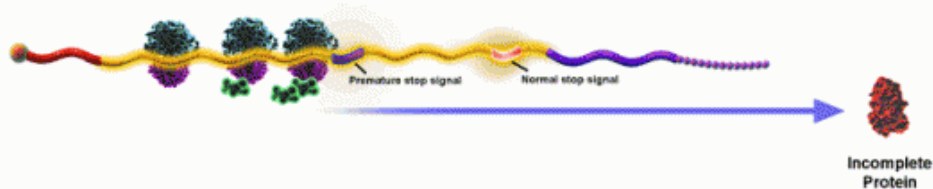
## DUCHENNEOVA MUSKULÁRNÍ DYSTROFIE



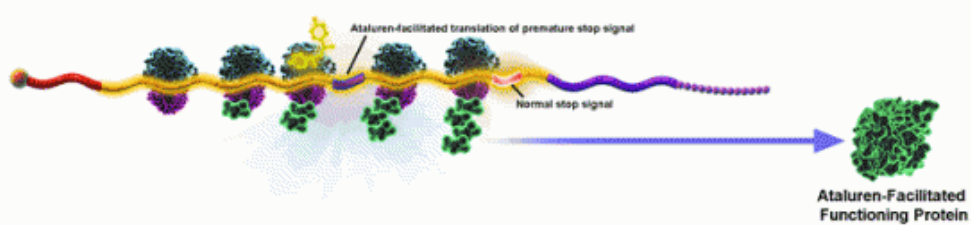
### Normal Translation



### Incomplete Translation

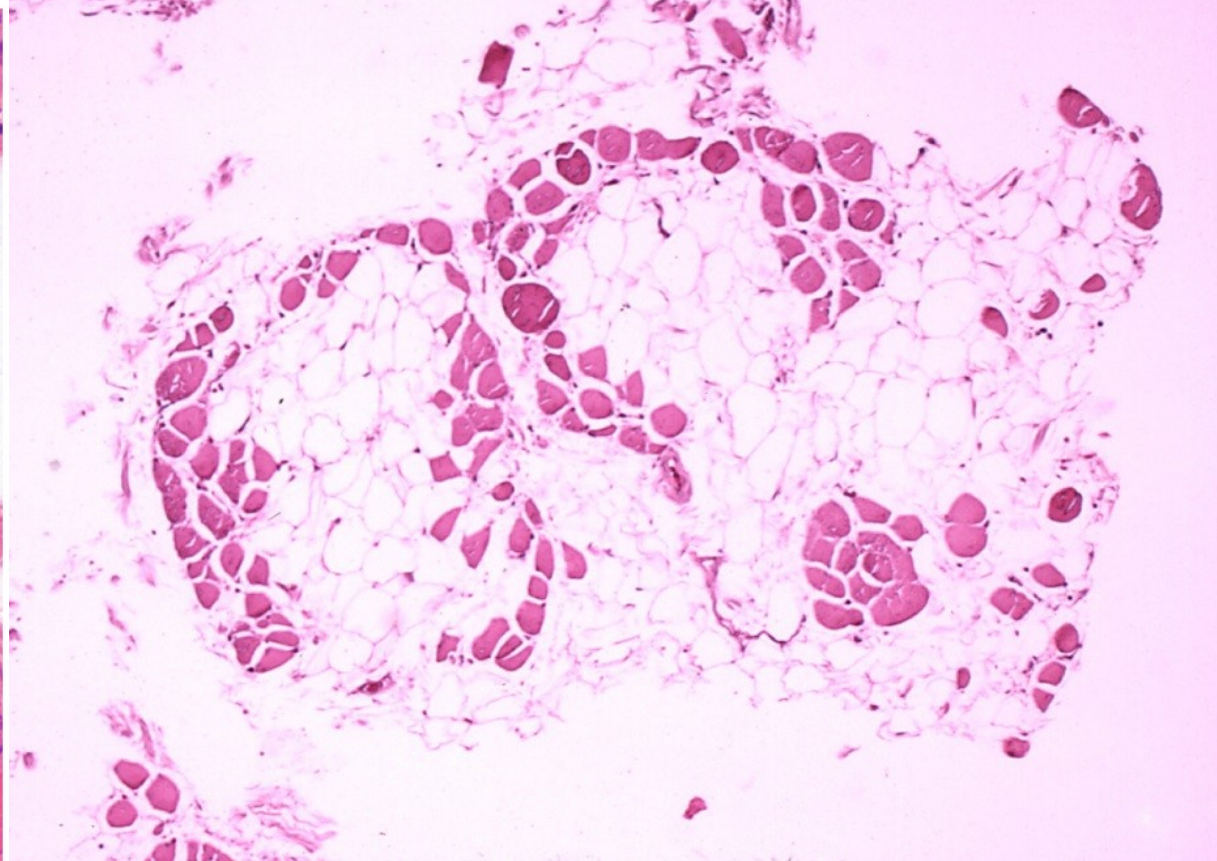
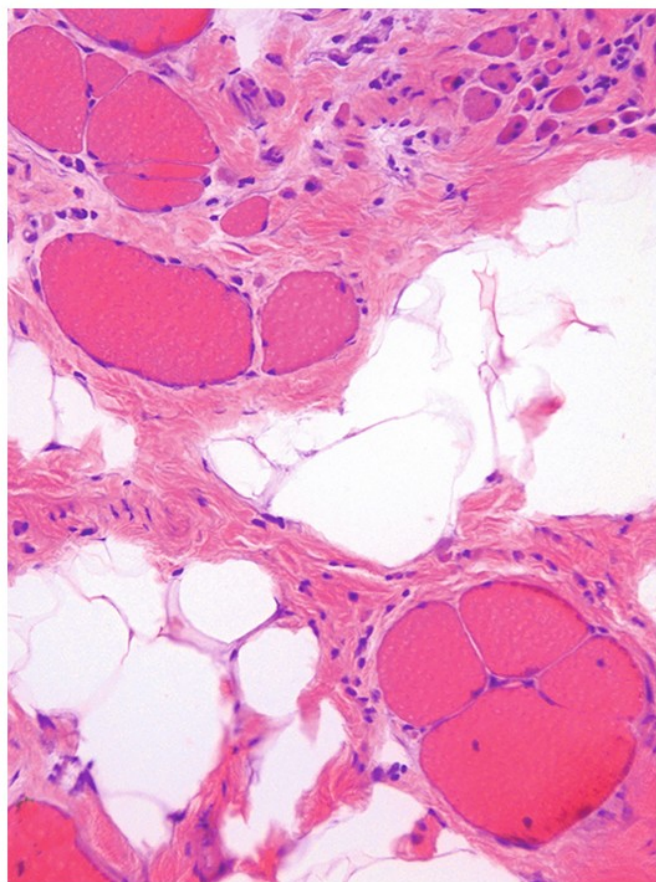
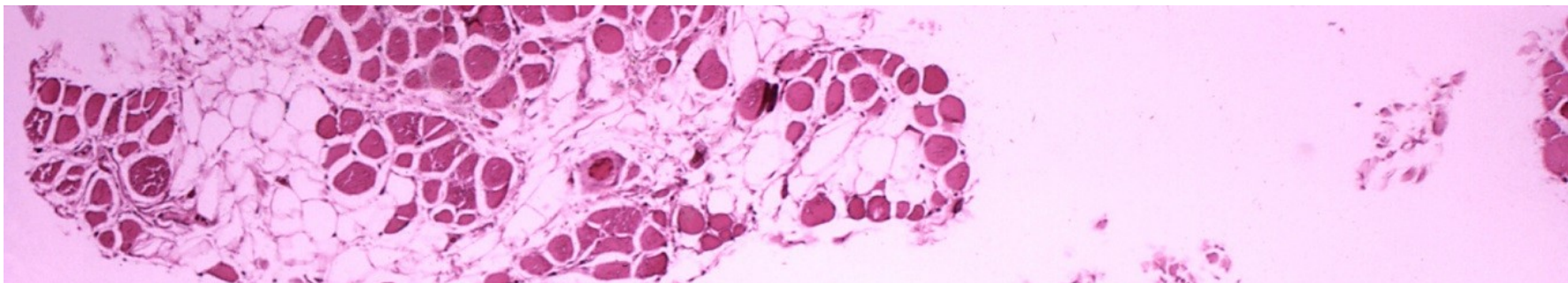


### Ataluren-Facilitated Translation



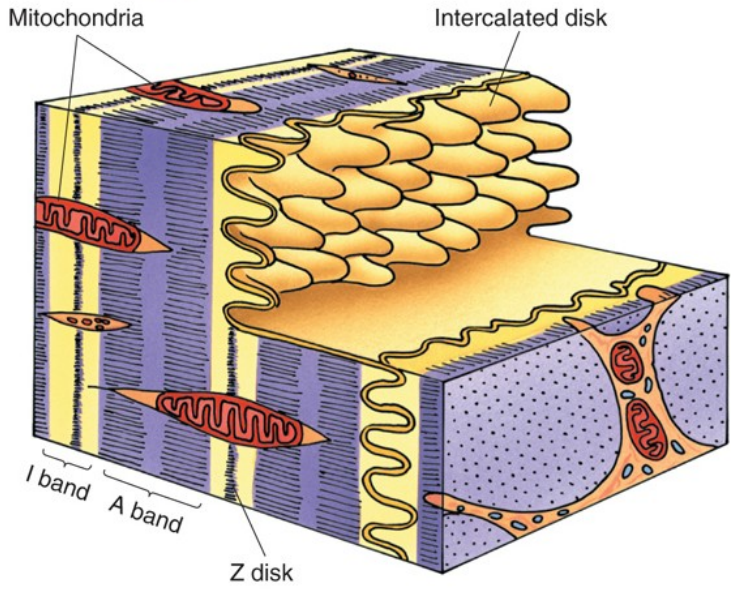
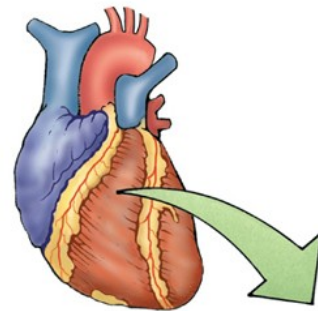
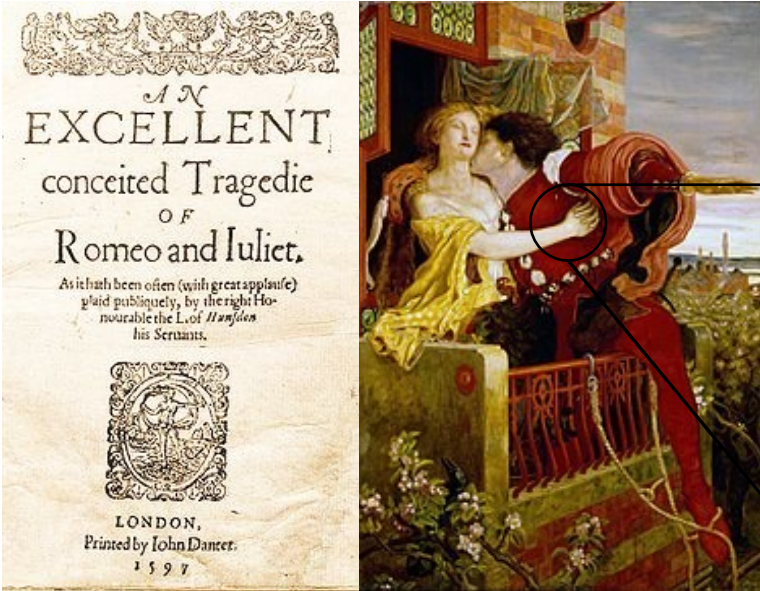

DUCHENNEOVA MUSKULÁRNÍ DYSTROFIE



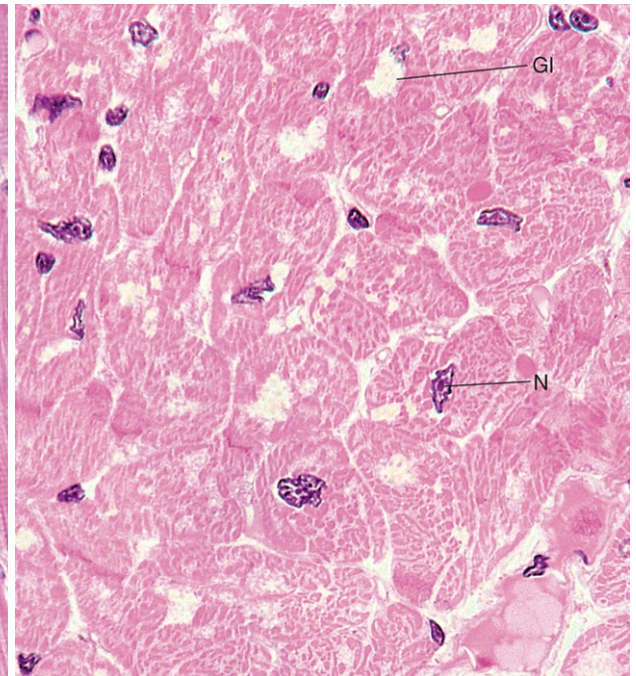
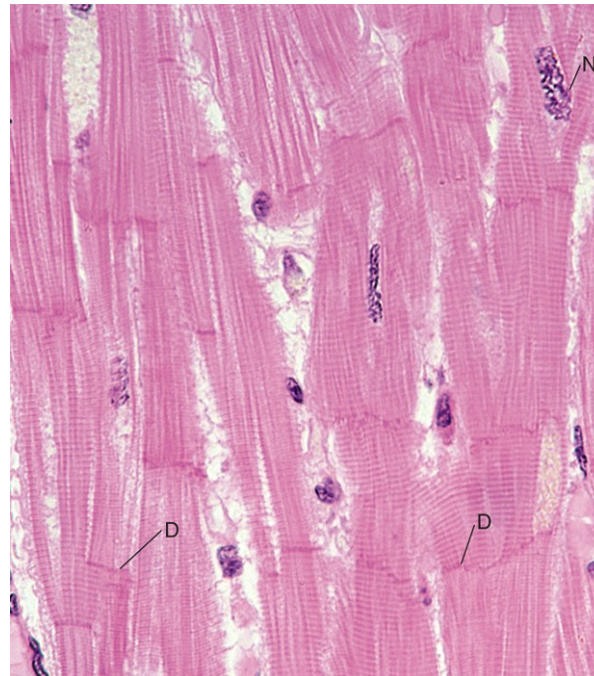



# SRDEČNÍ SVALOVÁ TKÁŇ



# HISTOLOGIE SRDEČNÍ SVALOVÉ TKÁNĚ

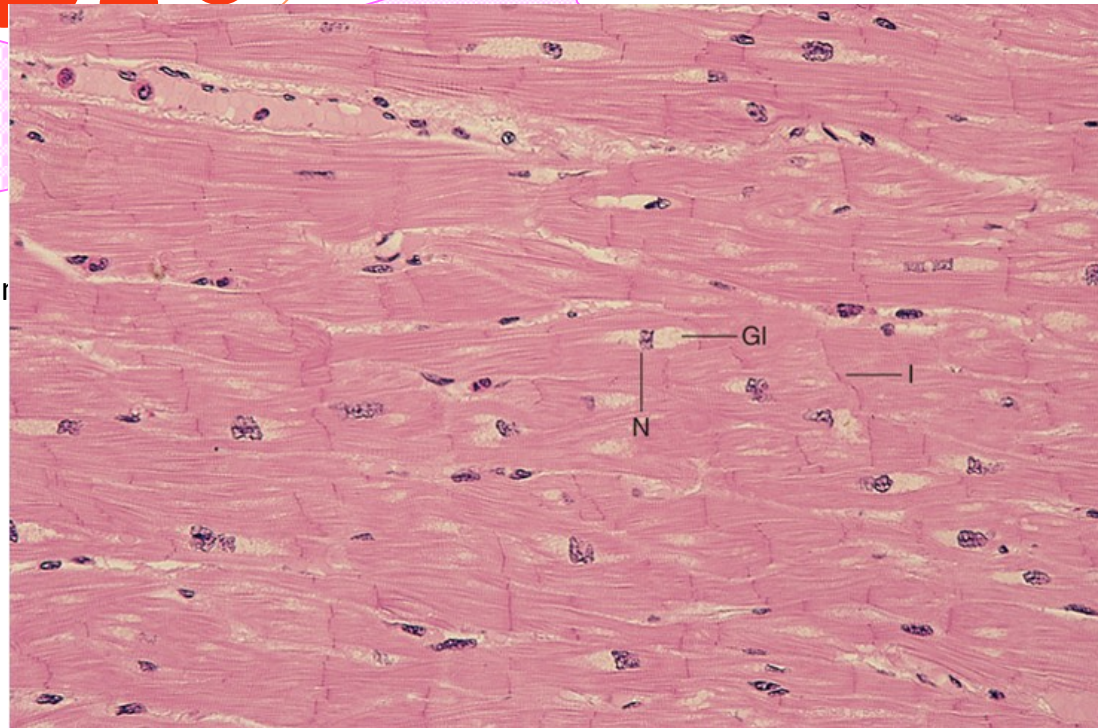
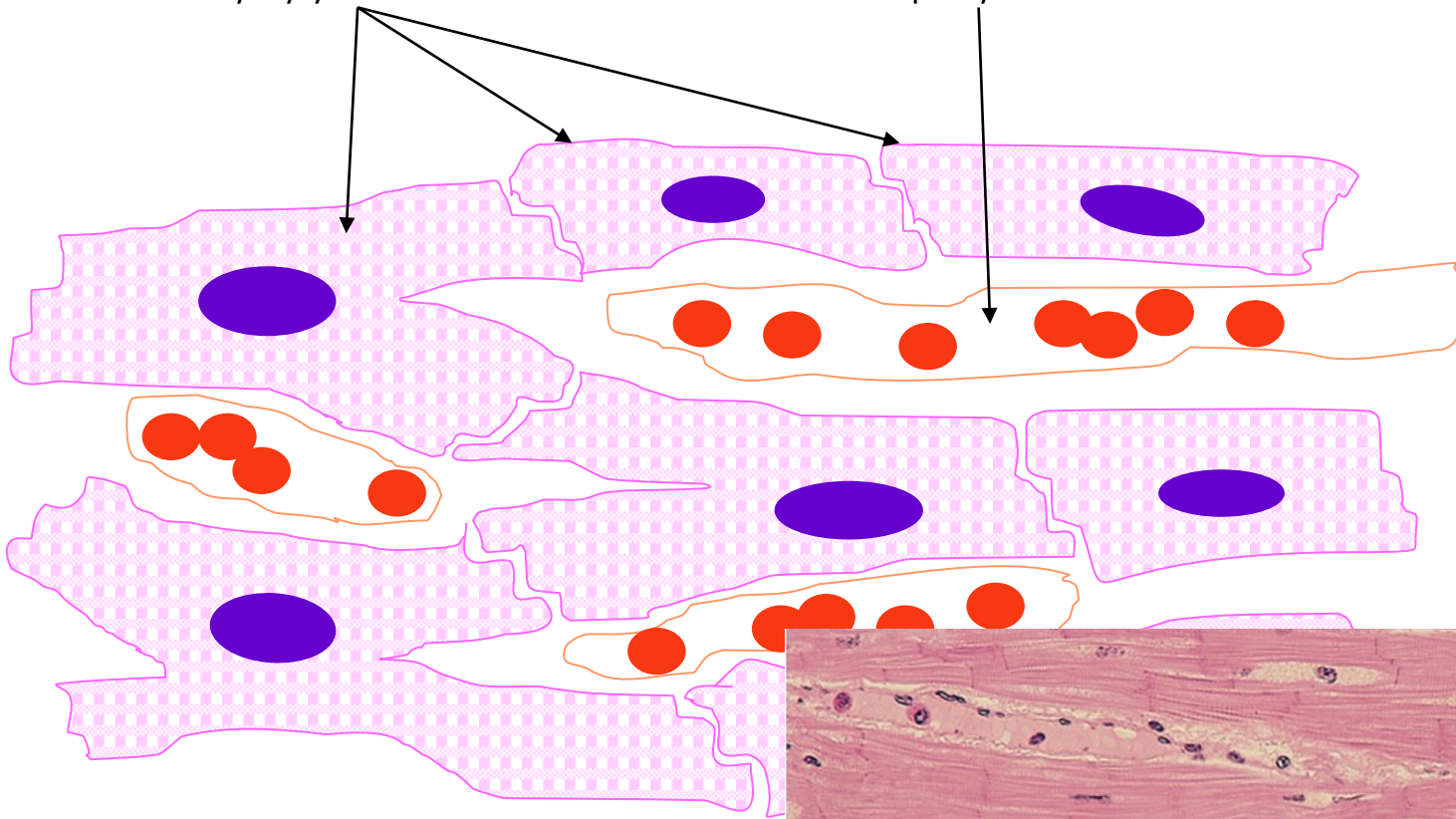
- dlouhé, protáhlé buňky – kardiomyocyty
- větvení do tvaru X, Y
- jednojaderné, výjimečně dvoujaderné, početné mitochondrie
- myofibrily
- složité mezibuněčné spoje – interkalární disky.





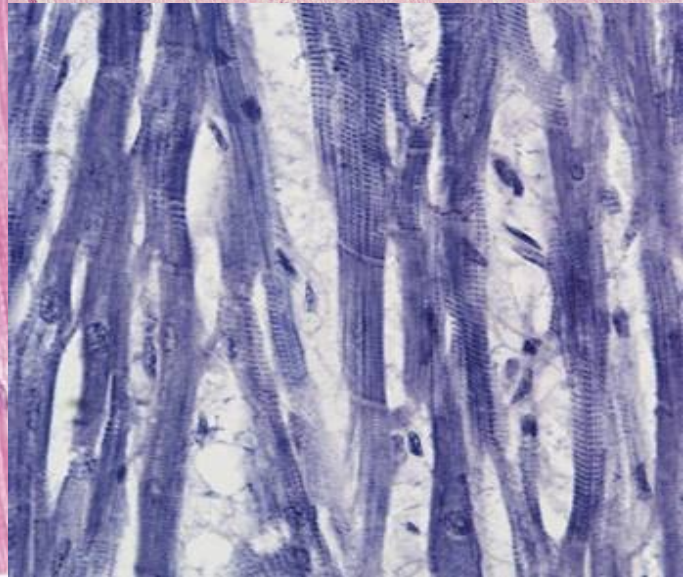
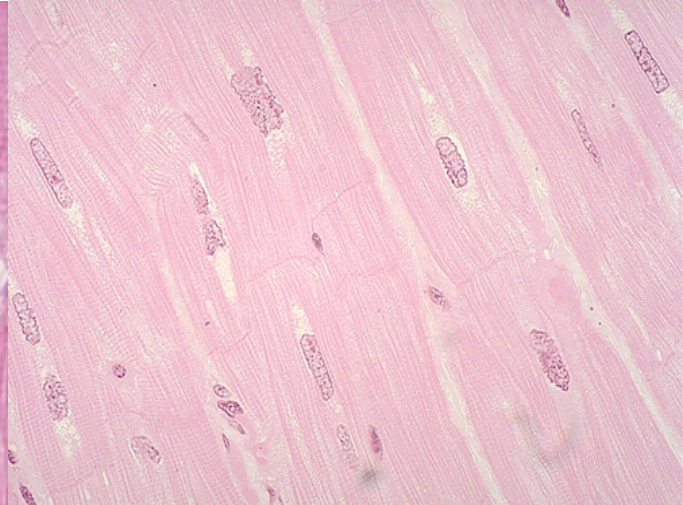
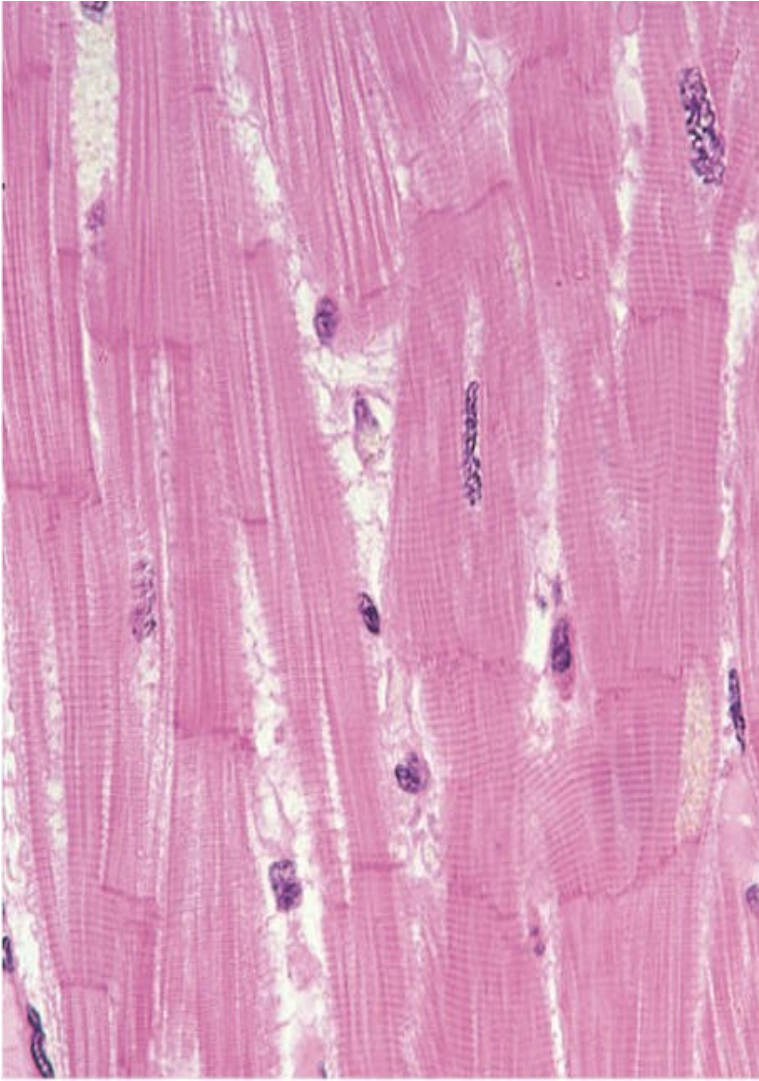
kardiomyocyty

kapiláry







# HISTOLOGIE SRDEČNÍ SVALOVÉ TKÁNĚ



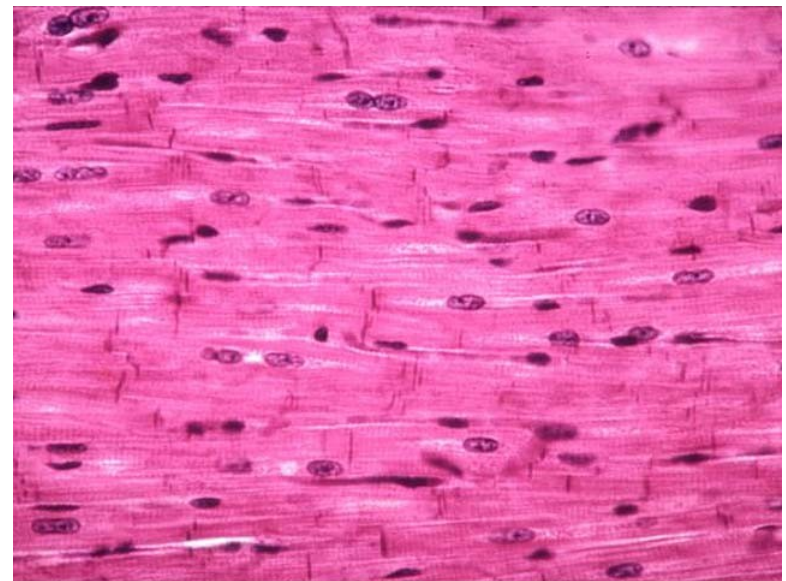
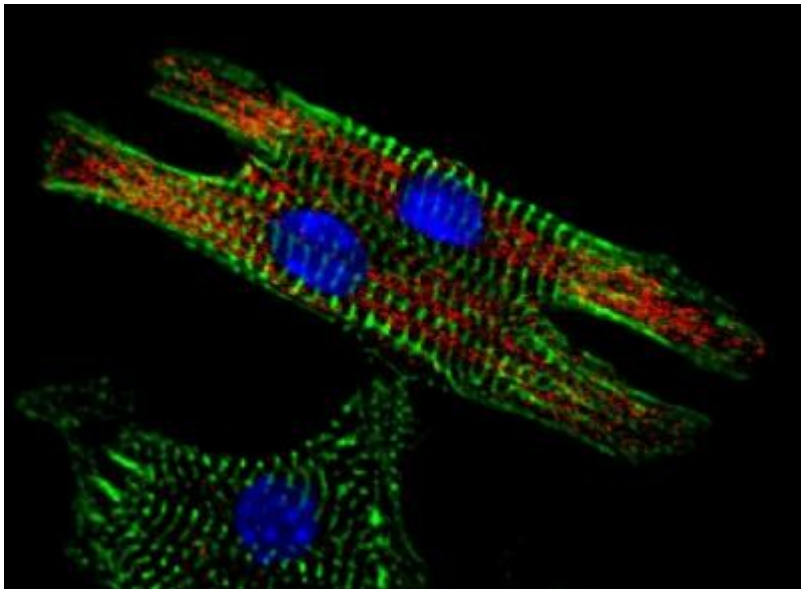
# HISTOLOGIE SRDEČNÍ SVALOVÉ TKÁNĚ





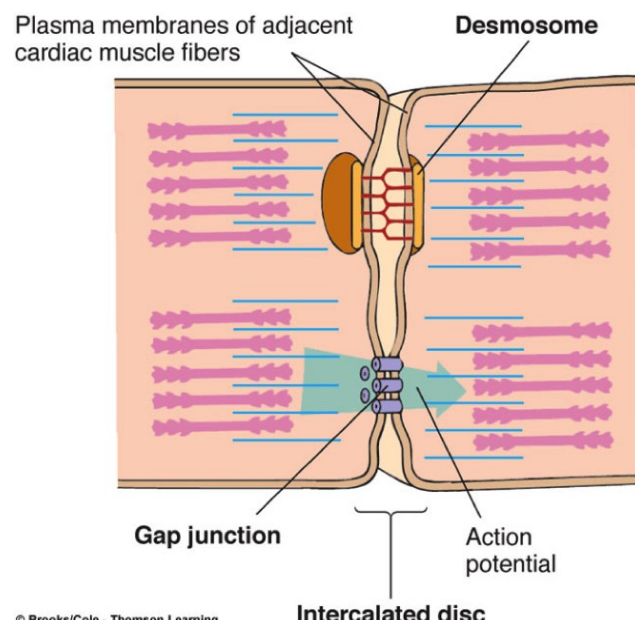
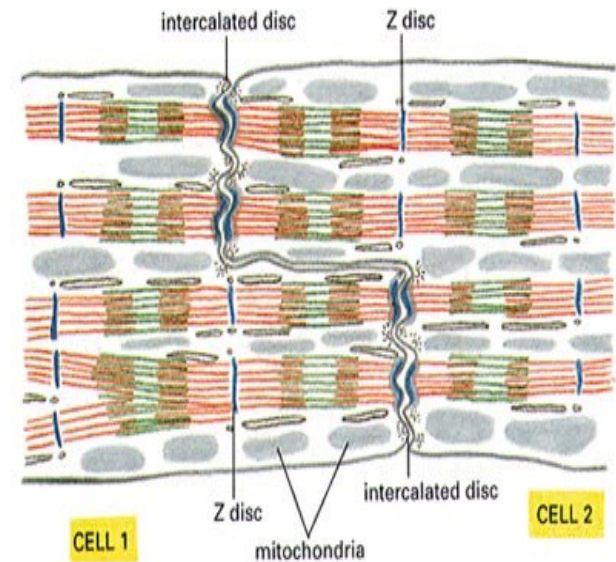
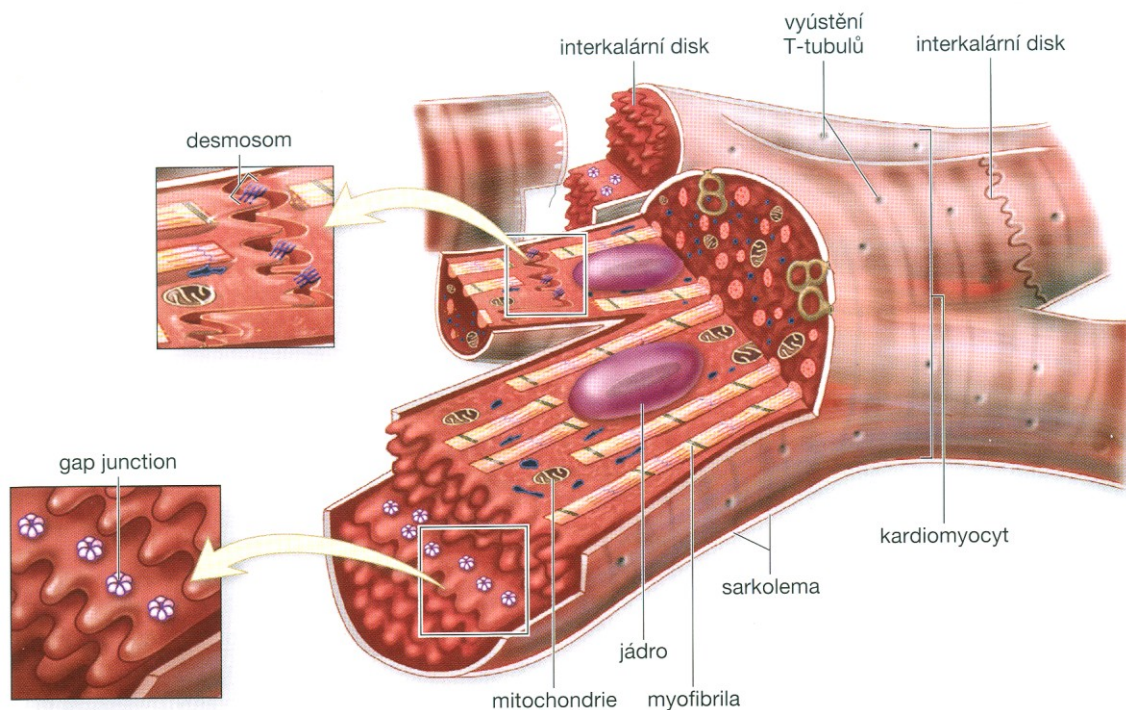
# SRDEČNÍ × KOSTERNÍ SVALOVINA

- diáda × triáda (1 T-tubulus + 1 × 2 terminální cisterny)
- T-tubuly v oblasti Z linií (kosterní v místě A proužku)
- úplná závislost srdeční svaloviny na aerobním metabolismu
- početná granula glykogenu a lipidových inkluzí
- početné mitochondrie v sarkoplasmě a rezerva myoglobinu



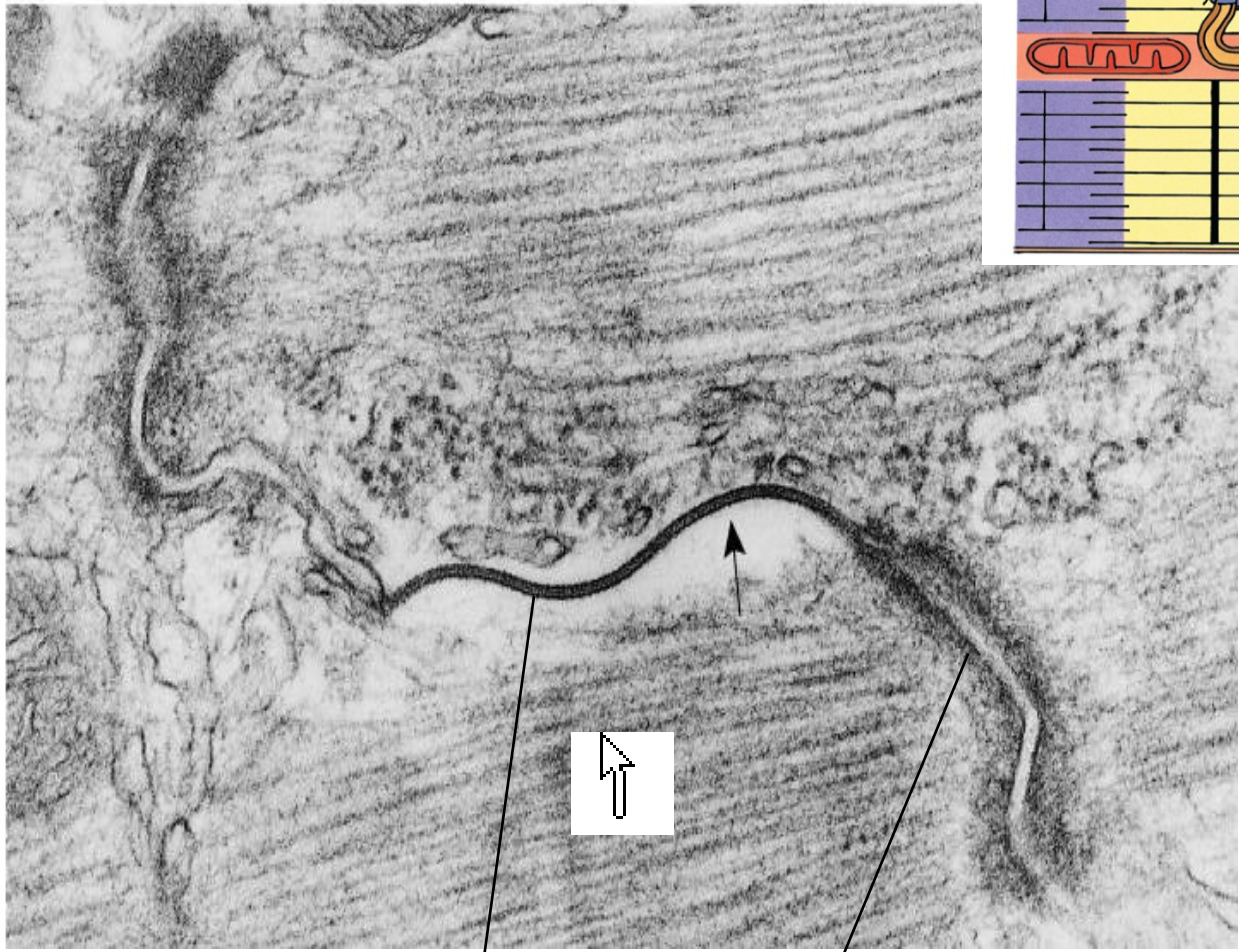
# INTERKALÁRNÍ DISKY

- „skalariformní“ tvar buněk
- fasciae adherentes (adhezní spoje)
- nexus (gap junction)



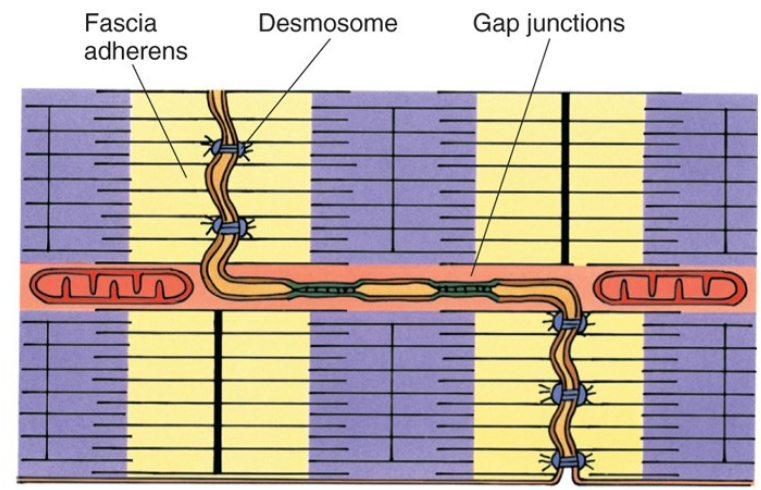


# INTERKALÁRNÍ DISKY



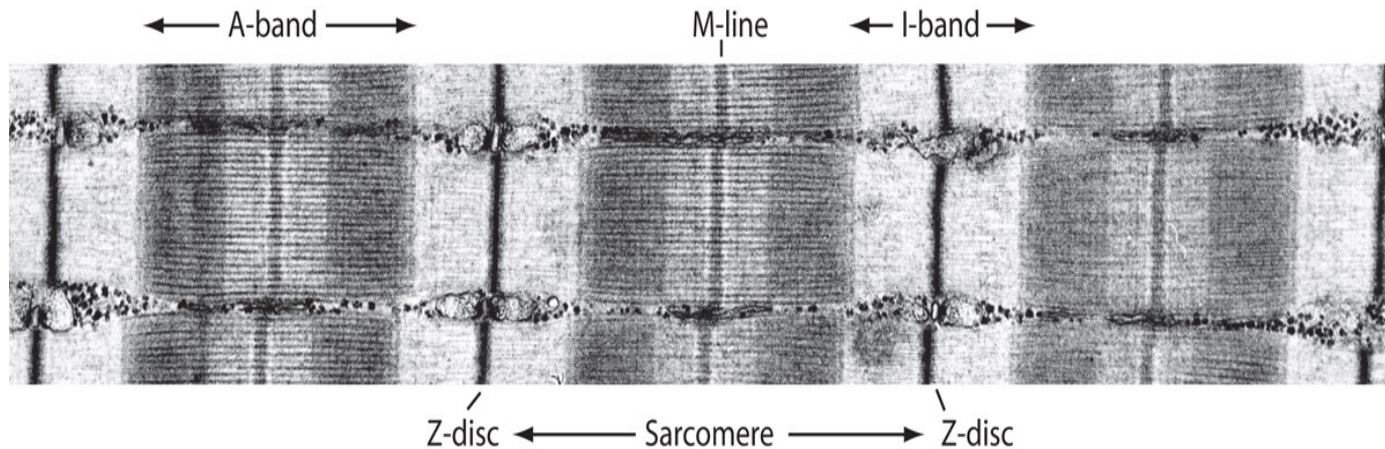
nexus

fascia adherens



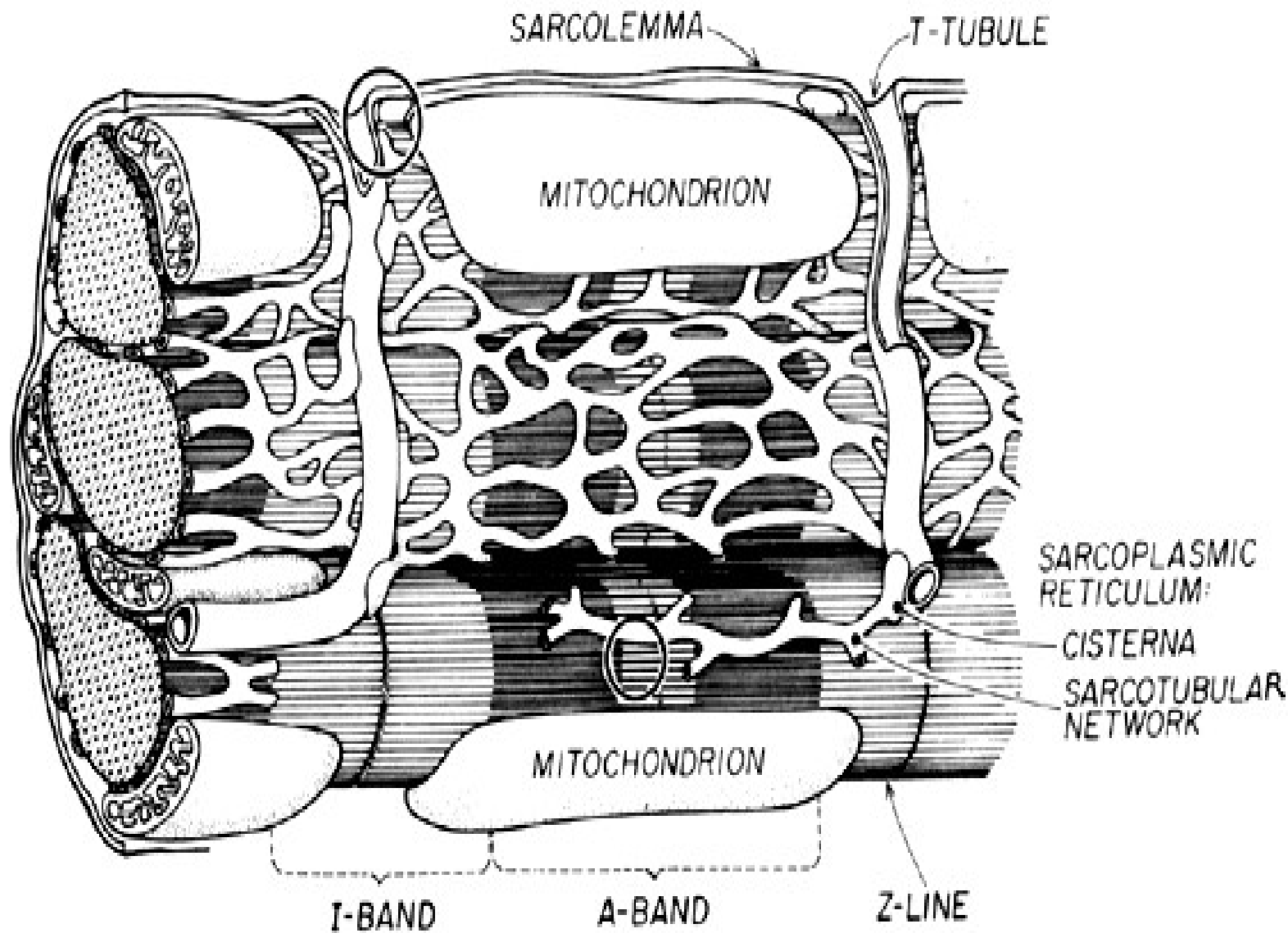
# MYOFIBRILY KARDIOMYOCYTŮ

- Aktinová a myozinová myofilamenta
- Sarkomera
- Z-linie
- M-linie a H-zóna
- I-proužek a A-proužek
- T-tubulus + 1 cisterna = diáda (kolem Z-line)

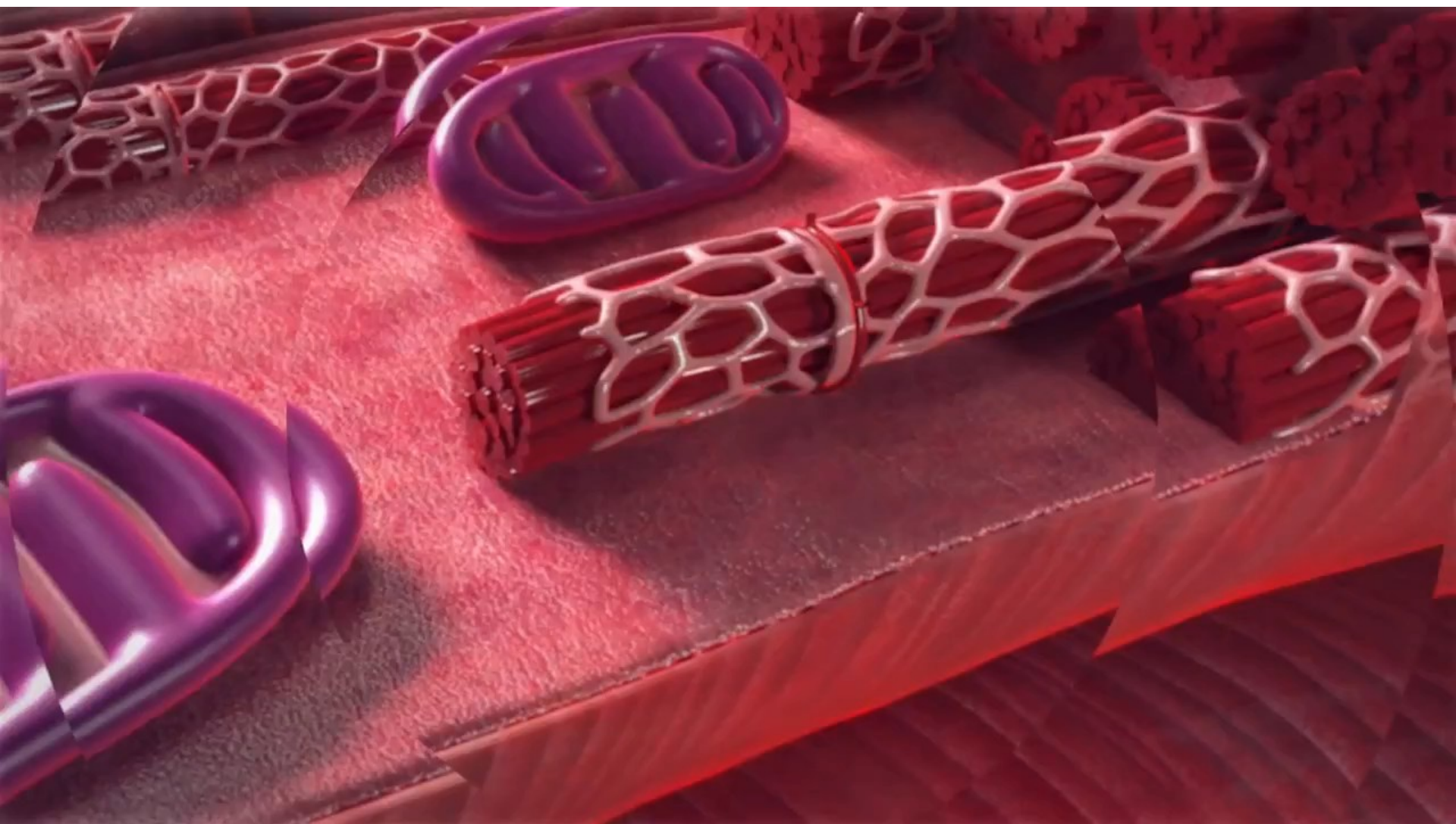




# MYOFIBRILY KARDIOMYOCYTŮ



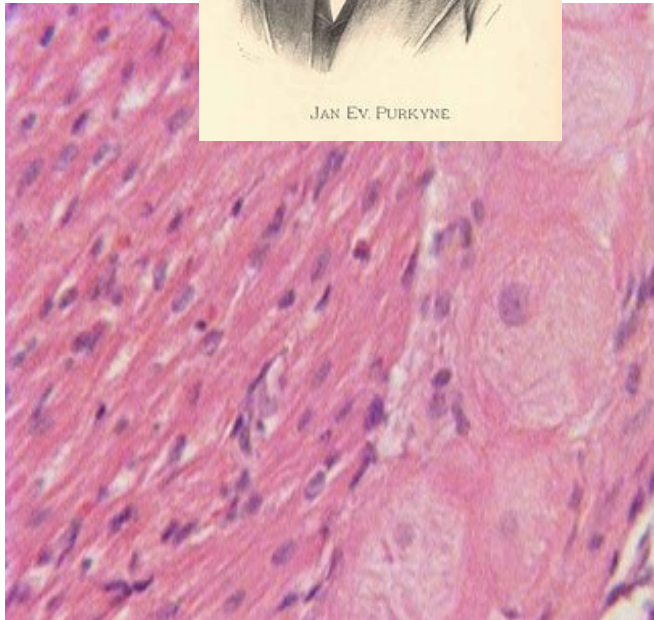
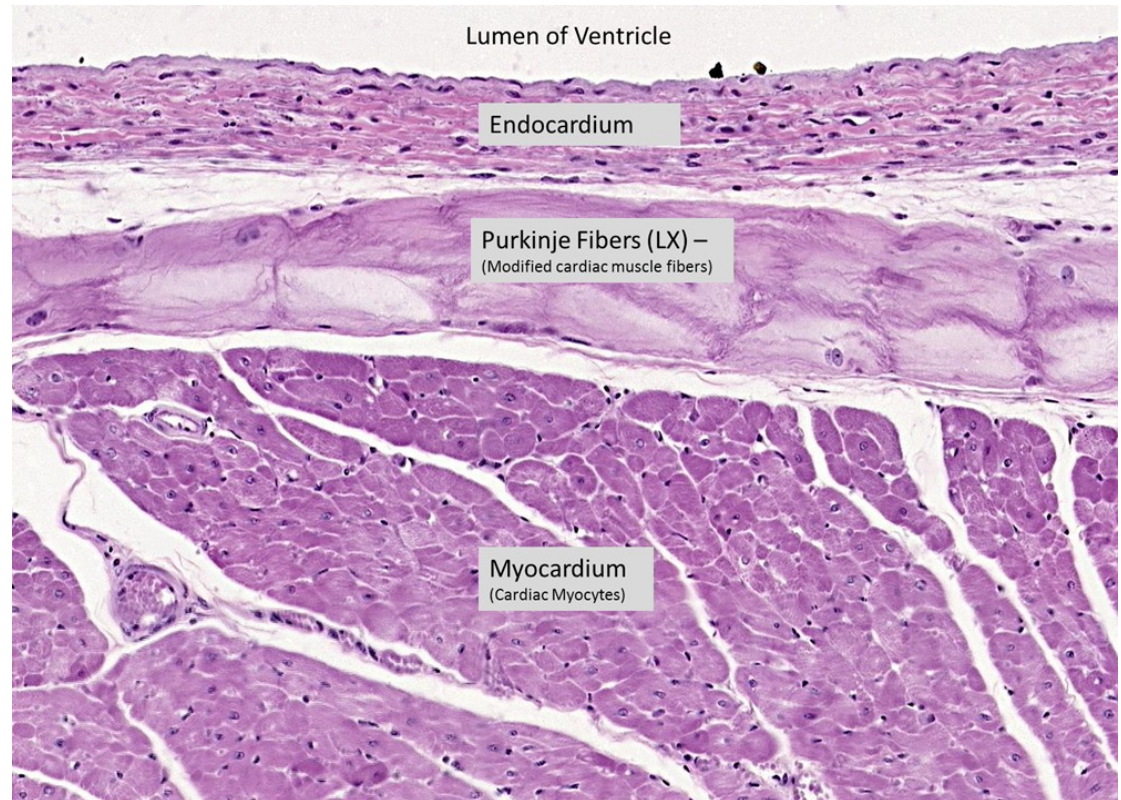
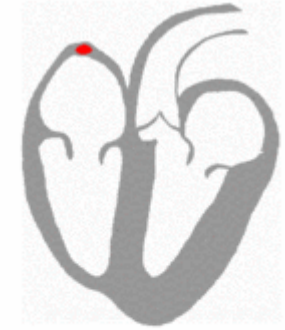
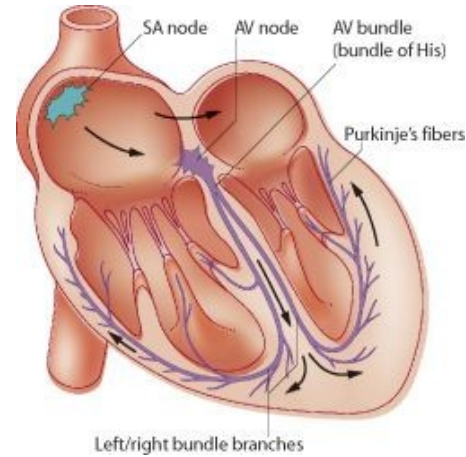
# ULTRASTRUKTURA KARDIOMYOCYTU





# PURKYŇOVA VLÁKNA

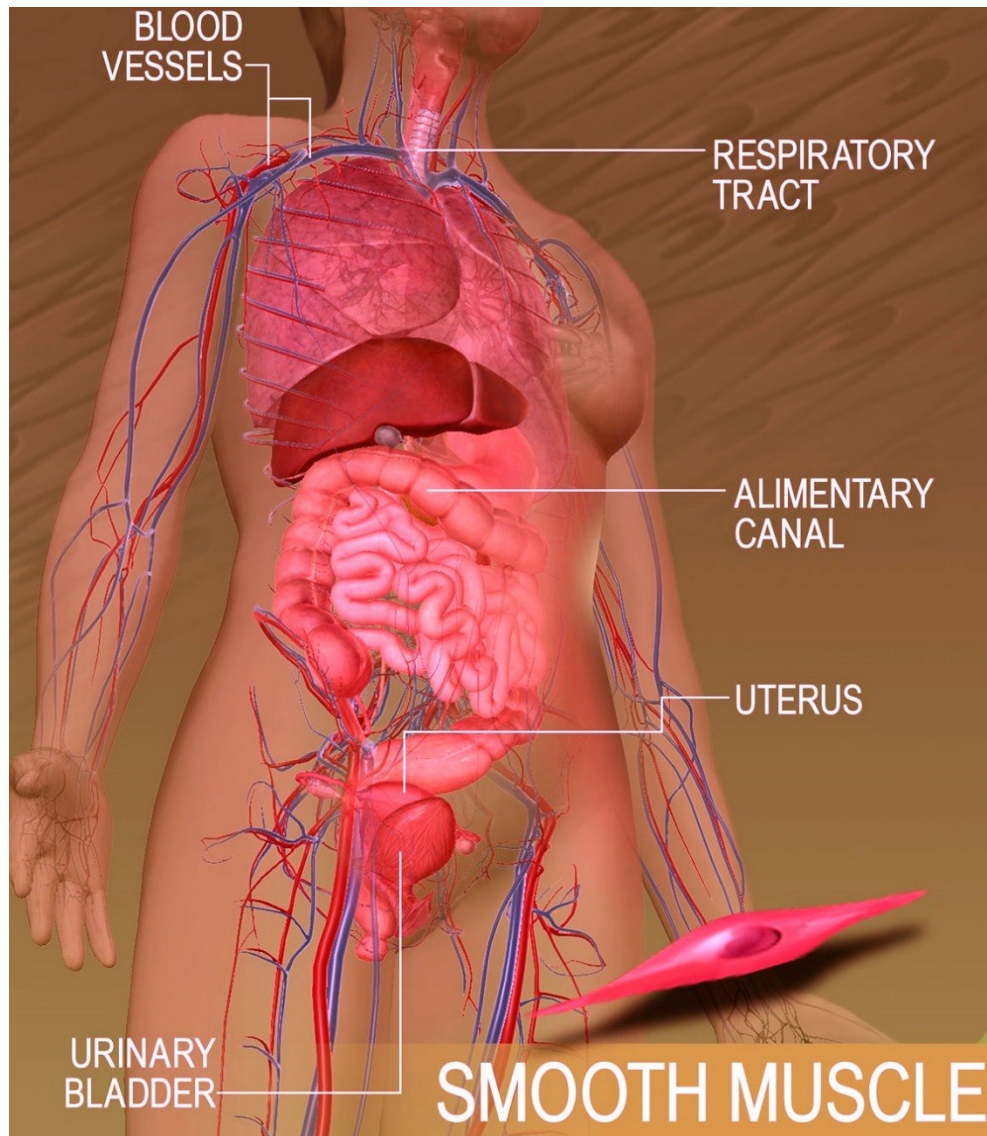
- vnitřní vrstva srdečních komor
- koordinace kontrakce
- početné iontové kanály, mitochondrie
- relativně málo myofibril







# SVALOVÁ TKÁŇ

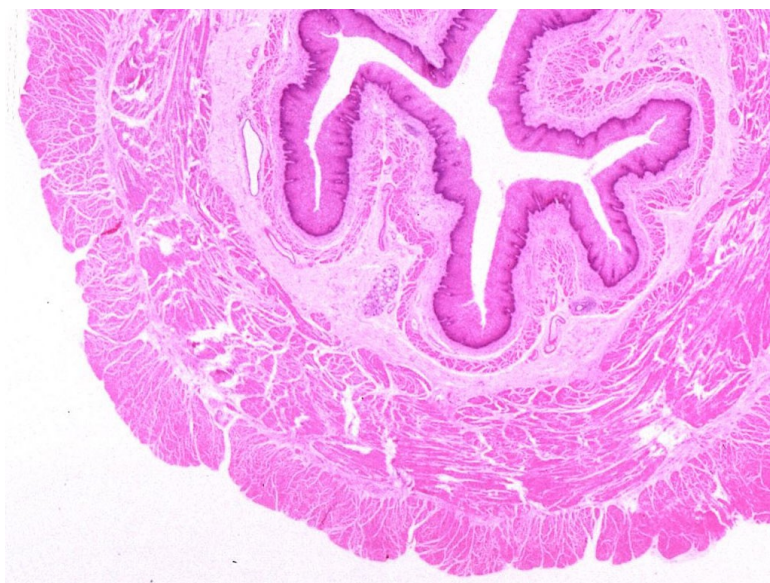
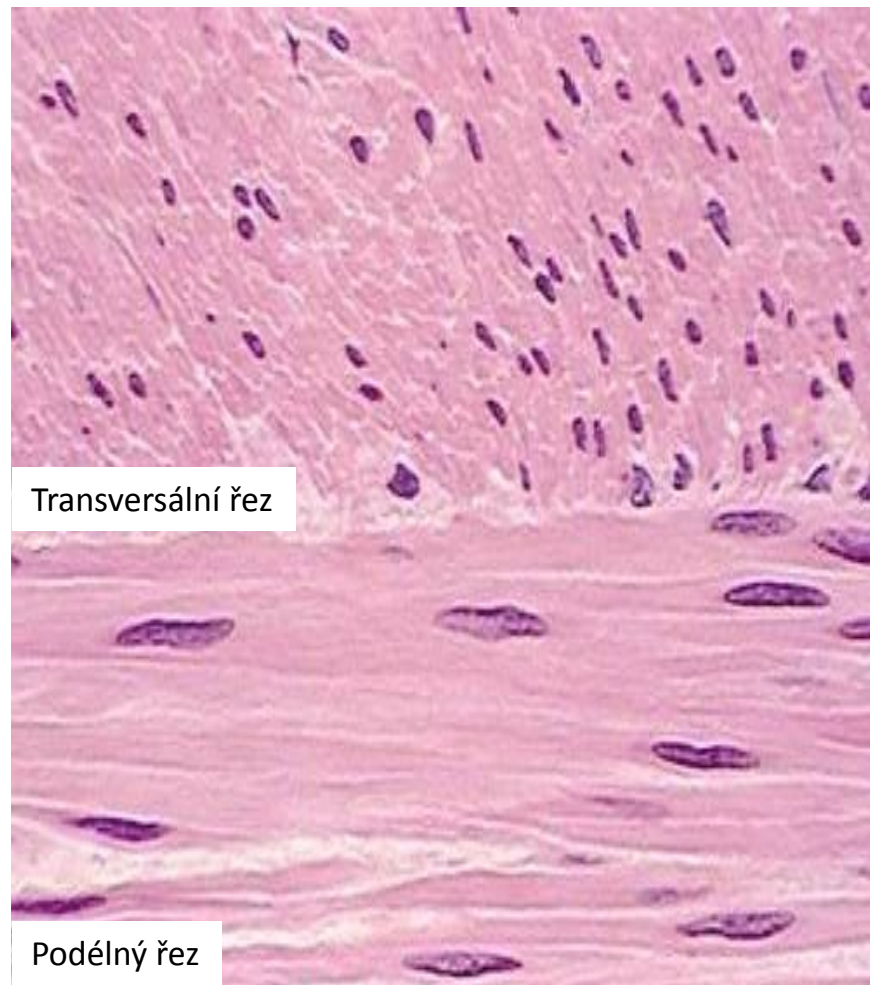
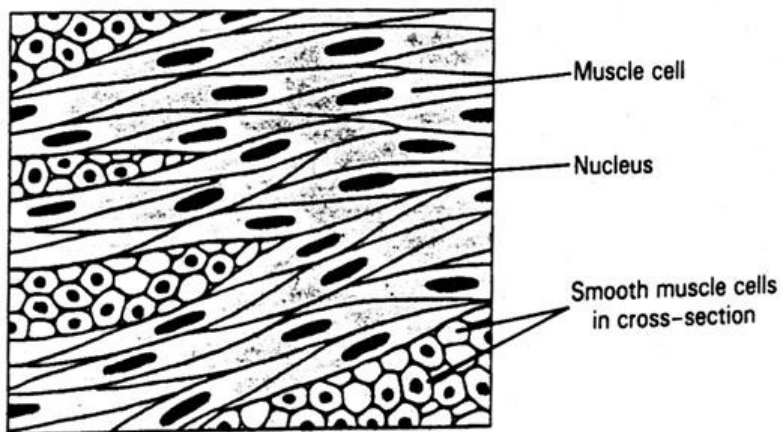


# HLADKÁ SVALOVÁ TKÁŇ



# HLADKÁ SVALOVÁ TKÁŇ

- Buňky (leiomyocyty) tvoří vrstvy - např. stěny dutých orgánů



# HLADKÁ SVALOVÁ TKÁŇ

- vřetenovité buňky
- myofilamenta nejsou uspořádána do myofibril (není žíhání)
- 1 jádro uložené centrálně
- aktinová filamenta připojena k sarkolemě fokálními adhezemi nebo denzním tělískům (dense bodies - analoga Z-liní v sarkoplasmě)
- sER tvoří pouze tubuly
- ionty Ca jsou přijímány z vnějšího prostředí
- buňky spojeny pomocí *zonulae occludentes* a nexusů
- calmodulin

- kaveoly jsou funkčně ekvivalentní T-tubulům
- iontové (Ca) kanály
- kontakt s sER

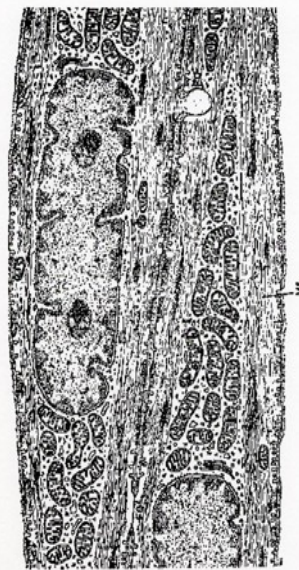
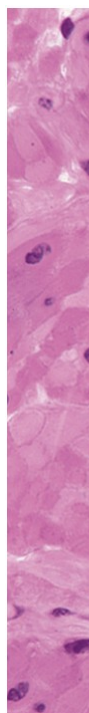
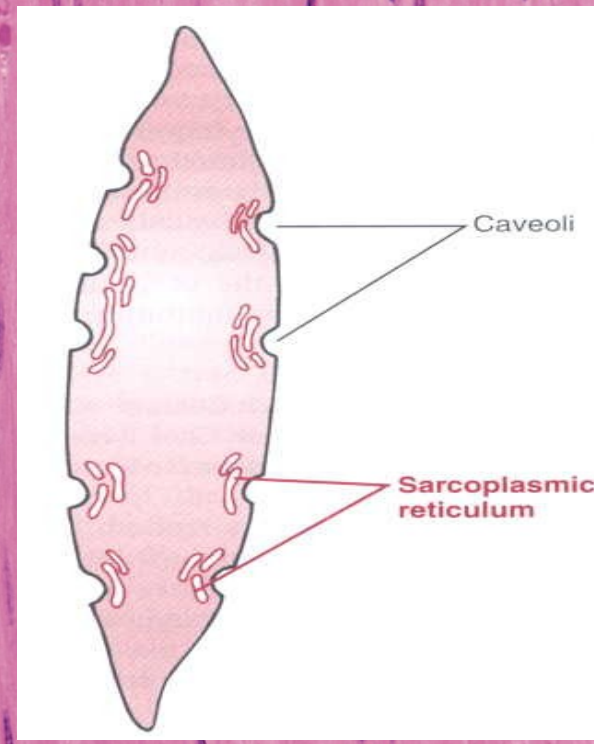
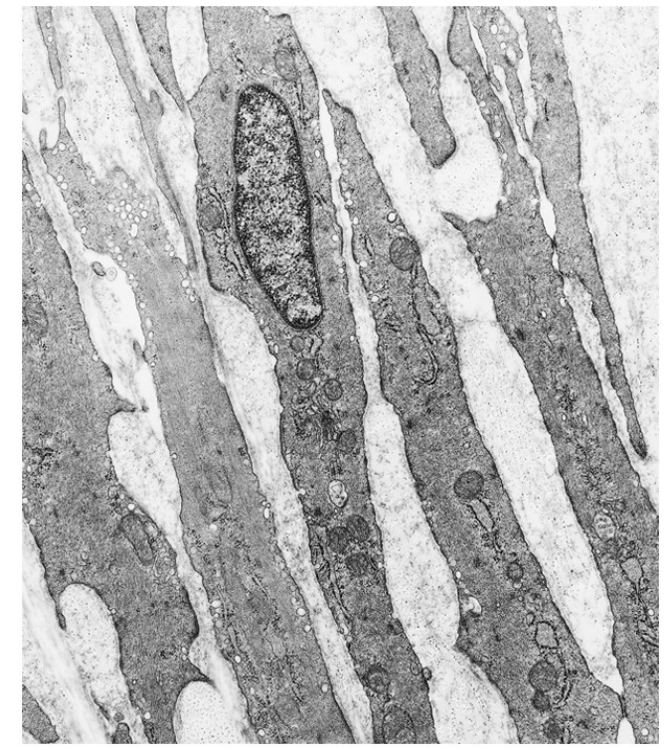
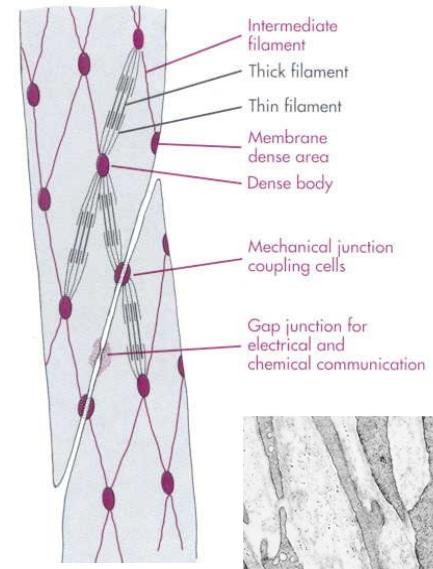
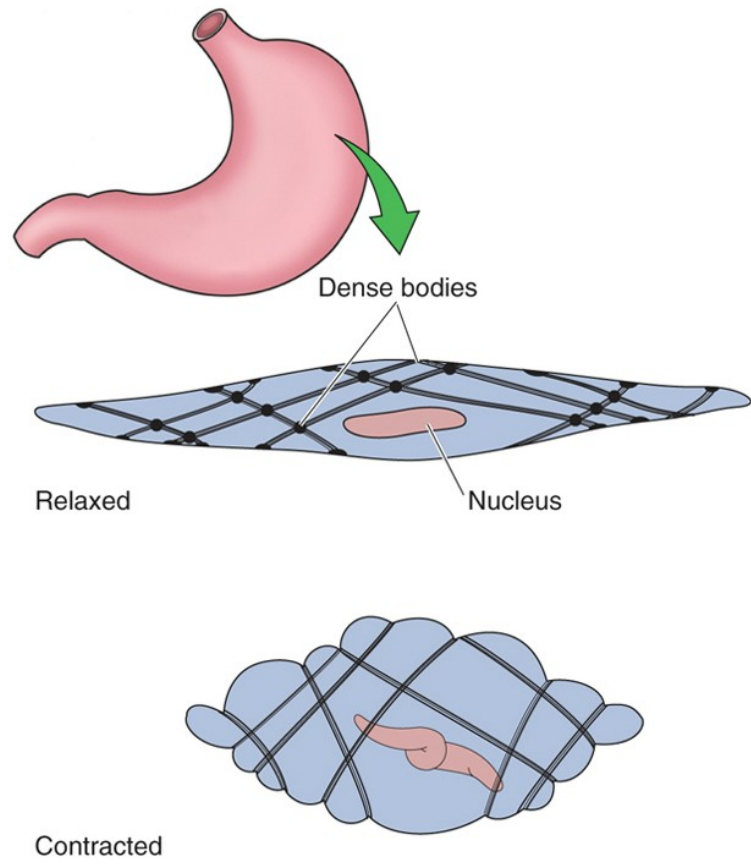


FIG. 10-2 E/M OF SMOOTH MUSCLE

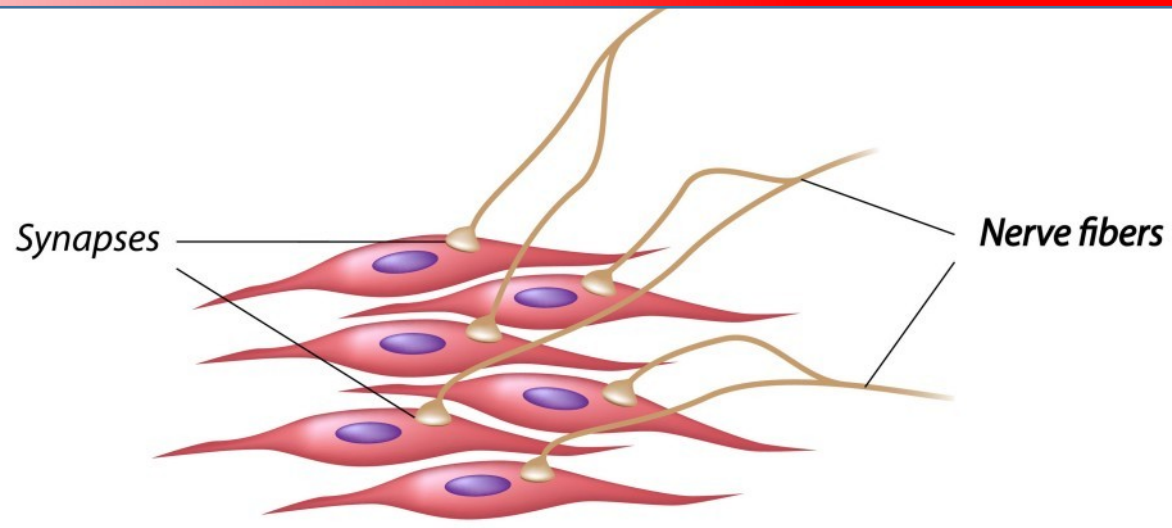




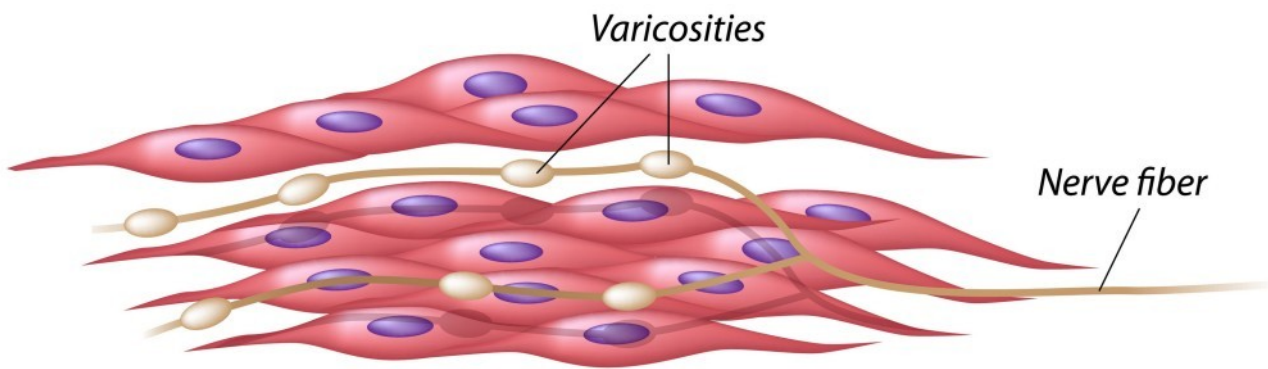
# HLADKÁ SVALOVÁ TKÁŇ



# HLADKÁ SVALOVÁ TKÁŇ



Multiunit Smooth Muscle

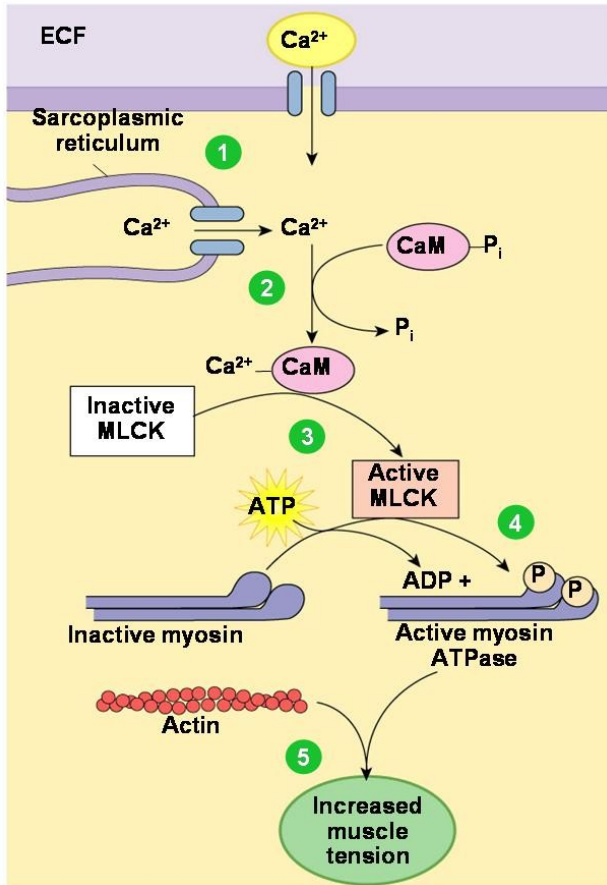


Single-unit Smooth Muscle

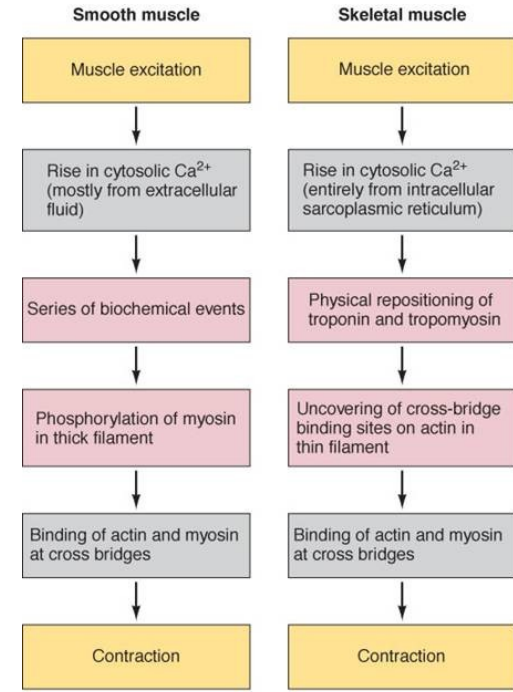
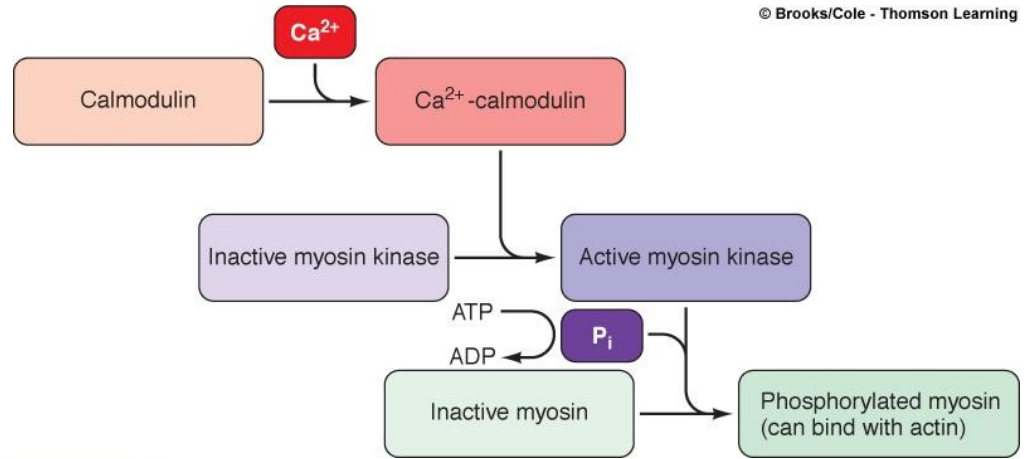


# HLADKÁ SVALOVÁ TKÁŇ

## Mechanismus kontrakce



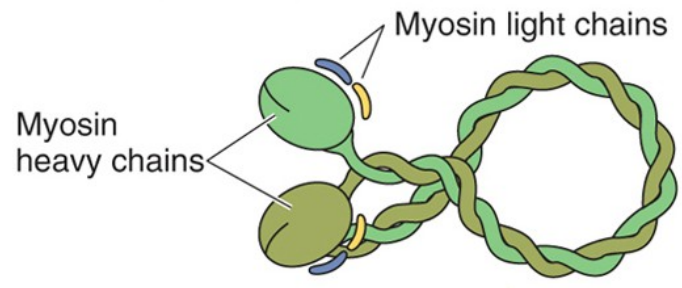
- 1** Intracellular  $\text{Ca}^{2+}$  concentrations increase when  $\text{Ca}^{2+}$  enters cell and is released from sarcoplasmic reticulum.
- 2**  $\text{Ca}^{2+}$  binds to calmodulin (CaM).
- 3**  $\text{Ca}^{2+}$ -calmodulin activates myosin light chain kinase (MLCK).
- 4** MLCK phosphorylates light chains in myosin heads and increases myosin ATPase activity.
- 5** Active myosin crossbridges slide along actin and create muscle tension.



# HLADKÁ SVALOVÁ TKÁŇ

## Inactive state

(light chains not phosphorylated)

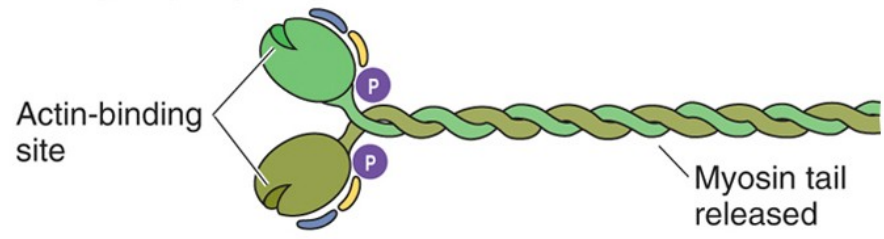


Myosin light chain kinase



## Active state

(light chains phosphorylated)

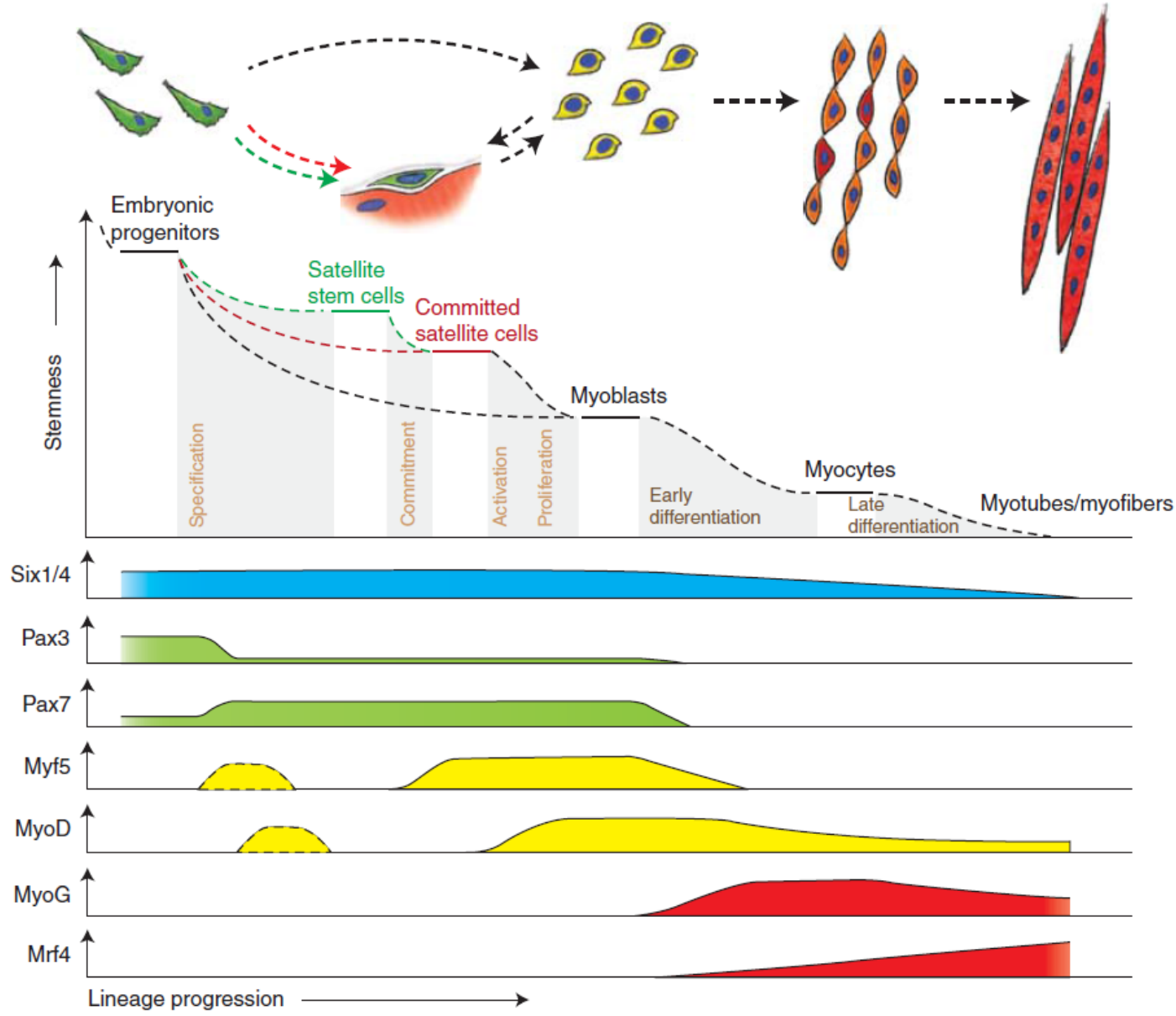




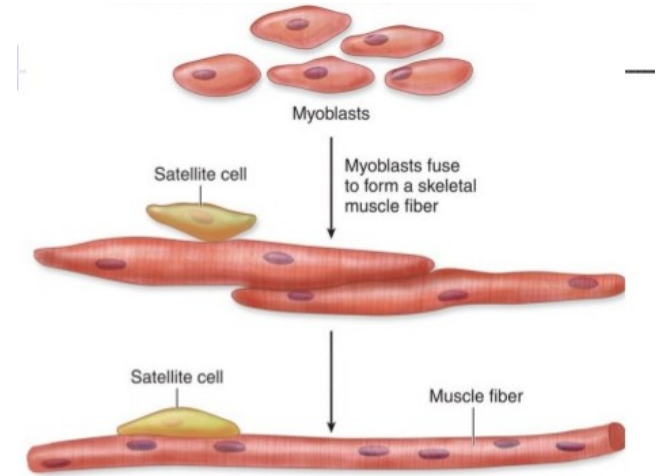
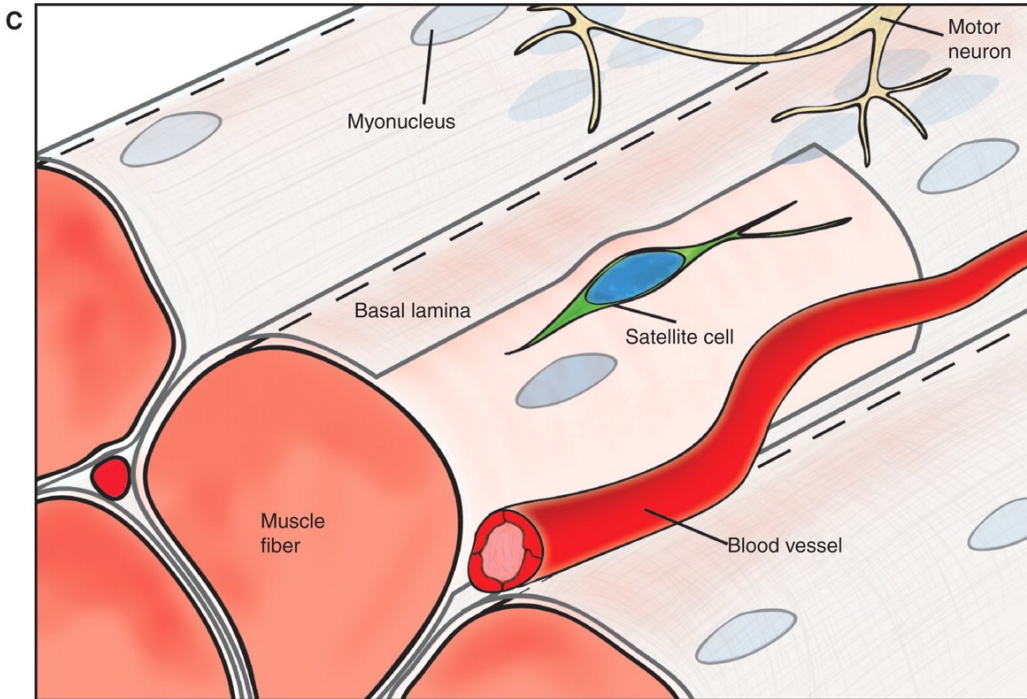
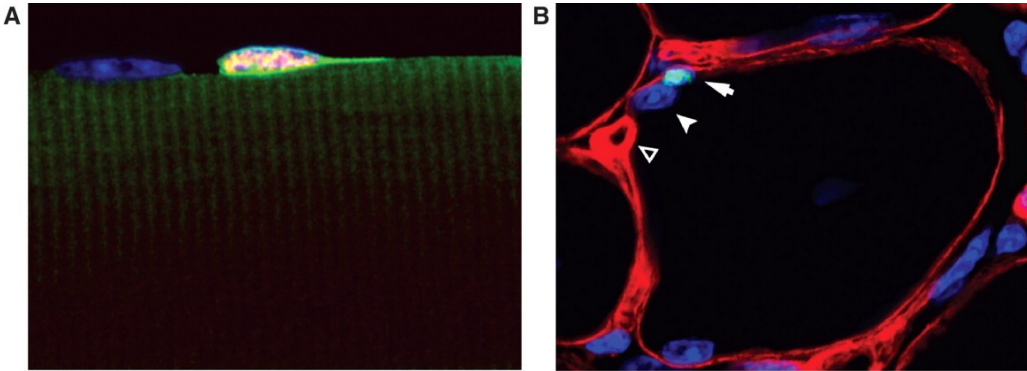
# SHRNUTÍ HISTOLOGIE SVALOVÉ TKÁŇE

	<b>Kosterní svalová tkáň</b>	<b>Srdeční svalová tkáň</b>	<b>Hladká svalová tkáň</b>
<b>Buňky</b>	silné, dlouhé, válcovité, nevětvené	velké, válcovité, větvené	malé, vřetenovité
<b>Jádra</b>	početná, na periferii	1-2, centrálně	1, centrálně
<b>poměr filament (tenká:tlustá)</b>	6:1	6:1	12:1
<b>sER a myofibrily</b>	pravidelně uspořádané sER kolem myofibril	méně pravidelné sER, myofibrily ne vždy zřetelné	méně pravidelné sER, myofibrily nejsou vytvořeny
<b>T tubuly</b>	mezi A-I proužky, triády	Z linie, diády	nejsou vytvořeny
<b>Motorická ploténka</b>	vytvořena	není vytvořena	není vytvořena
<b>Volní kontrola</b>	ANO	NE	NE
<b>Další znaky</b>	svazky, asociace s vazivem	interkalární disky, pracovní a vodivé kardiomyocyty	svazky, kaveoly

# HISTOGENEZE SVALOVÝCH VLÁKEN



# REGENERACE KOSTERNÍHO SVALSTVA



Satelitní buňky - ekvivalentní embryonálním prekurzorům svalových buněk



# DĚKUJI ZA POZORNOST

pvanhara@med.muni.cz

<http://www.med.muni.cz/histology>