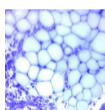


Praktikum č. 12 – Svalová tkáň (odevzdat do 8. 5. 2020)

1. Charakterizujte a graficky znázorněte ultrastrukturu svalového vlákna (rhabdomyocytu). Do schématu zakreslete: jádra rhabdomyocytu, sarkolemu, myofibrily, t-tubuly, sER, mitochondrie. Označte, kde se nachází triády.
2. Schematicky zakreslete stavbu sarkomery tak, jak se jeví v TEM. Do schématu zakreslete aktinová a myosinová myofilamenta a další proteiny (α -aktinin, titin, nebulin), a určete, které její části mění při kontrakci svoji velikost. Jak je velká sarkomera? O kolik % se přibližně může kontrahovat?
3. Schematicky popište mechanismus svalové kontrakce. Do schématu doplňte kde, a jak působí botulotoxin, kurare, a co je příčinou onemocnění *myasthenia gravis*.
4. Jakým způsobem dochází k přenosu biomechanických sil na okolní tkáň (vazivo, šlachy)? Jakou roli hraje dystrofin? S jakou patologií je asociovaný?
5. Jak je uspořádané vazivo v kosterním svalu? Graficky znázorněte endomysium, perimysium a epimysium.
6. Jaké jsou základní strukturní rozdíly mezi srdeční a kosterní svalovou tkání? Liší se stavba myofibril a sarkomery?
7. Jakou stavbu a funkci mají interkalární disky?
8. Graficky znázorněte stavbu leiomyocytu. Jak je organizovaný jejich cytoskelet, aby umožnil kontrakci? Jak je regulovaný stah hladké svaloviny.
9. Jaký je embryonální původ jednotlivých typů svalové tkáně?
10. Popište, co to jsou „myoblasty“, „myotuby“ a „(myo)satelitní buňky“, a kde ve schématu vývoje svalové tkáně se nacházejí?

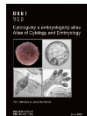
Doporučené studijní materiály:

Histologický atlas
Doporučený studijní materiál



Cytologický a embryologický atlas

Doporučený studijní materiál



WWW



prezentace v

