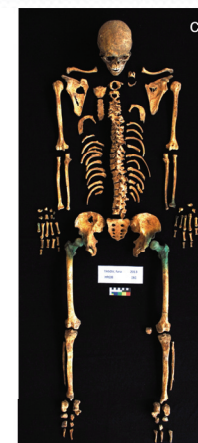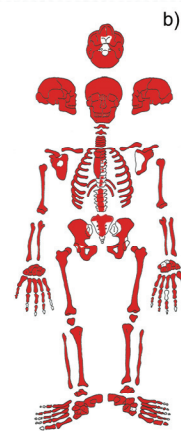

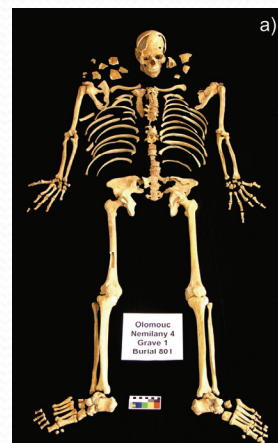
Zpracování, dokumentace a archivace osteologického materiálu



Laboratorní zpracování osteologického materiálu

Zabezpečit materiál v laboratoři před dalším poškozením - vhodný typ povrchu pro laboratorní analýzy (např. látková podložka na stůl atd.) zabezpečení proti spadnutí z pracovní plochy (např. tácy se zvýšenými okraji), vhodné typy nástrojů a postupů zpevňování, očištění a restaurace.



Konzervace a zpevňování materiálu

Provádíme s rozmyslem u vzácných či jinak důležitých, špatně dochovaných fragilních pozůstatků.

Po takovéto konzervaci nemožnost některých analýz.

Celá řada konzervačních přípravků (polyvinyl acetát, Vinac, Paraloid B72, Bedacryl atd.) před použitím je vhodné poradit se se zkušeným konzervátorem.

Pozor – mnohé konzervační látky jsou jedovaté a hořlavé.



Preparace a čištění osteologického materiálu

Různé postupy při různém stavu zachovalosti kostí.

Očištění ve vlažné vodě – pomocí štětečků, kartáčků, jemného proudu vody, rozprašovačů atd.

Při mytí a čištění kostí nutnost používání síta aby nedocházelo ke ztrátám malých kostí a fragmentů do odpadu.

Nikdy nemyjeme více než 1 skelet či jednu nálezovou situaci najednou. Důležité označování aby nedošlo k promíchání nálezů.



Preparace a čištění osteologického materiálu

Umyté kosti rozložíme tak, aby se navzájem nedotýkaly a necháme schnout v dobře větratelné místnosti.

Doba schnutí kostí závisí na teplotě a vlhkosti prostředí a také na zachování a rozrušení kostí. Pohybuje se zpravidla mezi 24 až 48 hodinami.

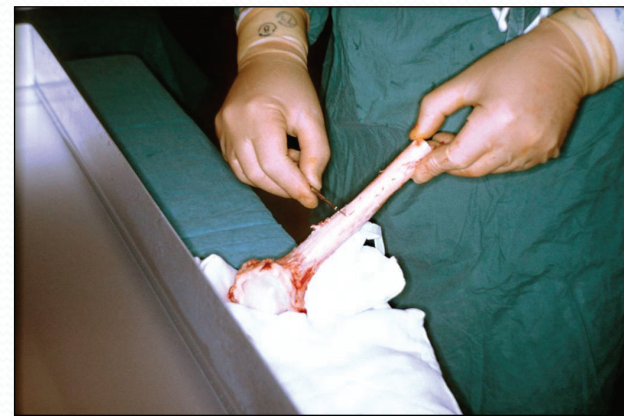
Schnutí můžeme urychlit např. pomocí proudění vzduchu. Nikdy nepoužíváme zdroje velkého tepla – hrozí nebezpečí poškození povrchu kostí.



Preparace a čištění kostí – zvláštní případy

Fosilní kosti – často v tvrdé základní hmotě – někdy změkčování např. pomocí acetonu či vody. Preparace pomocí kladívek, dlátek, zubních vrtaček abrazních přístrojů atd. Důležitá přesnost a trpělivost – minimalizovat poškození.

Kosti se zbytky měkkých tkání – před jejich odstraněním odebereme vzorky – konzultace s patologem. Různé techniky odstraňování měkkých tkání – na hrubo pomocí nástrojů. Potom pomocí různých chemických přípravků (enzymatické detergenty apod.)



Restaurace a rekonstrukce osteologického materiálu

Restaurace – opětné sestavení kosti z jejích úlomků

Rekonstrukce – doplnění chybějících částí kostí pomocí jiných materiálů

Restaurace a rekonstrukce kostí – mnohdy skládání velmi těžkého 3D puzzle.

Předpokládá detailní znalost anatomické stavby kostí, schopnost identifikovat fragment, jeho stranové určení a pozici v celé kosti.



Restaurace a rekonstrukce osteologického materiálu

- Používat reverzibilní lepidlo – možnost uvolnění slepeného spoje v případě chyby (rozpuštěné např. v acetonu nebo vodě).
- Nespěchat a nelepit dokud si nejsem jistý správnou polohou fragmentu.
- Ujistit se, že spojované fragmenty kostí jsou suché a místa spojů neobsahují žádné nečistoty, které by snižovaly přesnost a pevnost spoje.



Restaurace a rekonstrukce osteologického materiálu

- Jako pomocná kritéria ke spojování fragmentů používat barvu či texturu kostí.
- Využívat boxy s pískem, semínky, kuličkami apod. k vhodné fixaci kostí během procesu schnutí lepidla.
- Jestliže jsou jednotlivé kontaktní plochy malé a spoj by byl slabý je možné využít podpůrné spoje např. pomocí špejlí.



Restaurace a rekonstrukce osteologického materiálu

Při restauraci lebky je dobré lepit obličejovou a mozkovou část lebky zvlášť a teprve poté je spojit dohromady.

Při pochybnostech o správnosti lebeční šířky dobře poslouží mandibulární kondyly.

Při lepení se snažím postupovat tak, aby fragmenty před přidáním dalšího svíraly tupý úhel.

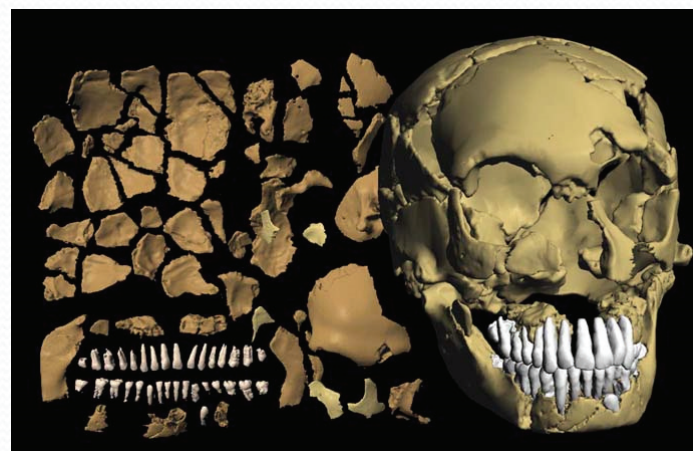
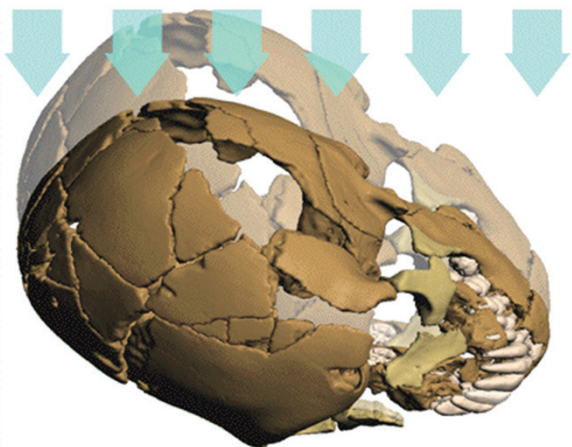


Restaurace a rekonstrukce osteologického materiálu

Neprovádět restauraci a rekonstrukci za každou cenu.
U některých případů je to velmi obtížné až nemožné.

Mnohdy dochází k deformacím kostí tak, že lepení není možné bez chybného spojení částí a zkreslení výsledného tvaru a rozměrů zejména lebky.

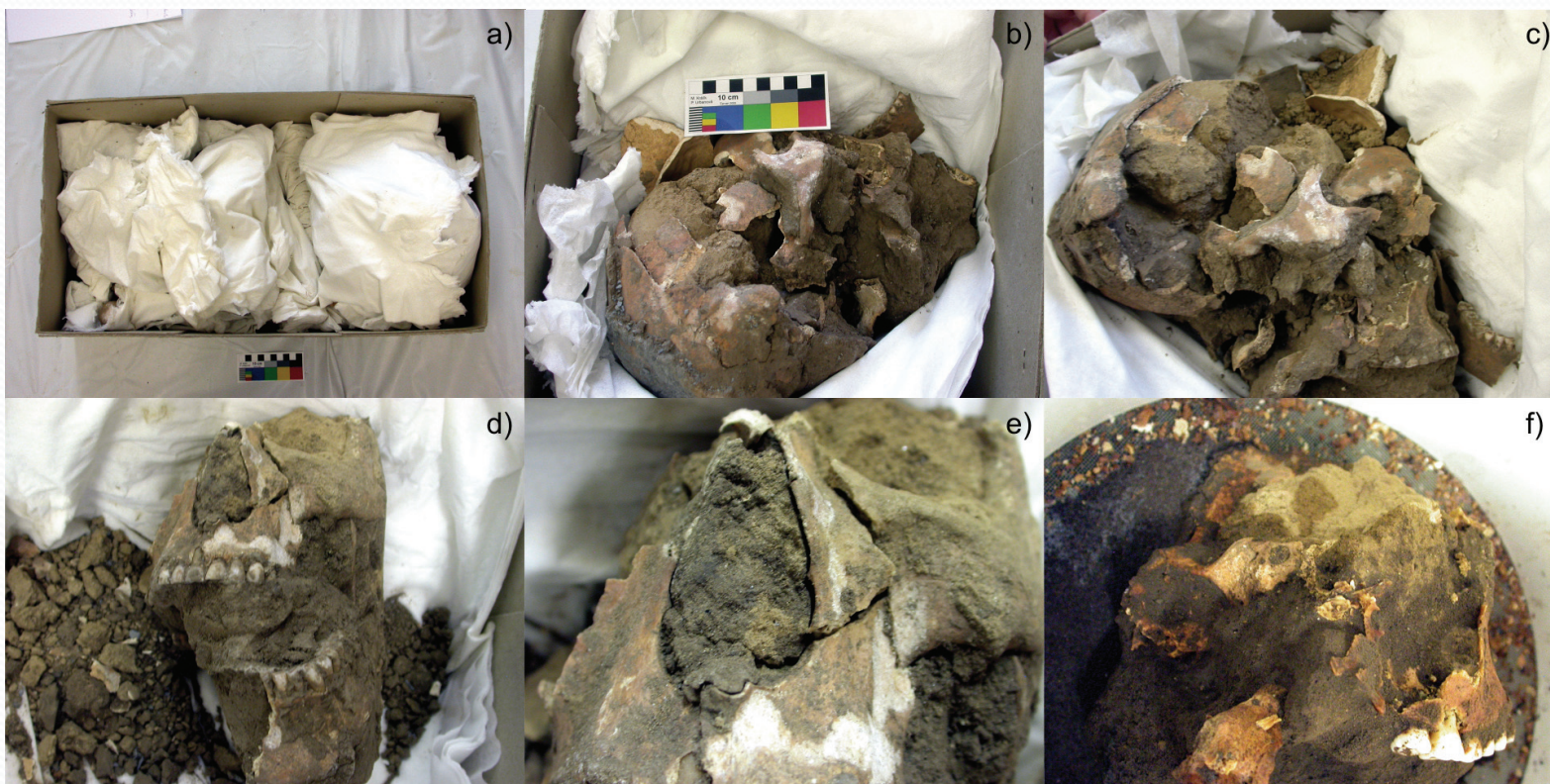Také u doplňování chybějících částí opatrně – časté chybné interpretace – pomůcka stranová symetrie či srovnávací model – ale není to absolutní.



Dokumentace osteologického materiálu

Dokumentace postupu zpracování kosterních nálezů v laboratoři.

Příkladem může být laboratorní rozebírání nálezu mytí a rekonstrukce lebky vyzvednuté vcelku (v bloku hlíny). Fotodokumentace celého postupu může usnadnit orientaci a urychlit následnou rekonstrukci lebky.

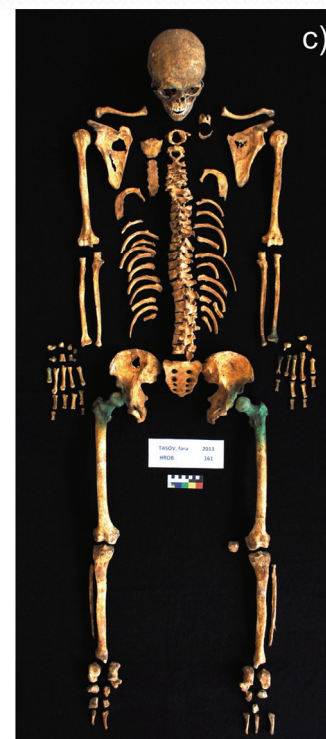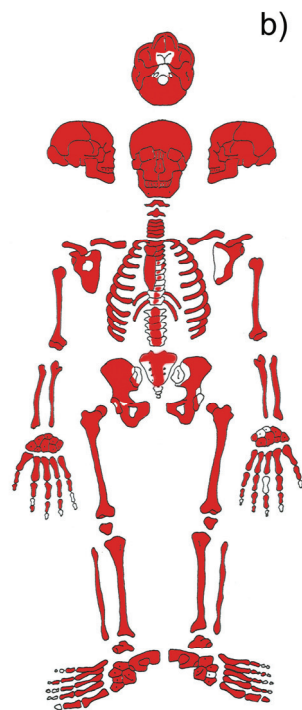

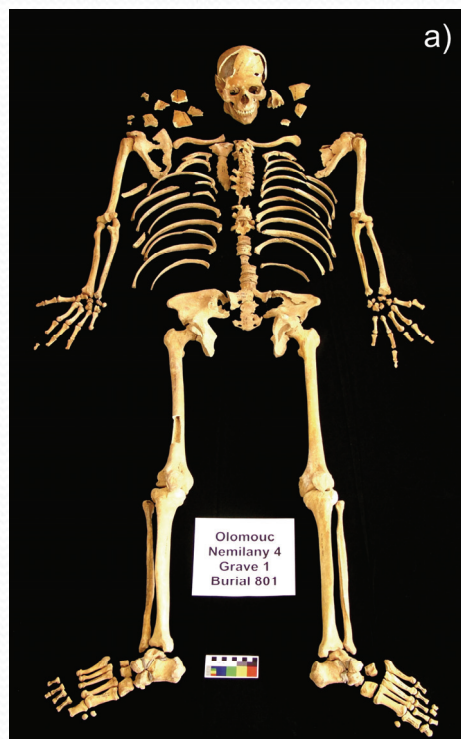
Dokumentace osteologického materiálu

Dokumentace finálního stavu rekonstrukce skeletu, sestaveného v přibližně původních relativních anatomických vztazích a demonstrující kompletnost a zachovalost nalezených/rekonstruovaných kosterních pozůstatků.


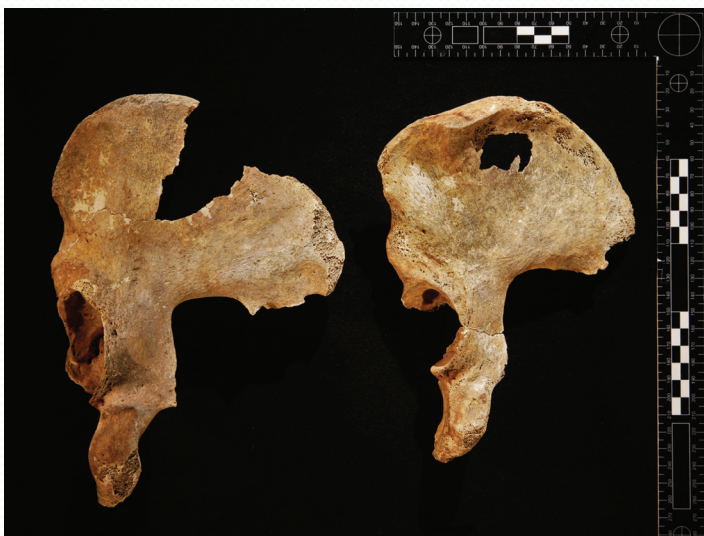
Z jediného snímku si lze vytvořit jasnou představu, s jakými kostními elementy z hlediska makroskopické zevní velikosti a tvaru a v jakém stavu můžeme dále počítat a jakým analýzám je nález možné nebo vhodné vystavit.

Užitečná pro další odbornou práci je kombinace fotografie celého skeletu se schématem.



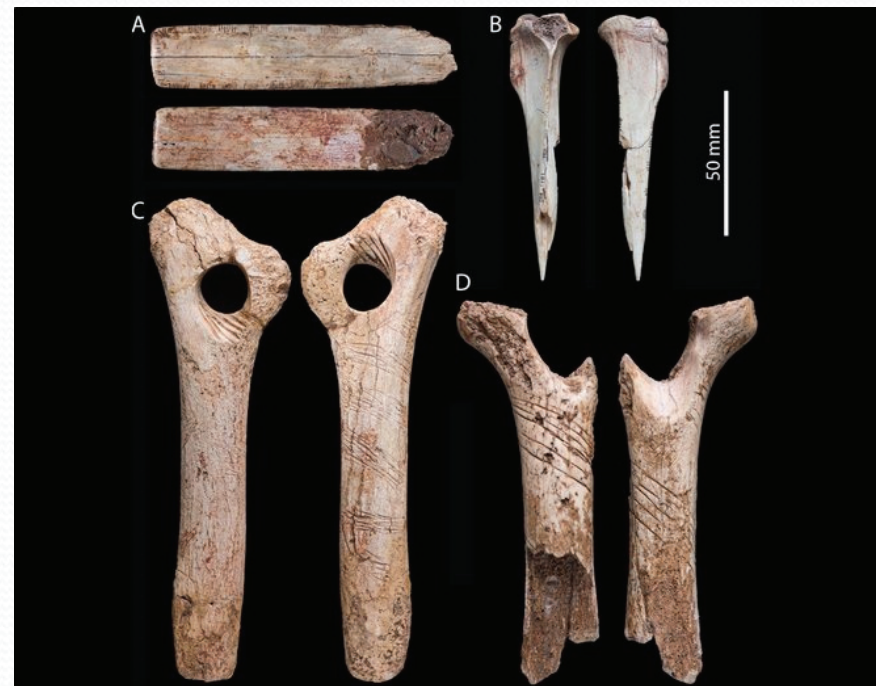Dokumentace osteologického materiálu

Dokumentace variet, patologií, zranění, abraze povrchu apod. Zde je třeba dbát na kvalitu zobrazení často za pomoci kvalitního technického vybavení (makro snímky, stativy, světla a další).



Dokumentace osteologického materiálu

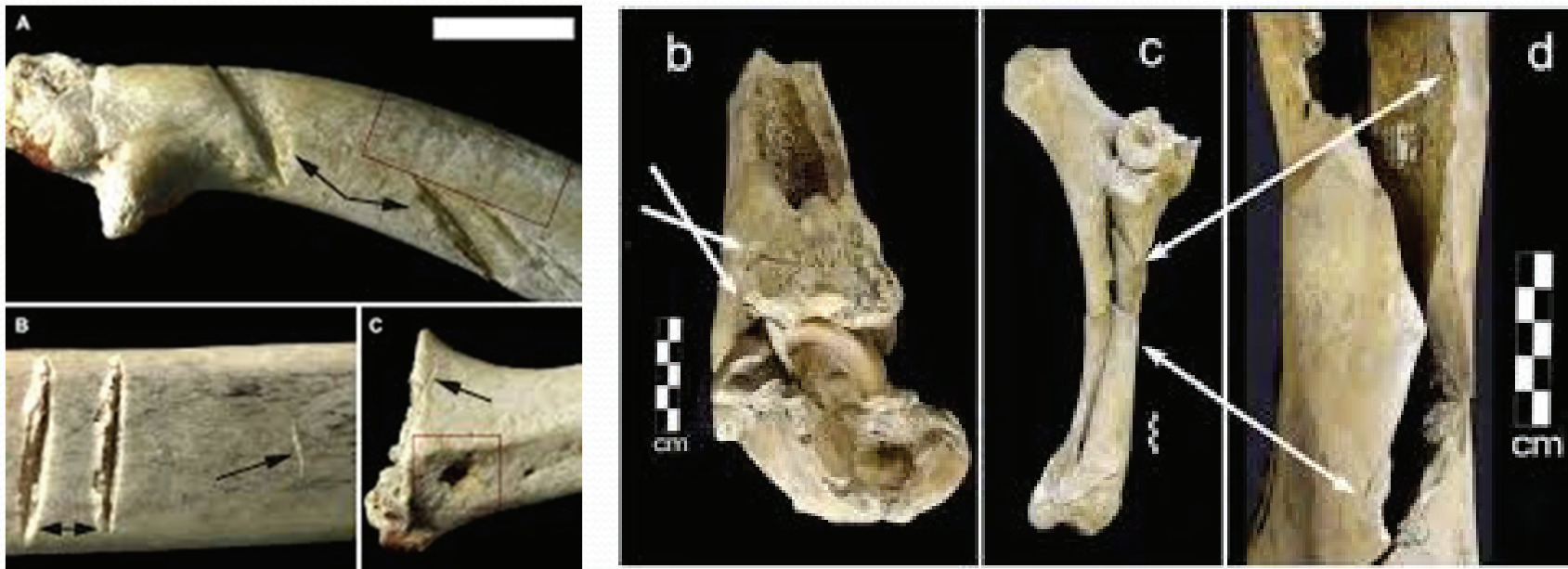
Kromě pracovní dokumentace jsou další formou dokumentace pečlivě připravené snímky, dokumentující zchovalost a kompletnost skeletu a jeho částí určené pro účely publikací. K anatomické úplnosti a analytické účelnosti a efektivitě (co nejvíce informací za co nejmenších nákladů) zde přibývá aspekt technické kvality samotných snímků (vyvážený kontrast a barevnost, vhodné zaostření) a celkový estetický dojem. Je třeba proto více dbát na podmínky a přípravu snímání.



Dokumentace osteologického materiálu

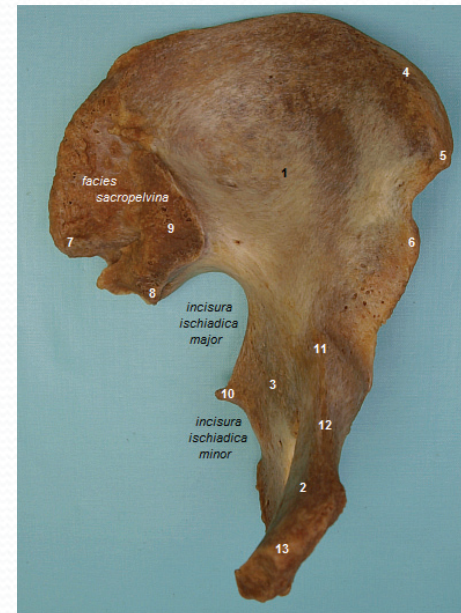
Standardizované snímky pro hodnocení morfoskopických znaků

Hodnocení kvalitativních znaků spočívá v rozhodnutí o přítomnosti nebo nepřítomnosti (ano/ne) nějakého tvaru, barvy, či reliéfu, nebo zařazení pozorovaného jevu do nějaké škály (nepatrný, slabě vyvinutý, středně vyvinutý, výrazný, extrémně vyvinutý). Vizuální posouzení a tedy i dokumentaci vyžaduje i celá řada znaků povahy nebiologické, arteficiální aj., např. stopy člověka a zvířat (stopy hlodavců na kostech, stopy tafonomických procesů).



Dokumentace osteologického materiálu

Běžně se kvalitativní znaky hodnotí pohledem přímo na originální objekt (kost, zub, lidské oko, ucho aj.) a fotografie zde slouží jako *dokumentace daného případu* pro katalog nebo publikaci. Kromě toho je ale možné fotografii použít jako formu kompletní dokumentace daného kvalitativního znaku, nebo přímo pro záznam a plnohodnotné posouzení kvalitativního znaku *ex post* na obrazovce počítače *v celém souboru* takto zdokumentovaném, tj. u stovek případů. Výhodou je, že si posuzované místo můžeme zvětšit/přiblížit, srovnat s mnoha jinými atd. Pokud je to možné, ideální samozřejmě hodnocení přímo na originálu a na záznamu kombinuje a využije se výhod obou forem.



Dokumentace osteologického materiálu

Standardizované snímání lebky

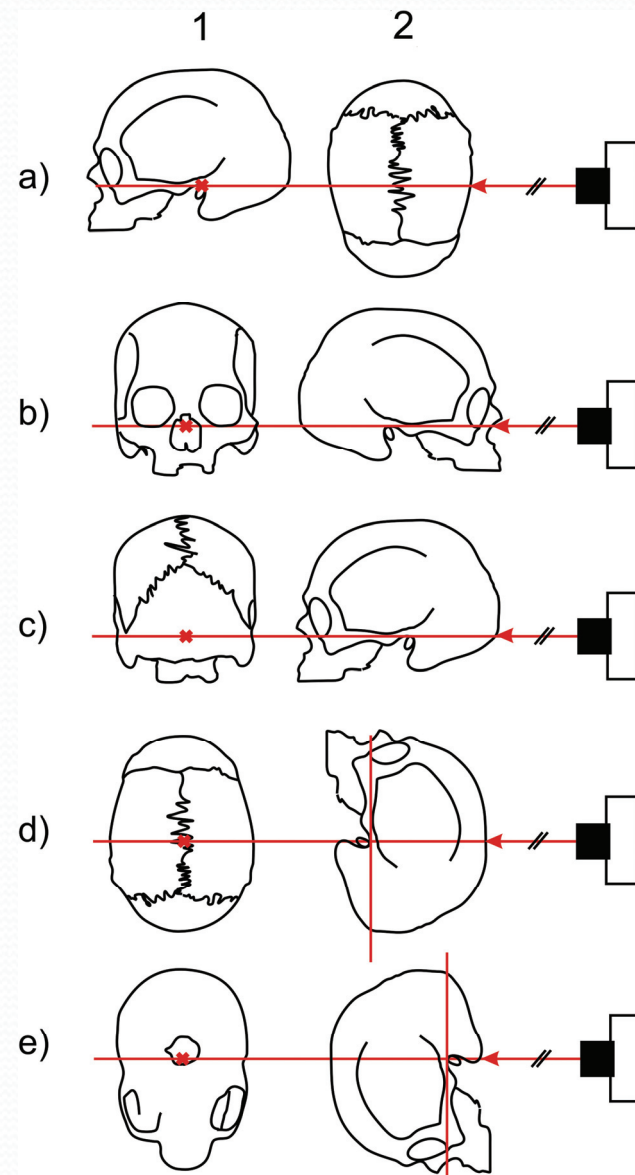
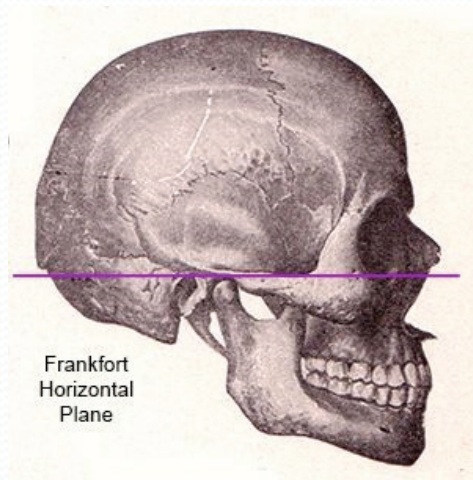
Lebka by při snímání měla být co nejlépe restaurována a zuby upevněny v čelistech. Před fotografováním je třeba připevnit dolní čelist (pokud je dolní čelist přítomna). Zubní oblouky musí být v okluzi. Při fotografování umísťujeme lebku na sloupeček uhnětený z plastelíny, nebo do kranioforu – držáku lebky různých typů se speciálním sklíčidlem pro fixaci lebky. Výhodný je kraniofor podle Martina, jehož sklíčidlo se upevňuje okolo (zevnitř a vně) velkého týlního otvoru a zakrývá proto jen minimum povrchu, který fotografujeme.



Dokumentace osteologického materiálu

Standardizované snímání lebky

Vzhledem k tomu, že u standardního záznamu by mělo být minimalizováno optické zkreslení, standardizované by mělo být i samotné snímání. Lebka musí být při fotografování pro vědecké účely vždy orientována v definované normě standardně v tzv. *frankfurtské horizontále* (prochází oba body *porion* (bod bezprostředně nad vchodem do zevního zvukovodu) a dolním okrajem vchodu do levé očnice).

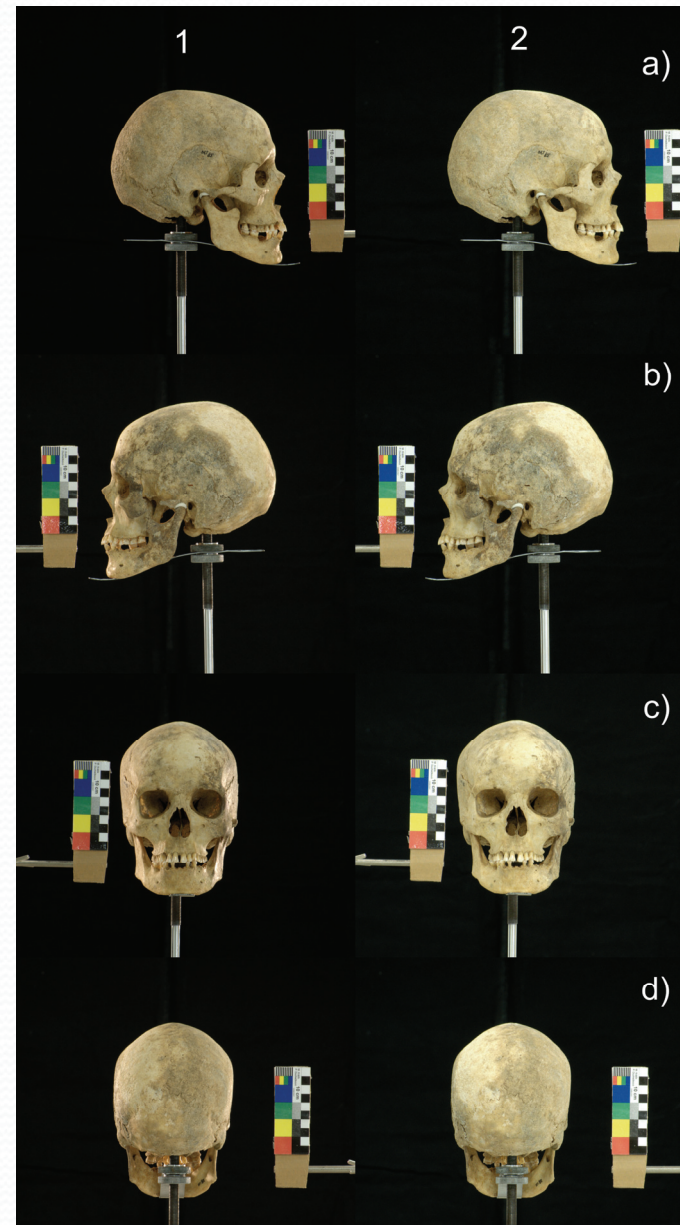


Dokumentace osteologického materiálu

Standardizované snímání lebky

Při snímku z boku (*norma lateralis*) musí osa objektivu procházet přibližně bodem *porion* a osa objektivu musí být kolmá na mediosagitální rovinu.

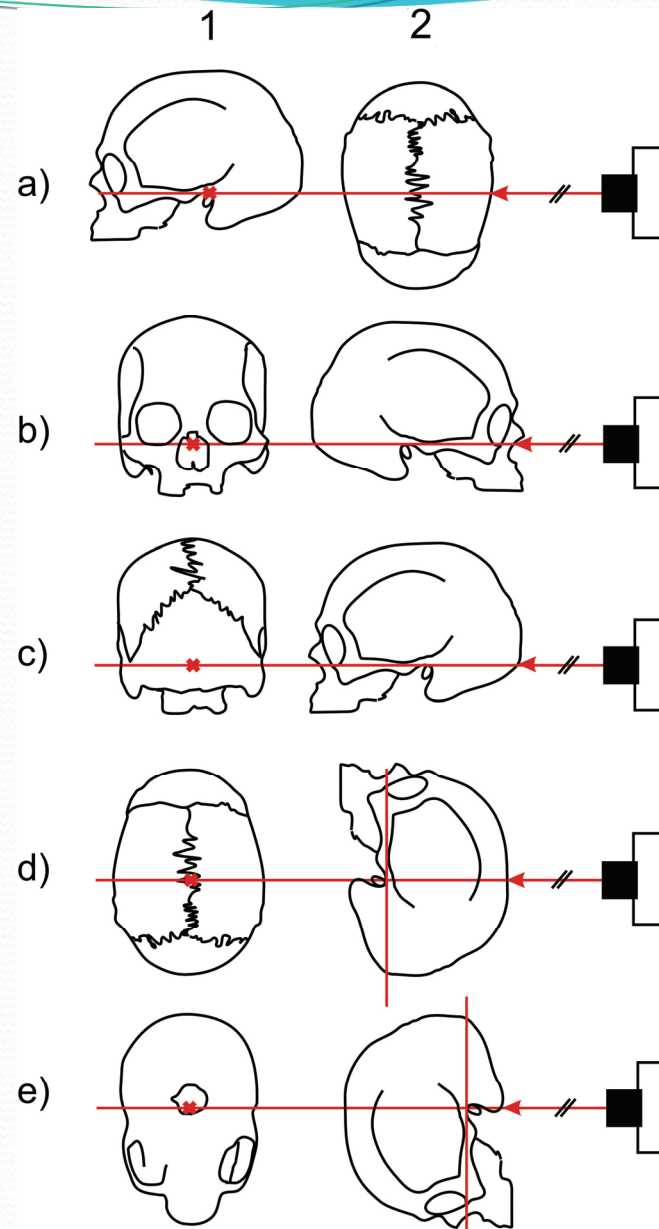
Při snímku zepředu (*norma frontalis*) nebo zezadu (*norma occipitalis*) by měla osa objektivu fotoaparátu procházet průsečíkem frankfurtské horizontály a střední (mediosagitální) roviny lebky.



Dokumentace osteologického materiálu

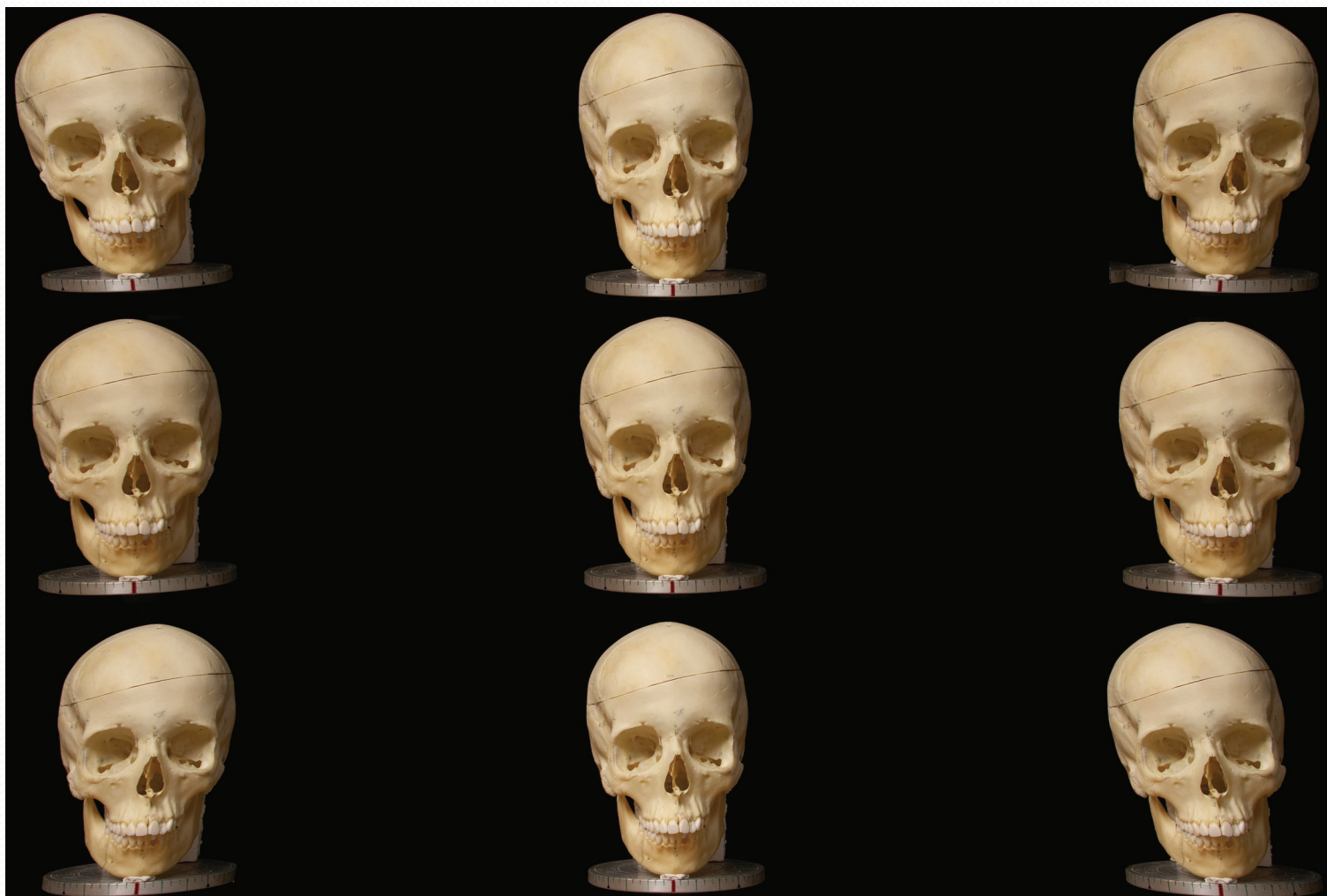Standardizované snímání lebky

Při snímku shora (*norma verticalis*) a při záběru spodiny lební (*norma basilaris seu inferior*) má osa objektivu procházet bodem *vertex* (nejvyšší bod lebky ve střední rovině při standardní poloze) a má být kolmá k rovině procházející horizontálou. Vzhledem ke konzistenci standardizace polohy lebky ve všech šesti pohledech lze však i v těchto dvou pohledech (*norma verticalis* a *norma basilaris*) doporučit polohu objektivu odpovídající průsečíku mediosagitální roviny a roviny kolmé na frankfurtskou horizontálu, procházející body *porion*.



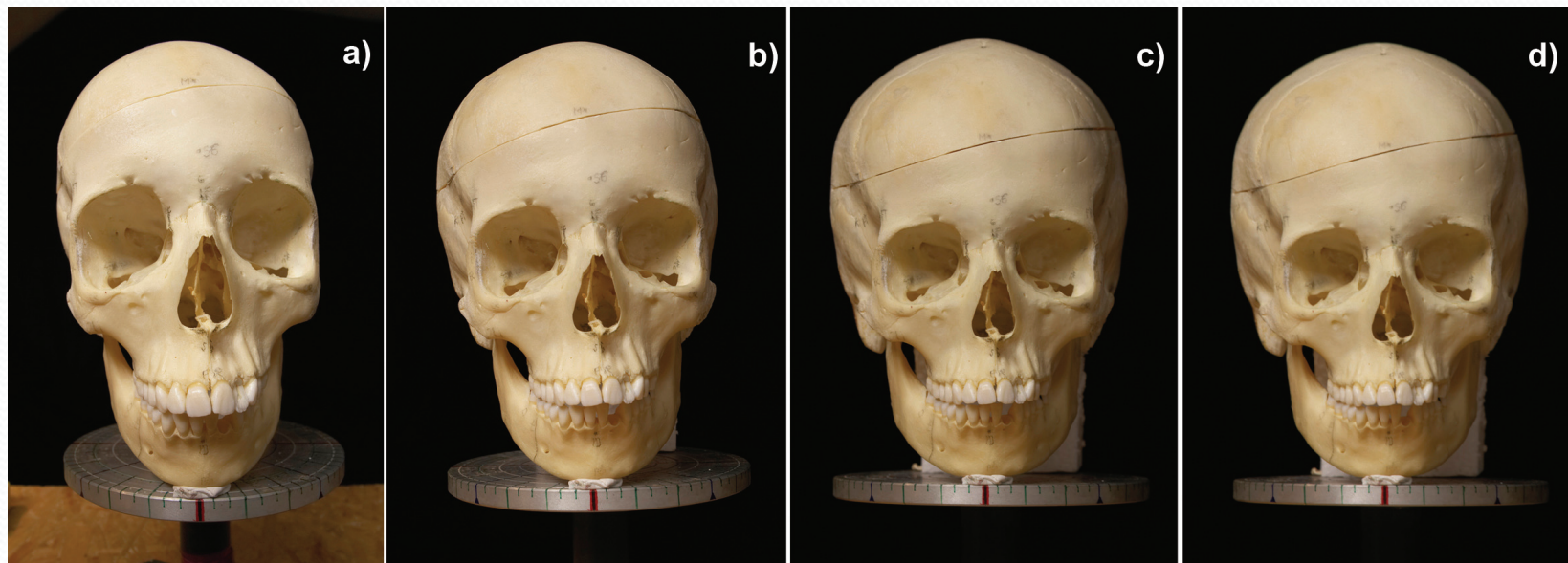
Dokumentace osteologického materiálu

Pokud lebku umístíme dále od středu snímku, zejména u objektivů s kratší ohniskovou vzdáleností, dochází ke zkreslení jejího tvaru.




Dokumentace osteologického materiálu

Pro zmenšení zkreslení v důsledku optické soustavy fotoaparátu je třeba zajistit i potřebné vlastnosti fotoaparátu a jeho nastavení. Lebku vždy snímáme s ohledem na její velikost vždy s použitím objektivu s ohniskovou vzdáleností cca 90 – 250 mm, tedy teleobjektivu, někdy může být vhodnější i delší ohnisková vzdálenost, z čehož vyplývá potřebná vzdálenost lebky od fotoaparátu (obvykle několik metrů a více). Pokud zvolíme nevhodný objektiv, může dojít k výrazné deformaci.



Dokumentace osteologického materiálu

Při snímání většího počtu kostí současně kosti většinou umísťujeme vedle sebe v anatomické poloze nebo v polohách příhodných z hlediska požadovaného srovnání. Podmínky snímání a vlastnosti fotografického snímku musí respektovat účel morfoskopického hodnocení příslušného tělesného útvaru či struktury. Pokud se daný útvar projevuje různě v různých pohledech, je vhodné vytvořit snímky z několika stran, například u zlomenin trubicovitých kostí končetin. Podstatná je přítomnost měřítka, zvláště při hodnocení např. nepravidelných povrchových struktur kostí, které nelze velikostně posoudit z nich samotných, případně je vhodné k detailu zaznamenané povrchové struktury umístit např. zmenšeninu celkového pohledu na kost či fragment s vyznačením polohy zobrazeného detailu struktury kosti.



Archivace osteologického materiálu

Při zpracování kosterního materiálu je tento deponován po určitou dobu na pracovišti, kde probíhají analýzy. Tato doba se může protáhnout až na několik let (ve výjimečných případech i desetiletí).

Po tuto dobu je třeba zajistit, aby nedošlo k dalšímu poškození, ztrátě či pomíchání jednotlivých nálezů či lokalit.

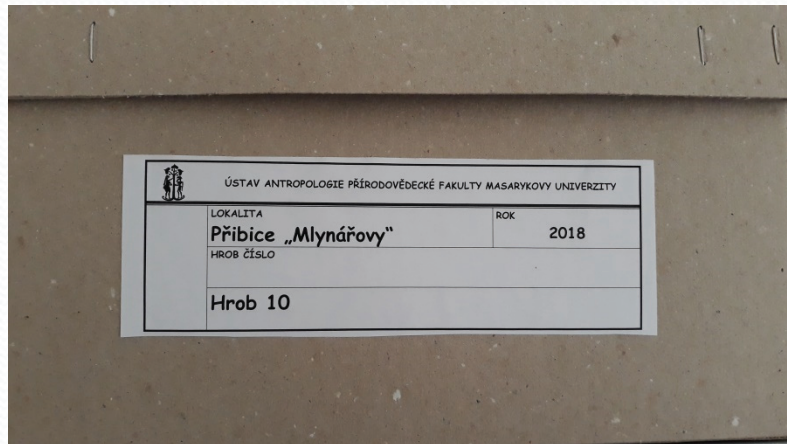
Nezbytné je označení materiálu tak, aby byl kdykoliv zpětně dohledatelný.



Archivace osteologického materiálu

Pokud s materiálem právě nepracujeme, měl by být uložen ve vhodném obalu a vhodném prostředí (teplota, vlhkost apod.).

Skladován by měl být pouze po nezbytnou dobu a následně odeslán k dlouhodobému uložení do sbírkotvorné instituce (muzeum), do které podle legislativy jako archeologický náleží patří.



Archivace osteologického materiálu

Většina historického osteologického materiálu patří do kategorie archeologických nálezů a dlouhodobě je uložena a zaevidována v depozitářích územně příslušných muzeí. V legislativě je ukotvena povinnost evidence sbírkových předmětů (Zákon č. 122/200 Sb. O ochraně sbírek muzejní povahy).

Centrální evidence sbírek – CES – zde se zapisují veškeré sbírky, které se skládají alespoň z pěti předmětů a jejichž vlastníkem je stát nebo samosprávný celek.

Místní evidence sbírek – správci sbírek jsou povinni vést dva druhy evidence –

- A) v prvním stupně je to evidence podle přírůstkových čísel (udělována chronologicky podle data, kdy byly předměty do muzea získány).
- B) Druhý stupeň představuje inventární číslo které slouží pro přesnou evidenci včetně informace o umístění předmětu v konkrétním depozitáři. K vedení databáze slouží systémy BACH (zejména archivní materiály) a DEMUS (ostatní sbírky).

Zdroje a literatura

FROUZ, Martin a Miroslav KRÁLÍK. Fotografie v biologické antropologii. 1. vyd. Brno: Masarykova univerzita, 2015. 128 s. ISBN 978-80-210-7753-9.

WHITE, Tim D. a Pieter A. FOLKENS. The human bone manual. Amsterdam: Elsevier, 2005. ISBN 0-12-088467-4.