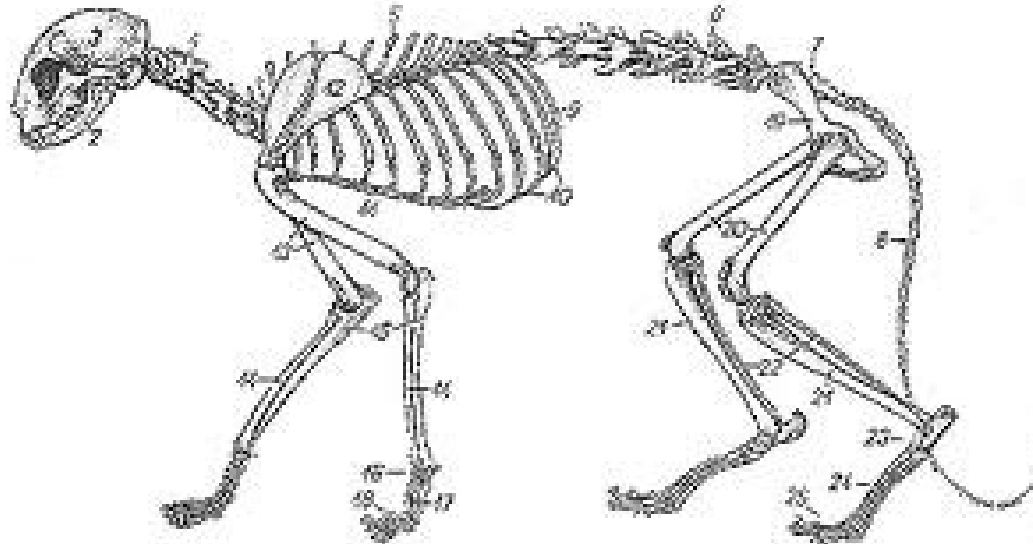


????????????





Osnova dnešní přednášky

- Historie
- Klasifikace
- Rozšíření a výskyt
- Morfologie a struktura
- Životní cyklus a přenos
- Diagnostika
- Základní charakteristika
- Patogenita
- Klinické příznaky
- Epidemiologie
- Kontrola
- Prevence
- Terapie
- Vakcinace
- Zooaspekty

Toxoplasma gondii - úvodem

- Toxoplasmosa – jedna z nejvíce rozšířených parazitárních nemocí na Zemi. Vyskytuje se od Aljašky po Australasii.
- Jedna třetina lidstva žije v oblastech, kde je touto nemocí ohrožena.
- U většiny dospělých nevyvolává žádné klinické příznaky. Nebezpečí především pro lidi s imunodeficiencí.
- V případě kongenitálního přenosu na děti může vést k těžkému poškození zraku a k demenci.
- U zvířat běžně působí potravy v chovech ovcí a koz.

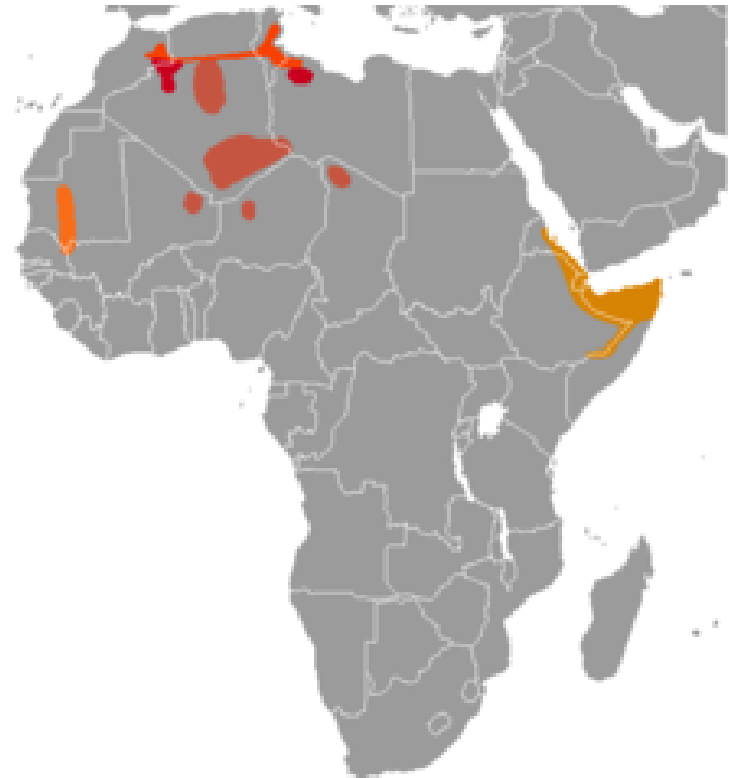Historie výzkumu *Toxoplasma gondii*

Table 21.1 History of *Toxoplasma gondii* and toxoplasmosis

Contributors and year	Contribution
Nicolle and Manceaux (1908)	Discovered in <i>gundi</i>
Splendore (1908)	Discovered in rabbit
Mello (1910)	Disease described in a domestic animal (dog)
Janku (1923)	Identified in human eye at necropsy
Wolf and Cowen (1937)	Congenital transmission documented
Wolf et al. 1939	Congenital transmission confirmed
Pinkerton and Weinman (1940)	Fatal disease described in adult humans
Sabin (1942)	Disease characterized in man
Sabin and Feldman (1948)	Dye test described
Siim (1952)	Glandular toxoplasmosis described in man
Weinman and Chandler (1954)	Suggested carnivorous transmission
Hartley and Marshall (1957)	Abortions in sheep recognized
Beverley (1959)	Repeated congenital transmission observed in mice
Jacobs et al. (1960)	Tissue cysts characterized biologically
Hutchison (1965)	Fecal transmission recognized, nematode eggs suspected
Hutchison et al. (1969, 1970, 1971); Frenkel et al. (1970); Dubey et al., (1970a,b); Sheffield and Melton (1970); Overdulve (1970)	Coccidian phase described
Frenkel et al. (1970); Miller et al. (1972)	Definitive and intermediate hosts defined
Dubey and Frenkel (1972)	Five <i>T. gondii</i> types described from feline intestinal epithelium
Wallace (1969); Munday (1972)	Confirmation of the epidemiological role of cats from studies on remote islands
Luft et al. (1983)	Toxoplasmosis recognized in AIDS patients
Silveira et al. (1988)	Postnatal ophthalmic toxoplasmosis recognized

Historie výzkumu *Toxoplasma gondii*

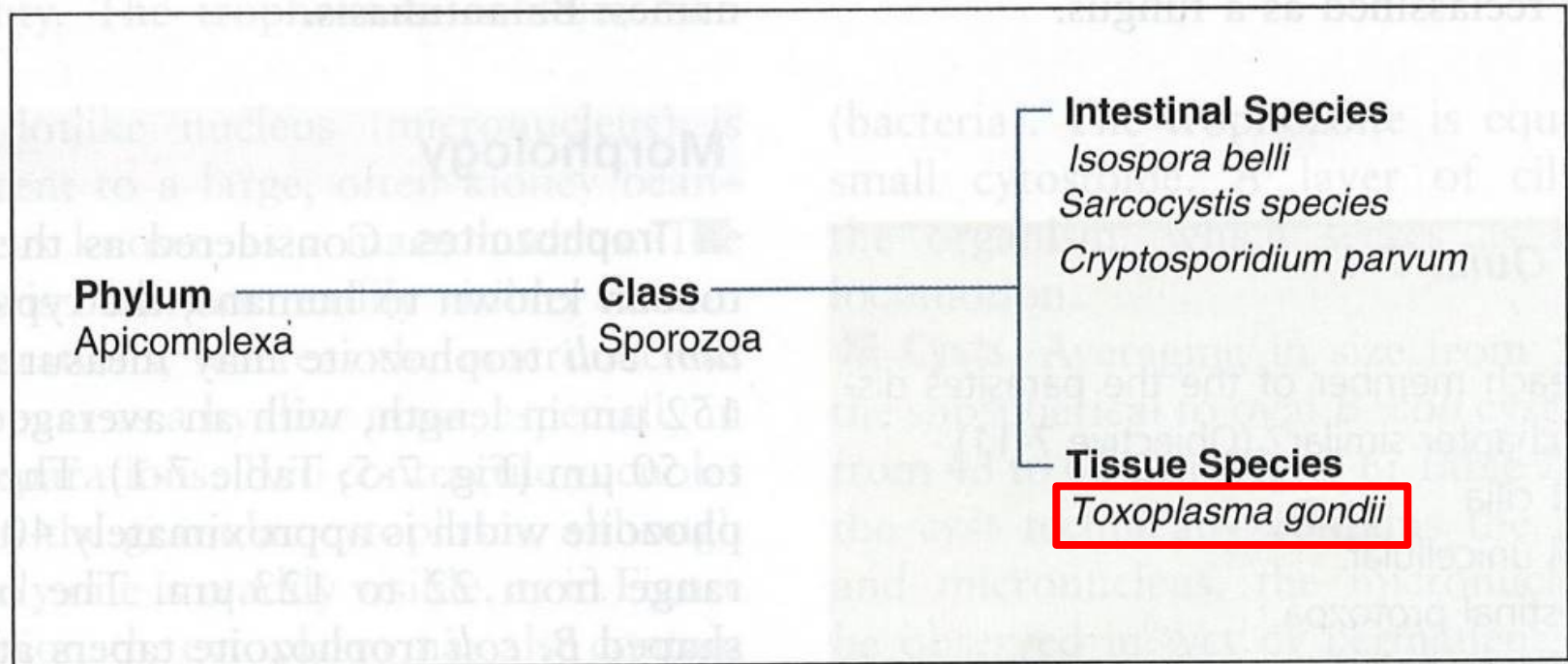
- Parazit popsán Nicolle a Manceaux (1908, 1909) v Tunisu u hlodavce *Ctenodactylus gundi* a nezávisle v SaoPaulu v Brazílii u laboratorního králíka (Splendore, 1908).



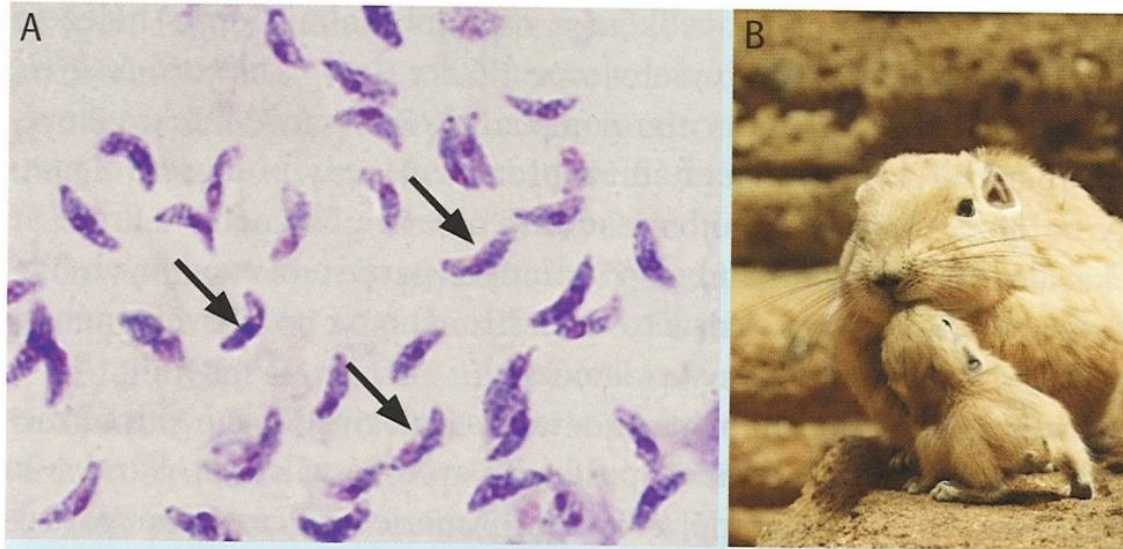
Gundi saharský - Ctenodactylus gundi – rozšíření zástupců čeledi Gundiovití

Historie -klasifikace

- 1939 – prokázán jako parazit člověka (případ kongenitální toxoplasmosy u dítěte (Wolf et al. 1939)
- 1970 – popsán životní cyklus (Frenkel et al. 1970, Dubey et al. 1970) – zařazení mezi kokcidie



Klasifikace - historie



Gundi a gondii

Jeden z nejběžnějších lidských jednobuněčných parazitů, **toxoplasma** (*Toxoplasma gondii*) (A), se vyskytuje téměř u pětiny naší dospělé populace a vzácně způsobuje onemocnění zvané toxoplasmóza. Rodové jméno *Toxoplasma* však není odvozeno od její „toxicity“, ale z řeckého slova τόξον (toxon), znamenajícího oblouk/luk, a slova πλάσμα (plasma), značícího tvar/formu. Jméno tak velmi dobře vystihuje banánovitý tvar jejích **zoitů** (A), označených na fotografii šipkami. Kromě lidí parazituje téměř u všech teplokrevných obratlovců, tedy u ptáků a savců. Je proto dosti kuriózní, že první popis tohoto parazita pochází z relativně vzácného a svým výskytem značně omezeného (tj. endemického) polopouštního hlodavce **gundi saharského** (*Ctenodactylus gundi*) (B), který žije na severu Afriky, především v Tunisku a okolních státech. Správně by se měla toxoplasma jmenovat „gundii“, ale pravděpodobně chybou při popisu zůstalo toxoplasmě trochu zkomolené jméno „gondii“. (Zdroj: A, Jana Bulantová; B, Iva Kolářová)

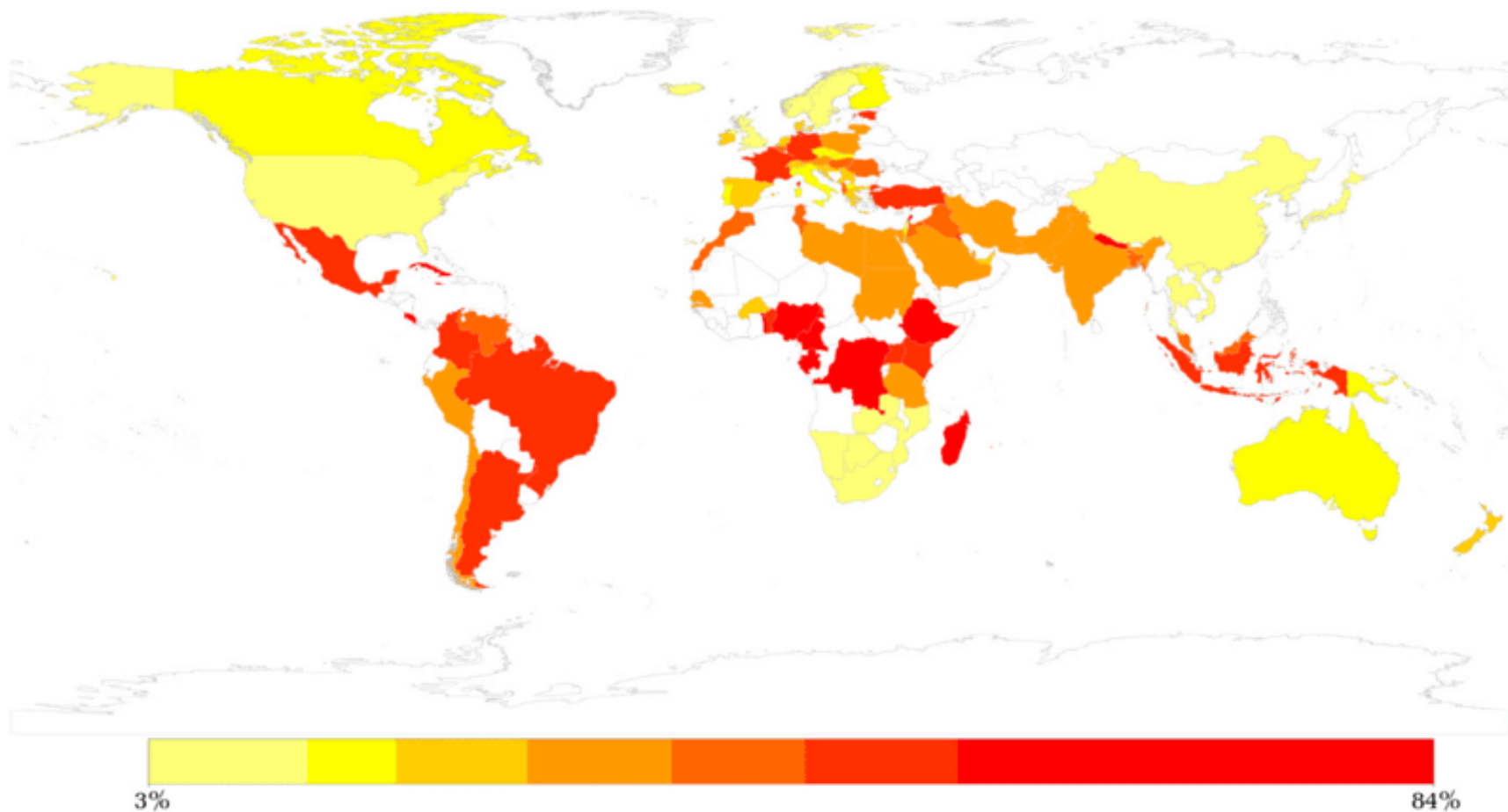
Klasifikace: „gundii“ versus „gondii“

- Druhový název „gondii“ vznikl pravděpodobně jako zkomolenina jména typového hostitele „gundii“.
- *První záchyt cizopasníka u člověka pochází od českého badatele oftalmologa Prof. Josefa Janků z Prahy, který v roce 1921 popsal a od dva roky později publikoval případ úmrtí chlapce s hydrocefalem na tzv. vodnatelnost mozku. Na základě histologických preparátů bylo později prokázáno, že chlapec zemřel na toxoplasmosu.*



Prevalence výskytu (seroprevapence) toxoplasmosy na Zemi (v %)

FIGURE 1
Prevalence of Toxoplasmosis (Seroprevalence) Per Country in Percent of Population



Geografické rozšíření a výskyt

Kosmopolitní - ve všech typech lidských společnostech s výjimkou velmi izolovaných míst

Prevalence dosahuje až 90% (serologie)

Vyšší prevalence - teplé a vlhké oblasti

Nižší prevalence - chladné a suché oblasti

Evropa a Severní Amerika až 30 až 50% populace

Afrika 47%

Prevalence infekce roste s věkem - hlavně po 35 letech věku a u starších lidí

Pouze 1% lidí majících protilátky má klinické symptomy onemocnění

Klinická toxoplasmóza - vliv na zdraví člověka:

- aborty
- kongenitální defekty u dětí
- poškození zraku, oslepnutí
- akutní a chronické onemocnění

USA - roční náklady na léčení dětí - 8.8 miliardy dolarů (1994)

V USA je toxoplasmosa v současnosti považována za hlavní příčinu úmrtí na nemoci typu foodborn diseases. Více než 60 milionů lidí, mužů, žen a dětí, je zde napadeno Toxoplasmou gondii, ale pouze malá část z nich má/měla nějaké příznaky tohoto onemocnění. Imunitní systém zdravého člověka je totiž schopen udržet onemocnění na úrovni, kdy nemoc nepůsobí žádné problémy.

Avšak ženy nově infikované Toxoplasmou před započítím těhotenství a pacienti s oslabeným imunitním systémem by se měli mít na pozoru, neboť nemoc u nich může vyvolat řadu vážných následků.

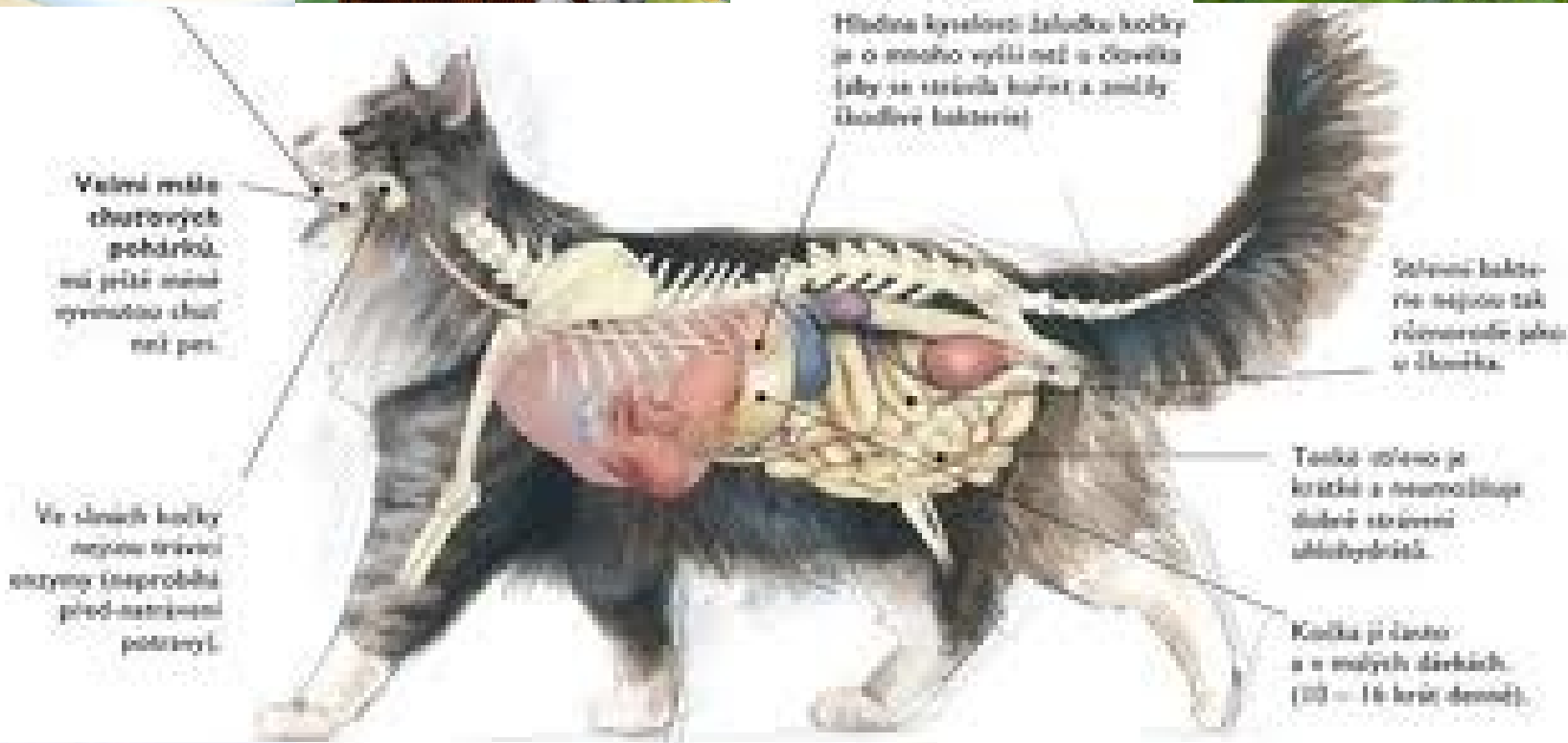Hostitelé

Asi 200 druhů savců a ptáků je napadáno meronty - extraintestinálním tkáňovým stádiem *Toxoplasma gondii*. Tito hostitelé představují fakultativní (mezi)hostitele cizopasníka.

Definitivní hostitel: kočka domácí a kočka divoká



Felis catus, Felis concolor, F. pardalis, F. wiedii, F. jagouroundi, Lynx rufus, Felis bengalis
(puma, kaguár, ocelot, margay, jaguár, rys, tygr bengálský)



Toxoplasma gondii - toxoplasmosa

- *Toxoplasma gondii* – jednobuněčný parazit, kokcidie s kosmopolitním rozšířením
- Konečným hostitelem jsou kočkovité šelmy, v jejichž střevě probíhá pohlavní rozmnožování a vytváření oocyst
- Mezihostitelem se může stát jakýkoliv teplokrevný živočich včetně člověka
- V těle mezihostitele probíhá nepohlavní rozmnožování parazita
- Parazit se vyskytuje v třech základních formách:
 - Trofozoiti (tachyzoiti, endozoiti)
 - Toxoplasmové cysty
 - Toxoplasmové oocysty

Toxoplasma gondii – formy výskytu

- Trofozoiti (tachyzoiti, endozoiti) – proliferativní fáze, množí se intracelulárně, v buňkách vytváří tzv. pseudocysty.
- Toxoplasmové cysty – útvary se silnou membránou, obsahují velké množství bradyzoitů (cystozoizů), klidové stádium, mohou se vyvinout ve všech tkáních.
- Toxoplasmové oocysty – po sporulaci obsahují sporozoity. Vznikají jako výsledek pohlavního množení parazita ve střevním epitelu specifického (definitivního) hostitele, kočkovité šelmy. Jsou vylučovány trusem, jsou velmi odolné a jedná se infekční stádium parazita.

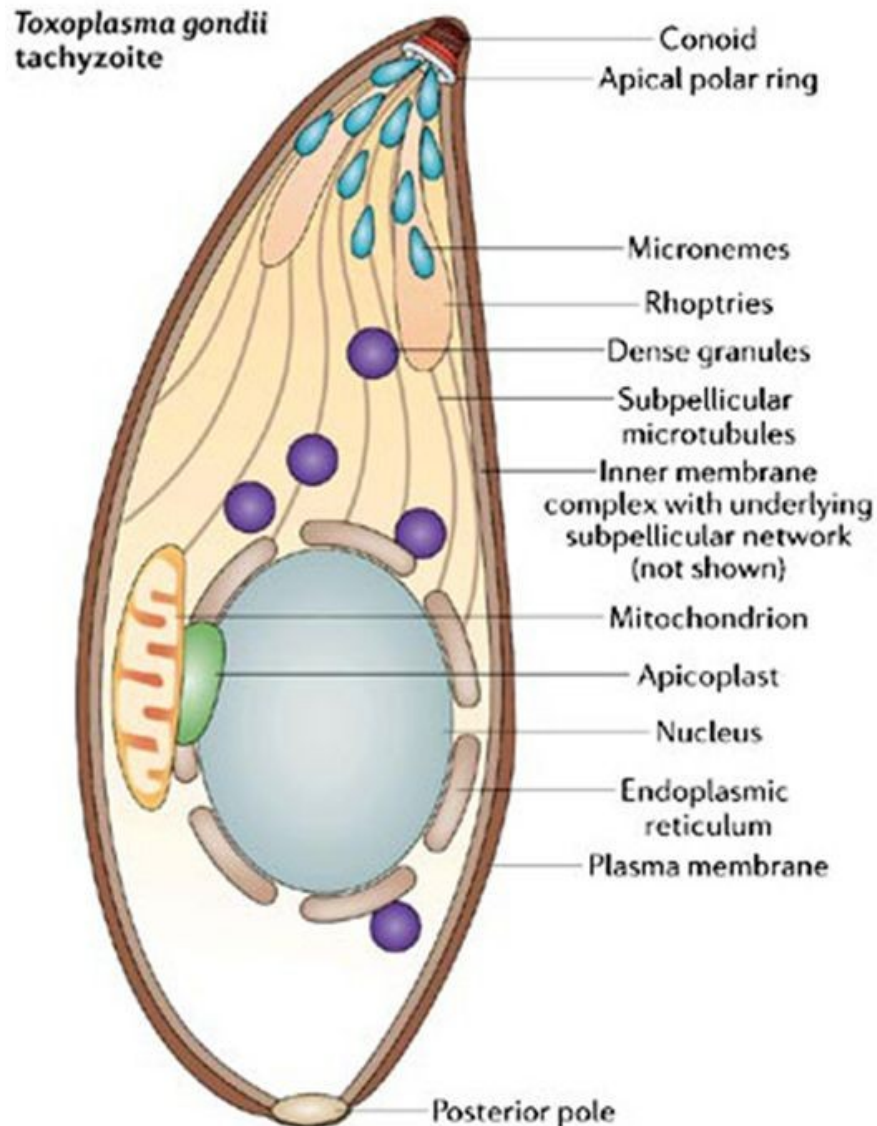
Klinické nálezy

- Sabinova triáď – choriretinitis + hydrocefalus + intrakraniální kalcifikace (o tetradu se jedná pokud se objeví křeče)
- Generalizované: horečka, respirační omezení, splenohepatomegalie, ikterus, trombocytopenie
- Neurologické abnormality: intrakraniální kalcifikace, hydrocefalus, křeče, mikrocefalie, motorický deficit
- Oční postižení periferní retinální jizvy, makulární léze, atrofie optiku, mikroftalmus

Forma postižení dle délky gravidity:

- Začátek gravidity – abortus nebo klasická triáď
- Poslední trimestr – chorioretinitis (může se manifestovat až v pozdějším věku)

Morfologie – Toxoplasma gondii



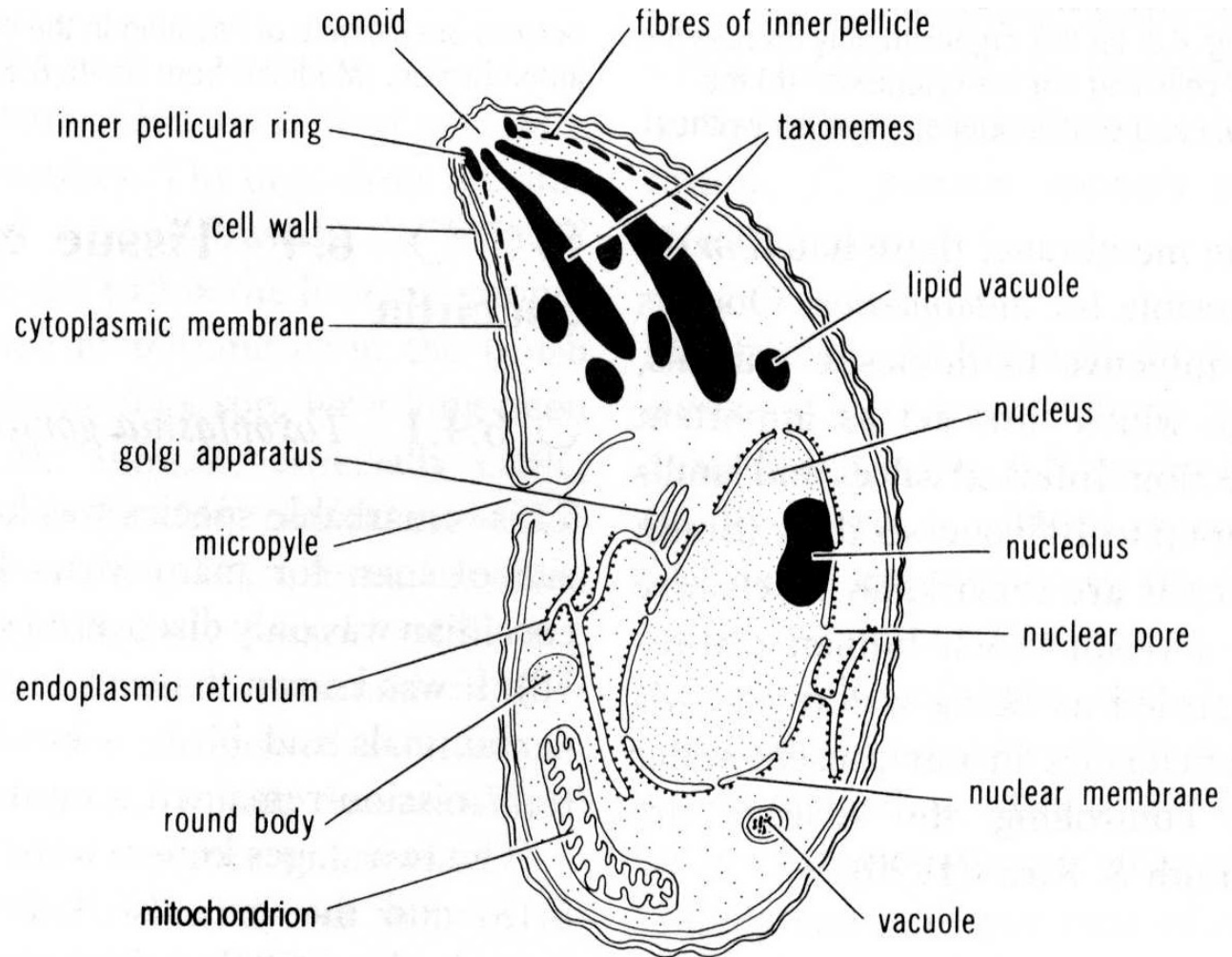
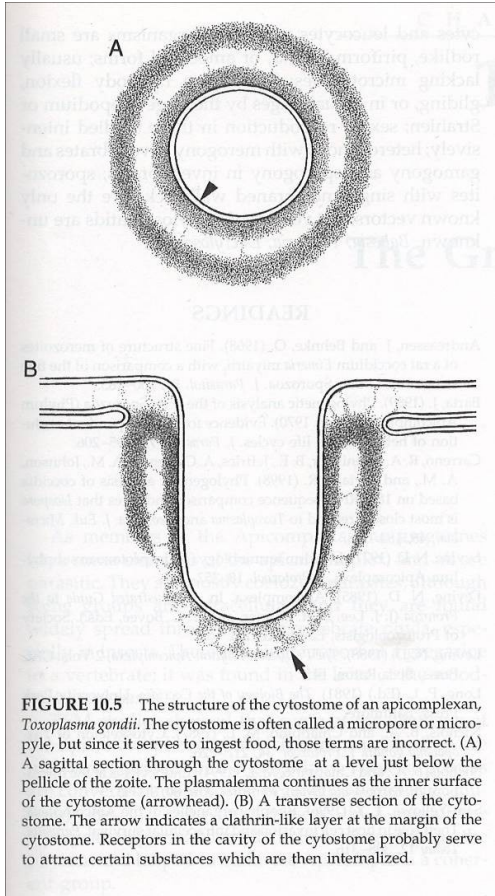
Stavba buňky Toxoplasmy gondii,

ta způsobuje onemocnění
TOXOPLASMÓZU

Infekce probíhá u většiny lidí bez klinických příznaků nebo jen s mírnými příznaky (uzlinová forma). Infekce je však nebezpečná pro plody matek v prvním a druhém trimestru gravidity a pro imunodeficientní HIV pacienty, nebo po transplantaci či ozáření.

Člověk se může nakazit zpravidla perorálně (ústí), pozřením vylučovaných oocyst (pocházejí **z trusu koček**) nebo tkáňových cyst (z masa všech druhů zvířat).

Toxoplasma gondii - trofozoit

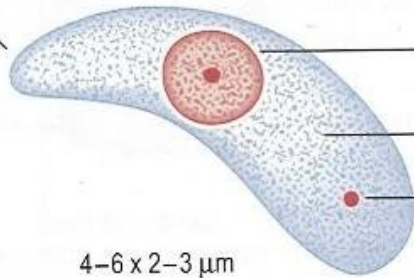


Toxoplasma gondii - morfologie

Morphology

Tachyzoite

Pointed end



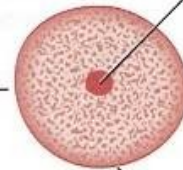
4-6 x 2-3 μm

Red nucleus-ovoid, crescentic, or pyriform-nearer one end

Blue cytoplasm

Paranucleus stains as a small red dot

Central karyosome



Nuclear membrane

Habitat

Tachyzoites: single (free or intracellular) or in masses (pseudocysts)

In nucleated cells, especially macrophages

Bradyzoites (similar to tachyzoites but less active metabolically) in tissue cysts



Co to jsou tachyzoiti a bradyzoiti ?

TABLE 7-9 <i>Toxoplasma gondii</i> Tachyzoites: Typical Characteristics at a Glance	
Parameter	Description
General comment	Actively multiplying morphologic form
Size	3-7 × 2-4 μm
Shape	Crescent-shaped, often more rounded on one end
Number of nuclei	One
Other features	Contains a variety of organelles that are not readily visible

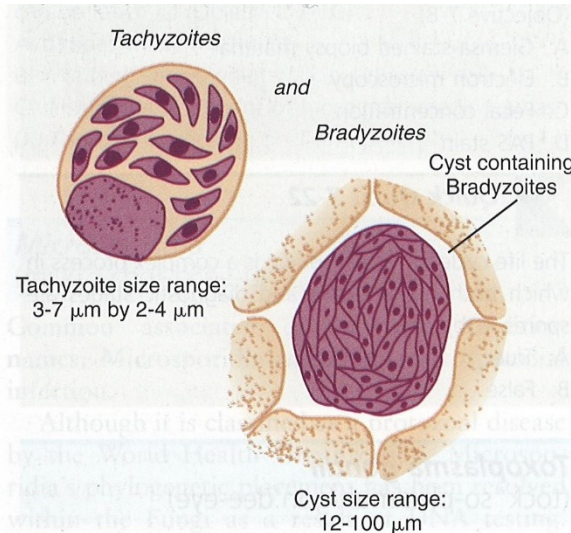
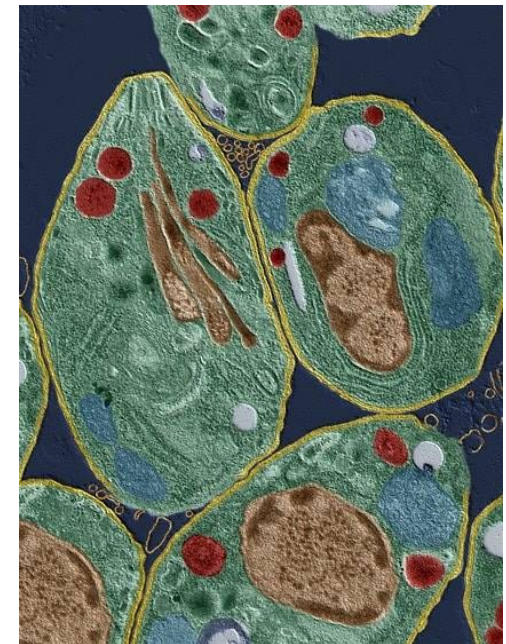
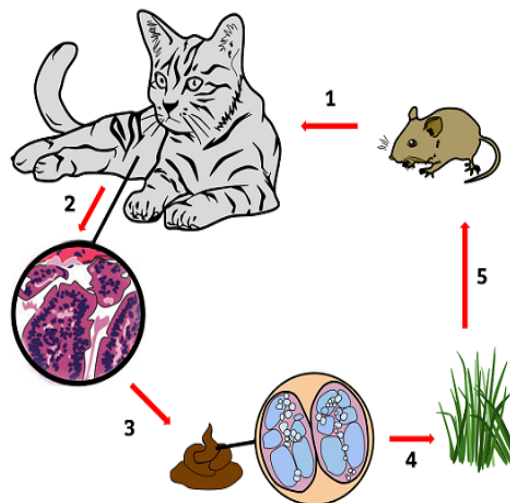


FIGURE 7-13 *Toxoplasma gondii* tachyzoites and bradyzoites.

TABLE 7-10 <i>Toxoplasma gondii</i> Bradyzoites: Typical Characteristics at a Glance	
Parameter	Description
General comment	Slow-growing morphologic form
Size	Smaller than tachyzoites
Physical appearance	Similar to that of the tachyzoites
Other features	Hundreds to thousands of bradyzoites enclose themselves to form a cyst that may measure 12-100 μm in diameter

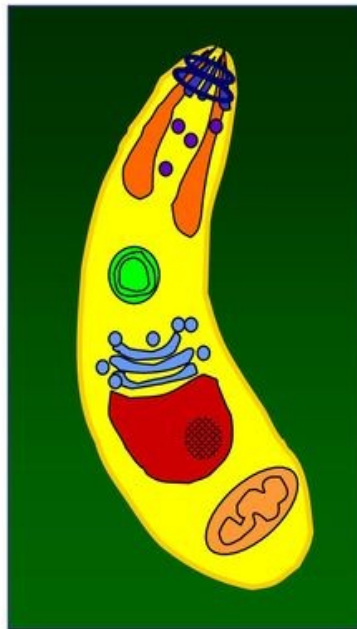Vysvětlení přinese průběh životního cyklu parazita !



Toxoplasma gondii - morfologie

ORGANISMUS

apikální komplex




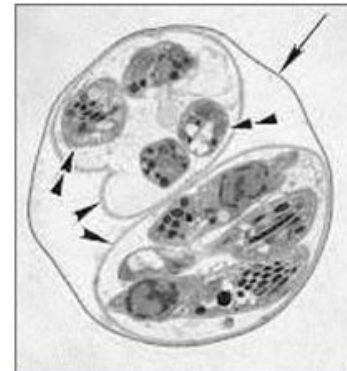
tachyzoit

- vniká do buněk
- rychle se množí



bradyzoit

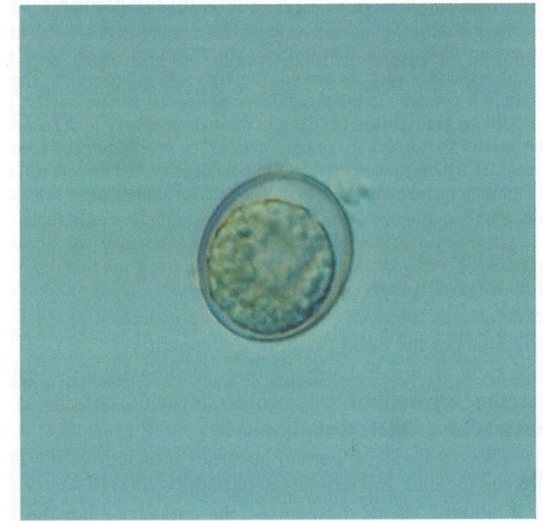
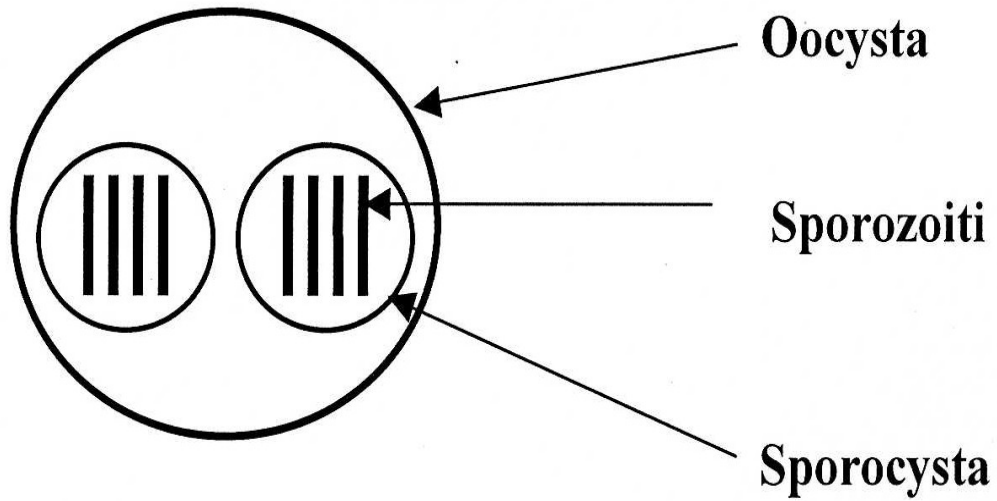
- pomalu se množí
- tvoří **tkáňové cysty**



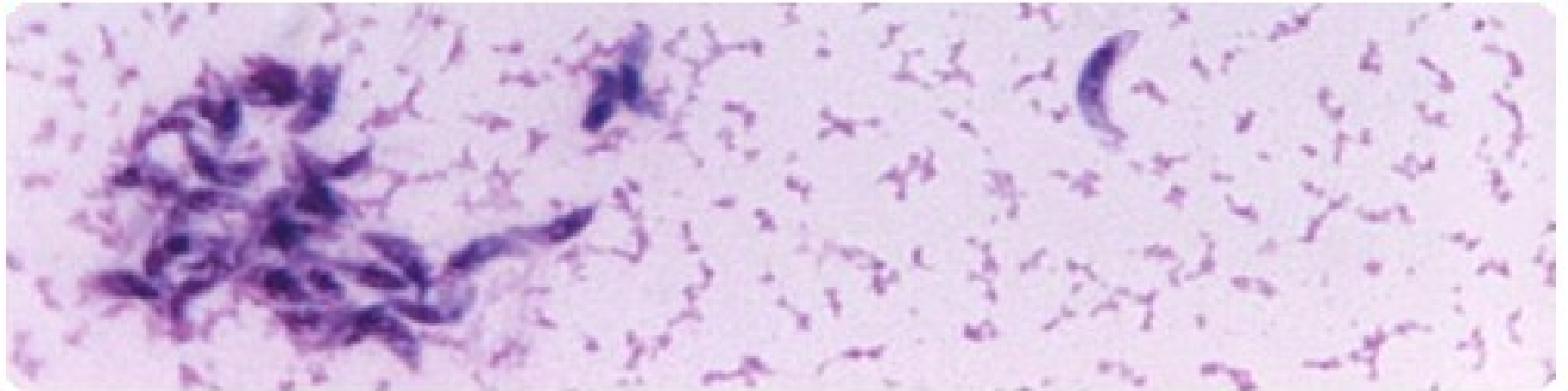oocysta

- klidové stádium
- odolné
- infekční
- obsahuje **sporozoity**

Toxoplasma gondii - toxoplasmosa



Nevysporulovaná oocysta



Morfologie

Tenkostěnná vysporulovaná oocysta = 2 sporocysty každá se 4 sporozoity

Oocysta: průměrná velikost 13 x 12 μm , rozsah 12 - 15 x 10 - 13 μm

Spocysta: průměrná velikost 9 x 6.5 μm , rozsah 6 - 10 x 6 - 8 μm

Sporozoiti: průměrná velikost 8 x 2 μm

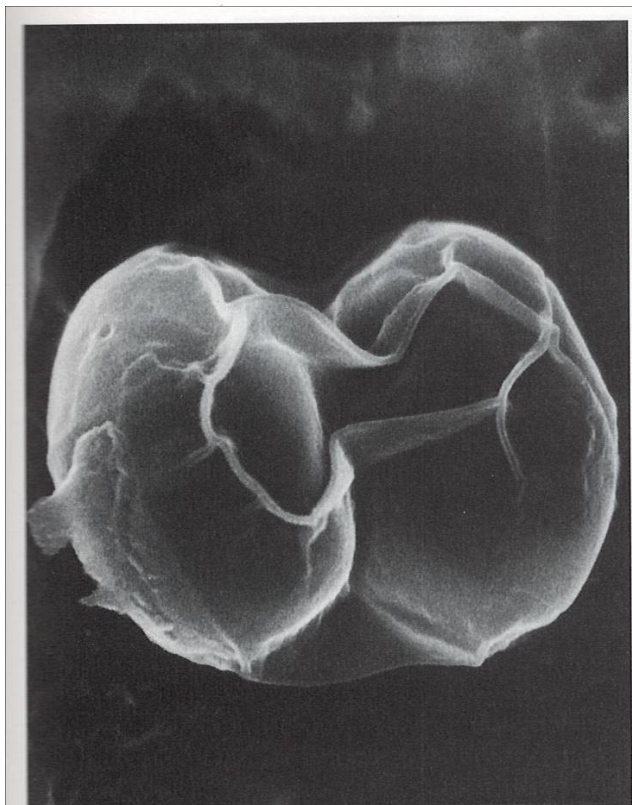
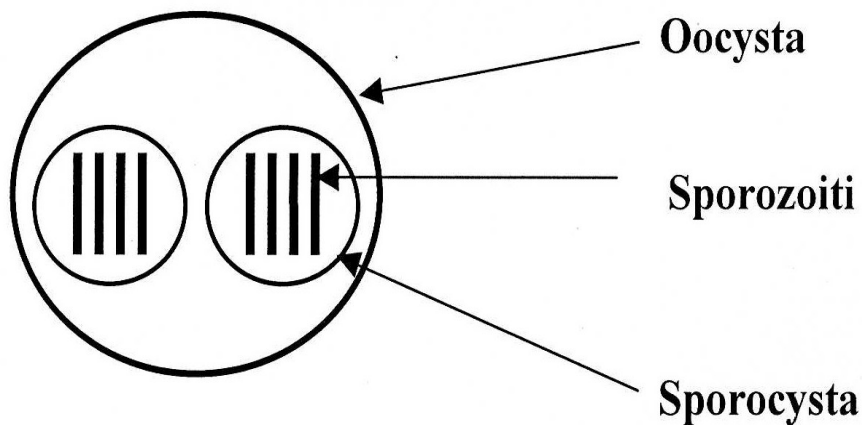


FIGURE 13.6 An oocyst of *Toxoplasma gondii* as seen in SEM. A thin "veil" covers the oocyst wall itself, which is thin and flexible. [From: Speer, Clark, and Dubey, 1998a.]

Cytoskelet *T. gondii* a detail conoidu na apikálním konci zoitu

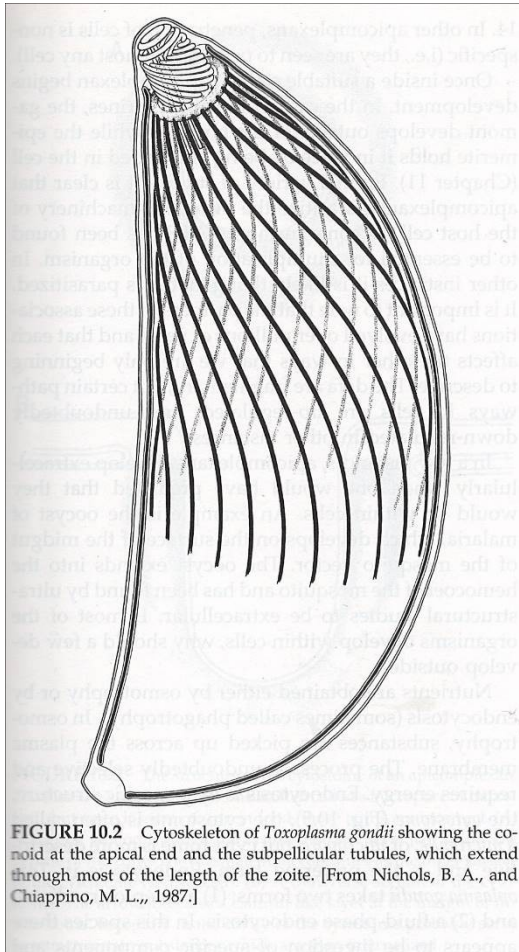


FIGURE 10.2 Cytoskeleton of *Toxoplasma gondii* showing the conoid at the apical end and the subpellicular tubules, which extend through most of the length of the zoite. [From Nichols, B. A., and Chiappino, M. L., 1987.]

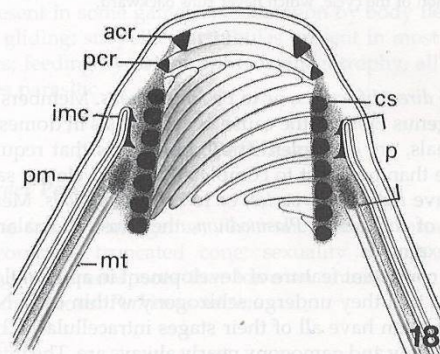
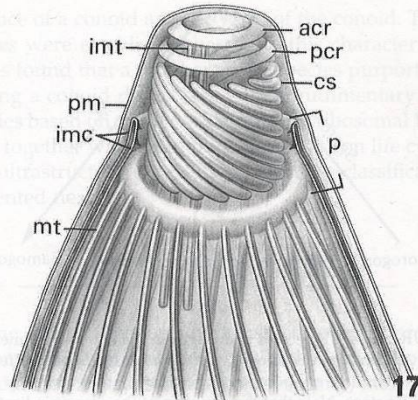


FIGURE 10.3 Detail of the conoid area of a zoite (*Toxoplasma gondii*). (A) Surface view; (B) Saggital section. Abbreviations: acr— anterior conoidal ring; cs—conoid subunit; imc—inner membrane complex; mt—microtubule; p—polar ring complex; pcr—posterior preconoidal ring; pm—plasma membrane [From Nichols, B. A., and Chiappino, M. L., 1987.]

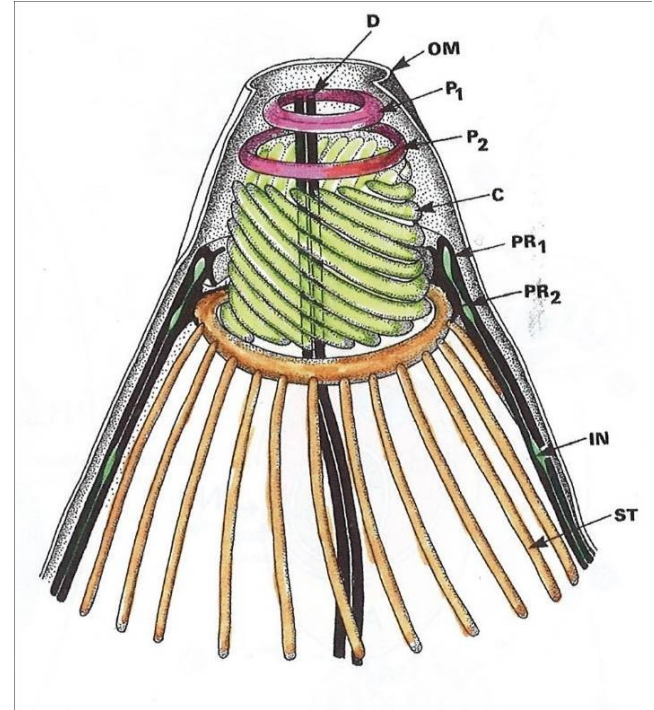


Fig. 3.40 Negatively stained electron micrograph of the anterior pole of a tachyzoite of *Toxoplasma gondii* showing the conoid (green), the two polar rings (brown), at which the subpellicular microtubules are attached. The covering pellicle has been discharged during preparation

Penetrace makrofaga zoitem *Toxoplasma gondii*

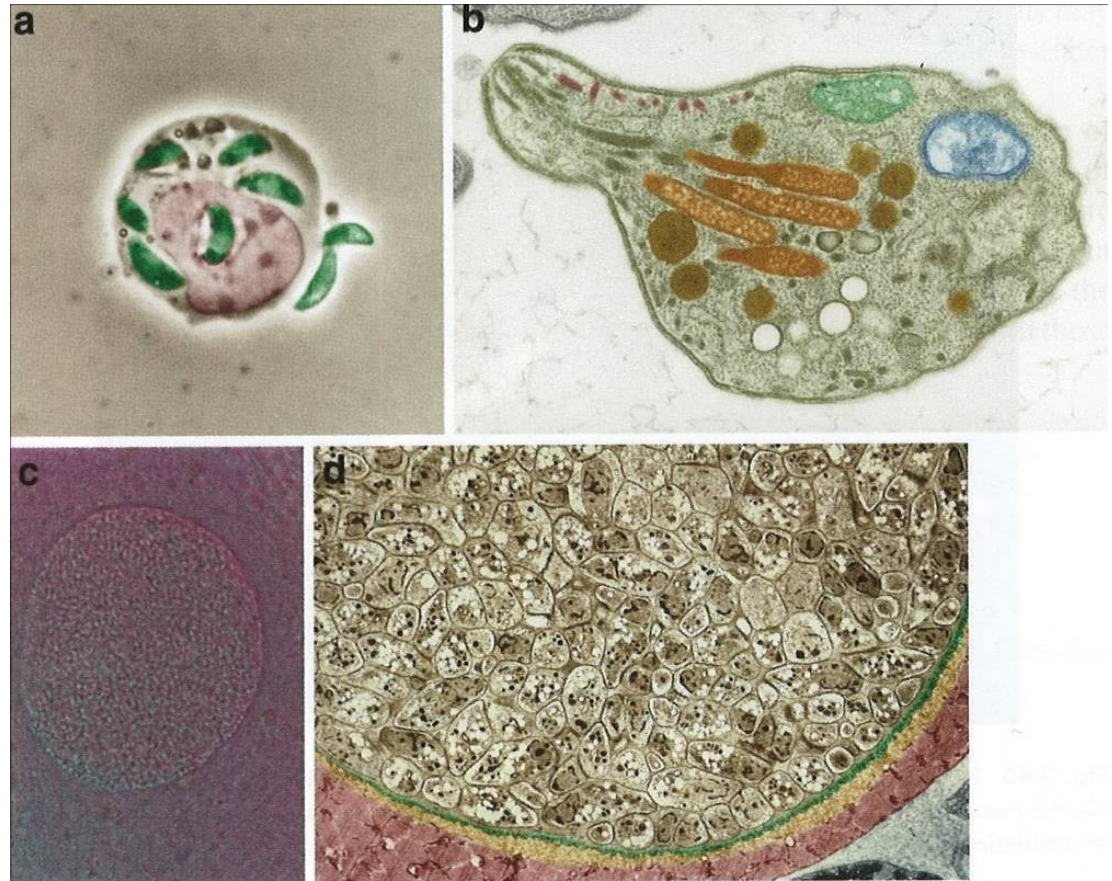
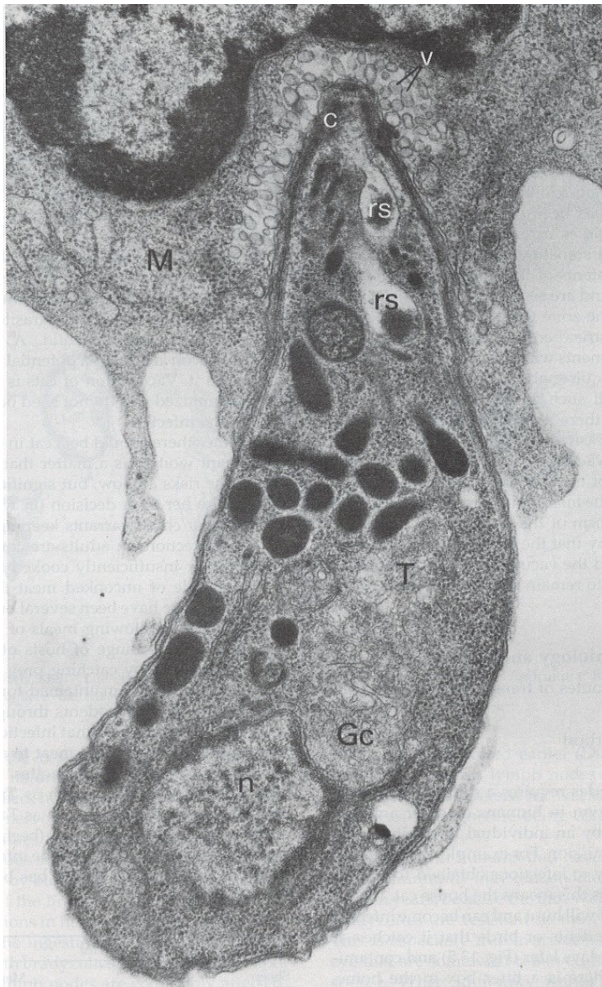
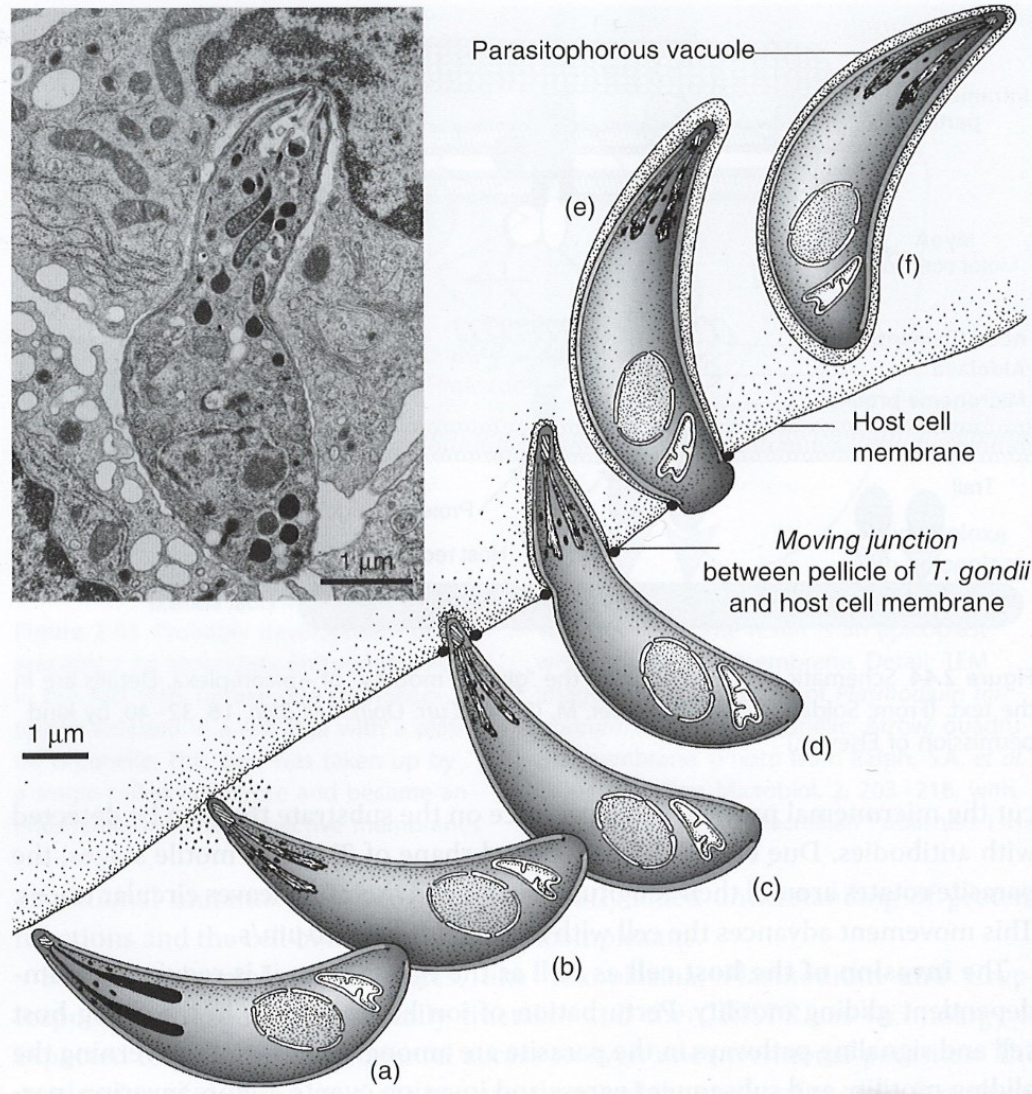


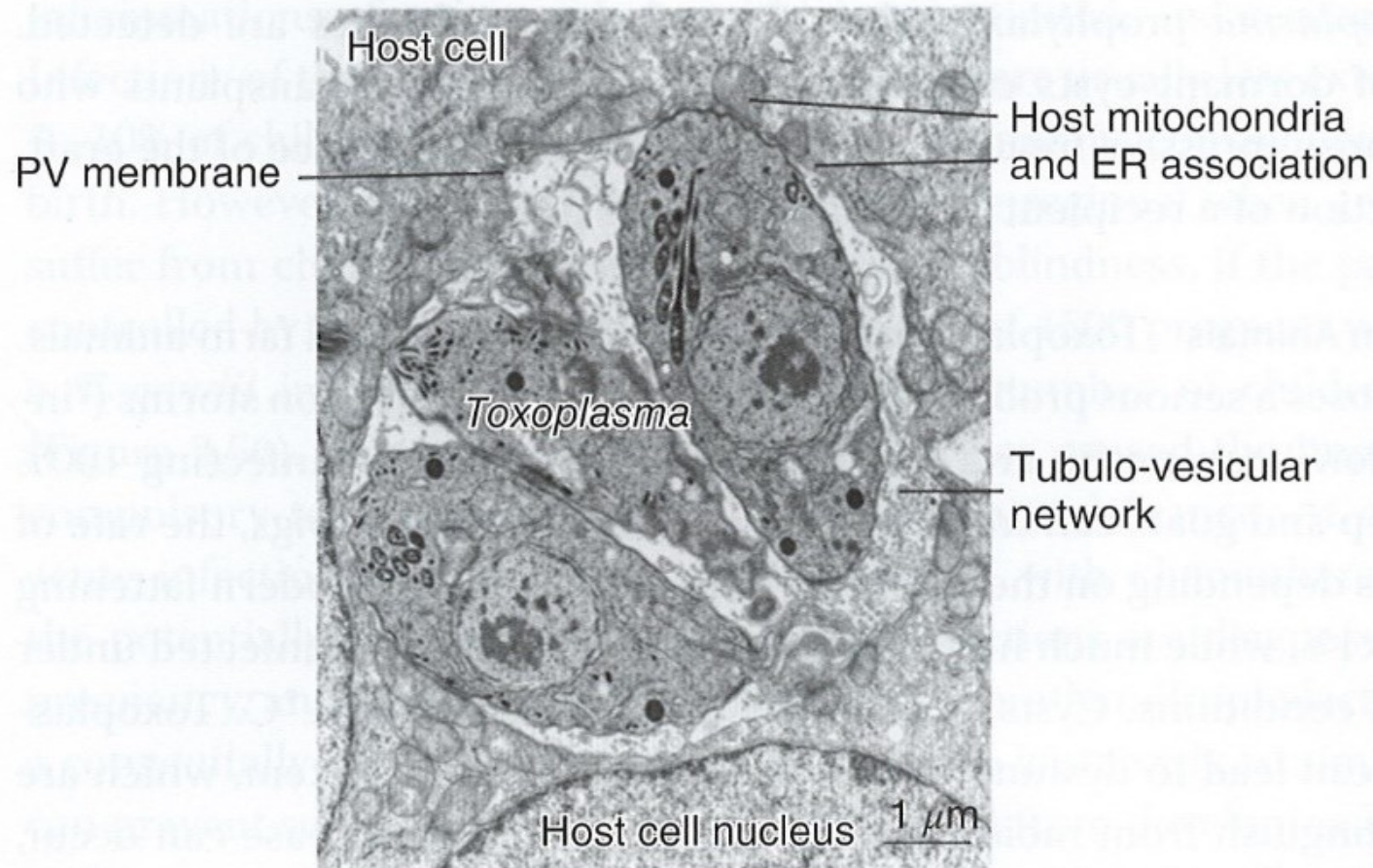
Fig. 3.39 Light microscopic photos (a, c) and electron micrograph (b, d) of stages of *Toxoplasma gondii*. (a) Macrophage containing within parasitophorous vacuoles penetrated tachyzoites. Two further tachyzoites start their penetration process. (b) Protruded anterior end of a tachyzoite showing the typical organelles such as conoid, rhoptries and micronemes. The section of the tubular mitochondrion is coloured in green, while the apicoplast is blue stained. (c) *Toxoplasma* cyst in the brain filled by bradyzoites. (d) Section through periphery of a *Toxoplasma* cyst in a muscle fibre. The interior shows sections of bradyzoites. The green layer represents the amorphous peripheral cyst material. The yellow material represents degenerated muscle cell material, which covers the single limiting membrane of the cyst. The reddish stained layer represents the muscle elements (myosin, etc.)

FIGURE 13.10. Penetration of a macrophage by a sporozoite of *Toxoplasma gondii*. The conoid makes contact with the plasma membrane of the cell and the rhoptries begin to empty facilitating entry. Abbreviations: c, conoid; Gc, Golgi complex; M, macrophage; n, nucleus; rs, rhoptry contents; T, *Toxoplasma* zoite; v, vesicle. [From Nichols, et al., 1983.]

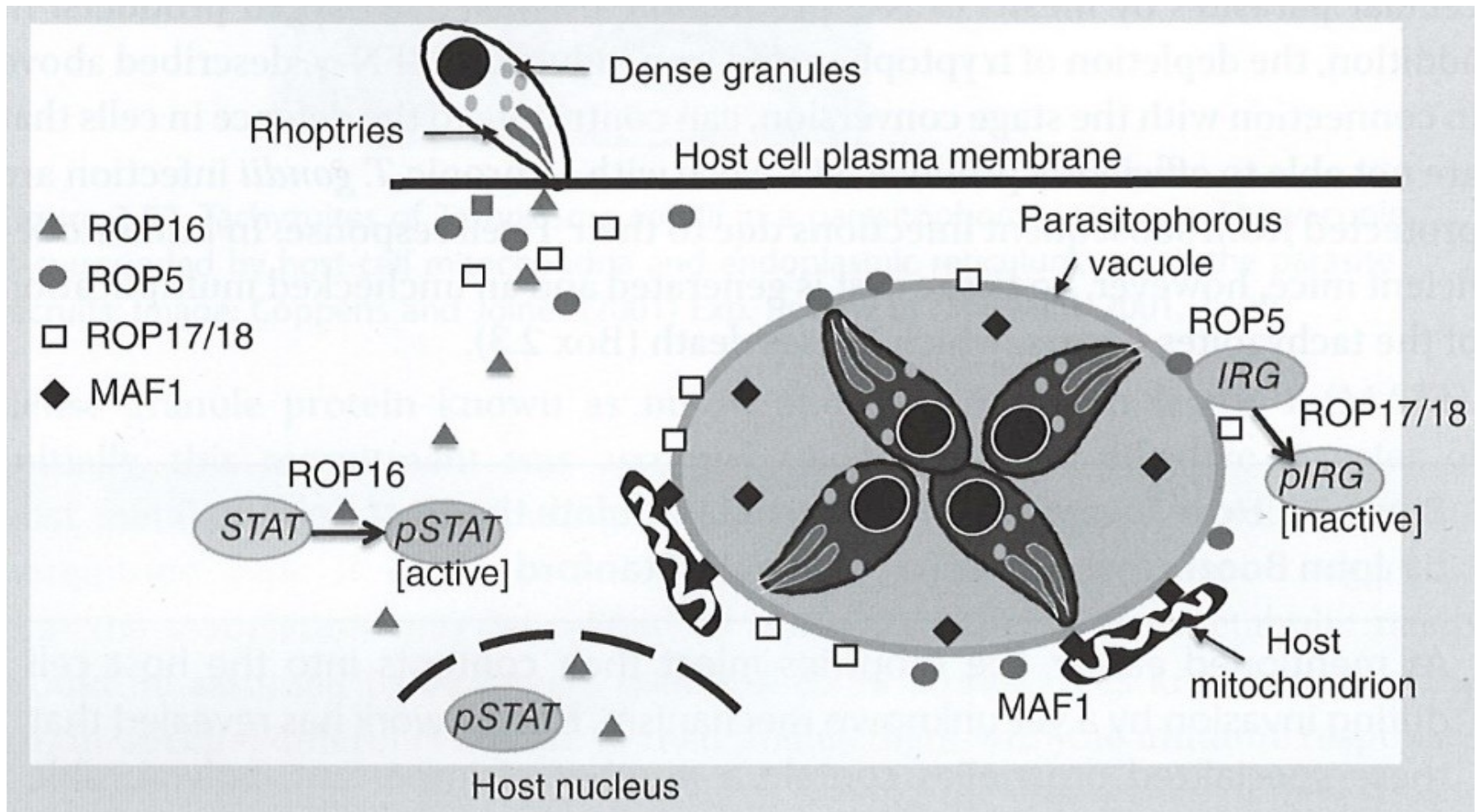
Model pronikání tachyzoita *Toxoplasma gondii* do hostitelské buňky



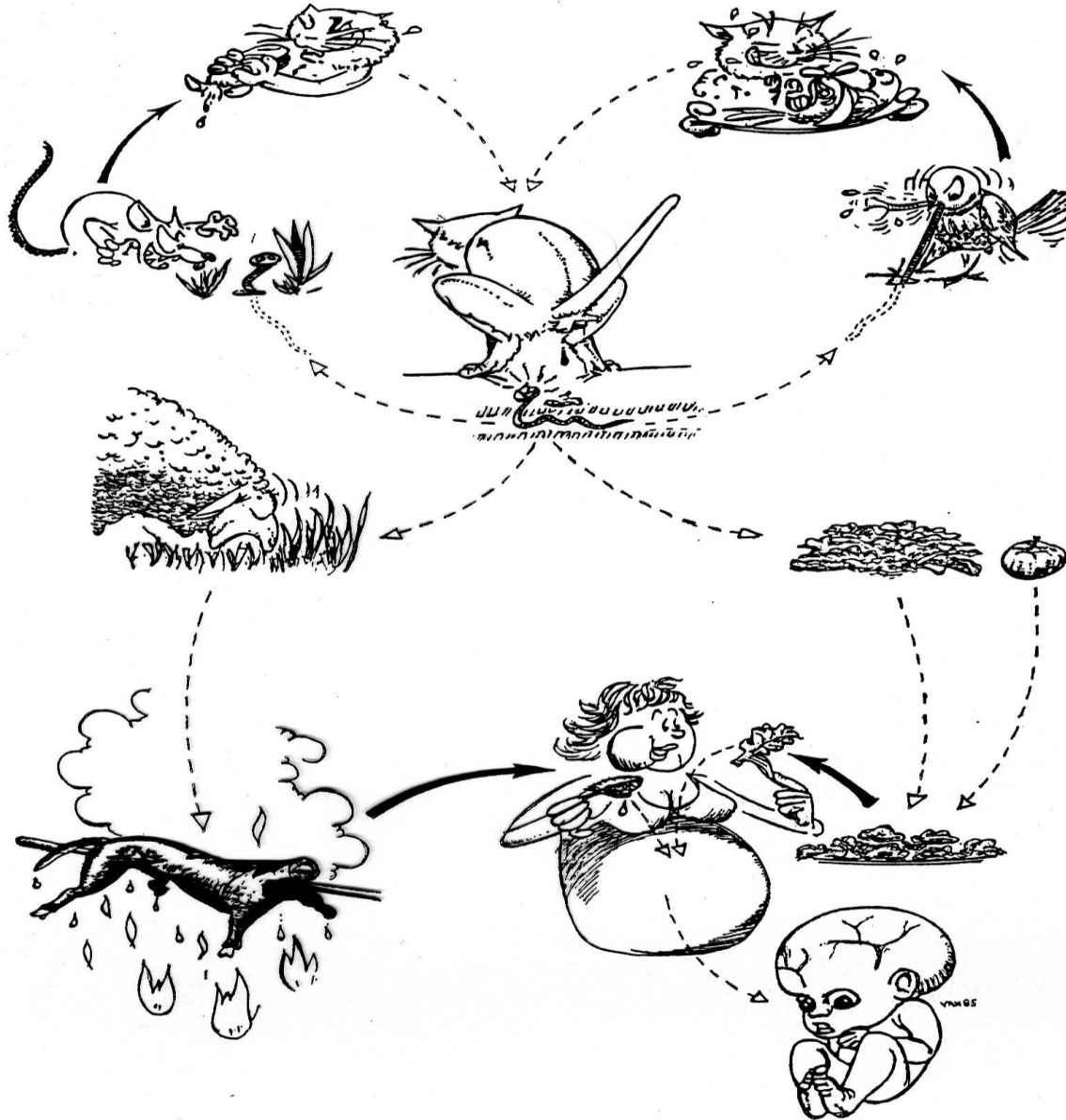
Tachyzoiti *Toxoplasma gondii* v parazitiforní vakuole hostitelské buňky



Působení efektorů *Toxoplasma gondii* na hostitelskou buňku



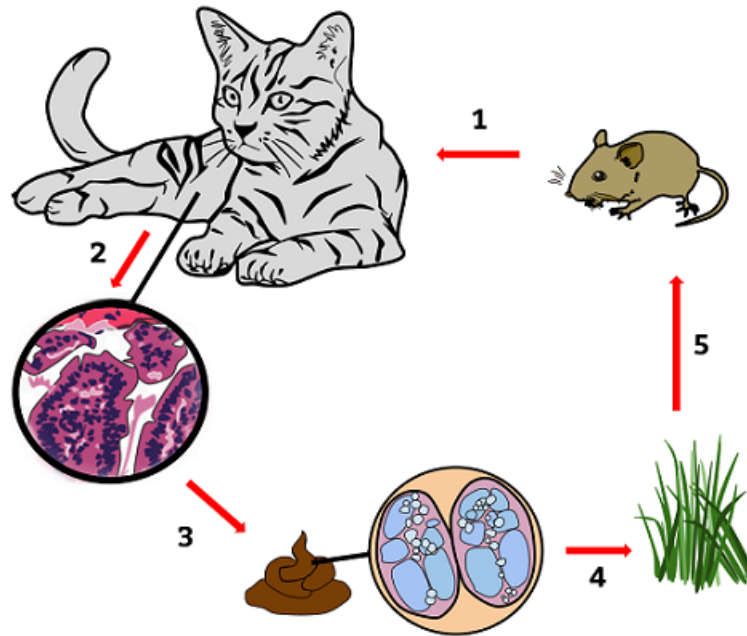
Životní cyklus *Toxoplasma gondii*



Jak probíhá životní cyklus *Toxoplasma gondii* ?

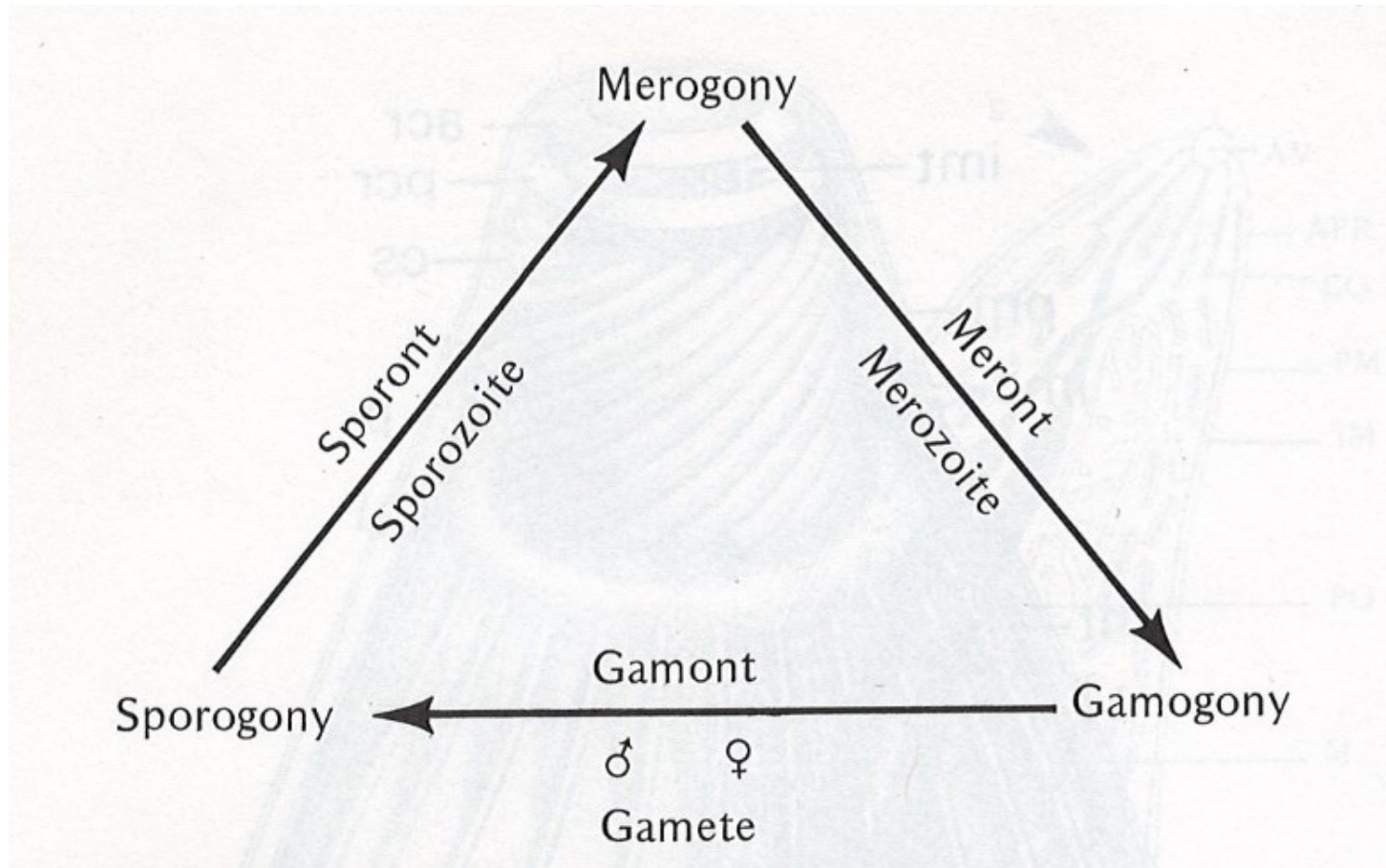
Kočka: definitivní hostitel

Myš: mezipostitel



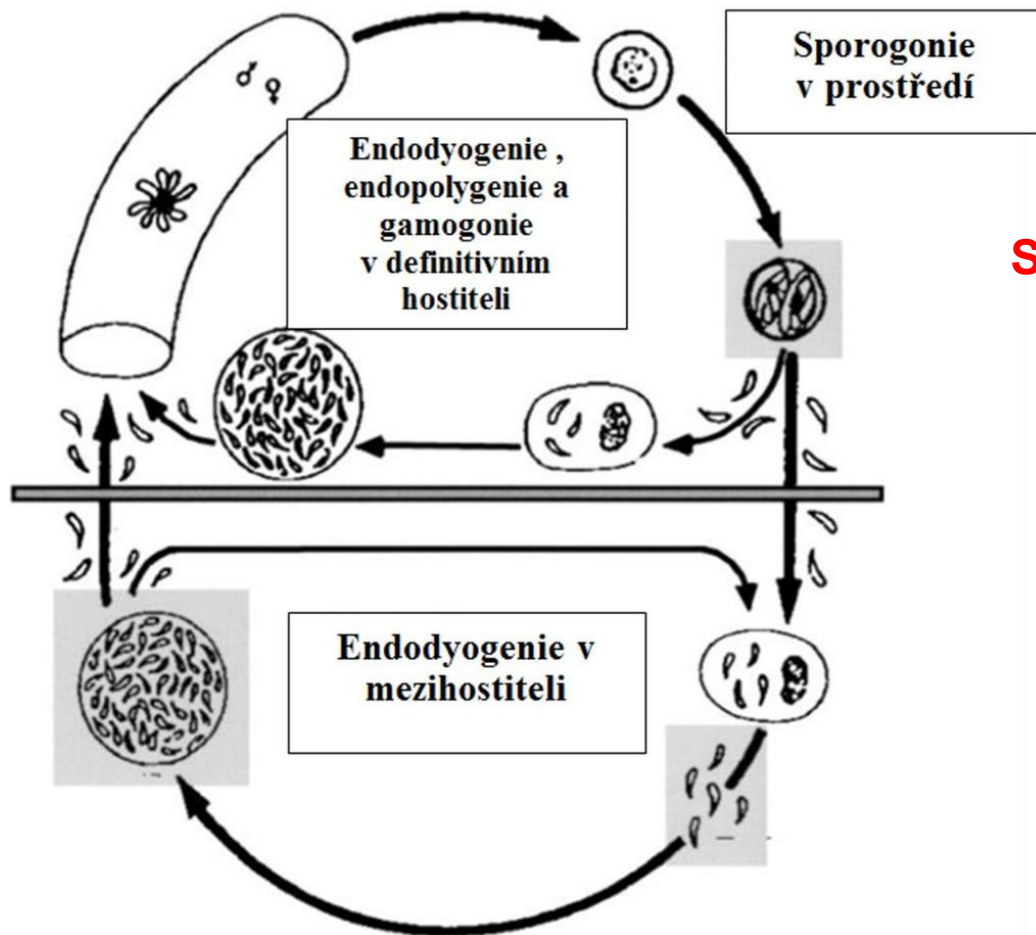
Vnější prostředí

Sekvence reprodukční procesů v životním cyklu *T. gondii*



Způsob rozmnožování *Toxoplasma gondii*

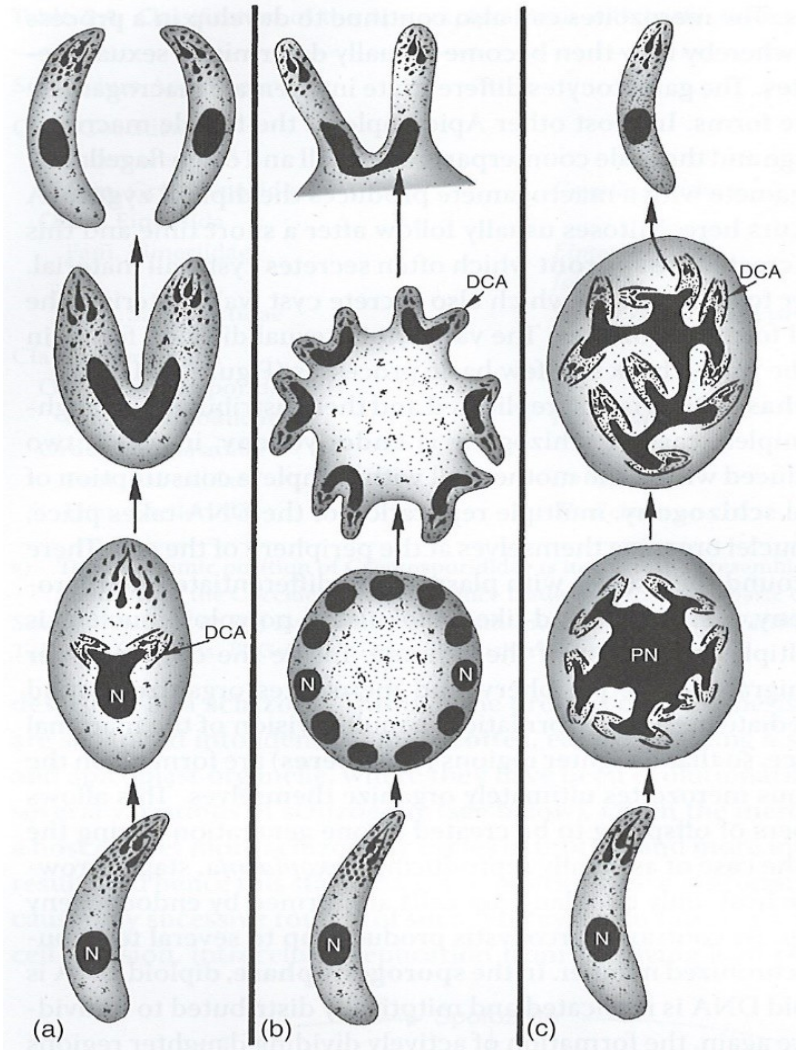
Gamogonie



Sporogonie

Schizogonie

Typy nepohlavního rozmnožování ve vývoji *Toxoplasma gondii*

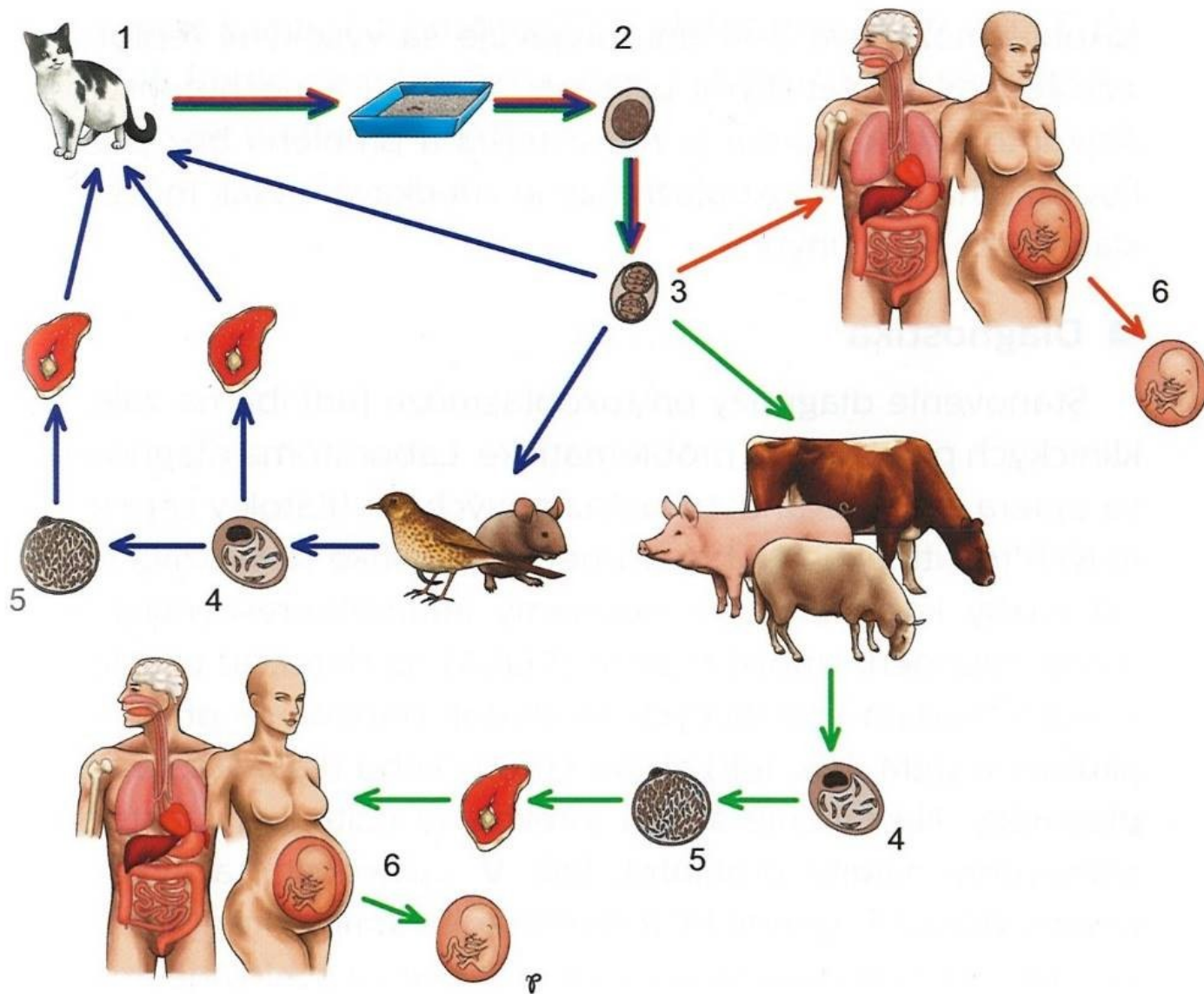


A – **Endodyogonie** – dvě buňky dceřiné vznikají uvnitř buňky mateřské.

B – **Schizogonie** – dvě buňky dceřiné se formují jako poslední fáze jaderného dělení při mnohonásobném dělení schizonta.

C – **Endopolygonie** – mnoho buněk dceřiných vzniká simultánně na periferii polyploidního jádra, DCA – (daughter cell anlage).

Toxoplasma gondii – ontogenetický vývoj



Toxoplasma gondii – schéma vývoje parazita

- **Vývoj v kočce DH**
Enteroepiteliální vývoj
(intestinální)

Gamogonie – sexuální část vývoje parazita:

Makrogamety + Mikrogamety =
zygota = nevysporulovaná oocysta

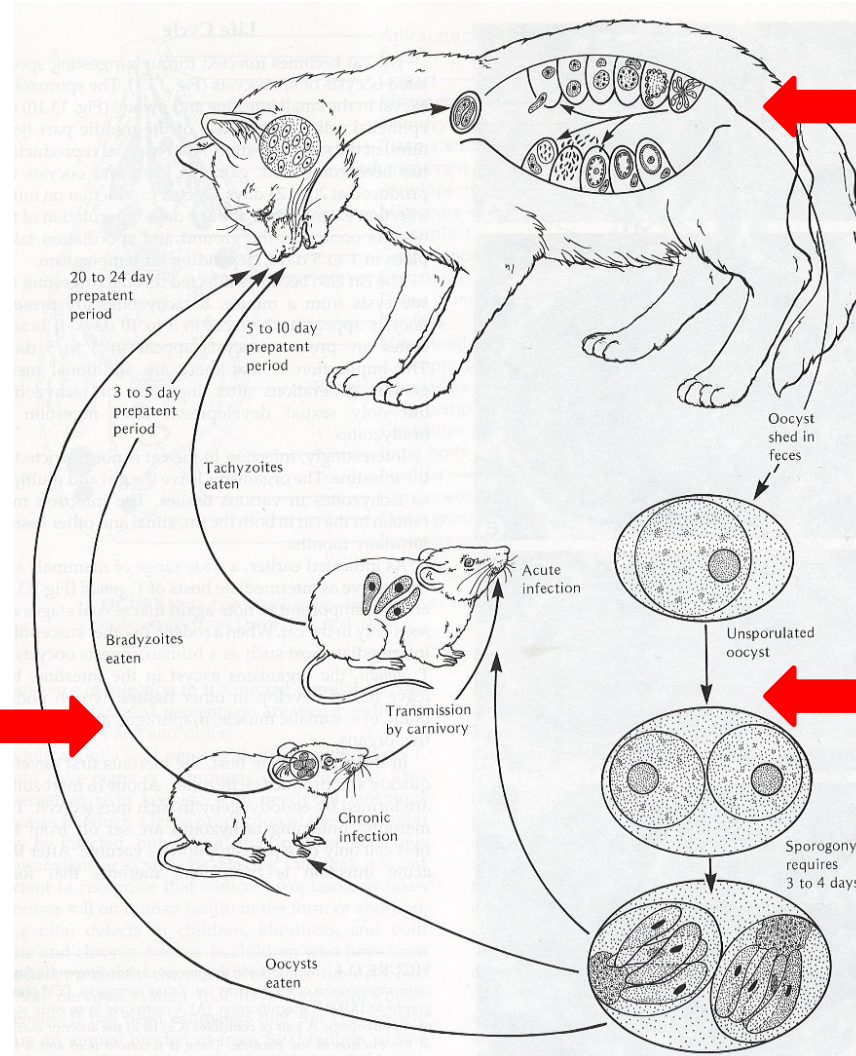
Sporulace ve vnějším prostředí

- **Vývoj v meziphostiteli**
Extraintestinální vývoj
(cysty ve tkáních)

Pseudocysty – zoitocysty obsahující tachyzoity

Tkáňové cysty obsahující bradyzoity

Vývojové fáze životního cyklu parazita



Schizogonie:
Formování
cystických stádií
ve tkáních
meziphostitelů

Gamogonie:
ve střevním epitelu
definitivního hostitele
- kočky

Sporogonie:
sporulace oocysty
ve vnějším prostředí

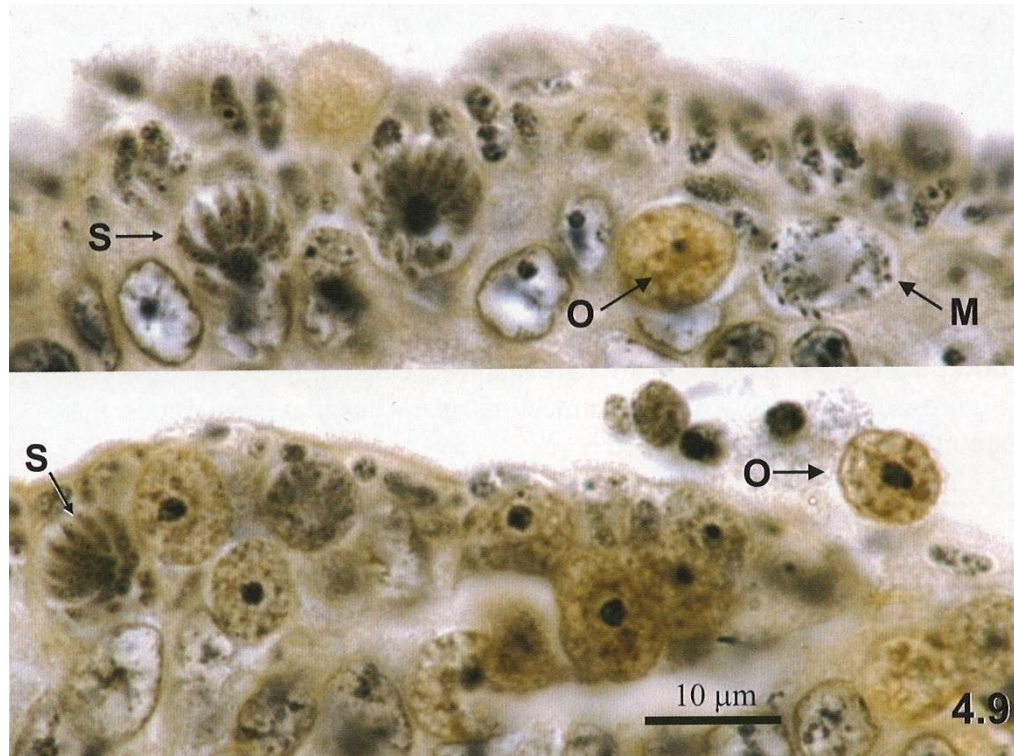
Vývoj v definitivním hostiteli



Enteroepiteliální cyklus *Toxoplasma gondii*


Infekční **oocysta** nebo **zoitocysta** – *ingesce*
– **sporozoiti** nebo **merozoiti** v lumenu střeva
– *invaze buněk* – intracelulární **trofozoiti** -
mitosis – **schizont** – *cytokinesis, uvolnění z*
buňky - **merozoiti** v lumenu – *reinvaze buněk*
– **gametocyty** – *diferenciace* – **gamety** –
fertilizace, formování buněčné stěny –
oocysty ve výkalech – *sporulace (2 – 3dny)* –
infekční **oocysta**

Enteroepiteliální cyklus *Toxoplasma gondii*



Histologické řezy částí epiteliálních buněk střeva kočky, kde probíhá enteroepiteliální část cyklus parazita. Epiteliální buňky střeva jsou napadeny oocystami (O), mikrogamety (M) nebo schizonty (S) obsahujícími merozoity. Ingesce oocysty (obsahující sporozoity) kočkou nebo mezihostitelem vede ke schizogonii a sexuální reprodukci, což vede ke tvorbě oocyst. Tento sexuální cyklus probíhá pouze u kočky, která je definitivním hostitelem tohoto parazita.

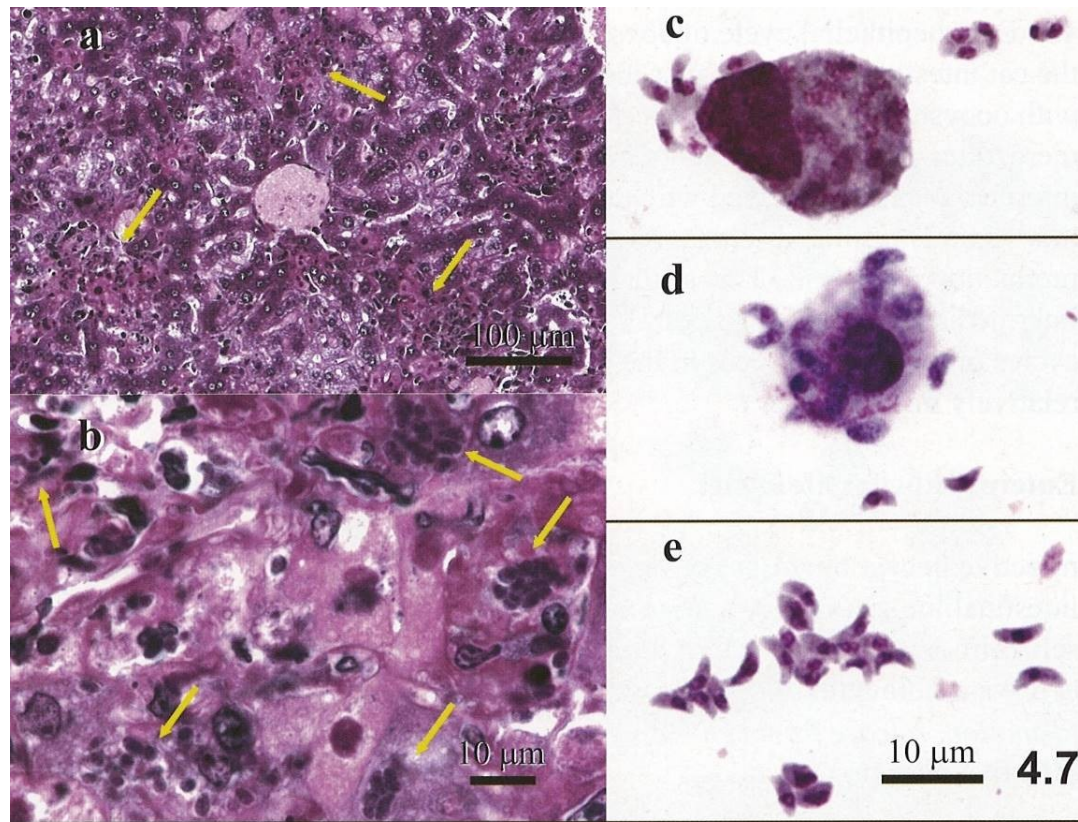
Vývoj v meziphostitelích



Extraintestinální cyklus *Toxoplasma gondii* (sekvence procesů)

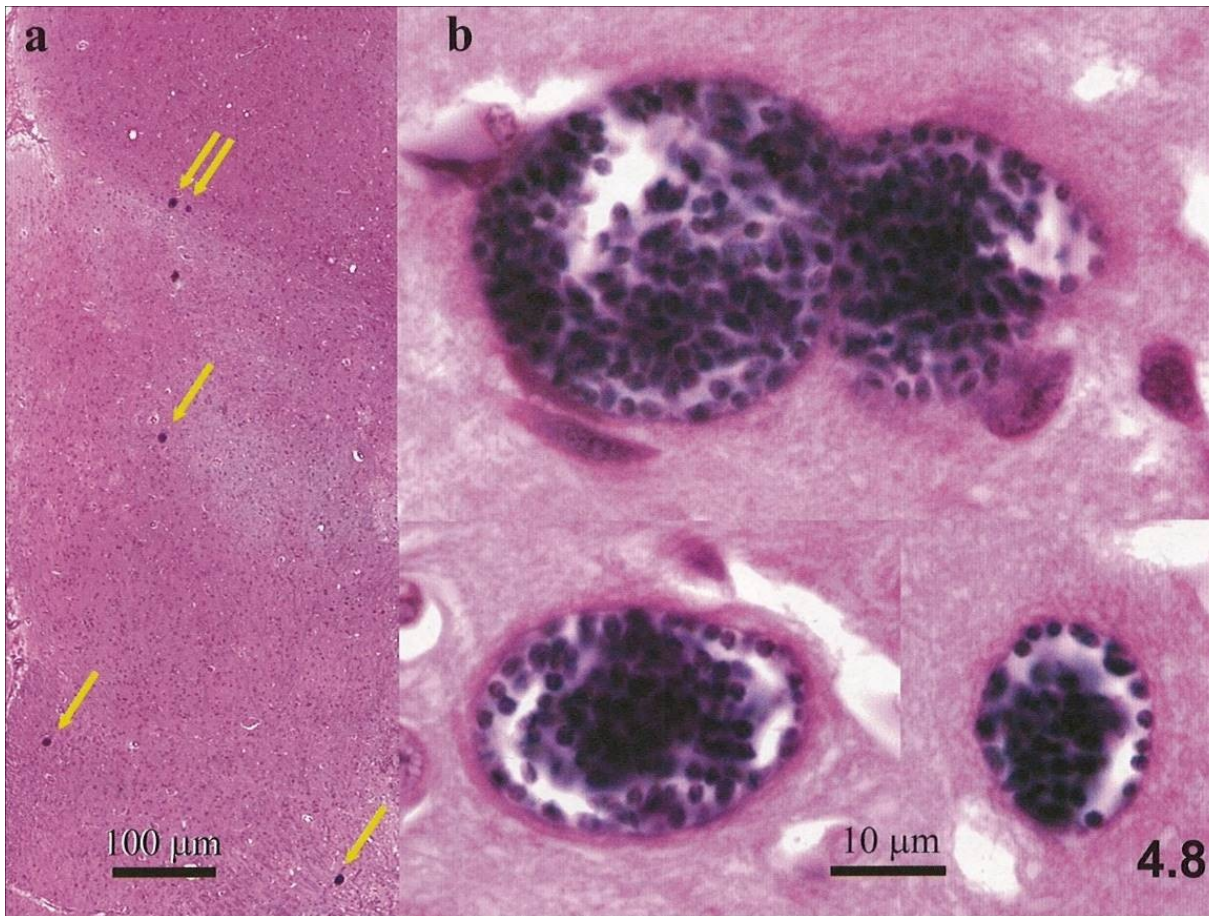
Infekční **oocysta** nebo **zoitická cysta** –
ingesce – **sporozoiti** or **merozoiti** v lumenu
střeva – *invaze do buněk* – intracelulární
trofozoiti – *mitoza* – **schizont** – *cytokinese*,
uvolnění z buňky – **tachyzoiti** – *reinvaze*
buňek – intracelulární **trofozoiti** – *mitoza* –
schizont – *imunitní reakce hostitele* –
zoitická cysta obsahující **bradyzoity**.

Extrainestinální cyklus *Toxoplasma gondii*



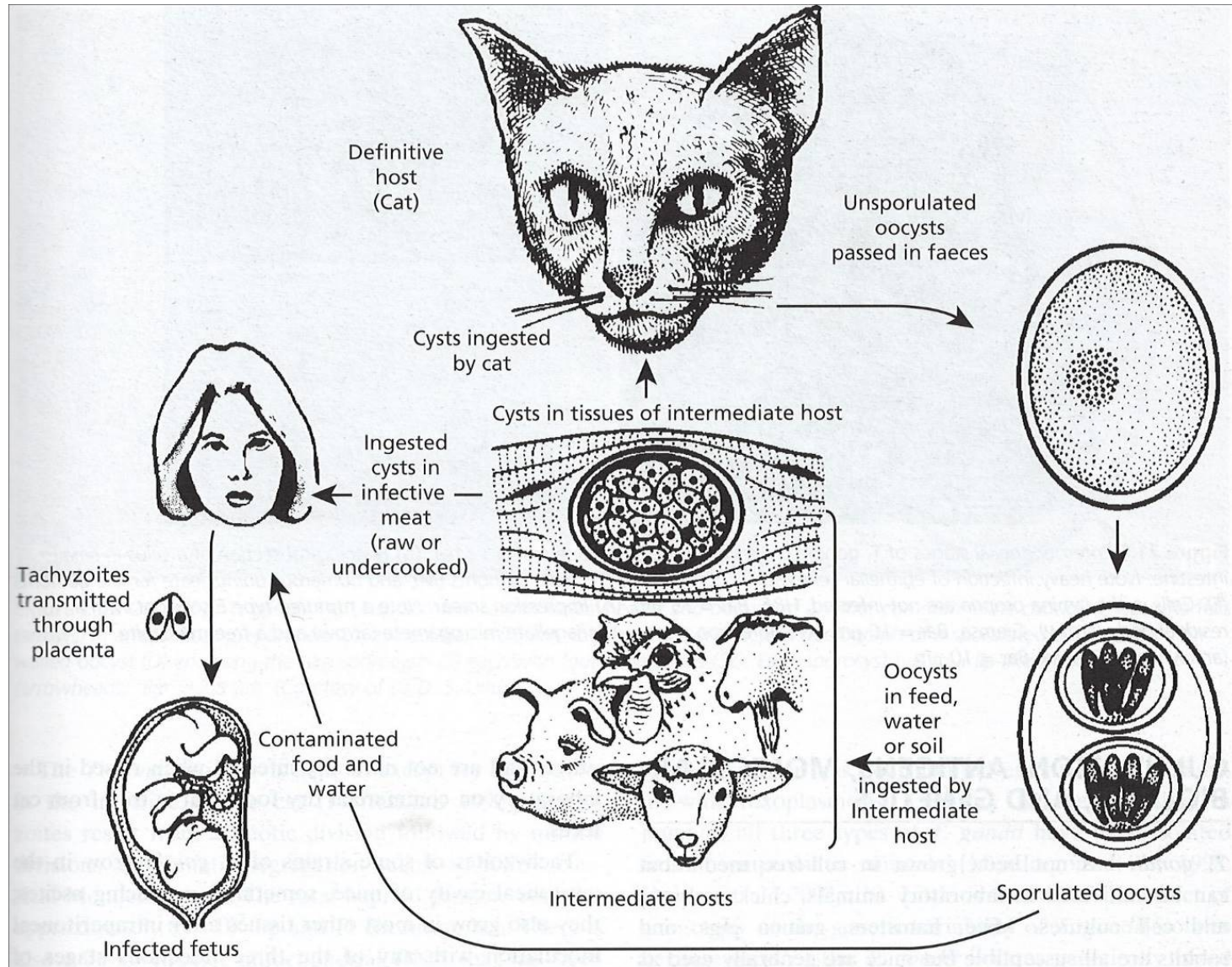
Tachyzoiti *Toxoplasma gondii* v myši. Když mezihostitel, pták nebo savec pozře oocystu (obsahující sporozoity z kočičích výkalů nebo zoitickou cystu (obsahující bradyzoity) z tkání jiných mezihostitelů, započne rychlá schizogonie a vznikají merozoiti (tachyzoiti), kteří infikují buňky různých tkání. (a) – oblast silné infekce, (b) intra a extracelulární tachyzoiti, (c) makrofág s tachyzoizy, (d) peritoneální tekutina s tachyzoity, (e) peritoneální tekutina s volnými tachyzoity.

Extraintestinální cyklus *Toxoplasma gondii*



Histologický řez zoitickou cystou *Toxoplasma gondii* v mozku myši. (a) malé zvětšení, šipky ukazují na malé cysty (b) větší zvětšení několika cyst s bradyzoity. AIDS imunoprese může vést reaktivaci těchto cyst a proliferaci tachyzoitů a nemoci.

Životní cyklus *Toxoplasma gondii*



Životní cyklus *Toxoplasma gondii*

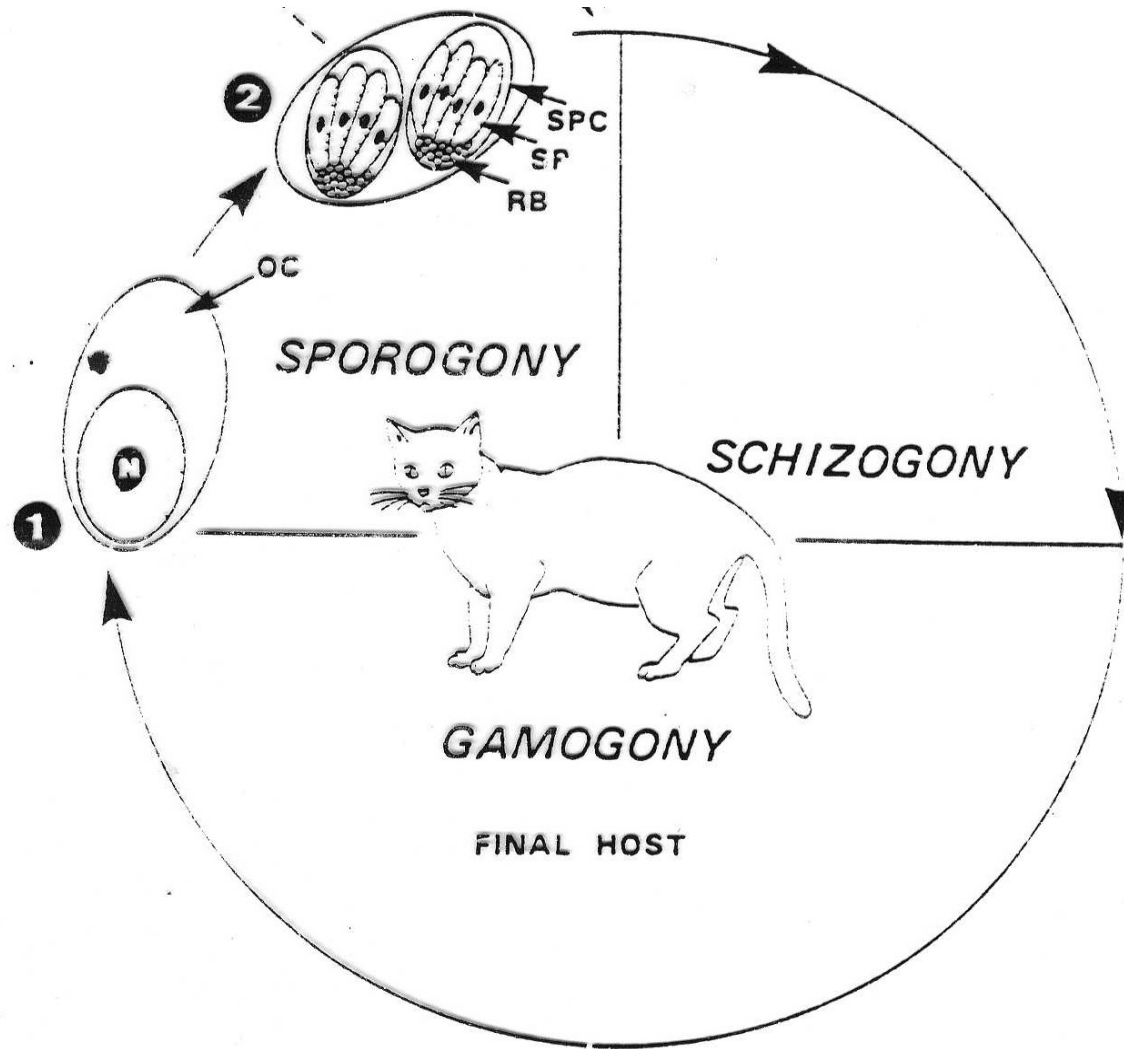
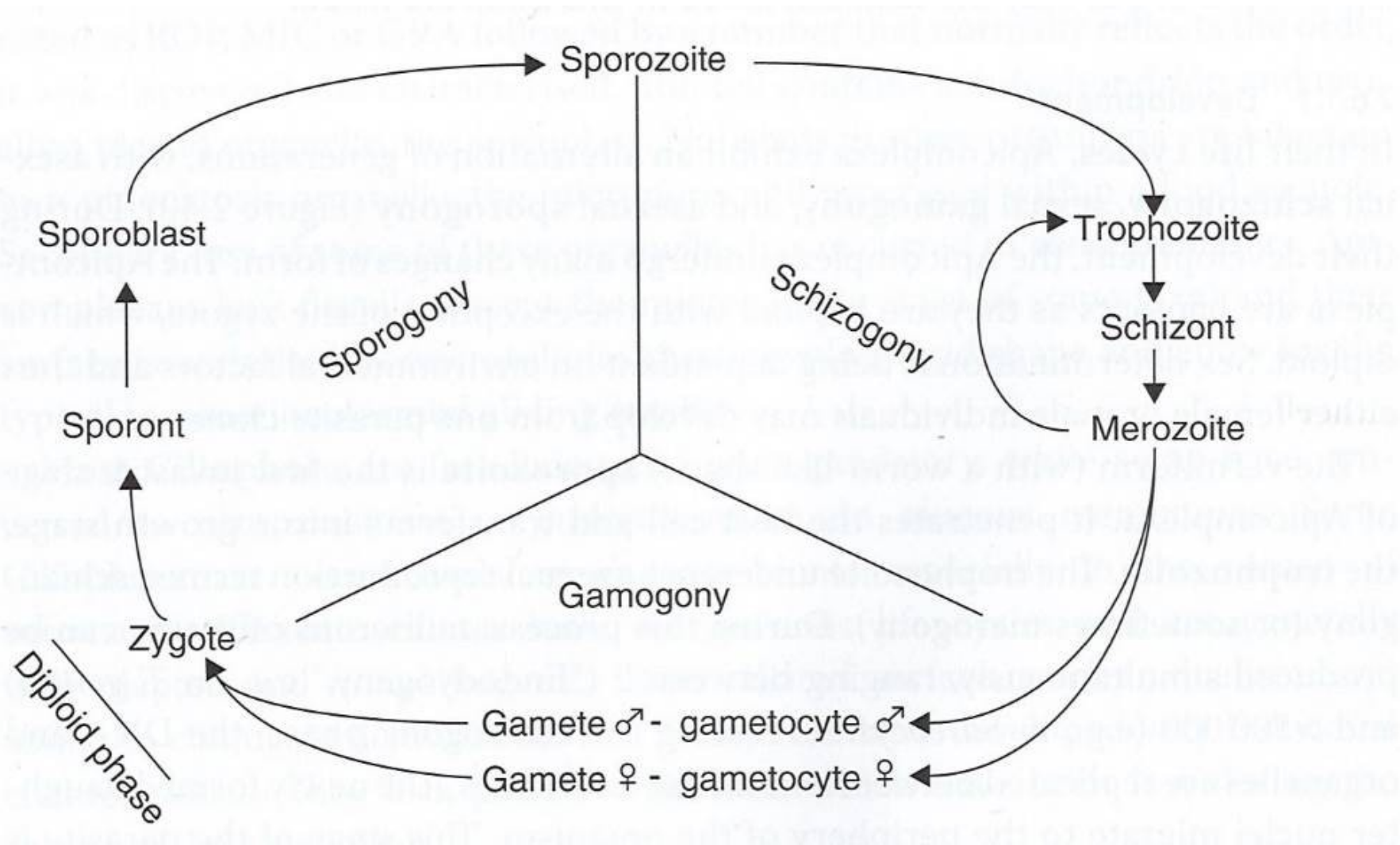
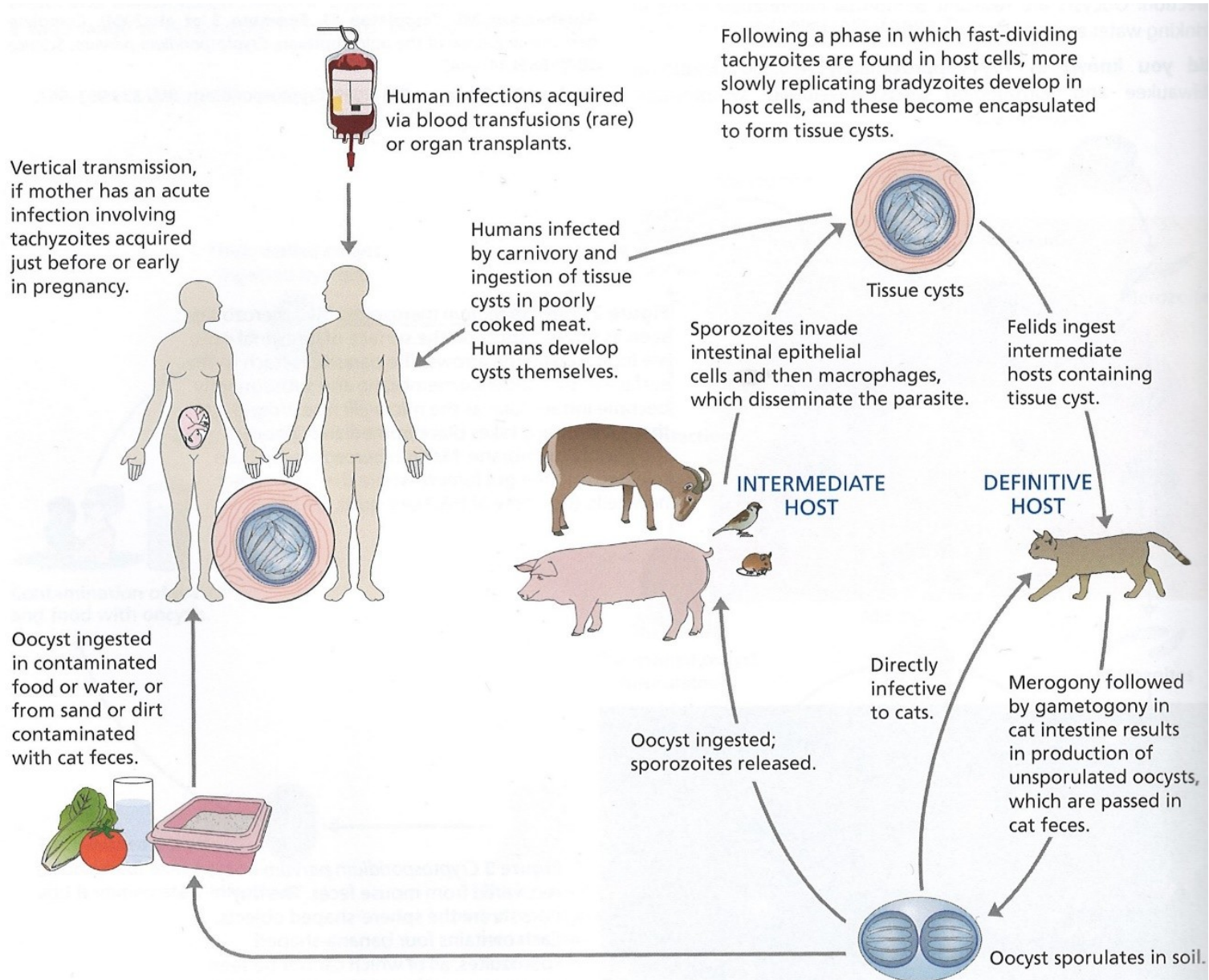


Schéma životního cyklu Apicomplexa



Životní cyklus *Toxoplasma gondii*

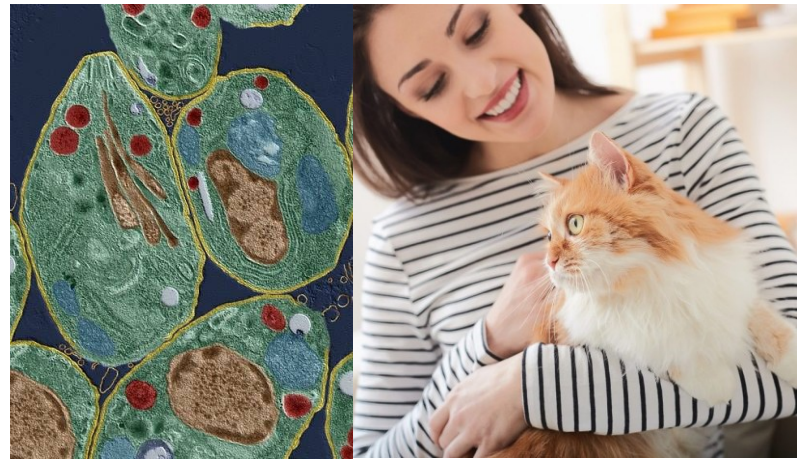

Životní cyklus parazita

Životní cyklus

DH: kočka - homoxenní ŽC

MzH: mnoho druhů obratlovců - heteroxenní ŽC



Průběh ŽC: merogonie - gamogonie - sporogonie

1. Nevysporulovaná **oocysta** je vylučována s výkaly
2. Sporulace probíhá ve vnějším prostředí, tj. mimo hostitele (podle teploty trvá **sporulace** 1 - 5 dnů). Oocysty mohou být šířeny tzv. transportním hostitelem - mouchy, švábi
3. Pozření oocysty **mezihostitelem typu I** (herbivor nebo omnivor) - uvolnění sporozoitů ve střevě MzH a **penetrace extraintestinálních buněk** (např. RES = lymfatické uzliny, mozek, oči, svaly, bránice, pohlavní orgány).
4. Intracelulární reprodukce (**endodygonie**) vedoucí k tvorbě **pseudocysty** vyplněné merozoity = tachyzoity (tachy= rychle). V každé napadené buňce se formuje 16 merozoitů). Pozření této pseudocisty kočkou (DH)
5. Volní merozoiti (**tachyzoiti**) v krvi nebo lymfě mohou proniknout placentou gravidní ženy do vyvíjejícího se embrya a způsobit zde jeho vážné poškození (kongenitální toxoplasmóza)

Životní cyklus *Toxoplasma gondii*

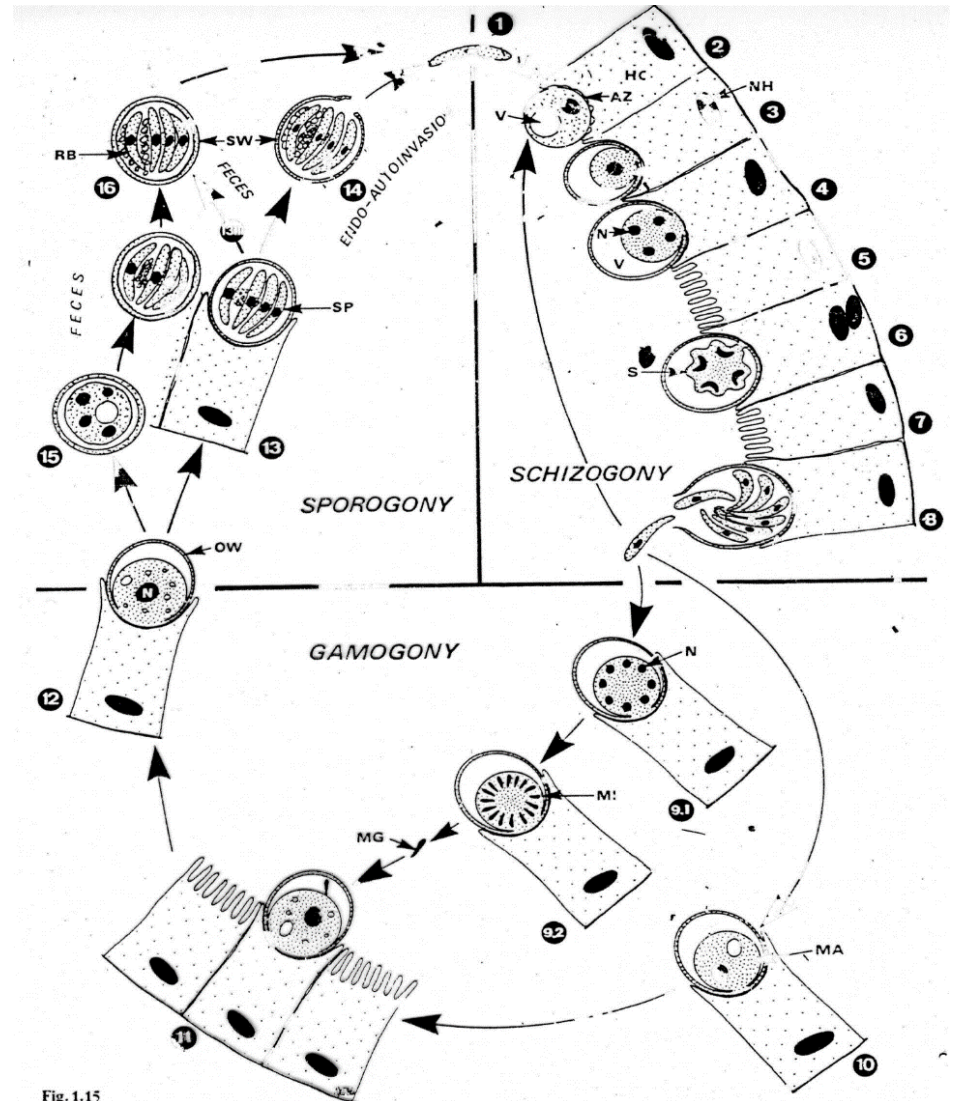
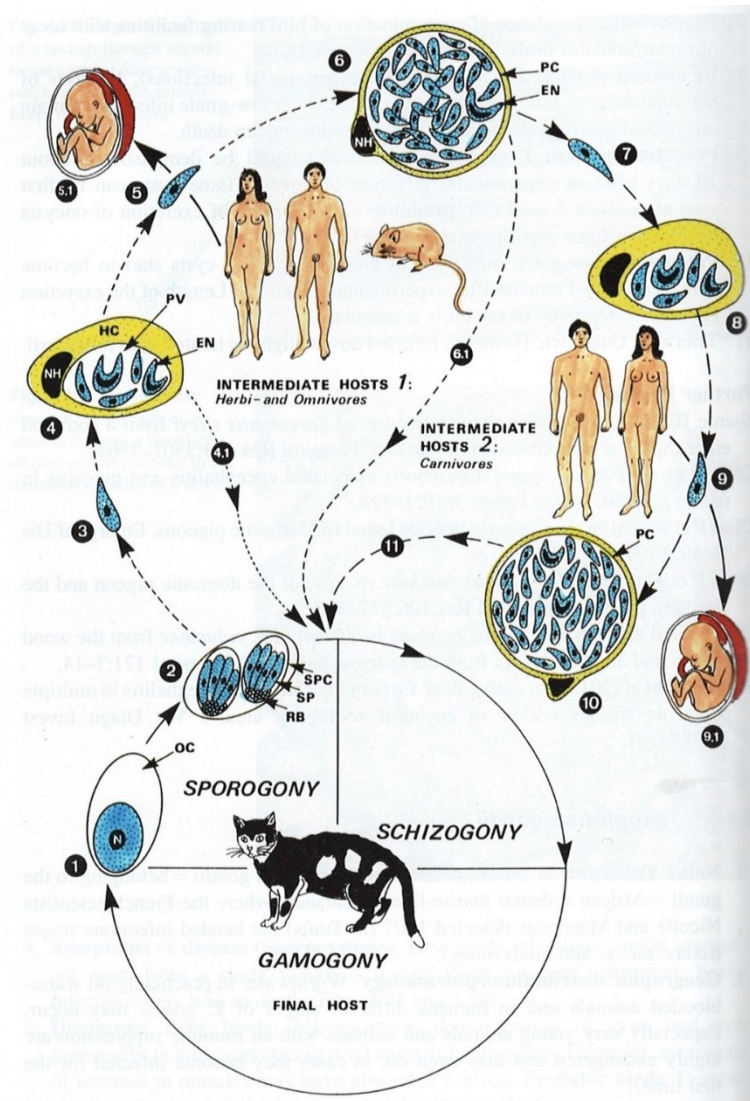


Fig. 1.15

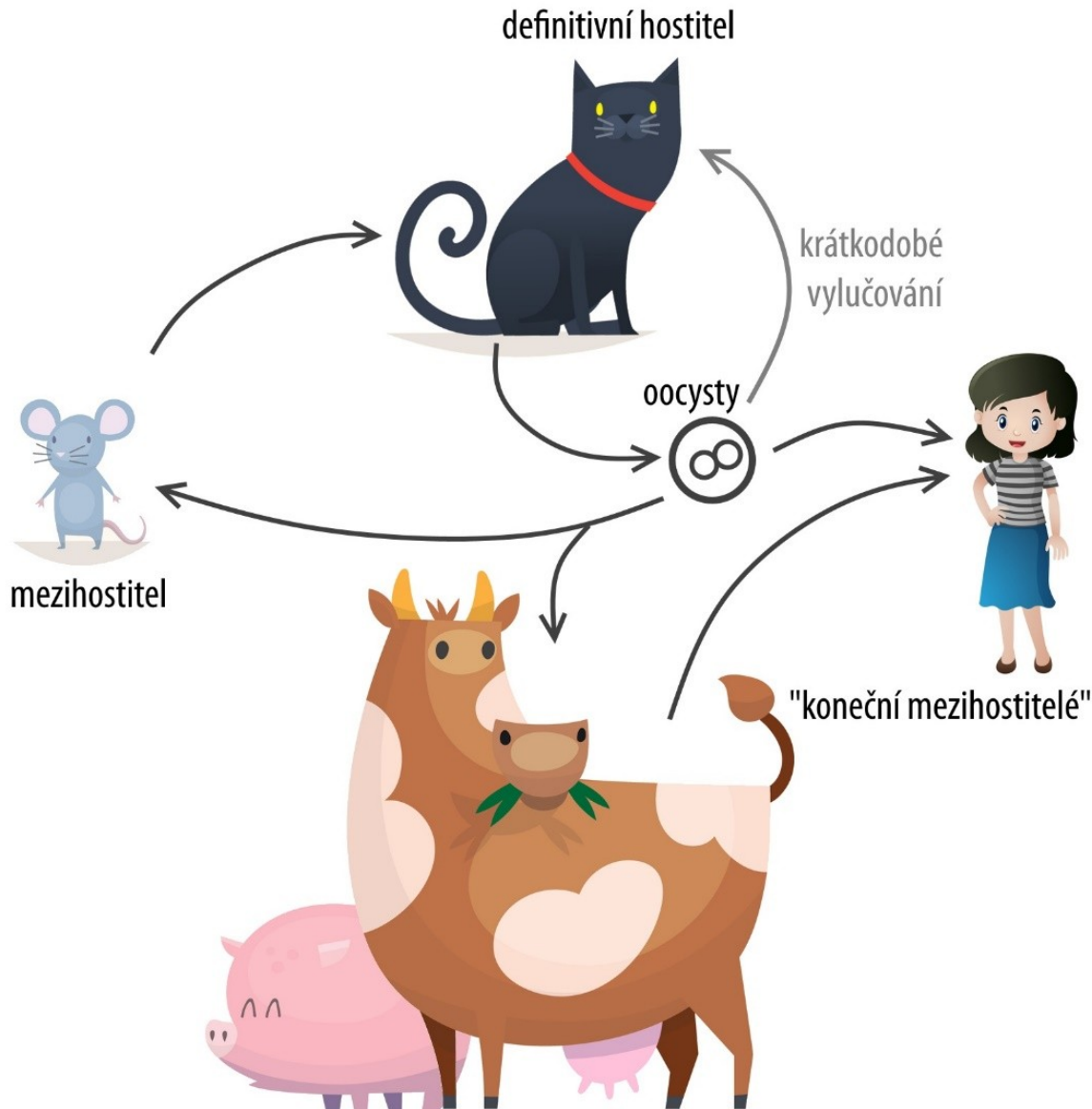
Životní cyklus

DH: kočka - homoxenní ŽC

MzH: mnoho druhů obratlovců - heteroxenní ŽC

6. Tvorba tzv. tkáňových cyst v mozku a kosterní svalovině; po několika endodyogoniích tato cysta obsahuje mnoho merozoitů = **bradyzoitů** (brady = pomalu) infekčních pro kočku
7. Pozření této cysty carnivorem nebo člověkem (**MzH typu II**) vede k opakované tvorbě tkáňových cyst; opakuje se opětovné namnožení cizopasníka cestou pseudocyst vedoucí ke tvorbě cyst tkáňových; totéž jako u MzH typu I)
8. Kočka se může nakazit také tkáňovými cystami z MzH II
9. Kočka (DH) pozře pseudocystu (tachyzoiti) nebo tkáňovou cystu (bradyzoiti), v epitelu střeva (enterocyty střední části tenkého střeva) probíhá pohlavní část cyklu parazita - **gamogonie** vedoucí ke tvorbě oocysty
 - tkáňová cysta v MzH typu II = oocysty za 3 - 5 dnů
 - pseudocysta v MzH typu I = oocysta za 9 - 11 dnů
 - pozření oocysty = oocysta za 21 - 24 dnů

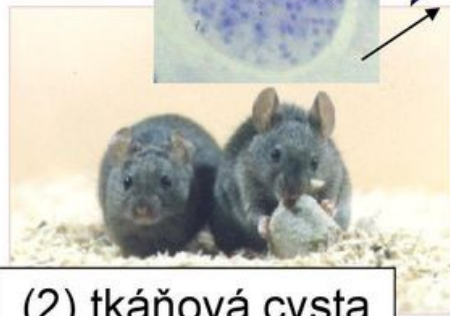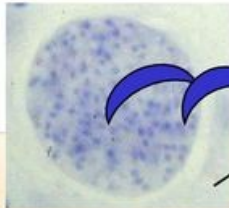
Životní cyklus *Toxoplasma gondii* = *cirkulace parazita v prostředí*



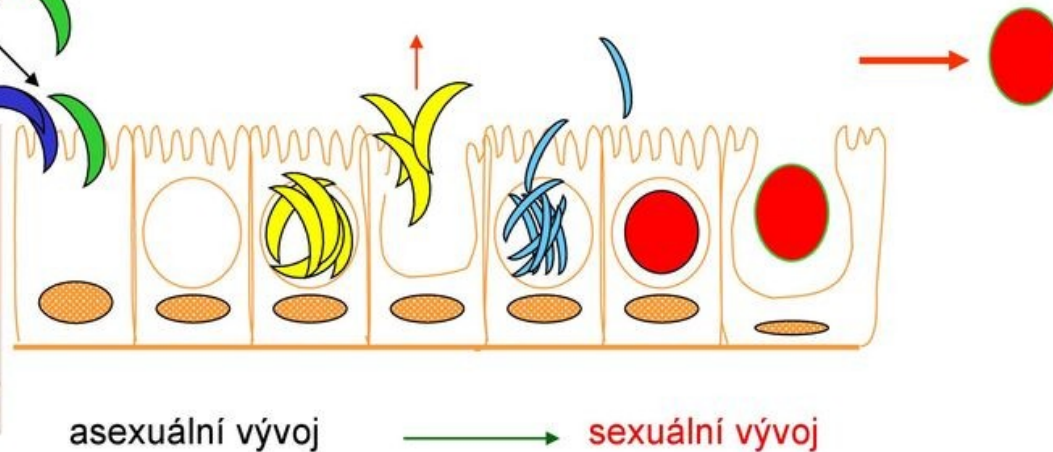
Vývojová stádia parazita v životním cyklu

Toxoplasma gondii = střevní parazit kočkovitých šelem

(1) zralá oocysta
sporozoity



(2) tkáňová cysta
bradyzoity

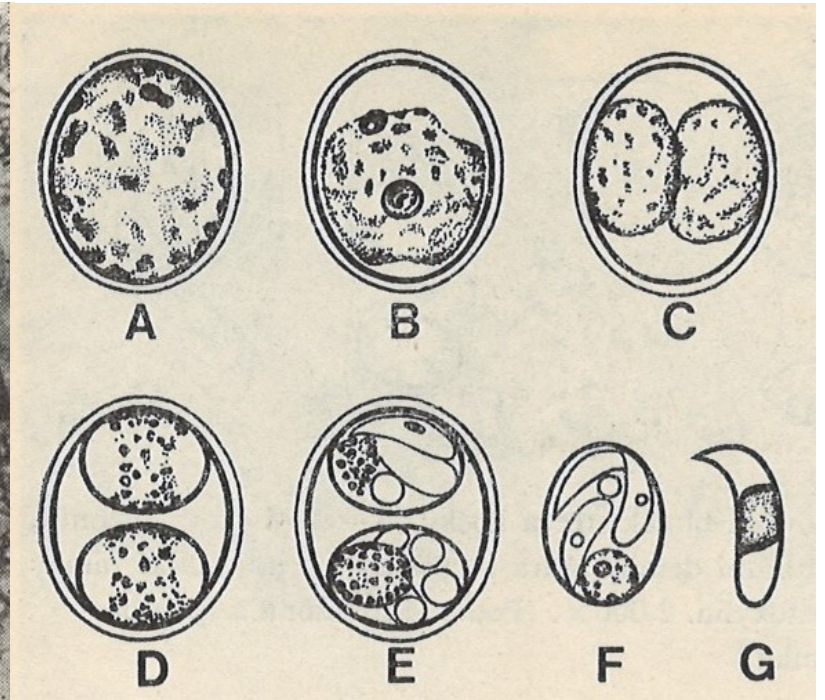
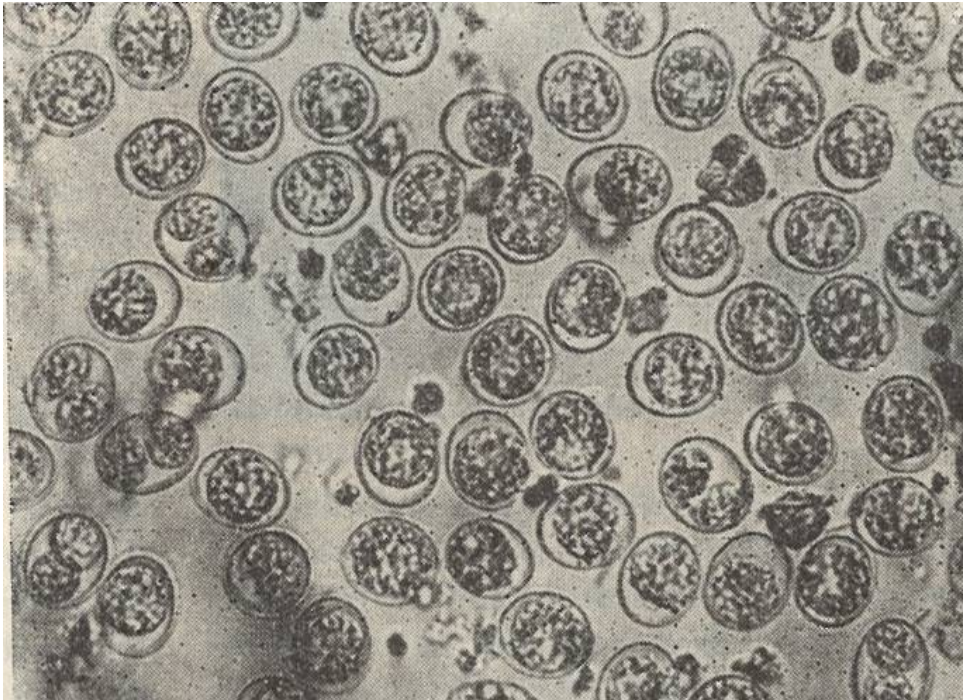


nákaza

intracelulární vývoj v enterocytech

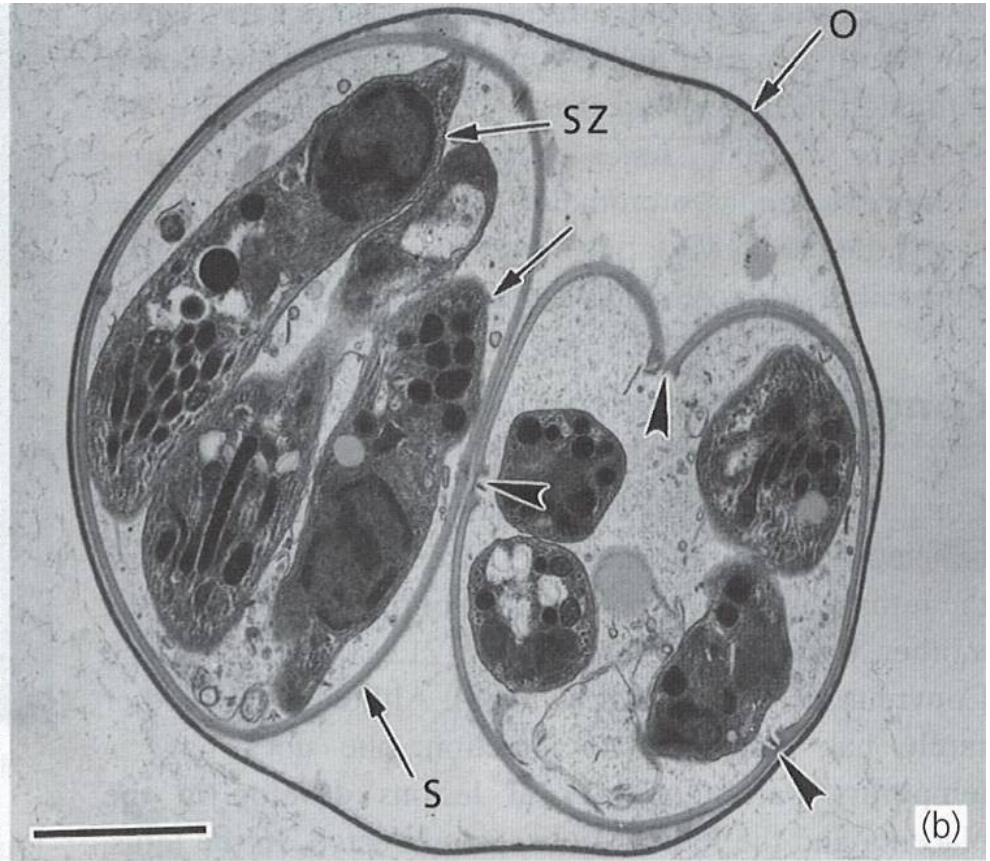
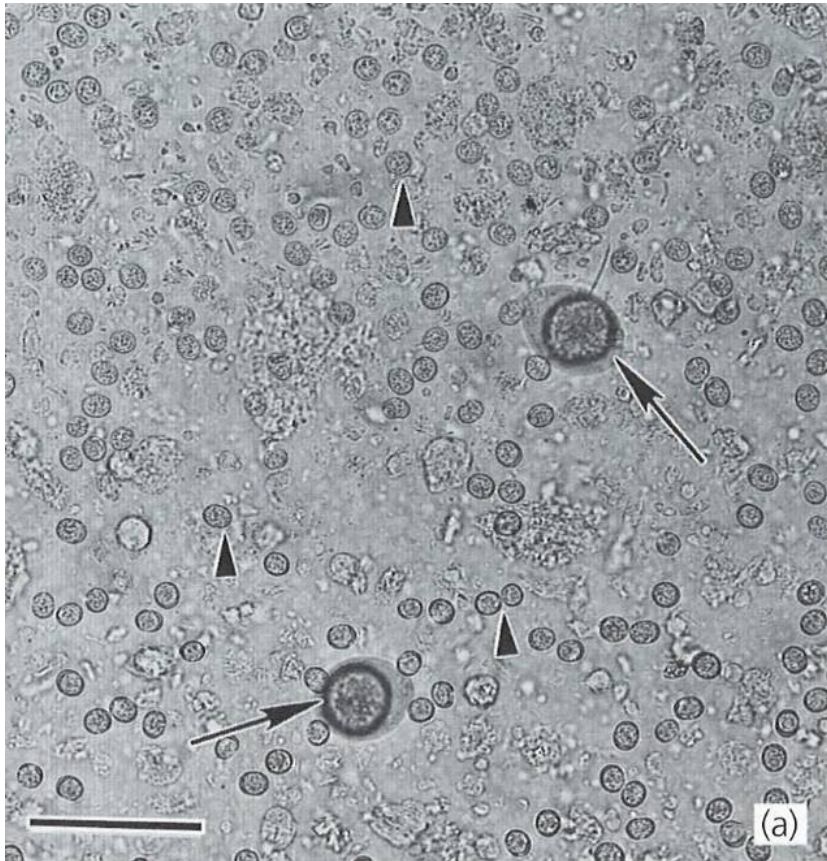oocysta
s výkaly vyloučena

Oocysty z kočičích výkalů a vývoj a sporulace oocysty



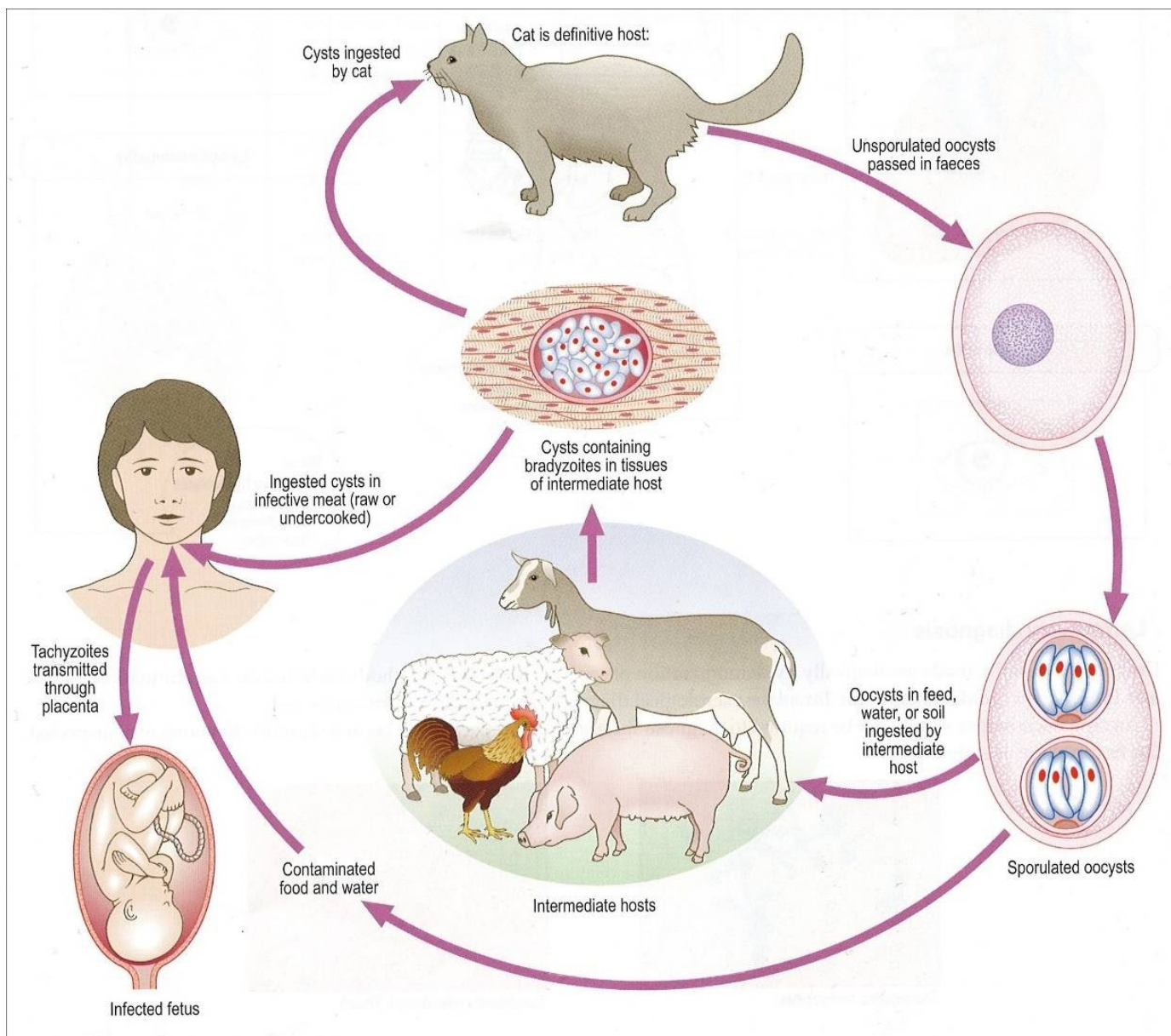
A – E: vývoj - sporulace oocysty, F – sporocysta, G - sporozoit

Oocysty *Toxoplasma gondii*

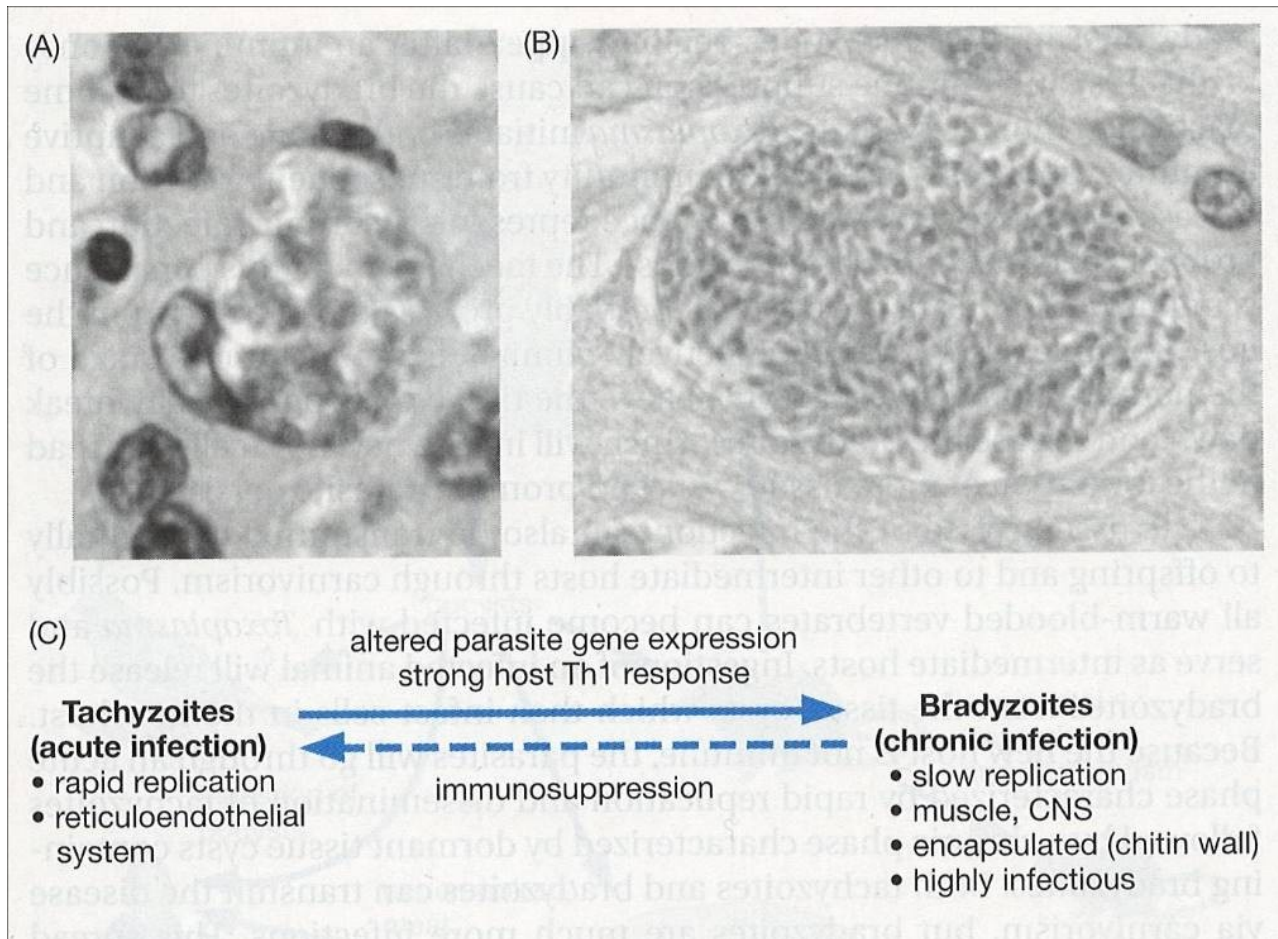


(a) Nevysporulované oocysty *T. gondii* (krátké šipky) a oocysty jiného druhu kočičí kokcidie (šipky), (b) TEM vysporulovaná oocysta *T. gondii*. Vidět je tenká stěna oocysty (O) obklopující dvě sporocysty (S) v každé z nich jsou čtyři sporozoiti (SZ)

Životní cyklus *Toxoplasma gondii*

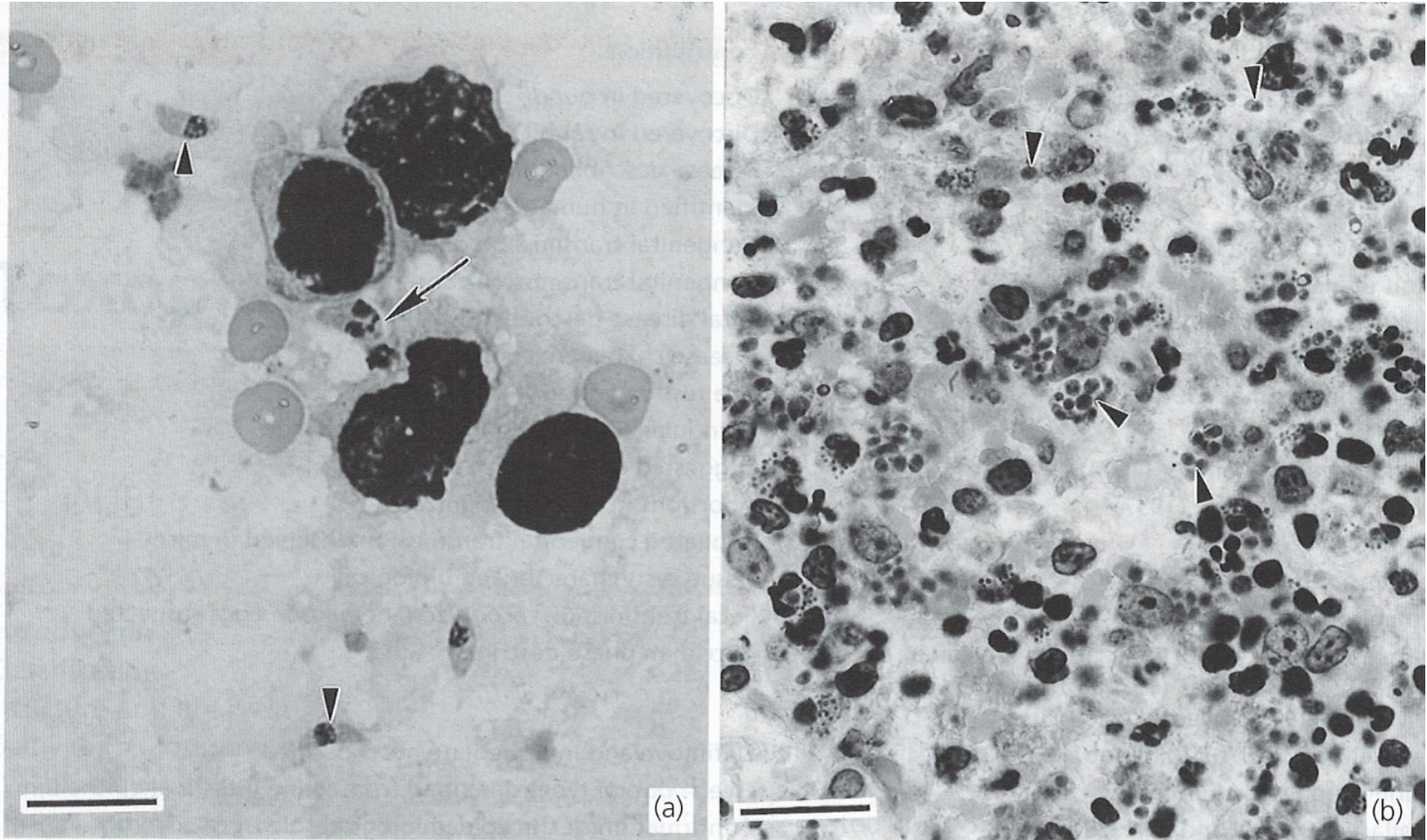


Tkáňová stádia *Toxoplasma gondii*



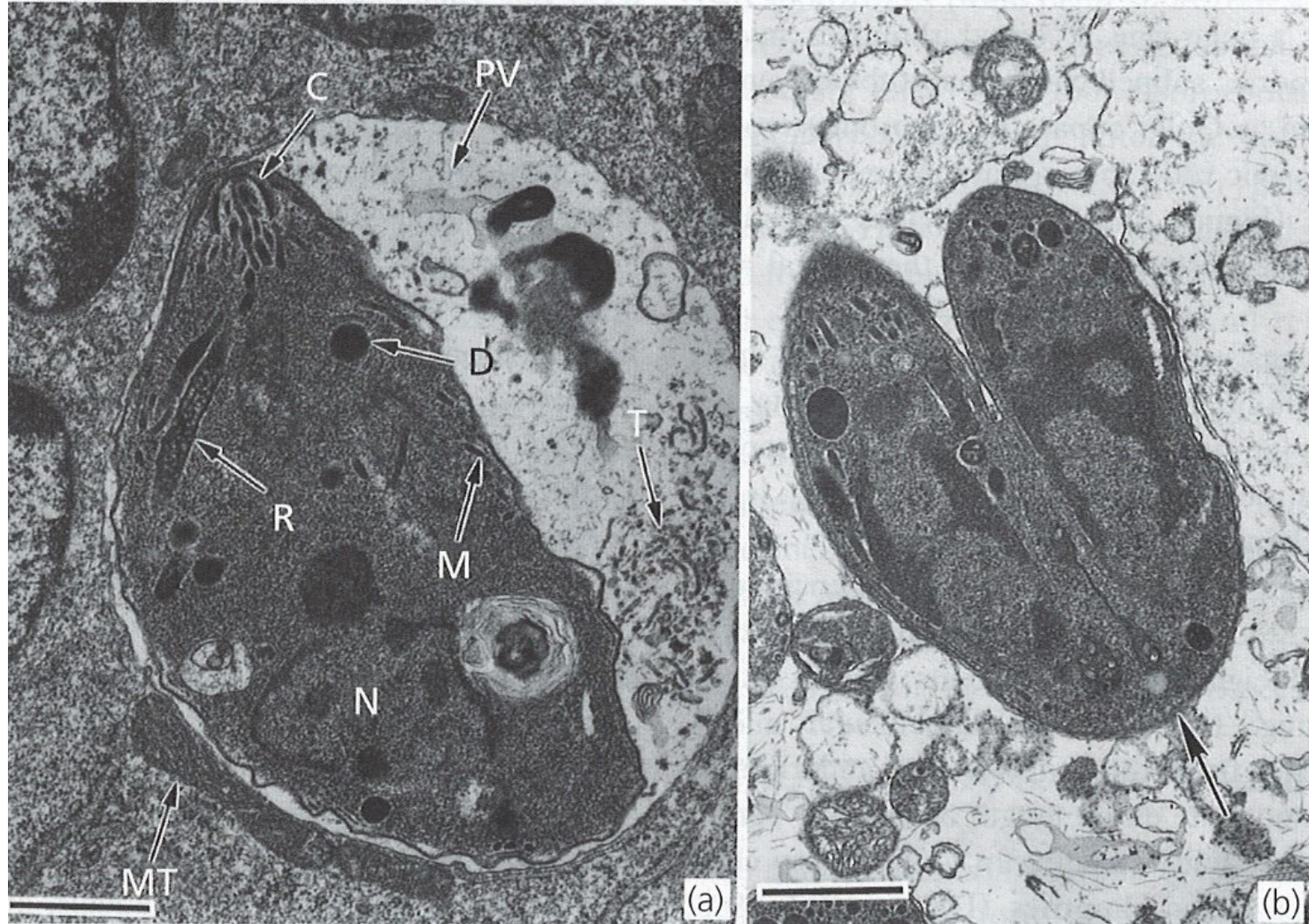
(a) Tachyzoiti v jaterných buňkách, (b) tkáňové cysty s bradyzoity v mozku, (c) converze tachyzoitů v bradyzoity

Tachyzoiti *Toxoplasma gondii*



(a) Dělicí se tachyzoiti (šipky) a (b) histologický řez mízní uzlinou s početnými oválnými tachyzoity (šipky).

Tachyzoiti *Toxoplasma gondii*



(a) Tachyzoiti v parazitoforní vakuole (PV) v cytoplasmě hostitelské buňky, C – conoid, R – roptrie, D – denzní granule, M – micronemy., N – jádro, T – tubuly, MT – mitochondrie hostitelské buňky; (b) dělící se tachyzoiti s již odděleným apikálním koncem (šipka)

Oocyst a sporocyst *Toxoplasma gondii*

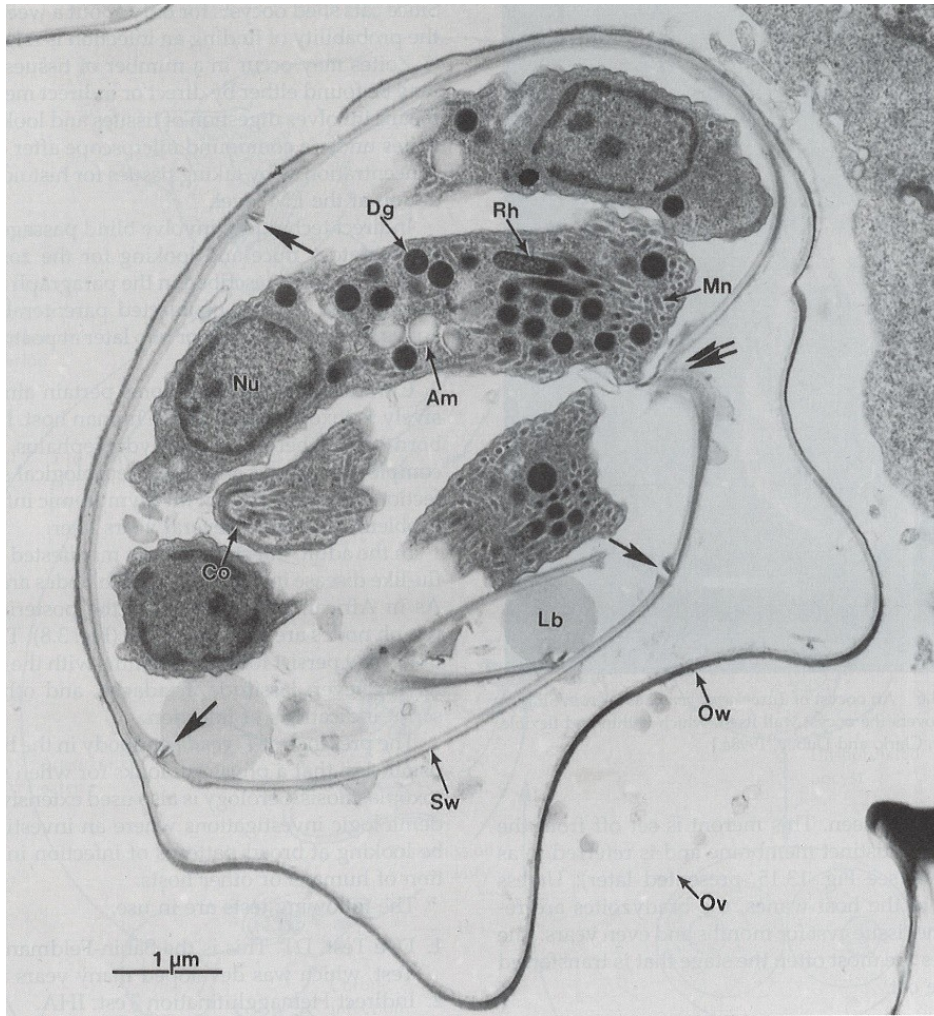

FIGURE 13.7 An oocyst of *Toxoplasma gondii* as seen in TEM. Both the oocyst wall and the sporocyst wall are three layered; joints in the plates of the sporocysts have lip-like structures that extend into the sporocyst. Abbreviations: Am, amyloid bodies; Dg, dark granule; Lb, lipid body; Mn, microneme; Sw, sporocyst wall; Ow, oocyst wall; Ov, oocyst veil; arrows, joints in the plates of the sporocyst. [From Speer, Clark, and Dubey, 1998b.]


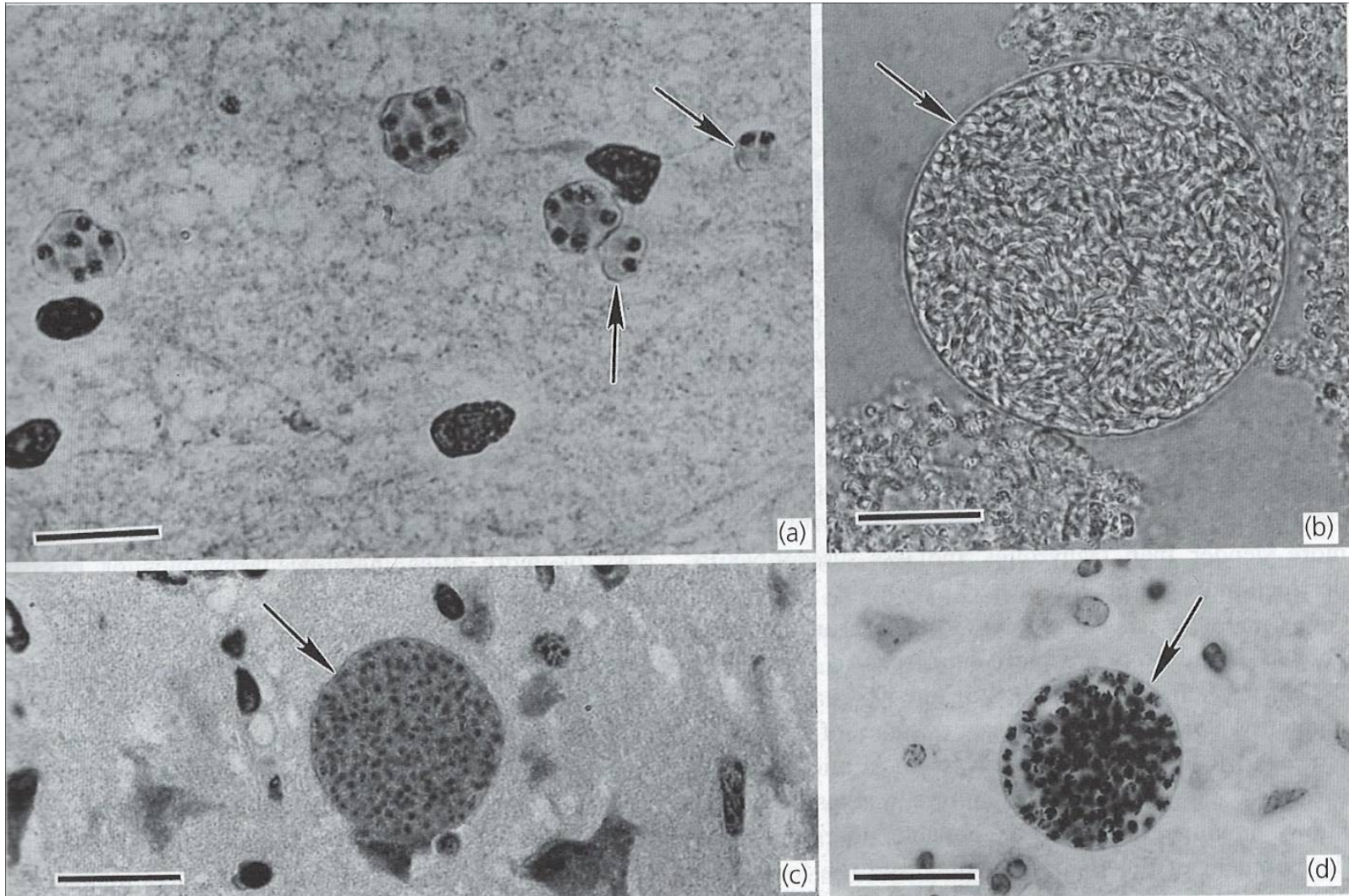


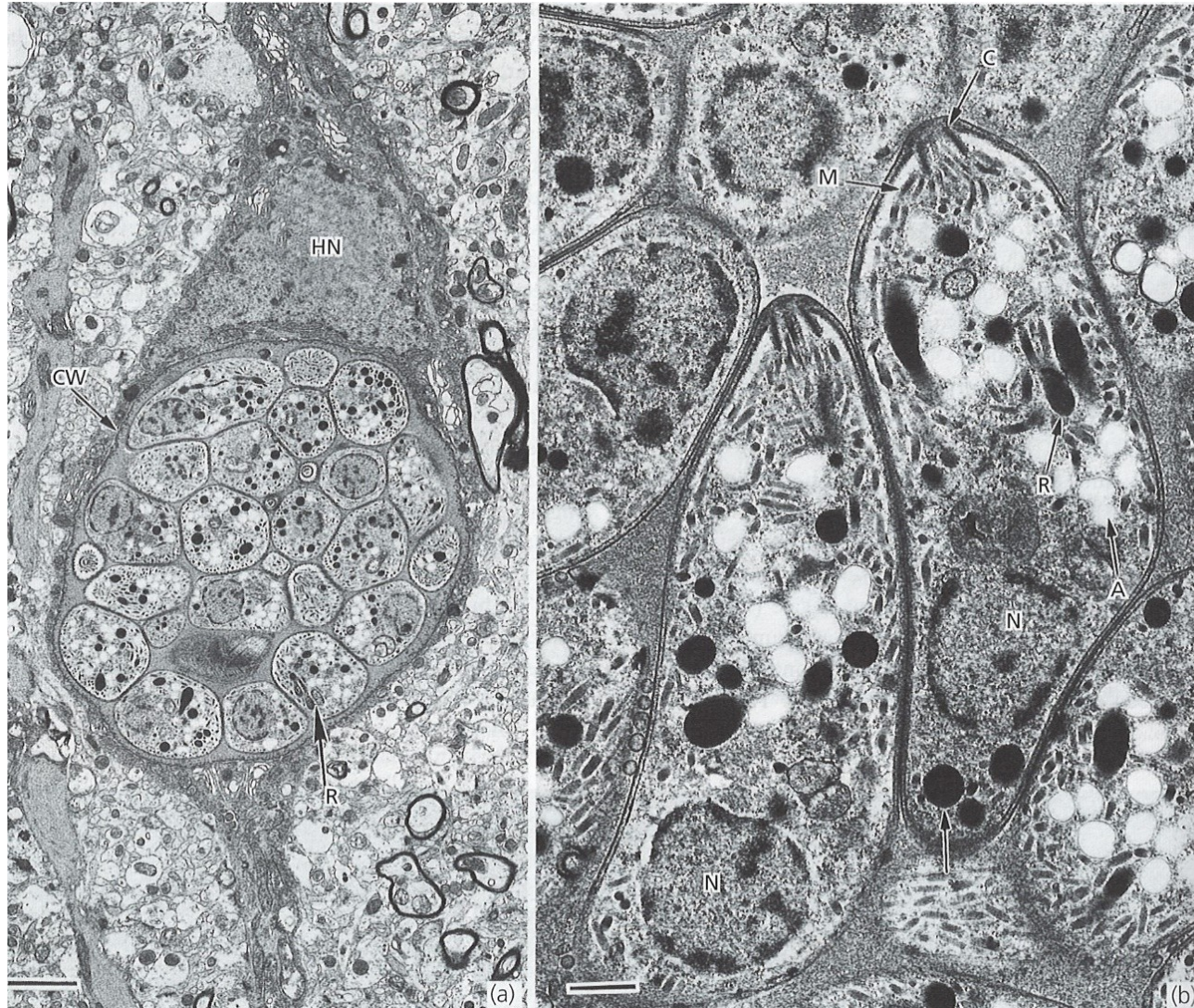
FIGURE 13.8 A sporocyst of *Toxoplasma gondii* as seen in SEM. Four plates make up the covering of the sporocyst; in this instance, excystation has just begun and the plates have curled slightly making the sutures between the plates visible. [From Speer, Clark, and Dubey, 1998b.]

Tkáňová cysta *Toxoplasma gondii* v mozku



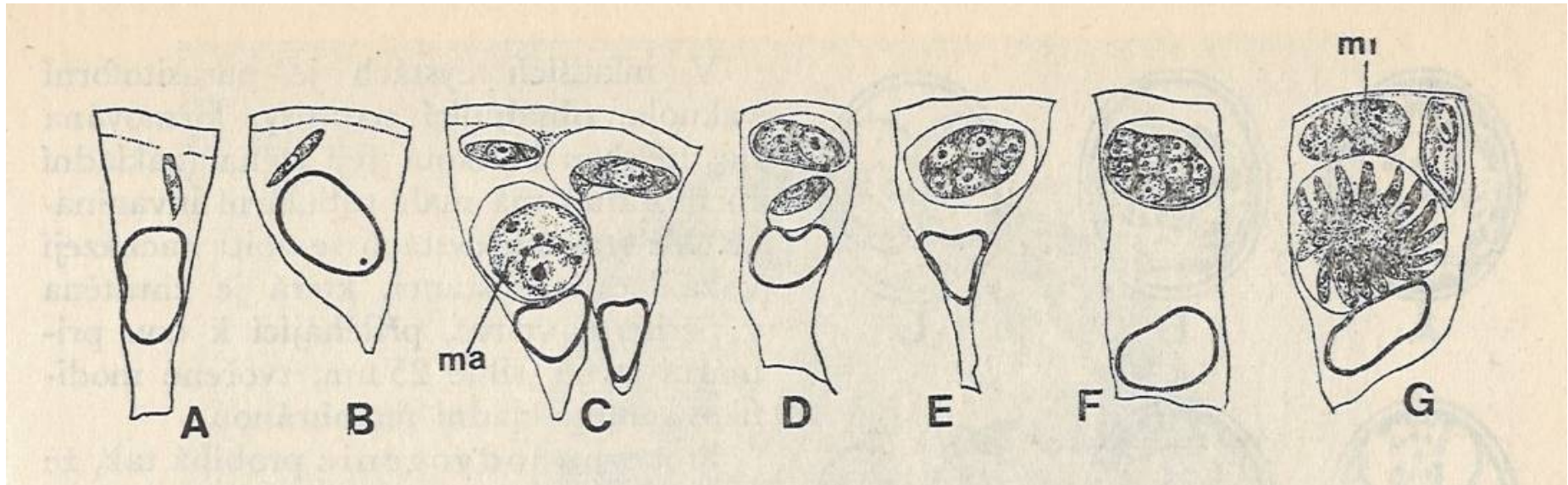
(a) Pět mladých tkáňových cyst se silnou stěnou. Dvě cysty (šipky) mají vždy po dvou bradyzoitech. (c) histologický řez, patrná jsou jádra bradyzoitů (šipky).

TEM – tkáňové cysty *T. gondii* v mozku



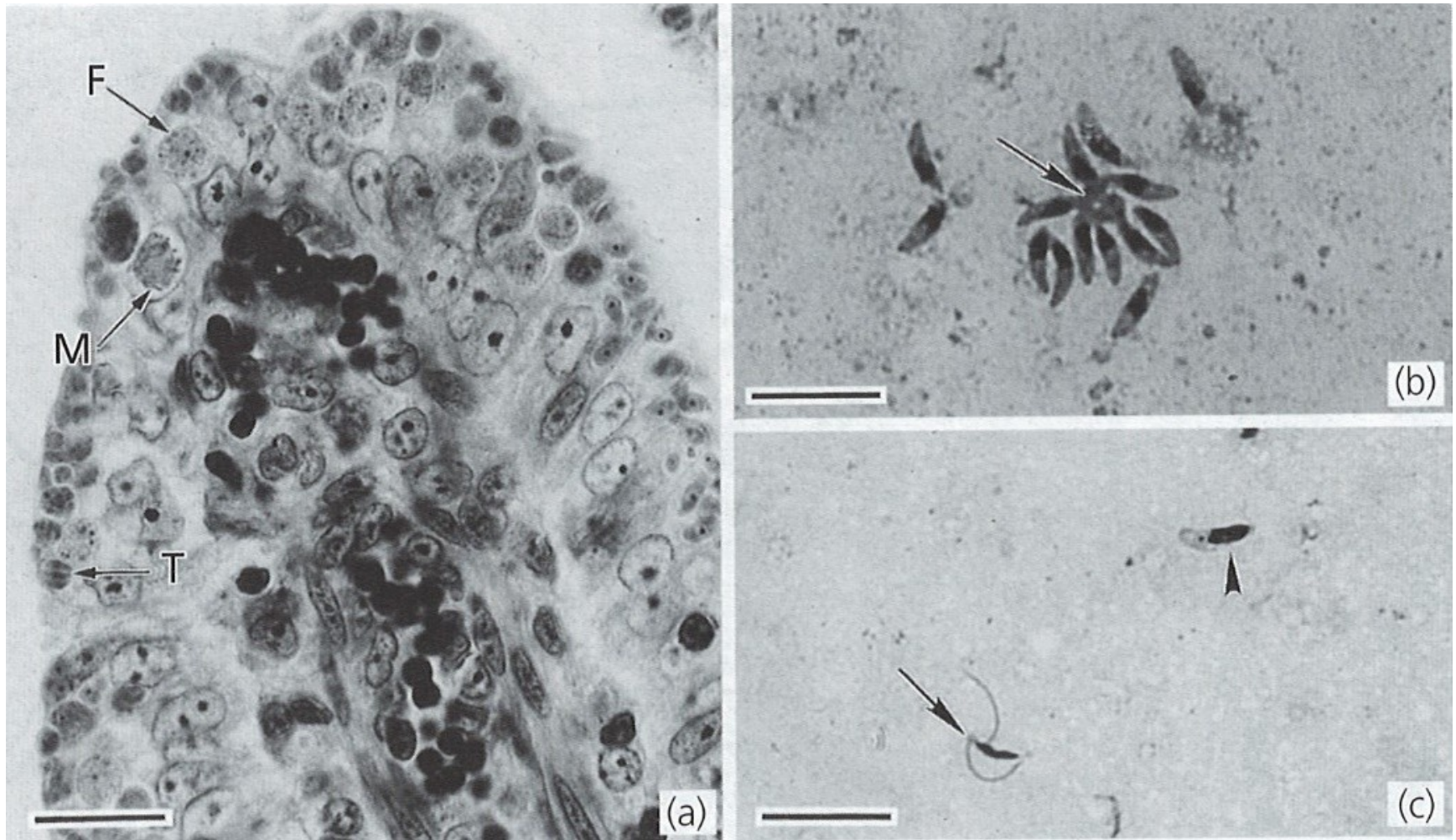
- (a) Mladé tkáňové cysty v mozku s dobře vyvinutou buněčnou stěnou (CW), bradyzoiti jsou připraveni v dělení. (b) podélný řez dvěma bradyzoity R – roptrie, N – jádro, C – conoid, M – micronemy, A - amylopektinová granula.

Toxoplasma gondii – vývojová stádia z epitelových buněk střeva kočky



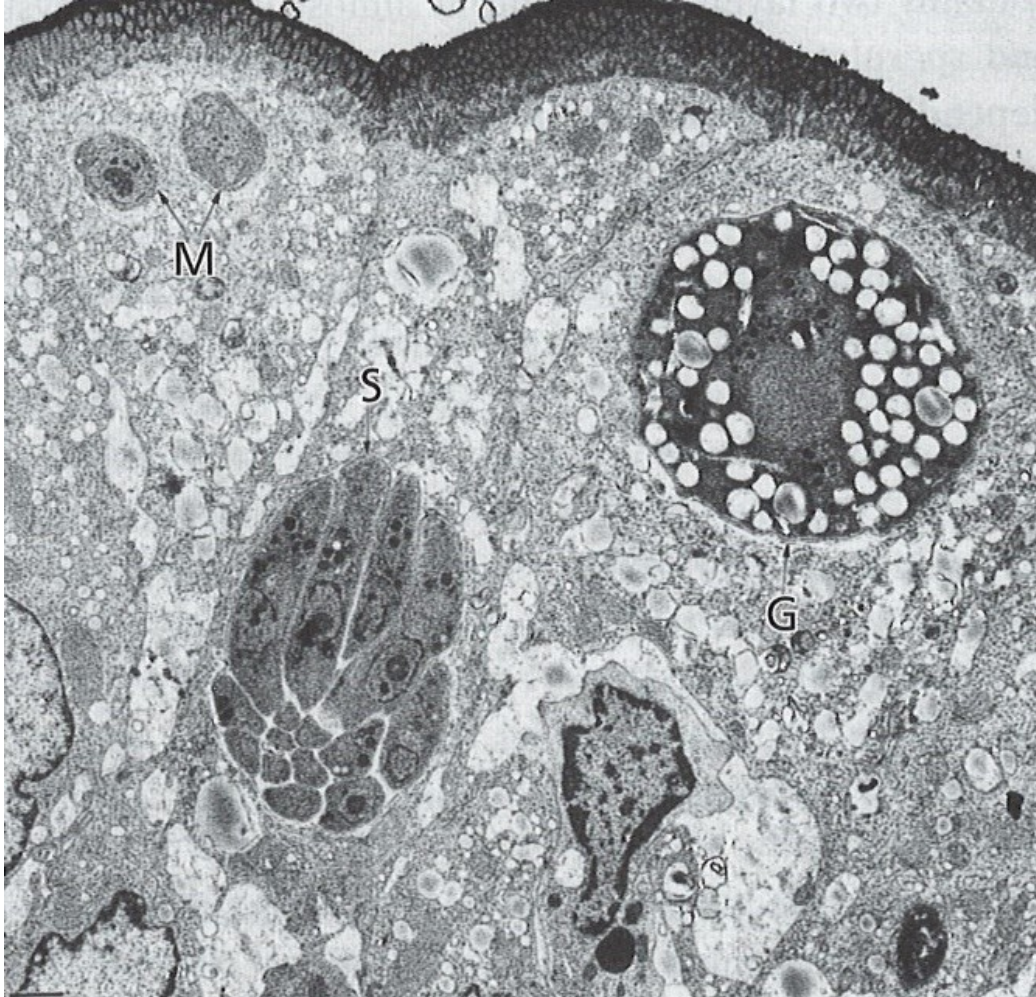
A – G: vývoj schizontů, ma – makrogametocyty, mi – mikrogametocyty, strukturální detaily jádra a cytoplasmu hostitelské buňky vypuštěny.

Enteroepiteliální stádia *Toxoplasma gondii*



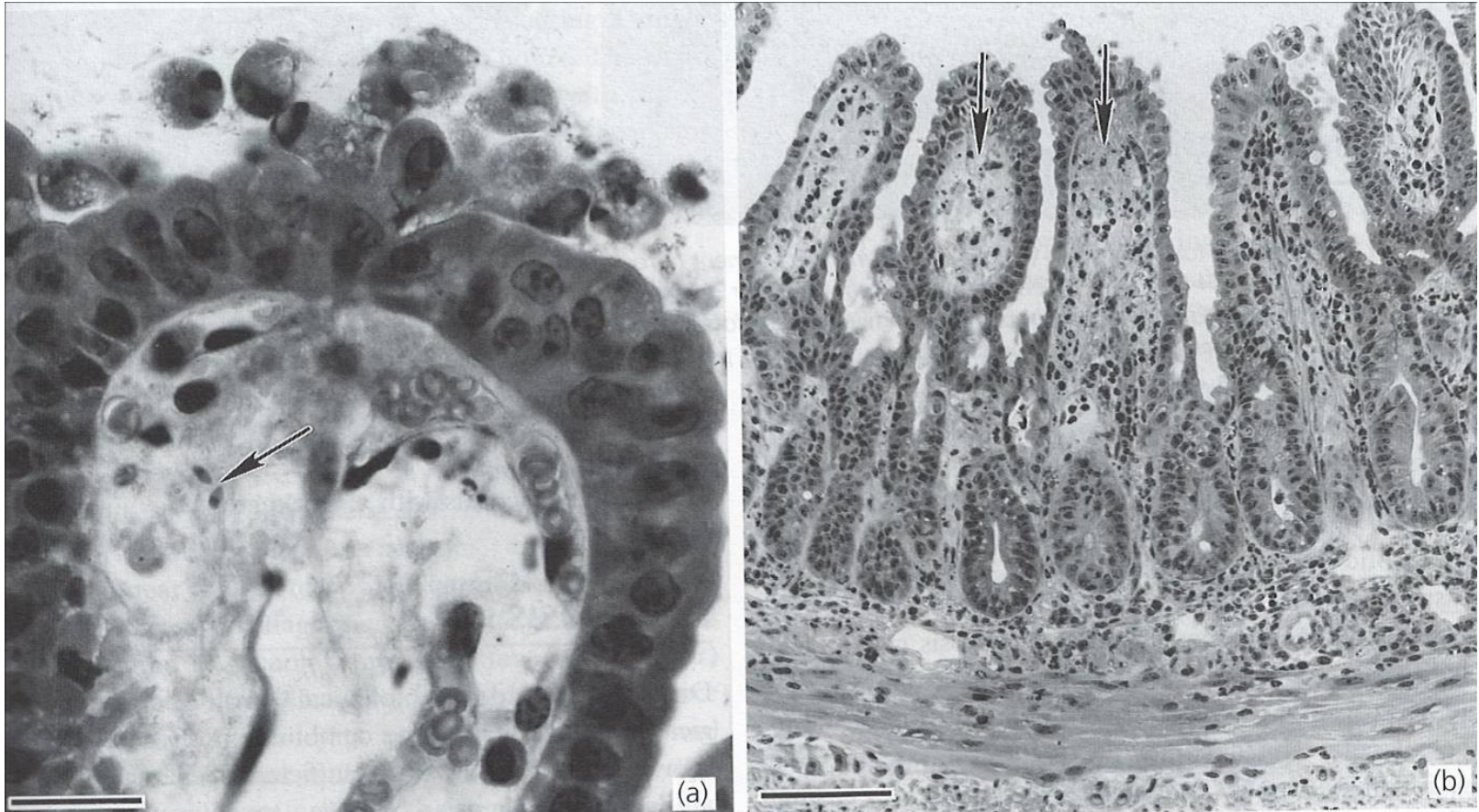
- (a) Histologický řez villem tenkého střeva kočky 6 dnů po její infekci tkáňovou cystou. Vidět je těžká infekce epiteliálních buněk (šipka). M – samčí gamonti a početní jednojaderní samičí gamonti (F). (b) prasklý E schizont s residuálními tělísky (šipka). (c) dvou bičíkatá mikrogameta (šipka) a volní merozoiti (krátká šipka).

TEM – kokcidiiové stádium *Toxoplasma gondii* v epiteliální buňce tenkého střeva kočky



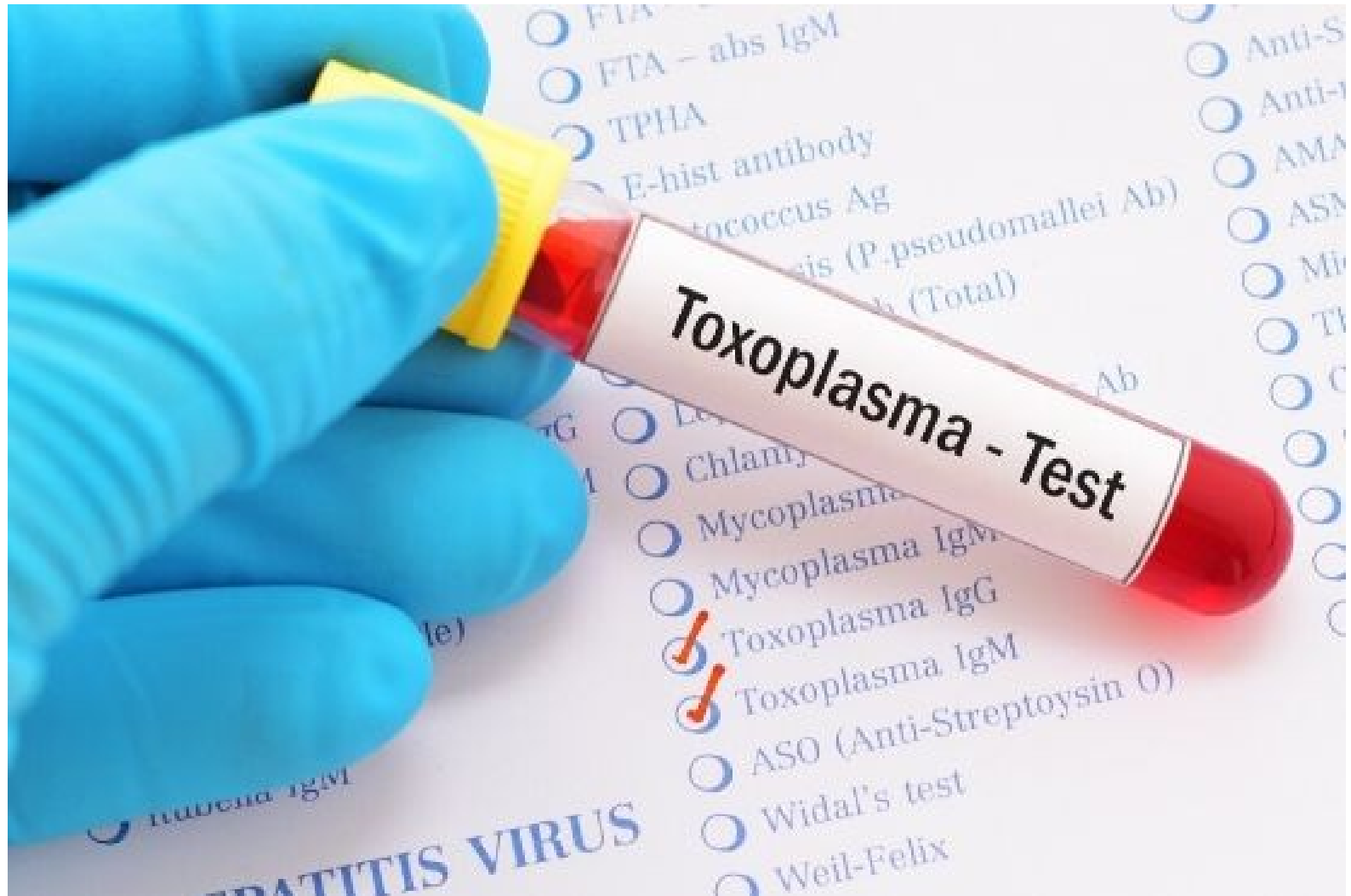Situace po 6 dnech od polknutí tkáňové cysty:
M – dva merozoiti,
G – samičí gamont těsně pod stěnou mikrovilu

Histologický řez tenkým stěvem myši



Situace po 6 dnech po pozření tkáňové cysty *T. gondii* myši. (a) řez klkem tenkého střeva ukazující otok a nekrózu tkáně (šipka) lamina propria vyvolanou tachyzoity parazita a extruze střevních buněk v lumenu. (b) Nekróza lamina propria (šipka) Povrchový epitel není parazitem zasažen.

Diagnostické metody



Diagnostika

V současnosti se doporučují tyto typy diagnostických metod:

- 1) Serodiagnostika
- 2) Molekulární diagnostika
- 3) Mikroskopické vyšetření
- 4) Inokulace do pokusného zvířete
- 5) CT SCAN

1) Serodiagnostika – založena na detekci přítomnosti protilátek IgM a IgG. Test pro detekci protilátek zahrnuje:

- Enzyme linked immunosorbent assay (ELISA)
- Nepřímá imunofluorescence (IFAT)
- Latex aglutinační test
- Sabin- Feldmanův barvicí test (Zlatý standart)

IgM se objevují poprvé 1-2 týdny po infekci a vrcholí za 8 týdnů
IgG se objevují po IgM a typicky dosahují maxima za 4 měsíce,
pak klesají na nižší hladinu během 12 – 24 měsíců.

Diagnostika

2) **Molekulární diagnostika**

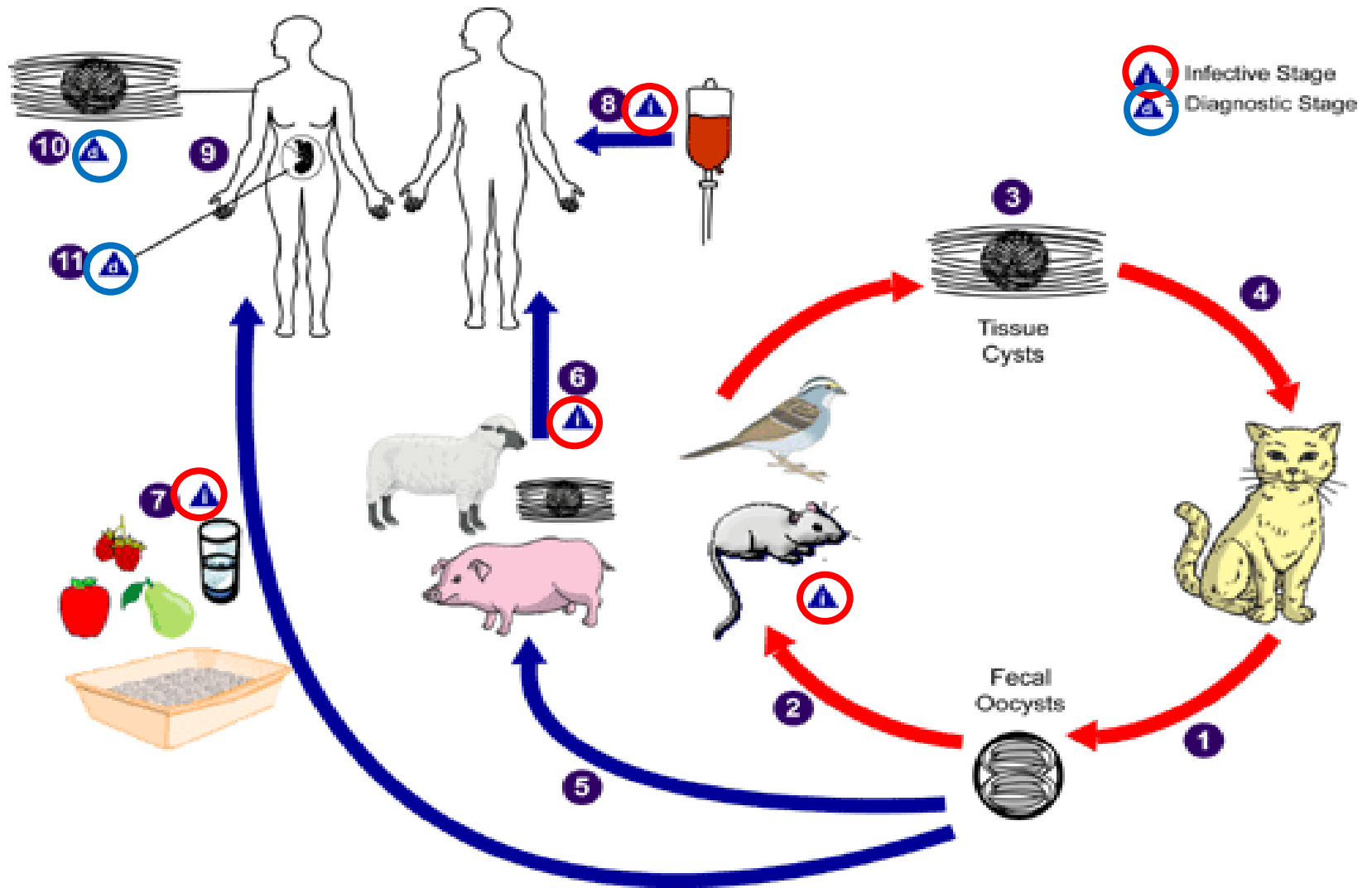
Analýza PCR vzorků krve, CSF nebo amniotické tekutiny

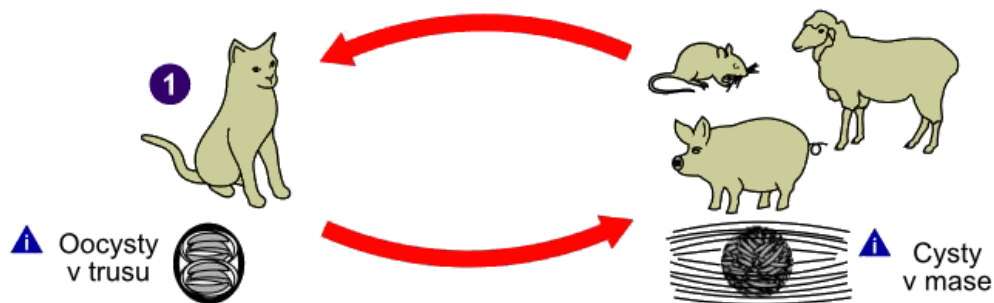
3) **Mikroskopický průkaz** – preparáty roztěry vzorků získaných z lymfatických uzlin, kostní dřeně, sleziny nebo mozku a barvené Giemsou mohou prokázat trofozoity. Histologické řezy tkání s tkáňovými cystami parazita.

4) **Inokulace do zvířete** a kultivace na tkáňové kultuře

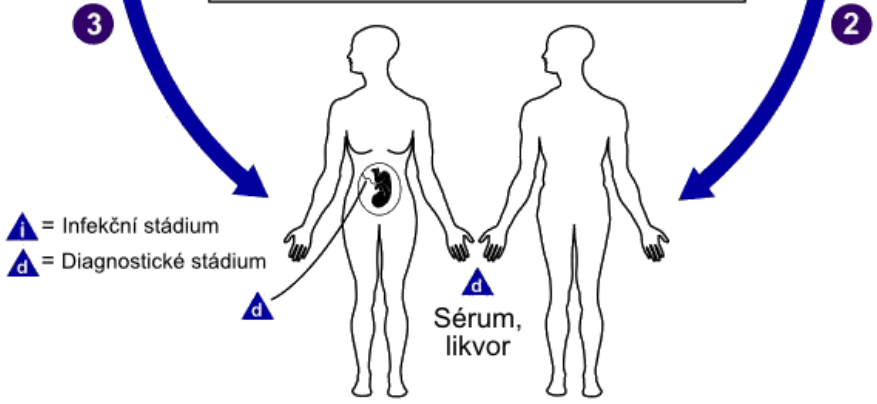
5) **CT SCAN** – průkaz a detekce mozkových lezí

Diagnostika





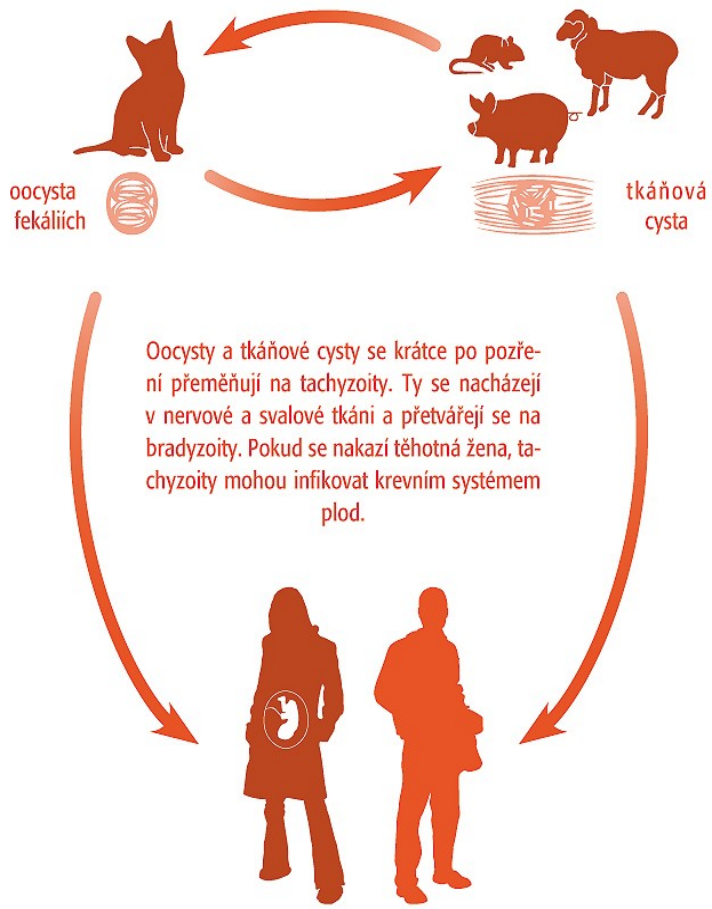
Oocysty i tkáňové cysty se diferencují v patogenní stádium **tachyzoit** krátce po pozření. Tachyzoita vnikají a rychle se množí hl. v buňkách nervových a svalových, kde se za urč. okolností transformuje do stádia **bradyzoit**, tvořícího cysty. Je-li infikována těhotná žena, tachyzoita mohou cévním řečištěm napadnout plod.



d Diagnostické stádium

- 1) Sérologická diagnóza nebo
- 2) Přímá identifikace parazita v periferní krvi, amniové tekutině či vzorcích tkání

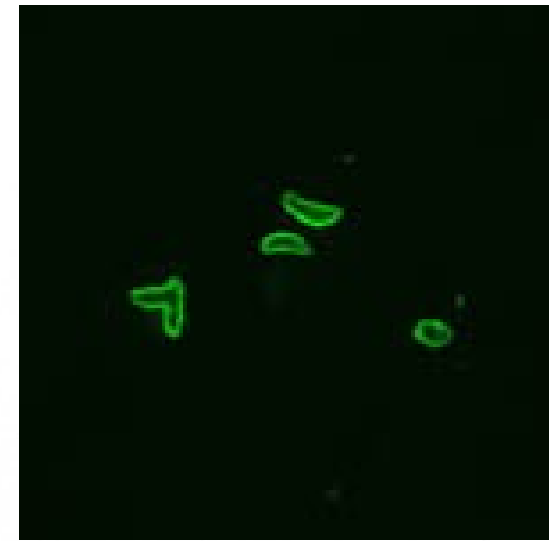
ŽIVOTNÍ CYKLUS TOXOPLASMY GONDII



Toxoplazmóza je jedním z nejčastějších lidských infekčních onemocnění.

Diagnostika

1. nález oocyst ve výkalech
2. nález zoitů ve tkáních
3. zjištění klinických příznaků onemocnění
4. průkaz protilátek v krvi



- **flotační metody** (kočka vylučuje oocysty pouze 1 týden - malá pravděpodobnost záchytu)
- **přímé metody** průkazu zoitů ve tkáních - mikroskopie, histologické metody
- **nepřímé metody** průkazu zoitů ve tkáních - nákaza laboratorních myší
- **klinika** - hydrocefalus, poškození zraku, neurologické příznaky
- **asymptotický** průběh onemocnění
- **serologické metody** - různé testy:

Sabin- Feldmanovo barvení (DT)

nepřímá hemaglutinace (IHA)

komplement fixační reakce (CF)

modifikovaná aglutinace (MAT)

latexový aglutinační test (LA)

nepřímá fluorescence (IFA)

ELISA

IgM-ISAGA - imunoglobulin M imunoabsorbčně
aglutinační test

Základní diagnostické metody

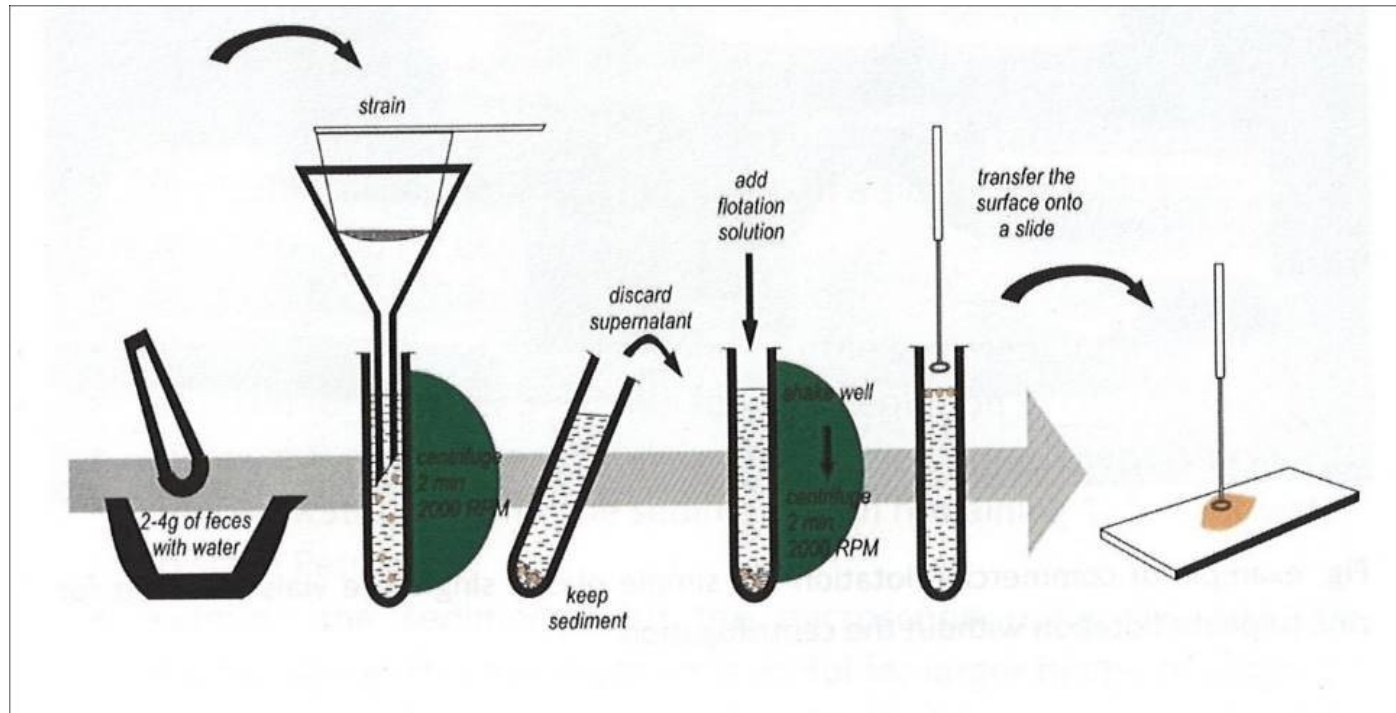
- Koprologické metody - nález stádií parazita ve výkalech:
 - Flotační koncentrační techniky
 - Sedimentační techniky
- Histologické metody - nález zoitů ve tkáních

Koprologické techniky flotační



Fig. example of commercial flotation kit; simple plastic single use vials are used for zinc sulphate flotation without the centrifugation.

Tyto techniky jsou založeny na tom, že díky speciálnímu roztoku cysty a vajíčka vyplavou k hladině, kde je možné se sbírat a zhotovit preparát pod mikroskop.

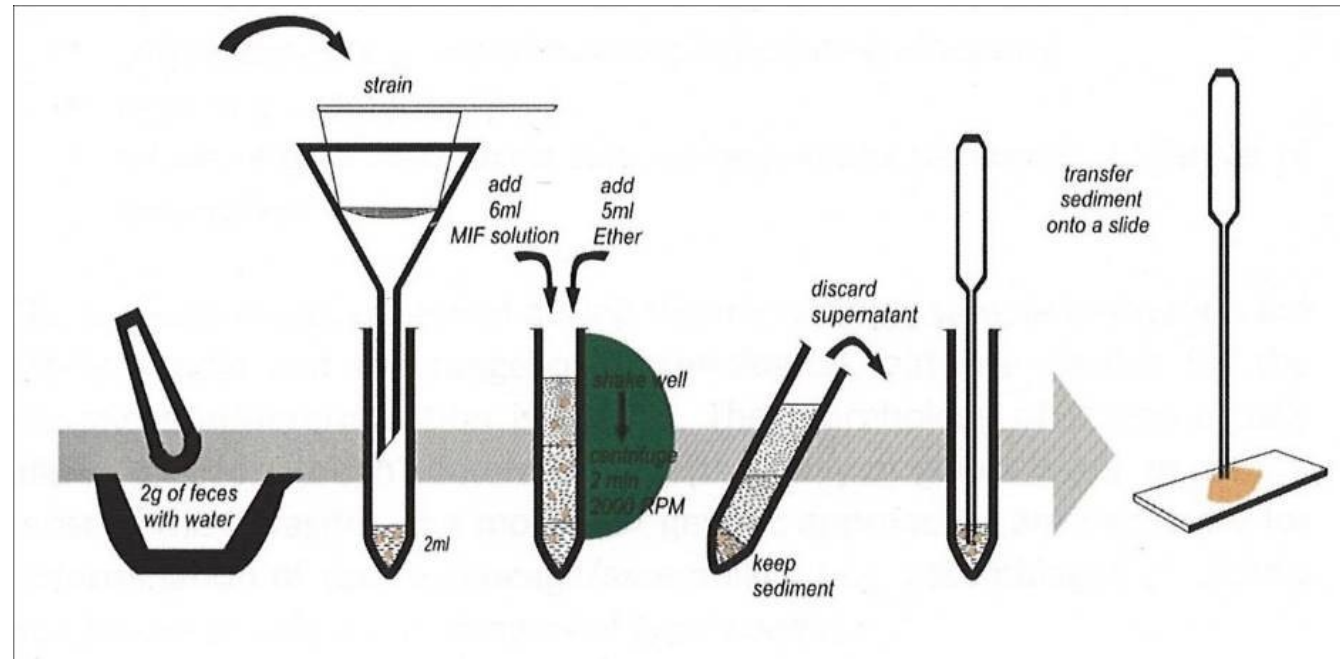


Koprologické techniky sedimentační




Fig. three stages of gravity sedimentation technique; initial stage on left, final stage with clearly separated sediment on right.


Tyto techniky jsou založeny na tom, že díky speciálnímu roztoku cysty a vajíčka klesají ke dnu, kde je možné se sbírat a zhotovit preparát pod mikroskop.



Tradiční Baermannova sestava pro analýzu vzorku stolice




Prohlídka vzorků pod mikroskopem

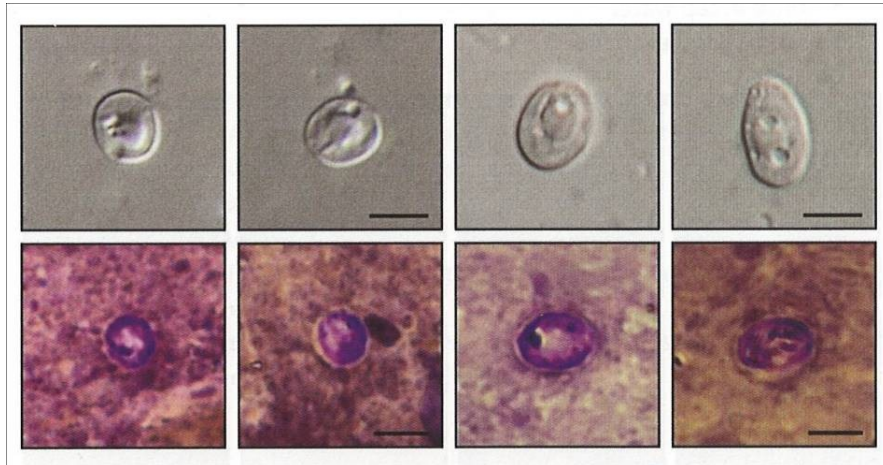


Prohlížení pod mikroskopem pomocí různých typů MacMasterových komůrek.

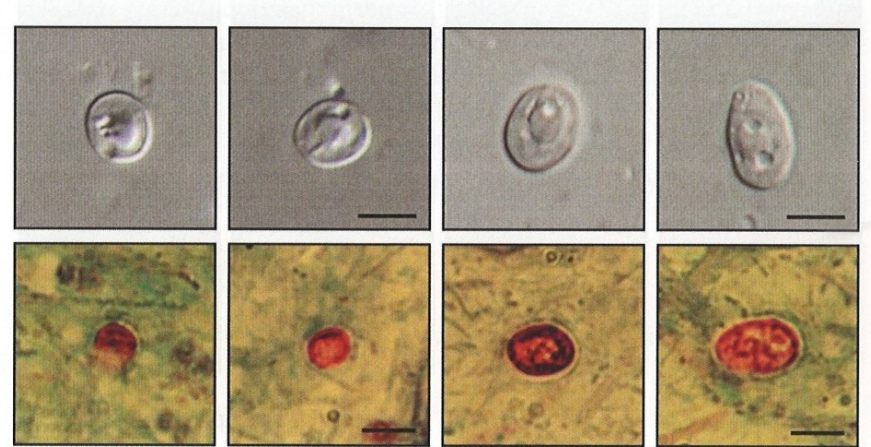
Prohlídka mikroskopických preparátů pod mikroskopem



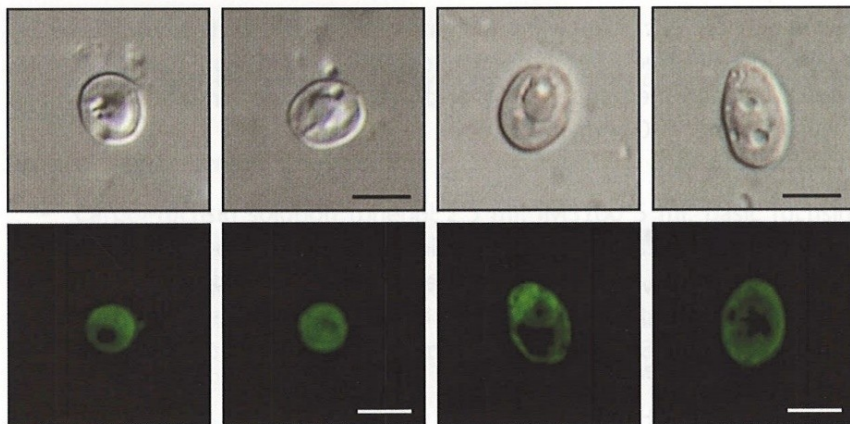
Techniky barvení mikroskopických preparátů



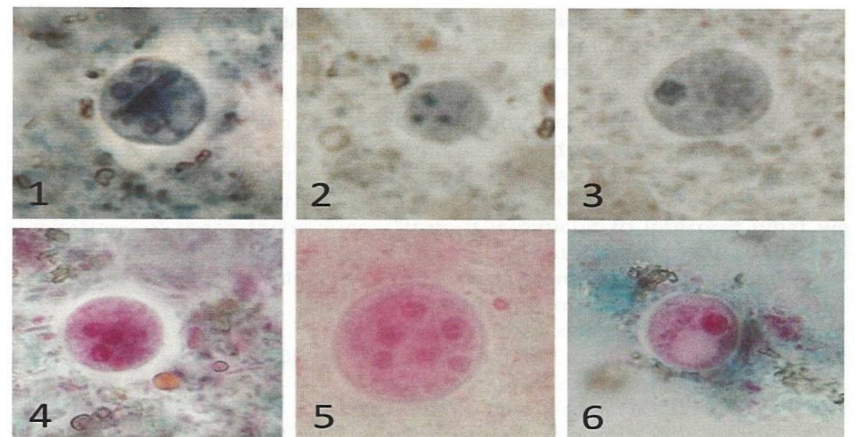
Anilín-carbol-metyl-violet barvení



Ziehl-Neelsen barvení



Auramin- fenol barvení



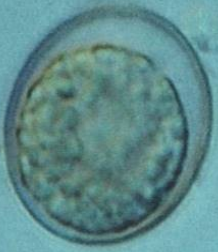Barvení trichromem

Mikroskopické metody

- Nález zoitů ve tkáních – histologické metody
 - *Toxoplasmosu* lze nálezt především **ve vnitřních orgánech** (mozek, mícha, játra, slezina, mízní uzliny, kosterní svalstvo, myokard, střevní stěna) a jen u akutního smrtelného průběhu onemocnění lze mít tyto orgány k dispozici.
 - Pro **bioptické vyšetření** jsou tedy k dispozici jen chirurgicky odstraněné **fragmenty tkáně** (podkožní mízní uzliny, tonsily, kosterní svalstvo, eneukleované oční koule, potracené plody, placenta, děložní obsah po kyretáži) **punktáty** kostní dřeně, a mízních uzlin a tělové tekutiny (likvor, komorová voda, sebretnální tekutina, menstruační krev, plodová voda)
 - V periferní krvi je *Toxoplasma* vzácným nálezem. Sputum, moč, stolice a různé sekrety nemají pro vyšetření význam.
 - Ze vzorků se zhotovují především **roztěrové preparáty**, které se barví podle Giemsy. Z orgánů se zhotovují **histologické řezy**, které se barví (např. hematoxylin-eosin, Giemsa za vlhka, trichromem podle Massona aj.)

Mikroskopické metody – cystická stádia

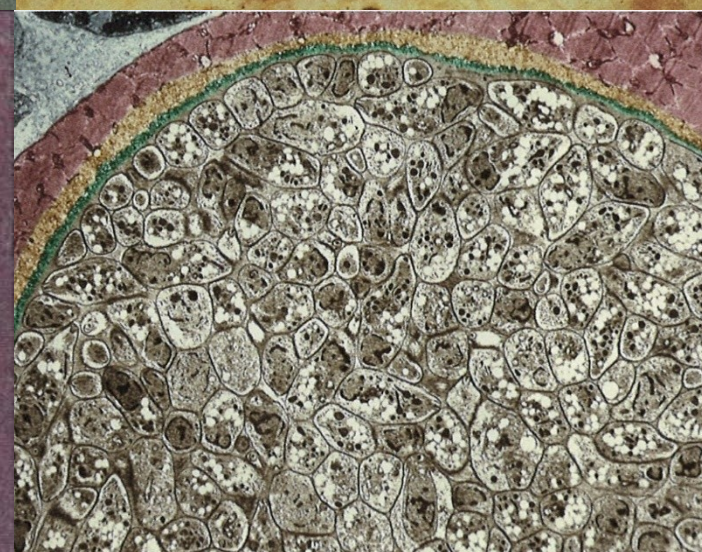
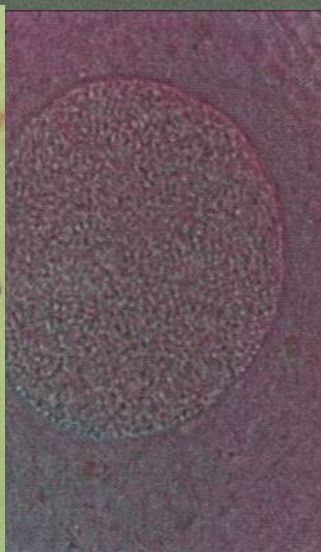
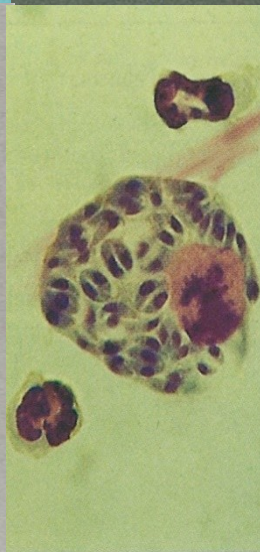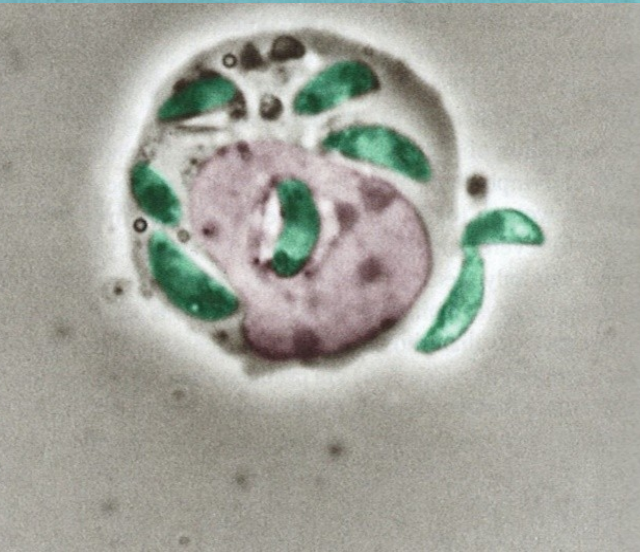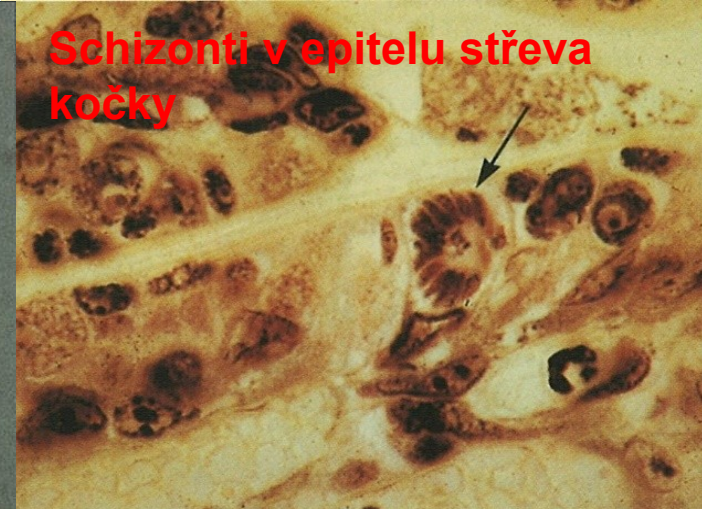Nevysporulovaná oocysta



Vysporulovaná oocysta



Schizonti v epitelu střeva kočky



Tachyzoiti infikující makrofága a leucocyt

Tkáňová cysta v mozku - bradyzoiti

Mikroskopická diagnostika *Toxoplasma gondii*

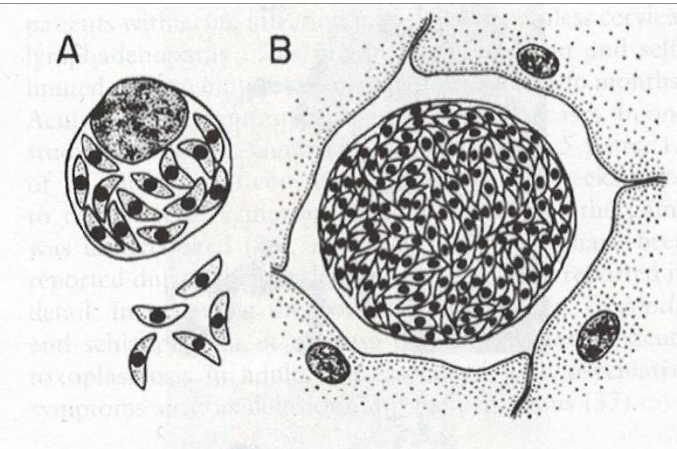
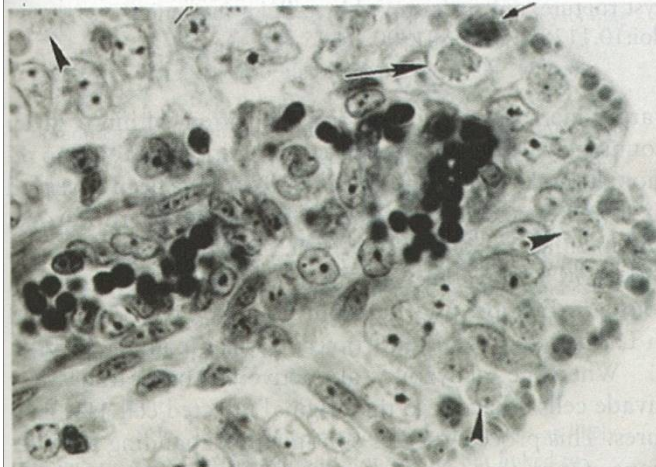
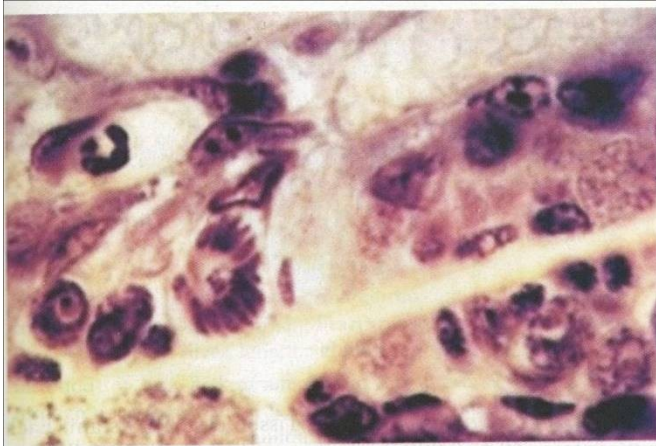
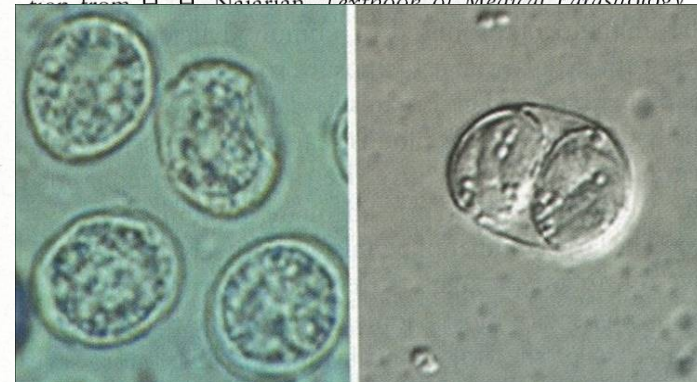

Figure 25.12 Forms of *Toxoplasma gondii* found in humans. (A) Trophozoites (tachyzoites) seen within a cell; (B) cyst containing the bradyzoites (illustration by Sharon Belkin; based on illustration from H. H. Neizerian, *Textbook of Medical Parasitology*)



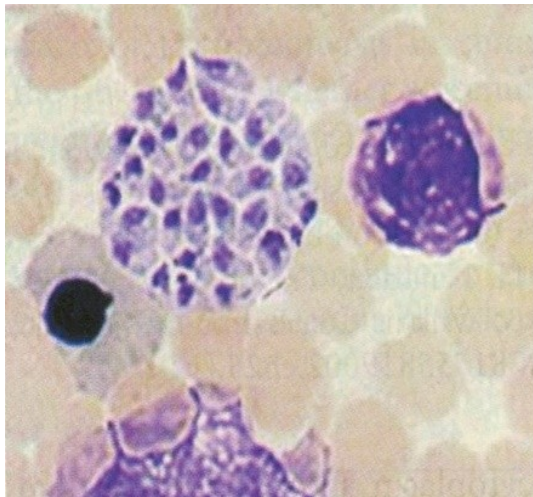
Vývojová enteroepiteliální stádia parazita ve střevě kočky, nevysporulovaná a vysporulovaná oocysta, (nahore vpravo) A -trofozoiti (tachyzoiti) v buňce, B – cysta obsahující bradyzoity.

Mikroskopická diagnostika *Toxoplasma gondii*

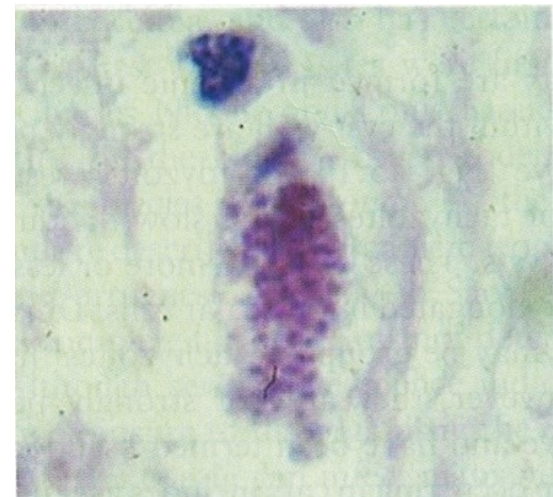

Tachyzoiti z peritoneální tekutiny myši

Tkáňová cysta obsahující bradyzoity



Tachyzoiti z lidské kostní dřeně

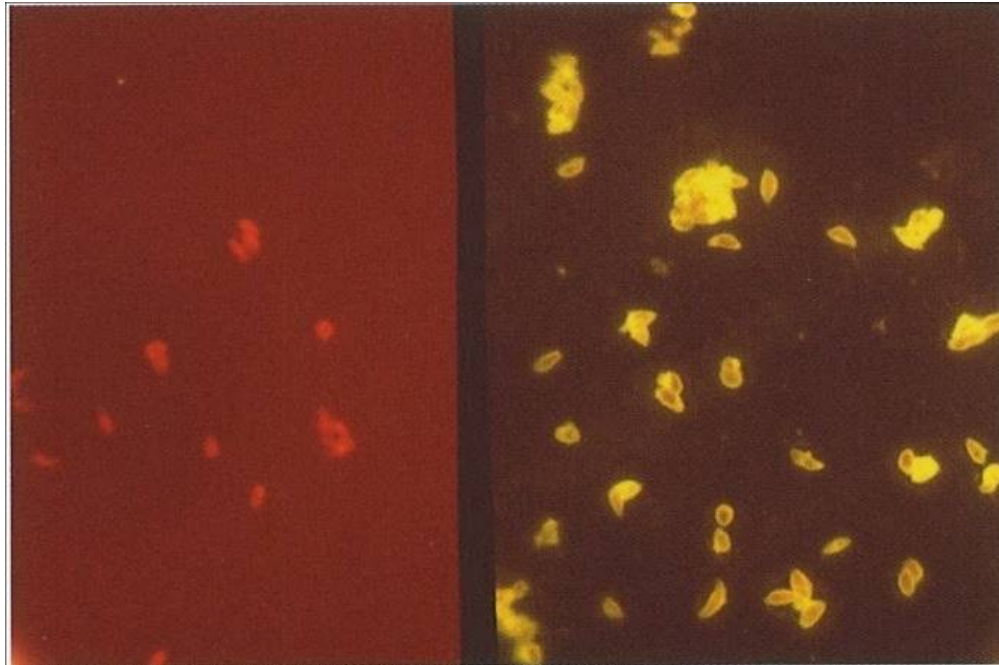


Bradyzoiti z lidské tkáně

Diagnostika

- **Diagnostika toxoplasmózy je v současné době prováděna sérologickými testy. Je-li cílem průkaz toxoplasmózy, používá se stanovení imunoglobulinu G (IgG). Je-li potřeba určit alespoň dobu/čas infekce (velmi důležité u těhotných žen) je využíváno stanovení imunoglobulinu M (IgM), případně některých dalších metod.**
- **Diagnostika rovněž využívá metod přímého stanovení pomocí histologických řezů a barvených preparátů tkání, cerebrospinálního moku (CSL) nebo dalšího materiálu pocházejícího z biopsie. Tyto techniky nejsou ale dnes používány často, neboť jsou obtížné a časově náročné.**

Serologický test



Serologický Sabin-Feldmanův test:

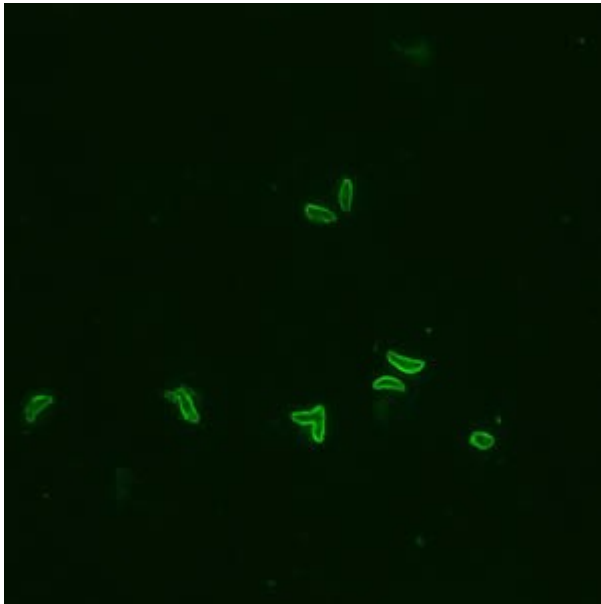
- negativní kontrola (vlevo)
- pozitivní – (vpravo)

Diagnostika

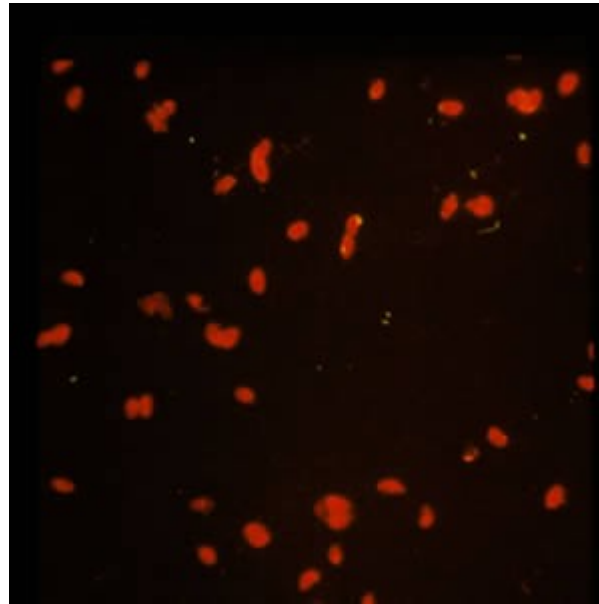
- **Paraziti mohou být rovněž izolováni z krve nebo dalších tělních tekutin (např. CSF), tyto techniky jsou ale velmi pracné a časově náročné.**
- **Molekulární techniky založené na detekci DNA cizopasníka se využívají mimo jiné ke stanovení kongenitální toxoplasmózy (odběr je prováděn punkcí z amniotické tekutiny).**
- **Oční formy onemocnění jsou diagnostikovány na základě zjišťování přítomnosti lézí na oku, na základě průběhu nemoci a často také serologickými testy.**

Diagnostika

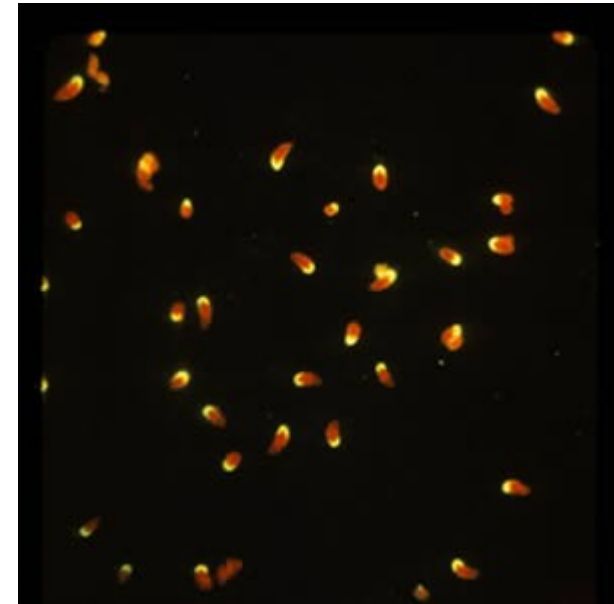
- **A:** Formalin-fixed *Toxoplasma gondii* tachyzoites, stained by immunofluorescence (IFA). This is a positive reaction (tachyzoites + human antibodies to *Toxoplasma* + FITC-labelled antihuman IgG = fluorescence.)
- **B:** Negative IFA for antibodies to *T. gondii*.
- **C:** Negative IFA for antibodies to *T. gondii*, polar stain reaction



A

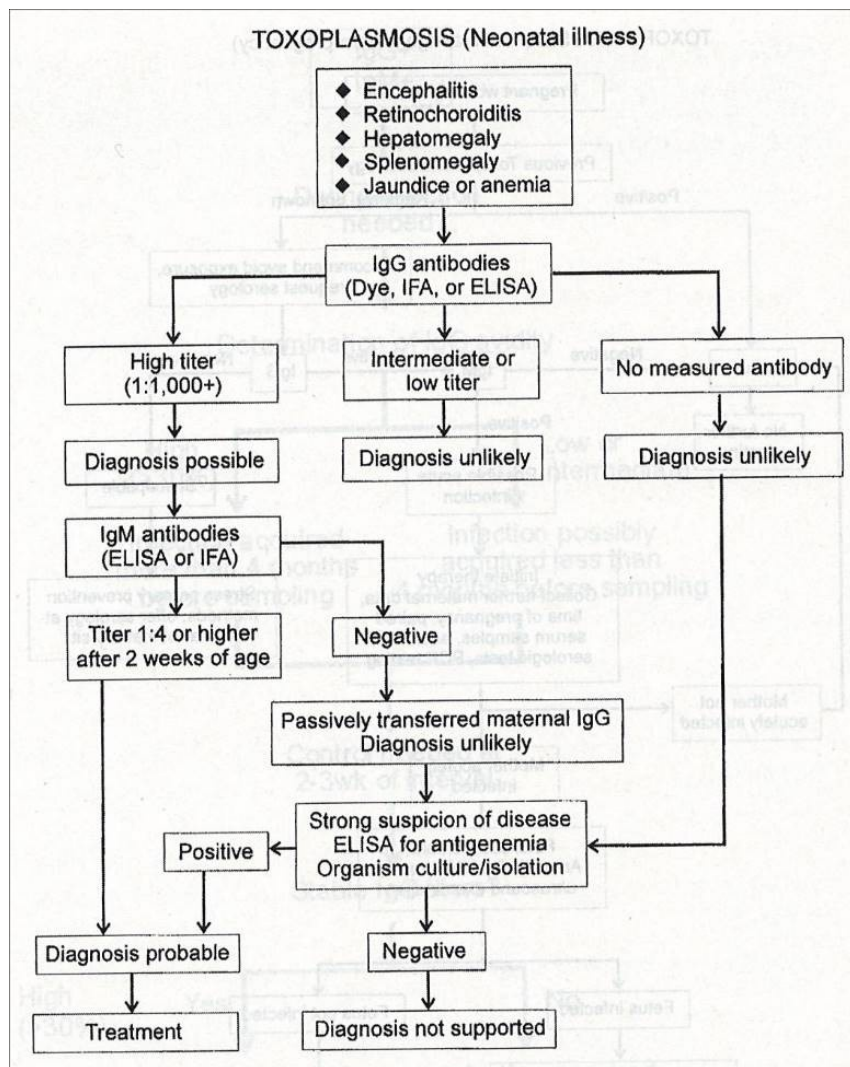


B

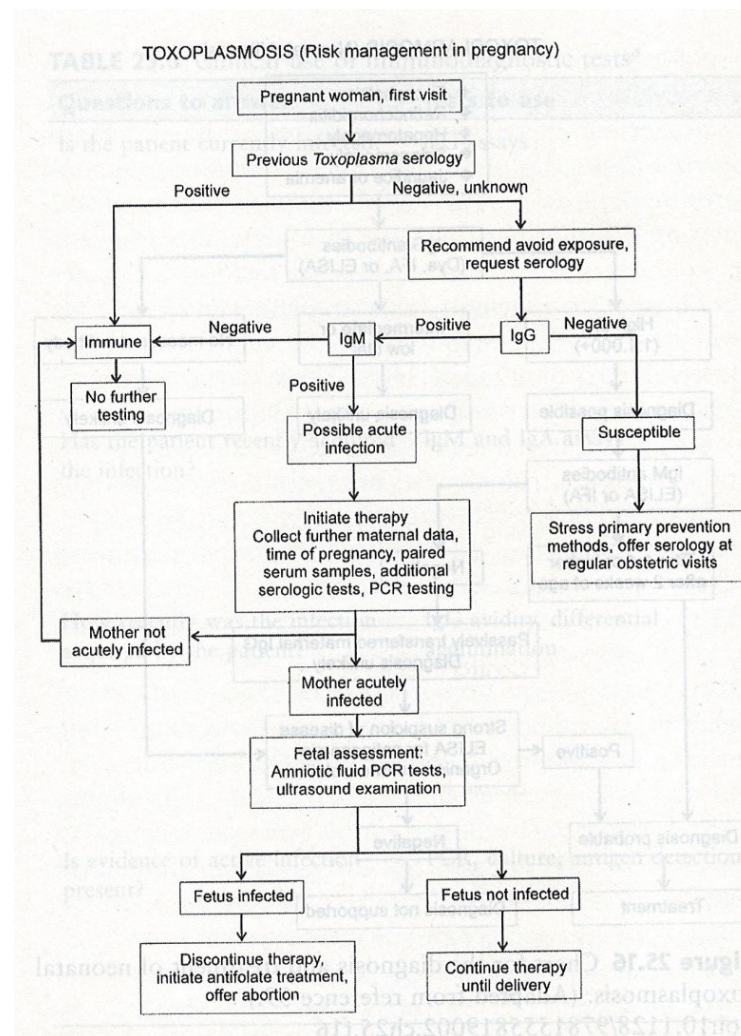


C

Různé postupy při diagnostice toxoplasmosy

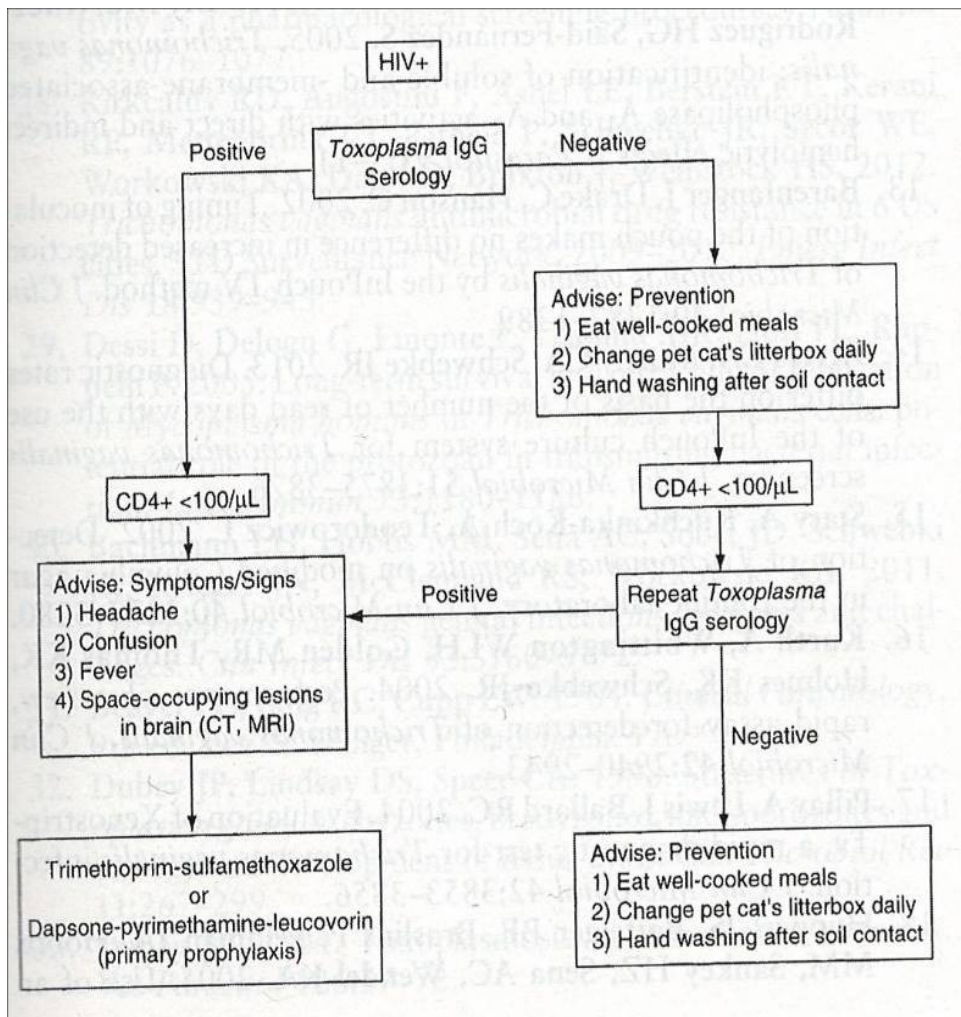


Neonatální (kongenitální) toxoplasmosa

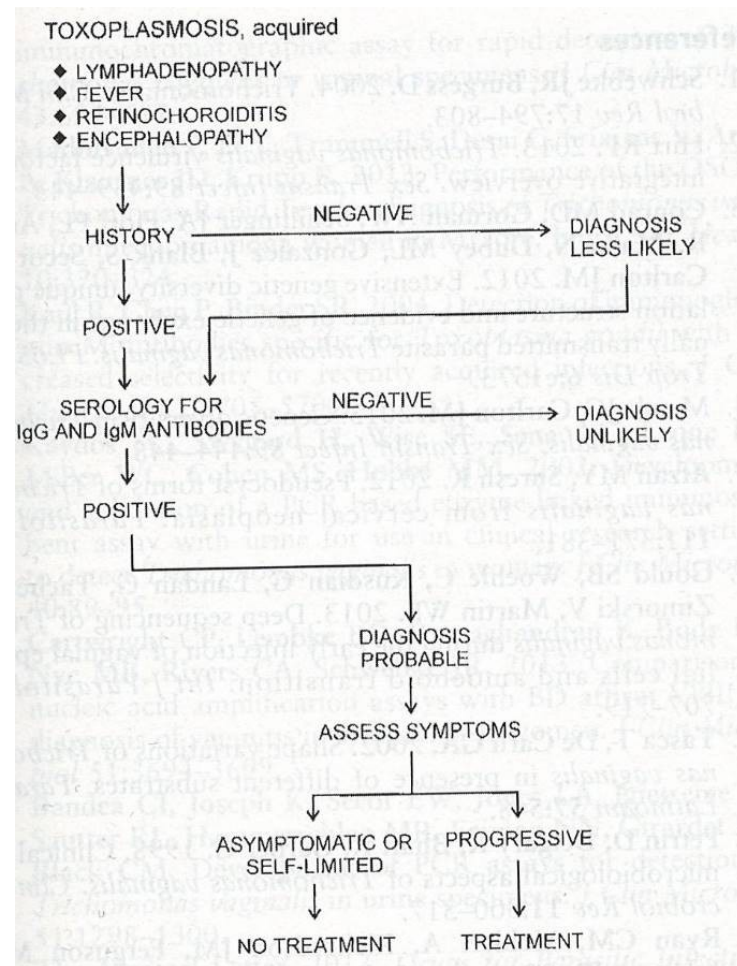


První vyšetření těhotné ženy

Různé postupy při diagnostice toxoplasmózy



HIV pozitivní pacient



Získaná toxoplasmóza

Toxoplasmosa jako onemocnění

Parazito-hostitelské interakce

Průběhové formy toxoplasmózy: **akutní *versus* chronická**

Pouze 1% napadených lidí má příznaky onemocnění !

Poškození buněk hostitele růstem merontů a hypersensitivity

- Nekrotizace napadených tkání
- Poškození vyvíjecího se plodu v matce

Dvě formy onemocnění:

- 1. prenatální toxoplasmosa**
- 2. postnatální toxoplasmosa**

Toxoplasmosa - typy onemocnění

- **Klinické aspekty vrozené kongenitální toxoplasmosy**
 - Viscerální forma – poměrně vzácná
 - Cerebrální forma – paraziti v mozku a v oku
 - Forma vrozených poruch – poruchy duševního vývoje
 - Vrozená oční toxoplasmosa – chorioretinitida v 1 až 2 roce života dítěte
- **Klinické aspekty získané toxoplasmosy**
 - Generalizovaná exantematická toxoplasmosa – u dospělých
 - Lymfoglandulární toxoplasmosa – zduření uzlin na krku a na šiji

Lymfoglandulární forma toxoplasmosy

Lymfoglanduární forma toxoplasmosy má čtyři typy:

- 1) Onemocnění začíná vysokou teplotou se zvětšením mízních uzlin
- 2) Onemocnění začíná plíživě necharakteristickými příznaky a nevysokými teplotami
- 3) Onemocnění se omezuje na krátkodobé zvětšení uzlin – lidé ani nechodí k lékaři
- 4) Onemocnění je kombinováno s jinou chorobou – příznaky se překrývají

Kombinace toxoplasmosy s jinou chorobou

- 1) **Infekční mononukleóza** – má s uzlinovou toxo některé společné příznaky
- 2) Záměna toxoplasmosy s počínající **Hodgkinovou chorobou**
- 3) Plicní toxoplasmosa – **pneumonie**
- 4) Postižení oběhového systému – **myokarditis**
- 5) Abdominální toxoplasmosa – **enterokolitis**, postižení jater – primární hepatitida
- 6) Postižení pohybového ustrojí – **revmatické bolesti**
- 7) Postižení nervového systému – postižení CNS - **encefalitické změny**

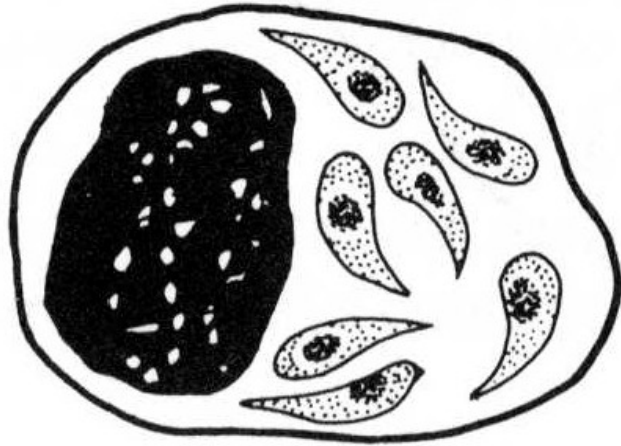
Toxoplasmosa a imunita

Toxoplasmosa je kontrolována imunitním systémem hostitele.

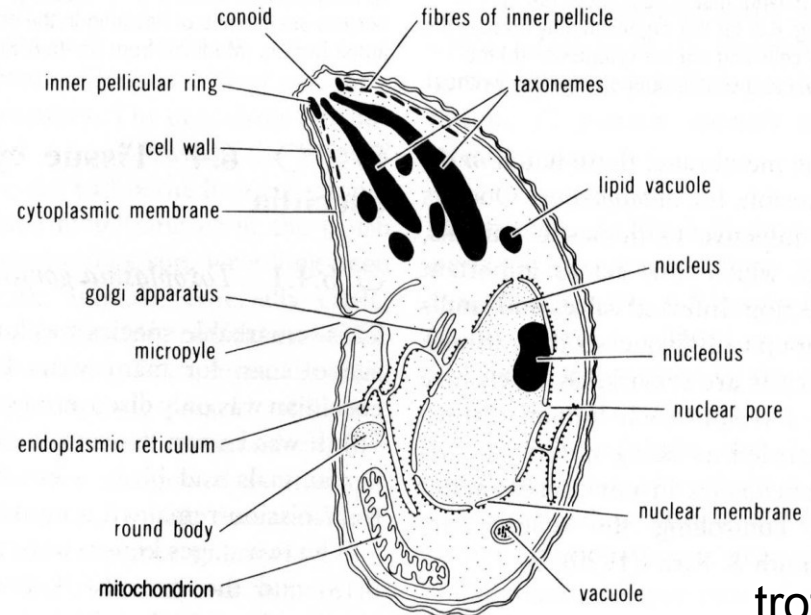
Manipulace s imunitním systémem mají vliv na propuknutí toxoplasmosy:

- AIDS
- Chemoterapie rakoviny
- Aplikace kortikosteroidů

U 30% pacientů HIV pozitivních se vyvíjí toxoplasmová encefalitida se špatnou prognózou



trofozoit v makrofágu



trofozoit

„Zdraví lidé“ (nonpregnant)

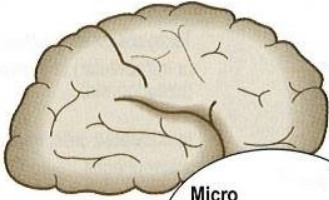
- U tzv. „zdravých lidí“ infikovaných toxoplasmou nejsou často žádné symptomy onemocnění, protože jejich imunitní systém stačí udržet cizopasníka v úrovni, kdy nejsou žádné známky onemocnění patrné.
- U lidí, kteří mají příznaky onemocnění jsou tyto často zaměňovány za tzv. chřipkové příznaky – např. zduření mízních uzlin, bolesti ve svalech, které přetrvávají až několik týdnů a pak odezní.
- Cizopasníci však zůstávají v těle v inaktivovaném stavu a reaktivují se v případě, kdy je člověk vystaven např. imunosupresivní terapii.

Patogenita a klinické příznaky

- Kongenitální infekce
 - Hydrocefalus
 - Kalcifikace mozku
 - Mikroftalmus
 - Malé nekrotické oblasti
 - Malé granulomy
 - Paraziti v buňkách
 - Kalcifikace
 - Myokarditida
 - Chorioretinitida
- Jiné formy infekce
 - Akutní encefalitida
 - Cerebrální abscesy (často u pacientů s HIV)
 - Chorioretinitida
 - Lymfadenopatie
 - Reaktivní hyperplasie
 - Histiocyty

Congenital infection

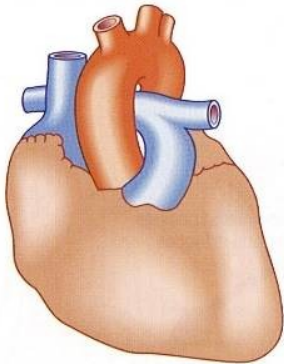
Marked calcification Hydrocephalus or microcephaly



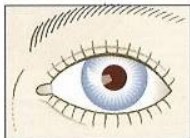
Micro

- Minute necrotic areas
- Minute granulomata
- Parasites in cells
- Calcification

Myocarditis



Chorioretinitis



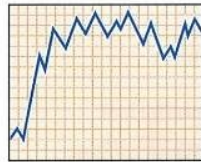
Other routes of infection

Inapparent effect

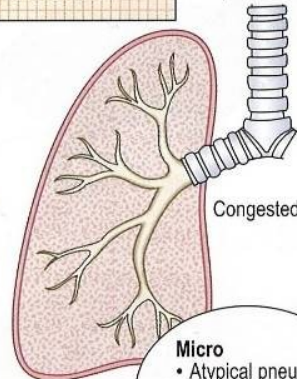
Woman may have affected child though herself shows no signs of disease

'Glandular-fever-like' syndrome

Acute fever



Atypical pneumonia

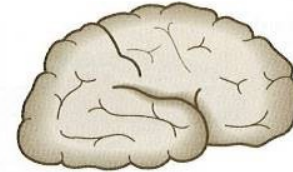


Micro

- Atypical pneumonia
- Parasitized mononuclears in bronchi

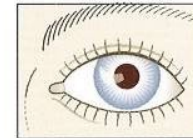
Serous effusions

Acute encephalitis

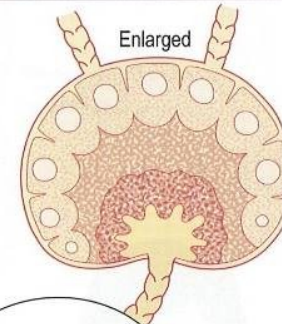


Cerebral abscess
Frequently seen in patients with HIV infection

Chorioretinitis



Lymphadenopathy



Micro

- Reactive hyperplasia
- Conspicuous collections of histiocytes

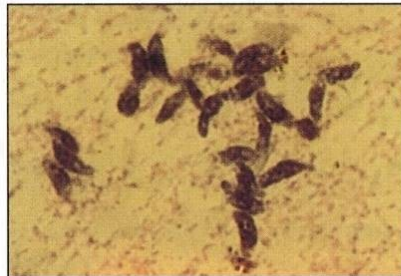Patogenita a klinické příznaky

- Glandulární horečnatý syndrom
 - Atypická pneumonie
 - Parazitární mononuklears bronchů

Laboratory diagnosis

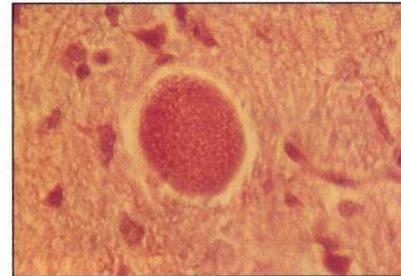
Diagnosis is usually made serologically by demonstration of specific antibodies. Methods include Latex agglutination, ELISA and ISAGA. The 'gold standard' for *Toxoplasma* serological diagnosis is the Sabin-Feldman dye test.

Lymph node biopsy should not be required to diagnose *Toxoplasma* but if performed because another diagnosis was suspected, the findings are as stated above.



Toxoplasma tachyzoites

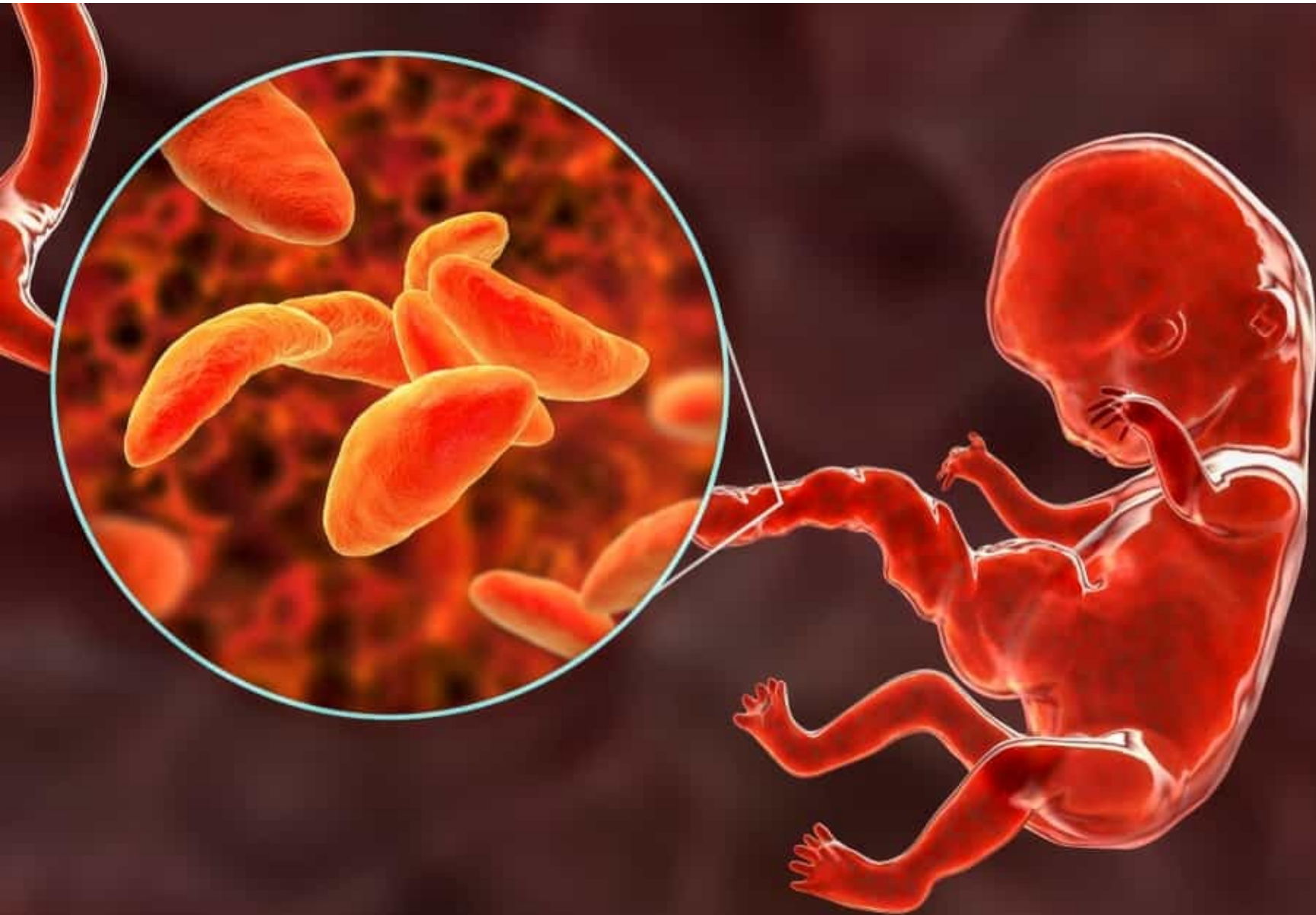Tachyzoiti



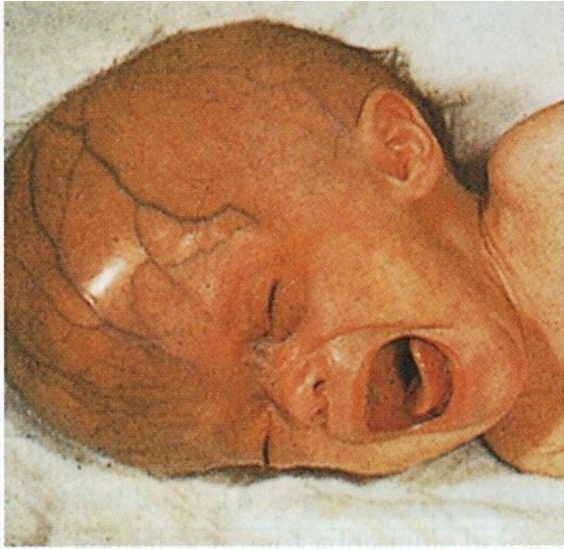Toxoplasma pseudocyst (brain)

Pseudocysta

Kongenitální přenos



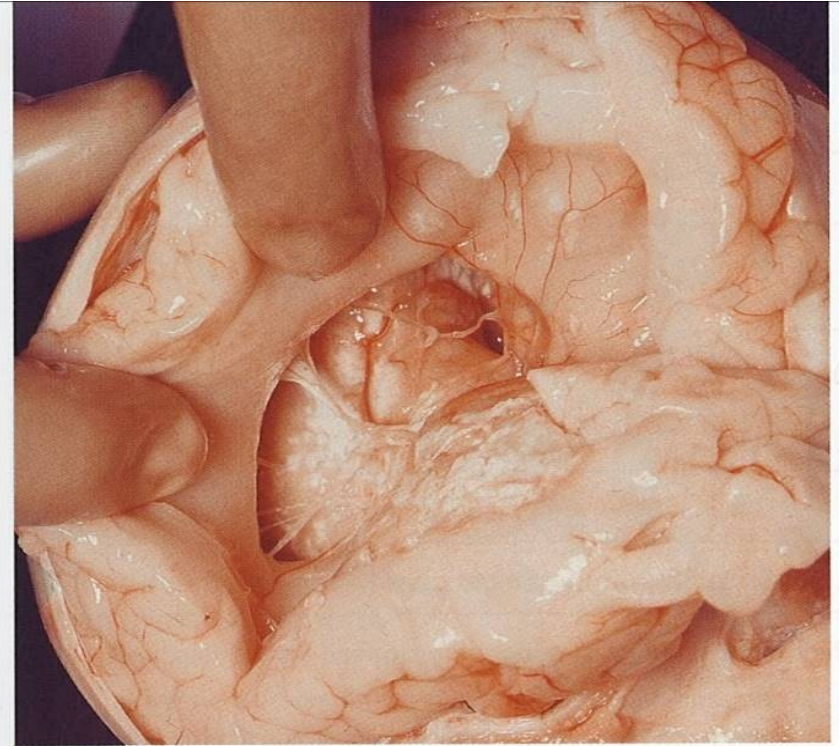
Kongenitální toxoplamosa (těžký hydrocefalus)



701 Hydrocephalus in congenital toxoplasmosis

Severe hydrocephalus, such as that seen in this infant, may result from congenital toxoplasmosis. The infection typically produces calcification of the subependymal tissues, and sometimes dilatation of the ventricles due to rapid proliferation of the parasites. There is usually serious cerebral damage also in such cases.

Těžký hydrocefalus, typická je v tomto případě kalcifikace subependymální tkáně, která je důsledkem rychlé proliferace parazita. Rovněž těžké poškození mozku.

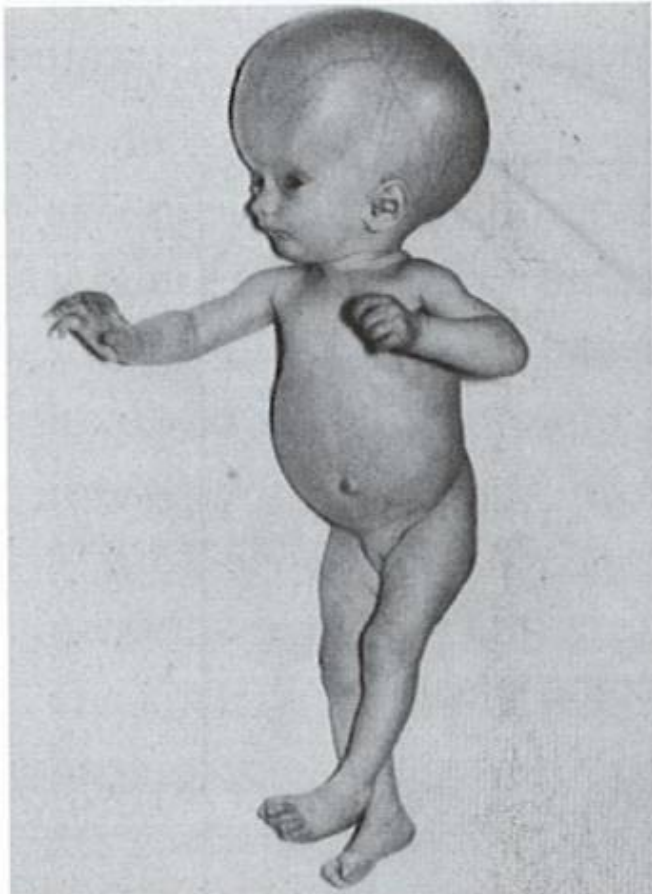

703 Post-mortem appearance of brain

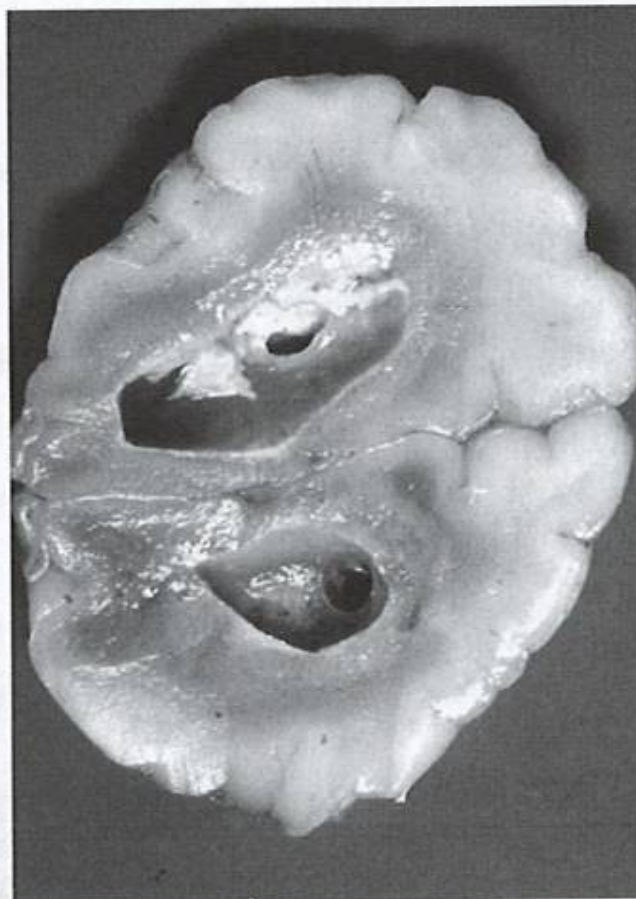
Irregular areas of calcification in the lateral ventricles are seen in this brain of a 7-week-old child with toxoplasmosis. Mental disorders and blindness are common in children who survive. (See also 698 and 699.)

Post-mortem příznaky kalcifikace mozku 7 týdnů starého dítěte s toxoplamosou. V případě přežití těžké souběžné poškození mozku a zraku.

Kongenitální toxoplasmosa



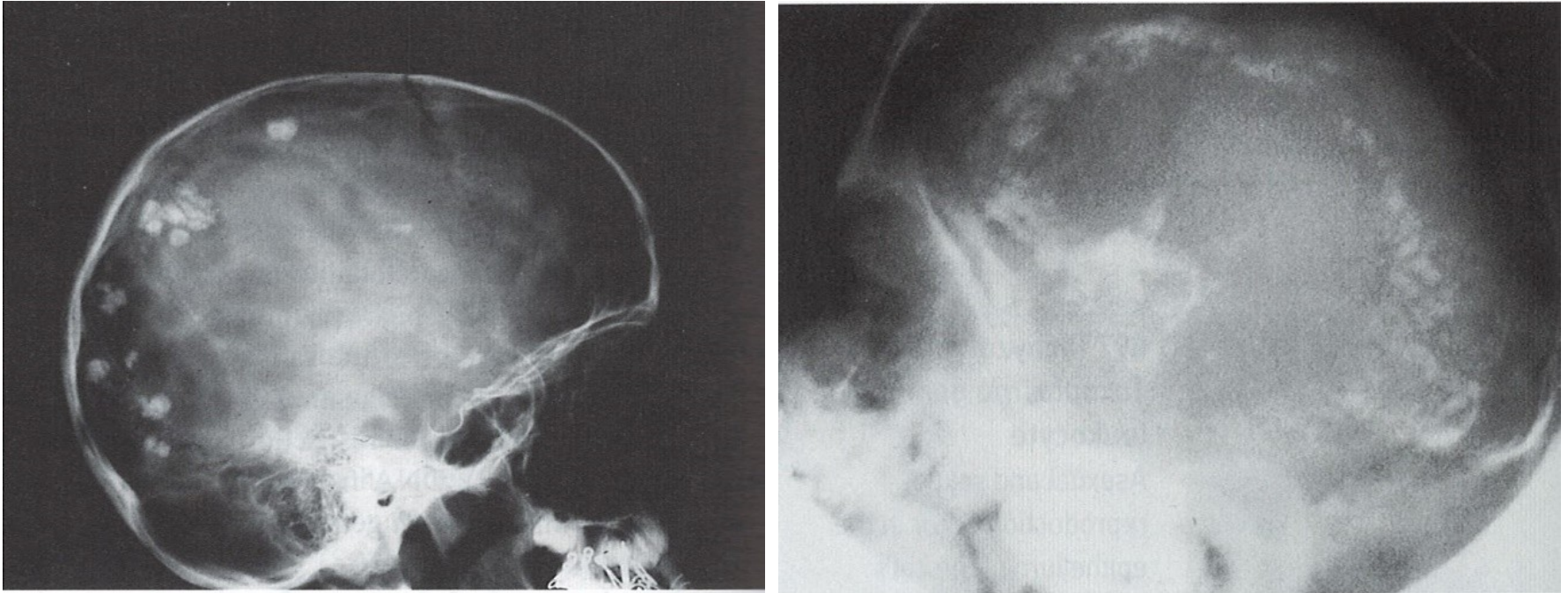
(a)



(b)

a) Dítě s hydrocefalním mozkiem, b) řez hydrocefalním mozkiem s patrným vážným poškozením

Kongenitální toxoplasmosa (kalcifikace mozku)



Intracerebrální kalcifikace zjištěná náhodně u 10 letého děvčete při rentgenu zubů. Patrná kalcifikace sebependymální tkáně.

Kongenitální toxoplasmosa (hydrocefalus a mikroftalmus)

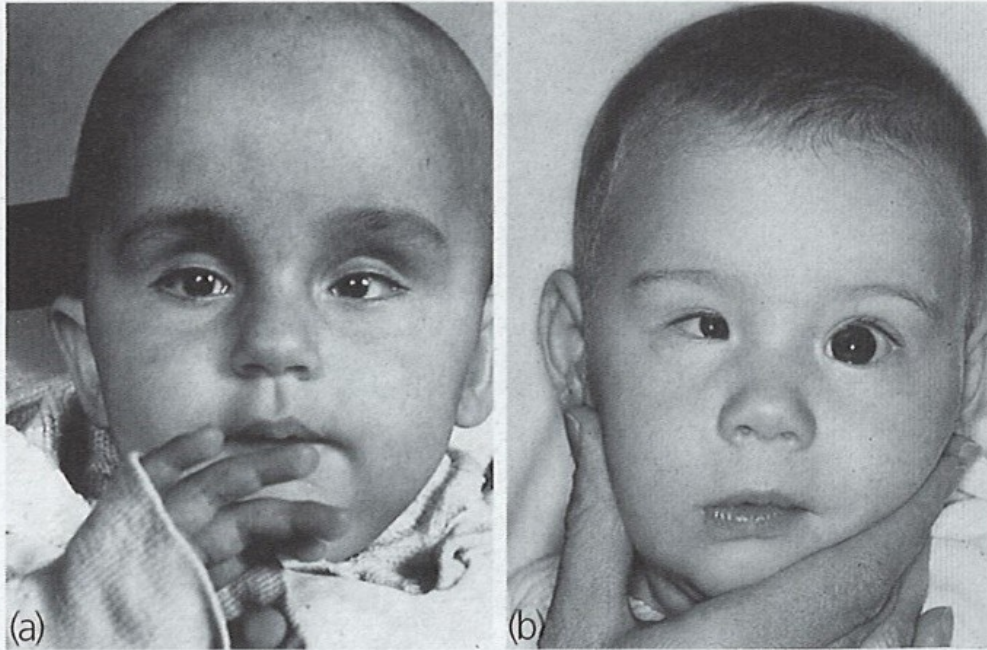
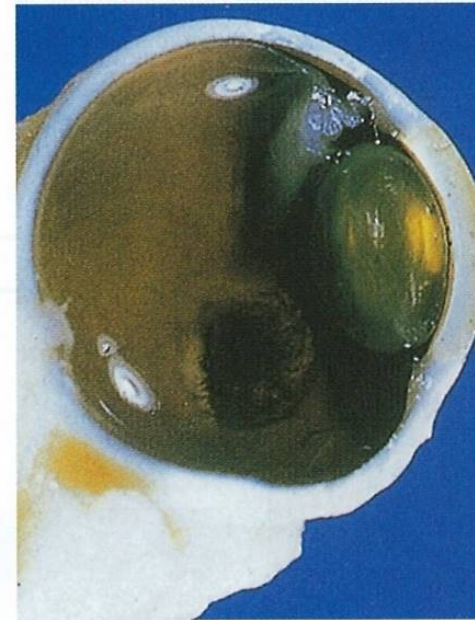


Figure 21.9 Congenital toxoplasmosis in children.
(a) Hydrocephalus with bulging forehead; **(b)** microphthalmia of the left eye. (Courtesy of Dr J. Couvreur)

(a) Hydrocefalus, (b) mikroftalmus levého oka



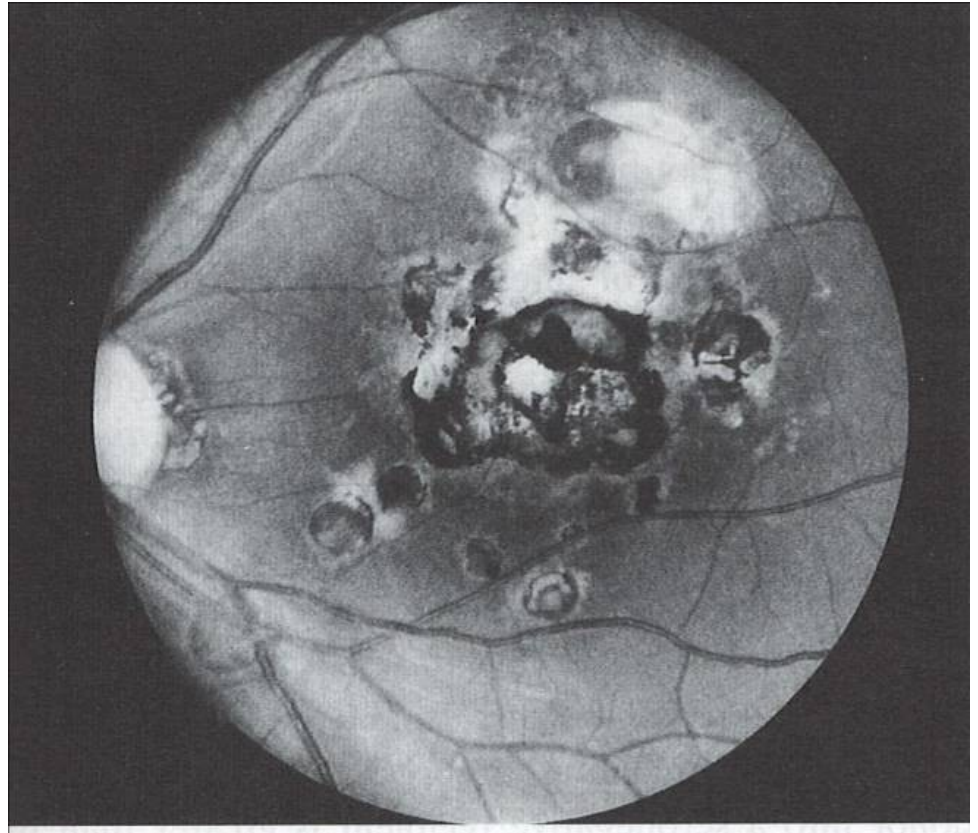
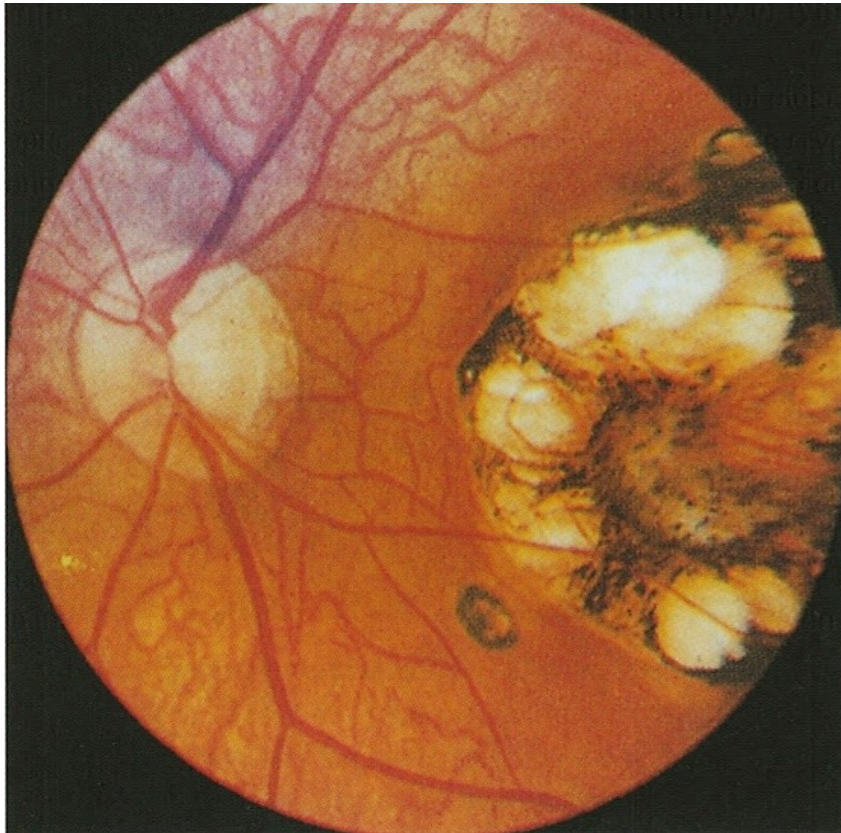
698 Eye in congenital toxoplasmosis

Acute toxoplasmosis in pregnancy seriously endangers the fetus. Transplacental infection, especially in the fourth month of pregnancy, produces congenital toxoplasmosis, which may result in abortion of a dead fetus or serious fetal lesions. The eye is a common target organ. This figure shows severe degeneration of the eye of a 1-year-old child who died from congenital toxoplasmosis.

Transplacentární infekce vedla k těžkému degenerativnímu poškození oka. Dítě zemřelo.



Kongenitální toxoplasmosa (*poškození zraku*)



Kongenitální toxoplasmosa vede také k poškození zraku – choroideretinitis v pozdějším věku. Nekrotická makulární léze vede k těžkému poškození zraku až ke slepotě.

Osoby s postižením očí

Postižení očí (nejčastěji retinochoroiditis) působené *Toxoplasma gondii* je většinou důsledkem kongenitální infekce nebo může pocházet z jakéhokoliv jiného způsobu přenosu.

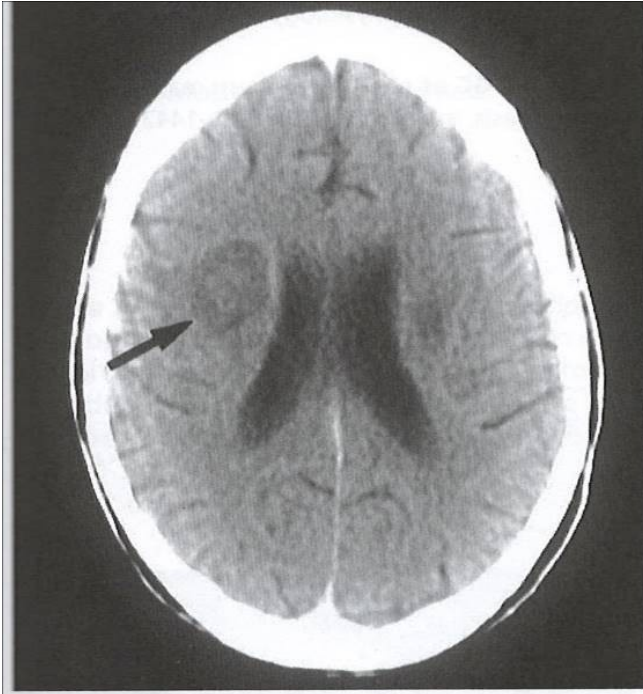Oční léze pocházející od kongenitálního přenosu nejsou obvykle patrné při porodu ale objevují se u 20 až 80% napadených v dospělosti.

V USA však méně než 2% napadených osob má díky infekci získané po porodu tyto oční léze. Tyto léze vedou k akutnímu zánětu rohovky.

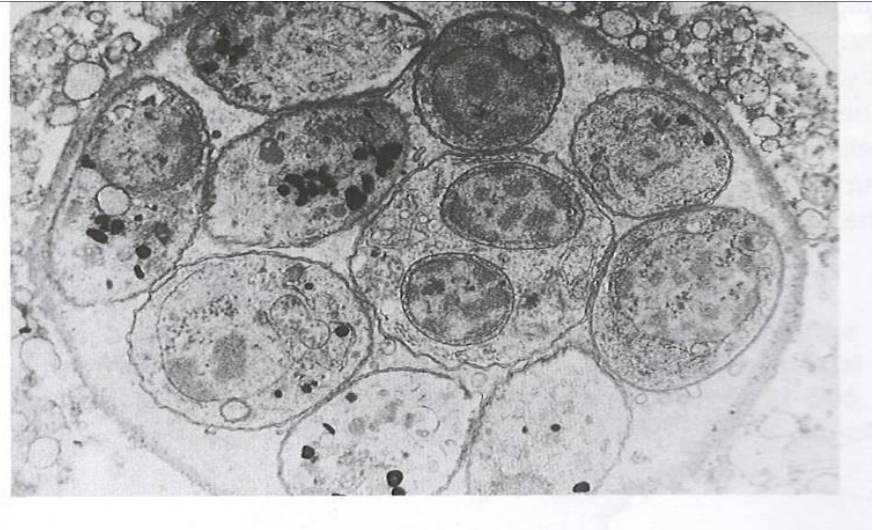
Symptomy tohoto onemocnění jsou následující:

- bolestivost oka
- citlivost na světlo (fotofobie)
- slzení očí
- zakalené vidění
- Onemocnění oka může být reaktivováno za několik měsíců i let a vždy vede k většímu poškození rohovky. Pokud se poškození rohovky vyskytuje v její střední části vede onemocnění k postupné ztrátě zraku a celkové slepotě.

Patogenita *Toxoplasma gondii*



Metodou MRI prokázány léze v mozku způsobené reaktivací latentní *T. gondii*. Pacient byl HIV pozitivní a proto imunokompromitovaný.

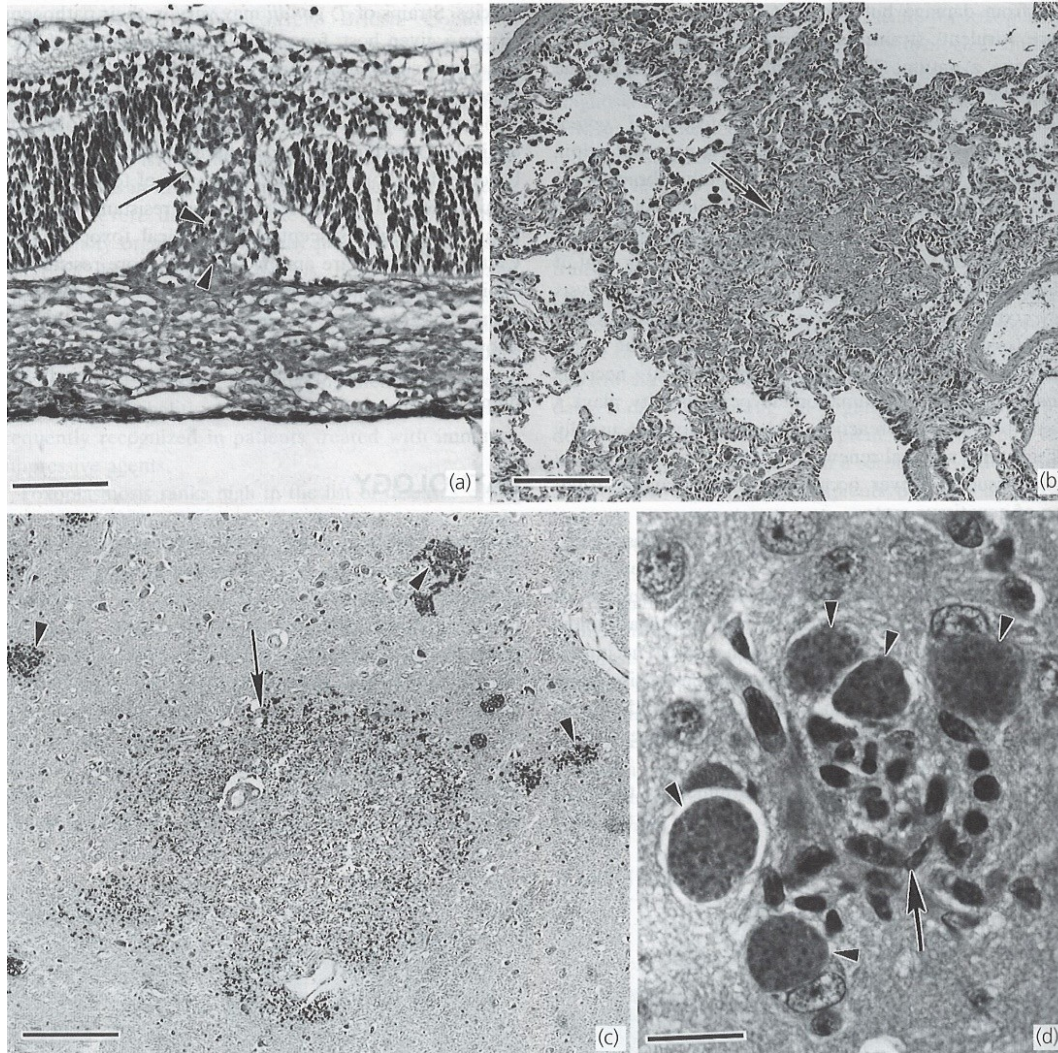


Tkáňová cysta *Toxoplasma gondii* v mozku. Patrná je typická silná stěna cysty a 10 bradyzoitů uvnitř vyvíjející se cysty, jejíž velikost je 5 až 50 μ m.

Osoby s oslabeným imunitním systémem

- Osoby s oslabeným imunitním systémem infikované *Toxoplasma gondii* mají obvykle příznaky těžkého onemocnění vyvolaného tímto cizopasníkem.
- Například člověk, který je infikován virem HIV a u kterého došlo k reaktivaci *Toxoplasmy* může mít symptomy jako např: hořčku, bolesti hlavy, záchvaty, nevolnost a špatnou koordinaci.
- Člověk, který získal HIV infekci a nebyl infikován předtím toxoplasmosou, prodělá pravděpodobně těžkou formu onemocnění.
- Osoby, které byly dříve infikovány *Toxoplasma gondii* a prodělávají např imunosupresivní léčbu jsou vystaveny riziku reaktivace toxoplasmosy.
- Infekce toxoplasmou u těhotné ženy, která je vystavena imunosupresivní léčbě může být rovněž reaktivována a může vést až ke kongenitálnímu přenosu cizopasníka.

Patogenní léze vyvolané *Toxoplasma gondii*



(a) Retinální zánět vyvolaný tachyzoity. (b) nekróza plicní tkáně. (c) velké ložisko nekrózy (šipka). (d) pět tkáňových cyst (šipky) nodulu gliové buňky.

Fakta o *Toxoplasma gondii* v Německu (2011)

662 685 births/year in Germany

28.26% of pregnant women are antibody-positive (putatively immune), that is, 71.74% = 475 410 “risk pregnancies”

0.92% seroconversion during pregnancy
= 4371 maternal infections

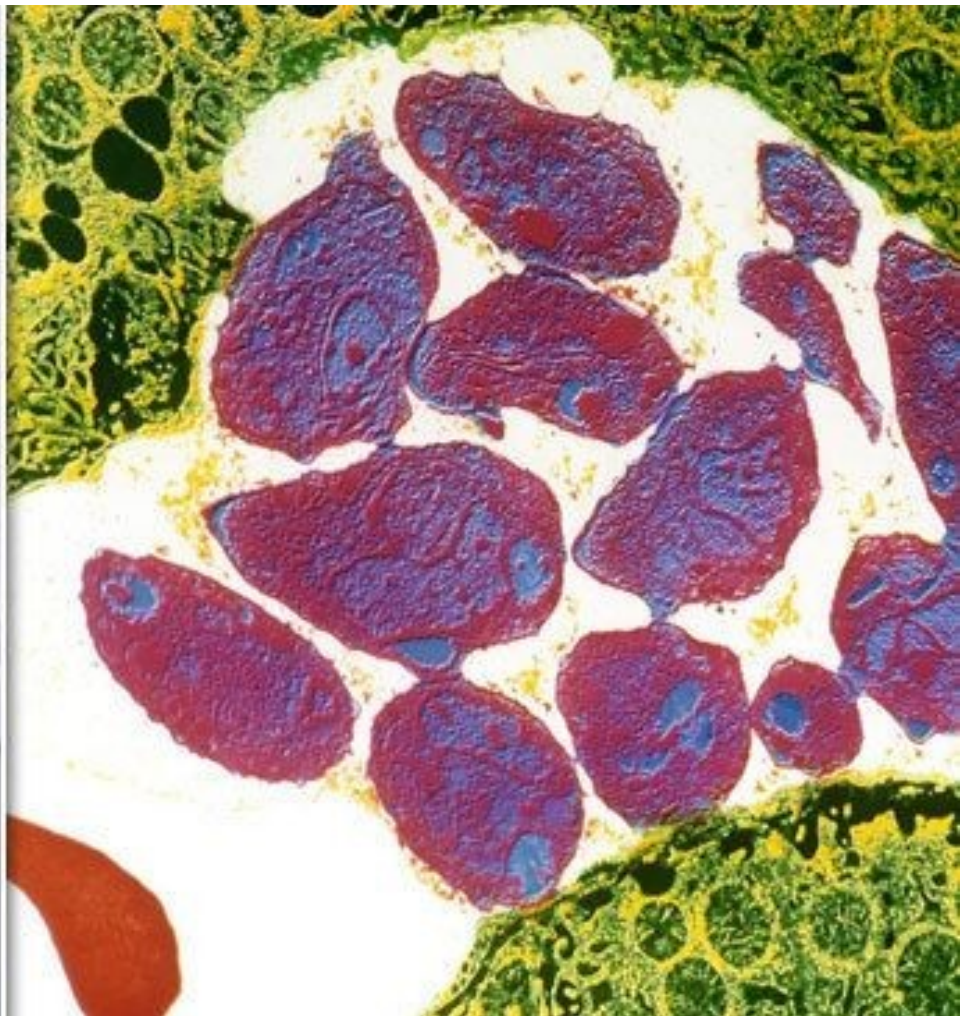
29% of children of infected mothers = 1 268 children become infected

22% of infected children with clinical symptoms up to an age of 3 years
(according to Wallon et al., 2013)
= 279 sick children/year

Figure 2.56 Estimated incidence of congenital toxoplasmosis in Germany in 2011, according to information of the Robert Koch-Institute Berlin. (Wilking, H., Thamm, M.,

Stark, K., Aebischer, T., and Seeber, F. (2014) Sci. Rep. 6, 22551. Wallon, M. *et al.* (2013) Clin. Infect. Dis. 56, 1223–1231.)

Epidemiologie a přenos na člověka



Epidemiologie a přenos

**350 druhů živočichů
antropourgická ohniska toxoplasmózy**

cyklus

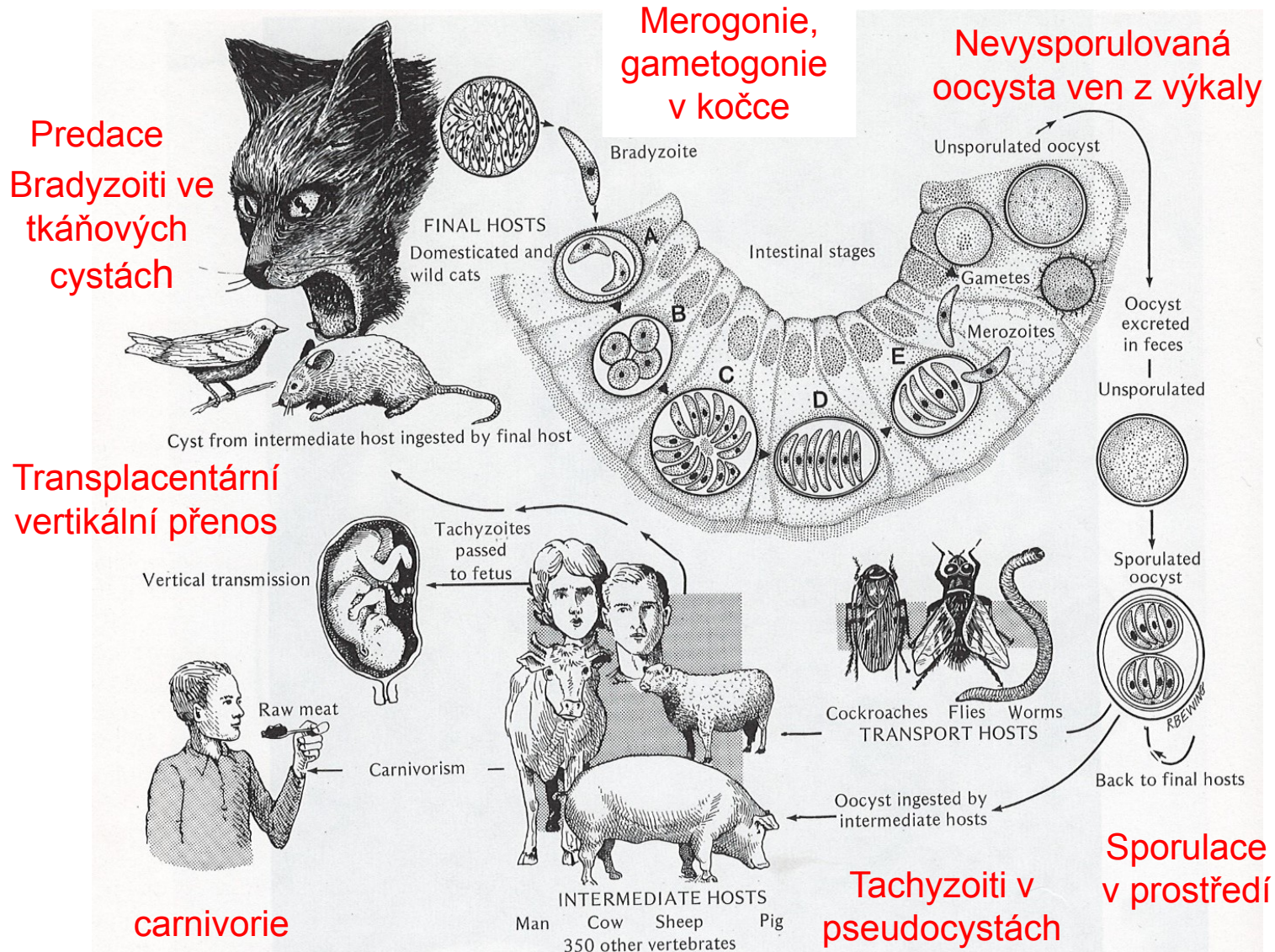
**Interanimální
Interhumánní**

Přenos toxoplasmózy:

1. Ingesce a inhalace oocysty
2. Kongenitální přenos
3. Karnivorie



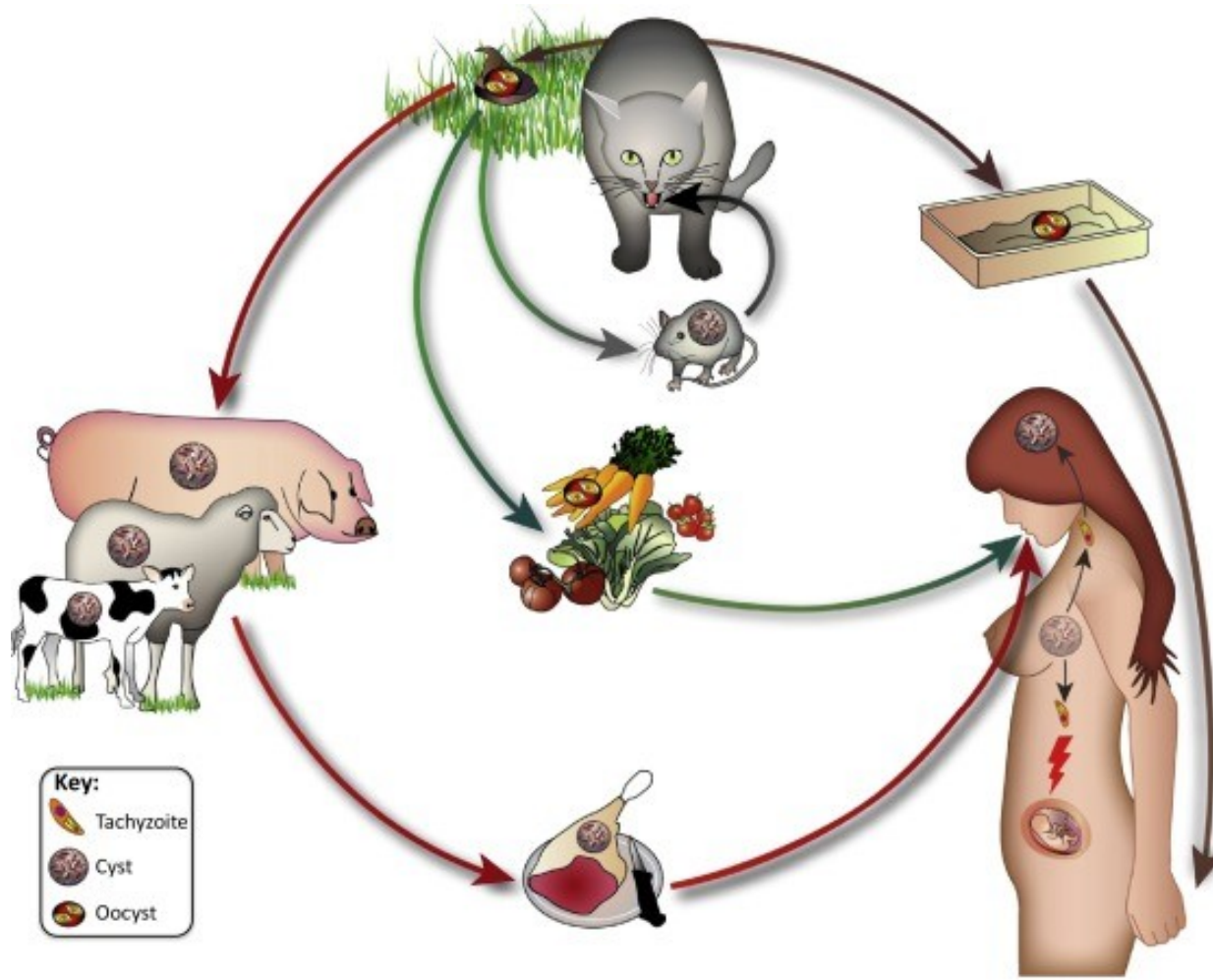
Toxoplasma gondii – způsoby přenosu




Toxoplasma gondii – manipulace chováním napadeného mezhihostitele



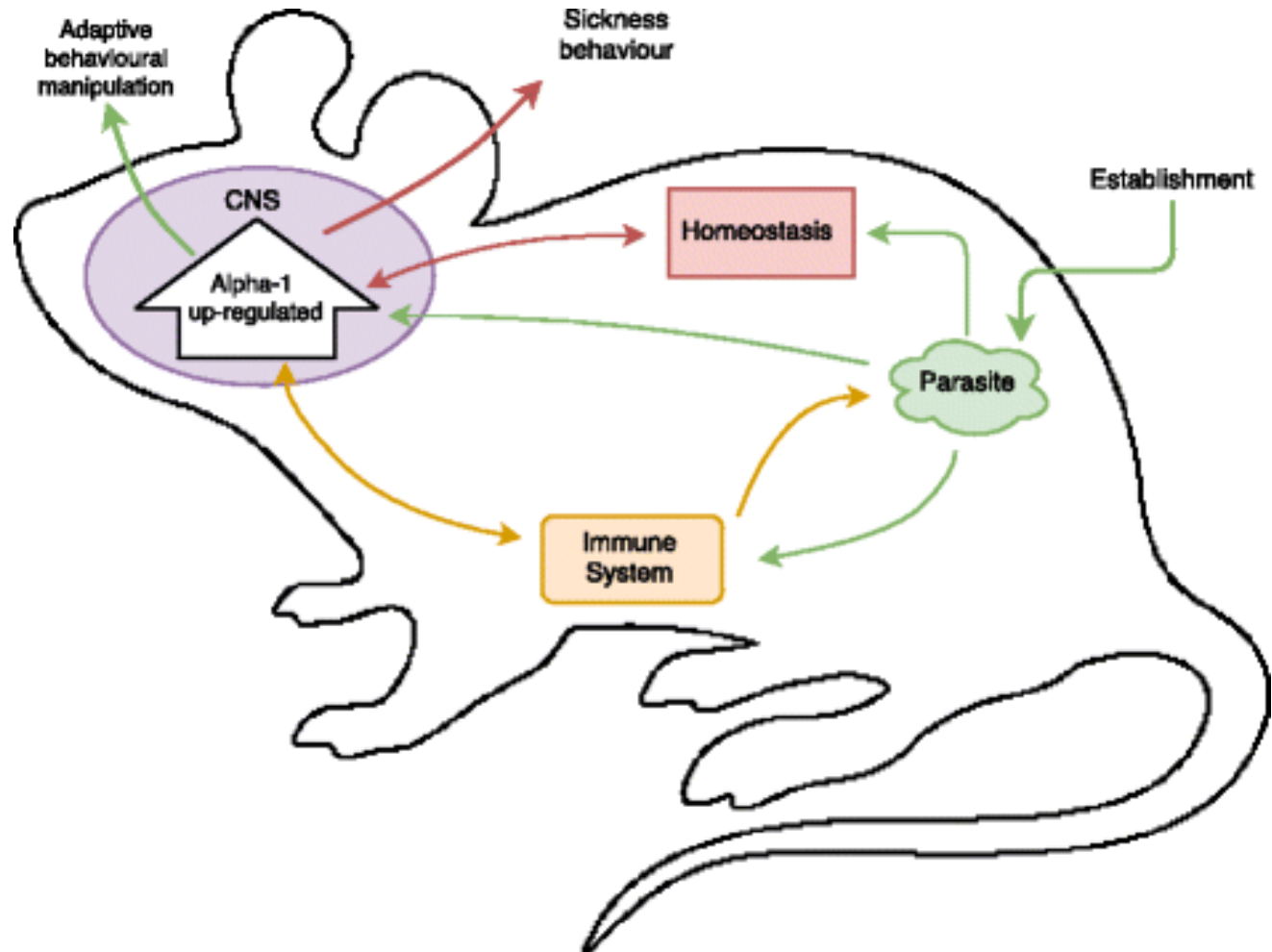
K manipulaci dochází v průběhu životního cyklu parazita



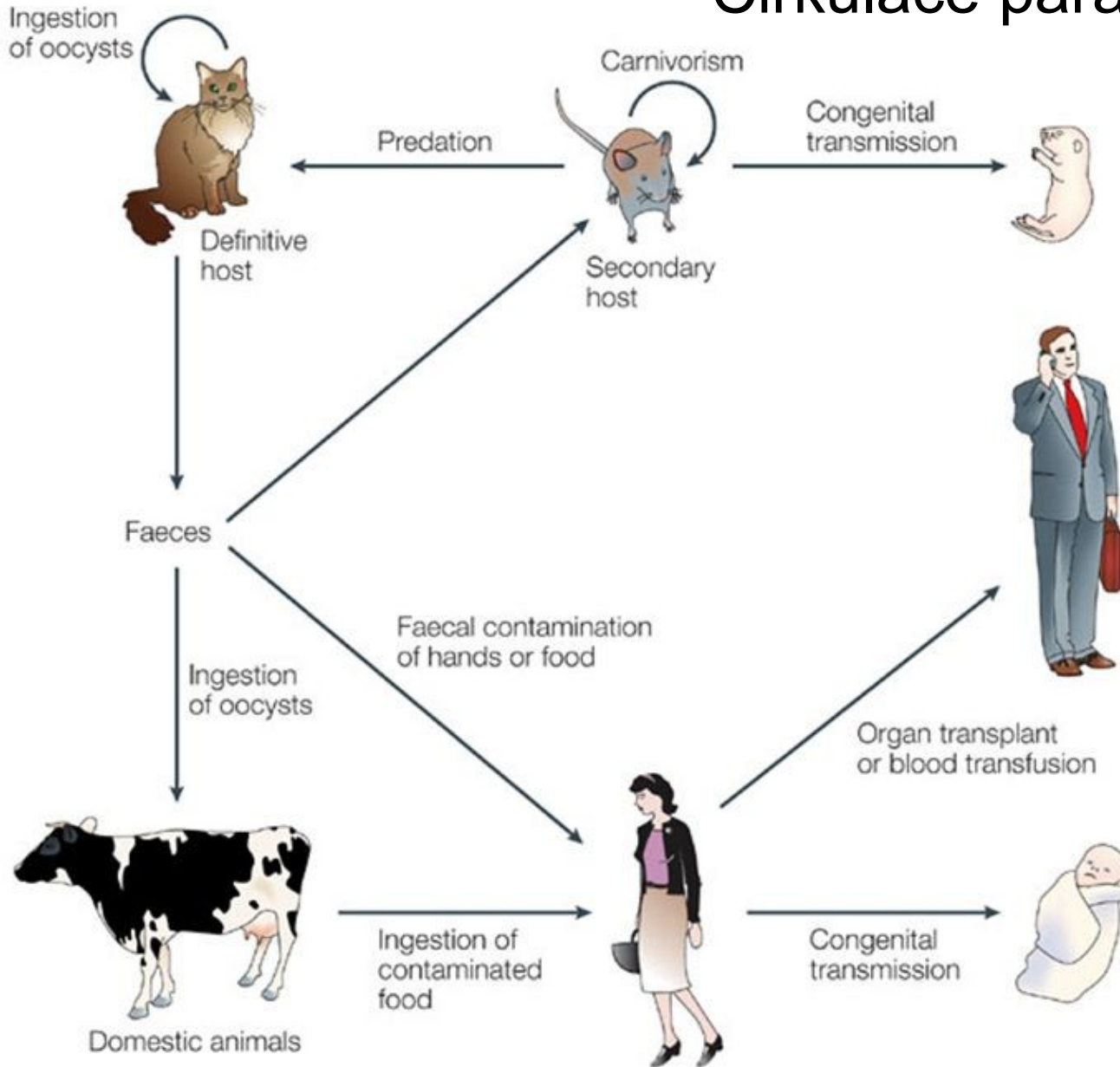
Manipulace chováním infikované myši – „nebojí“ se kočky



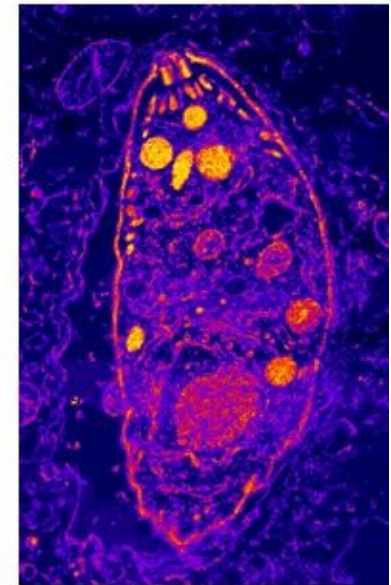
Smyslem manipulace mezihostitelem je zvýšení pravěpodobnosti predace DH



Cirkulace parazita v prostředí

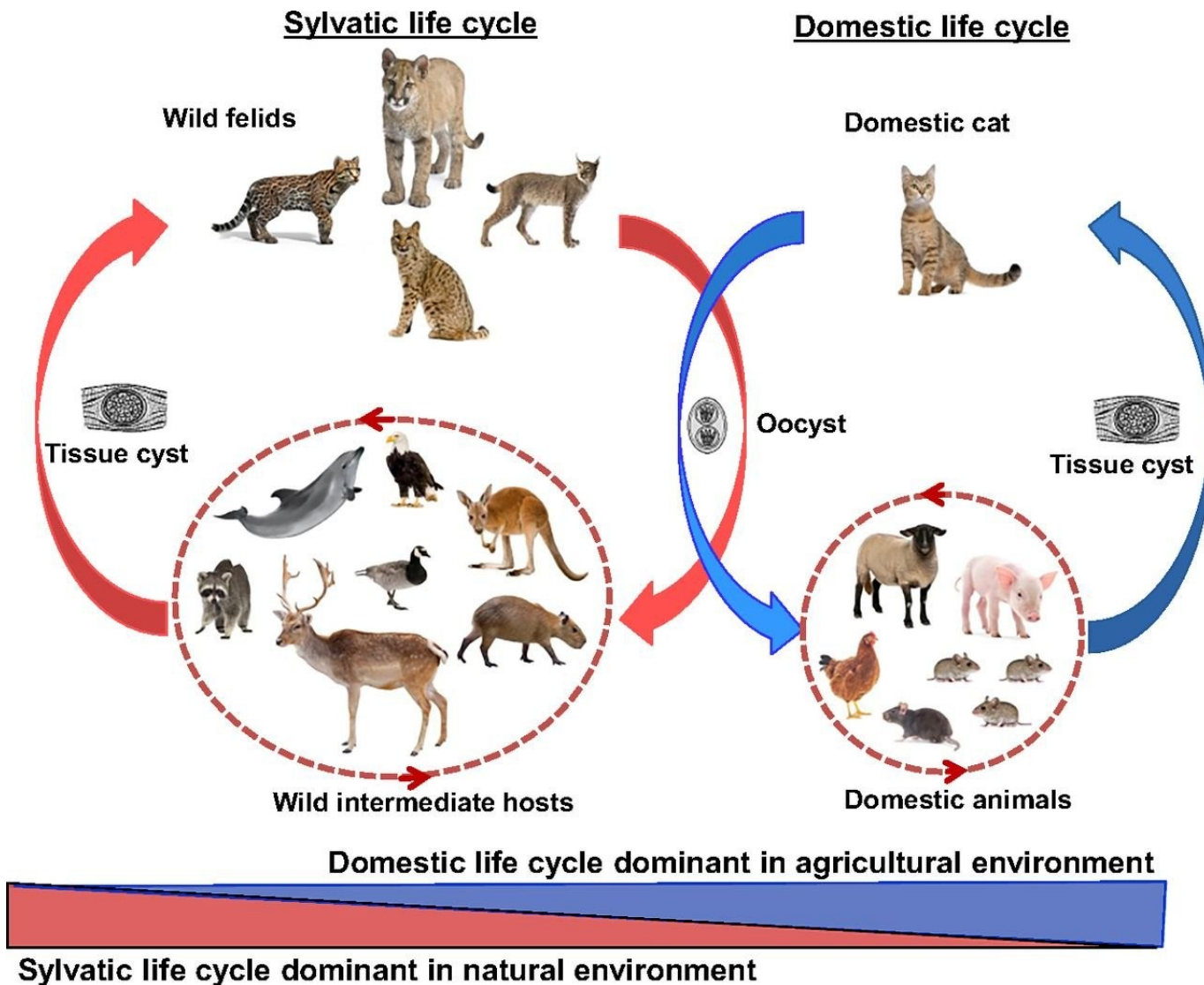


Průběh nákazy
Toxoplasmou
Gondii – kokcií
kočičí



Toxoplasma gondii

Sylvatic *versus* urbánní životní cyklus



Způsoby přenosu toxoplasmosy

1. Ingesce a inhalace oocysty - zdroj infekce je vždy kočka

- Kočka se nakazí při lovu v přírodě a pak kontaminuje okolní prostředí oocystami.
- V bytě - kočičí záchod (pískoviště) - vysoká koncentrace oocyst - ingesce a inhalace
- V některých částech světa až 100% promoření kočkovitých šelem - rezervoár nákazy

2. Kongenitální toxoplasmosa vzácná = katastrofální následky pro dítě

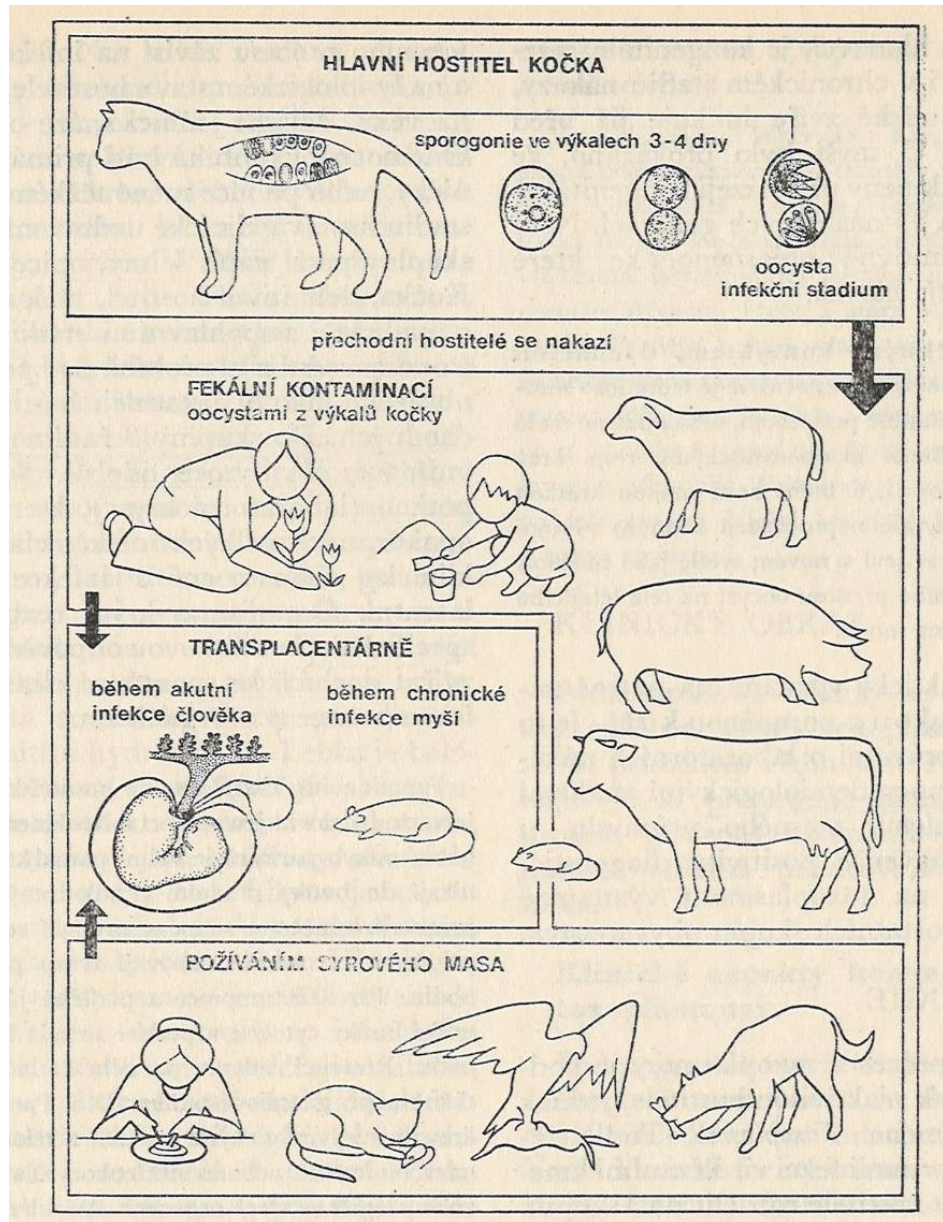
- Pro gravidní ženu je každá kočka potenciální riziko.
- Nekrmit kočky syrovým masem !
- Vakcinace koček je možná !

3. Pozření syrového nebo nedostatečně tepelně zpracovaného masa (alespoň 60-70°C)



Toxoplasma gondii – cesty přenosu

Kočka DH



Infekční oocysta

Fekální kontaminace

Ingesce oocysty

Kongenitální přenos

Pseudocysty S tachyzoity ve tkáních

Karnivorie

Tkáňové cysty s bradyzoity ve tkáních

Jak se člověk může nakazit ?

- **Pozřením nedovařeného, kontaminovaného masa (především vepřového, jehněčího a zvěřiny).**
- **Náhodným polknutím nedovařeného, kontaminovaného masa při práci s ním a z neumytých rukou po práci. (toxoplasma nemůže proniknout do těla přes neporušenou pokožku).**
- **Pozřením potravy, která přišla do kontaktu s kontaminovanými noži, kuchyňským náčiním, krájecími prkénky a další potravou, která byla v kontaktu se syrovým kontaminovaným masem.**
- **Vypitím vody kontaminované Toxoplasma gondii.**
- **Náhodným polknutím oocysty cizopasnika při kontaktu s kočičími výkaly, které Toxoplasmu obsahují.**
- **To se může stát zejména v těchto případech:**

Jak se člověk může nakazit ?

- **Může se stát při:**
 - Při čištění kočičího záchodu, ve kterém jsou výkaly s Toxoplasmou.
 - Dotykem a polknutím čehokoliv co bylo v kontaktu s kočičími výkaly obsahujícími Toxoplasmu.
 - Náhodným polknutím kontaminované hlíny (např. při neumytí rukou po práci na zahradě nebo pozřením neumytého ovoce a zeleniny ze zahrady).
- Z matky na dítě – kongenitální přenos
- Získáním infikovaného orgánu při transplantaci nebo infikované krve při transfuzi – obojí vzácné



Pro těhotné kontakt s kočkami rizikový



Přenos ze zvířat na člověka (zoonotic transmission)

- **Kočky hrají významnou roli při přenosu a šíření toxoplasmosy. Kočka se nakazí pozřením infikovaných hlodavců, ptáků a jiných malých zvířat. Paraziti jsou pak kočkami vylučováni s výkaly ve formě oocyst, které jsou mikroskopických rozměrů.**
- **Koťata a kočky mohou vylučovat miliony oocyst ve svých výkalech již za 3 týdny po infenci. Kočky, která ve svých výkalech vylučuje oocysty toxoplasmy jimi kontaminuje svůj záchod. Pokud se kočka pohybuje i vně bytu kontaminuje svými výkaly půdu a vodu ve vnějším prostředí (např. zahrada, pole, pískoviště, hřiště).**

Přenos ze zvířat na člověka - 2

(zoonotic transmission)

Člověk může polknout oocystu parazita a být následně infikován těmito způsoby:

- Náhodné polknutí oocysty při čištění kočičího záchodu kontaminovaného výkaly.**
- Náhodné polknutí oocysty po doteku nebo polknutí něčeho co bylo v kontaktu s kočičími výkaly.**
- Náhodné polknutí oocysty v kontaminované půdě (např. z neumytých rukou po práci na zahradě nebo po pozření neumytého ovoce nebo zeleniny).**
- Vypití vody kontaminované oocystami toxoplasmy.**

Přenos potravou (Foodborn transmission)

Svalovina napadených zvířat je kontaminována mikroskopickými cystami parazita obsahujícími bradyzoity, které mohou být přeneseny do těla člověka s potravou.

Člověk pak může být infikován:

- Pozřením nedovařeného a kontaminovaného masa především vepřového, jehněčího a zvěřiny.
- Náhodným polknutím nedovařeného a kontaminovaného masa , které ulpí po práci s ním na neumytých rukou.
Toxoplasma nemůže proniknout do těla přes neporaněnou pokožku.
- Potrava člověka může být kontaminována také nečistými noži, kuchyňským náčiním a krájecími prkénky po práci se syrovým masem obsahujícím cystická stádia cizopasníka.



Přenos z matky na dítě - kongenitální přenos

Všeobecně platí, že pokud byla žena toxoplasmosou napadena ještě před těhotenstvím, bude vyvíjející se dítě chráněno jejími protilátkami.

Pokud je ale žena těhotná a získá infekci *Toxoplasma gondii* během nebo těsně před těhotenstvím, může předat tuto infekci přes placentu nenarozenému dítěti – **kongenitální přenos**.

Poškození nenarozeného dítěte je často tím vážnější čím dříve bylo v matce parazitem napadeno.

Výsledkem infekce může být:

- Potrat
- narození mrtvého dítěte
- Narozené dítě má příznaky toxoplasmosy – např. hydrocephalus
- Narozené dítě je infikováno až po porodu a často nemá party žádné příznaky. Tyto se však vyvíjejí později během života dítěte a vedou až k pozdější ztrátě zraku, poškození mentálního vývoje a ke vzniku záchvatů.

Přenos z matky na dítě (congenital transmission)

- Žena, která je čerstvě napadena toxoplasmou může během svého těhotenství předat infekci svému nenarozenému dítěti – kongenitální přenos.
- Žena přitom nemusí mít žádné symptomy onemocnění, ale její dítě může mít velice vážné následky jako například poškození nervové soustavy a nebo očí.

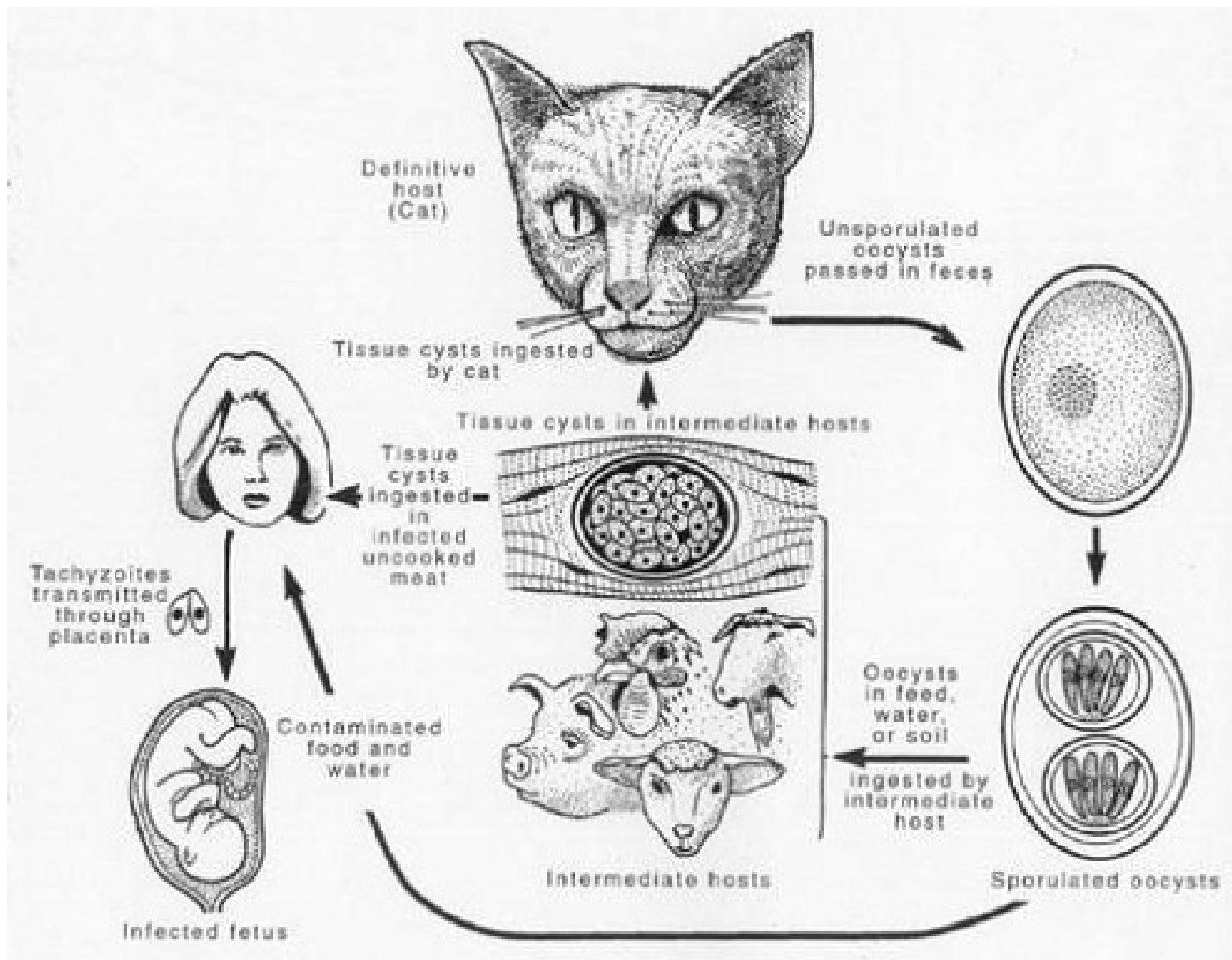
Vzácné způsoby přenosu

- Příjemci transplantovaných orgánů mohou být infikováni přijetím orgánu donora pozitivního na toxoplasmu.
- Vzácněji se člověk rovněž může nakazit při transfuzi infikované krve.
- Laboratorní pracovníci se také mohou nakazit při manipulaci s infikovanou krví při náhodné inokulaci.

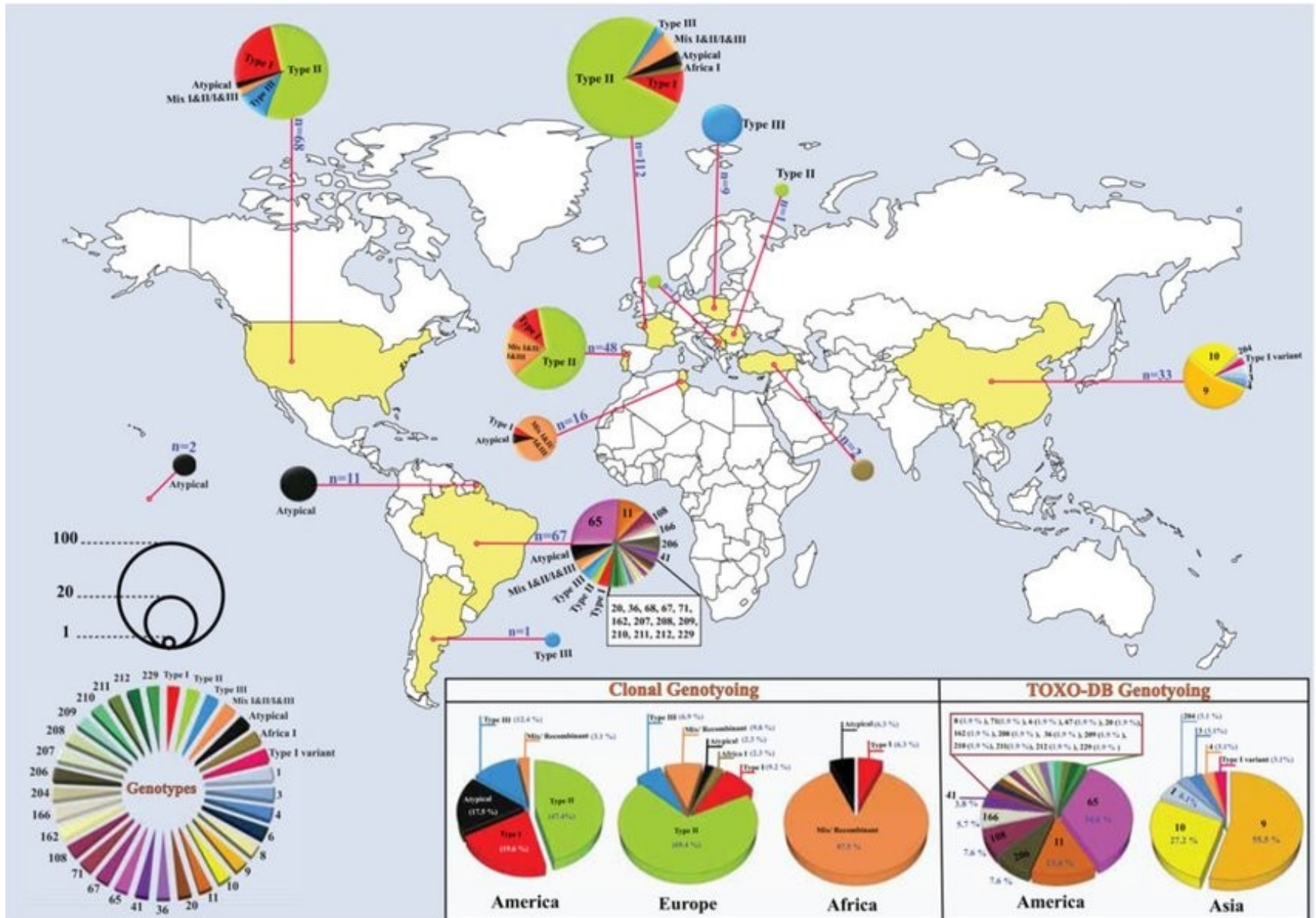
Některé otázky kolem toxoplasmosy ?

- Co to je toxoplasmosa ?
- Co ji působí ?
- Jaké jsou způsoby přenosu na člověka ?
- Jaké zdravotní problémy nemoc působí ?
- Jak se mohu před toxoplasmou chránit ?
- Jaké jsou preventivní opatření ?
- Musím se zbavit své kočky, když chci být těhotná ?

Porozumění průběhu žitního cyklu parazita je naprostý základ !



Srovnání genotypizace *Toxoplasma gondii*



Co to je toxoplasmosa ?

- **Jednobuněčný parazit nazvaný Toxoplasma gondii je původcem onemocnění zvaného toxoplasmosa.**
- **Parazit se vyskytuje celosvětově a napadá obvykle značnou část populace člověka (např. v USA 60mil. lidí)**
- **Lidé napadení tímto cizopasníkem obvykle nemají žádné příznaky onemocnění, protože jejich imunitní systém udržuje parazita ve stavu, kdy není schopen vyvolat onemocnění.**
- **Jedině u těhotných žen a u osob s oslabeným imunitním systémem je nebezpečí vzniku onemocnění vedoucím ke značným zdravotním problémům.**

Kdo je toxoplasmosou nejvíce ohrožen ?

Existují dvě skupiny lidí, kteří jsou toxoplasmosou nejvíce ohroženi:

- Děti narozené matkám, které byly nově infikovány parazitem *Toxoplasma gondii* během těhotenství nebo těsně před jeho začátkem.**
- Osoby, které mají významně oslabený imunitní a to buď v důsledku HIV/AIDS positivity a nebo v případě aplikace některých typů chemoterapie nebo po transplantaci orgánů.**

Lze toxoplasmosu úspěšně léčit ?

Léčení doposud velmi obtížné

Běžně se používají: 1. **Sulfonamidy** s pyrimetaminem
2. **Spiramycin**

Chemoterapie obvykle vede k potlačení klinických příznaků onemocnění, ale nemá za následek eliminaci infekce.

Akutní potřeba účinnějších terapeutických prostředků.

Terapie – dospělí

Pyrimethamin 25mg/d + sulfadiazin 100mg/kg/d x 4w
Clindamycin, Azithromycin, Dapson
Spiramycin – 4g/d x 4w – těhotné ženy

Terapie – děti

Pyrimethamin – 2mg/kg/d x 3w + sulfadiazin 100mg/kg/d x 4w
Clindamycin, Azithromycin, Dapson



„Zdraví lidé“ (nonpregnant)

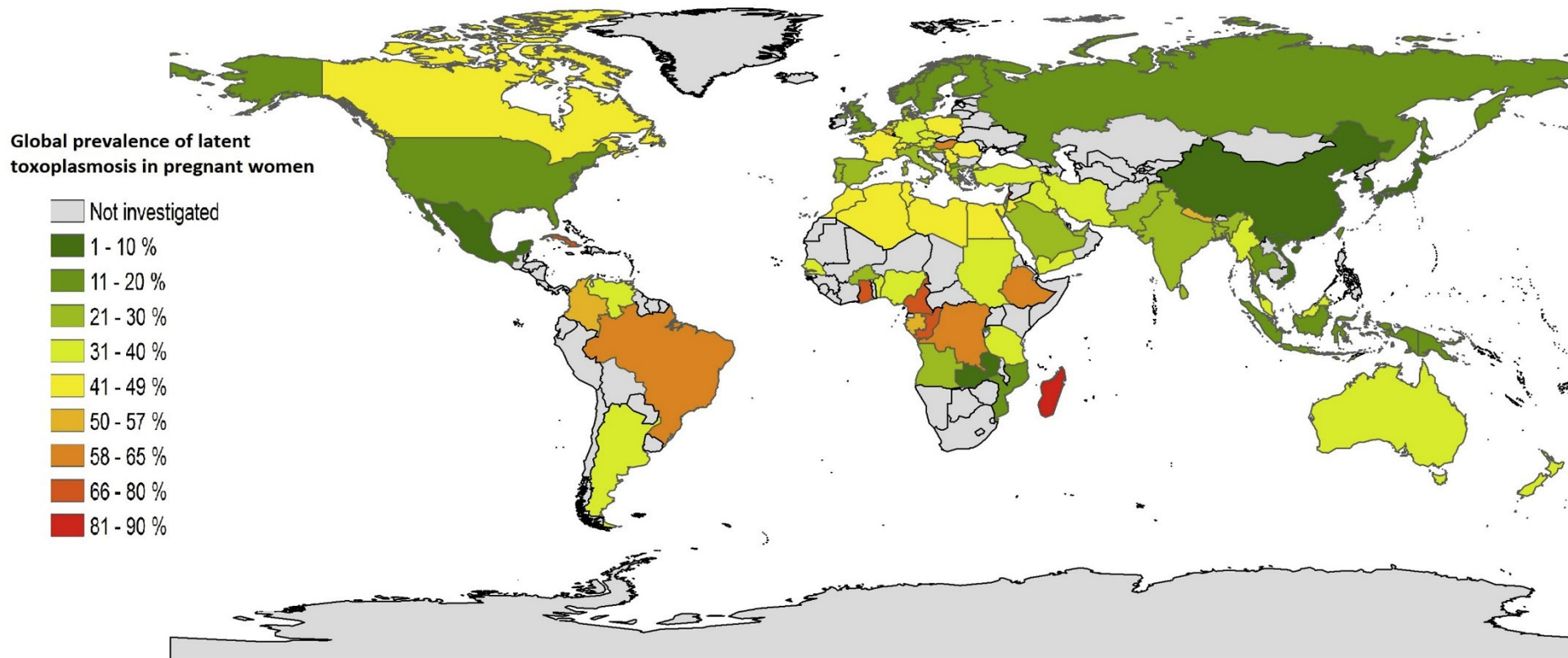
- Většina tzv „zdravých lidí“ se zotaví sama bez nutnosti aplikace nějakých medikamentů.
- Osoby, které pociťují onemocnění mohou být léčeny různou kombinací léčiv jako např pyrimethamin a sulfadiazin.

Těhotné ženy, novorozenci a děti

Těhotné ženy, novorozenci a děti mohou být léčeni avšak parazita nelze zcela eliminovat, protože zůstává v buňkách napadených tkání a je obtížné jej použitou medikací zasáhnout.



Globální prevalence latentní toxoplasmosy u těhotných žen



Pacienti s oční formou toxoplasmosy

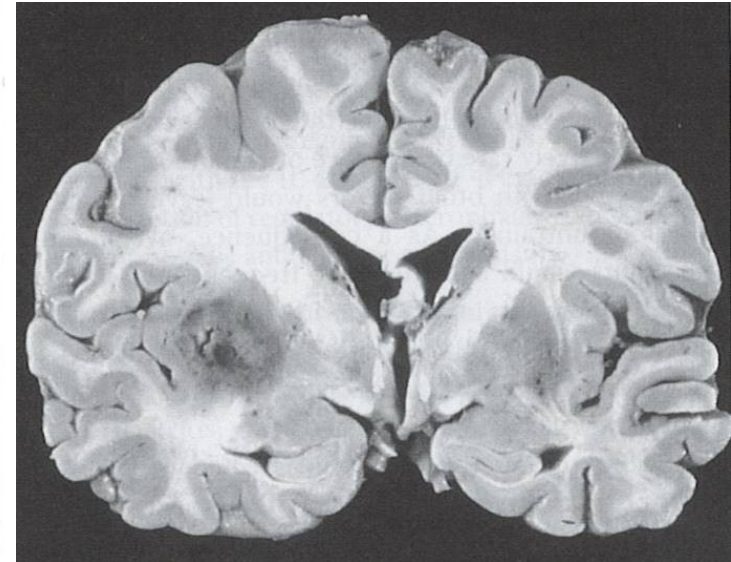
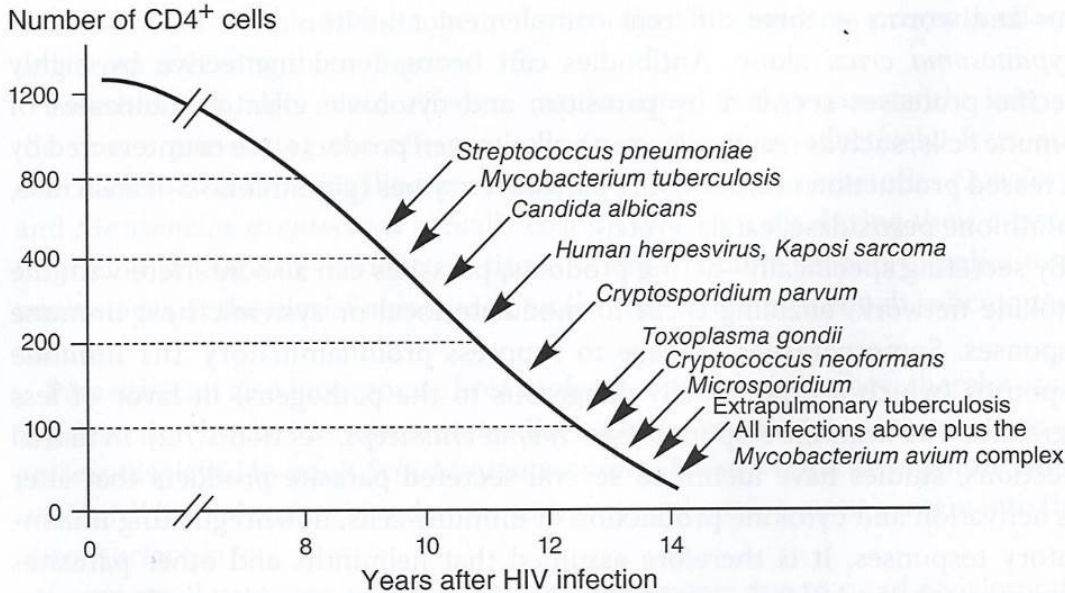
Osoby s oční formou toxoplasmosy musí být vždy léčeny specialistou – oftalmologem.

Ať už se podrobují jakékoliv léčbě, dávky léčiva budou vždy záviset na velikosti očních lézí, jejich umístění a charakteru - akutní versus chronická forma.

Osoby s oslabeným imunitním systémem

- Osoby s oslabeným imunitním systémem potřebují být léčeny do doby, pokud se jejich zdravotní stav nezlepší.
- Pacienti s AIDS musí být odpovídajícím způsobem léčeni po celý zbytek jejich života.

Reaktivace toxoplasmosy jako oportunní parazitózy po infekci pacienta HIV



Výskyt oportunních onemocnění pozitivně koreluje s hustotou DC4⁺ buněk per µl krve. Tyto buňky jsou součástí imunitního systému hostitele – člověka.

Reaktivovaná toxoplasmosa v mozku AIDS pacienta, viz silně nekrotická oblast na levé straně mozku.

Prevence

- Ohrožené osoby, především těhotné ženy, děti a osoby immunokompromitované by se měly vyhnout kontaktům s kočkami a jejich výkaly.
- Umývání rukou, zeleniny a ovoce před jídlem.
- Vyšetřování na protilátky vůči *T.gondii* u dárců krve.
- Domácí mazlíčci – kočky by se měly krmit pouze potravou z konzerv a nebo vařenou.
- Kočičí záchod se musí denně čistit !

Preventivní doporučení pro cestovatele

Cestovatelé by se měli řídit následujícími radami:

- Maso tepelně zpracovávat až přes hodnotu bezpečné teploty($\geq 160^{\circ}\text{F}$ [74°C])
- Loupat nebo umývat ovoce a zeleninu před jídlem.
- Umývat potřeby na vaření a přípravu jídla, tj. nádobí, pracovní plochu, kuchyňské náčiní a ruce horkou vodou a mýdlem a to po každém kontaktu se syrovým masem nebo nemytým ovocem a zeleninou.
- Maso zmrazit na několik dní před jeho kuchyňskou úpravou.
- Používat ochranné gumové rukavice při práci na zahradě a při kontaktu s půdou nebo pískem, který může být kontaminován kočičími výkaly. Po práci na zahradě si vždy umýt ruce horkou vodou a mýdlem.
- Vyhnout se pití neupravené vody. *T. gondii* není usmrcena chlorem používaným k dezinfenci vody, proto musí být voda v rozvojových zemích buď filtrována nebo převařována. Pokud je to možné, můžeme používat originálně balenou pitnou vodu.
- Denně vynášet odpadkový koš. Oocysty *T. gondii* jsou infekční po 1 až 5 dnech po vyloučení s kočičími výkaly.

Musím se zbavit své kočky pokud jsem nebo mám v plánu být těhotná ?

- Ne v žádném případě ! Je ale potřeba se řídit následujícími radami a eliminovat tak riziko nákazy Toxoplasmou.
- Vyhněte se čištění kočičího záchodu. Pokud to není možné, používejte gumové rukavice a umývejte si ruce mýdlem a horkou vodou po každé manipulaci s ním.
- Zajistěte, aby písek v kočičím záchodě byl denně vyměňován. Oocysty toxoplasmy jsou totiž infekční až po 1 až 5 dnech po východu z kočky.
- Krmte kočku suchým komerčním krmivem nebo potravou z konzerv. Nikdy kočku nekrmte syrovým nebo tepelně nezpracovaným masem.
- Nepouštějte svou kočku ven.
- Vyhněte se cizím toulavým kočkám a koťatům. Nepořizujte si novou kočku během těhotenství.
- Zakrývejte venkovní pískoviště.
- Při práci na zahradě a při kontaktu s hlínou noste gumové rukavice. Půda na zahradě může být kontaminována kočičími výkaly s oocystami. Po každém kontaktu s hlínou si mýdlem a horkou vodou umyjte ruce.

Toxoplasmosa v mase zvířat

Nálezy Toxoplasmy v mase zvířat

Druh masa	napadení	poznámka
Skopové	4 - 67%	převážně 30%
Kozí	30 - 40%	málo údajů
Hovězí	0 - 24%	většinou negativní
Vepřové	0 - 43%	většinou 10-20%
Konina	výskyt	málo údajů

Přenos mateřským mlékem potvrzen pouze experimentálně !

Přenos možný i poraněním, spojivkou, genitálie.

Toxoplasmosa a domácí zvířata

Ovce jsou poměrně běžně napadeny toxoplasmosou. Ekonomický význam mají především potraty.

Zjištěna u ovcí ve 34 zemích - onemocnění doloženy z Austrálie, Nového Zélandu, Velké Británie, Evropy, Asie a Severní Ameriky.

Málo údajů o ekonomických ztrátách, např. na Novém Zélandu až 72% potratů ovcí působí T. gondii.

Ve Velké Británii ročně uhynie přes 100 000 jehňat.

Ovce se nakazí pozřením oocyst pocházejících z kočičích výkalů. Ovce jsou k nákaze vnímavé v každém věku, nejvíce jsou napadené 4 letá zvířata. K potratu dochází 7 až 14 dnů po pozření oocysty.

Nejčastěji jsou napadány ovce žijící v blízkosti lidských sídel, kde se volně pohybují kočky. Výskyt onemocnění nejčastěji na podzim a v zimě, což je důsledek lepšího přežívání oocyst v chladu než za tepla. V uvedené době jsou ovce gravidní, synchronizace ŽC parazita s hostitelem.

Známé rovněž onemocnění ovcí krmených umělým krmivem kontaminovaným kočičími výkaly.

Toxoplasmosa a domácí zvířata

Kozy - o jejich napadení existuje méně údajů, situace je však podobná jako u ovcí.

Dobytěk - výskyt toxoplasmosy u hovězího dobytka je mnohem nižší. Sporadický výskyt onemocnění.

Vepři - v současné době se stává vážným ekonomickým problémem (Japonsko).

Zdrojem nákazy je obvykle oocystami kontaminovaná půda a požití uhynulých zvířat prasaty (promoření až 80%)

Průjmy selat, uhyny

Doporučují se 2 **způsoby prevence**:

- 1 Omezování výskytu koček a jejich výkalů v blízkosti prasat
- 2 Eliminace zdechlin z ohrad s chovanými zvířaty

Veškerá potrava pro prasata musí být uložena v kontejnerech zamezujících vniknutí koček a kontaminace krmiva jejich výkaly.

Králici, kočky, psi : 80 - 90 %

Zající : 9,1 %

Toxoplasma a příbuzné druhy kokcií

Druh	mezihostitel	DH	velikost oocyst	patogenita
<i>Toxoplasma gondii</i>	člověk a mnoho živočichů	kočka	11-14 x 9-11	+
<i>T. heydormi</i>	dobytek, ovce, kozy, jeleni, lamy, morčata	pes, liška kojot	10-14 x 9-13	-
<i>T. hamondi</i>	myš a další hlodavci	kočka	11-13 x 10-12	-
<i>Besnoitia wallacei</i>	hlodavci	kočka	16-19 x 10-13	-
<i>B. darlingi</i>	oposum, ještěrky	kočka	11-13 x 10-13	-
<i>B. besnoiti</i>	dobytek	kočka	14-16 x 11-14	+
<i>B. jellisoni</i>	myš, hlodavci	?	?	+
<i>Frenkelia microti</i>	<i>Microtus</i> , <i>Mus</i> , <i>Rattus</i>	<i>Buteo buteo</i>	sporocysty 12 x 10	-
<i>F. glareoli</i>	<i>Clethrionomys</i> <i>glareolus</i>	<i>Buteo buteo</i>	12.5 x 8.8	+

A woman with a lion's mane costume is smiling and looking towards the camera. The background is dark and out of focus, suggesting an indoor setting with other people present.

Děkuji za pozornost