

# DĚTSKÁ RADIOTERAPIE

**MUDr. Jana Maistryštinová, Ph.D.**

**Klinika radiační onkologie MOÚ a LF MU Brno**



# Dětská onkologie obecně

- ročně onemocní v ČR zhruba 370 dětí, 181/1000 000 dětí
- v Brně léčeno 120-150 dětí ročně  
(Klinika dětské onkologie FN Brno)
- v Brně podstupuje RT 30-40 dětí ročně
- velká onkologická centra po léčbu dětských malignit zářením – MOÚ Brno, FN Motol Praha, PTC Praha

<https://ccc-is.uzis.cz/>





## Odlišná filozofie péče o dětské onkologické pacienty. Kurativní přístup i v případě metastatického onemocnění.

### Samotný pacient- dítě není zmenšený dospělý

- Růst těla a jednotlivých orgánů, pokračující funkční vývoj orgánů
- Výhody: žádné komorbidity, rychlejší regenerace a hojení ran  
výrazně lepší tolerance agresivní onkologické léčby
- Nevýhody: funkční nezralost orgánů limituje a ovlivňuje výběr léčebných modalit  
riziko vzniku trvalých následků a komplikací léčby

# Základní rozdíly dospělý/dítě v onkologii



**Samotný nádor** – karcinomy u dětí raritní, méně než 2 %, u dospívajících 12 %

Typické nádory pro dětský věk

**1/ embryonální typ** z nediferencovaných tkání – neuroblastom, nefroblastom, hepatoblastom, retinoblastom, meduloblastom

**2/ nádory z pojivové tkáně** mesenchymální – sarkomy

**3/ nádory z tkáně nervové** - CNS tu

**4/ hematologické malignity**

nejčastější tumory - **hematologické malignity** – leukemie, lymfomy 45 %, **mozkové nádory** 20-25 %, neuroblastomy 8 %, sarkomy, nádory ledvin 7 %



	<b>Skupina</b>
I	Leukemie, myeloproliferativní onemocnění a <u>myelodysplastická onemocnění</u>
II	Lymfomy a retikuloendoteliální nádory
III	Nádory CNS a různé intrakraniální a <u>intraspinální nádory</u>
IV	Neuroblastom a jiné nádory buněk periferních nervů
V	Retinoblastom
VI	Nádory ledvin
VII	Nádory jater
VIII	Zhoubné nádory kostí
IX	Sarkomy měkkých tkání a jiné <u>extraoseální sarkomy</u>
X	Nádory ze zárodečných buněk, nádory trofoblastu a novotvary pohlavních orgánů
XI	Jiné maligní epiteliální novotvary a maligní melanomy
XII	Jiné a nespecifikované maligní novotvary

Tab. 1 Mezinárodní klasifikace nádorů dětského věku

## Etiologie a patogeneze

- Většinou neznámá, zevní faktory minimální význam
- Asociace s genetickými faktory – VVV, dědičné syndromy 5-10 % Lynch, Li-Fraumeni, NF 1, chromozomální poruchy (m. Down), vrozené poruchy imunity a imunodeficience

## **Spektrum histologických typů je věkově specifické**

**Věková distribuce** - nestoupá s věkem, dva vrcholy výskytu

1. 0-5 let embryonální typy nádorů
2. Období dospívání- sarkomy kostí a měkkých tkání, lymfomy, germinální tumory

**Epidemiologie** - dětská malignita vzácné onemocnění 1-1,5 % všech malignit v populaci, incidence se stoupajícím trendem, meziročně nárůst cca o 1-1,5 %

**Biologické chování nádorů**- vysoce agresivní, rychle rostoucí, časně diseminují hematogenní a lymfatickou cestou

Růstová frakce a proliferační aktivita je vysoká, doubling time hodiny až dny

Premaligní stavy (ca in situ) se nevyskytují

**Klasifikace** – založena na rozdíl od dospělých na morfologii nádorů nikoliv na lokalizaci

**Klinická prezentace** – příznaky nespecifické, ovlivněné věkem

**Výsledky léčby** – chemosenzitivita, radiosenzitivita

**Přežívá 67-97 % onkologicky nemocných dětí bez ohledu na diagnózu**

	Poruchy vývoje, růstová či mentální retardace
	Stagnující váha či váhový úbytek, neprospívání při dostatečném příjmu potravy
	Horečka neznámého původu, bez reakce na ATB, krvácivé projevy na kůži či sliznicích
	Změny pohybového stereotypu
	Únava, apatie, změna chování či zhoršení školního prospěchu
	Bolesti dlouhých kostí či kloubů, patologické rezistence
	Nevolnost, zvracení, ranní zvracení bez nevolnosti, bolesti hlavy
	Poruchy vyprazdňování, vodnaté průjmy neinfekčního původu
	Nebolestivé progredující zduření lymfatických uzlin, nereagující na ATB
	Nově vzniklý strabismus, dvojitě či neostré vidění, bílá skvrna v oku

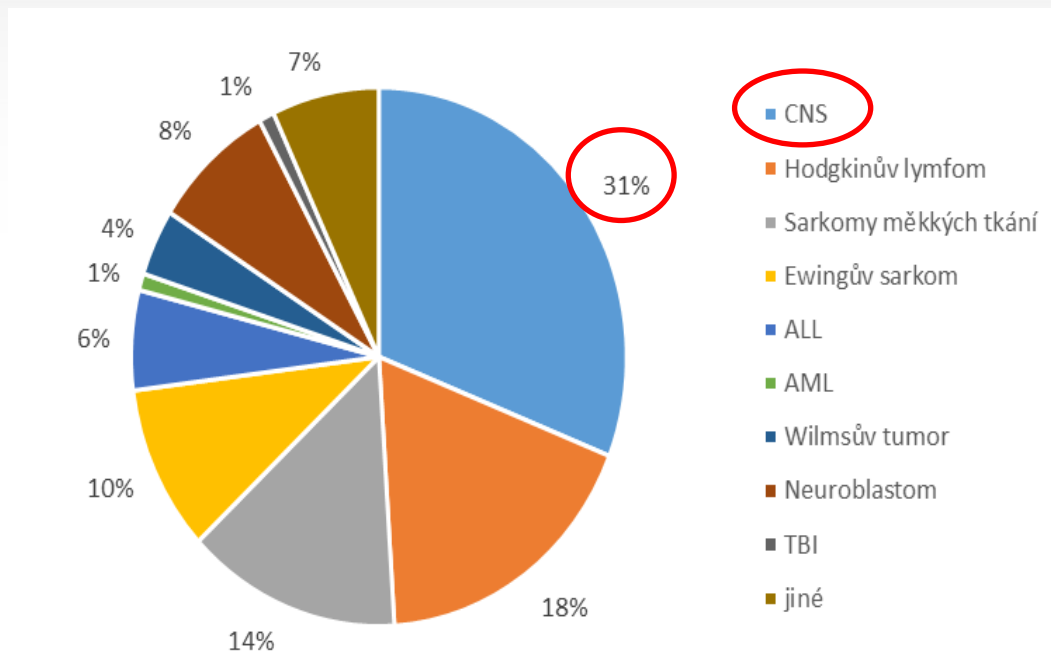
Tab.2 Příklad základních klinických příznaků nádorů dětského věku



# RADIOTERAPIE



- součást komplexní péče
- kurativní RT, pooperační, konkomitantní CHRT, profylakticky, paliativně

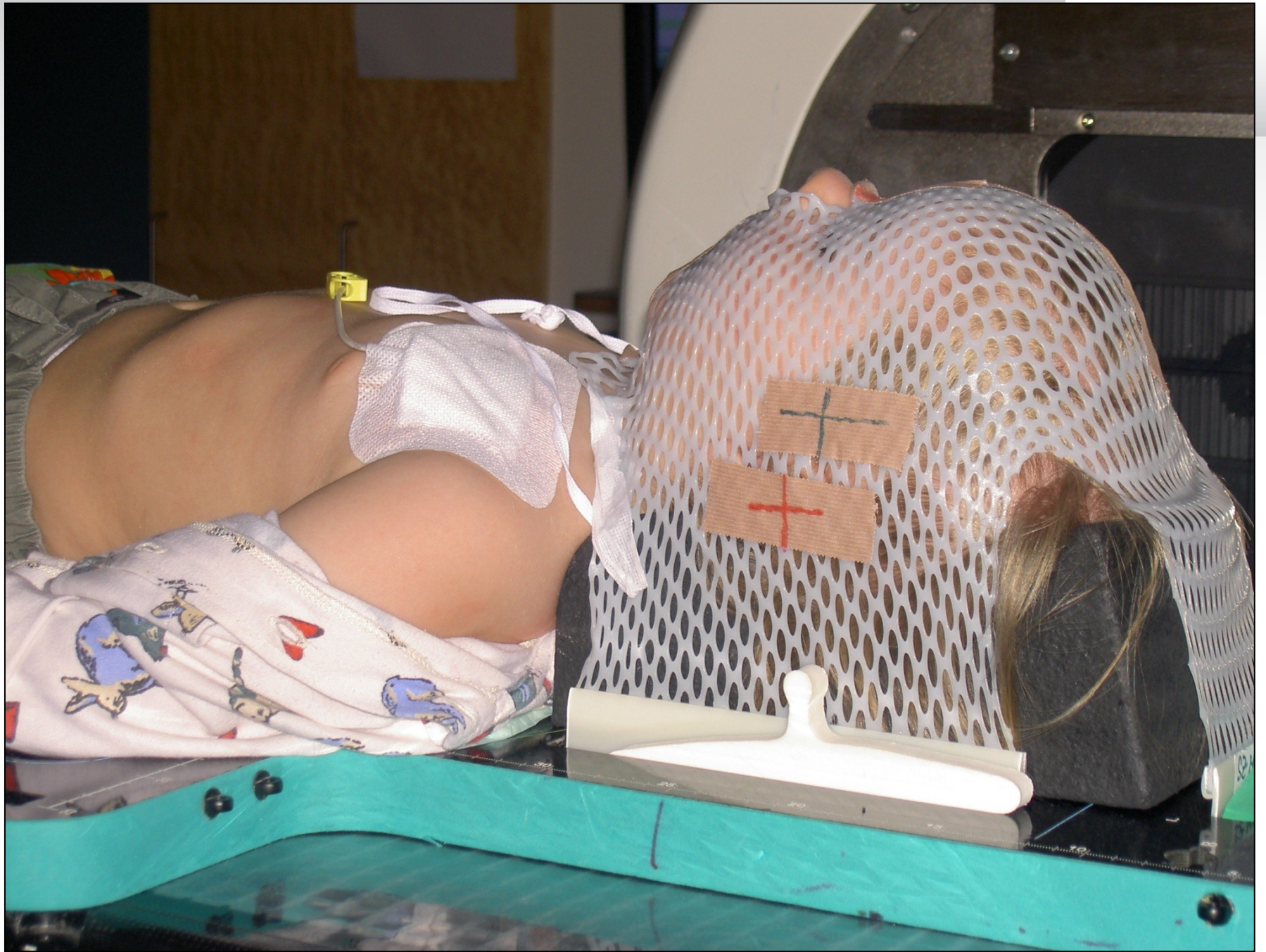

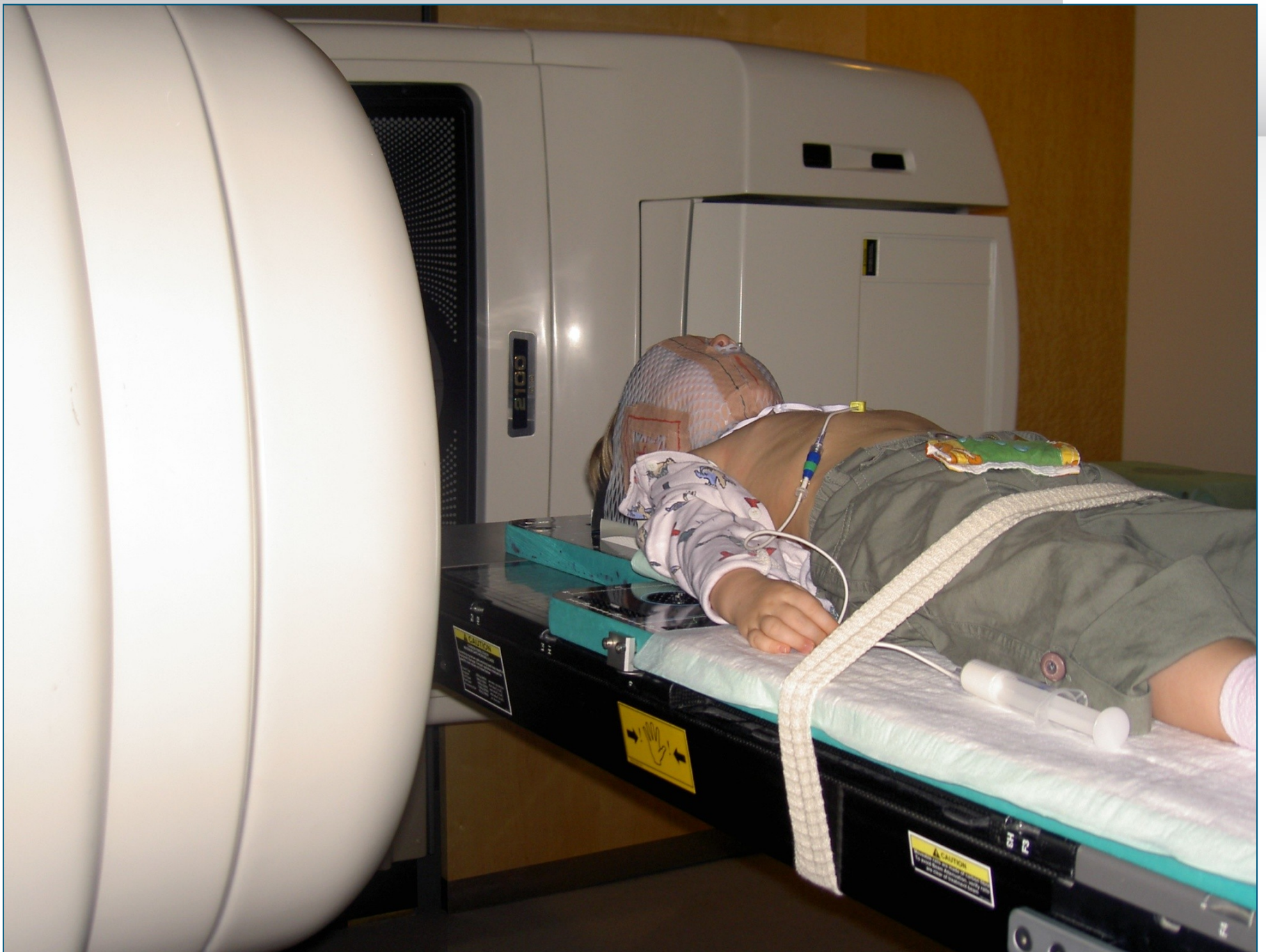# Specifika dětské radioterapie

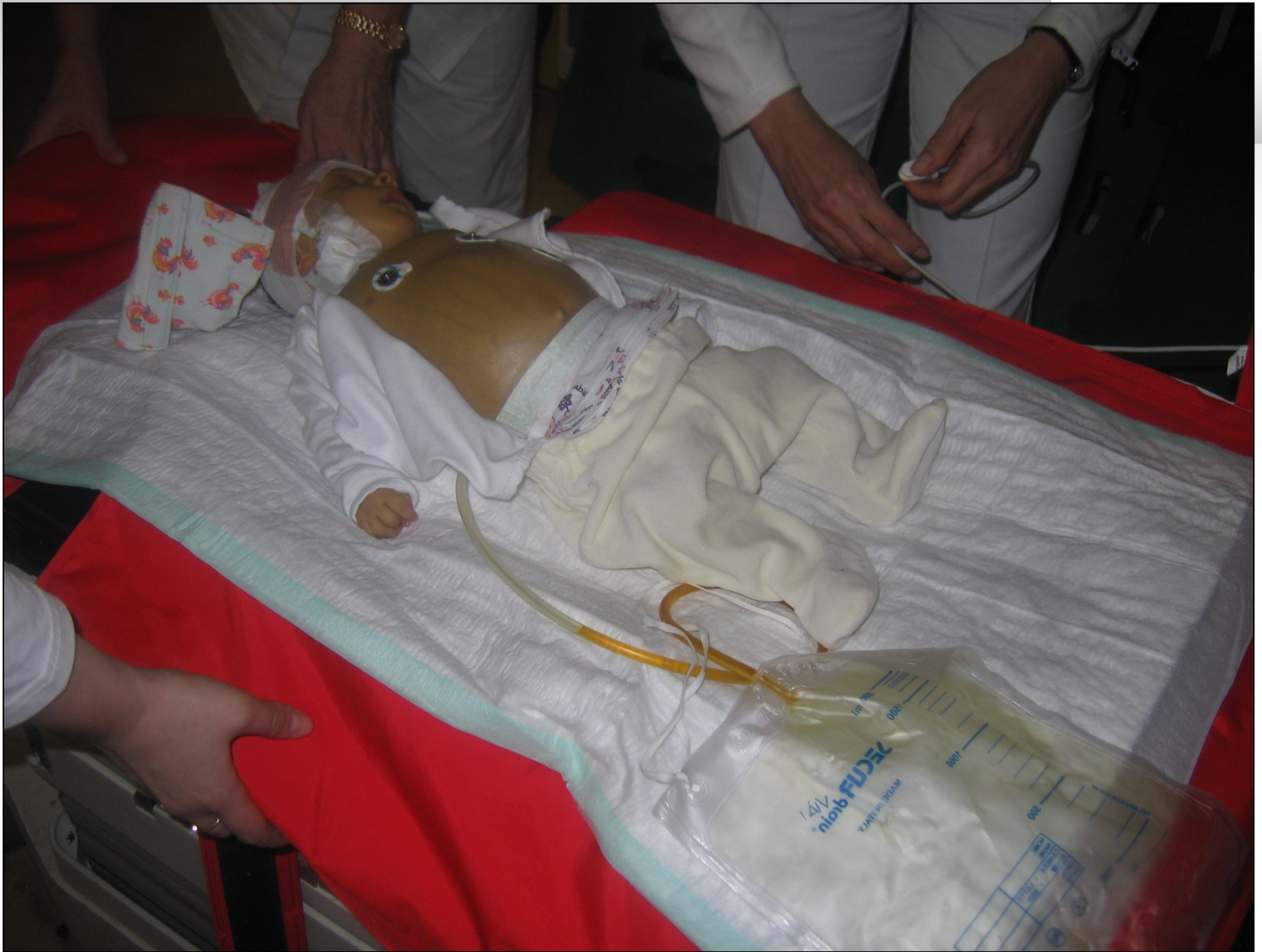

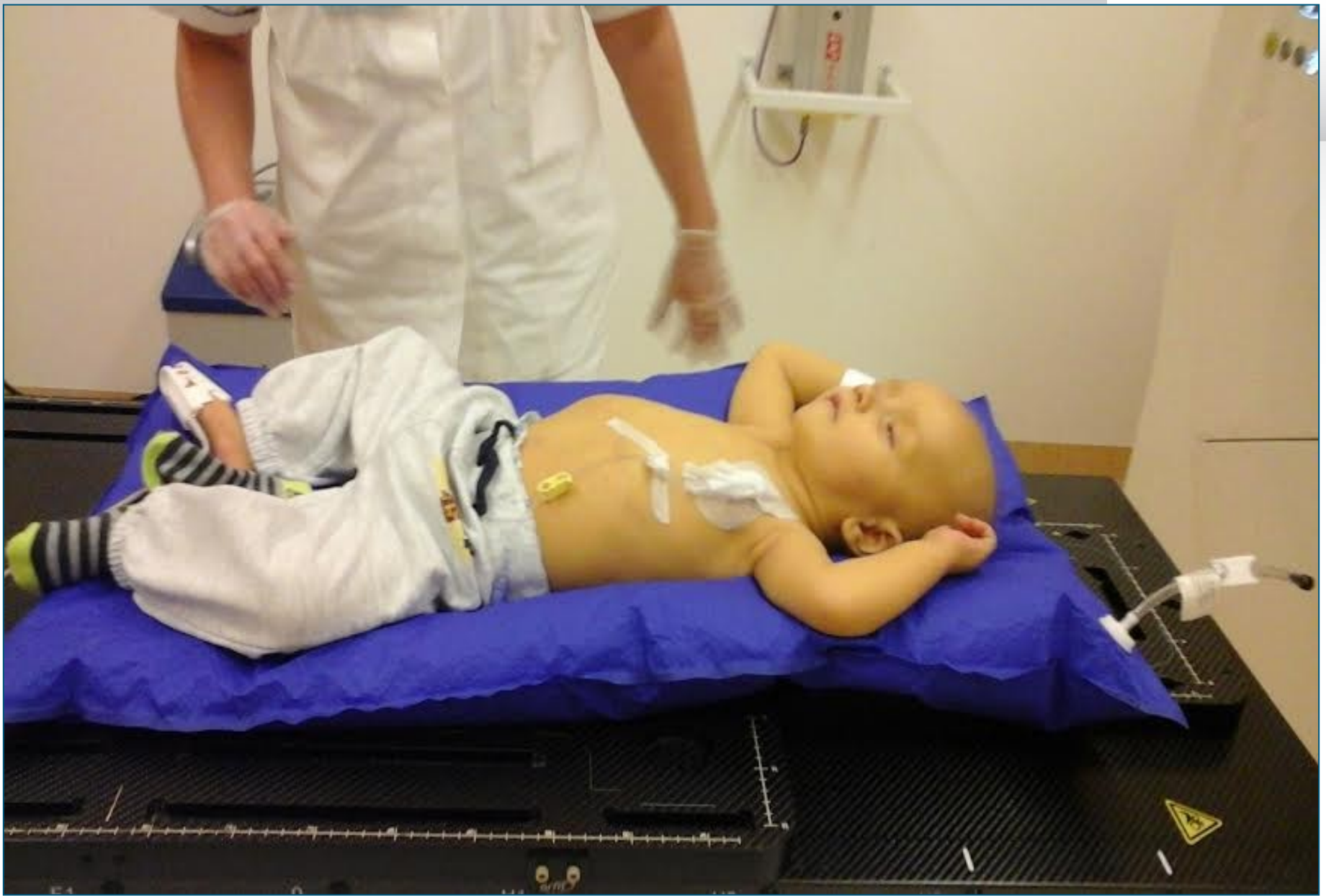- vychází z odlišné radiobiologie dětských nádorů- **vyšší radiosenzitivita**
- omezení indikace RT (vynechání, jiná méně toxická léčba je stejně účinná)
- výše celkové dávky – snížení rizika ireverzibilního poškození zdravých tkání, úprava frakcionace
- výše jednotlivé denní dávky – **u dětí á 1,5-1,8 Gy**
- věk v době ozařování – **do 3 let bez RT, v období mezi 3.-5. rokem se dávka snižuje o 10%**
  
- velikost ozařovaného objemu – minimalizace
- typ záření- megavoltážní zdroje, **max 10 MV**
  
- kombinace s CHT – zvyšuje se toxicita

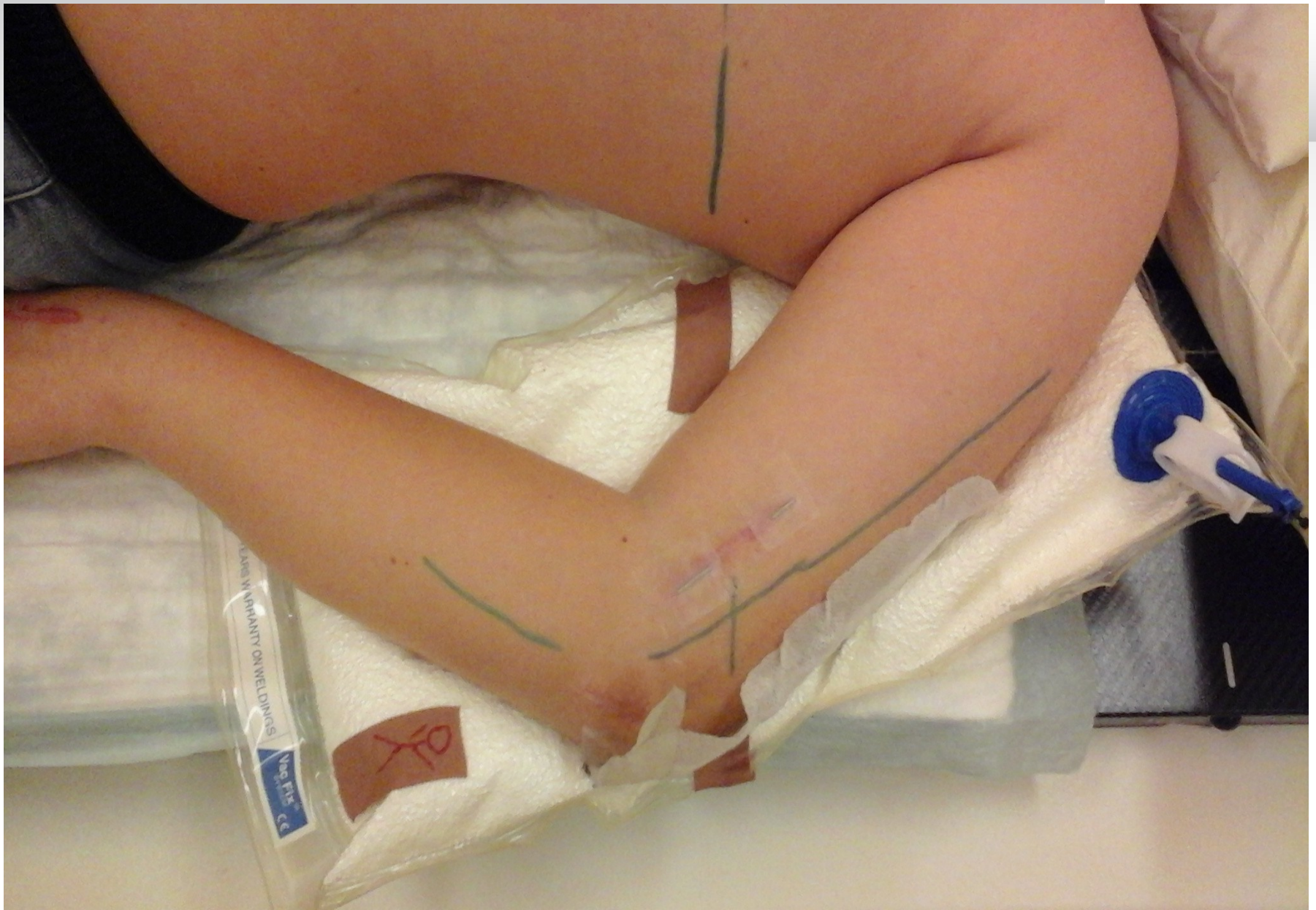- Specifická příprava k ozařování
- Spolupráce pacienta
- Celková anestezie
- Imobilizace- fixační masky, imobilizační pomůcky, vakuové dlahy
  
- Sledování společně s dětskými onkology



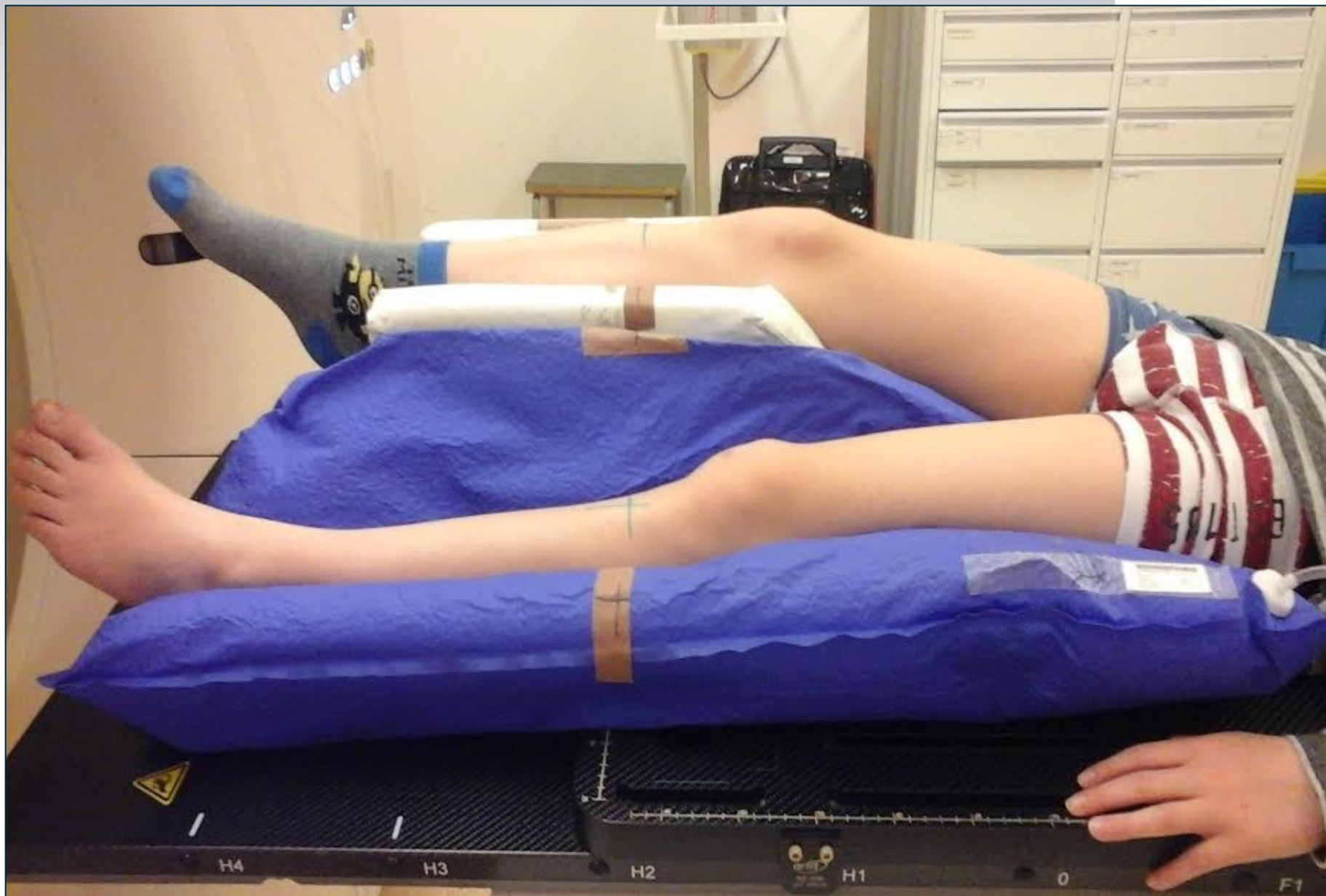


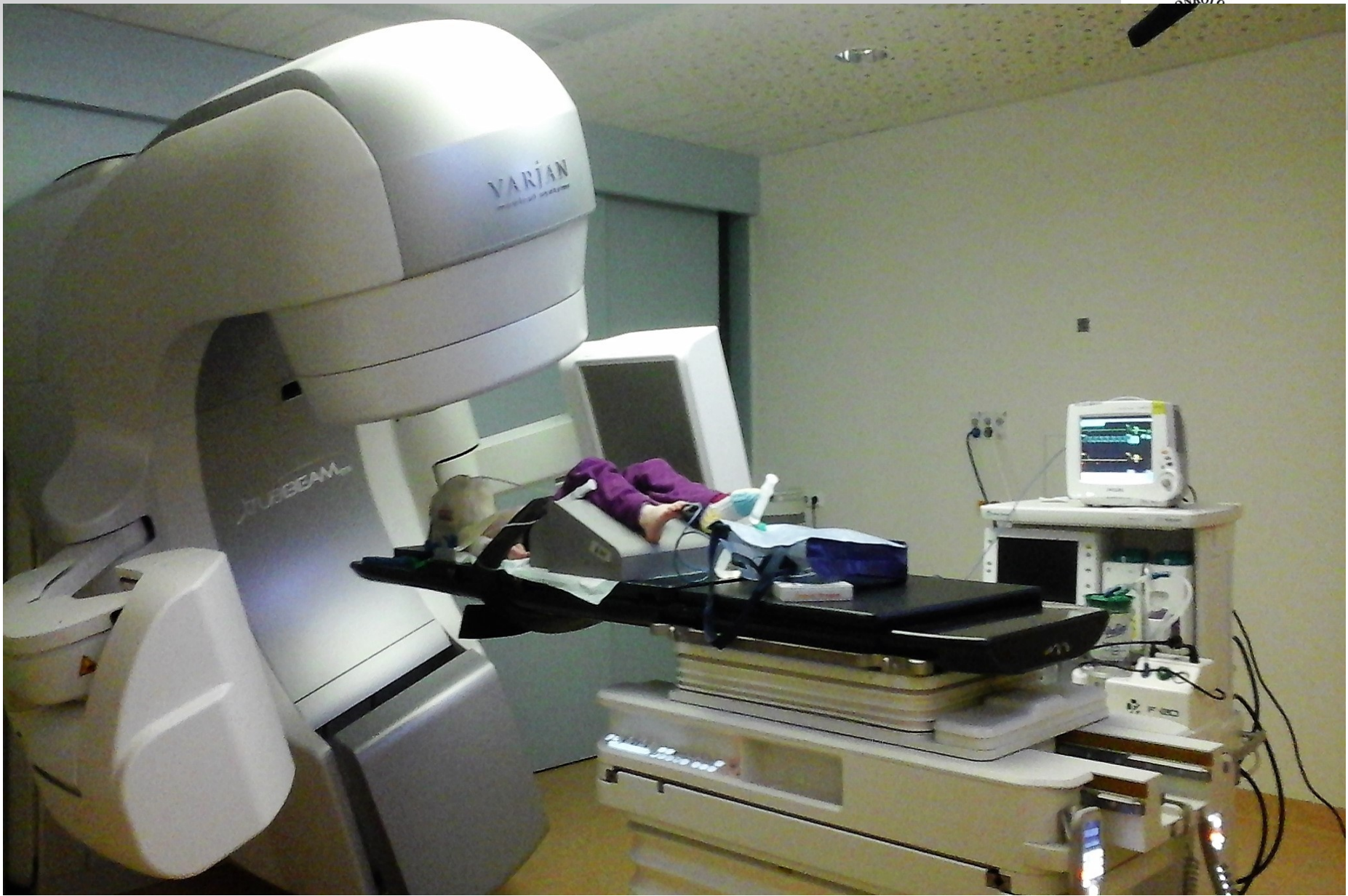

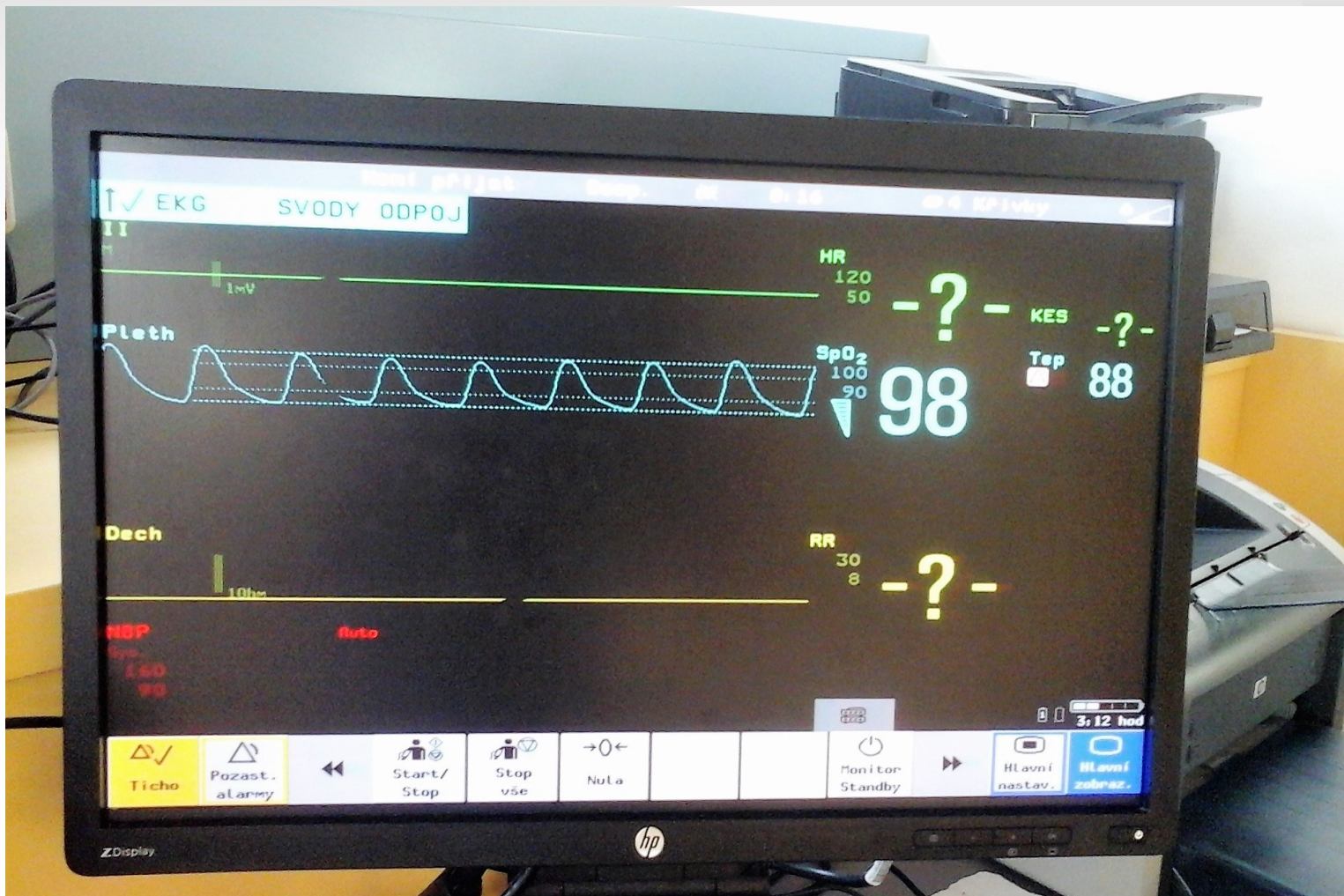


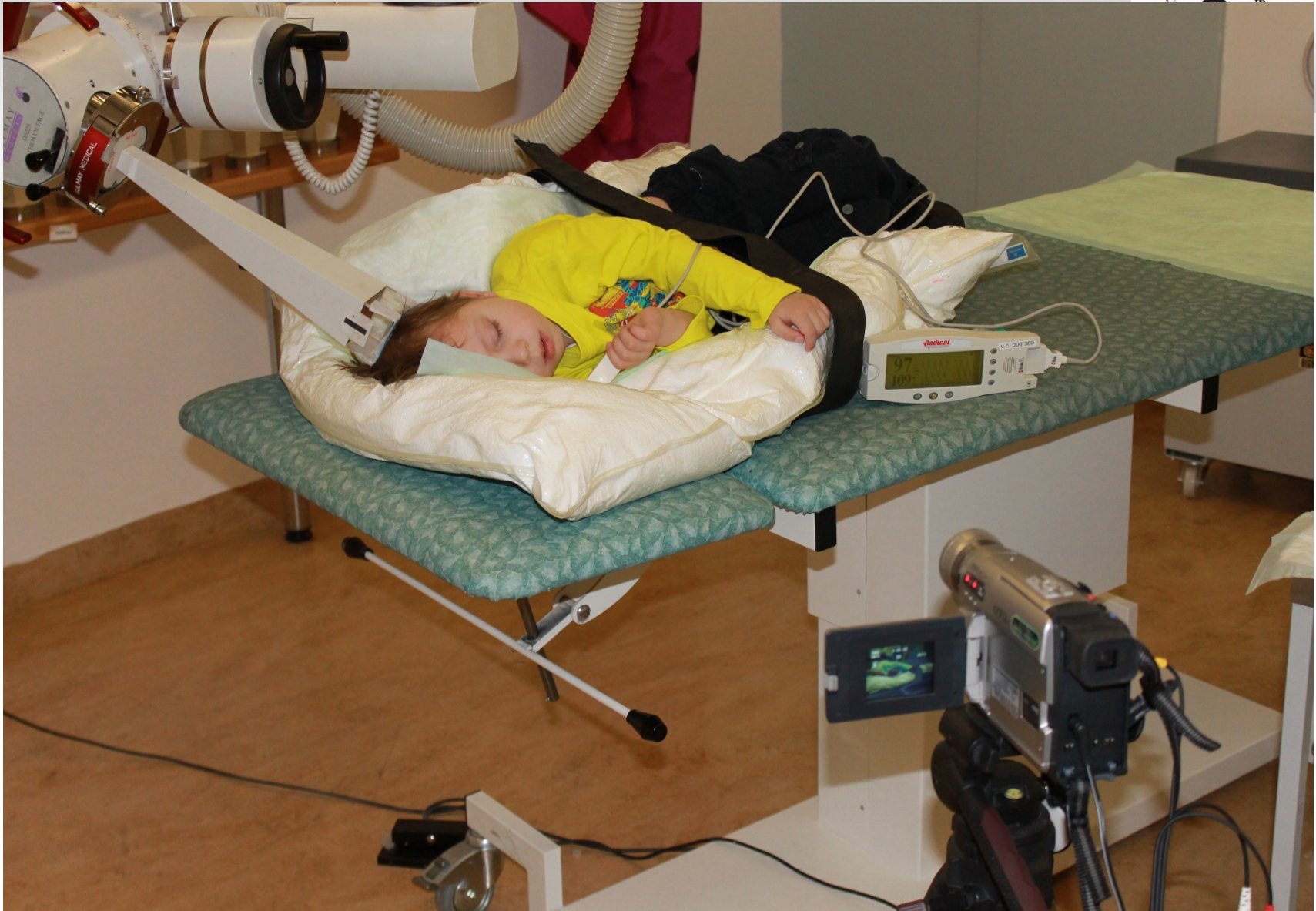















# Tumory CNS



- Nejčastější solidní nádor u dětí, incidence nejvyšší u dětí do 5 let
- 55 % lokalizováno infratentoriálně
- Jediná známá etiologie **ionizující záření**- sekundární gliomy, meningeomy
- Hereditární syndromy NF1, TSC, Gorlinův sy, Li Fraumeni
- RT následuje zpravidla po neurochirurgickém zákroku, CHT i v konkomitanci (temozolomid, CBDCA), nově nimotuzumab/vinorelbin (anti EGFR)
- Specifikum - **ozařování kraniospinální osy**- z důvodu rizika leptomeningeálního rozsevu nádoru mozkomíšním mokem
- **Meduloblastom, ependymom, nízce diferencované gliomy mozkového kmene, kraniopharyngeom, germinomy**

- Klinický obraz: nevolnosti, zvracení obzvláště ráno, impulzivně, bolesti hlavy, poruchy vidění, rovnováhy, neurologické obtíže z důvodu postižení hlavových nervů
- **Syndrom intrakraniální hypertenze**
- Vyšetření : neurologie, oční vyšetření- městnání na očním pozadí, CT a MR mozku
- doplnění: endokrinologie, foniatrie (audiometrie), psychologie
- Molekulárně genetická a cytogenetická analýza vzorku nativní tkáně - B katenin, CMYC, NMYC - meduloblastom, H3F3A K27M mutace u brainstem tumorů

# Meduloblastom



- 2. nejčastější dětský tumor CNS po LGG
- maximum výskytu mezi 5.- 9. rokem, u dospělých v 3. dekádě
- **2/3 standart risk** – věk >3roky, resekce s reziduem <1,5 cm<sup>2</sup>, M0
- **1/3 high risk** – věk <3 roky, reziduum > 1,5cm<sup>2</sup>, M+

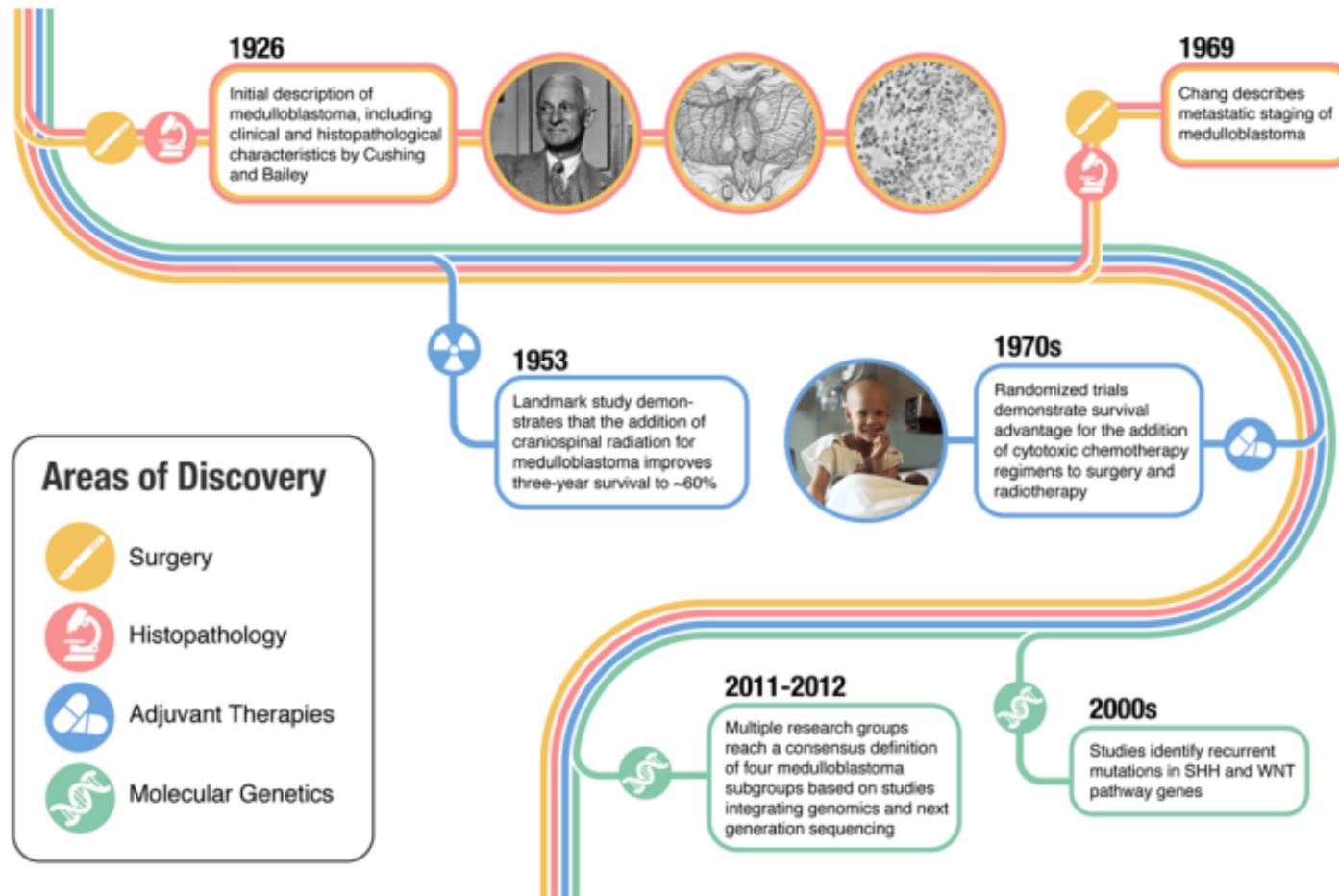
Juraschka and Taylor






















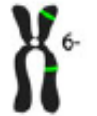
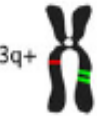
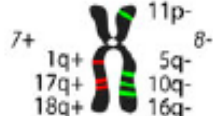
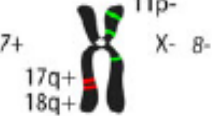
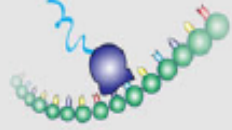
Risk Category	Low Risk	Standard Risk	High Risk	Very High Risk
Survival (%)	>90	75-90	50-75	<50
Subgroup, clinical and molecular characteristics	Non-metastatic	Non-metastatic, <i>TP53</i> WT and no <i>MYCN</i> amplification	One or both: • Metastatic • <i>MYCN</i> amplification	<i>TP53</i> Mutation
	Non-metastatic and Chromosome 11 loss	Non-metastatic and no <i>MYC</i> amplification		
		Non-metastatic and no chromosome 11 loss	Metastatic	

FIG. 3. Proposed risk stratification for noninfant medulloblastoma, based on data from the following reference.<sup>50</sup> Box color represents the subgroup and the text reflects clinical and molecular criteria (WNT: blue, SHH: red, group 3: yellow, group 4: green). WT = wild type. Figure is available in color online only.



Juraschka and Taylor



Molecular Subgroups of Medulloblastoma				
CONSENSUS	WNT	SHH	Group 3	Group 4
Cho (2010)	C6	C3	C1/C5	C2/C4
Northcott (2010)	WNT	SHH	Group C	Group D
Kool (2008)	A	B	E	C/D
Thompson (2006)	B	C', D	E, A	A, C
<b>DEMOGRAPHICS</b>				
Age Group:   	  	     	  	    
Gender: ♀ ♂	♂ ♂ : ♀ ♀	♂ ♂ : ♀ ♀	♂ ♂ : ♀	♂ ♂ : ♀
<b>CLINICAL FEATURES</b>				
Histology	classic, rarely LCA	desmoplastic/nodular, classic, LCA	classic, LCA	classic, LCA
Metastasis	rarely M+	uncommonly M+	very frequently M+	frequently M+
Prognosis	very good	infants good, others intermediate	poor	intermediate
<b>GENETICS</b>				
	 CTNNB1 mutation	 PTCH1/SMO/SUFU mutation GLI2 amplification MYCN amplification	 i17q MYC amplification	 i17q CDK6 amplification MYCN amplification
<b>GENE EXPRESSION</b>	 WNT signaling MYC +	SHH signaling MYCN +	Photoreceptor/GABAergic MYC +++	Neuronal/Glutamatergic minimal MYC/MYCN

Nová stratifikace dle molekulárního profilu nádoru

Subgroup		WNT		SHH				Group 3			Group 4							
Subtype		WNT α	WNT β	SHH α	SHH β	SHH γ	SHH δ	Group 3a	Group 3β	Group 3γ	Group 4a	Group 4β	Group 4γ					
Subtype proportion																		
Subtype relationship																		
Clinical data	Age																	
	Metastases	8.6%	21.4%	20%	33%	8.9%	9.4%	43.4%	20%	39.4%	40%	40.7%	38.7%					
	Survival at 5 years	97%	100%	69.8%	67.3%	88%	88.5%	66.2%	55.8%	41.9%	66.8%	75.4%	82.5%					
Copy number	Broad	6 <sup>-</sup>		9q <sup>+</sup> , 10q <sup>+</sup> , 17p <sup>+</sup>		Balanced genome		7 <sup>+</sup> , 8 <sup>+</sup> , 10 <sup>-</sup> , 11 <sup>-</sup> , i17q		8 <sup>+</sup> , i17q		7q <sup>+</sup> , 8p <sup>-</sup> , i17q		i17q		7q <sup>+</sup> , 8p <sup>-</sup> , i17q (less)		
	Focal			MYCN amp, GLI2 amp, YAP1 amp		PTEN loss		10q22 <sup>-</sup> , 11q23.3 <sup>-</sup>		OTX2 gain, DDX31 loss		MYC amp		MYCN amp, CDK6 amp		SNCAIP dup		CDK6 amp
Other events				TP53 mutations				TERT promoter mutations		High GFI1/1B expression								
Tumor location/enhancement patterns		Cerebellar peduncle/ Cerebellopontine angle		Cerebellar hemisphere				Midline, ill-define margins			Midline, no enhancement							
Origin		Cells in the lower rhombic lip		Cerebellar granule neuron progenitors (CGNPs)				Uncertain			Uncertain							
Histology		Classic		Desmoplastic nodular MBEN - infant LC/A - TP53 mutant				Classic LC/A - infant			Classic							
Risk of CMS		21%		7%				31%			35%							

Age (years): 0-3 >3-10 >10-17 >17

- Léčba:
- **Standard risk meduloblastom** – operace, RT 23,4 Gy CSI+boost zadní jáma lební 54-55,8 Gy, CHT Vincristin weekly při RT, následně Vinkrisitin, Cisplatina, CCNU, 8 cyklů po RT ( **tzv. Packerovské schéma**)
- **High risk meduloblastom** – operace, RT 36 Gy CSI + boost do 54-55,8 Gy v konkomitanci Temozolomid nebo CBDCA, následují 4 cykly HD-CHT s PBSCT
- Rekurentní mbl, SHH mutace (vismodegib) - cílená terapie/klinické studie
- **NUTNOST VČASNÉHO ZAHÁJENÍ RT** – ideálně do **28. dne po operaci**
- **DÉLKA RT** do 50 dní od operace - má lepší EFS, **cave zdržení či přerušování - short doubling time**

## Role RT

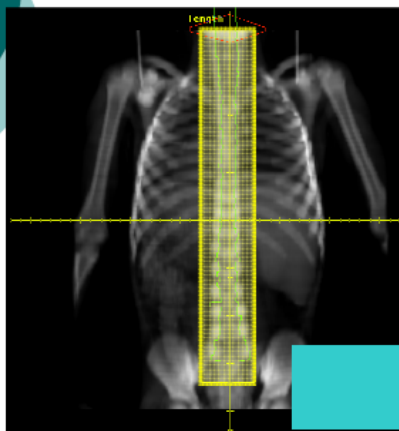
### Zakreslení objemů – CSI – celý mozek+mícha s míšními obaly

**CTV<sub>CSI</sub> mozek** – celou přední jámu lební s cribriformní ploténkou a horní částí supraorbitálního prostoru (ne však retrobulbární prostory jako u leukemií)

**CTV<sub>CSI</sub> mícha** – do stran pokryt výběžky celého obratlového těla alespoň 1cm do stran  
HLAVNĚ kaudální hranice - využít MRI - CTV 2 cm pod zakončení subdurálního vaku (obvykle kaudálně od S2, S2/3 ) riziko častých recidiv

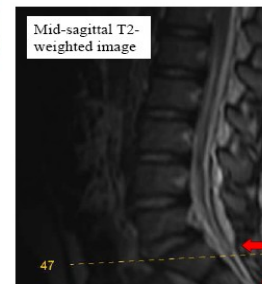
### CTV boost- zadní jáma lební vs lůžko tumoru

#### Coverage of the target volume: spine

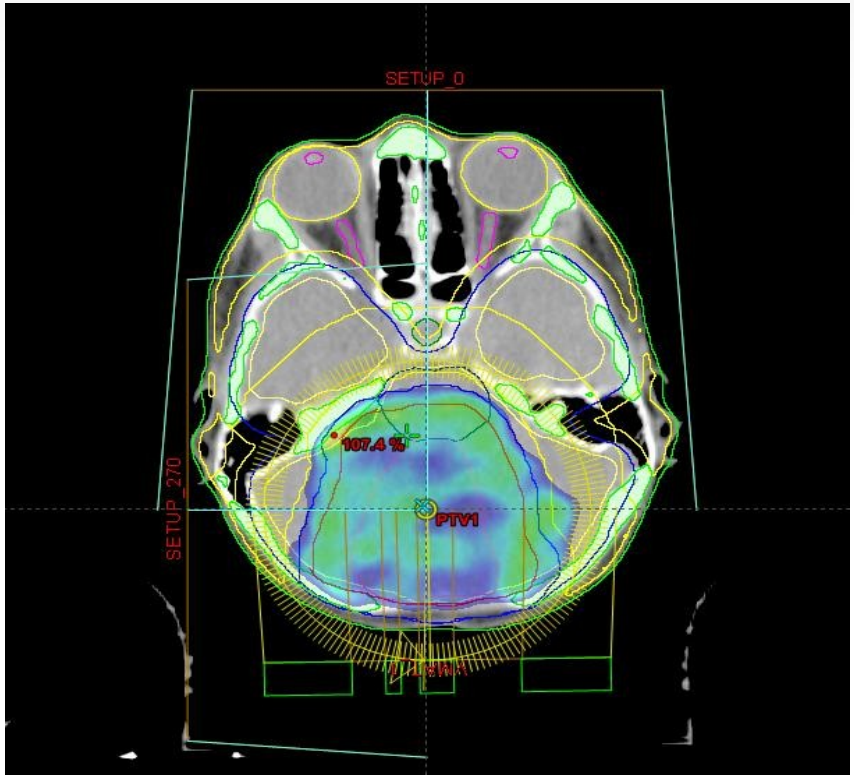
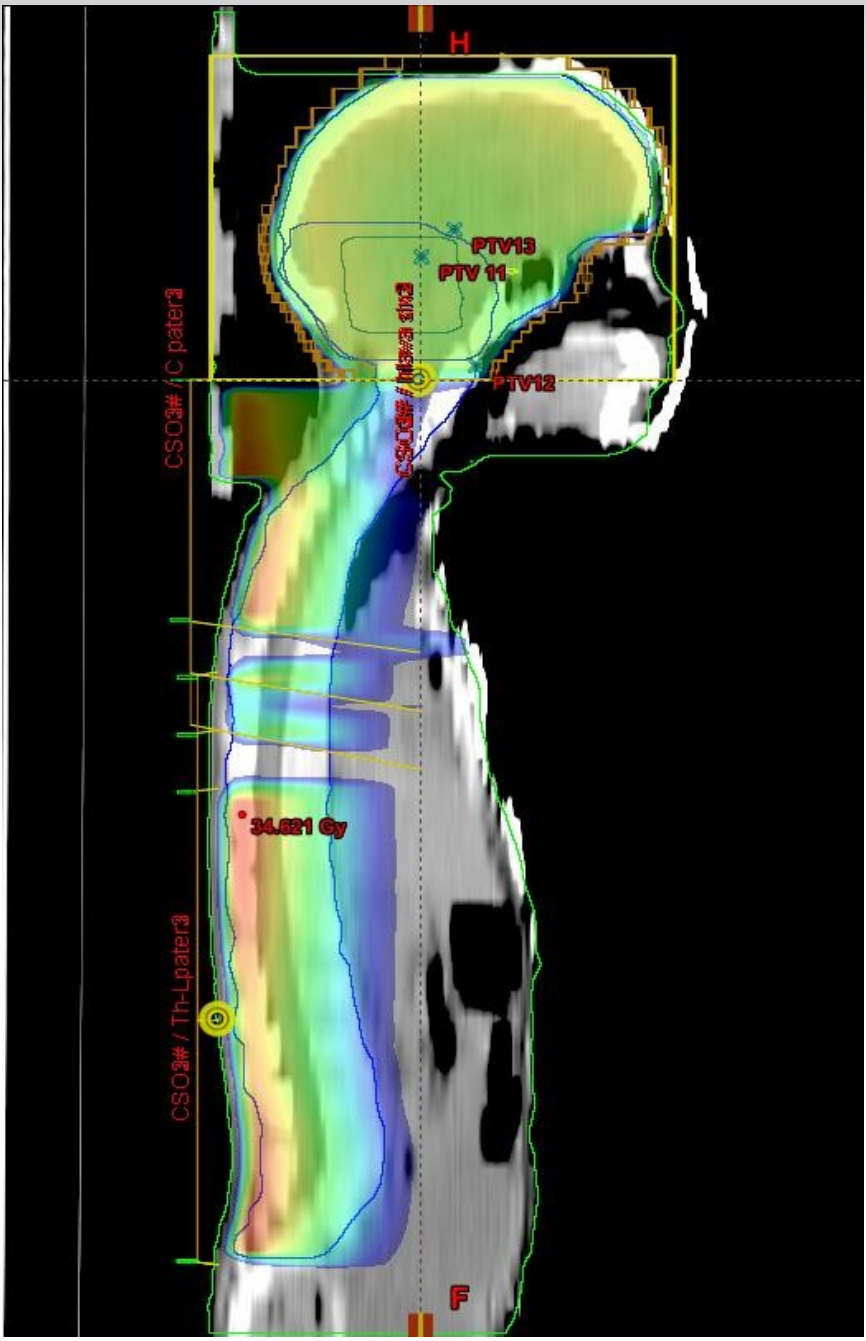


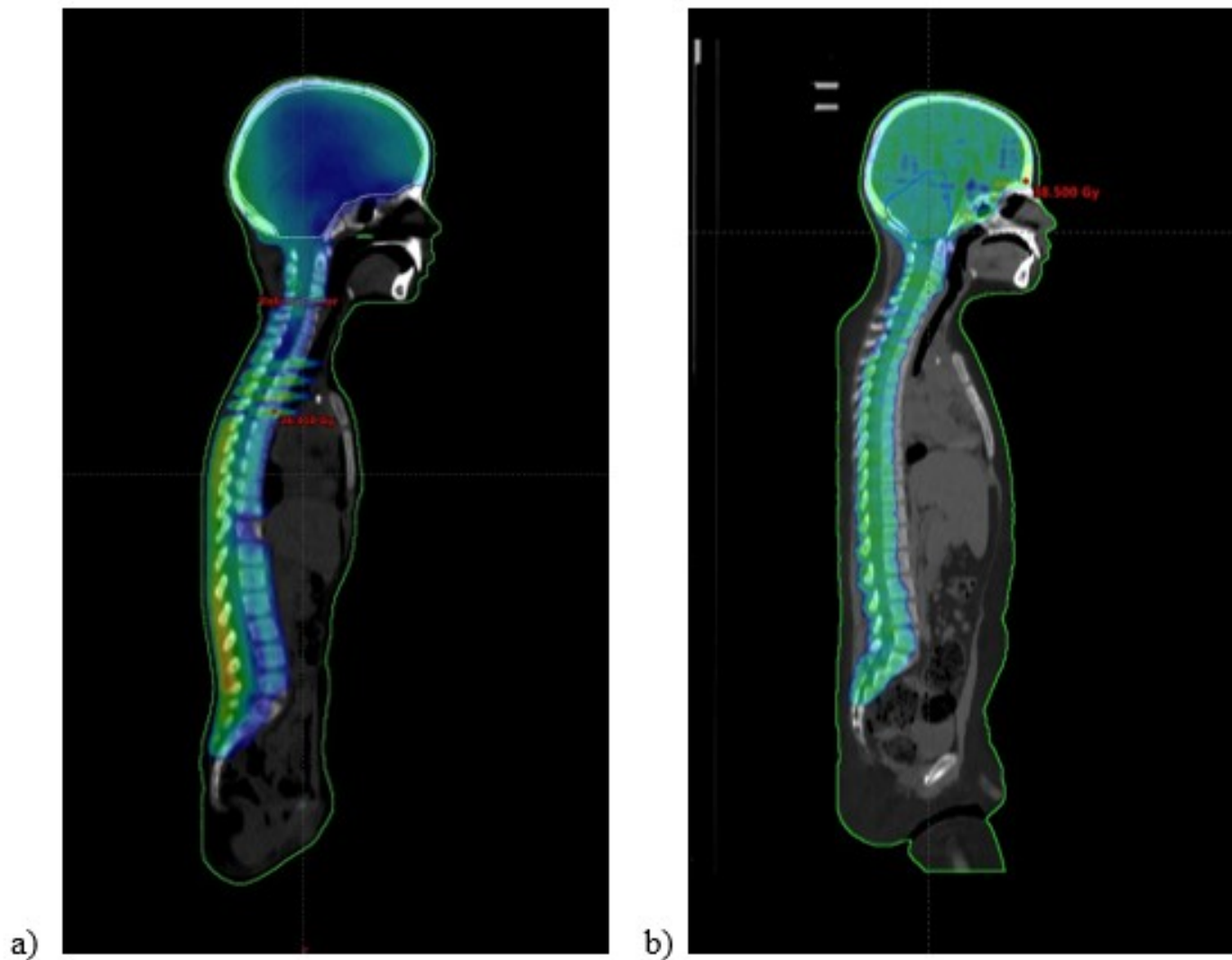
- ACNS0331:
  - "...laterally on both sides to cover the recesses of the entire vertebral bodies, with at least 1cm margin on either side"
  - Lower limit "...2 cm below the termination of the subdural space"... "at least to the inferior border of the 2nd sacral segment (S2/3 interspace)"

#### Coverage of the spine: caudal extent of thecal sac

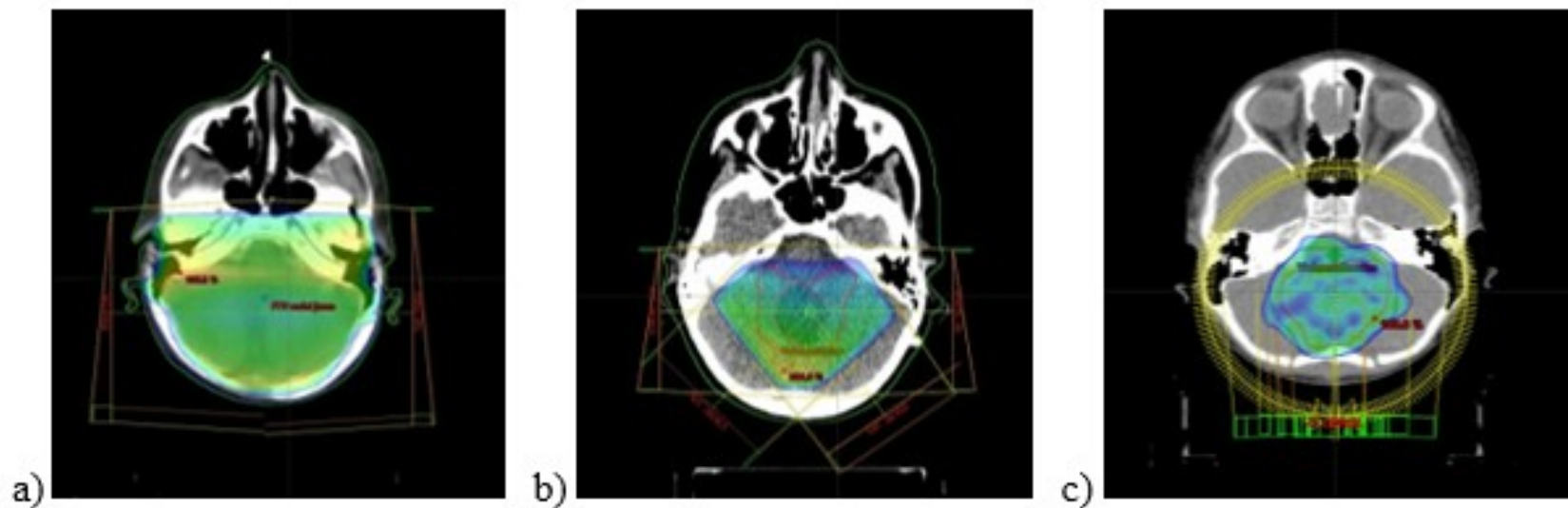


- Which is correct:
  - S1/S2
  - Bottom of S2?
- **If in doubt consult your Diagnostic Imaging colleagues!**





**Obr. 8** Srovnání technik ozařování kraniospinální osy; (a) 3D-CRT a (b) VMAT



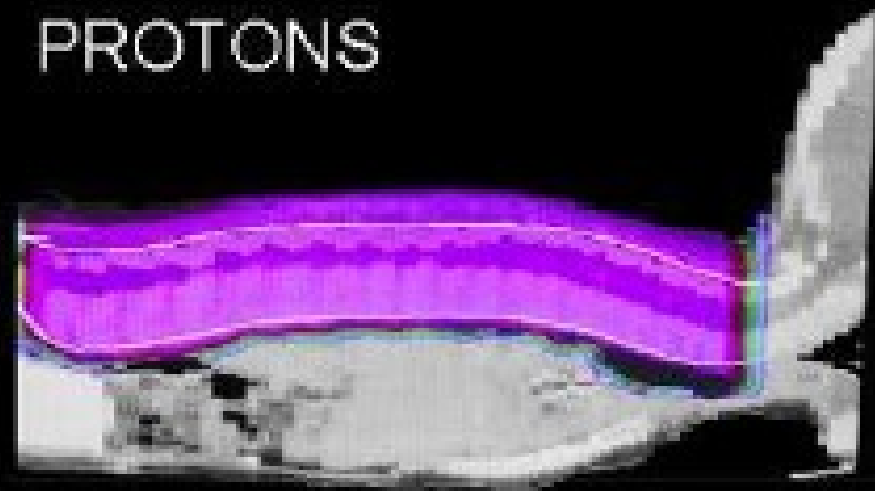
**Obr. 7** Vývoj cílových objemů a technik ozařování zadní jámy lební a lůžka tumoru

a) zadní jáma lební 2LL pole; b) lůžko tumoru 4 konvergentní pole; c) lůžko tumoru VMAT

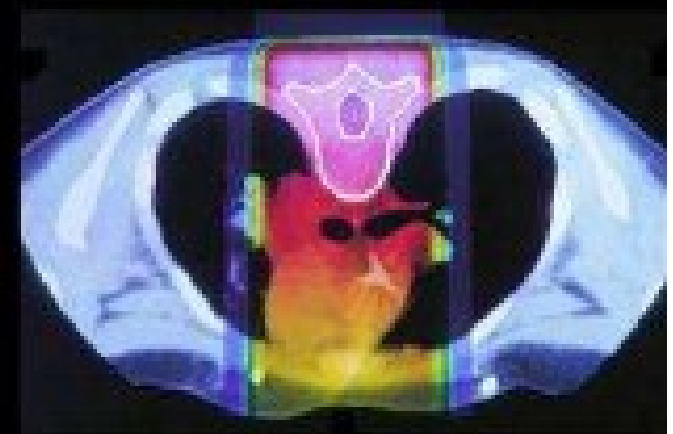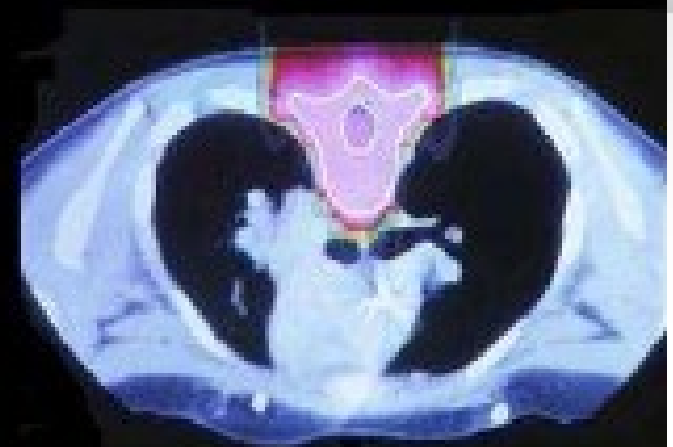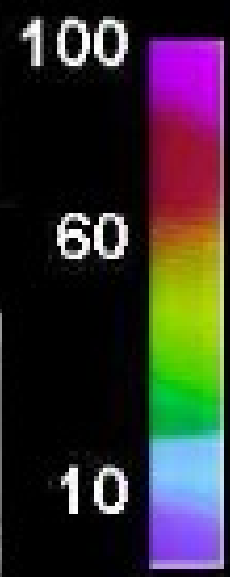
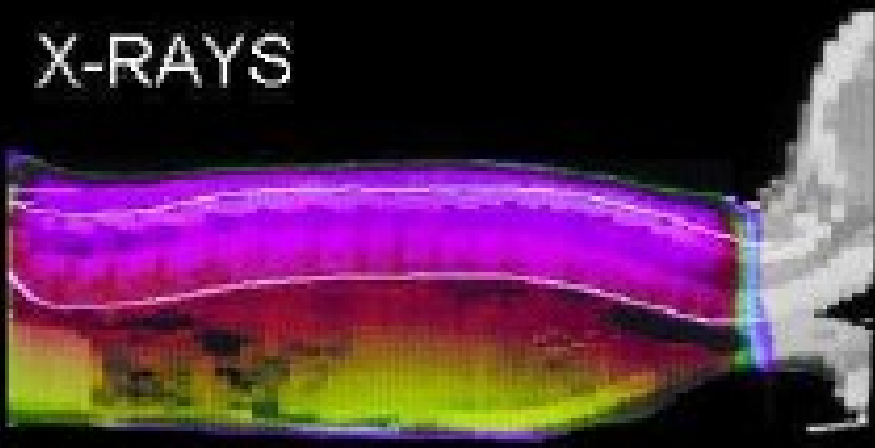


# MEDULLOBLASTOMA

PROTONS



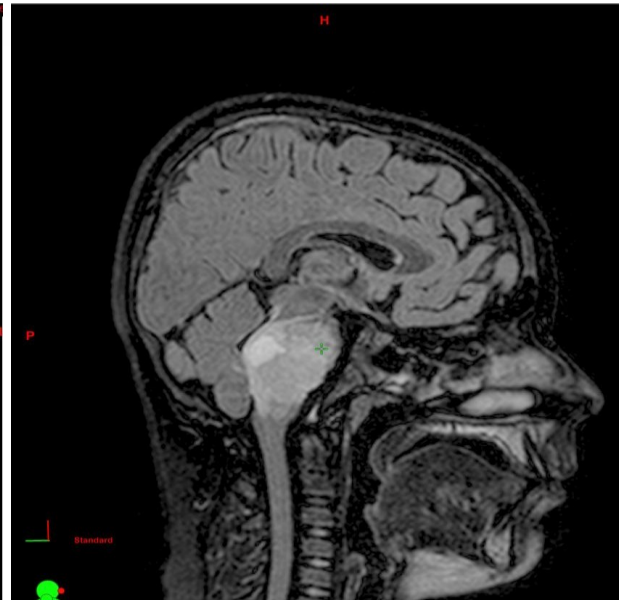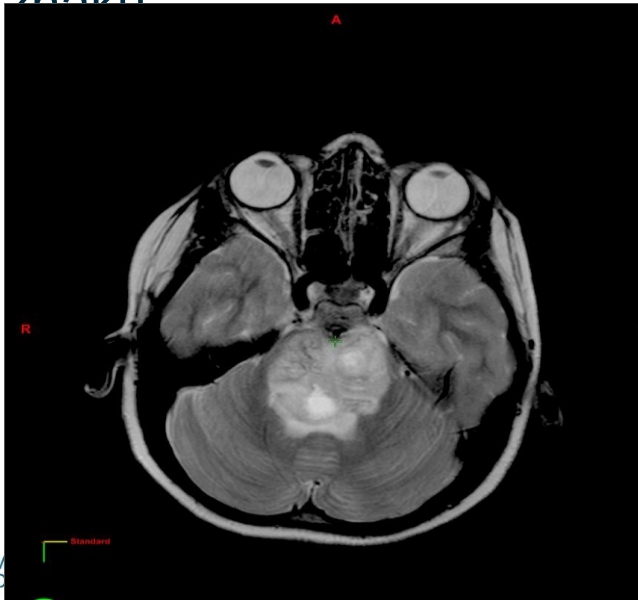X-RAYS

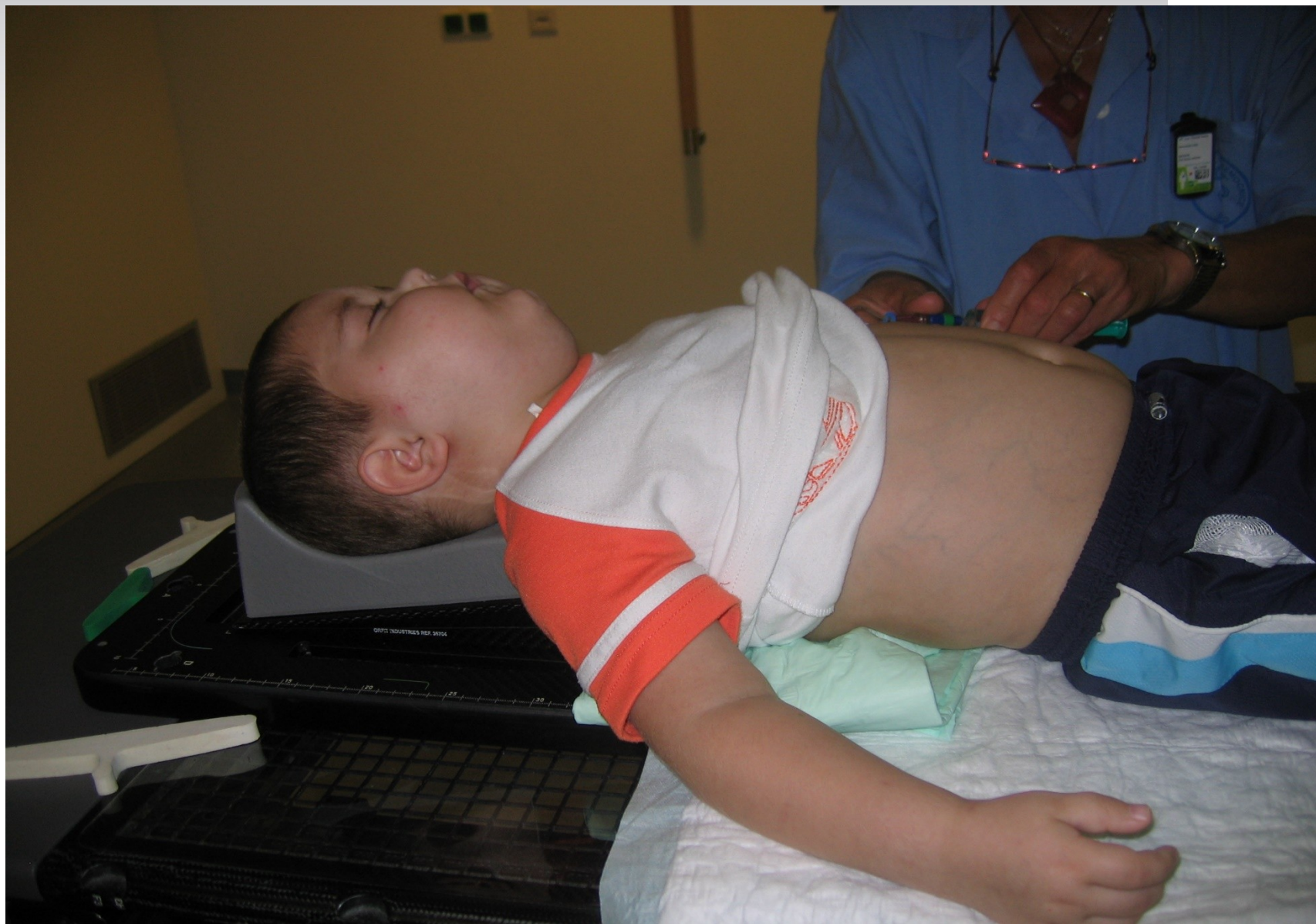

# Gliomy mozkového kmene (brainstem glioma, BSG)



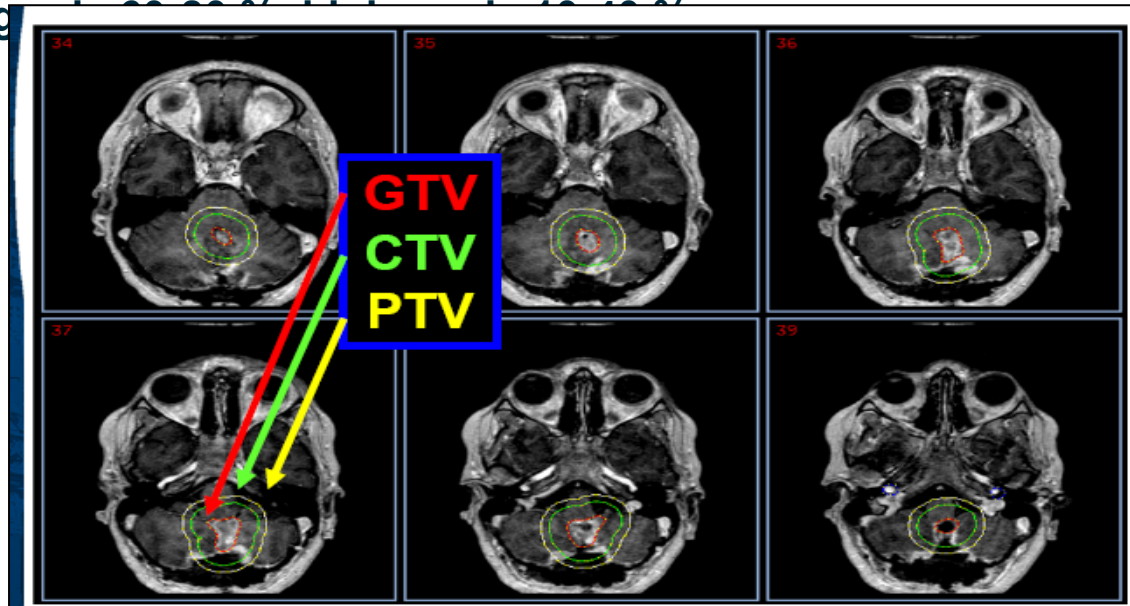
- 15 % dětských tumorů CNS
- výskyt nejčastěji mezi 4.- 6. rokem
- high-grade astrocytoma, infiltrativní/fokální růst
- diagnóza biopsie/MR obraz
- RT tumor + 2 cm lem, dávka 54-60 Gy v 70 % zlepšení klinických příznaků





# Ependymom

- Nádor vycházející z výstelky mozkových komor, 50 % u dětí do 5 let
- základem léčby je operační řešení, u dětí by vždy měla následovat **adjuvantní RT**, odložení RT vede k horší prognóze
- děti do 18 měsíců vynechat RT, do 4 let up-front CHT následuje RT
- role CHT prozatím nejasná- středně senzitivní tumor, vinkristin, CFM, etoposid, cDDP, HD MTX
- negativní prognostické faktory – rozsah resekce, věk, grading tumoru
- **OS 5 let low g**

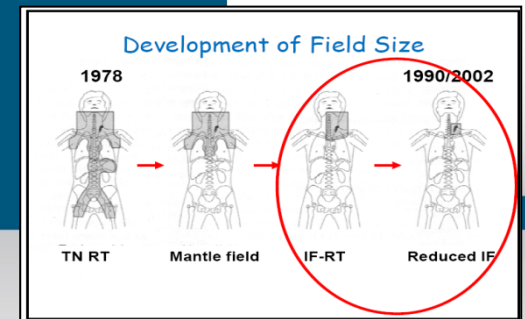


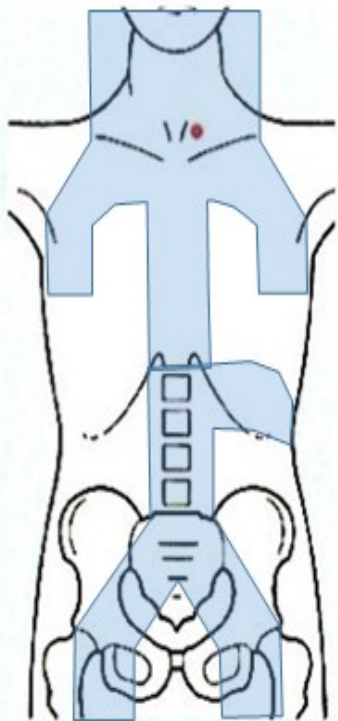
# Hodgkinův lymfom

- 6 % dětských malignit
- postihuje děti nad 10 let, vzácně děti mladší 4 roky
- u 80 % krční lymfadenopatie, 25-30 % s B symptomy, 20 % bulky postižení
- 80-85% st.I-III, 15-20% IV
- **10 let OS 90 % u I-III, 75-80 % IV**

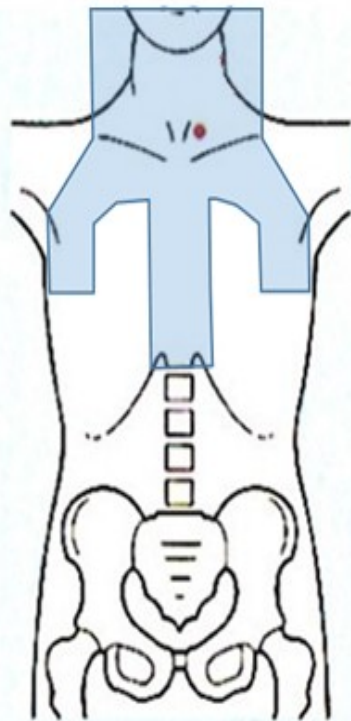
## Léčba:

- RT následuje po CHT
- ozařování **involved field** – tj. pouze uzlinové oblasti, ve které se nachází postižené uzliny
- dříve se ozařovaly velké objemy – „mantle“ technika,
- **v současnosti rozsah dle přešetření po CHT – 2 resp. 4/5. cyklus, PET+ oblasti**
- Dávka 21 Gy/ 14x 1,5 Gy
- NÚL !!!!- porucha růstu, sterilita, hypothyroidismus, poradiační pneumonitis, aterosklerosa koronárních cév
- **!riziko sekundárních malignit – tumor mammy, štítné žlázy, leukemie!**

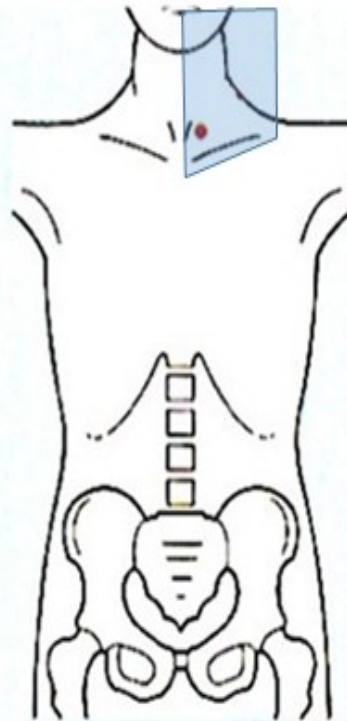




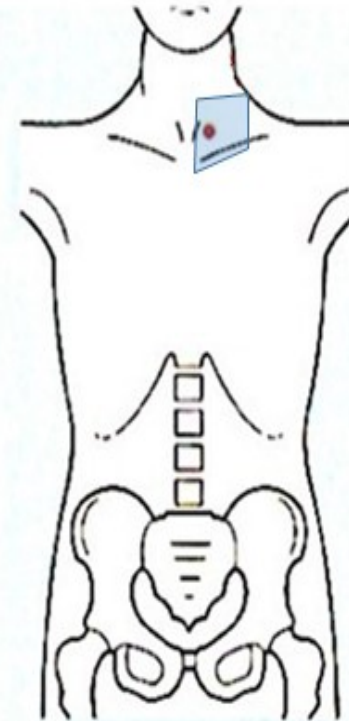
**Extended Field RT**



**Mantle Field RT**

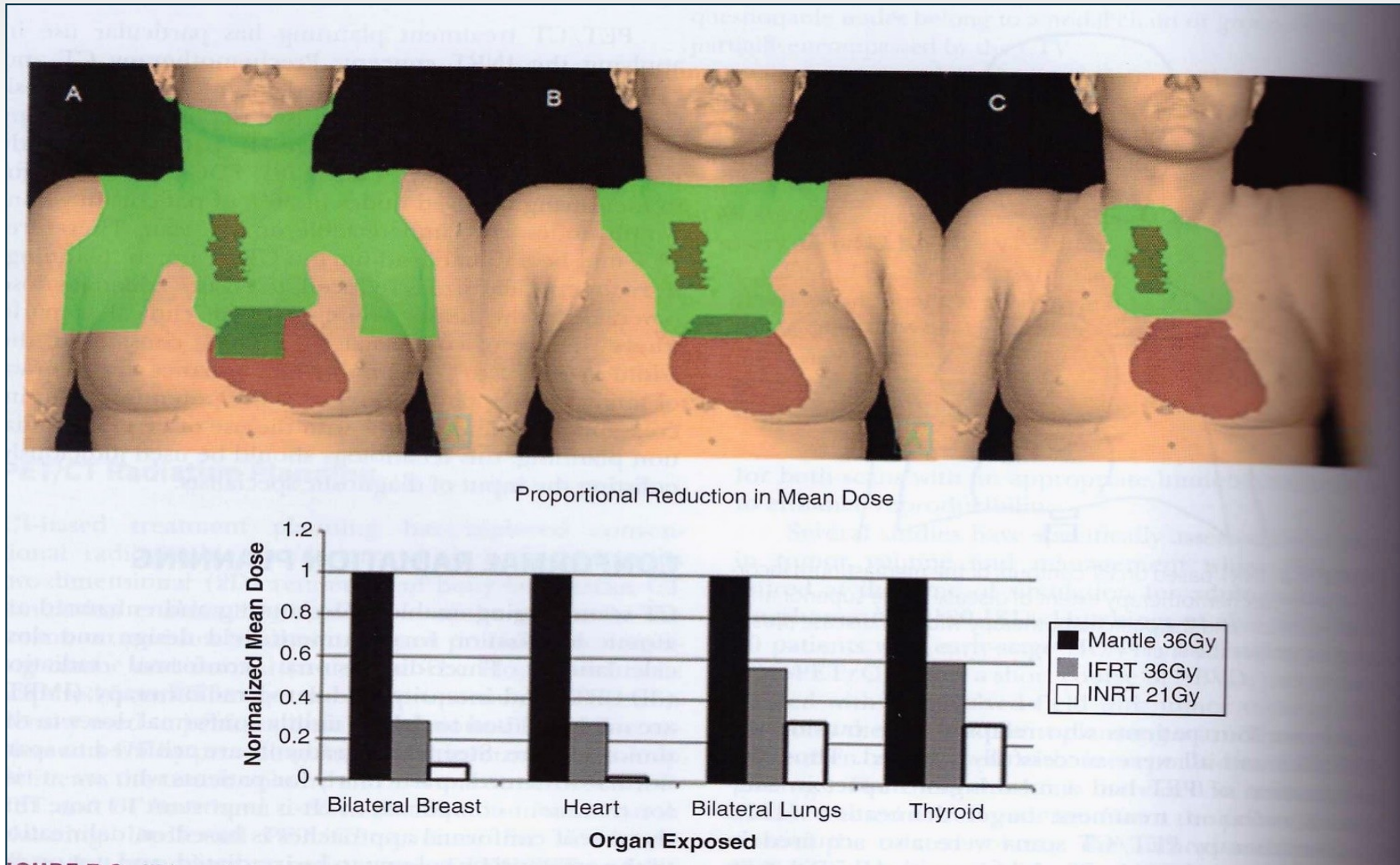


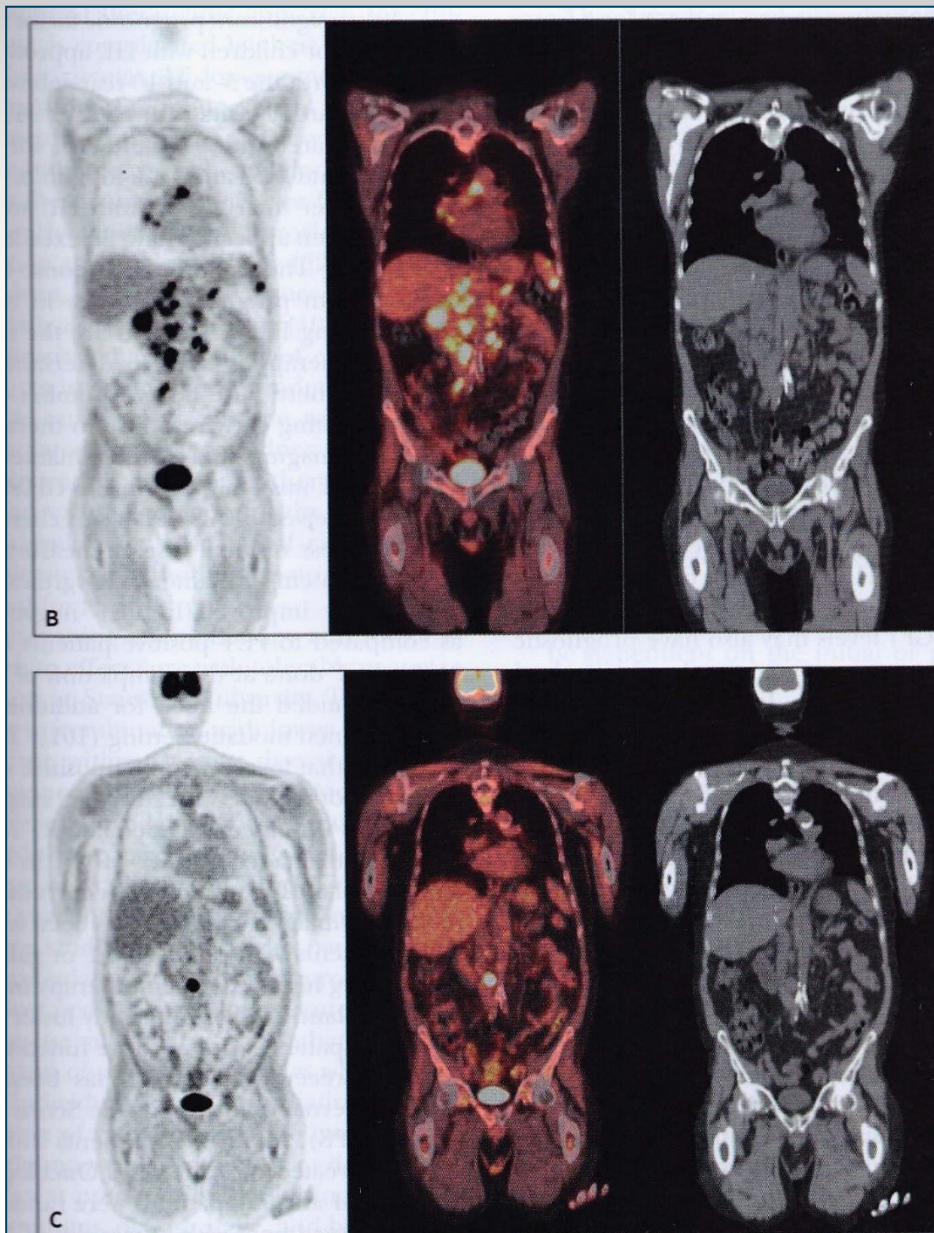
**Involved Field RT**



**Involved Node RT**

# Redukce ozařovaného objemu a celkové dávky





Score 1: no uptake

Score 2: uptake  $\leq$  mediastinum

Score 3: uptake  $>$  mediastinum but  $\leq$  liver

Score 4: moderately increased uptake  $>$  liver

Score 5: markedly increased uptake  $>$  liver and/or  
new lesions related to lymphoma

Score X:

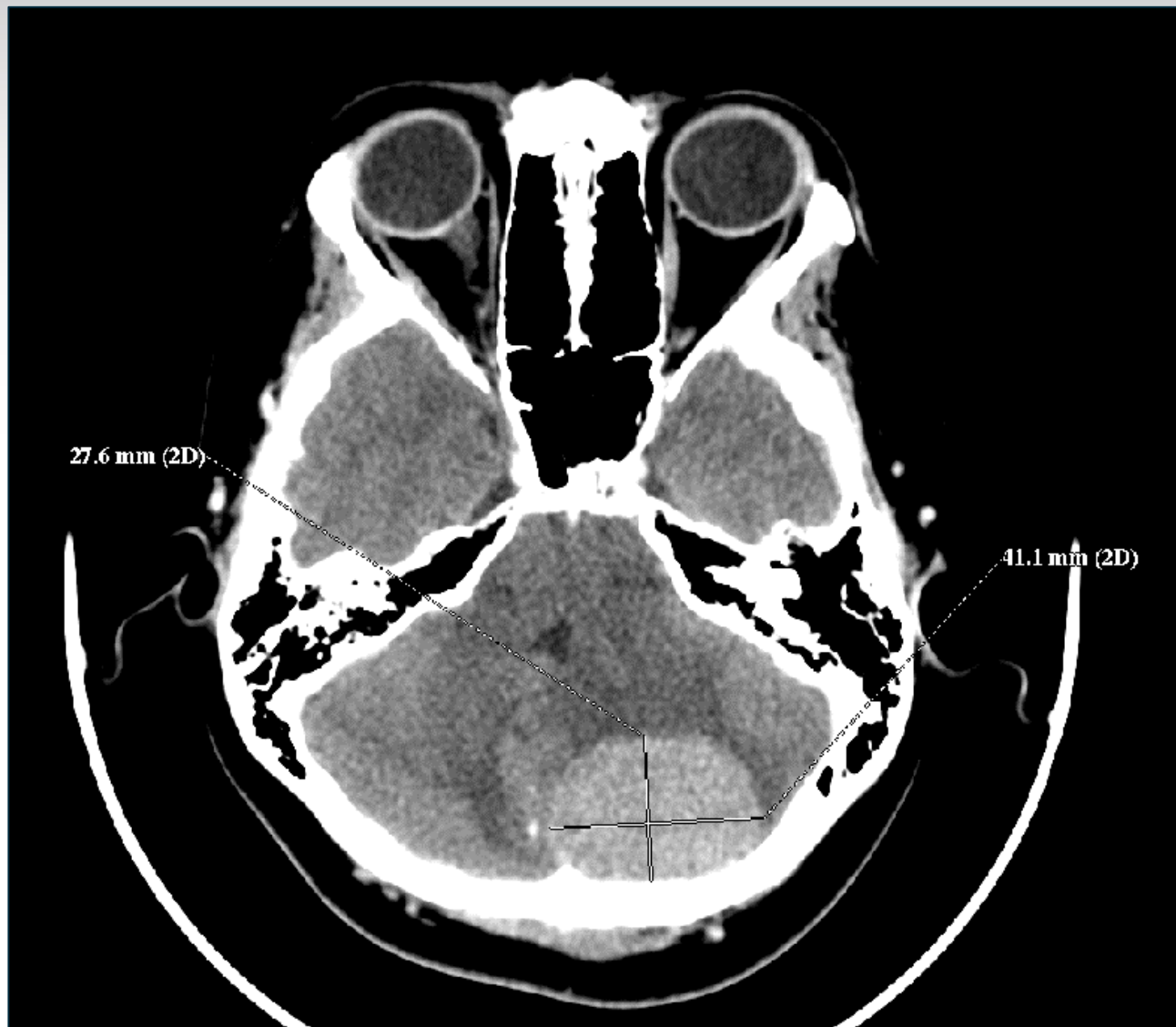
New areas of uptake unlikely to be related to  
lymphoma

A

## Vyhodnocení léčebného efektu pomocí PET/CT = Deauville kritéria

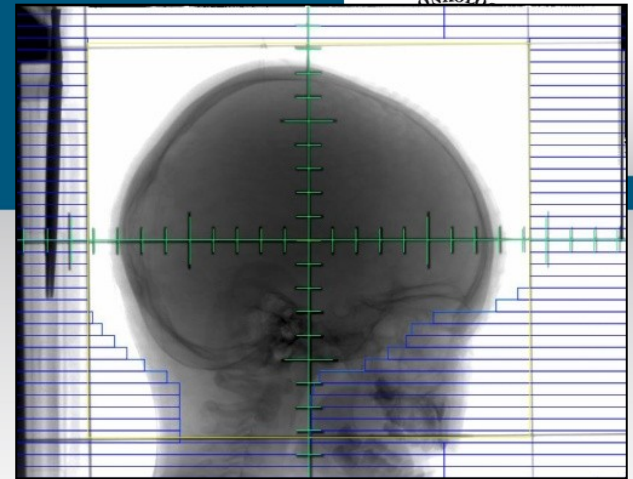
Zdroj: Halperin, Pediatric radiation oncology, 6th edition





# Leukemie

- 35 % dětských malignit,
- typ **Akutní lymfoblastická leukemie ALL** 80%
- typ **Akutní myeloblastická leukemie AML** 20%
- Léčba intenzivní systémovou léčba CHT

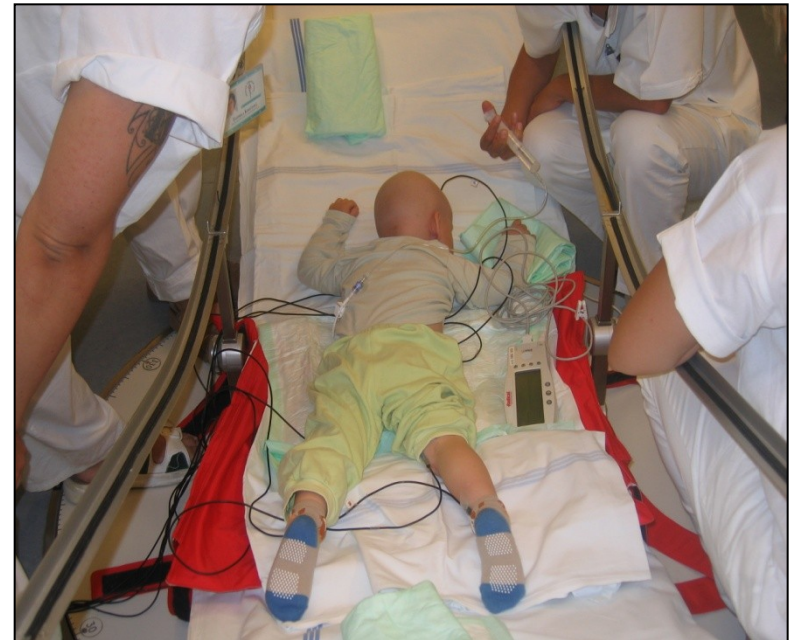
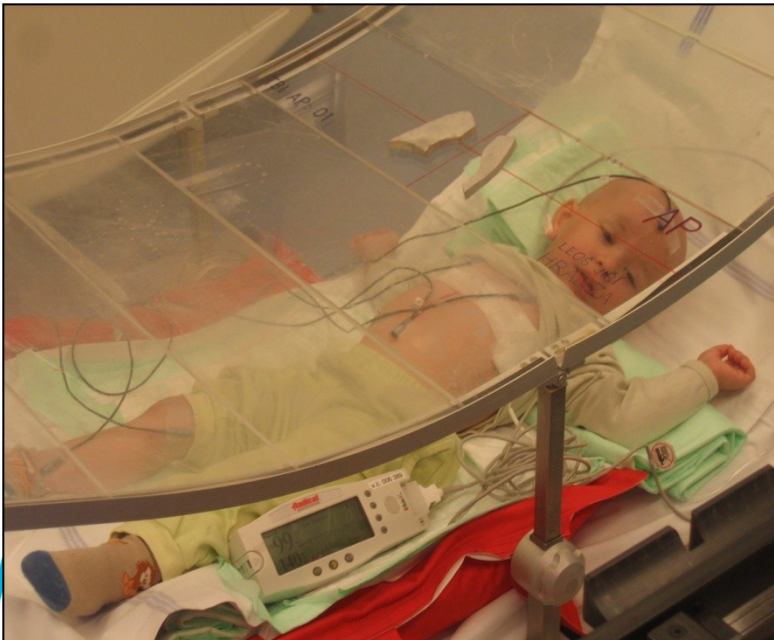
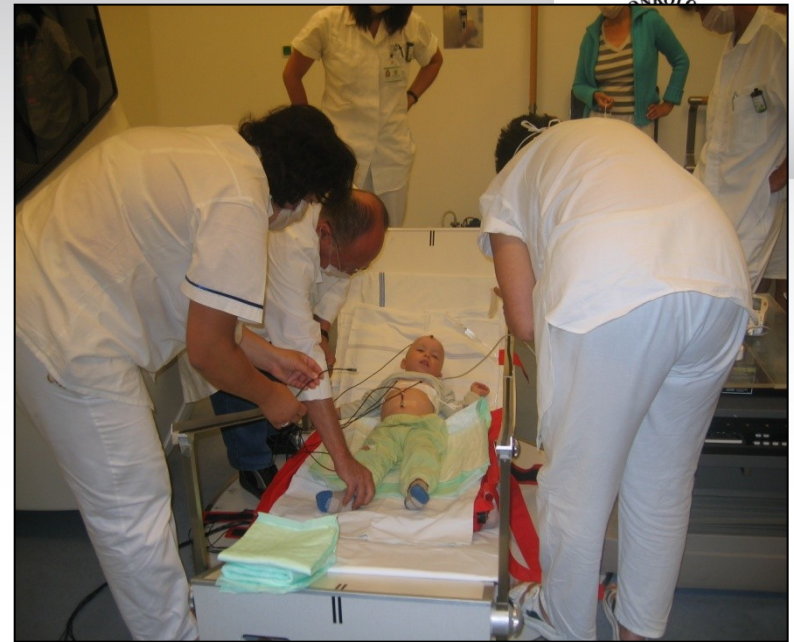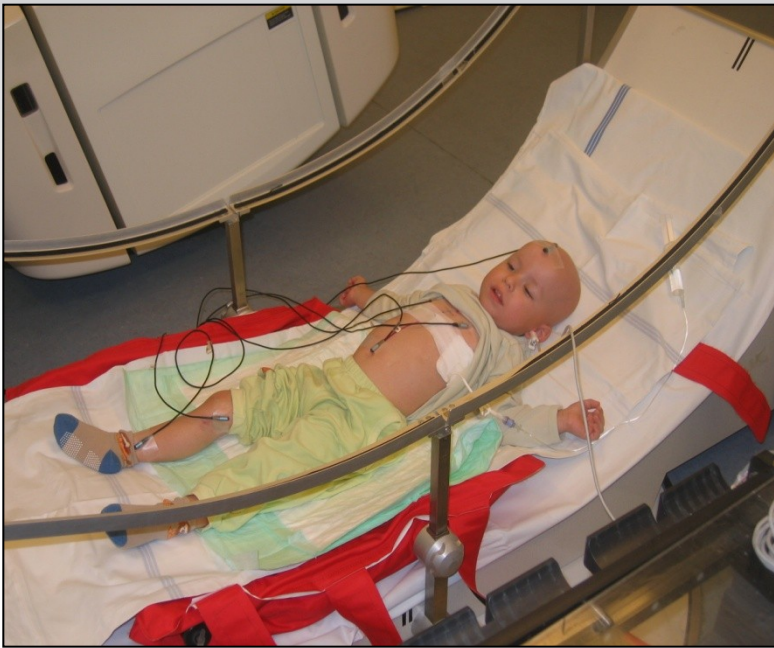- Leukemie představuje nejčastější maligní onemocnění dětského věku a tvoří přibližně 30 % všech dětských malignit.
- V 80% případů se jedná o **akutní lymfoblastickou leukemii (ALL)**, která postihuje děti nejčastěji ve věku 2–4 let, častěji chlapce. Terapie leukemie je založena na aplikaci intenzivní systémové léčby – **fáze indukce, konsolidace, reintensifikace a následně pokračující fáze v trvání 2 let**. K eliminaci postižení CNS je CHT (metotrexát) aplikována také intratékální cestou. Díky této léčbě dnes přežívá více než 80 % dětí s ALL.
- Přibližně u 20 % dětí se může vyskytnout **akutní myeloidní leukemie (AML)** s dvěma vrcholy výskytu, do 2. roku věku a poté v adolescenci. Onemocnění je také častěji diagnostikováno u dětí postižených Downovým syndromem. Prognóza AML je oproti ALL mírně horší, u dětí odpovídá 5 leté celkové přežití 50–60 %.

# Radioterapie u leukemiků



- RT – **profylaktické ozáření leptomening** – riziková ALL leu >100 tis., T-ALL, CNS status 2, 3: dávka **12-18 Gy/1,5 Gy**
- RT- **ozáření skrota**- ALL po indukci při přetrvávající infiltraci testes, relaps, dávka 15-24 Gy
- RT- **celotělové ozařování** – ALL v druhé či další remisi rizikové formy, vysoce rizikové formy AML, CML, myelodysplastický sy, relaps m.Hodgkin
- jednorázově 4,0 Gy, ve třech dnech dvakrát denně 2x 2,0 Gy denně/ 12 Gy
- následuje **alogenní transplantace kostní dřeně**



# Ewingův sarkom



- druhý nejčastější nádor kostí u dětí, Ewingu příbuzné tumory-  
extraosseální Ewingův tu, periferní PNET, Askinův tu (PNET hrudní stěny)
- v 50 % přítomna i měkkotkáňová složka
- postihuje děti a dospělé **mezi 8.- 25. rokem**
- **dolní končetina – 15-20 % femur**, 5-10 % tibia a fibula, **horní končetina 5-10 % humerus**, 9-13 % žebra, 6-8 % páteř
- v 75-80 % lokalizované onemocnění, 20-25 % metastatický rozsev-  
plíce, kosti, kostní dřeň
- **5- letý OS 60-70 %**, pro mts plicní 30 %, mts kostí/kostní dřeň 15 %

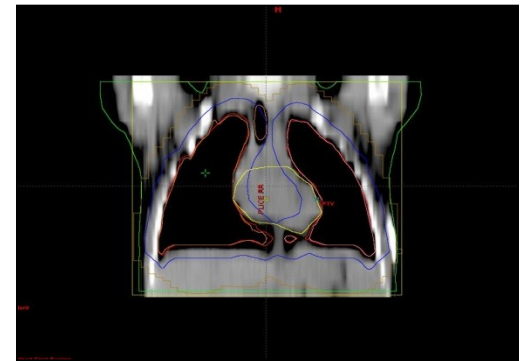
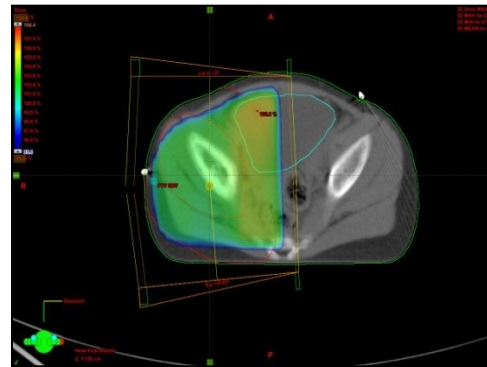
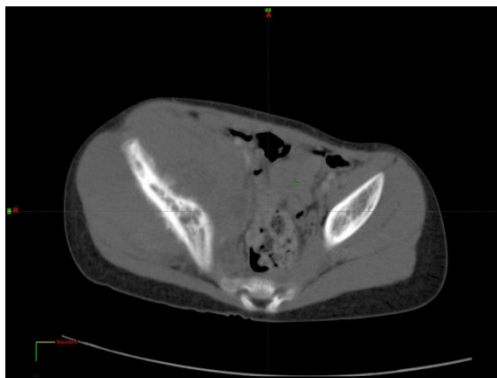
## Role RT

Kurativní RT při nemožnosti chirurgické resekce - velikost < 8cm  
dávka 54 Gy, > 8cm dávka 49 Gy, baze lební min. dávka 50-55 Gy

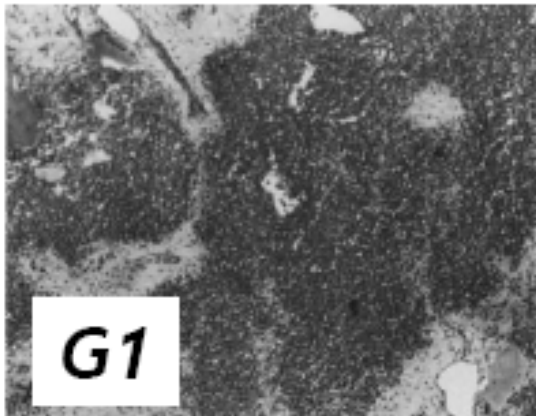
Předoperační RT – inoperabilní velké léze, žádná nebo pomalá  
odpověď na CHT

Pooperační RT – řídí se rozsahem resekce, stavem resekčních  
okrajů a histologickou odpovědí na CHT

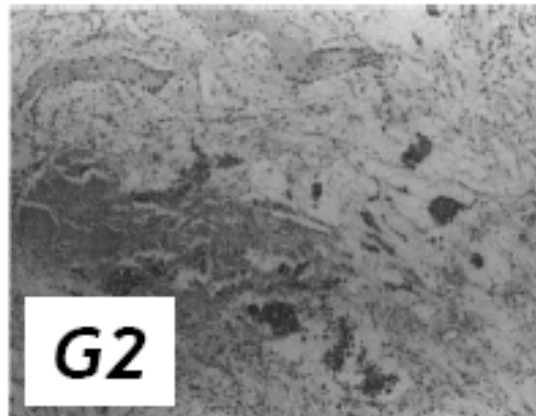
MTS – počet ložisek- Itálie do 4 ložisek/30% kostní dřeně, **celé plíce**  
**15 Gy** (menší děti 12 Gy), Německo – ozařuje vždy všechny mts, které  
jsou přítomny – lepší výsledky



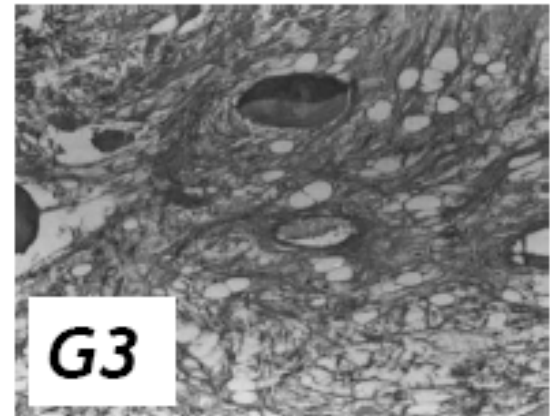
## Chemotherapy-induced Tumor Necrosis: Picci score



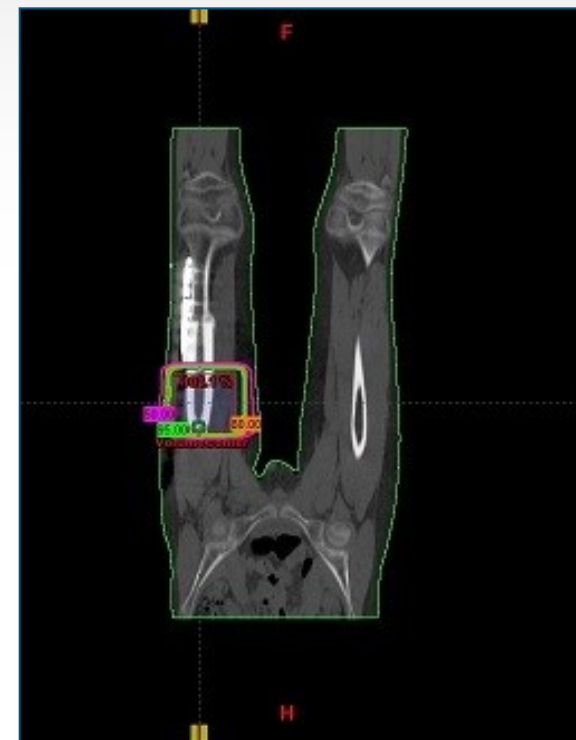
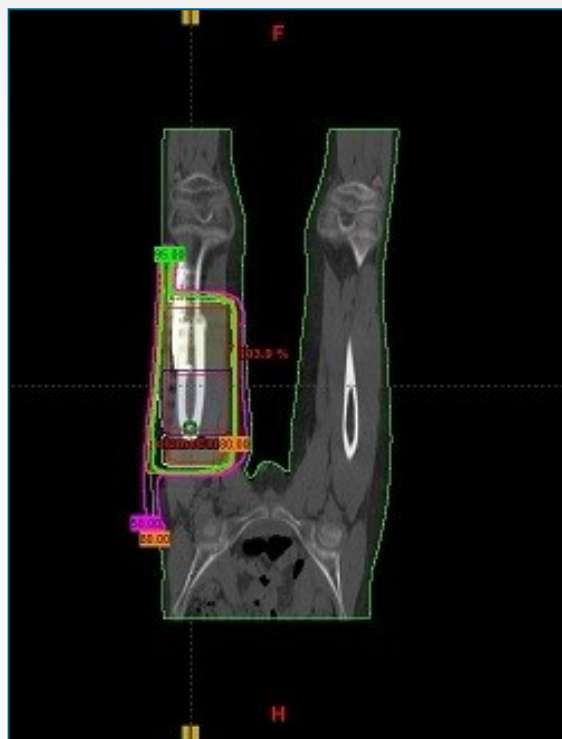
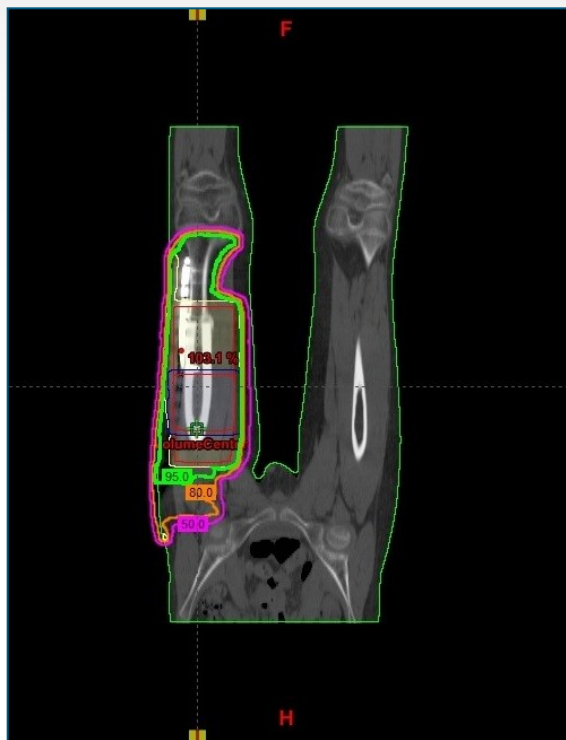
*Macroscopic foci of viable tumor cells (>10 x field)*



*Isolated microscopic foci of viable tumor cells (<10 x field)*



*No viable tumor*



## Shrinking field technika

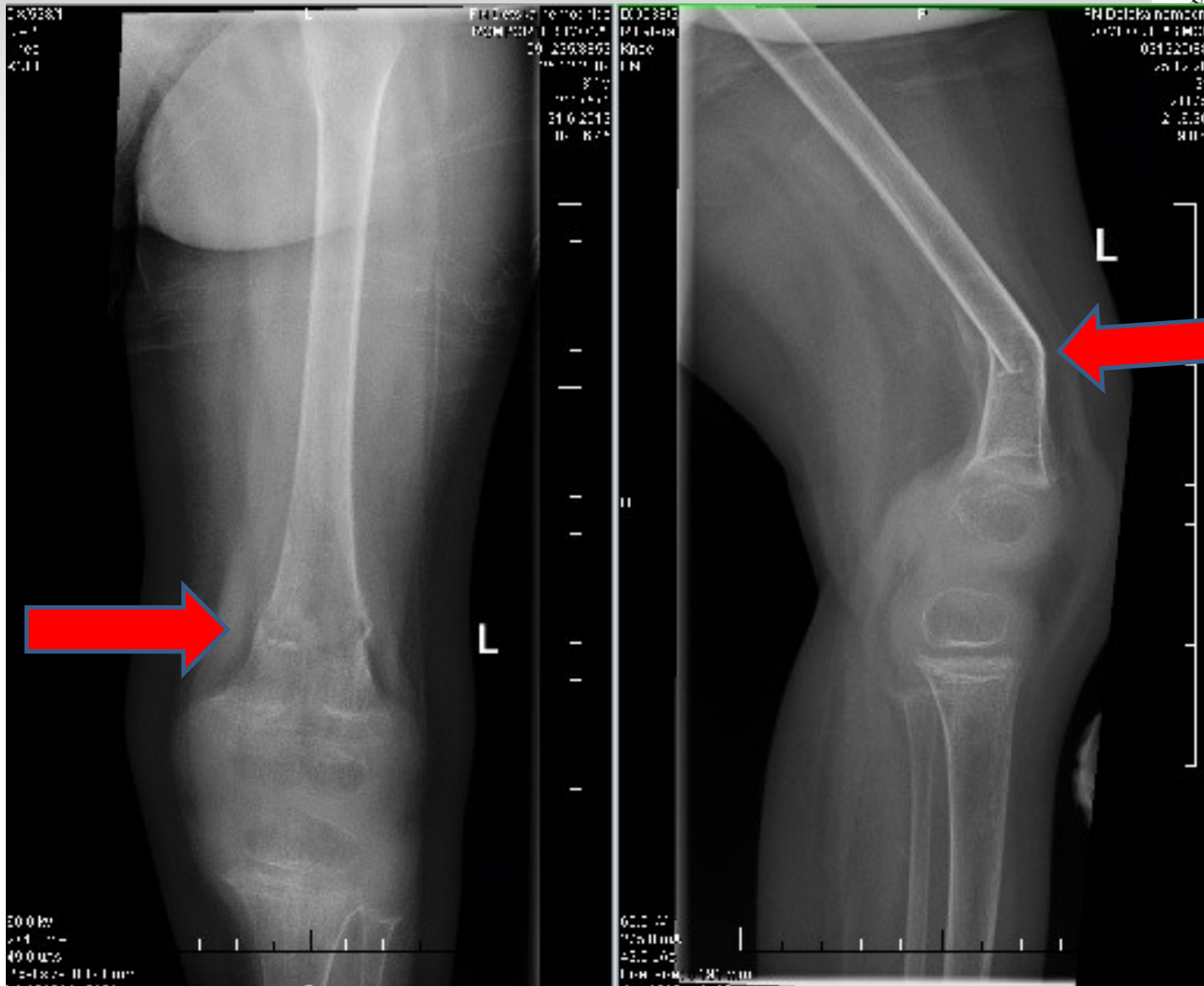


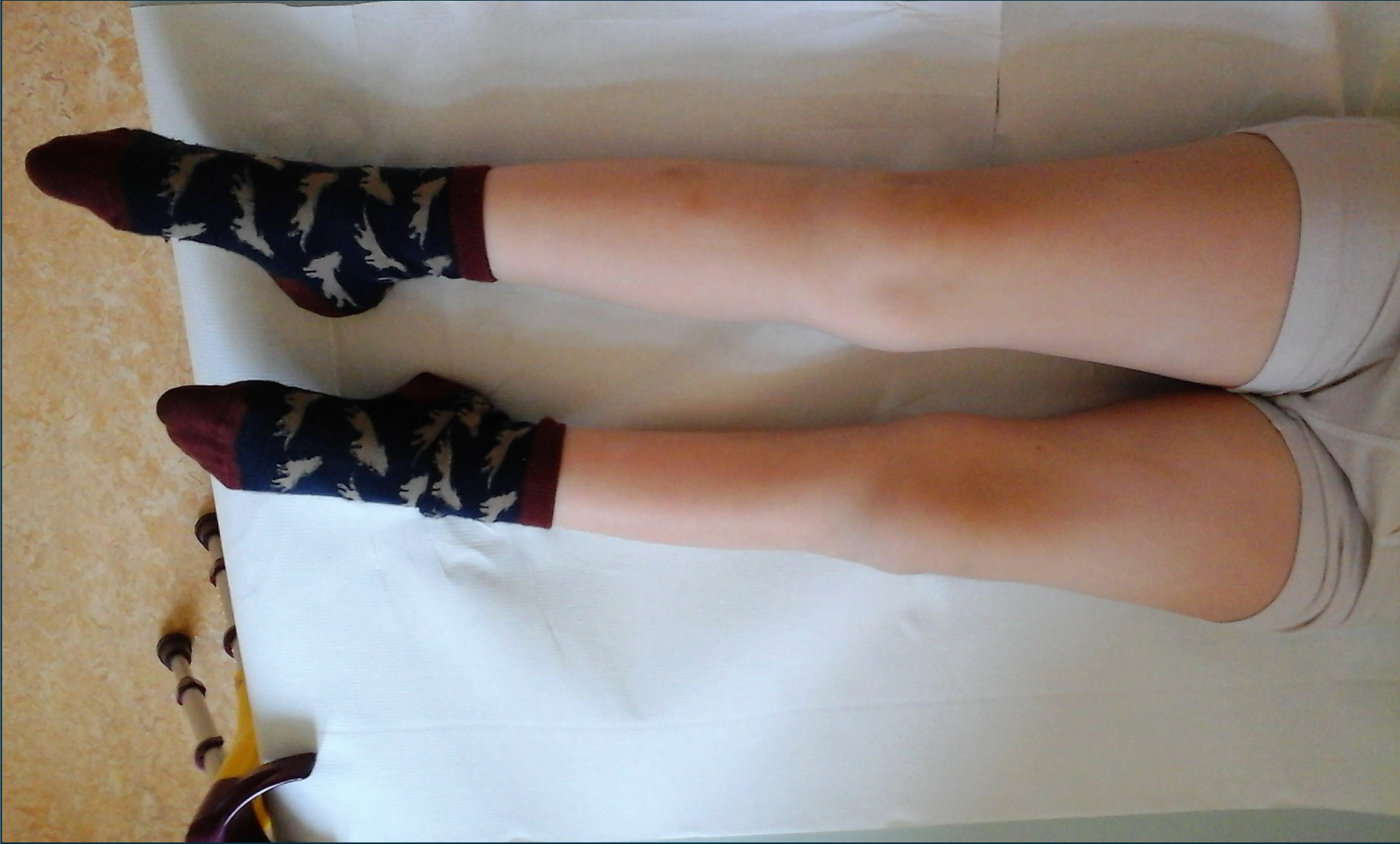# Rhabdomyosarkomy

- 3 % dětských malignit
- **60-70 % embryonální RMS** postihuje nejčastěji orbitu, head and neck, genitourinální trakt
- **20-40 % alveolární RMS** - končetiny, trup, retroperitoneum
- 10 % botyroidní RMS vagina, močový měchýř
- Primum- head and neck 40 % (parameningeální, orbita, non parameningeální) 30 % genitourinální trakt, 15 % končetiny, 15 % trup
- **IRS staging sy** (surgical-pathologic grouping sy)  
IRS I-lokalizované onemocnění, kompletní resekce  
IRS IIa-makroskopicky radikální resekce, mikroskop. nemoc, IIb,c přítomnost N+  
IRS III-inkompletní resekce, reziduum  
IRS IV- vzdálené mts

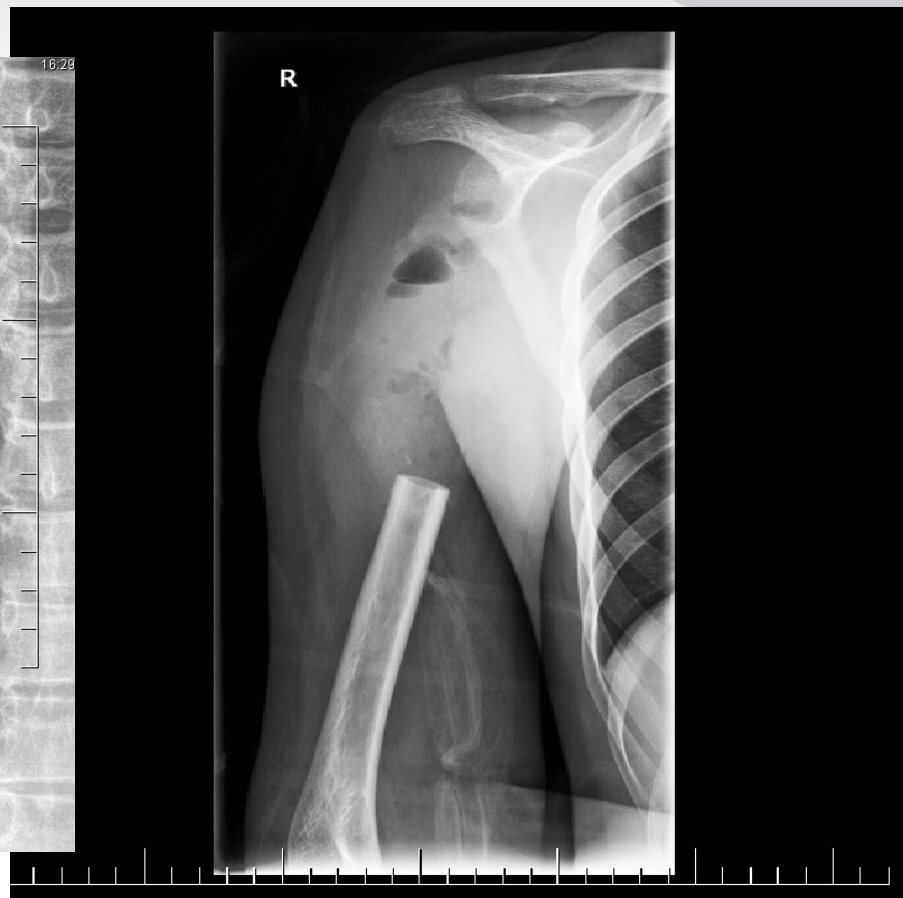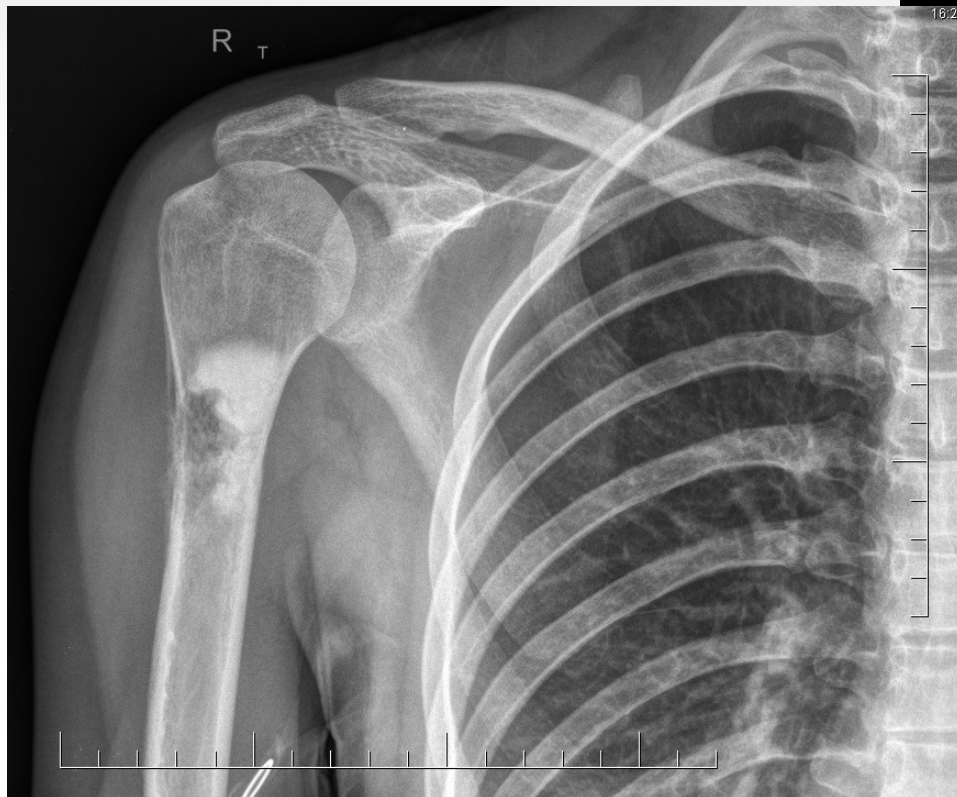
## Léčba: operace+polyCHT+RT, event. BRT

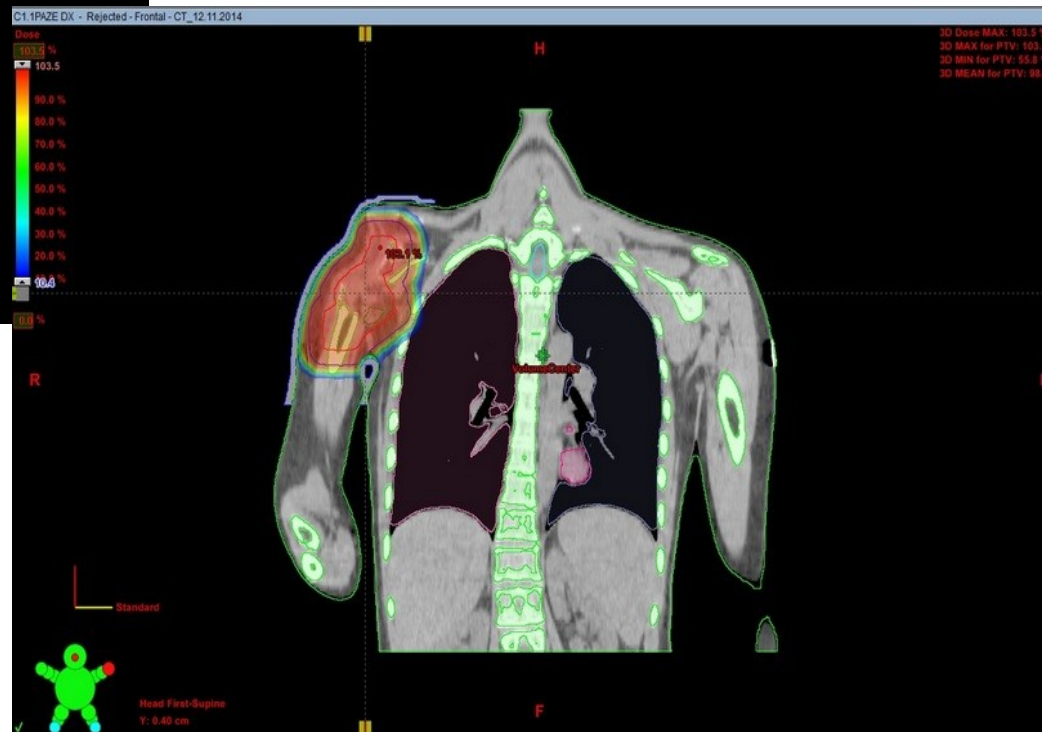
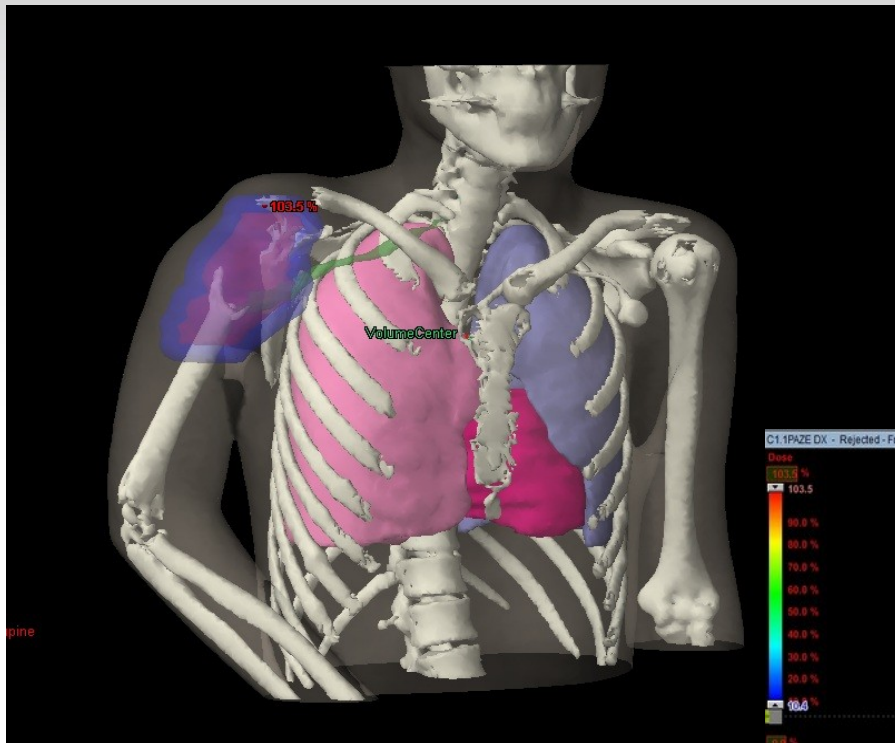
- **OS low risk 90-95%, intermediate 55-70%, high risk 30-50%**





# Osteosarkom pažní kosti, st.p. resekci





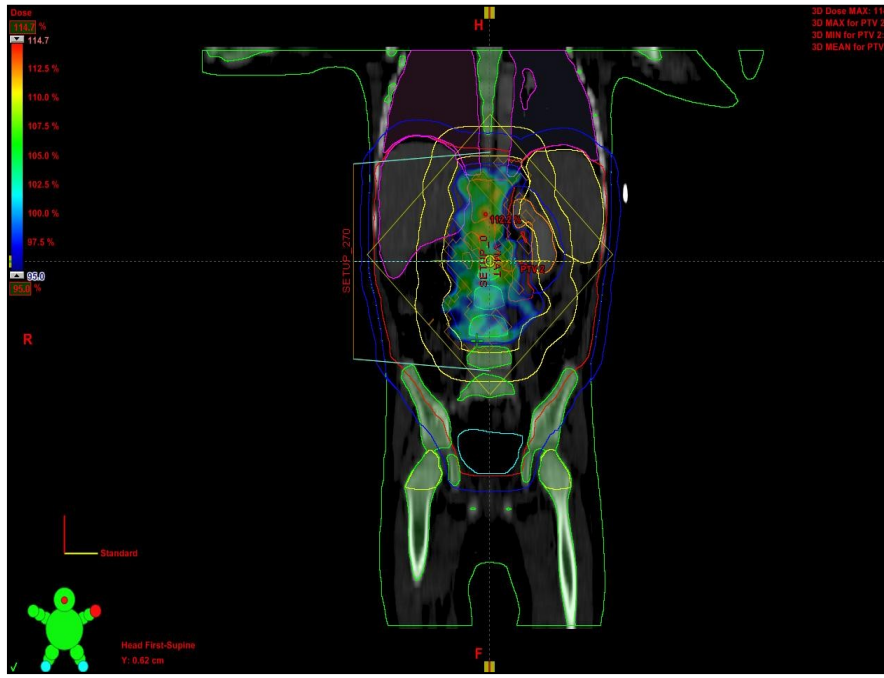
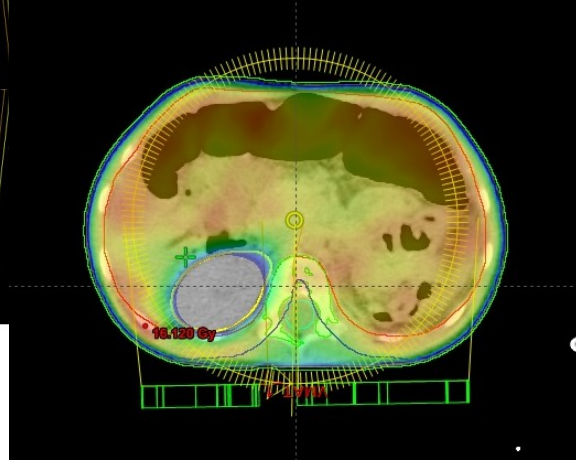
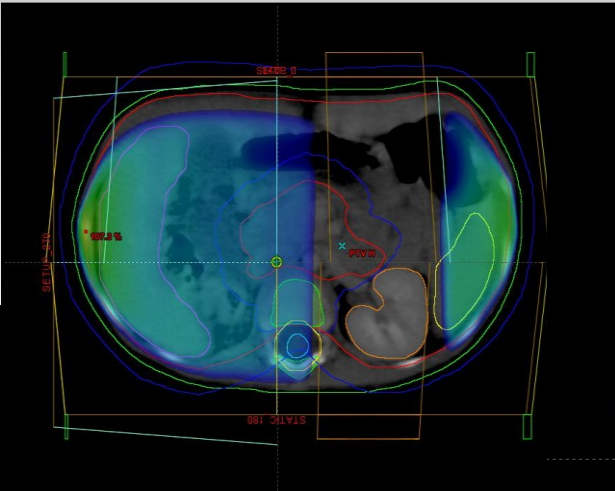
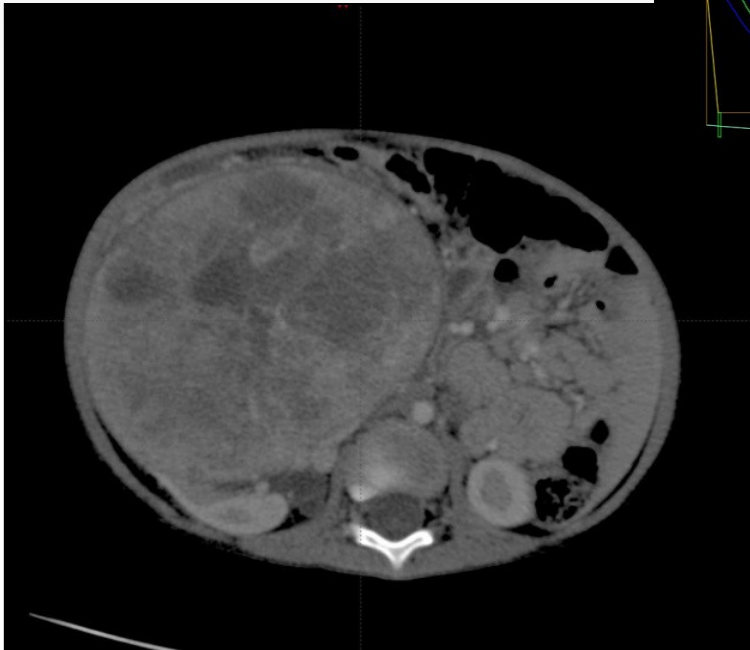
# Wilmsův tumor, nefroblastom



- **výskyt v 75 % u dětí mladších 5ti let**
- propojen často s kongenitálními syndromy WAGR (Wilms, aniridie, GU malformace, retardace), Beckwith-Wiedemann sy
- **Staging**-rozsah tumoru, penetrace přes pouzdro ledviny, postižení lymf. uzliny a cév, ruptura při operaci, peritoneální diseminace, bilaterální tumory, příznivý či nepříznivý histol. typ ( - přítomnost anaplazie, clear cell ca, rhabdoidní tu)
- **10 let OS 80% příznivé typy, anaplastické tu 18-49%, rhabdoidní tu 28%**
- **Léčba**- COG, Severní Amerika- operace, CHT, RT III st.(nekompletní resekce, peri či preoperační ruptura, N+
  - SIOP, Evropa – **neoadjuvantní CHT(snížení rizika ruptury, downstaging), operace, CHT či RT**

**Role RT-** u nízkých stadií a příznivé histologie se po nefrektomii vynechává

- **„flank“ irradiation** – III st. intermediární a vysoké riziko, II st. vysokého rizika dávka 14,4 Gy/ 1,8 Gy, vysoké riziko 25,2 Gy/1, 8 Gy, boost reziduum či N+ 10,8 Gy
- **abdominal irradiation** – ruptura, peritoneální rozsev, 10,5-21 Gy/1,5 Gy, kontralaterální ledvina max 12 Gy – nutnost vykrytí
- RT plíce 15 Gy/1, 5 Gy, játra, mozek



# Neuroblastom



- **nejčastější extrakraniální solidní tumor u dětí**, nejčastější tu dětí mladších 1 roku
- výskyt median 17 měsíců
- vyrůstá z nadledviny, ze spinální ganglií či zadních nerv. kořenů spinální nervů břicha a hrudníku
- 60 % dětí mladších 1 roku s lokalizovanou nemocí, zatímco 70 % dětí starších 1 roku přichází s diseminovaným onemocněním
- dělení na příznivý či nepříznivý histologický typ na základě- věku, množství Schwanových bb, nodulární vs. difusní typ, stupeň diferenciacce, mitotický index, cytogenetika-amplifikace N-myc protoonkogenu
- Staging –International Neuroblastoma Risk Group INRG, International Neuroblastoma Staging System INSS(chirurgicko-patologický staging)
- **5 letý OS nízké riziko >85%, střední 50-75%, vysoké <50%**

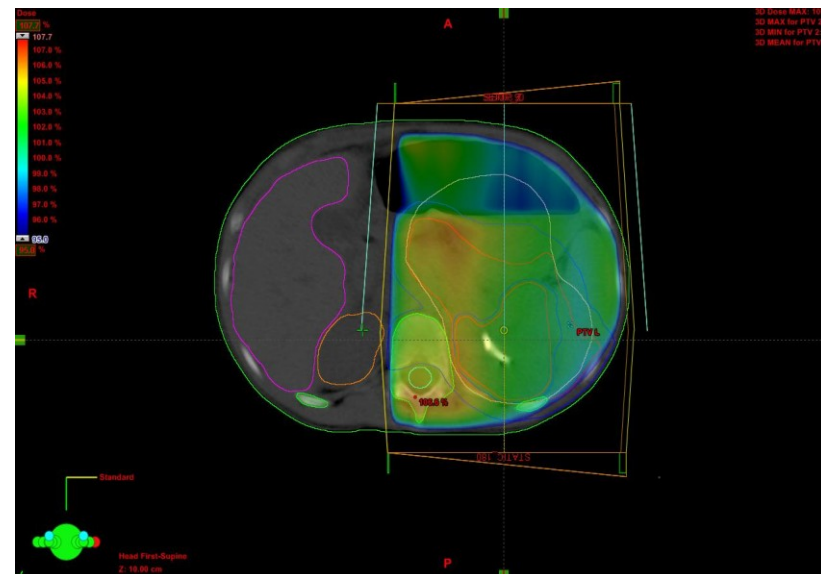
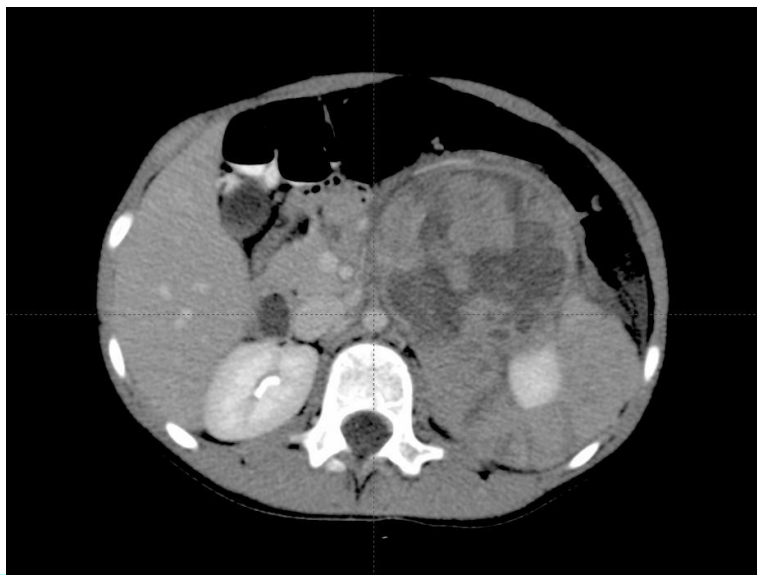

Léčba – **nízké riziko** – operace, při reziduu, rekurenci CHT, RT pouze v případě masivní hepatomegalie a lokální recidivy po operaci i CHT

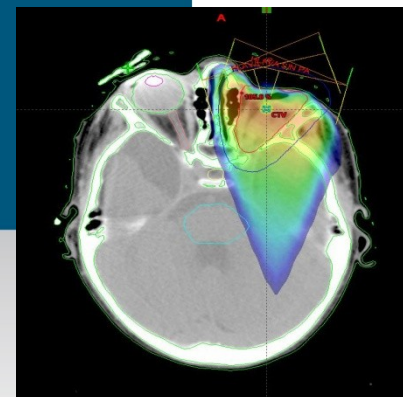
- **střední riziko** - resekce s lymfadenektomií, CHT, přetrvává-li tumor po CHT second look operace, RT při viabilním reziduálním tu

- **vysoké riziko** - high dose CHT, resekce, HD CHT+autologní transplantace kostní dřeně, RT vždy, následně cis-retinová kys.

- Léčebný objem- předoperační objem po aplikaci CHT+2cm lem,  
dávka 21, 6 Gy/1,8 Gy
- MIBG SPECT pozitivní mts přetrvávající před transplantací KD-zejm. kostní



# Retinoblastom



- 3 % dětských malignit, v 95 % u dětí mladších 5 let
- **mutace RB1 tumor supresorového genu**
- **40 % pacientů má germinální mutaci, 60 % sporadický výskyt**
- **dědičnost AR**, avšak při 100% penetraci se chová jako AD
- 65-80 % unilaterální léze, 20-35 % bilaterální, trilaterální – CNS „midline“ neuroblastické tumory (pineální, supraselární tumory)
- Staging The International Clasification („ABCDE“)
- 5- letý DFS >90% u intraokulární nemoci, <10% u extraokulárního šíření
  
- **Šíření tumoru** – kontinuální (choroidea/sclera/orbita), cestou infiltrace optického nervu do mozkové tkáně, subarachnoidálním prostorem, hematogenně, lymfatickými cestami spojivkou
- **Léčba:** lokální- oční chirurgie, laser, kryoterapie
- unilaterální intraokulární léze: RT – pro léze lokalizované na makulu, difusní infiltrace sklery, multifokální léze, dávka 36-46 Gy
- Extraokulární léze: RT na oblast orbity
- Trilaterální léze: RT tumor, mozek event. kraniospinální osa
- **BRT – unilaterální léze do 12mm, plaky Co, I, Ir, Ru**



# Nežádoucí účinky RT

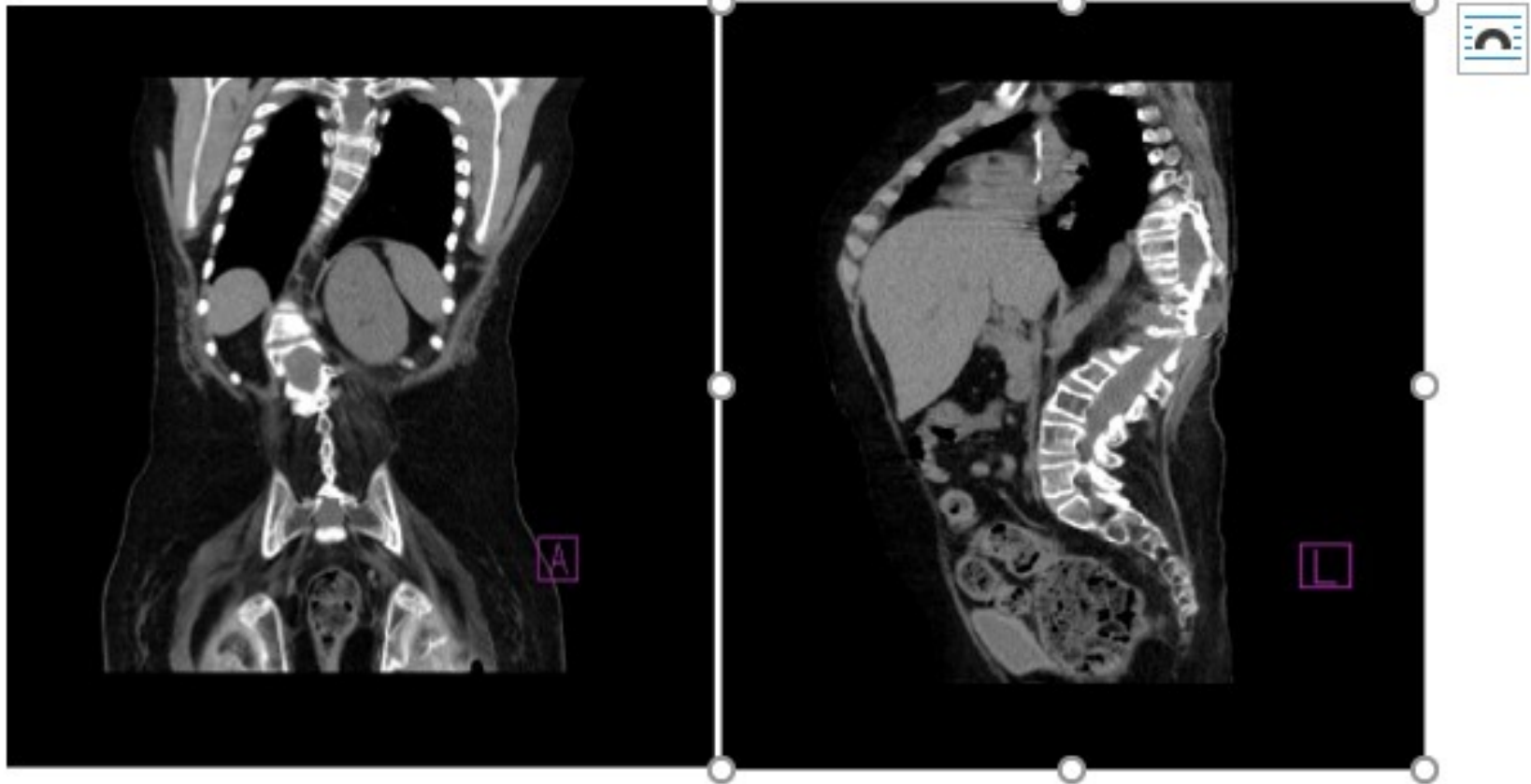
## Akutní nežádoucí účinky

- ekvivalentní jako u dospělých, vyšší citlivost dětské tkáně, radiodermatitida, akutní poradiační syndrom po RT na oblast CNS, edém mozku, změny krevního obrazu

## Chronické nežádoucí účinky

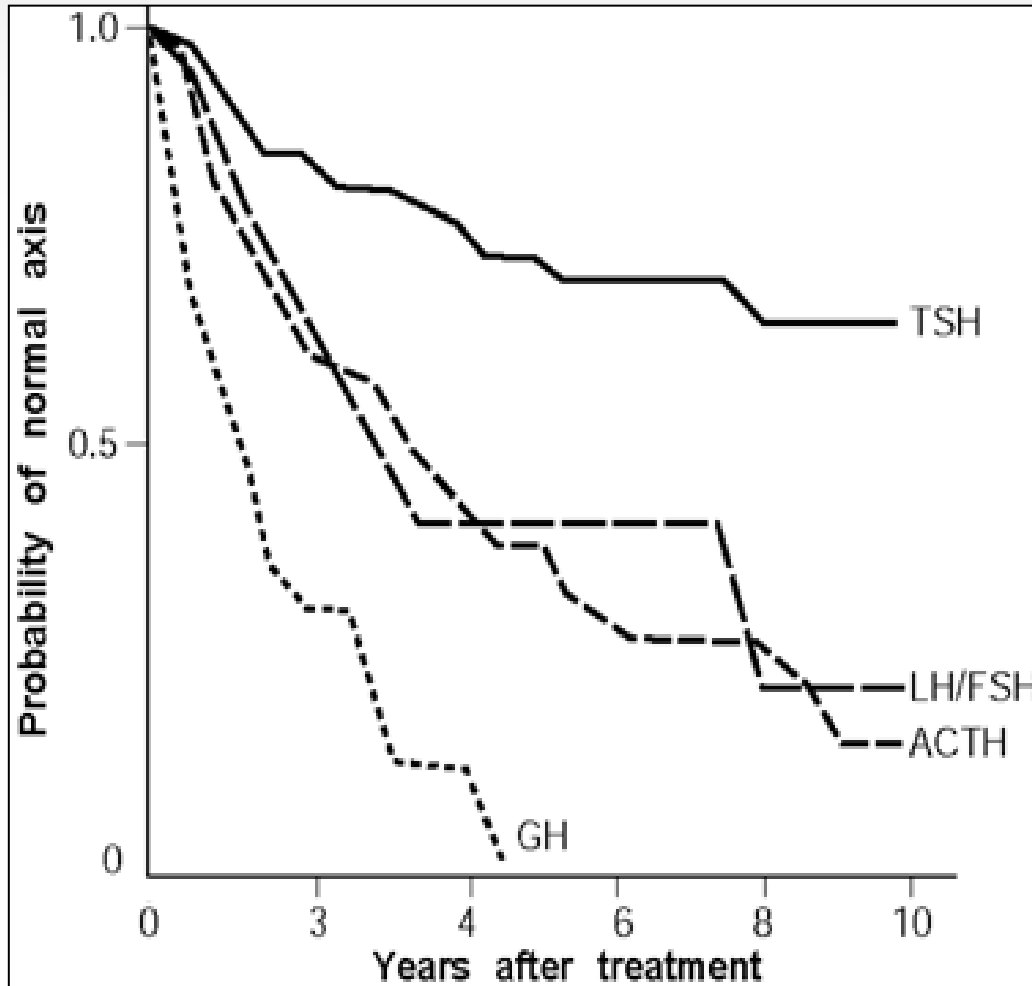
- u dětí velmi významné eliminovat riziko vzniku pozdních nežádoucích účinků
- **RT na oblast vyvíjející se rostoucí tkáně** – kosti, růstové chrupavky, svaly, chrup, mozková tkáň, endokrinní orgány, reprodukční orgány
- kontrola tolerančních dávek, vhodná technika

- ovlivnění dalšího vývoje dítěte
- **poruchy růstu** – ozáření hypofýzy, růstových chrupavek, asymetrické ozáření páteře
- **poruchy endokrinní** - ozáření hypofýzy, štítné žlázy, ovarii a varlat (předčasná či pozdní puberta, neplodnost)
- **neurokognitivní poruchy** - porucha učení a krátkodobé paměti, snížení IQ, porucha koncentrace, zařazení do kolektivu
- **sekundární malignity** – vývoj 10-25 let po léčbě-leukemie, sarkomy měkkých tkání, kožní tumory, ca prsu, tu štítné žlázy a CNS



Obr. 3 Skolióza páteře po opakované RT kraniospinální osy pro meduloblastom

# Odlišná radiosenzitivita buněk adenohypofýzy



**18-24 Gy - deficit  
růstového hormonu GH,  
pohlavních hormonů LH a  
FSH**

**30-50 Gy - kombinovaný  
deficit GH, pohlavních  
hormonů LH a FSH, ACTH  
i TSH**

**>60 Gy  
panhypopituitarismus**

**Toleranční dávky:**

**18-20 Gy hypothalamus**

**< 40 Gy hypofýza**

ORGÁN	DÁVKA	CHRONICKÉ ZMĚNY PO OZÁŘENÍ
mozek věk do 2 let věk nad 3 roky	45 Gy 55 Gy	poruchy kognitivních funkcí a intelektu, encefalopatie, epilepsie
mícha	35-40 Gy	myelopatie, Lhermitteův syndrom
páteř – obratle	20-25 Gy	skolióza, porucha růstu
růstová chrupavka	15-25 Gy	zástava růstu, deformity
oční čočka	10-15 Gy	katarakta
sítnice	50 Gy	poruchy zraku
oční nerv	50 Gy	poruchy zraku
střední ucho	50 Gy	otitis media, poruchy sluchu
vnitřní ucho	60 Gy	Méniérova choroba, poruchy sluchu
štítná žláza	25 Gy	porucha hormonální sekrece, thyreopatie
hypofýza	40-50 Gy	porucha hormonální sekrece, hypofunkce
chrup	10-15 Gy	prucha vývoje, atrofie
vlasové váčky	55 Gy	trvalá ztráta vlasů, alopecie
sval	30 Gy	atrofie
věňčité cévy srdce	30-40 Gy	ischémie myokardu
kostní dřeň - celá	2,5 Gy	aplazie
vaječníky	3-6 Gy, do 20 Gy	trvalá sterilita vyřazení hormonální sekrece
varlata	5 Gy, >5 Gy	trvalá sterilita, vyřazení hormonální sekrece

# Sekundární nádory



Přeživší mají 10-20% zvýšené riziko, vznik v 3-12 % ve 20 letech od diagnózy.

V riziku pacienti s HD, retinoblastomem, Wilms, po RT, po léčbě alkylačními činidly (cyklofosfamid), etoposid, cDDP, doxorubicin

Po CHT u HD riziko **sekundární AML**, vznik časně 5-7 let po léčbě

**Solidní sekundární tumor** nejčastěji po RT – 2/3 v ozař. poli

- Incidence 5,8% ve 12-ti letech za 9,5-16 let

Sekundární breast ca, měkkotkánově a kostní sarkomy, štítná žláza – u HD

Riziko i po whole lung irradiation u Wilmse





Děkuji za pozornost