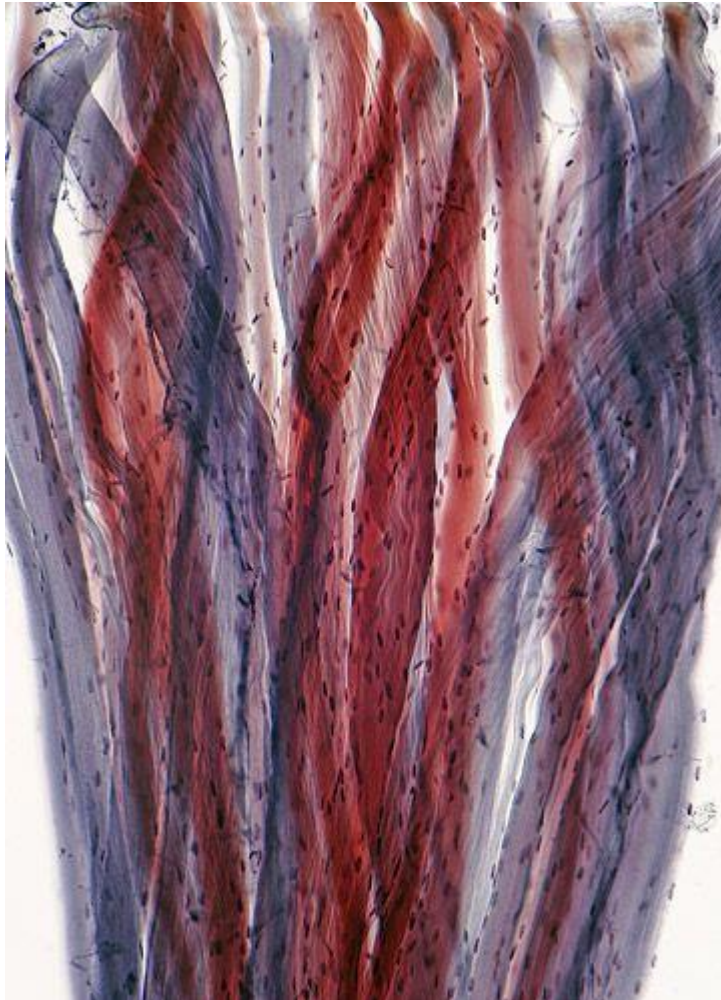



<https://i.pinimg.com/originals/69/8d/e7/698de768ff8638068faae5c156a02034.jpg>

SVALOVÁ TKÁŇ

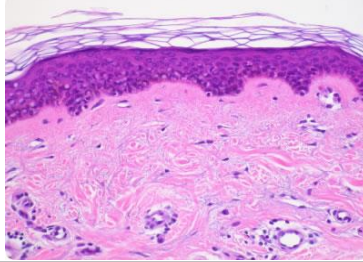
Petr Vaňhara

2023

SOUČASNÁ KLASIFIKACE TKÁNÍ

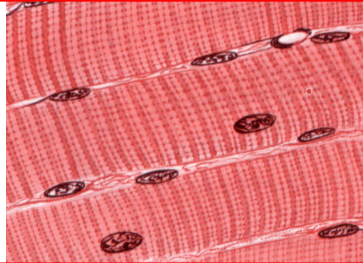
- Na základě morfologických a funkčních znaků

Epitelová



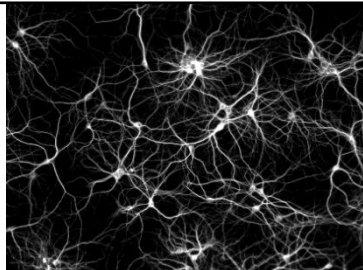
Kontinuální, avaskulární vrstvy buněk s různou funkcí, orientovaných do volného prostoru, se specifickými mezibuněčnými spoji a minimem mezibuněčného prostoru a ECM
Deriváty všech tří zárodečných listů

Svalová



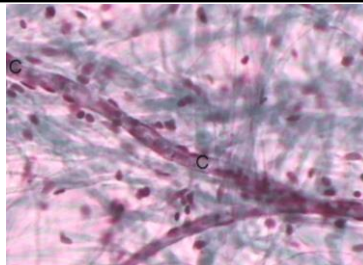
Obsahují myofibrily → schopnost kontrakce
Derivát mezodermu - KS, myokard, mezenchymu - HS

Nervová



Neurony a neuroglie
Příjem a přenos elektrického vzruchu
Derivát ektodermu

Pojivová



Dominantní přítomnost extracelulární matrix
Vazivo, chrupavka, kost, tuková tkáň
Derivát zejména mezenchymu

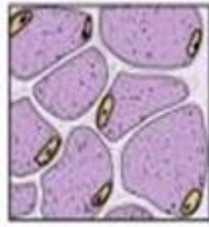
OBEČNÁ CHARAKTERISTIKA SVALOVÉ TKÁŇĚ

- Unikátní cytoarchitektura
- Excitabilita a schopnost kontrakce
- Mesodermální původ

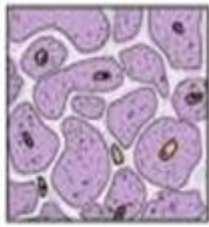
Klasifikace svalové tkáně na základě **stavby svalových buněk** i architektury **celé tkáně**





Kosterní svalovina

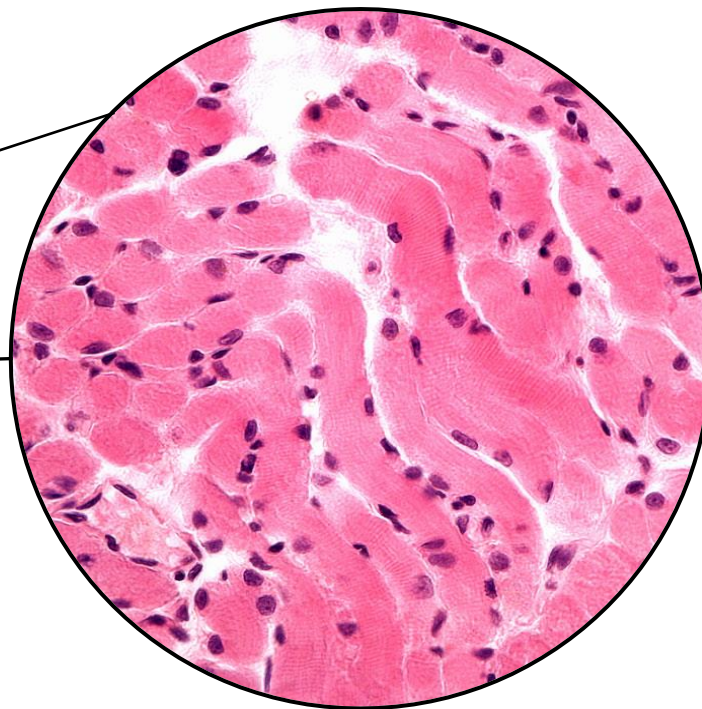

Srdeční svalovina




Hladká svalovina






KOSTERNÍ SVALOVÁ TKÁŇ

KOSTERNÍ SVALOVÁ TKÁŇ

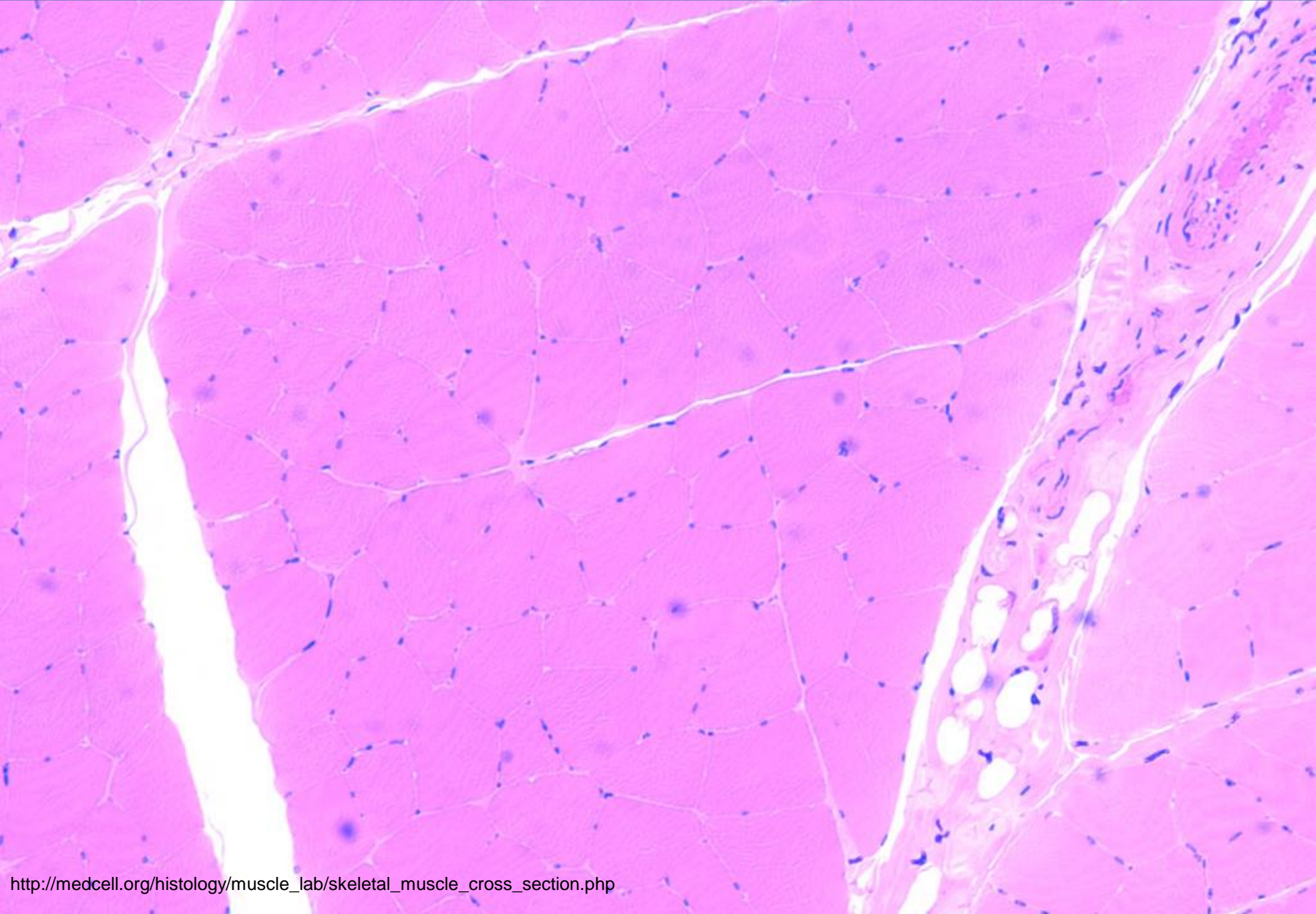


HISTOLOGIE KOSTERNÍ SVALOVÉ TKÁŇĚ

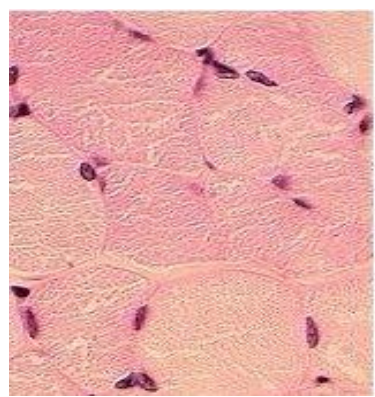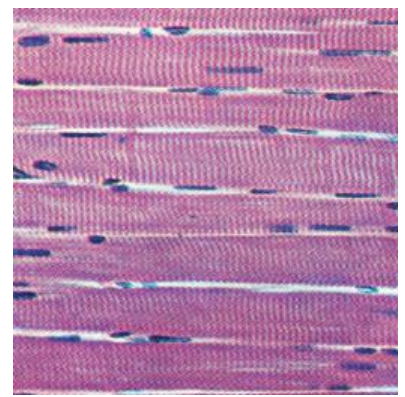
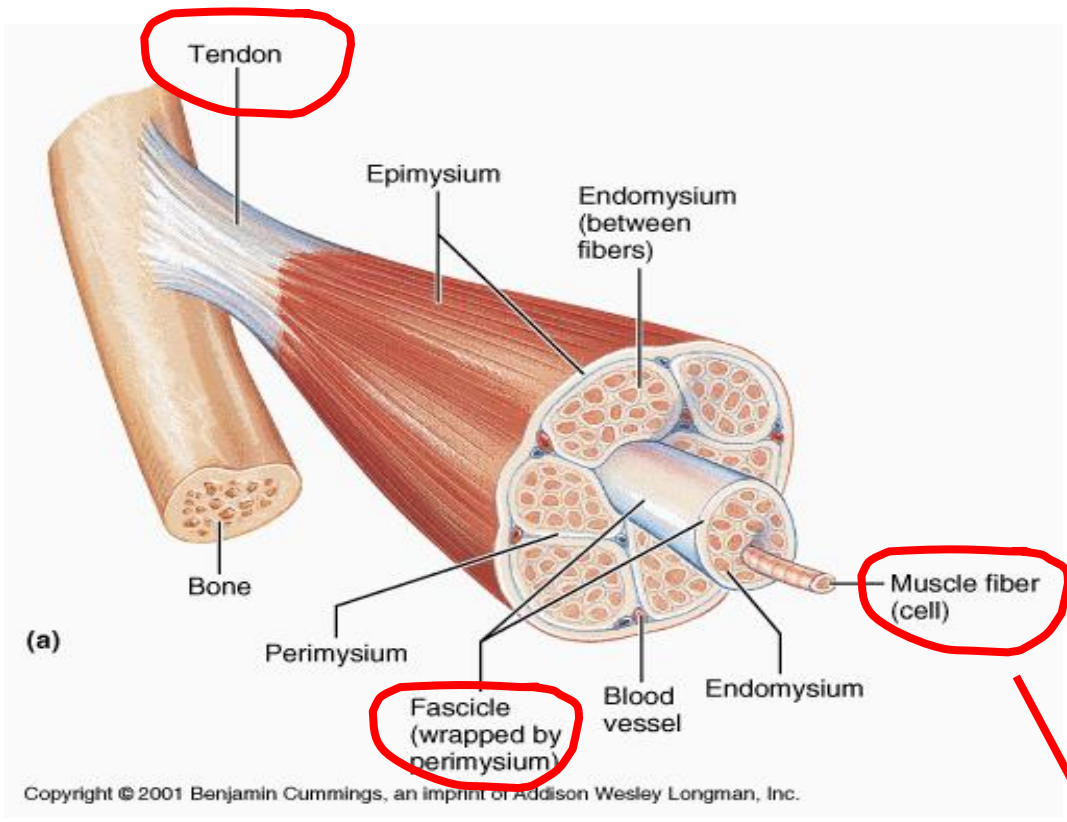
- Složení tkáně: **svalové buňky, vazivo, inervace, vaskularizace**
- **Unikátní cytoarchitektura** – velké mnohoaderné buňky = svalová vlákna (rhabdomyocyty)
- Dlouhá osa buněk je rovnoběžná se směrem kontrakce
- **Specifická terminologie:**
 - buněčná membrána = **sarkolema**
 - cytoplasma = **sarkoplazma**
 - sER = **sarkoplazmatické retikulum**
- **svalové vlákno** – mikroskopická jednotka kosterní svalové tkáně
- **myofibrila** – mikroskopická jednotka svalových vláken
- **myofilamenta** – vlákna aktinu a myosinu





HISTOLOGIE KOSTERNÍ SVALOVÉ TKÁŇĚ



ORGANIZACE KOSTERNÍ SVALOVÉ TKÁŇĚ



PROČ JE KOSTERNÍ SVALOVÁ
TKÁŇ (PŘÍČNĚ) PRUHOVANÁ?



ULTRASTRUKTURA RHABDOMYOCYTU

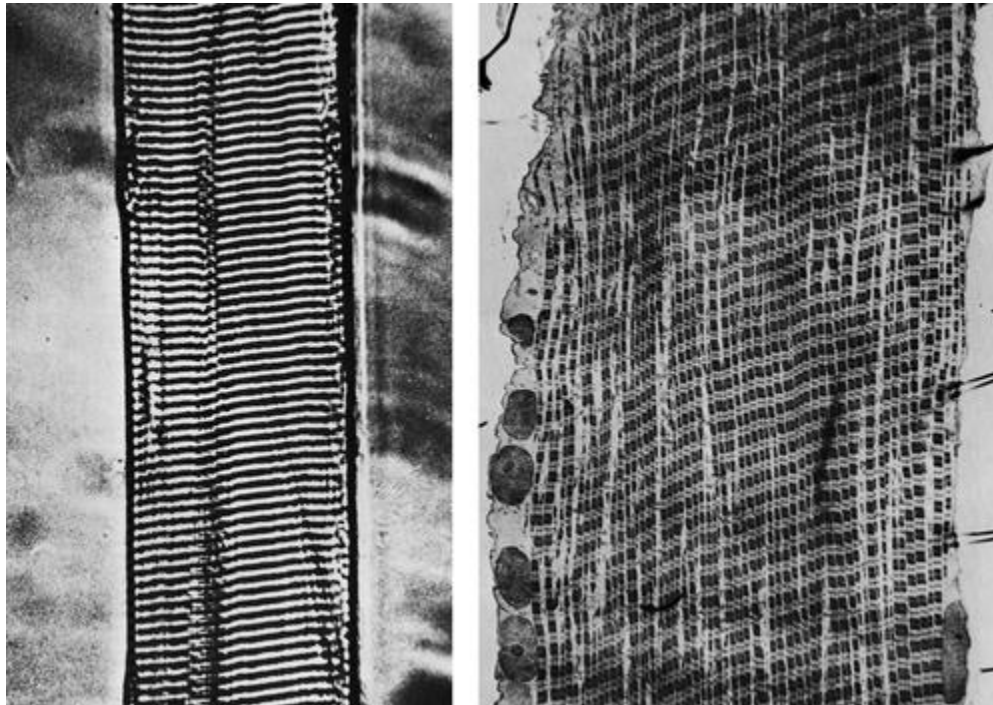
Svalové vlákno = syncitium = **rhabdomyocyt**

– morfologická a funkční jednotka kosterního svalu [Ø 25 – 100 µm]

Myofibrila – cytoskeletární kompartment uvnitř svalového vlákna [Ø 0.5 – 1.5 µm]

Sarkomera – nejmenší kontraktilní jednotka [2.5 µm], sériově uspořádané v myofibrily

Myofilamenta – aktin a myosin [Ø 8 nm a 15 nm], uspořádané v sarkomery



ULTRASTRUKTURA RHABDOMYOCYTU

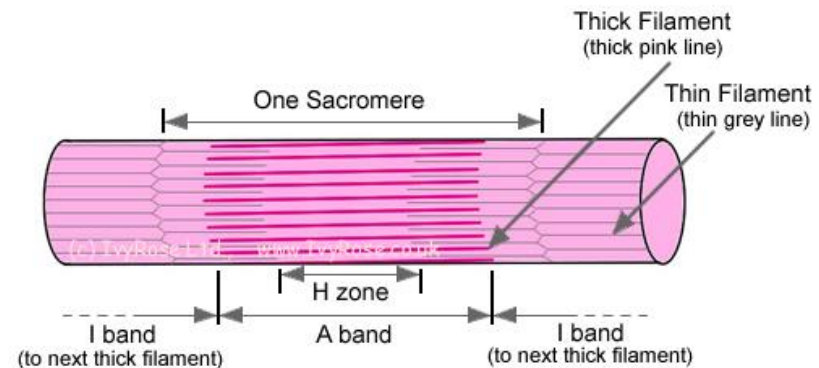
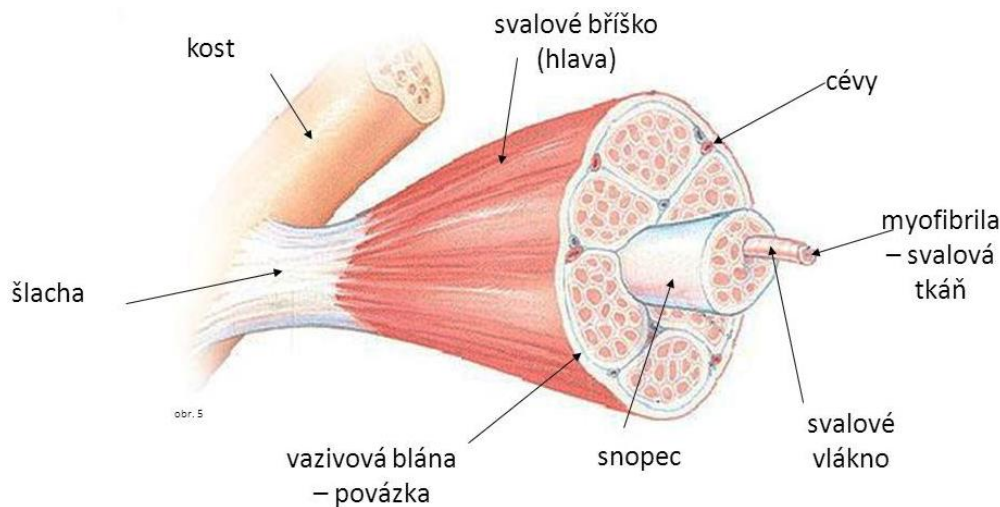
Svalové vlákno = syncitium = **rhabdomyocyt**

– morfologická a funkční jednotka kosterního svalu [Ø 25 – 100 µm]

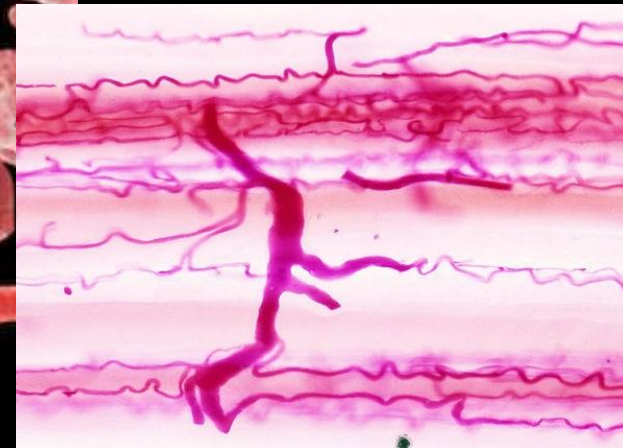
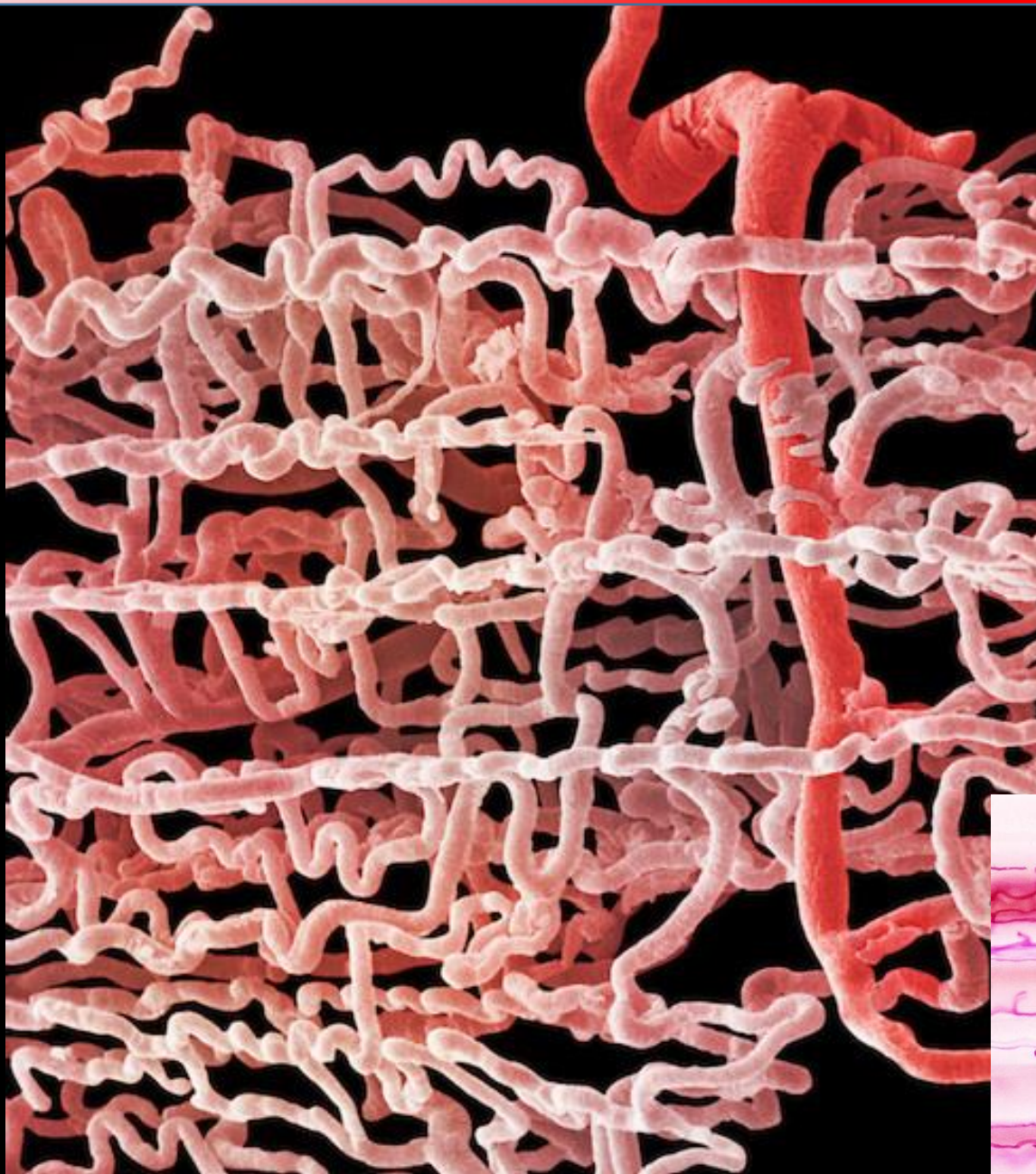
Myofibrila – cytoskeletární kompartment uvnitř svalového vlákna [Ø 0.5 – 1.5 µm]

Sarkomera – nejmenší kontraktilní jednotka [2.5 µm], sériově uspořádané v myofibrily

Myofilamenta – aktin a myosin [Ø 8 nm a 15 nm], uspořádané v sarkomery



KAPILÁRY KOLEM SVALOVÝCH VLÁKEN



ULTRAŠTRUKTURA RHABDOMYOCYTU

Sarkolema + t-tubuly

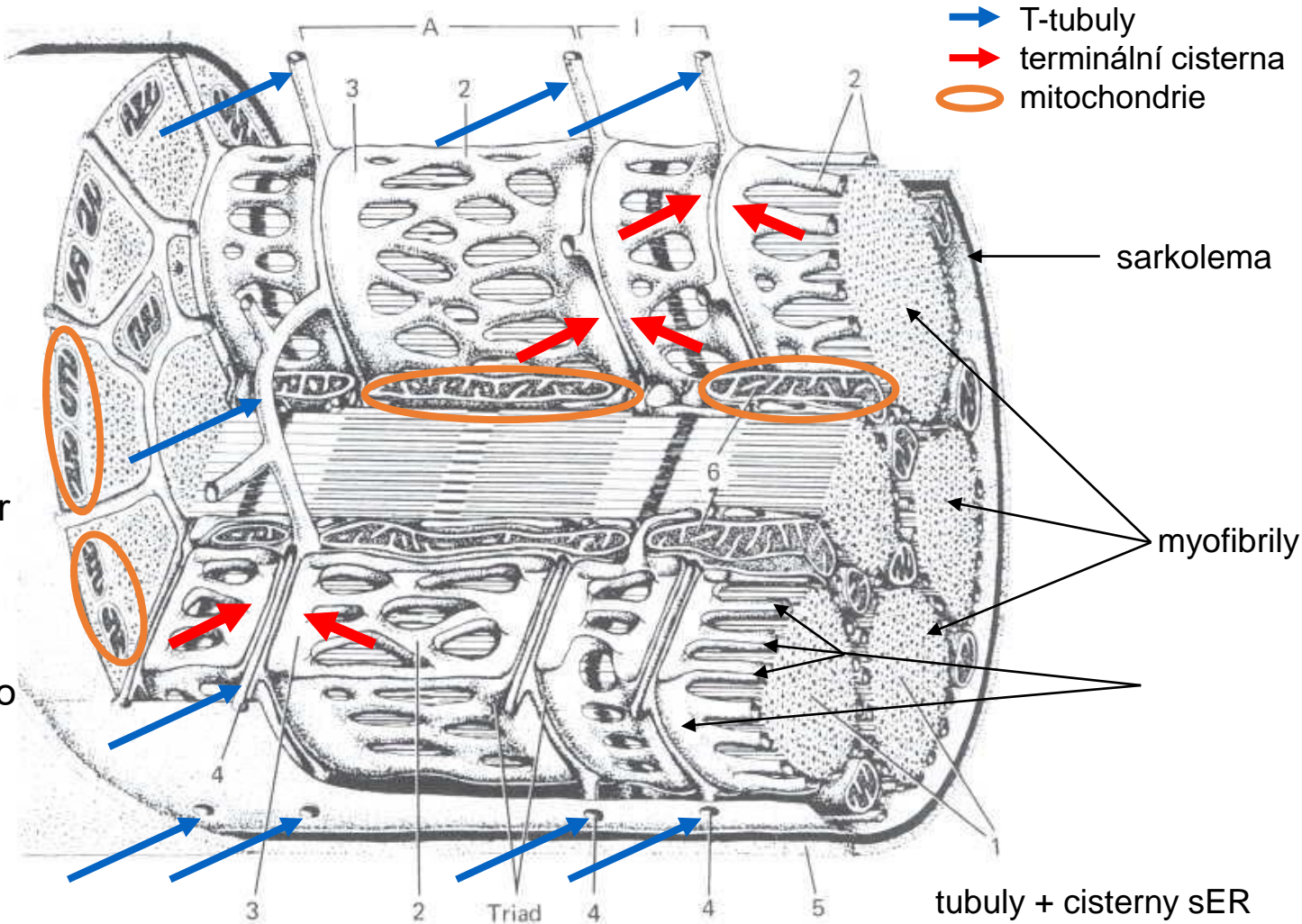
Sarkoplazma:

Jádra
Mitochondrie
Golgiho aparát,
Glykogen (β granula)

Sarkoplazmatické retikulum


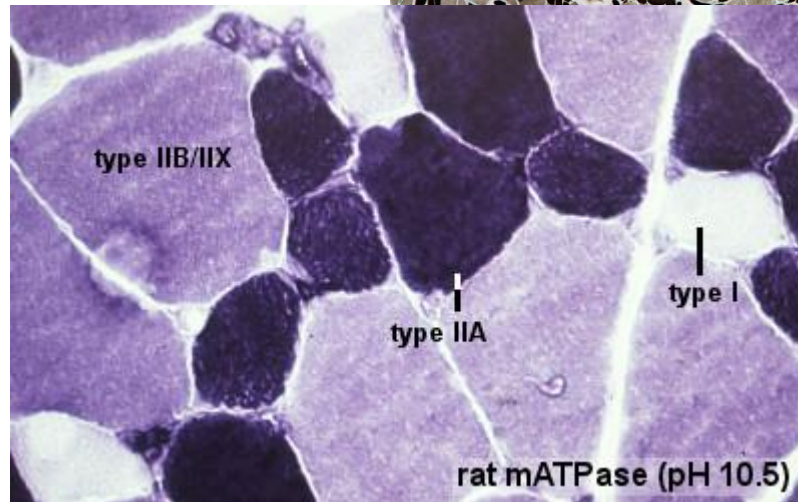
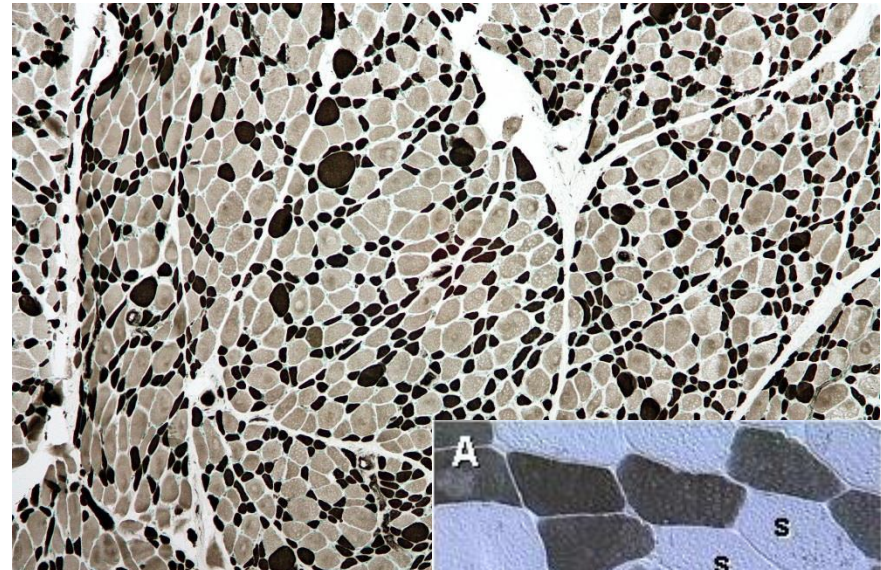
(hladké ER) – rezervoár Ca^{2+}

Myofibrily (paralelně s dlouhou osou svalového vlákna)




FYZIOLOGICKÁ KLASIFIKACE KOSTERNÍCH SVALŮ

- **Kosterní svaly mají různé fyziologické parametry**
 - různé izoformy proteinů kontraktilního aparátu
 - využití kyslíku
 - vaskularizace
 - obsah glykogenu
- **Pomalá oxidativní**
- **Rychlá glykolytická**
- **Rychlá oxidativně-glykolytická**



FYZIOLOGICKÁ KLASIFIKACE KOSTERNÍCH SVALŮ

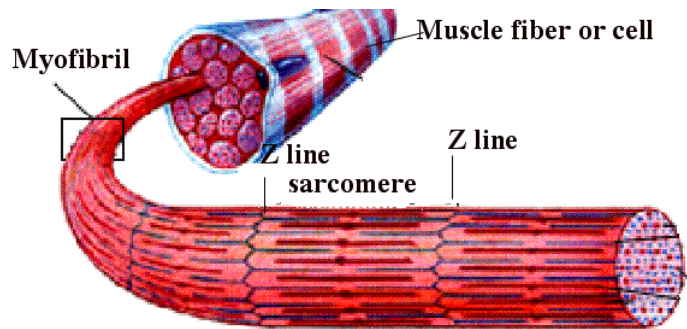


FYZIOLOGICKÁ KLASIFIKACE KOSTERNÍCH SVALŮ

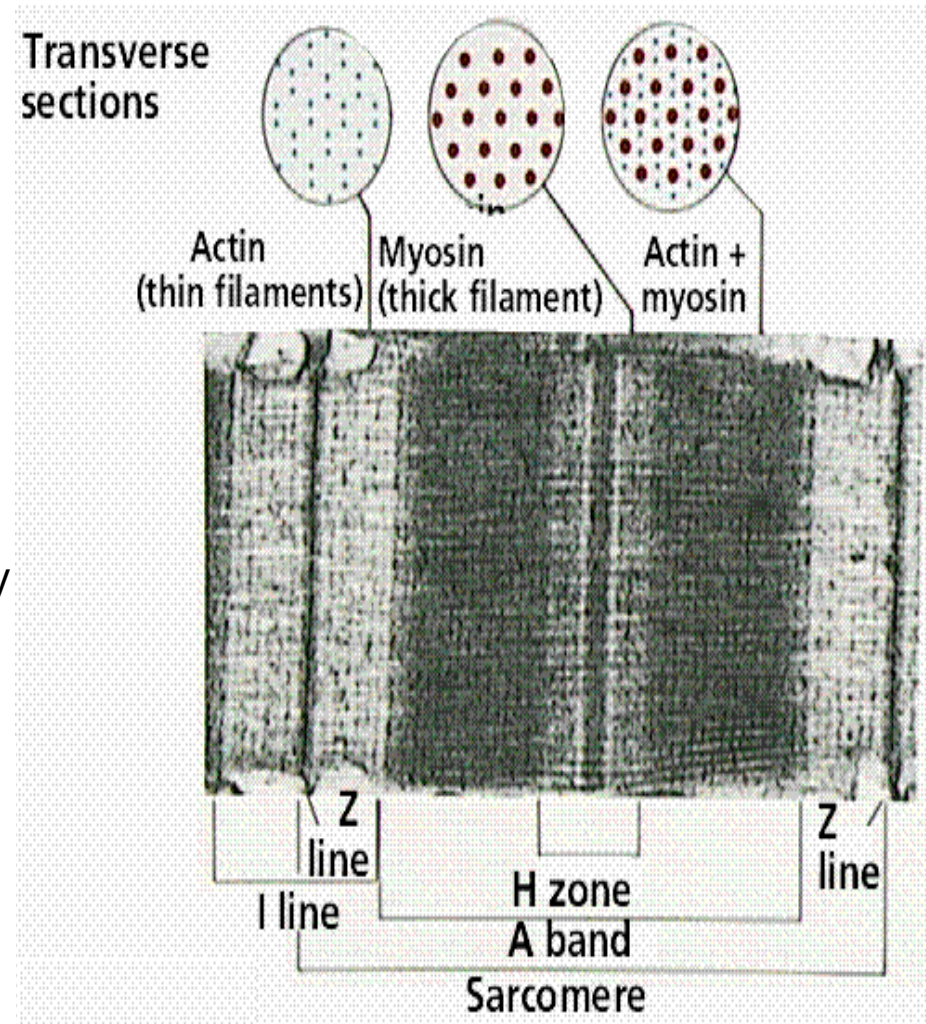
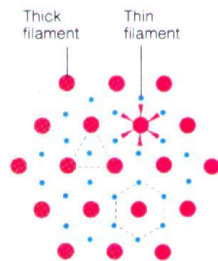
Properties	Type I fibers	Type IIA fibers	Type IIX fibers
Motor Unit Type	Slow Oxidative (SO)	Fast Oxidative/Glycolytic (FOG)	Fast Glycolytic (FG)
Twitch Speed	Slow	Fast	Fast
Twitch Force	Small	Medium	Large
Resistance to fatigue	High	High	Low
Glycogen Content	Low	High	High
Capillary Supply	Rich	Rich	Poor
Myoglobin	High	High	Low
Red Color	Dark	Dark	Pale
Mitochondrial density	High	High	Low
Capillary density	High	Intermediate	Low
Oxidative Enzyme Capacity	High	Intermediate-high	Low
Z-Line Width	Intermediate	Wide	Narrow
Alkaline ATPase Activity	Low	High	High
Acidic ATPase Activity	High	Medium-high	Low

MYOFIBRILY

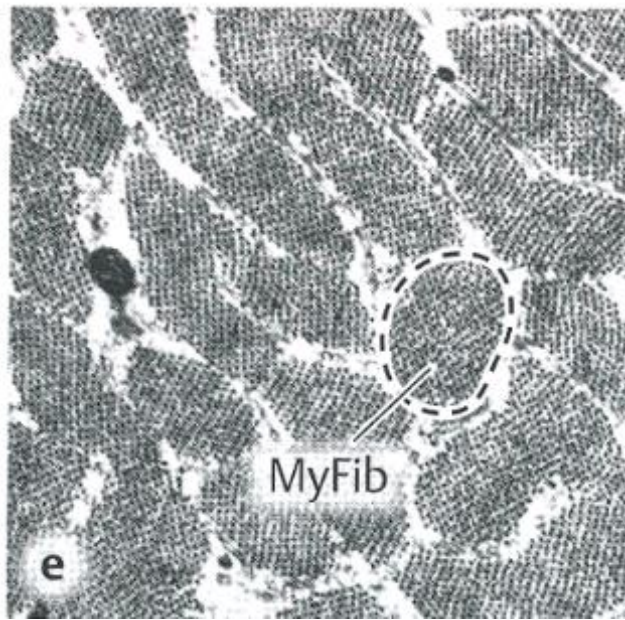

- protáhlé cytoskeletární struktury [Ø 0.5 – 1.5 µm] v sarkoplasmě svalového vlákna



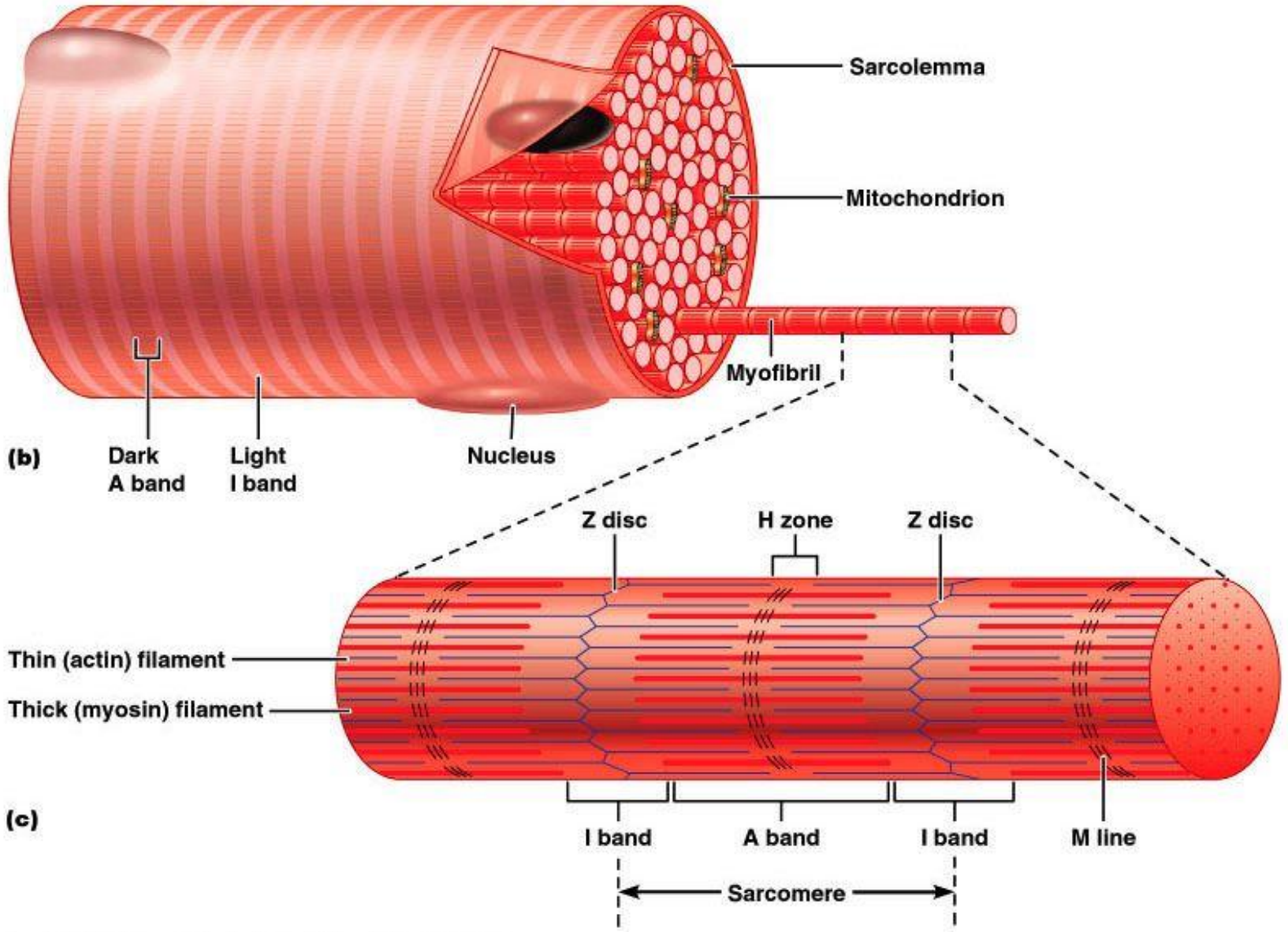
- **Myofilamenta** aktin + myosin a další proteiny
- **Sarkomera**
- Z-linie
- M-linie a H-zóna
- I-proužek, A-proužek



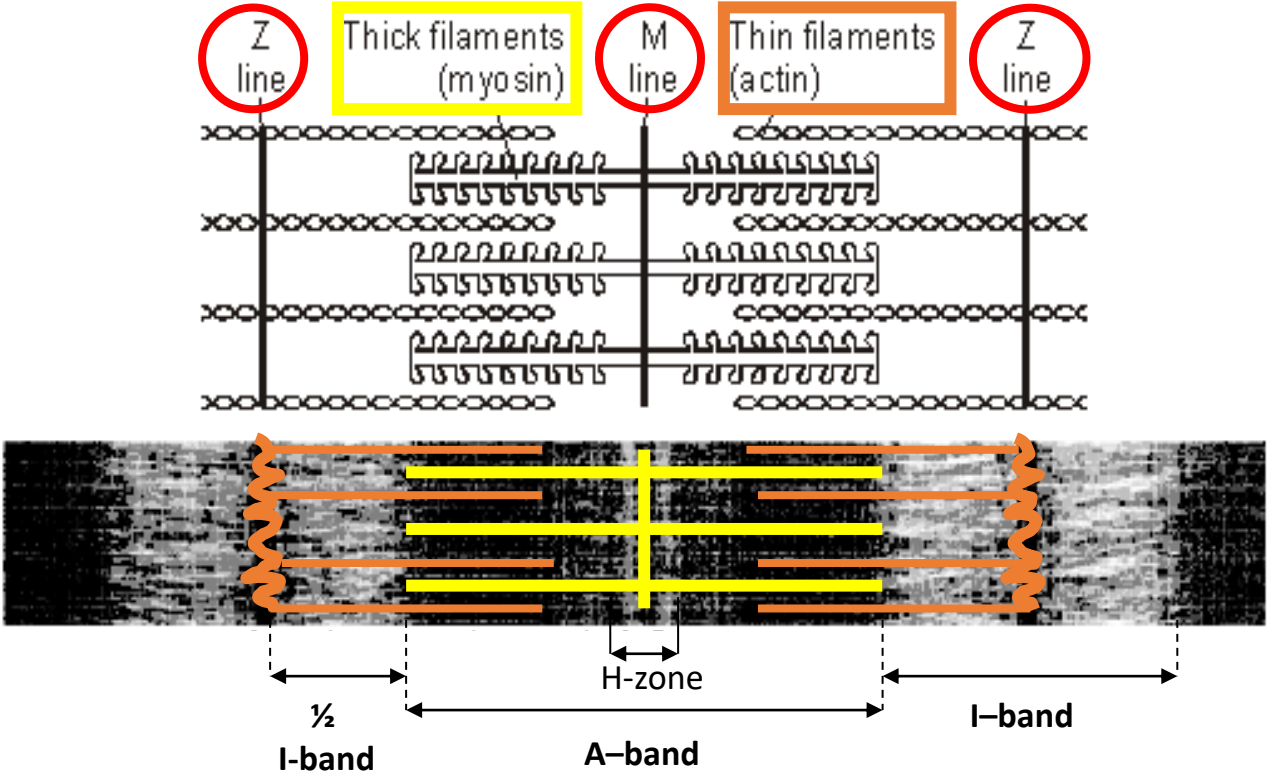
MYOFIBRILY




SARKOMERA



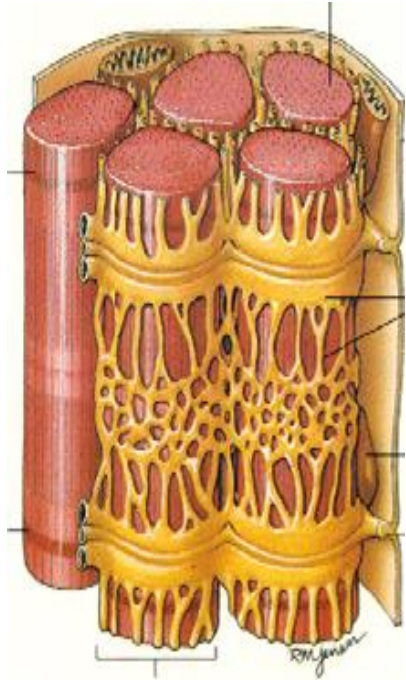
SARKOMERA



SARKOMERA



SARKOPLAZMATICKÉ RETIKULUM



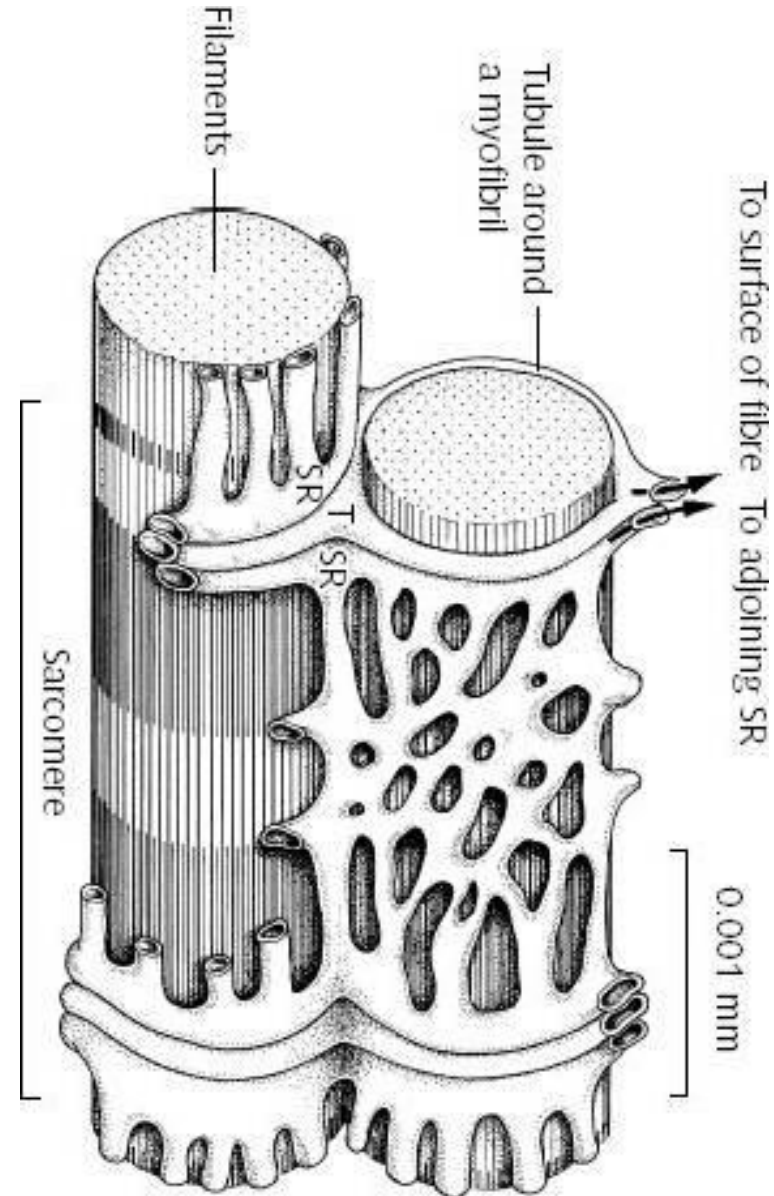
Terminální cisterna
T-tubule
Terminální cisterna

TRIÁDA

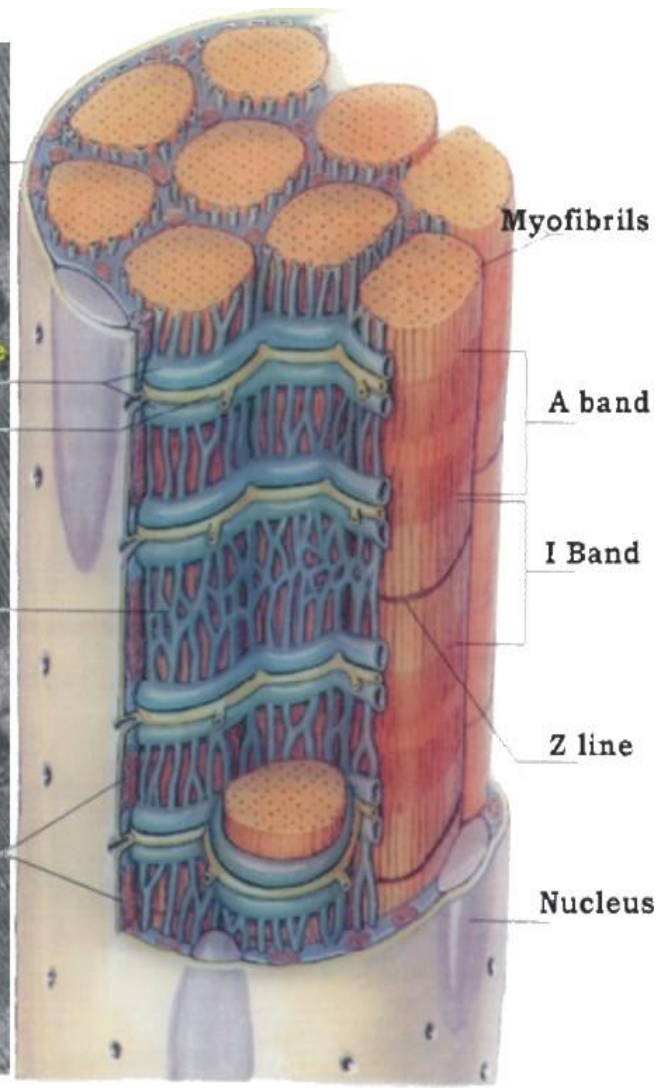

- sER: komunikující membránové oddíly oddělené od sarkoplazmy
- **Terminální cisterny** ("junkce")
- **Longitudinální tubuly** ("L" systém).

×

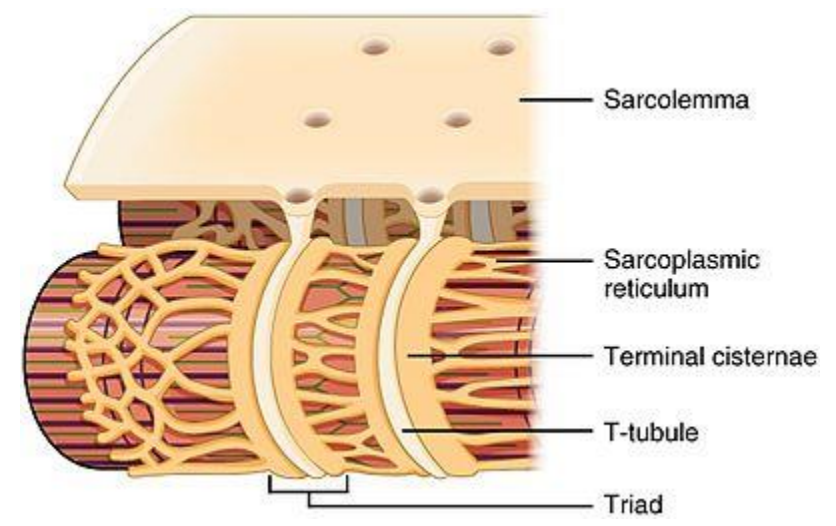
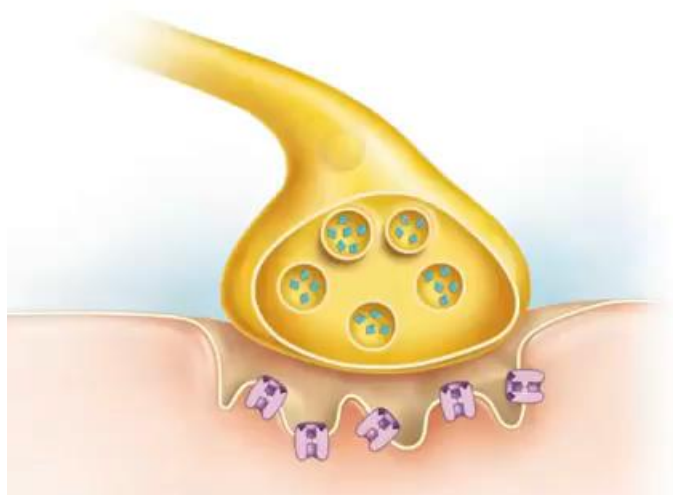
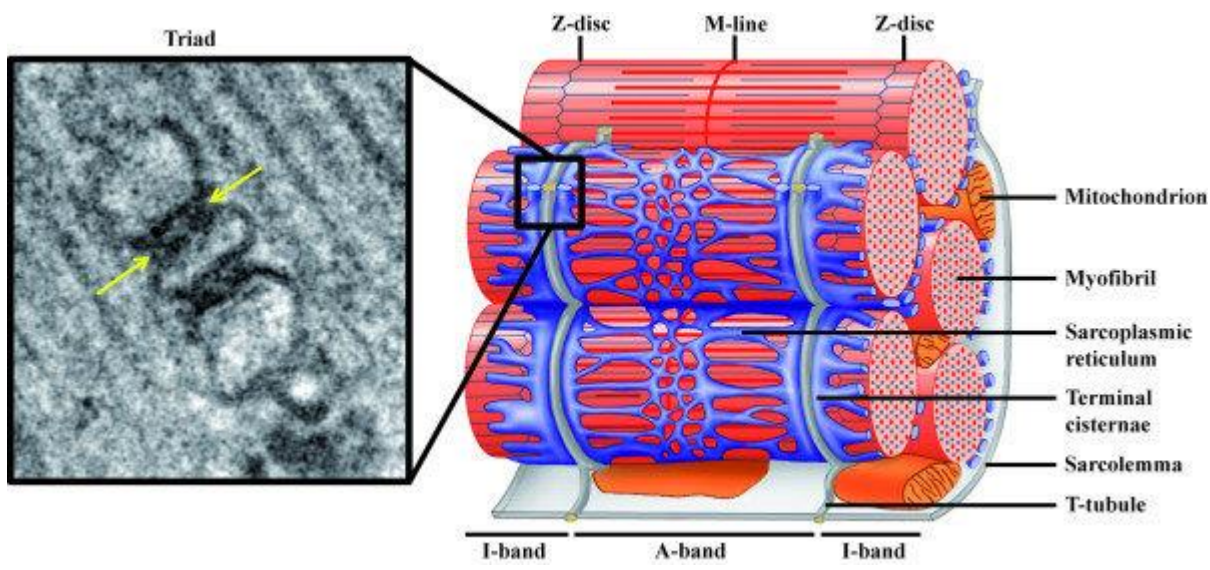
- **Transversální tubuly** ("T" systém)
= invaginace sarkolemy



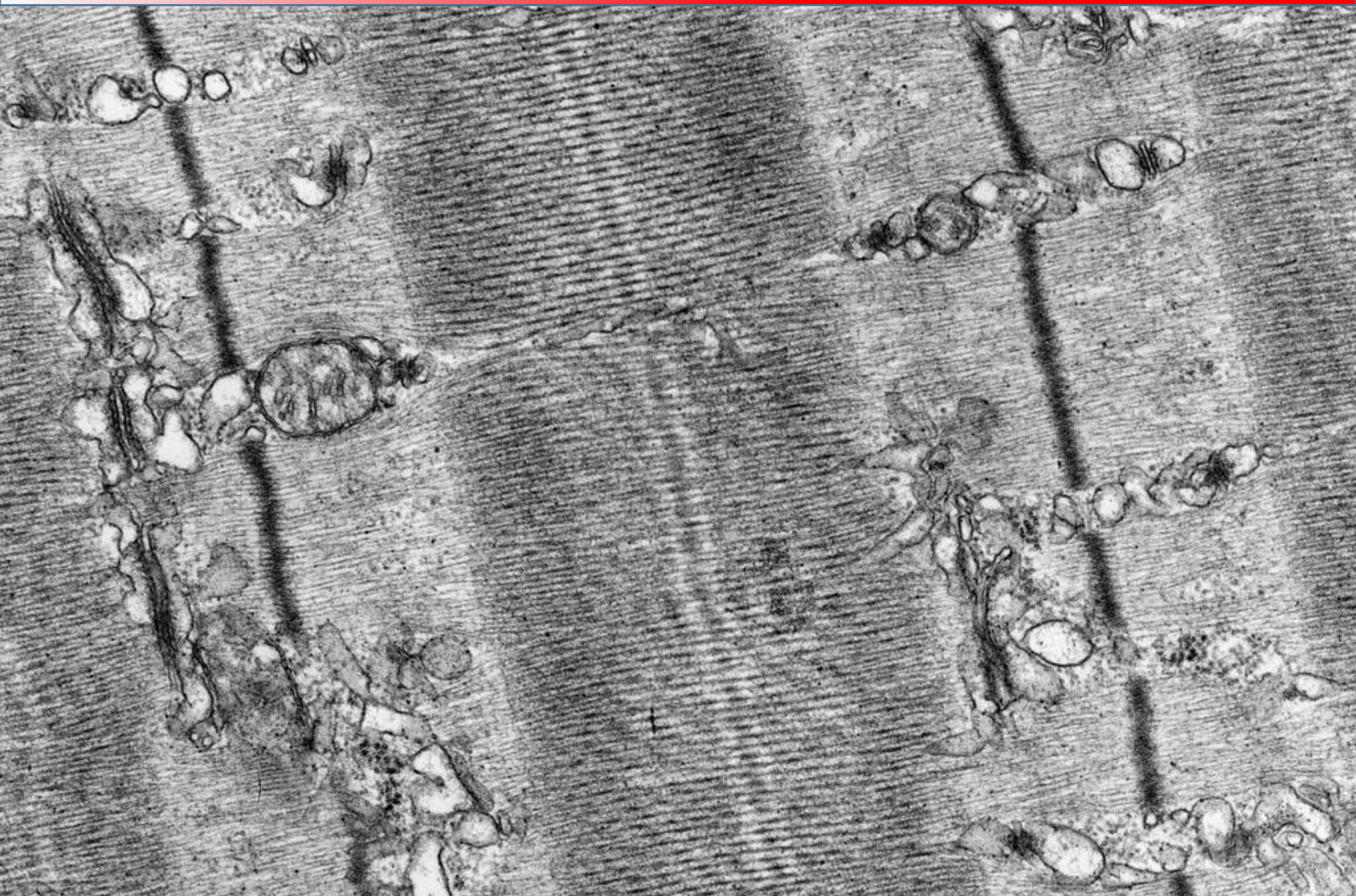
SARKOPLAZMATICKÉ RETIKULUM

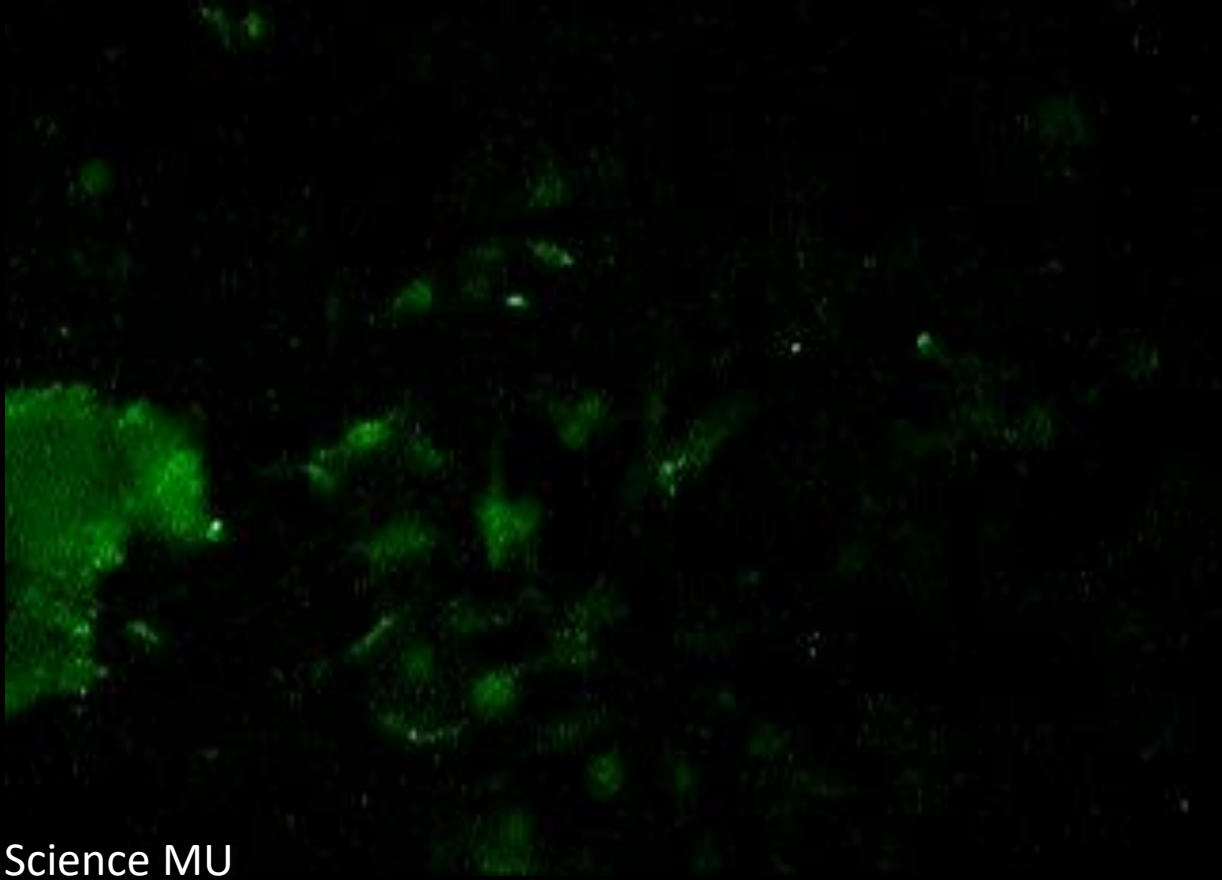
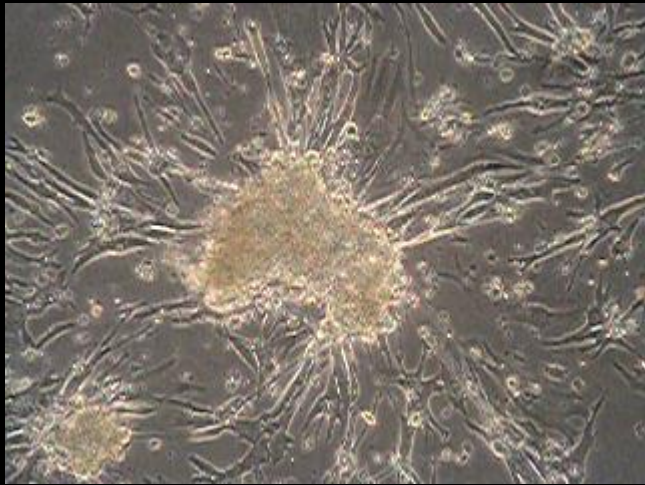


SARKOPLAZMATICKÉ RETIKULUM



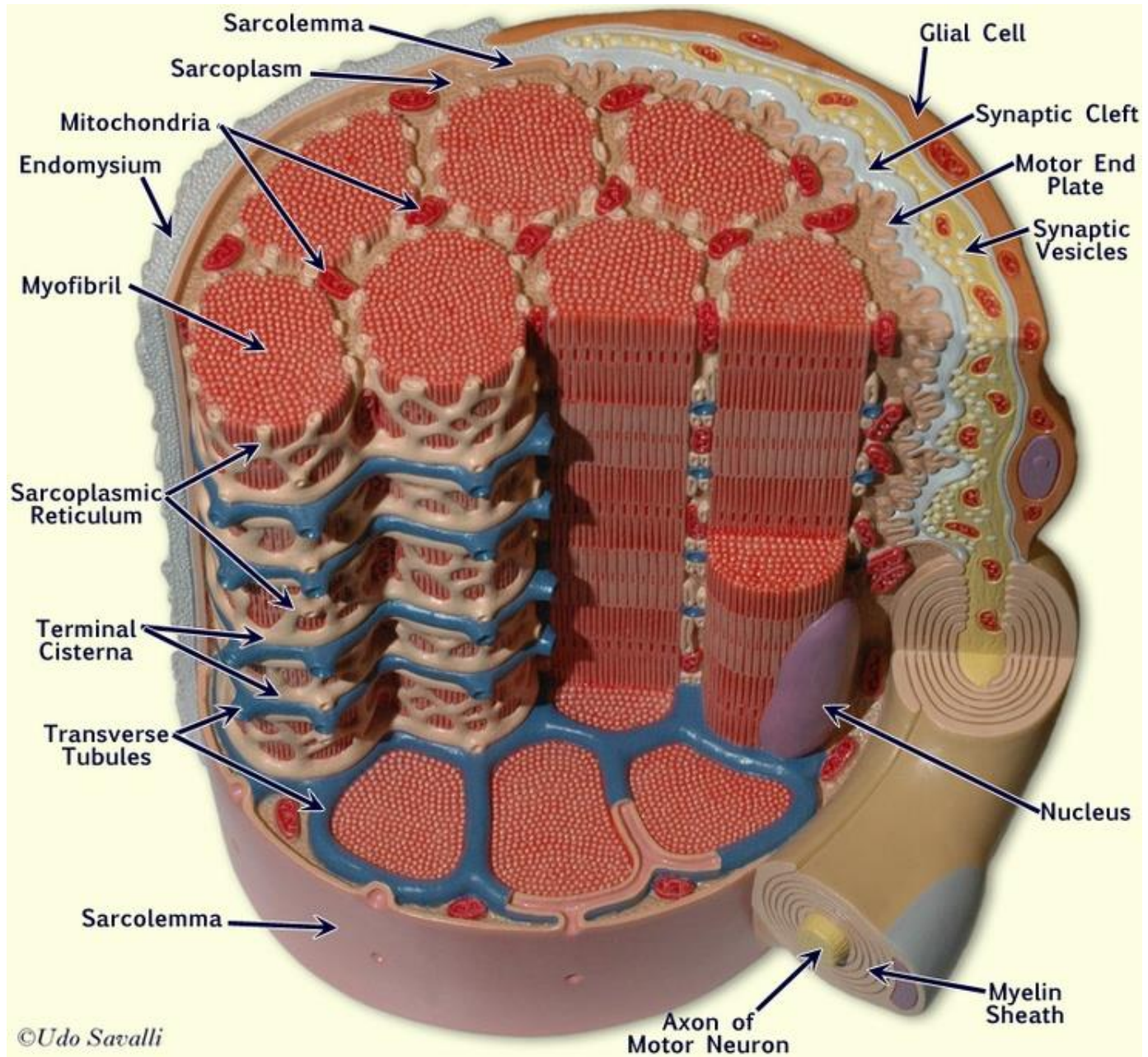
SARKOMERA



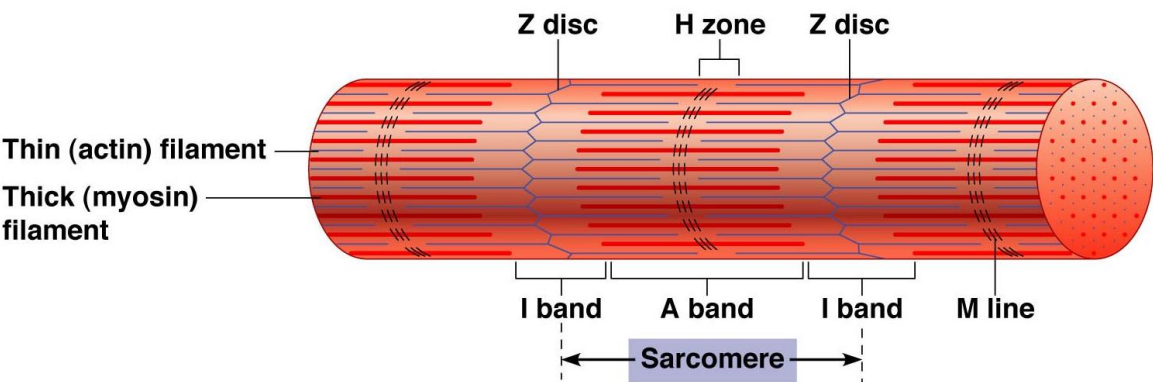



Courtesy Dr. Pacherník, Faculty of Science MU

SARKOPLAZMATICKÉ RETIKULUM

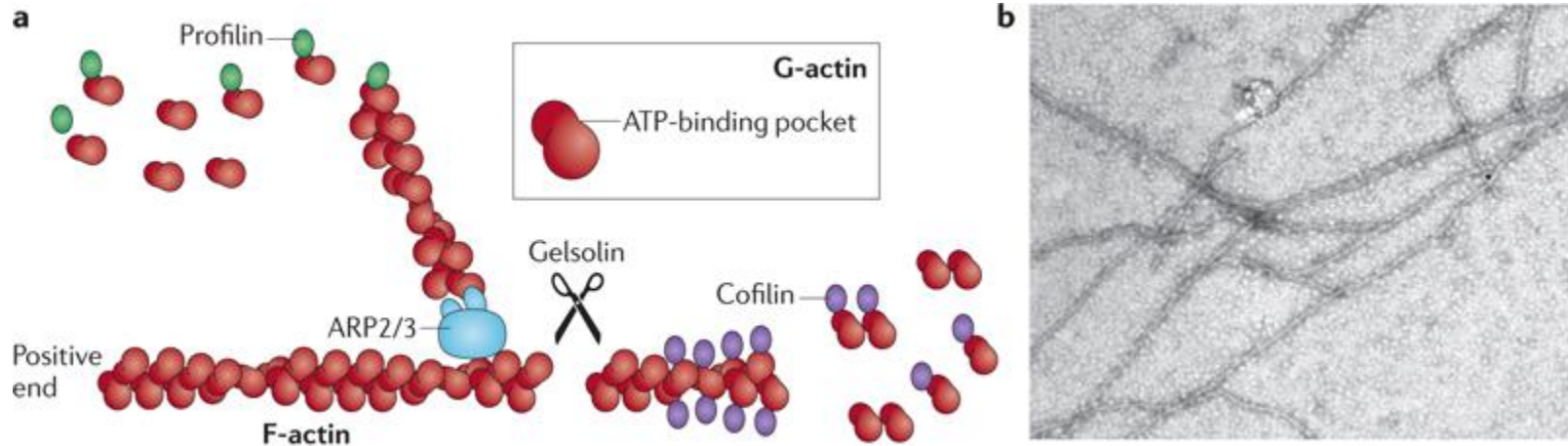


MYOFILAMENTA



KONTRAKTILNÍ APARÁT – TENKÁ MYOFILAMENTA

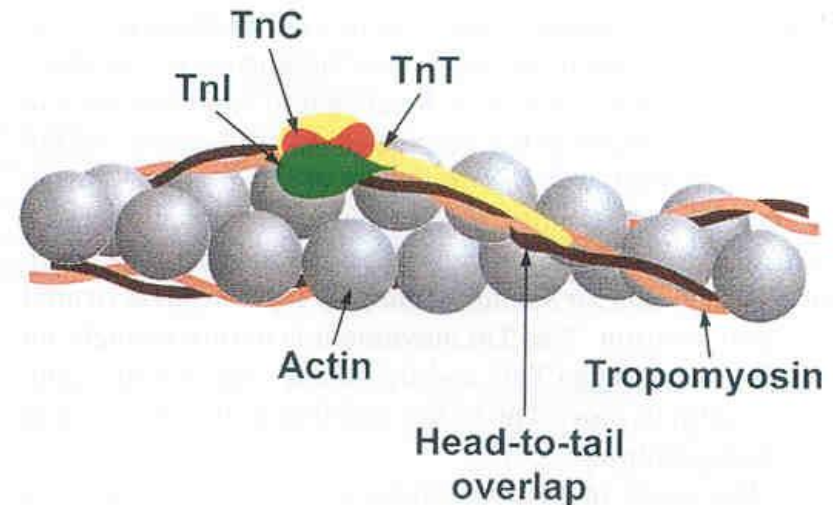
• Fibrilární aktin (F-actin)



• Tropomyosin

• Troponin – komplex 3 globulárních proteinů

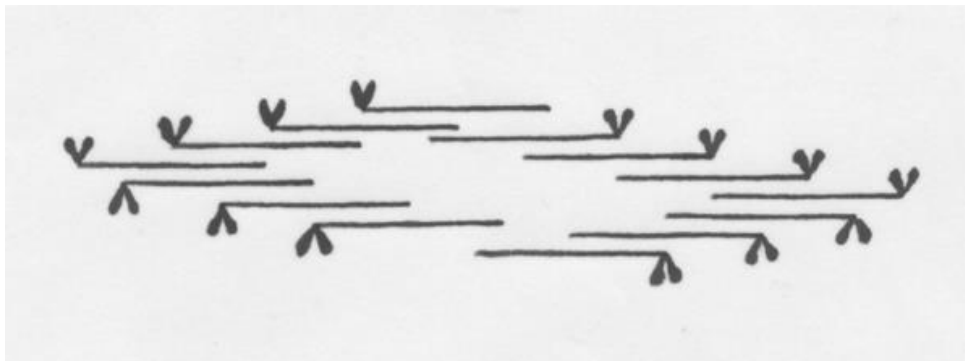
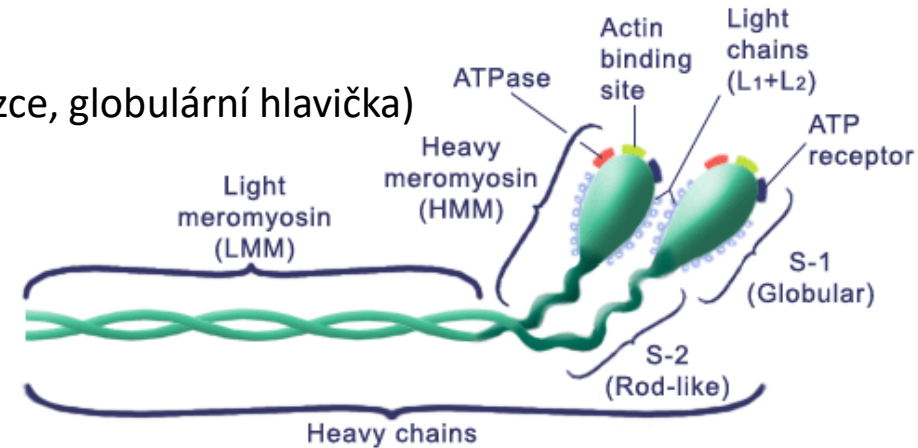
- TnT (Troponin T) – váže tropomyosin
- TnC (Troponin C) – váže kalcium
- TnI (Troponin I) – inhibuje interakci mezi tenkými a tlustými myofilamenty



KONTRAKTILNÍ APARÁT – TLUSTÁ MYOFILAMENTA

- **Myosin II**

- molekulární motor
- ATPázová aktivita
- tři strukturní a funkční domény (lehké a těžké řetězce, globulární hlavička)



KONTRAKTILNÍ APARÁT – PROTEINY ASOCIOVANÉ S MYOFILAMENTY

- **Nebulin**

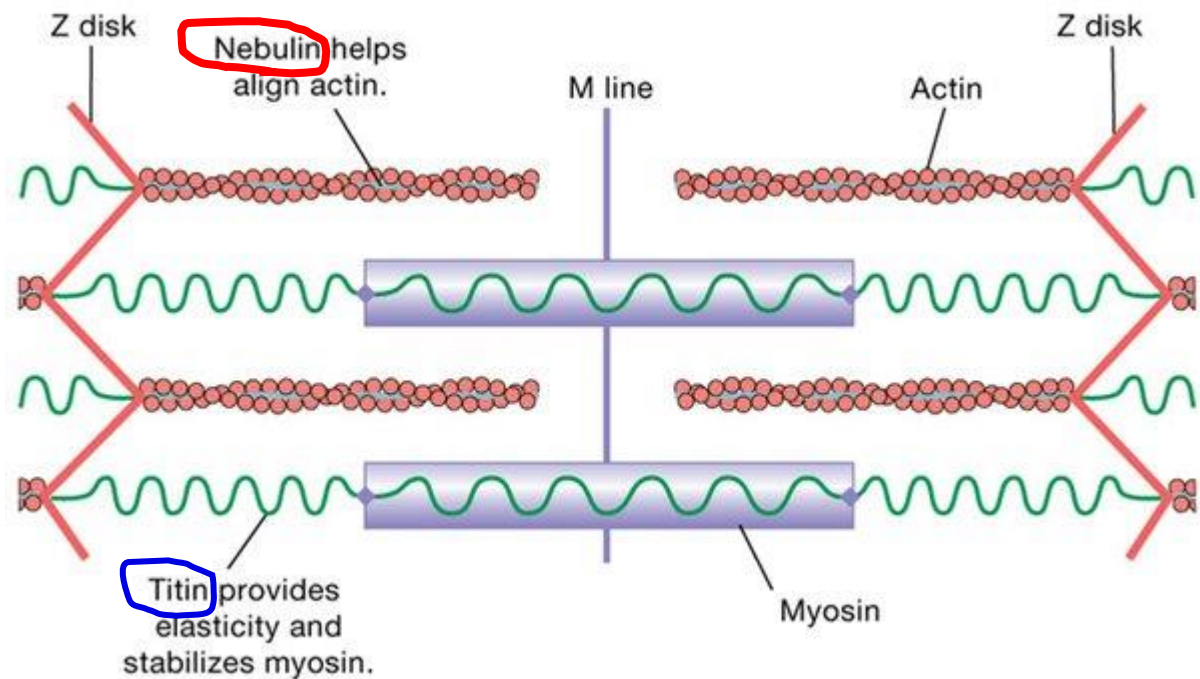
- 600-900kDa
- stabilizace F-aktinu
- určuje délku sarkomery

- **Titin** (konektin)

- >MDa
- stabilizace myosinu
- elastický

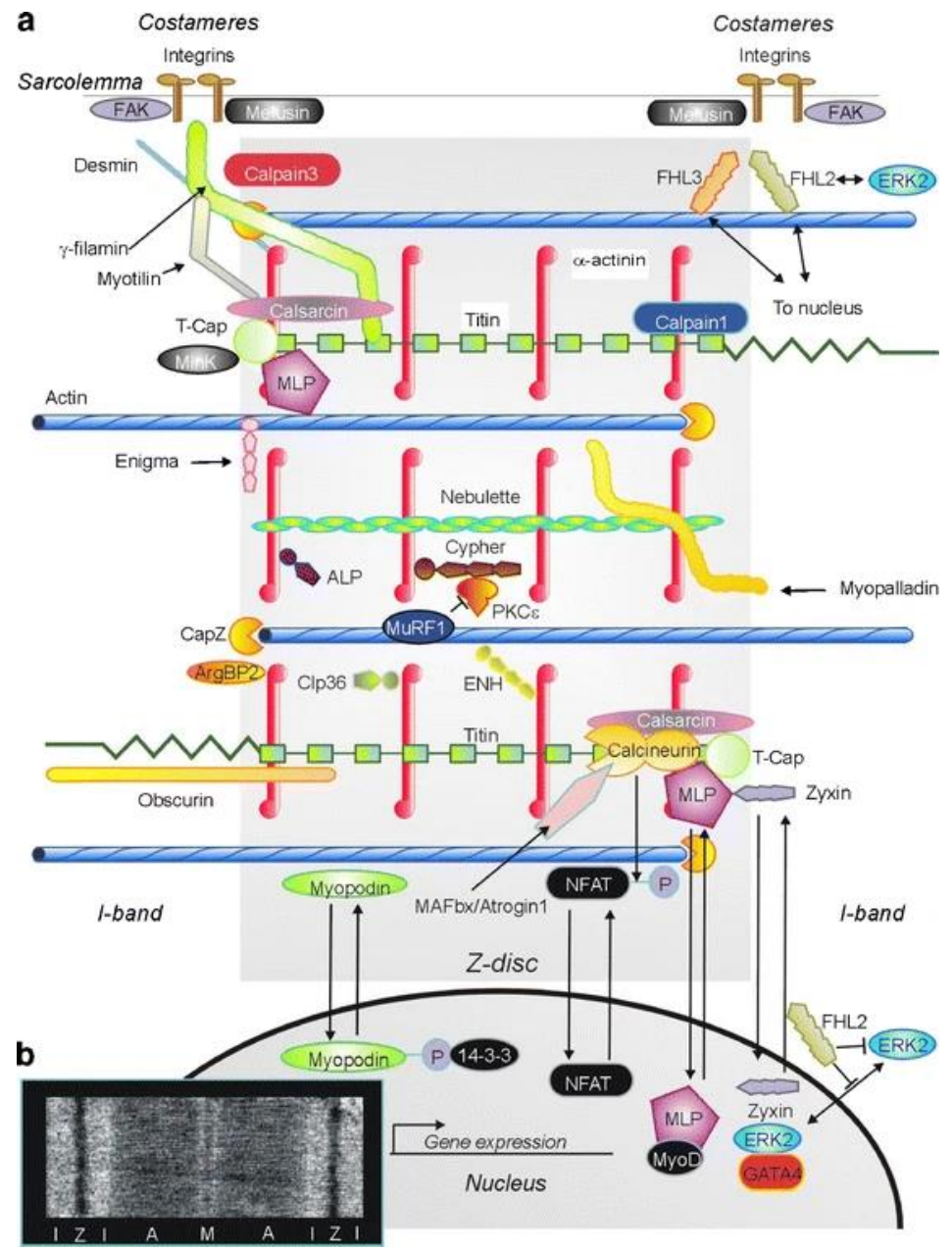
- **α -aktinin**

- Z-linie
- vazba aktinu

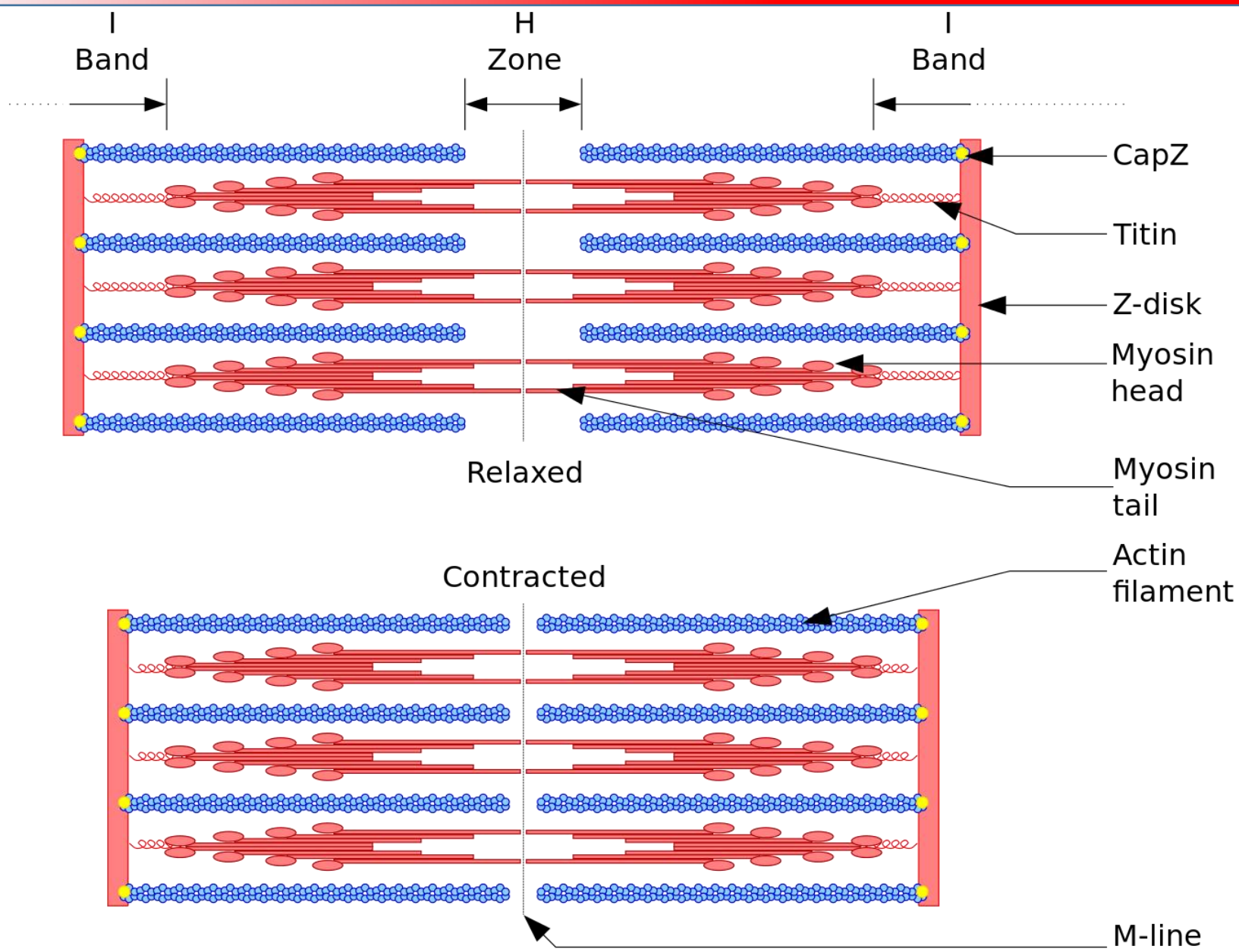


KONTRAKTILNÍ APARÁT – PROTEINY ASOCIOVANÉ S MYOFILAMENTY

- Stavba sarkomery je složitá a její poruchy jsou spojeny s řadou myopatií

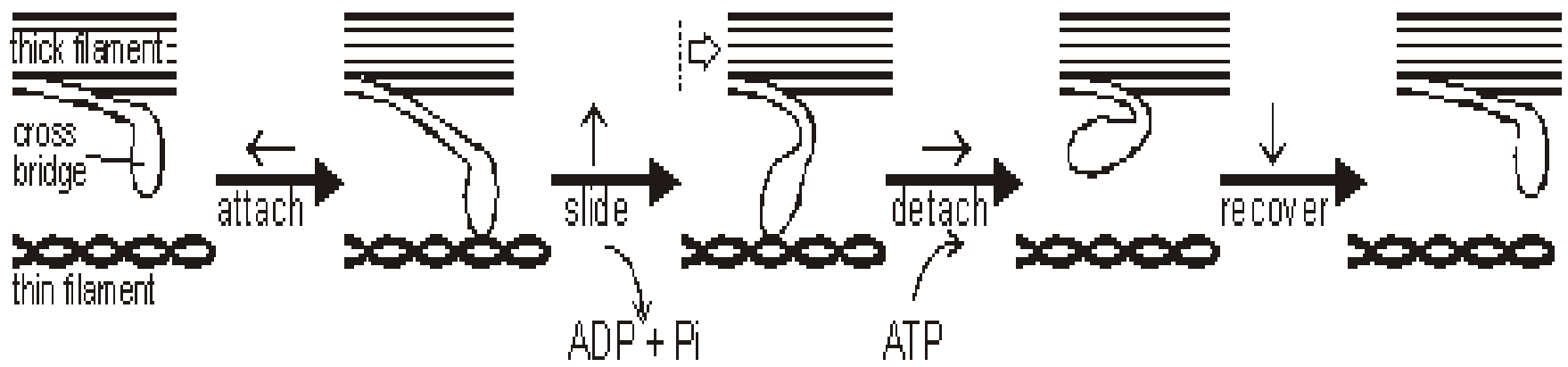


MYOFILAMENTA TVOŘÍ SARKOMERU

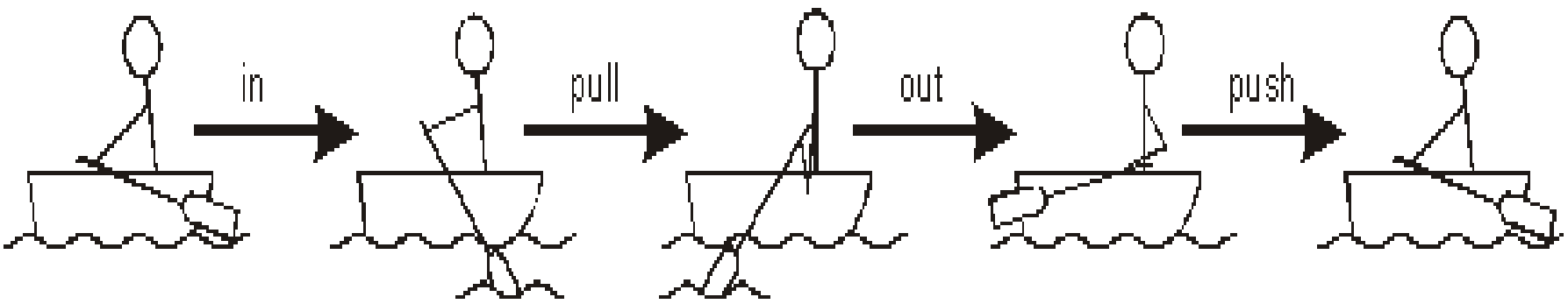


MECHANISMUS KONTRAKCE

The Cross Bridge Cycle. (only one myosin head is shown for clarity)

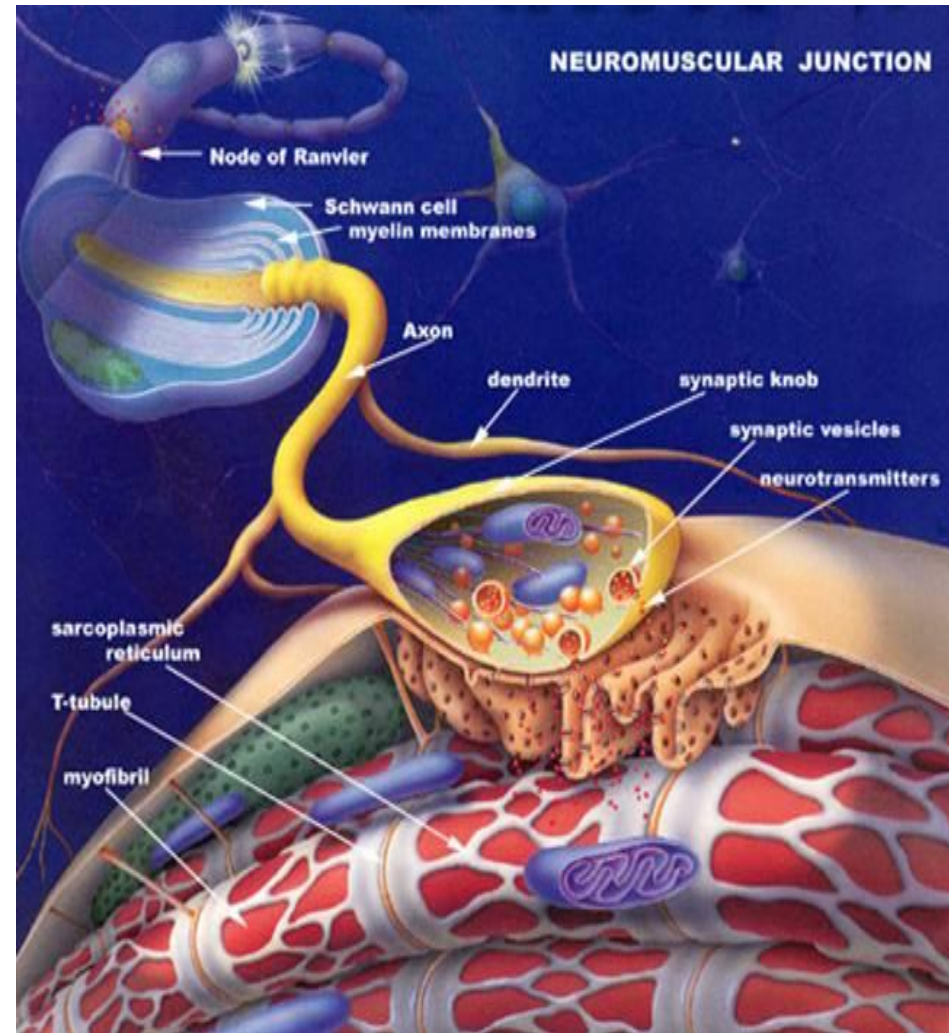


The Rowing Cycle

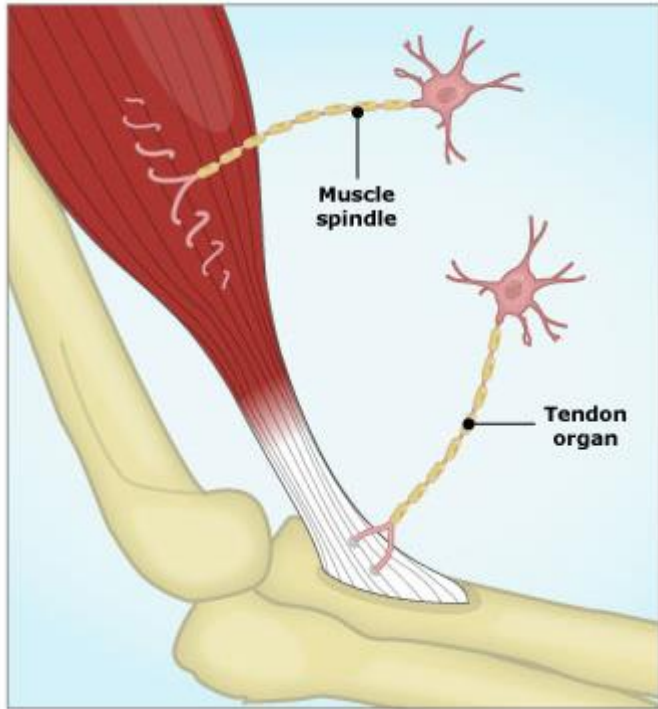


MECHANISMUS KONTRAKCE

1. Impuls podél axonu motoneuronu
2. Depolarizace presynaptické membrány (Na^+ influx)
3. Synaptické vezikuly splývají s presynaptickou membránou
4. Acetylcholin se uvolňuje do synaptické štěrbině
5. Acetylcholin difunduje k postsynaptické membráně a váže se na své receptory, které otevírají Na kanály
6. Depolarizace postsynaptické membrány a sarkolemy (Na^+ influx)
7. Depolarizace T-tubulů a terminálních cisteren sER
8. Kompletní depolarizace membrány sER
9. Uvolnění Ca^{2+} z sER do sarkoplazmy
10. Ca^{2+} se váže na TnC
11. Troponinový komplex mění konformaci a uvolňuje vazebná místa aktin-myosin
12. Globulární části myosinu se váží na aktin
13. ATPasa globulárních částí myosinu se aktivuje a generuje energii z $\text{ATP} \rightarrow \text{ADP} + \text{P}_i$
14. ADP a P_i se uvolňují, globulární části myosinu posouvají aktinová myofilamenta k centru sarkomery
15. Sarkomera se kontrahuje (I-proužek a H-zóna se zkracují)
16. Myofibrily se kontrahují
17. Svalová vlákna se kontrahují



PROPRIORECEPTORY

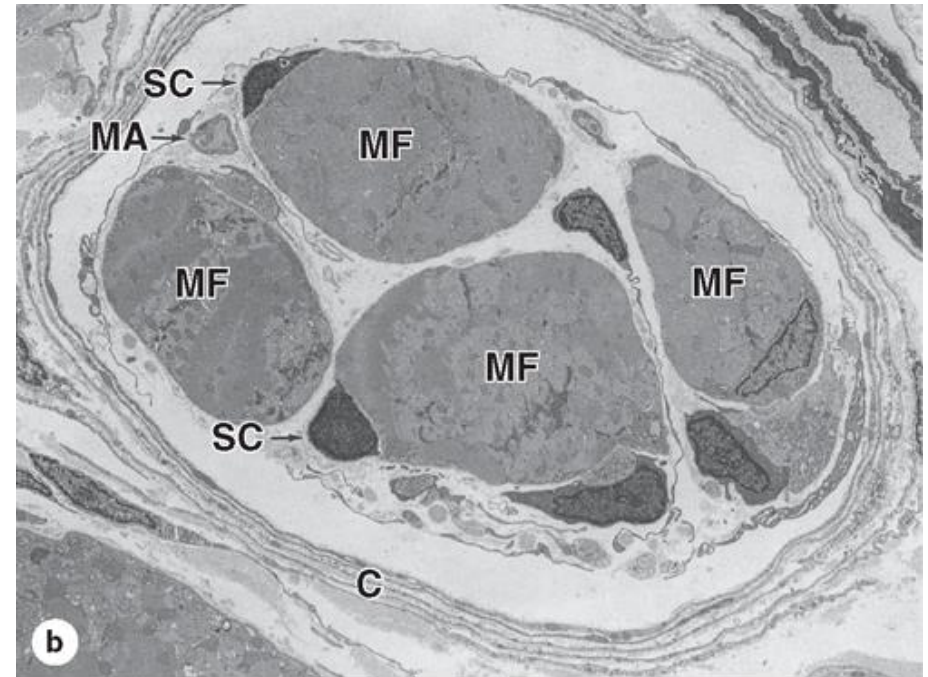


Golgiho šlachová tělíska

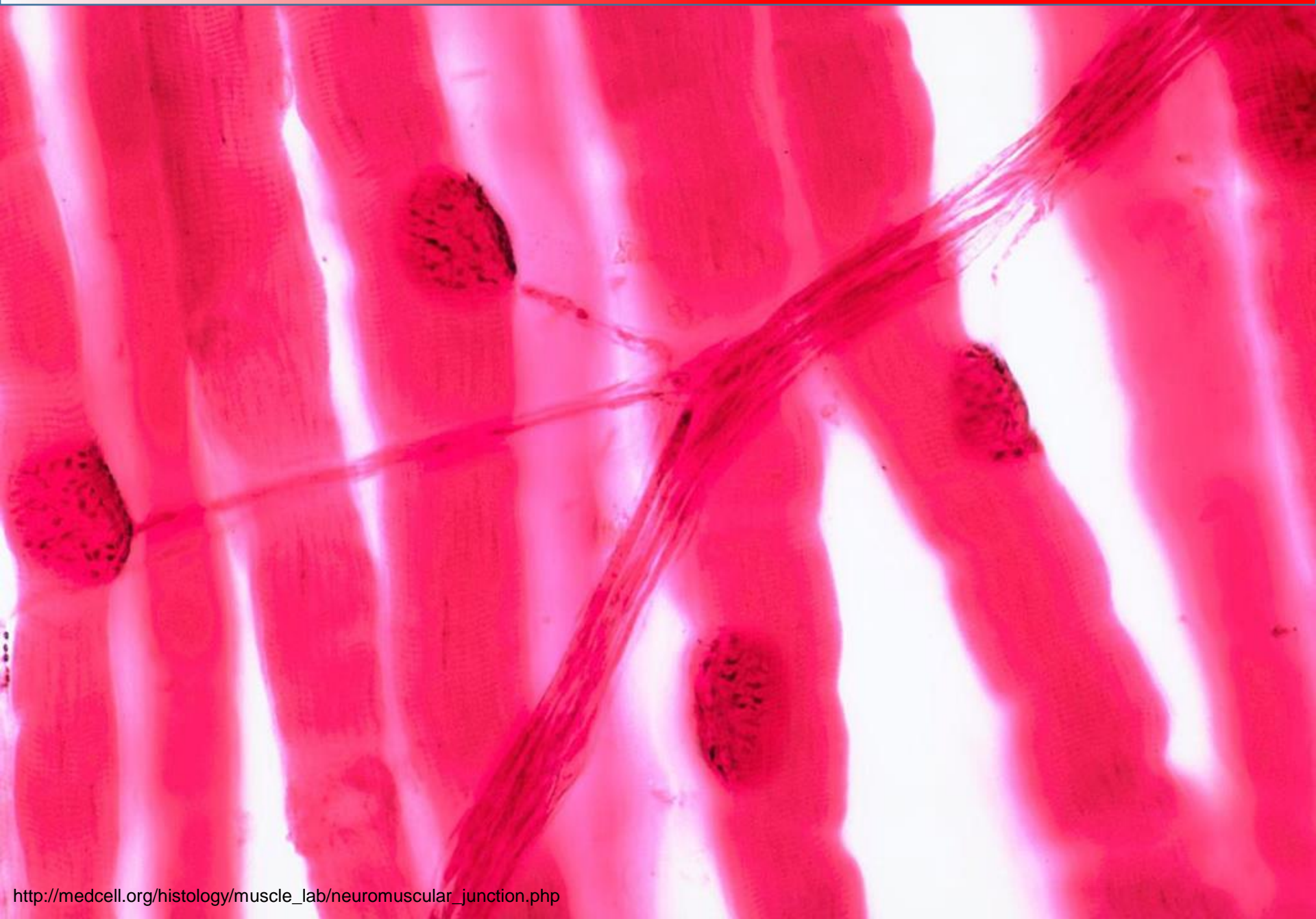- myotendinózní spojení
- senzitivní nervová zakončení mezi kolagenními vlákny
- změny napětí
- utlumení motorické nervové aktivity

Svalová vřeténka

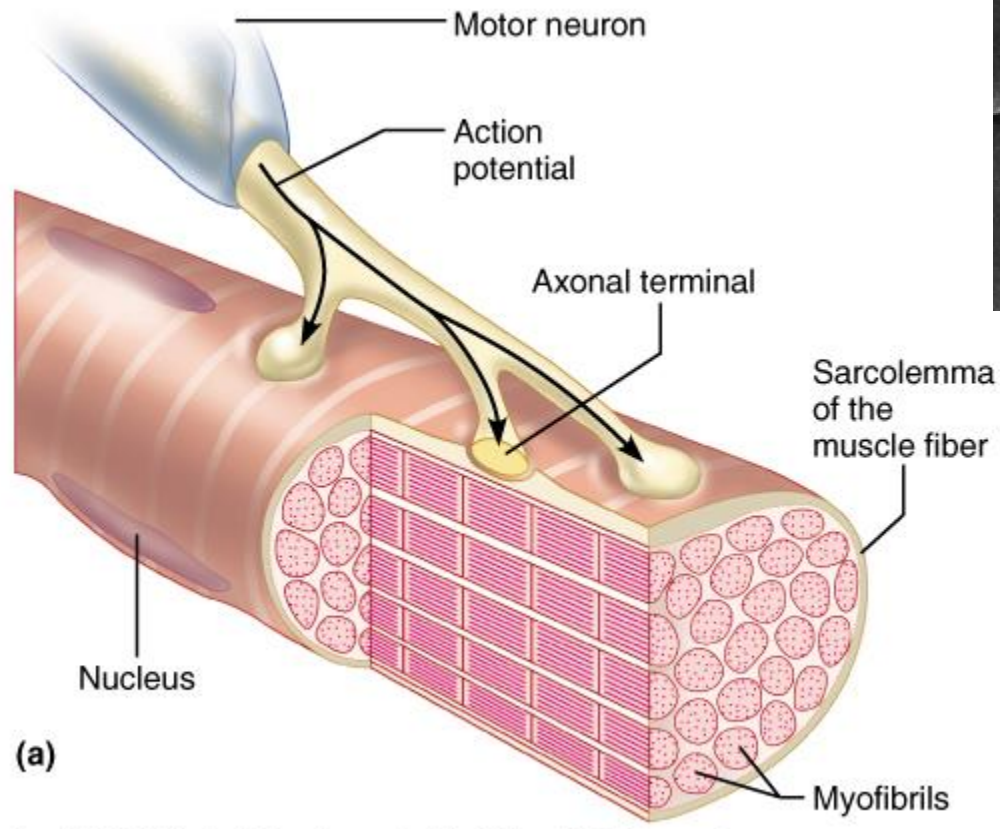
- změna protažení svalu
- modifikované perimysium
- tenká svalová (intrafuzální) vlákna
- senzitivní nervová zakončení
- reflexy, koordinace svalových skupin



NEUROMUSKULÁRNÍ SPOJENÍ

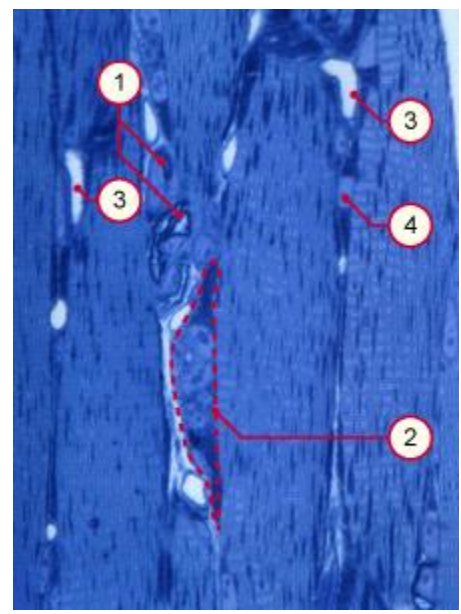
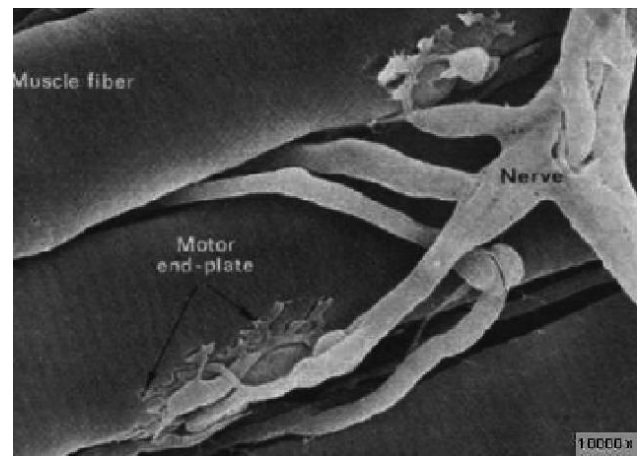


NEUROMUSKULÁRNÍ SPOJENÍ



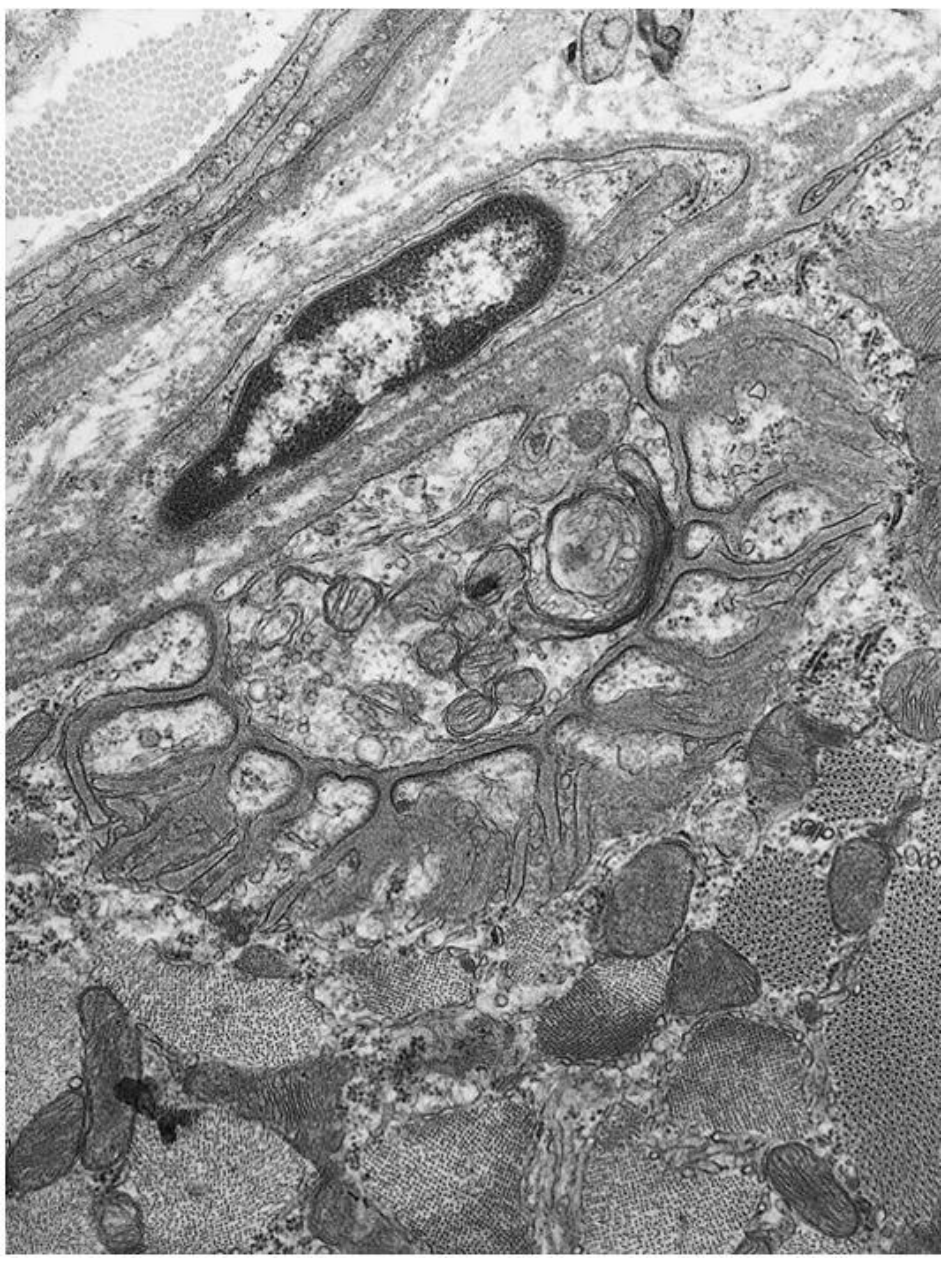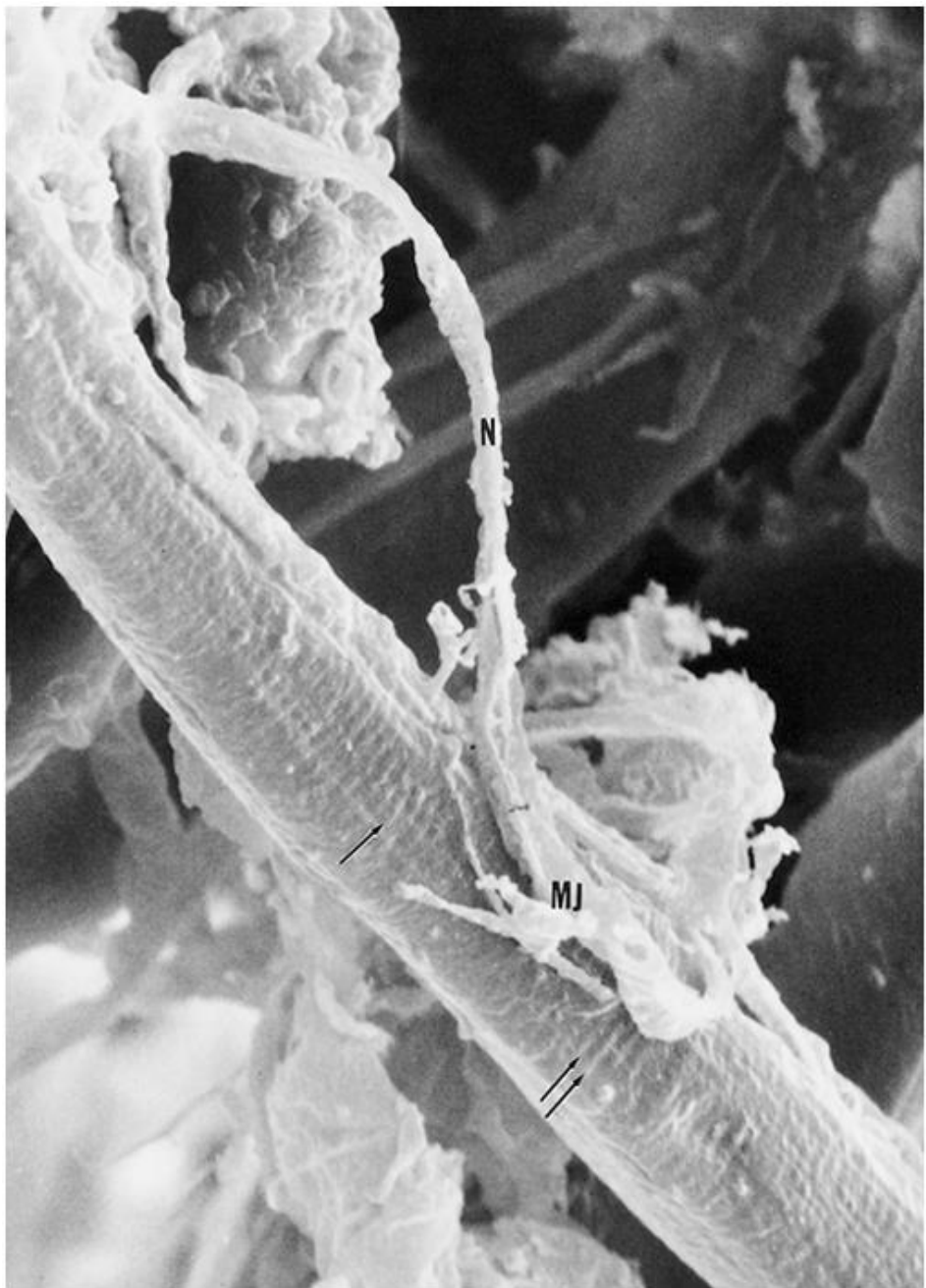
(a)

Copyright © 2001 Benjamin Cummings, an imprint of Addison Wesley Longman, Inc.

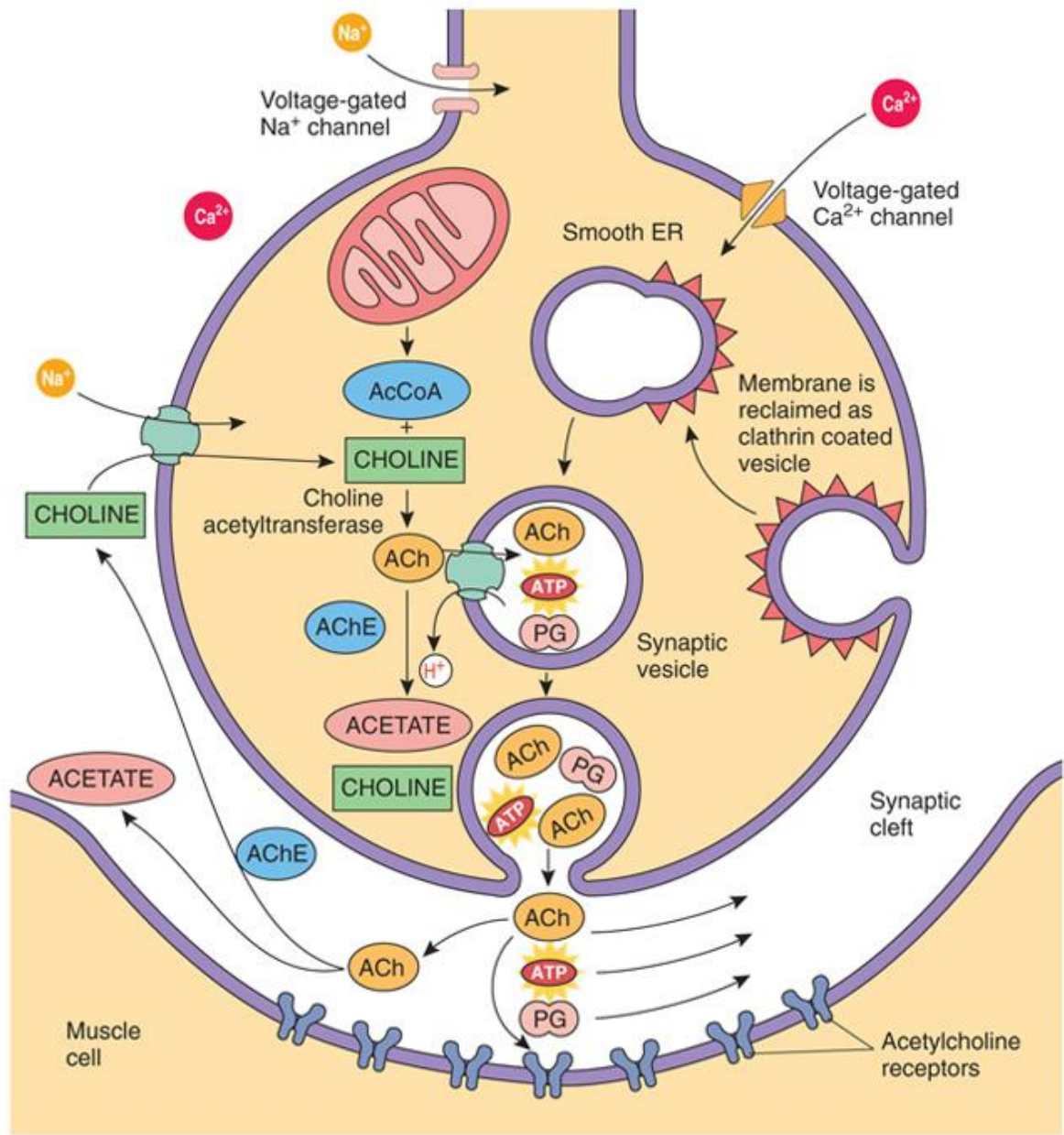


- 1 Myelinované axony
- 2 Neuromuskulární spojení
- 3 Kapiláry
- 4 Jádro rhabdomyocytu

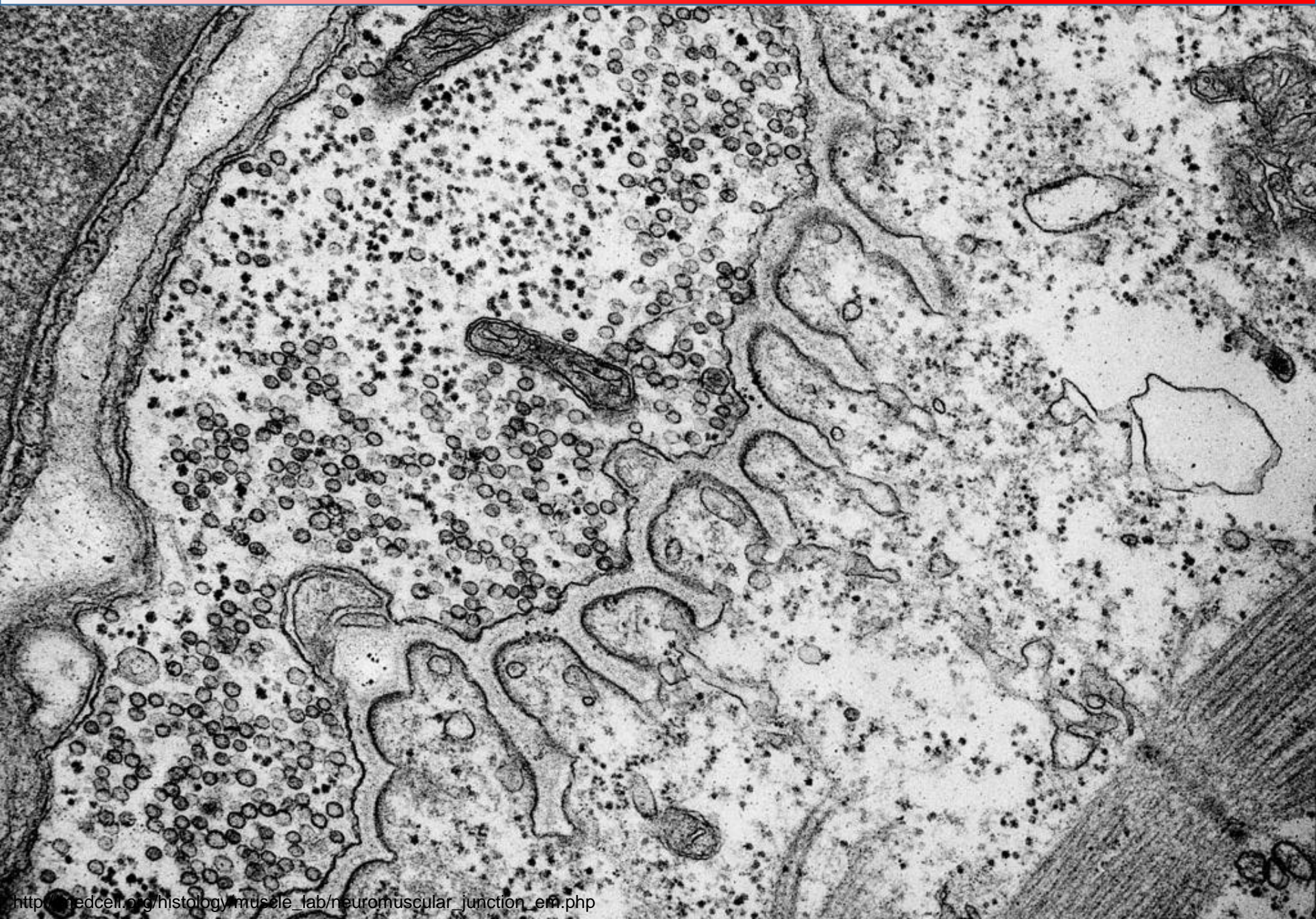NEUROMUSKULÁRNÍ SPOJENÍ



NEUROMUSKULÁRNÍ SPOJENÍ



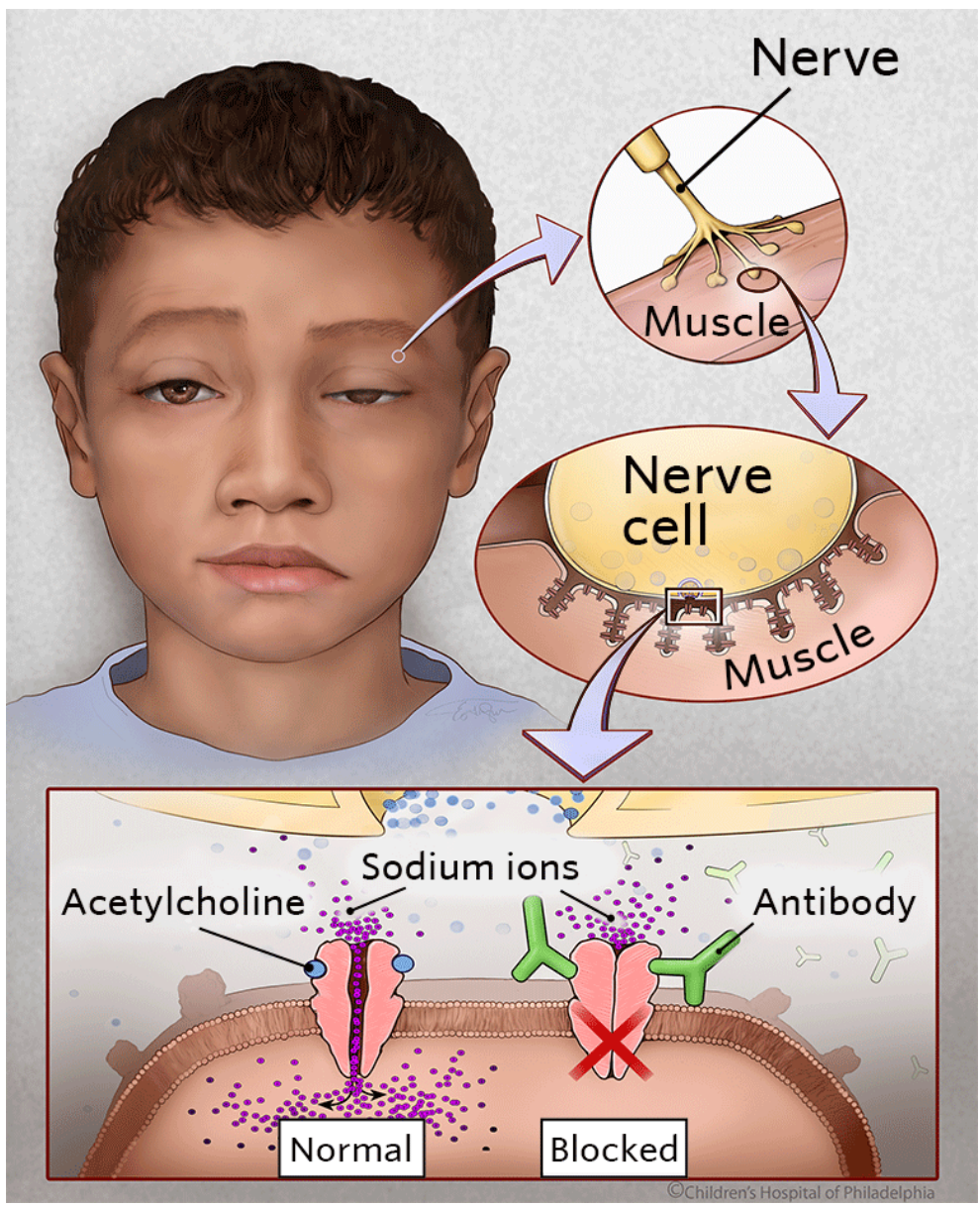
NEUROMUSKULÁRNÍ SPOJENÍ



MYASTHENIA GRAVIS

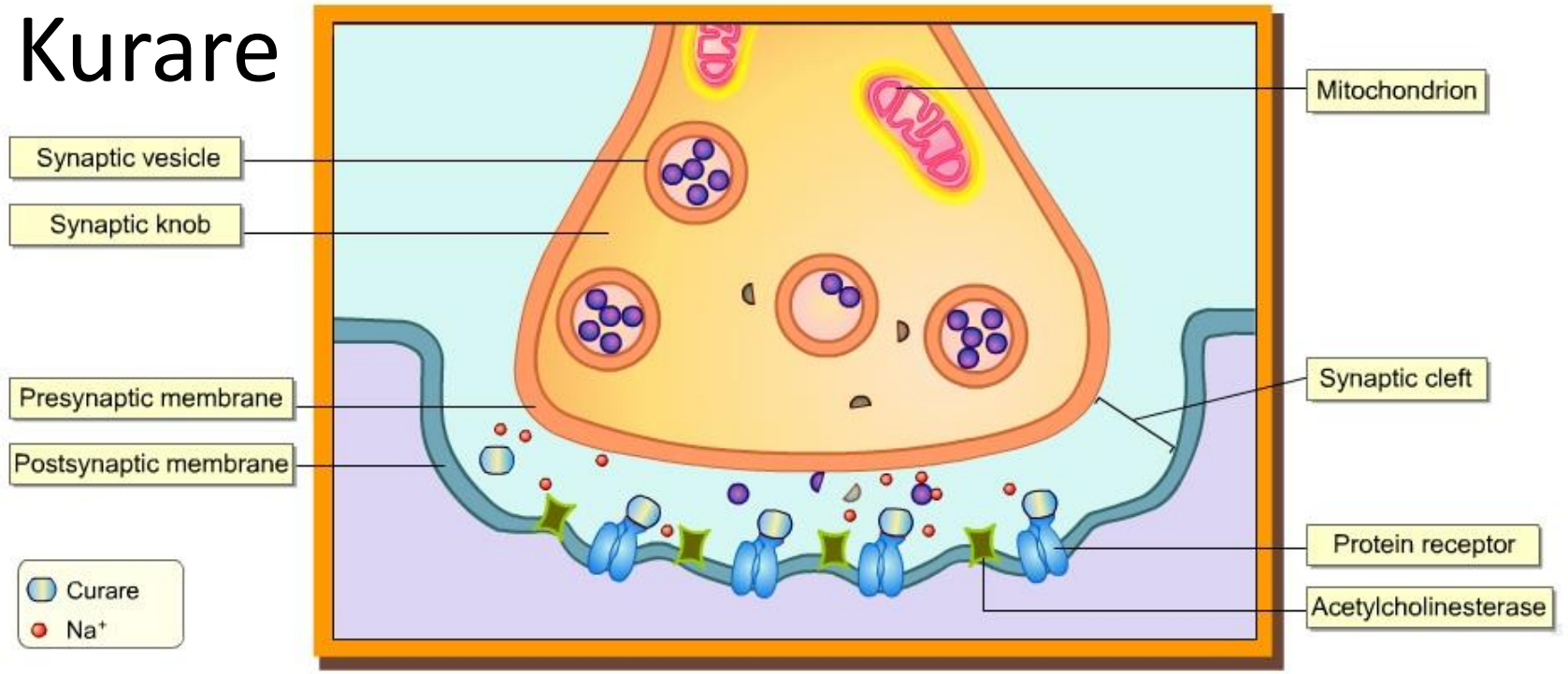


protilátky proti ACh receptoru





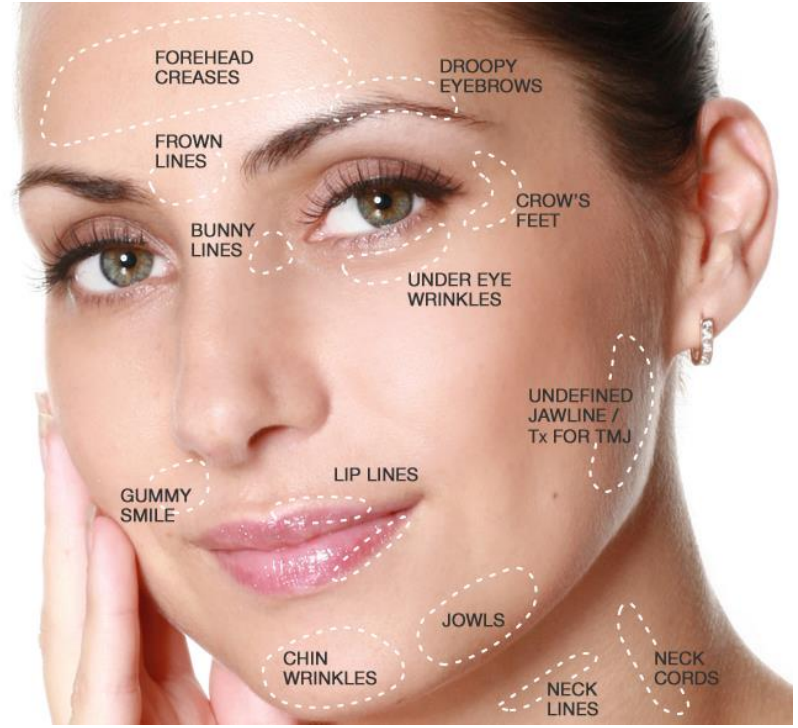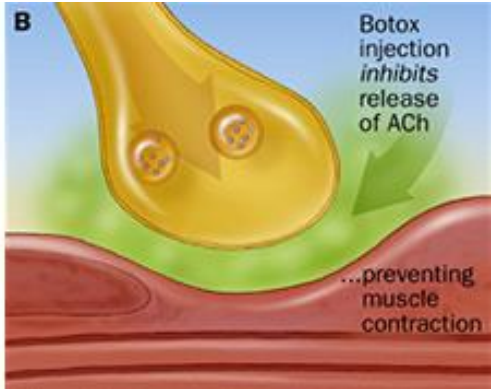
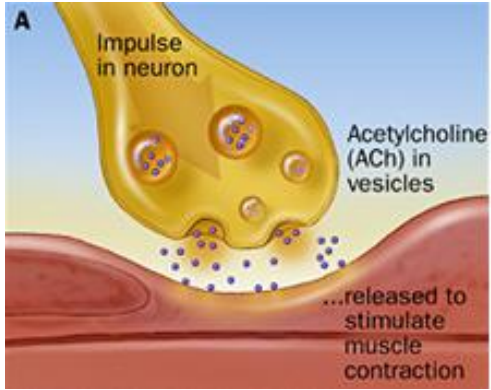
Kurare



blok ACh receptoru/Na⁺kanálu

BOTULOTOXIN

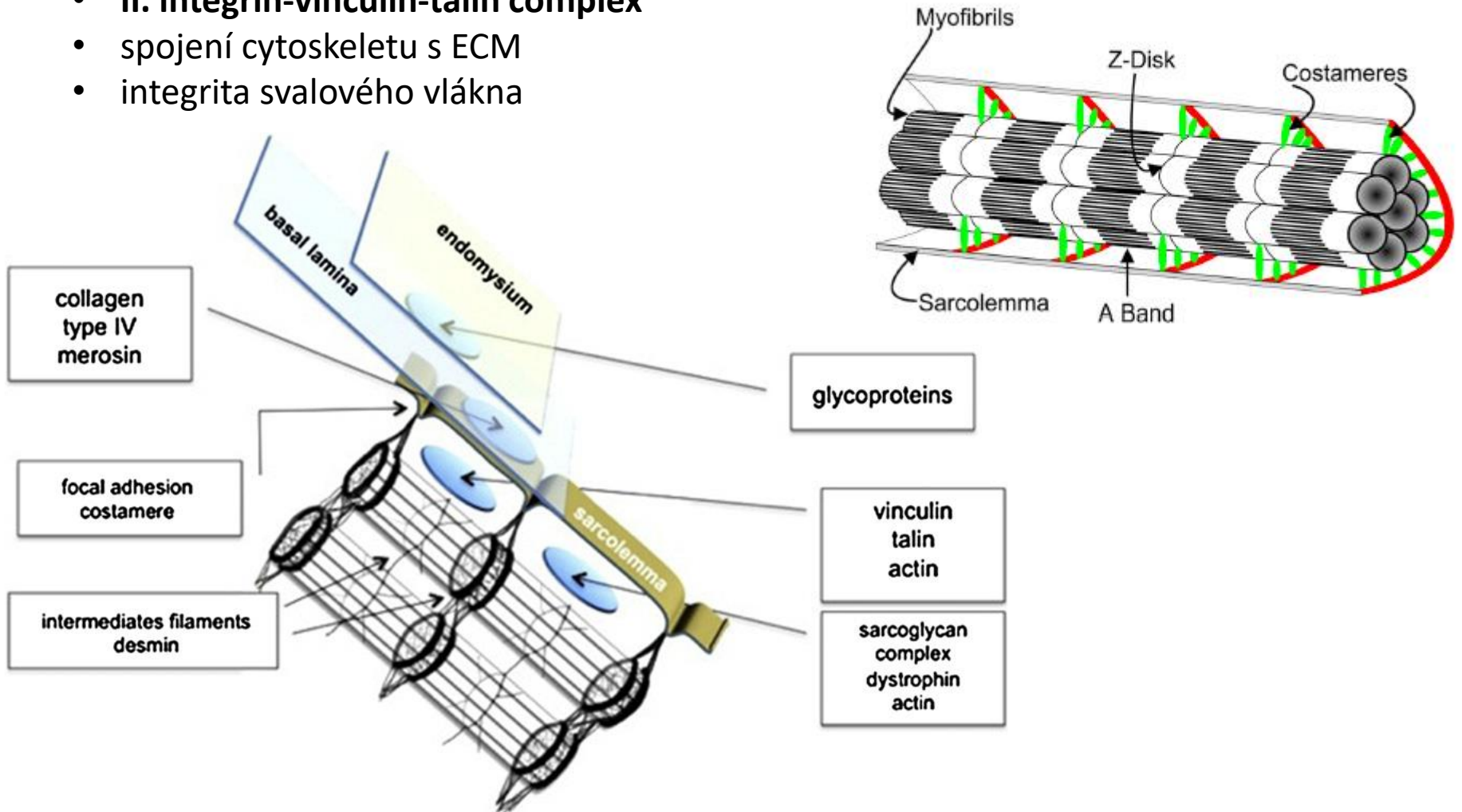
Clostridium botulinum



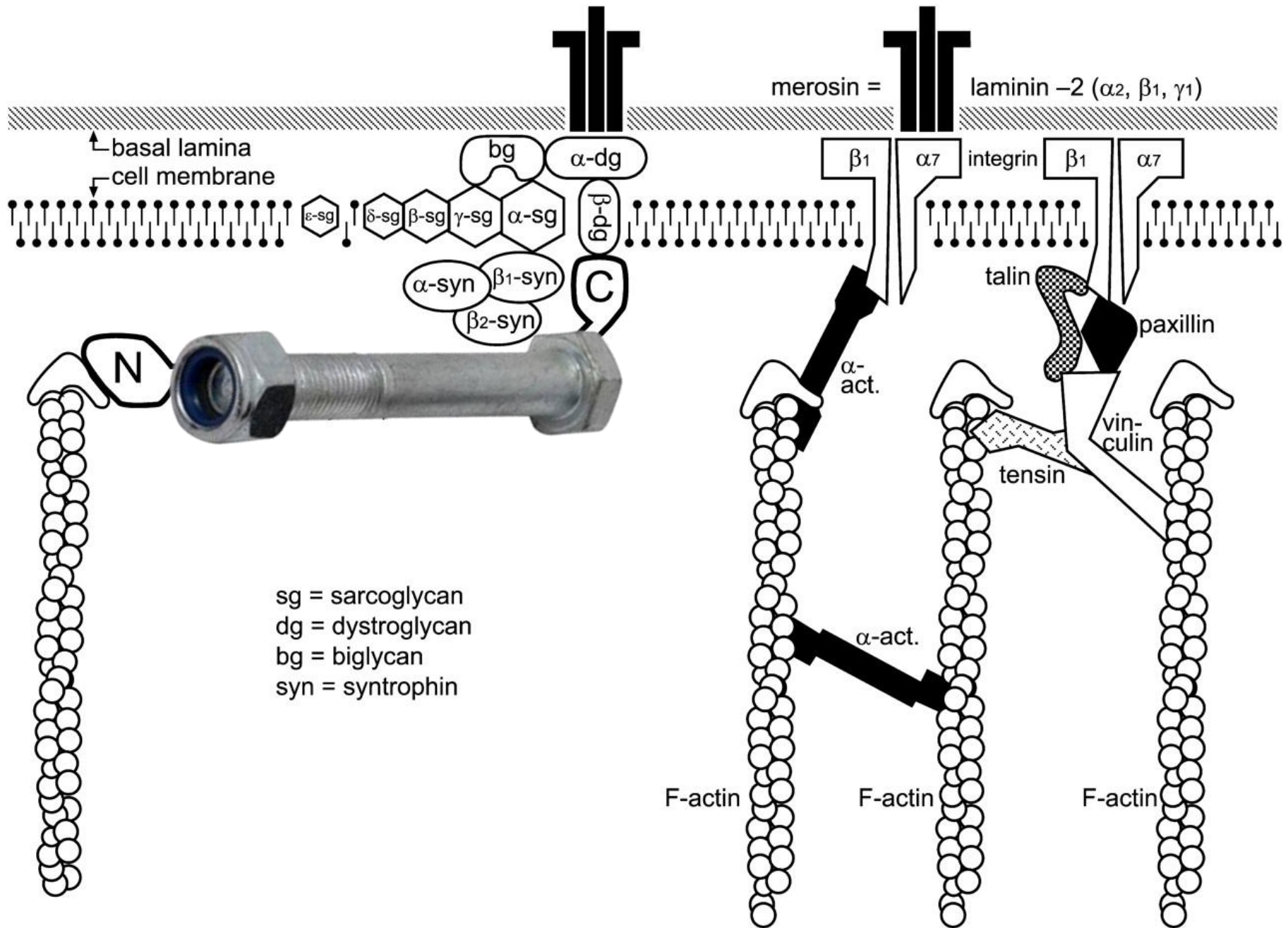
blok syntézy a vyloučení ACh

KOSTAMERY

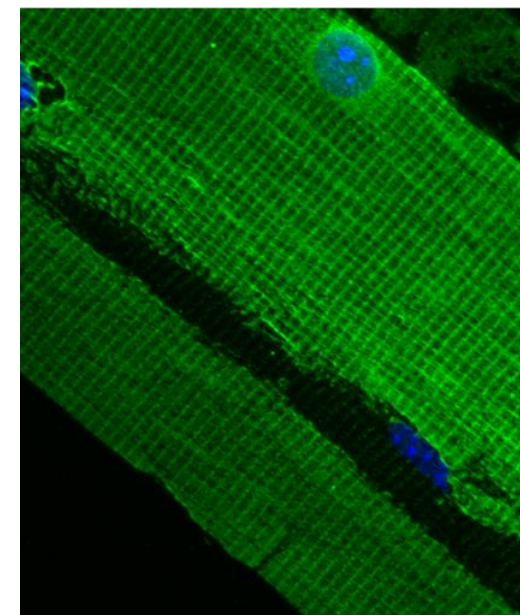
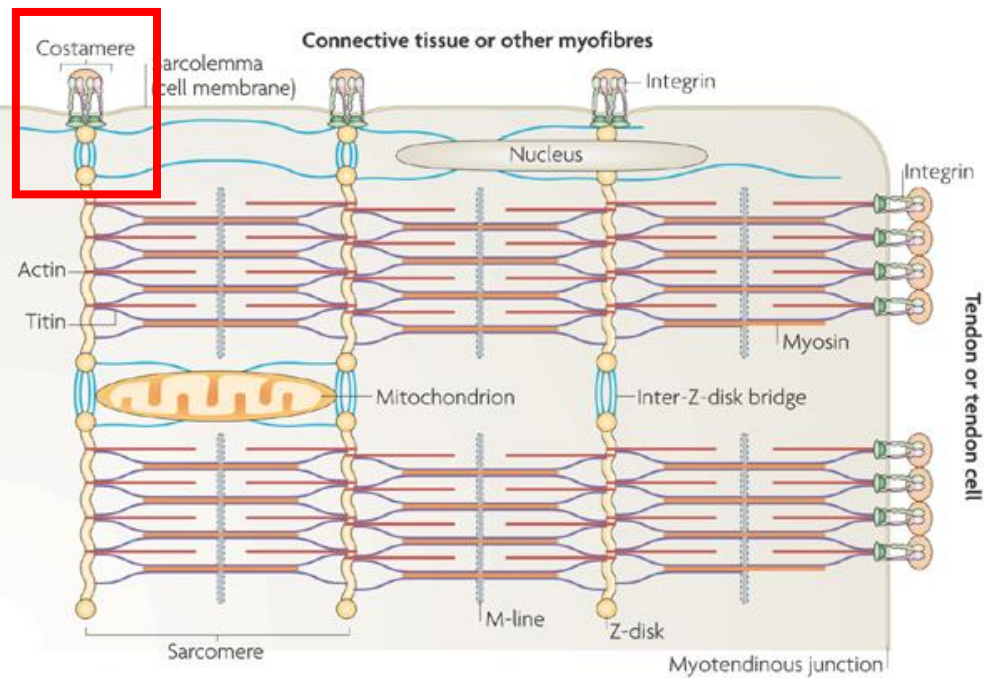
- Spojení myofibril se sarkolemou
- Seřazení myofibril
 - **I. dystrophin-associated glycoprotein (DAG) complex**
 - **II. integrin-vinculin-talin complex**
- spojení cytoskeletu s ECM
- integrita svalového vlákna



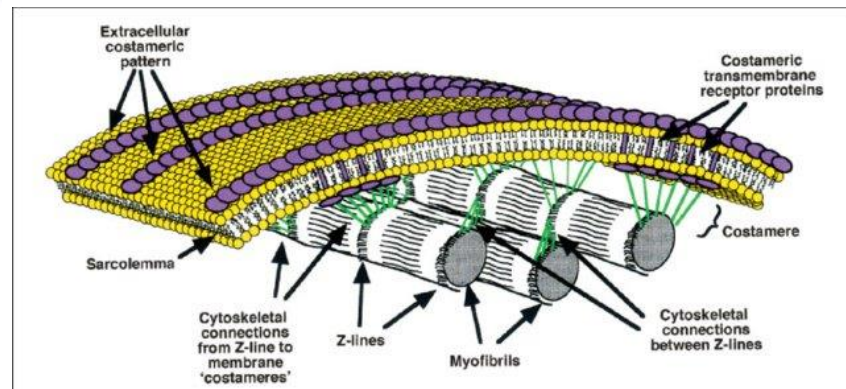
KOSTAMERY



KOSTAMERY

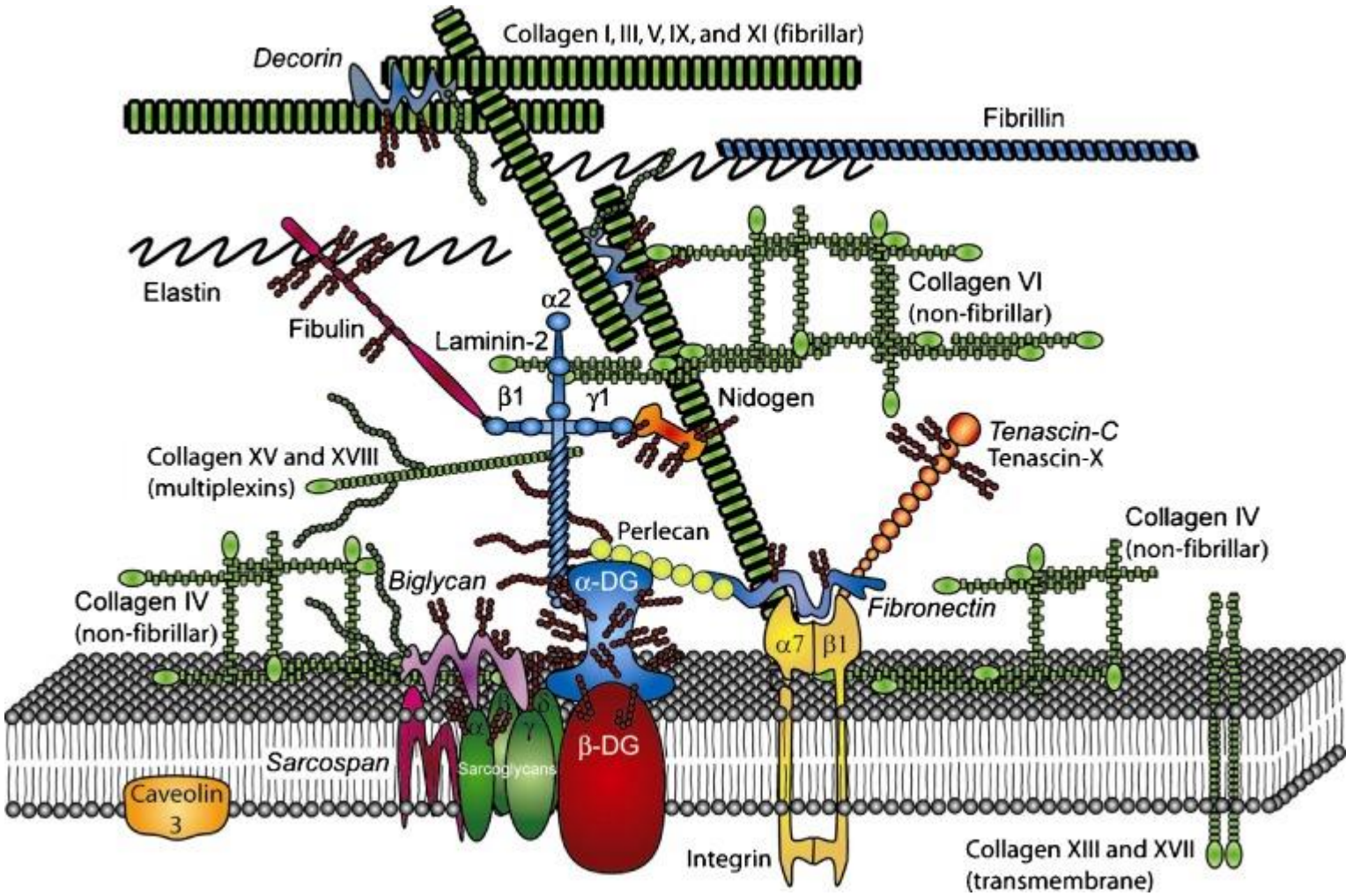


Nature Reviews | Molecular Cell Biology



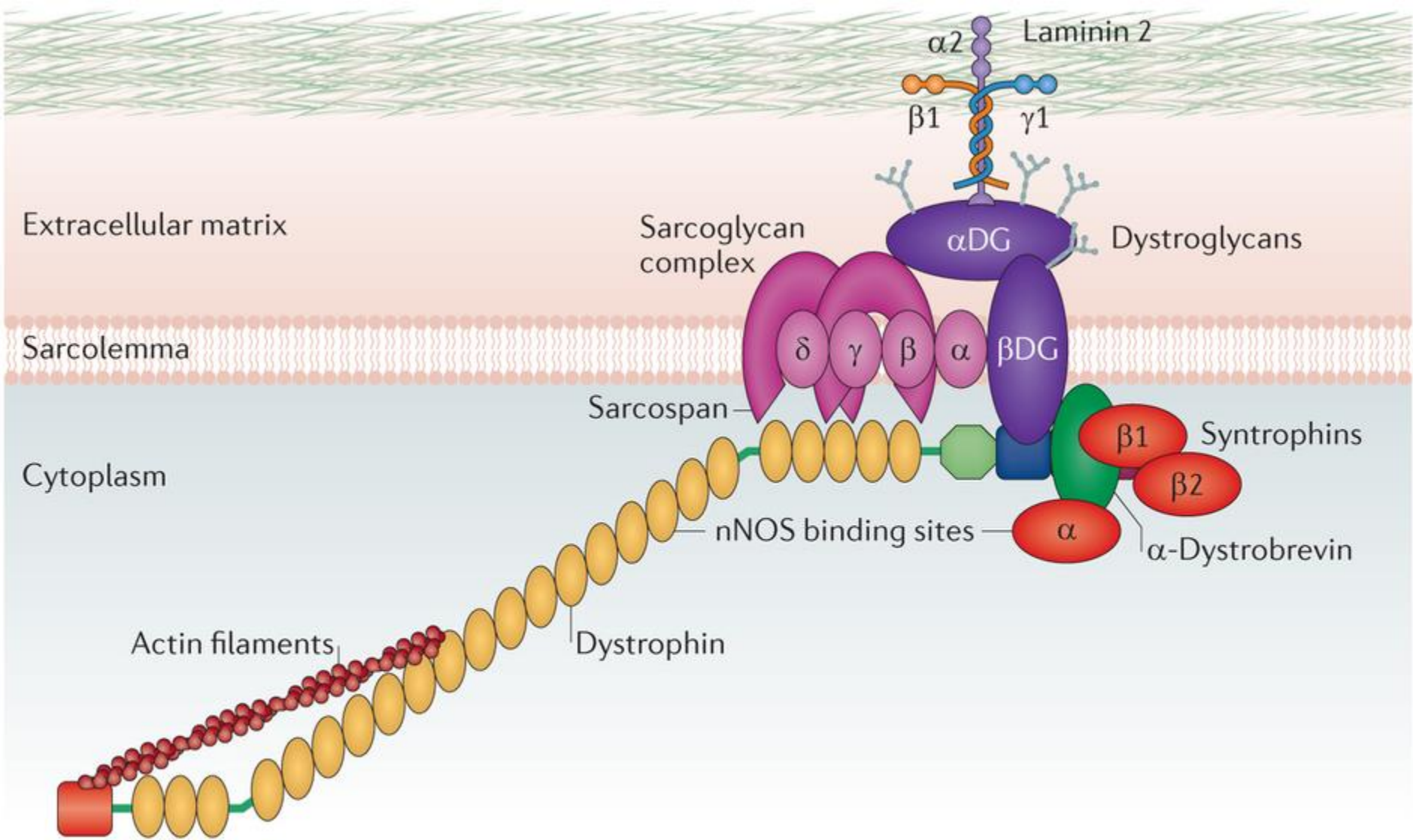
KOSTAMERY

ENDOMYSIUM

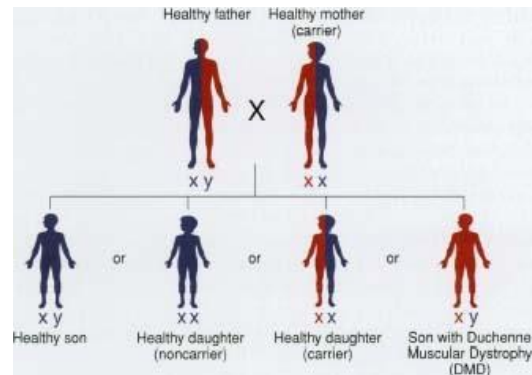
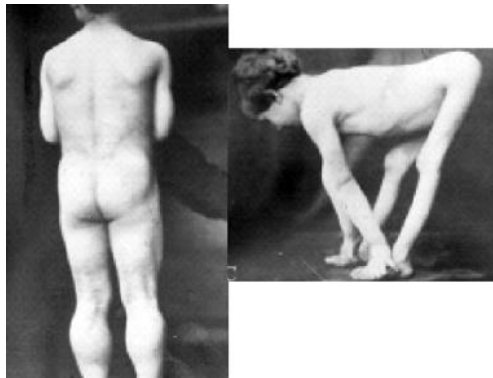

SARKOPLAZMA

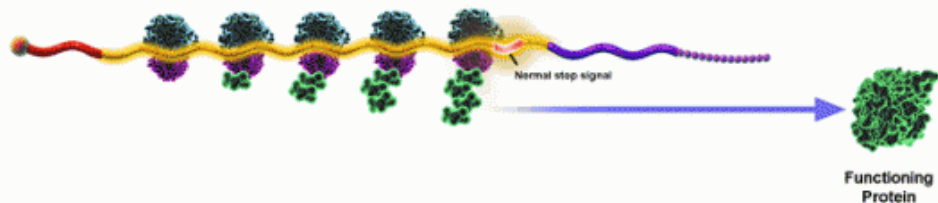
KOSTAMERY



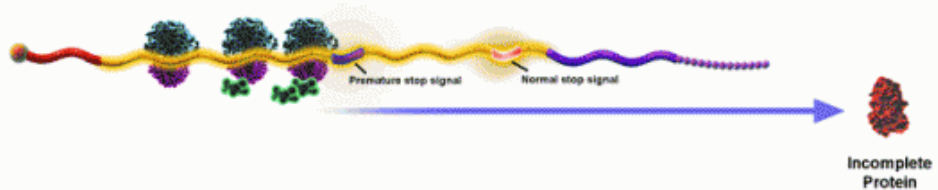
DUCHENNOVA MUSKULÁRNÍ DYSTROFIE



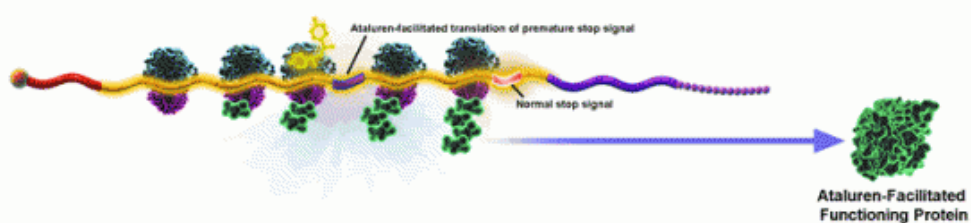
Normal Translation



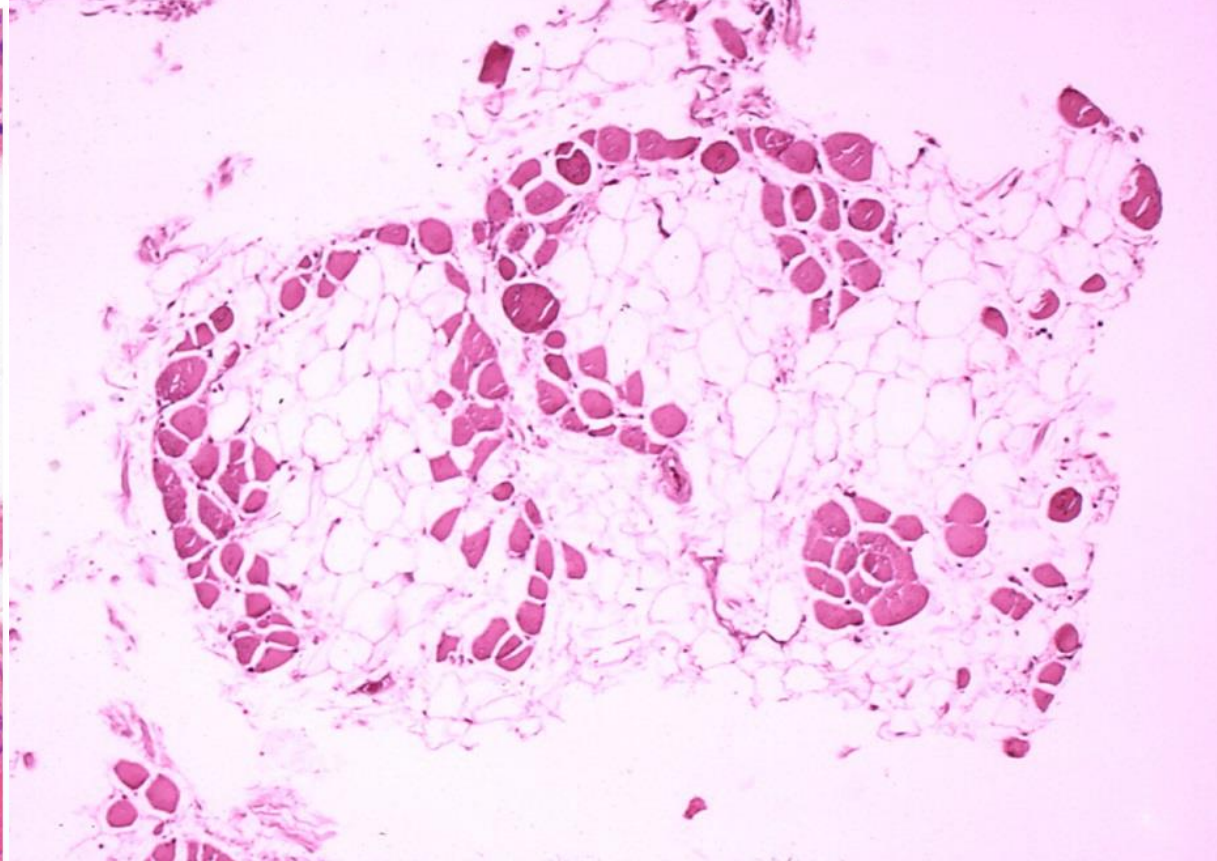
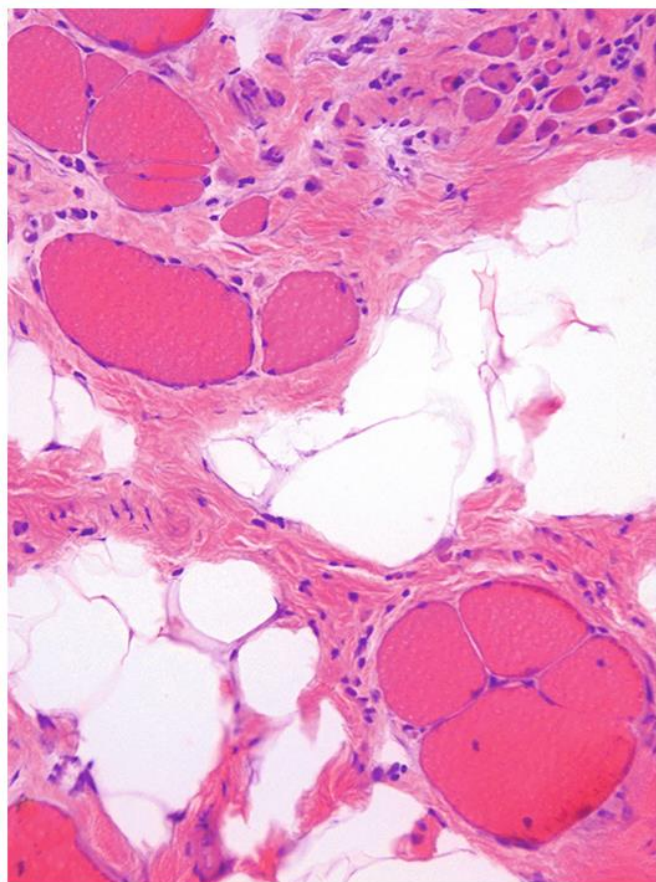
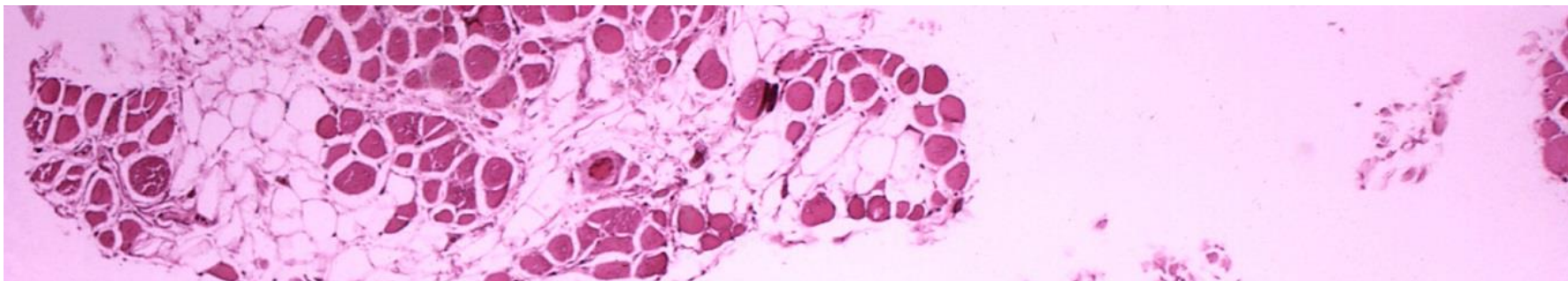
Incomplete Translation



Ataluren-Facilitated Translation

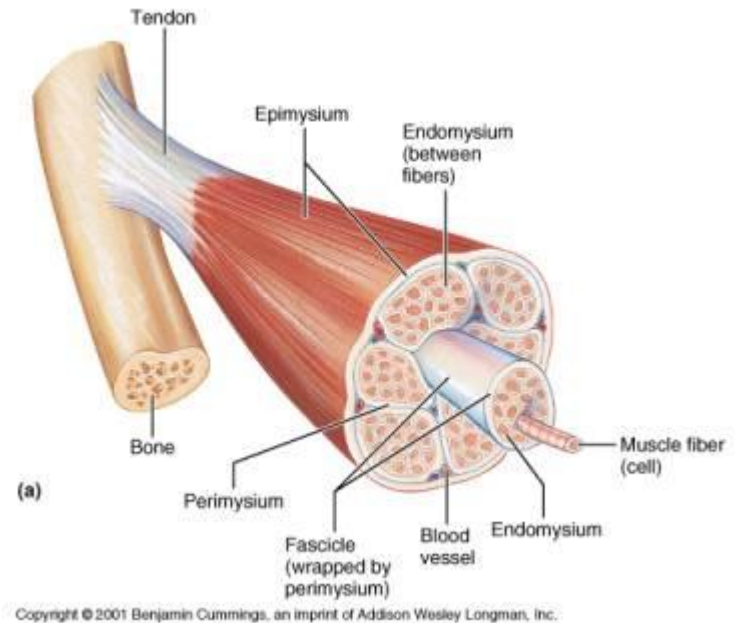


DUCHENNOVA MUSKULÁRNÍ DYSTROFIE



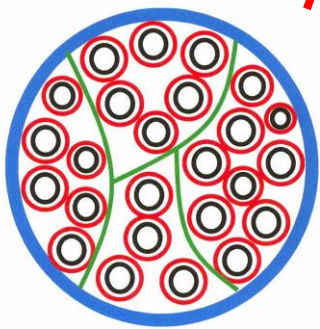
SVALOVÁ TKÁŇ NEJSOU JEN SVALOVÉ BUŇKY

- vazivový obal
- **odolnost & biomechanika**
- **endomysium** – kolem každého svalového vlákna
- **perimysium** – sekundární svazky; septa
- **epimysium** – kolagenní vazivo kolem svalov
- **fascia** – husté neuspořádané kolagenní vazivo kolem svalů a svalových skupin, nervů, cév

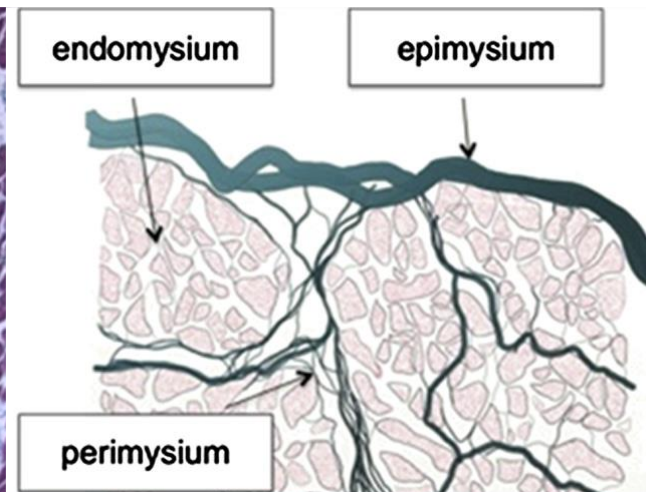
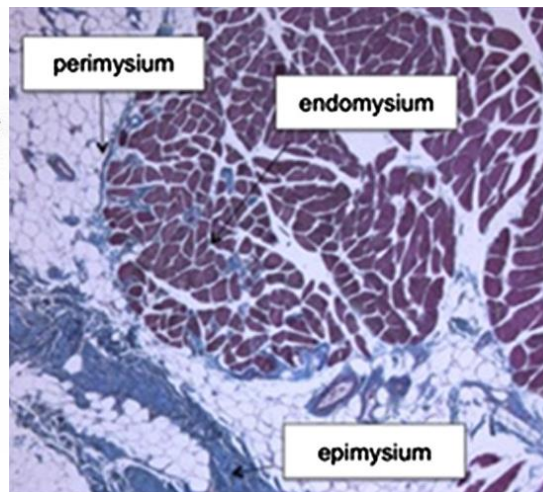


-mysium

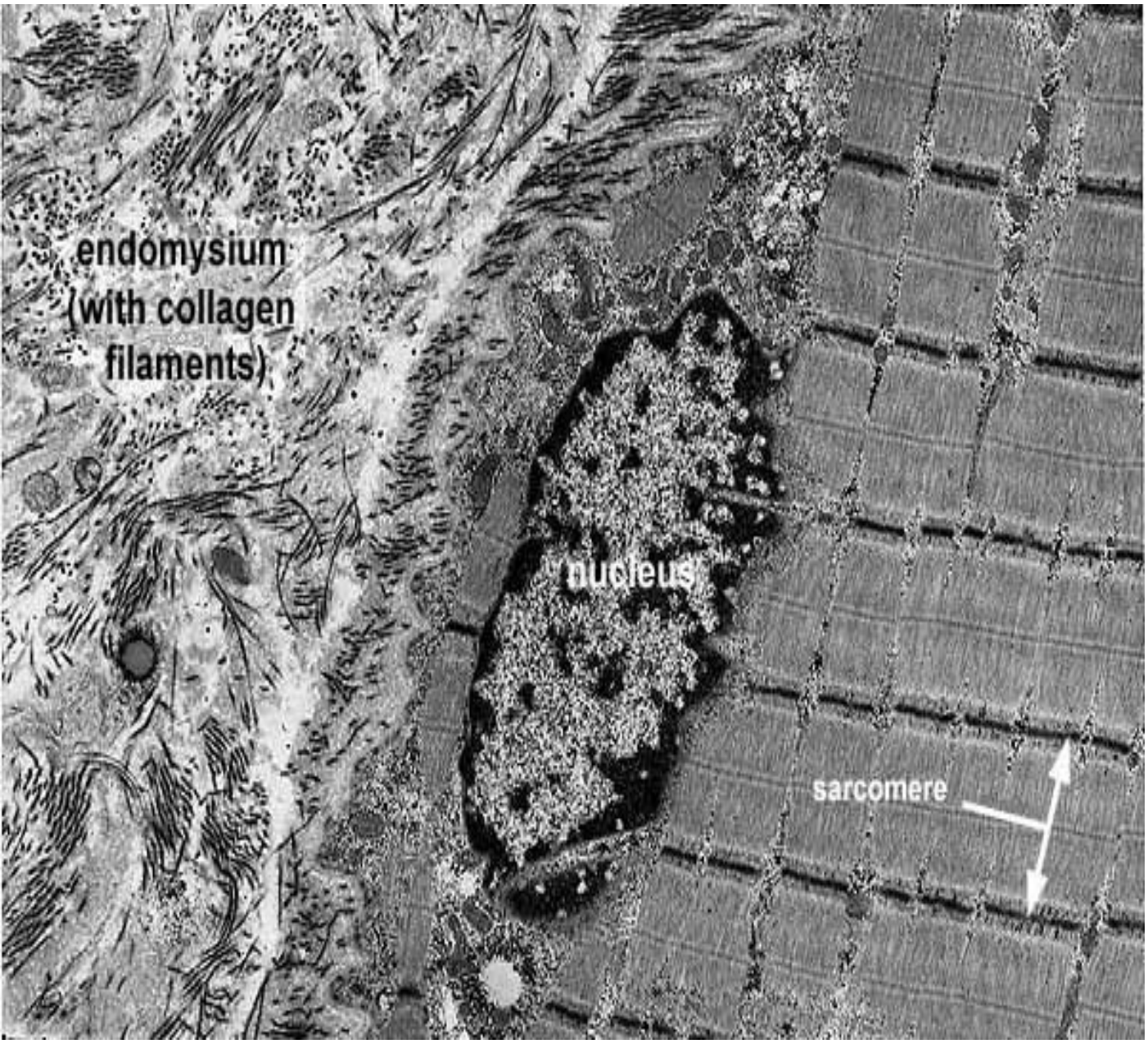
(connective tissue coats of a skeletal muscle)



- skeletal muscle fiber
- endo - mysium
- peri - mysium
- epi - mysium

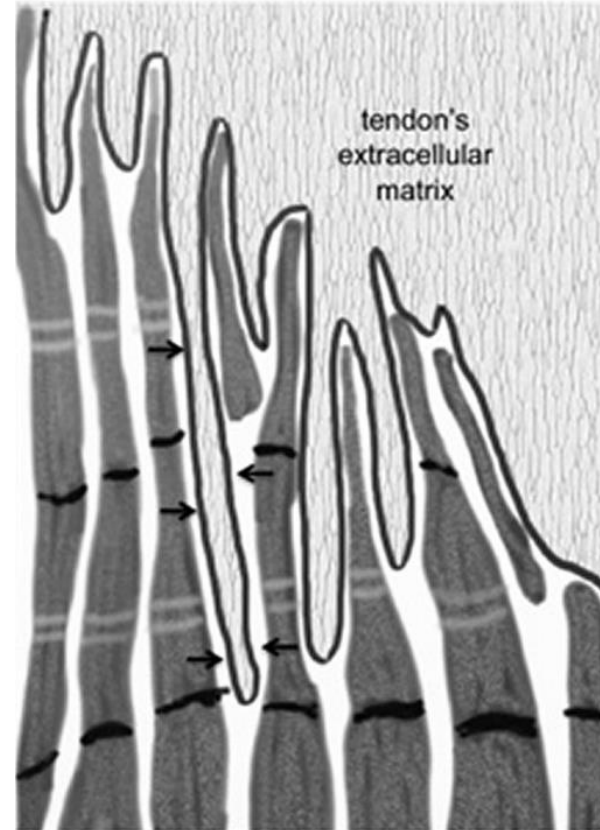

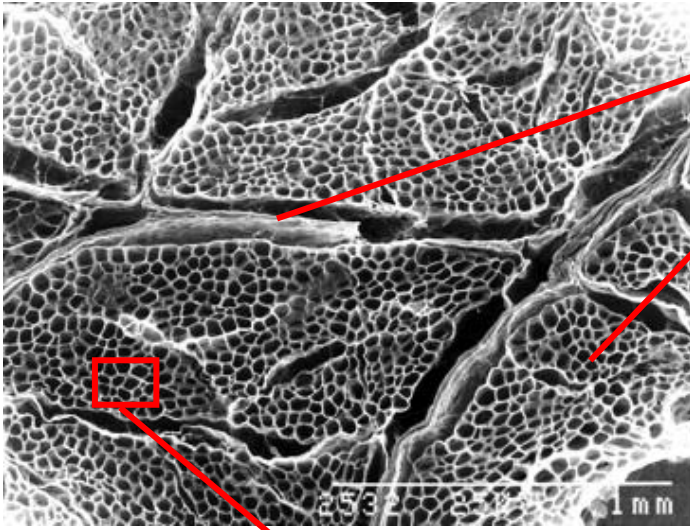


VAZIVO KOSTERNÍ SVALOVINY



VAZIVO KOSTERNÍ SVALOVINY

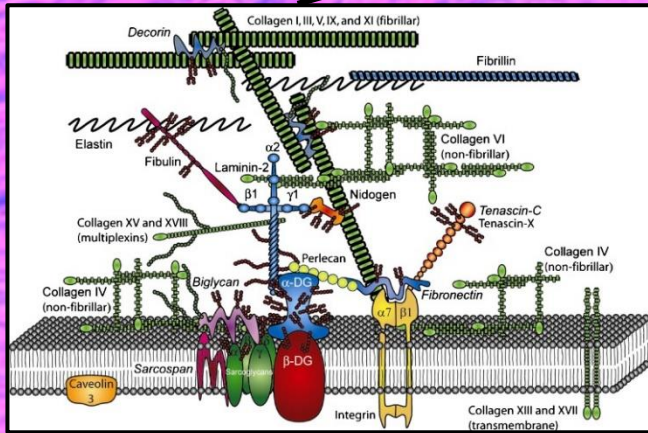

Vazivo kolem svalových svazků a vláken



Myotendinózní přechod (spojení)

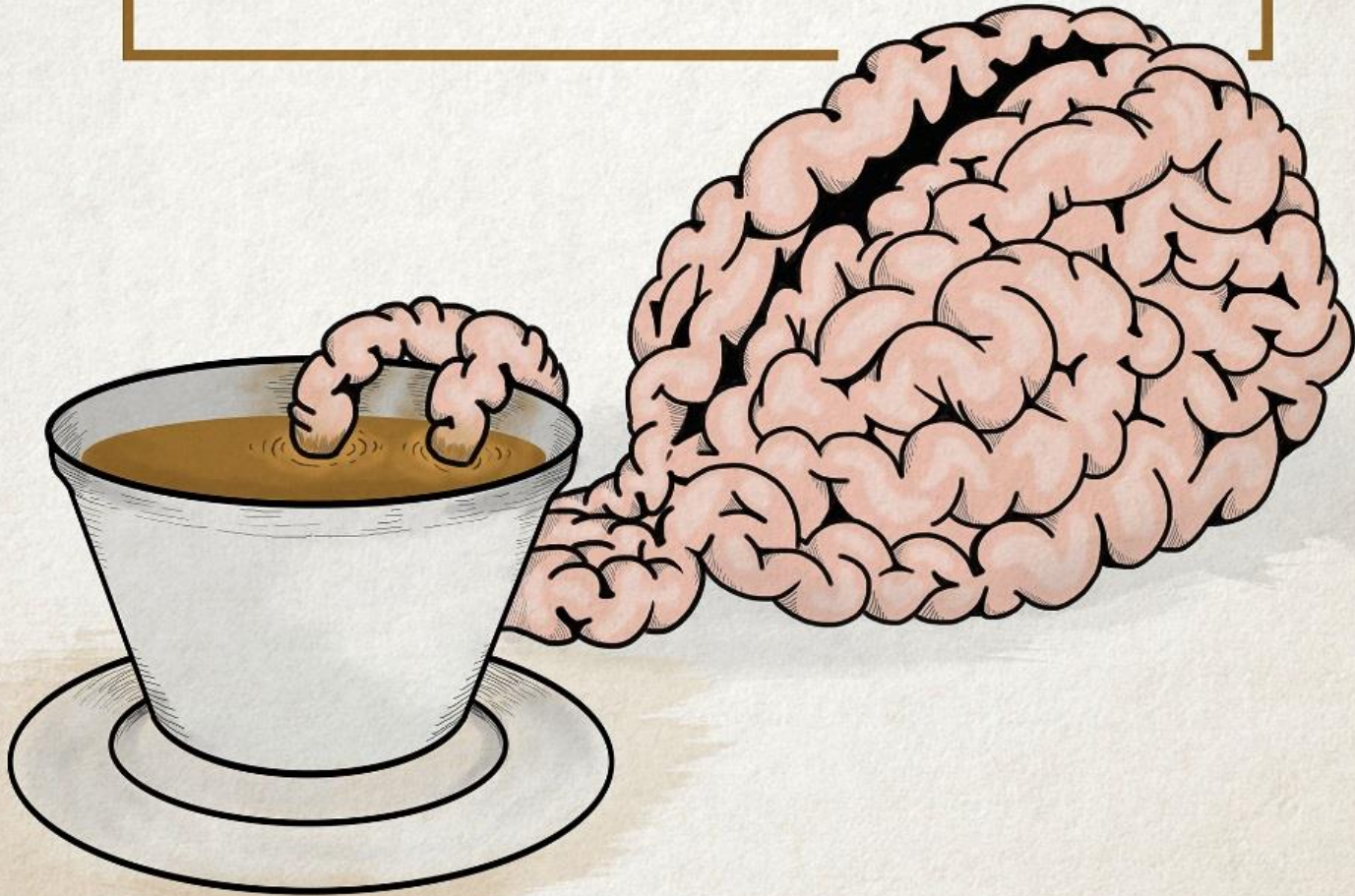
MYOTENDINÓZNÍ PŘECHOD

Šlacha

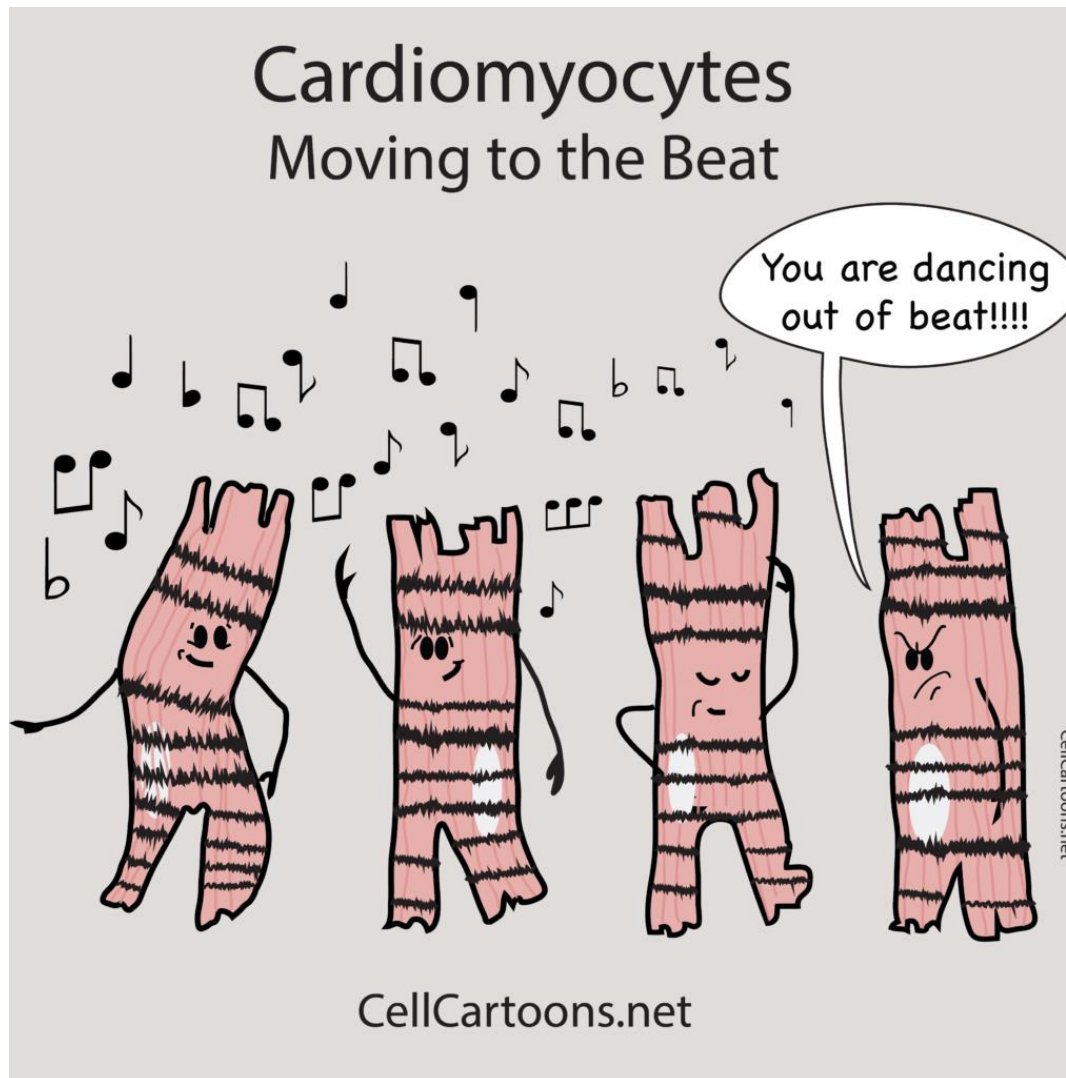

Kosterní sval

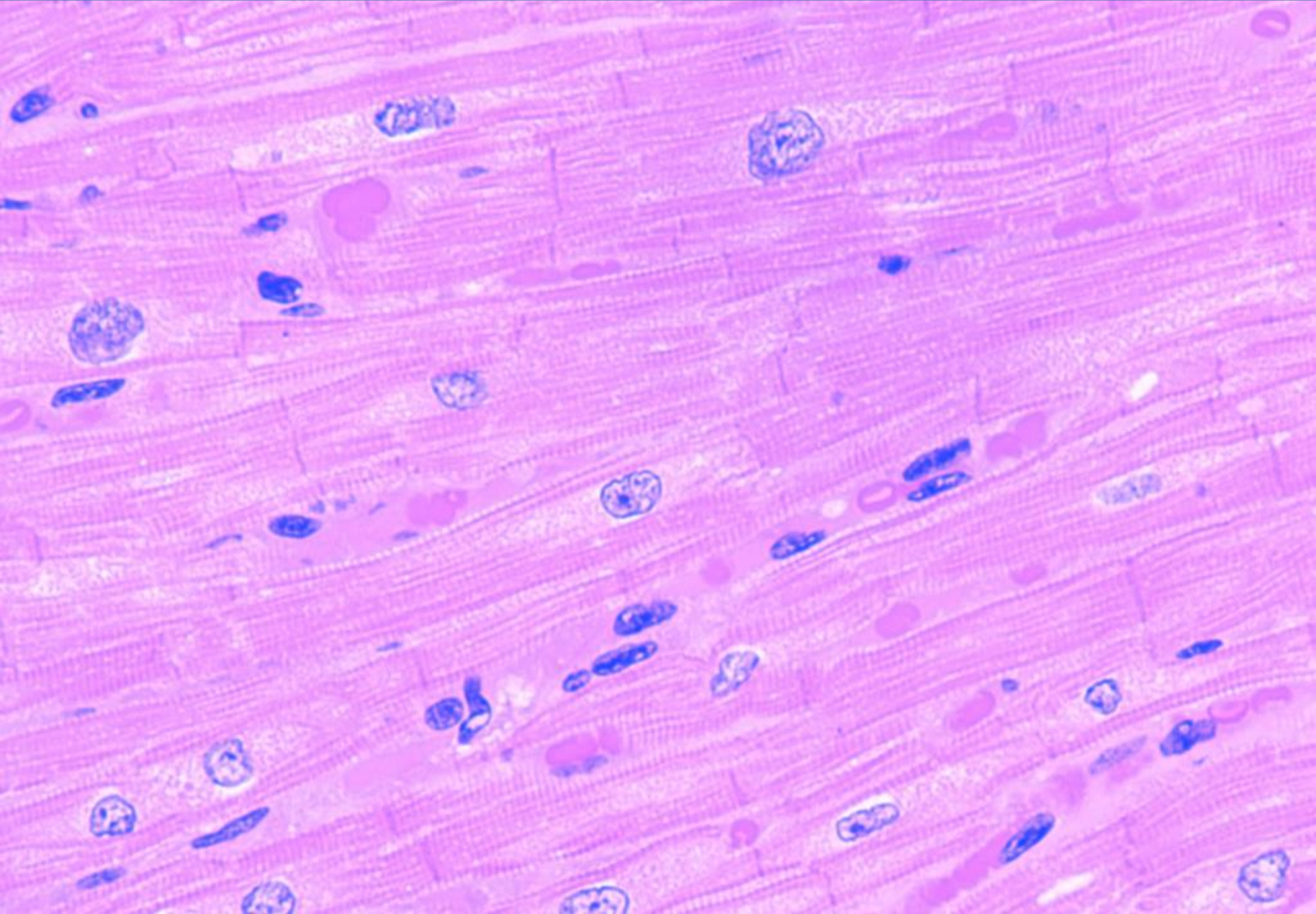
COFFEEBREAK



SRDEČNÍ SVALOVÁ TKÁŇ



SRDEČNÍ SVALOVÁ TKÁŇ

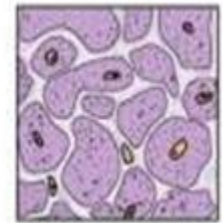


OBEČNÁ CHARAKTERISTIKA SVALOVÉ TKÁŇE

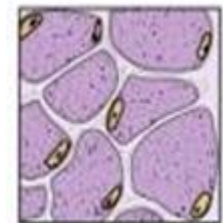
- příčně pruhovaná
- cytoarchitektura je podobná kosterní svalové tkáni
- srdeční svalová tkáň má strukturní i funkční specifika



Srdeční svalovina

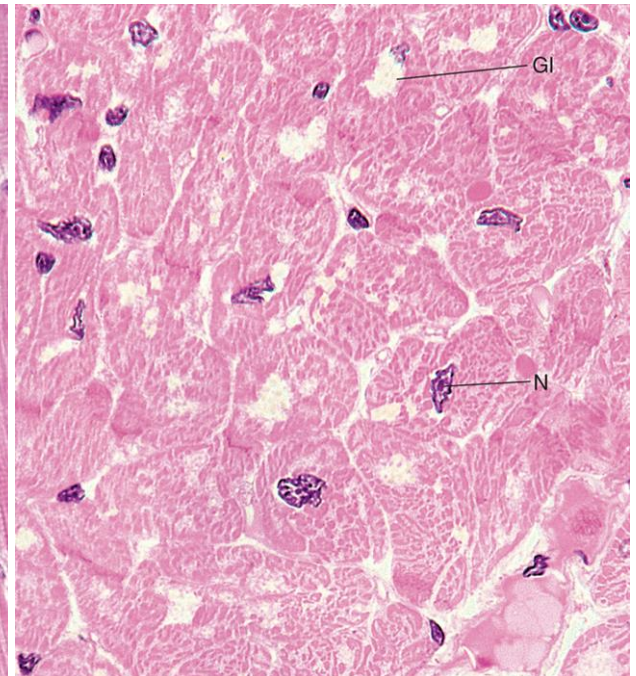
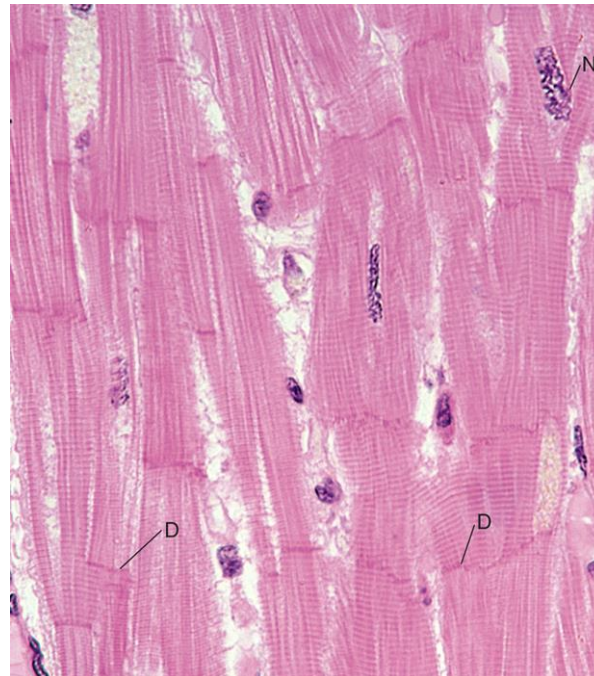



Kosterní svalovina

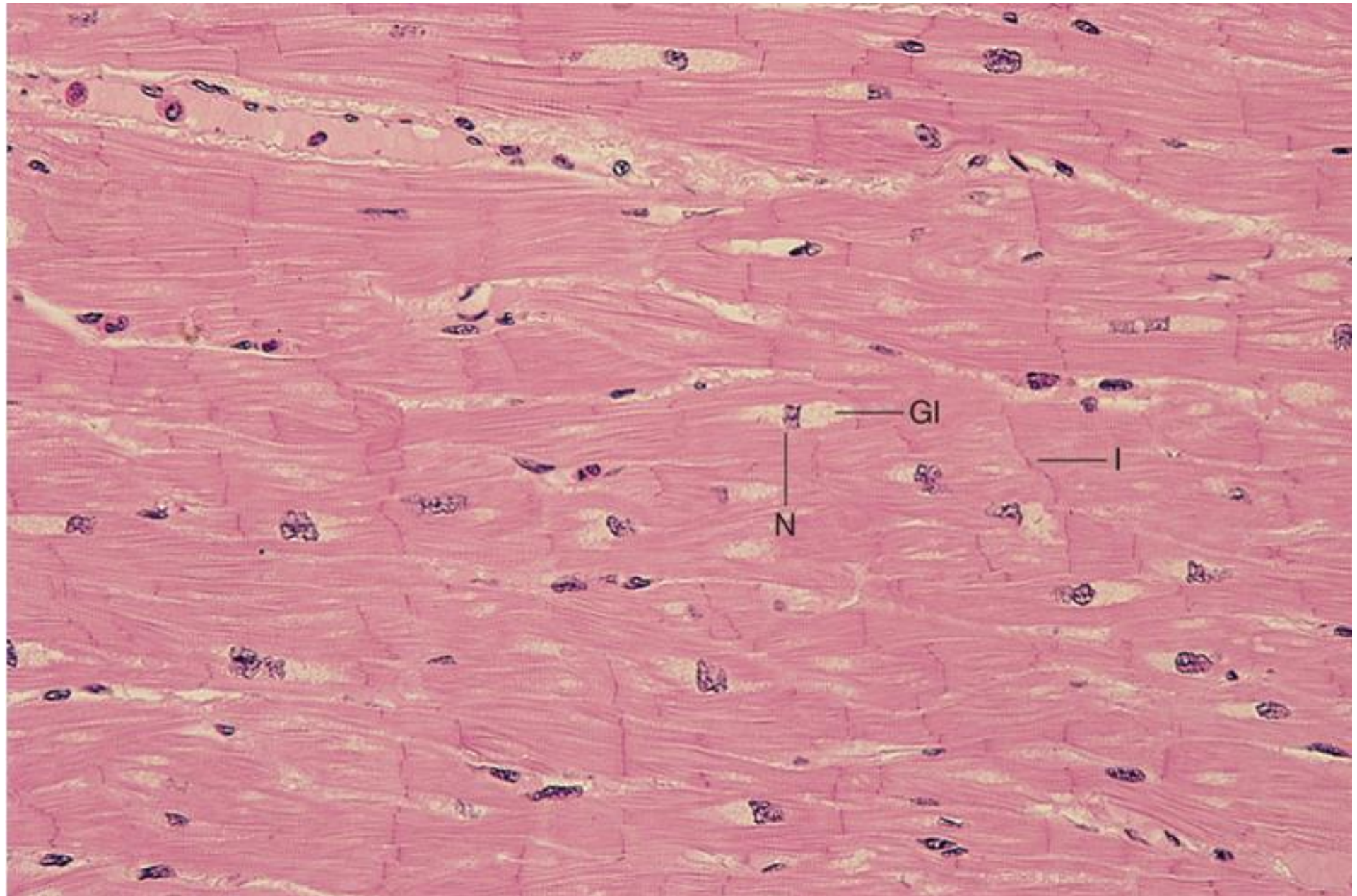


HISTOLOGIE SRDEČNÍ SVALOVÉ TKÁŇE

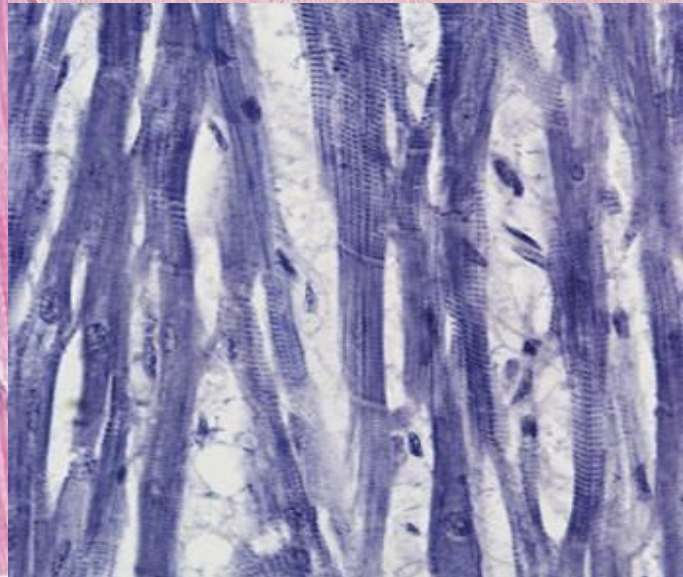
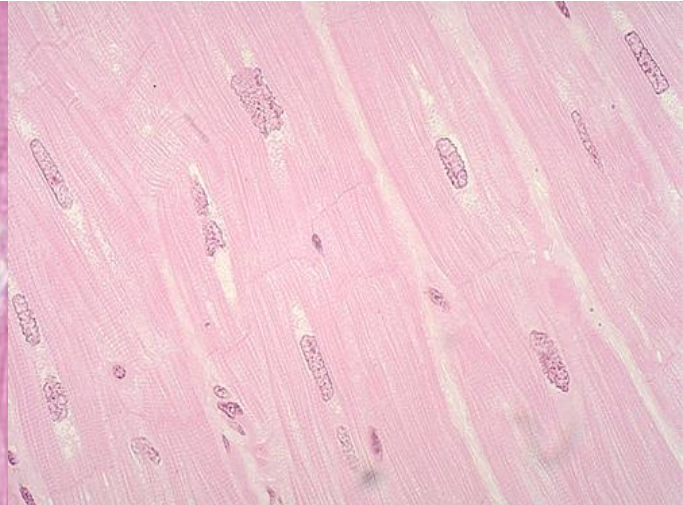
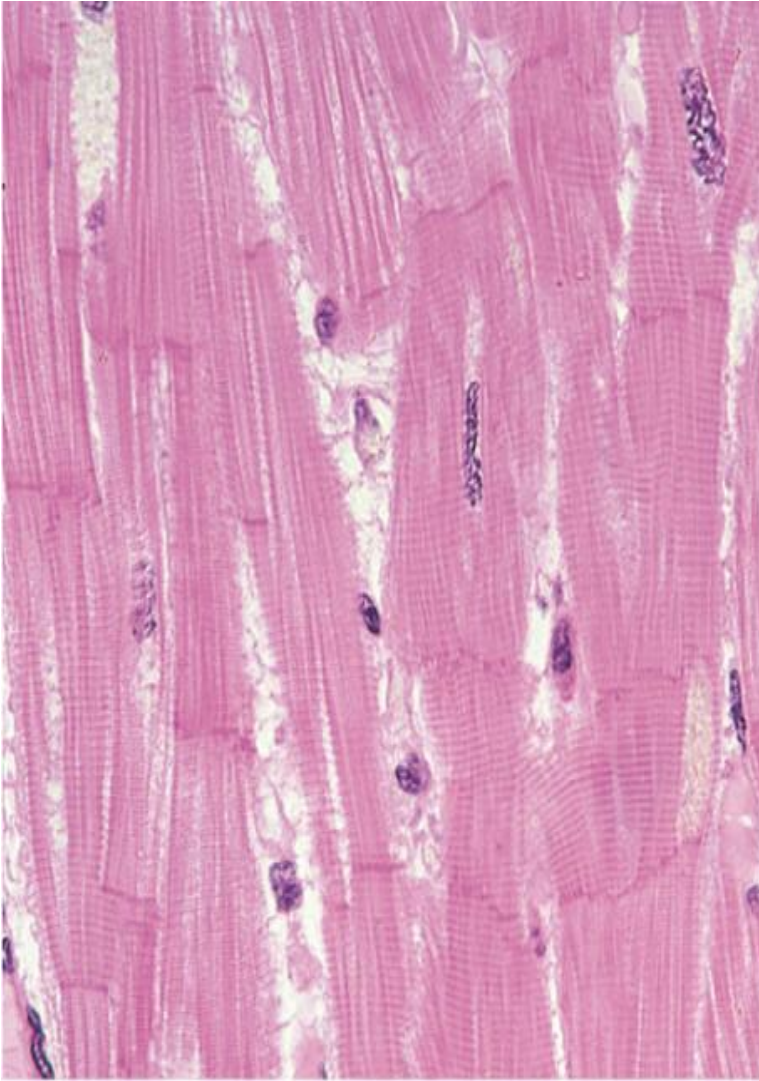
- dlouhé, protáhlé buňky – kardiomyocyty
- větvení do tvaru X, Y
- jednojaderné, výjimečně dvoujaderné, početné mitochondrie
- myofibrily
- složité mezibuněčné spoje – interkalární disky.



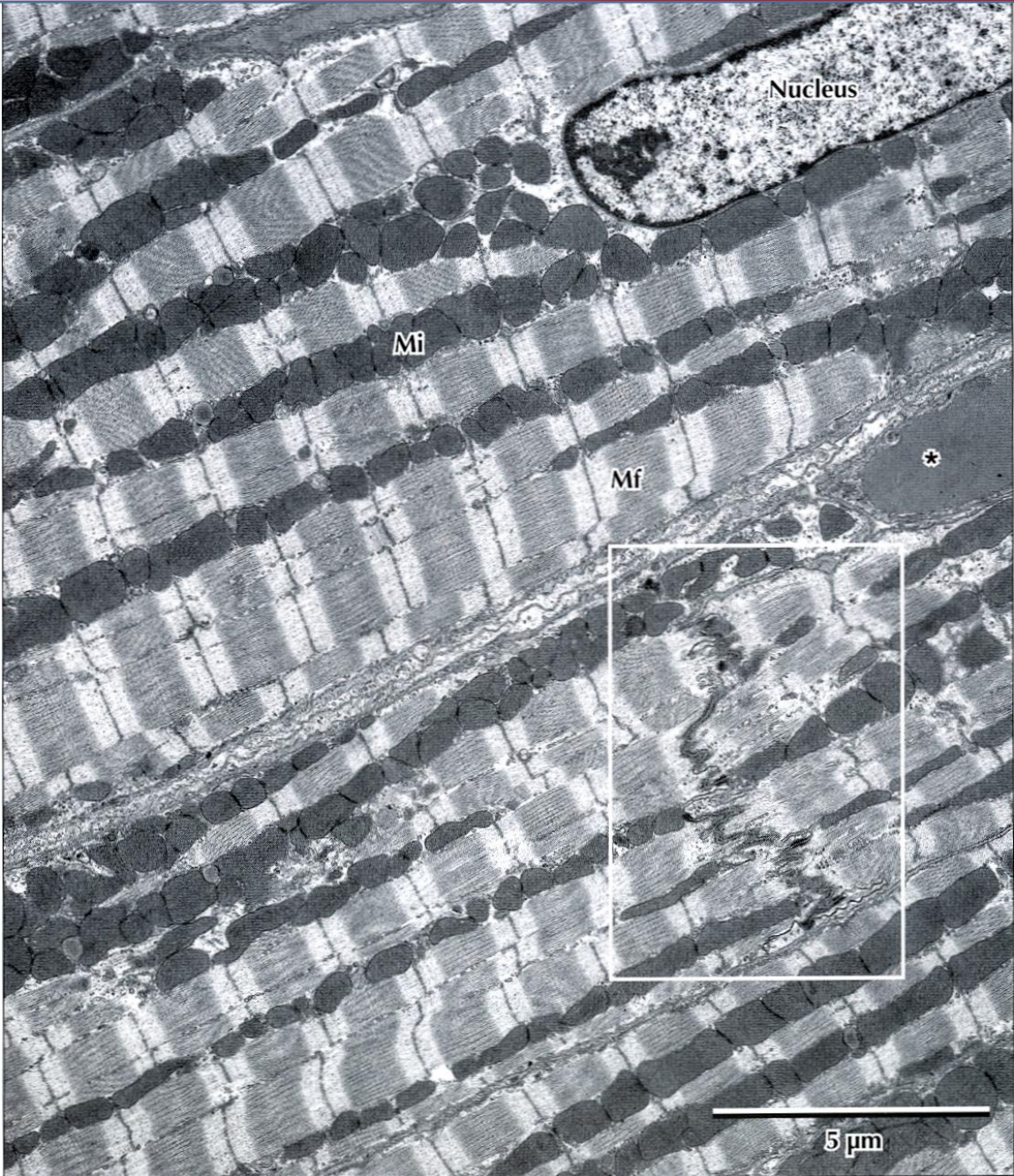
HISTOLOGIE SRDEČNÍ SVALOVÉ TKÁNĚ





HISTOLOGIE SRDEČNÍ SVALOVÉ TKÁŇE



ULTRASTRUKTURA KARDIOMYOCYTU



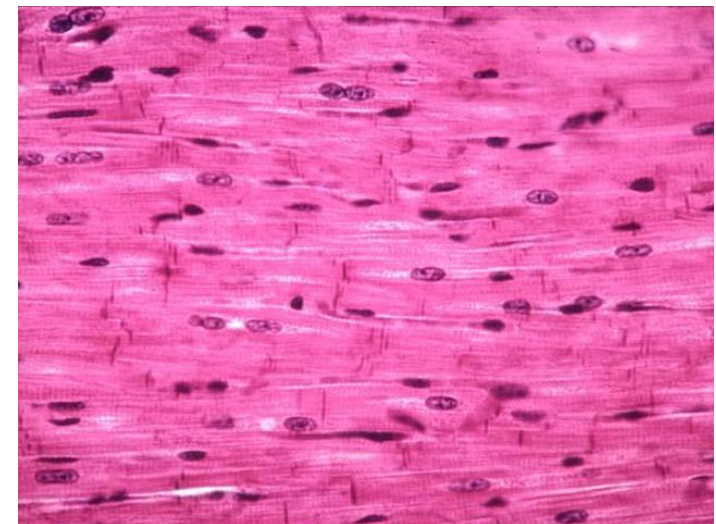
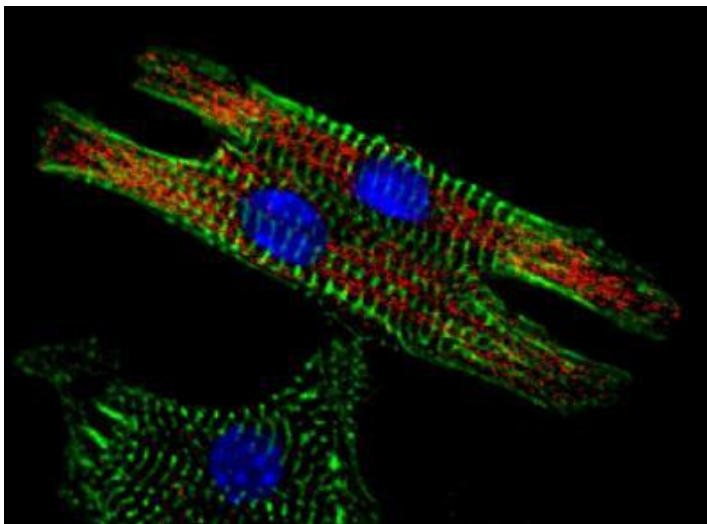
HISTOLOGIE SRDEČNÍ SVALOVÉ TKÁNĚ



SRDEČNÍ × KOSTERNÍ SVALOVINA

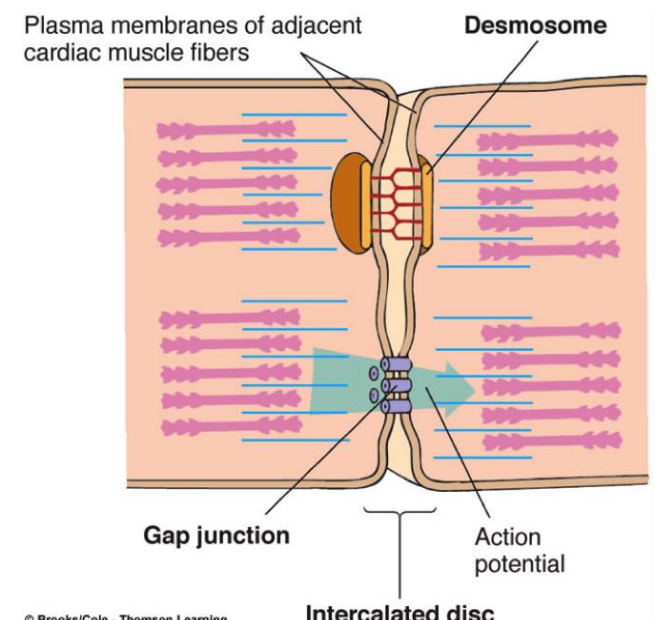
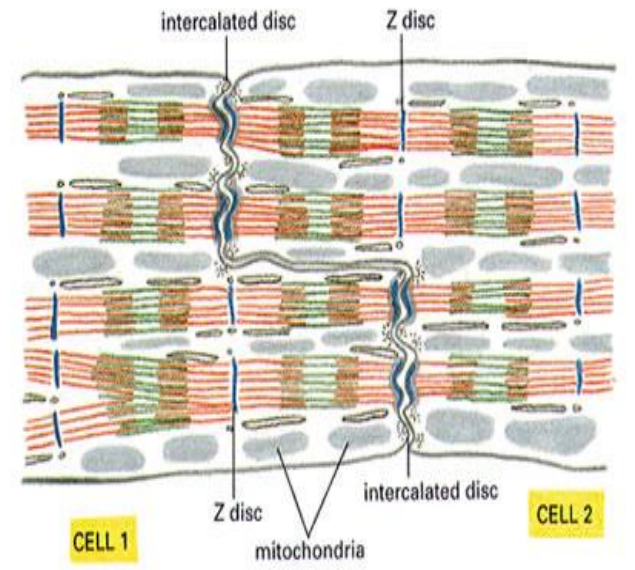
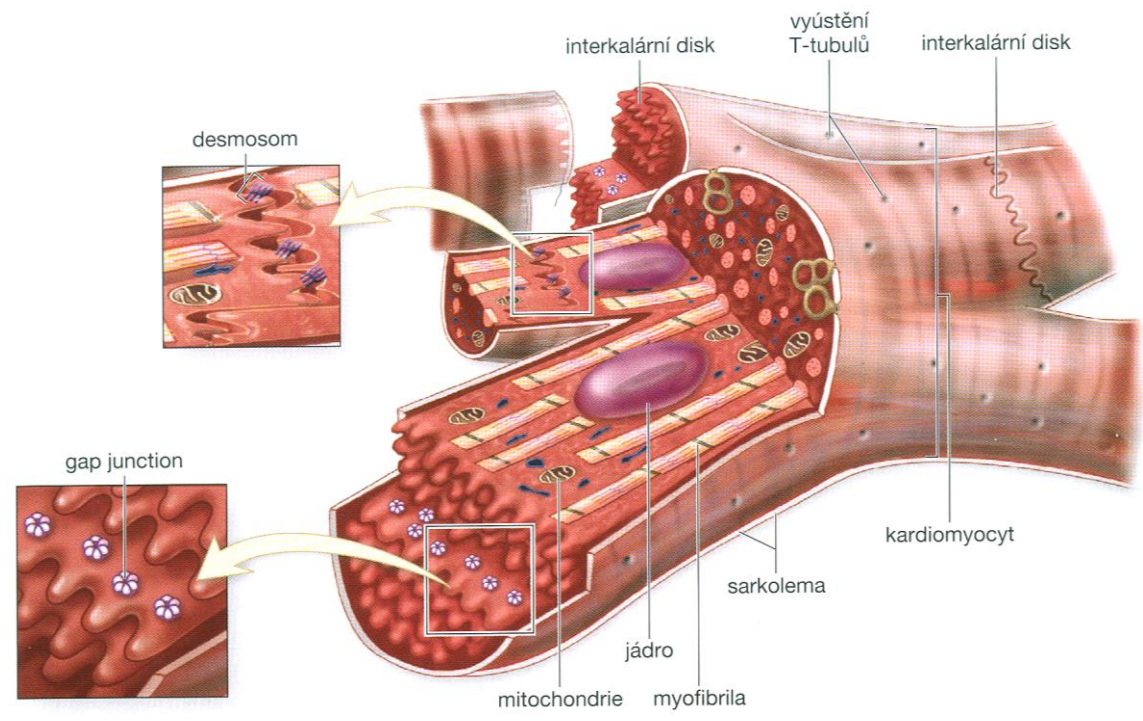
	Kardiomyocyty	Rhabdomyocyty
Buňky	jednojaderné	mnohojaderné
Jádra	centrálně	periferně
T-tubuly	Z linií	A proužek
sER	diády	triády
Spoje	interkalární disky	myotendinózní spoje

- úplná závislost kardiomyocytů na aerobním metabolismu
- početná granula glykogenu a lipidových inkluzí
- početné mitochondrie v sarkoplazmě a rezerva myoglobinu

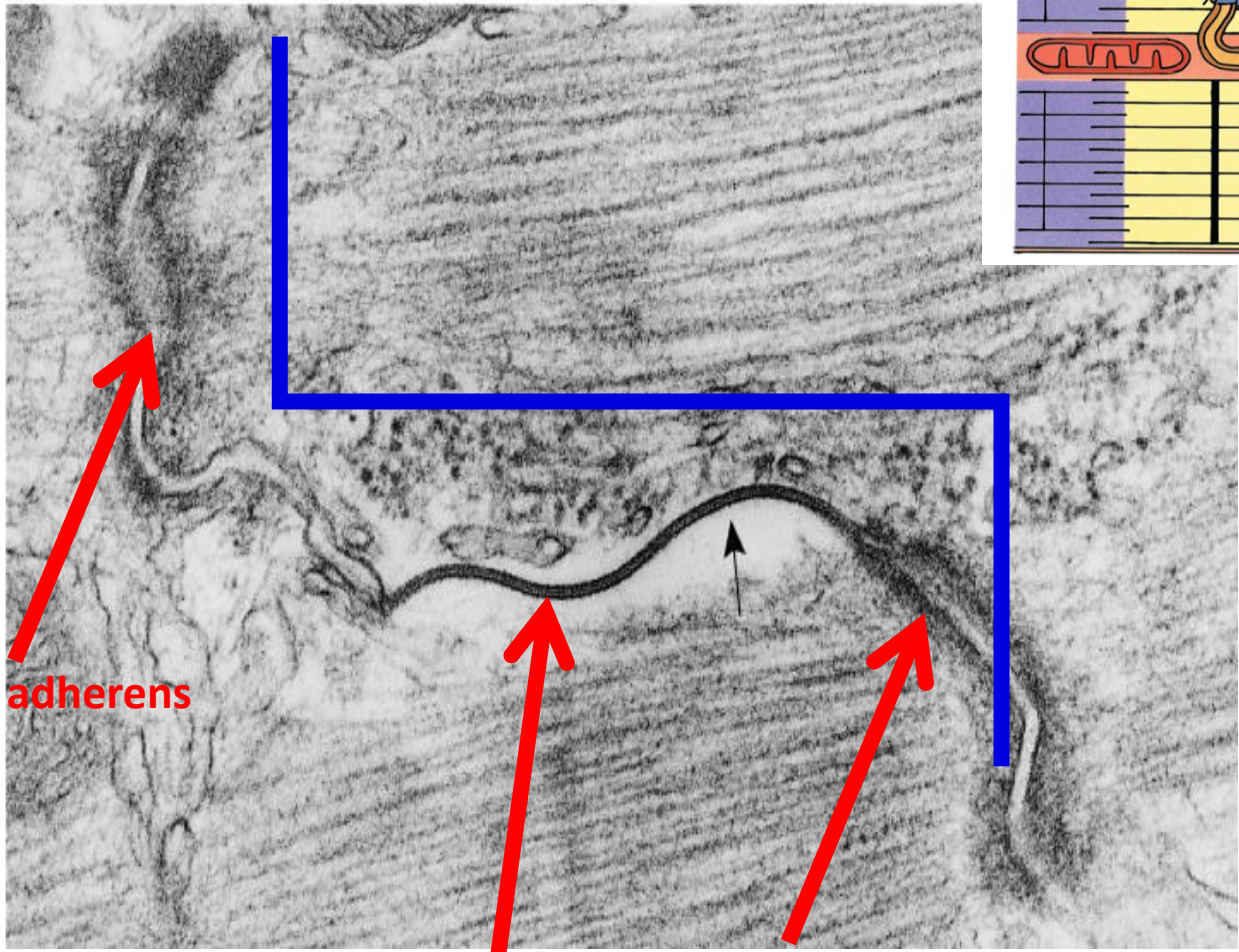
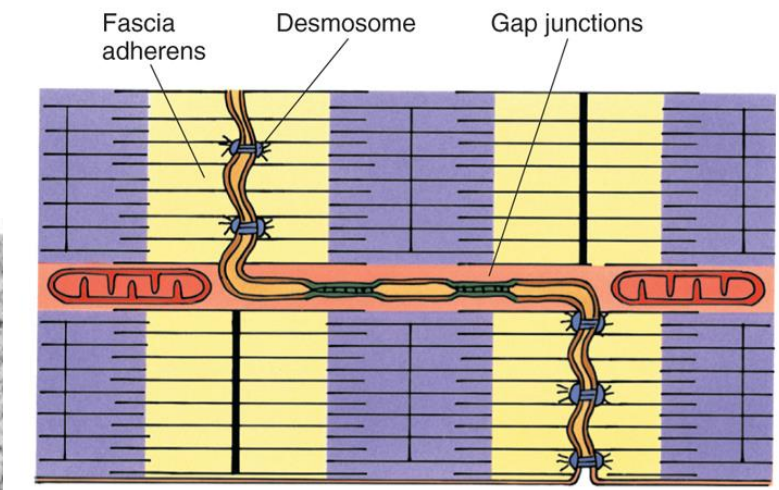


INTERKALÁRNÍ DISKY

- „skalariformní“ tvar buněk
- fasciae adherentes (adhezní spoje)
- nexus (gap junction)



INTERKALÁRNÍ DISKY

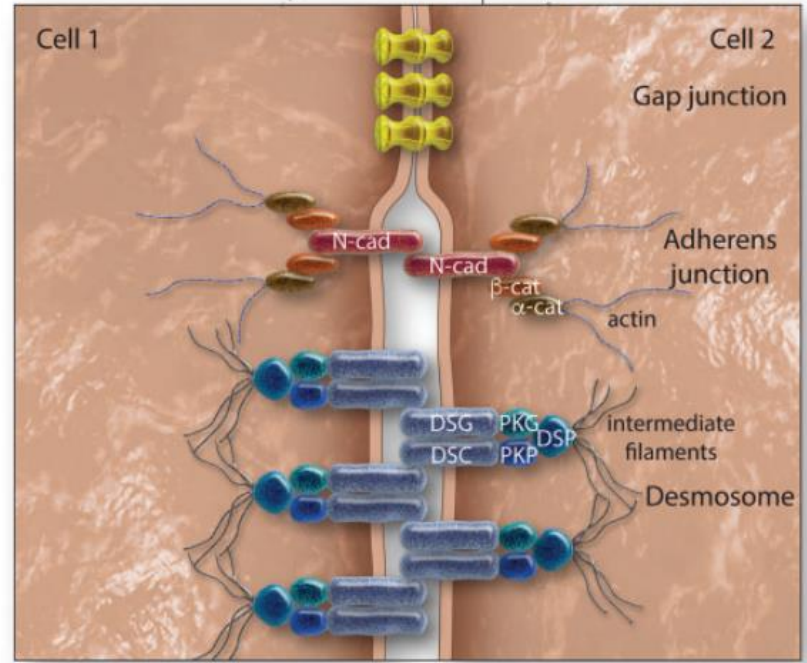
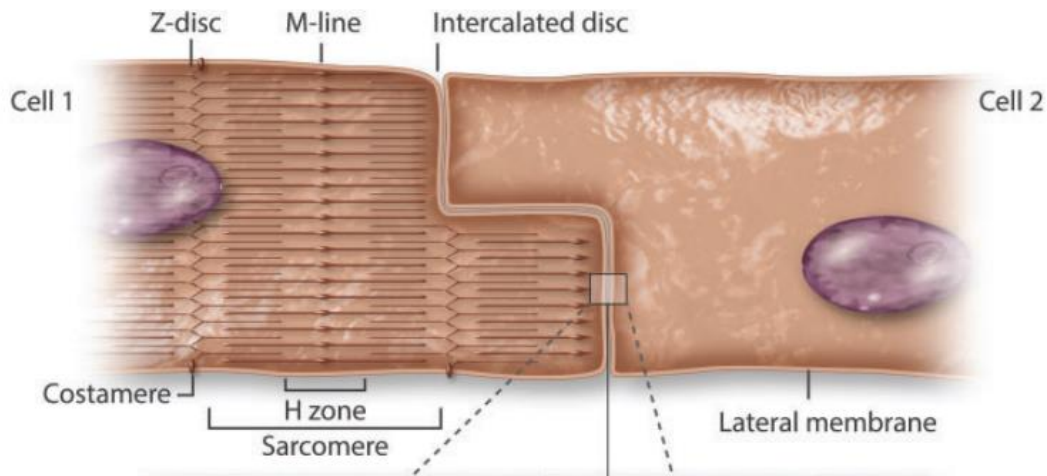


fascia adherens

nexus

fascia adherens

INTERKALÁRNÍ DISKY




INTERKALÁRNÍ DISKY



MYOFIBRILY KARDIOMYOCYTŮ

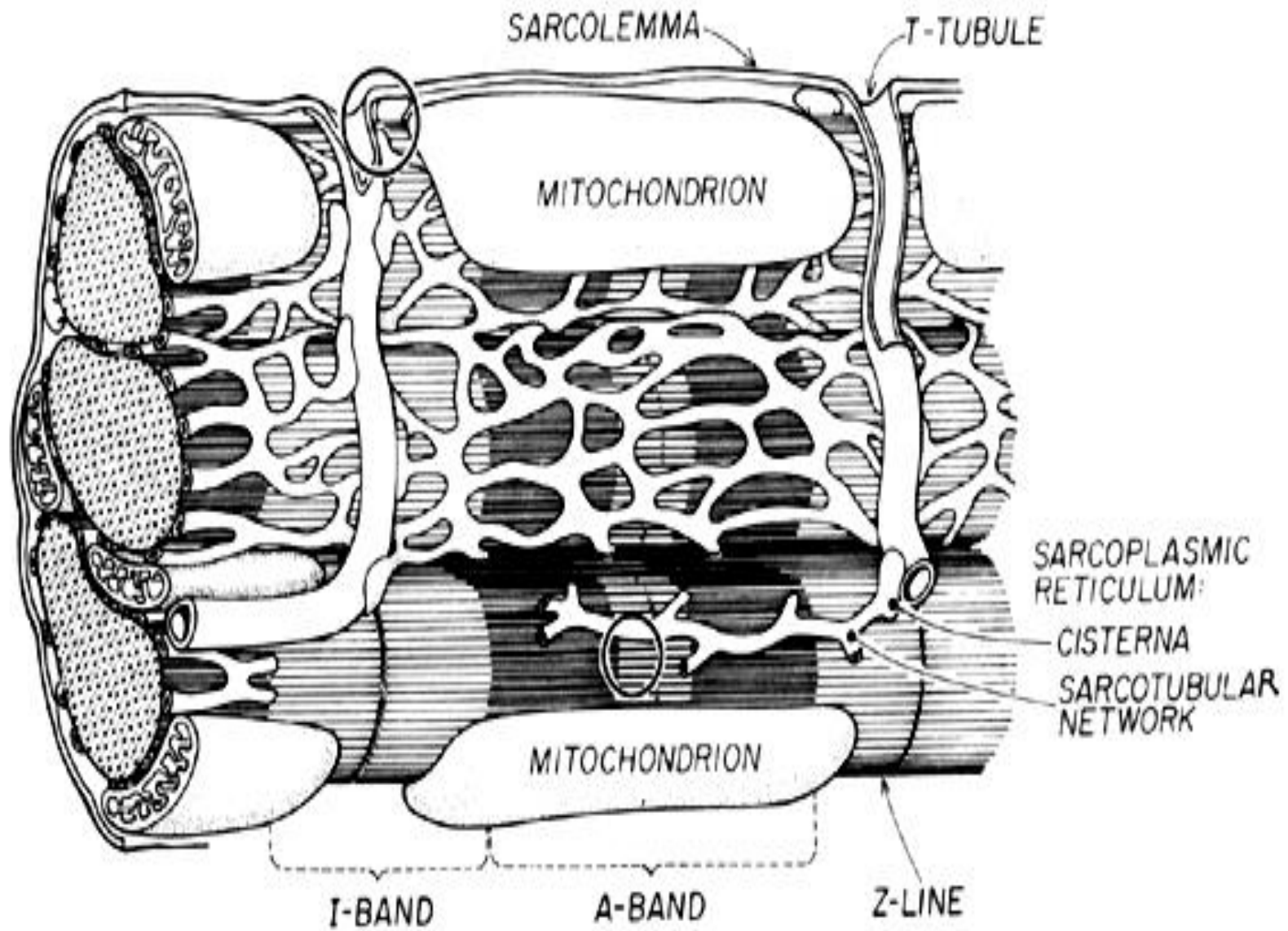
- Aktinová a myozinová myofilamenta
- Sarkomera
- I-proužek a A-proužek
- Z-linie
- M-linie a H-zóna
- T-tubulus + 1 cisterna = **diáda** (v oblasti Z-line)

← A-band → M-line ← I-band →



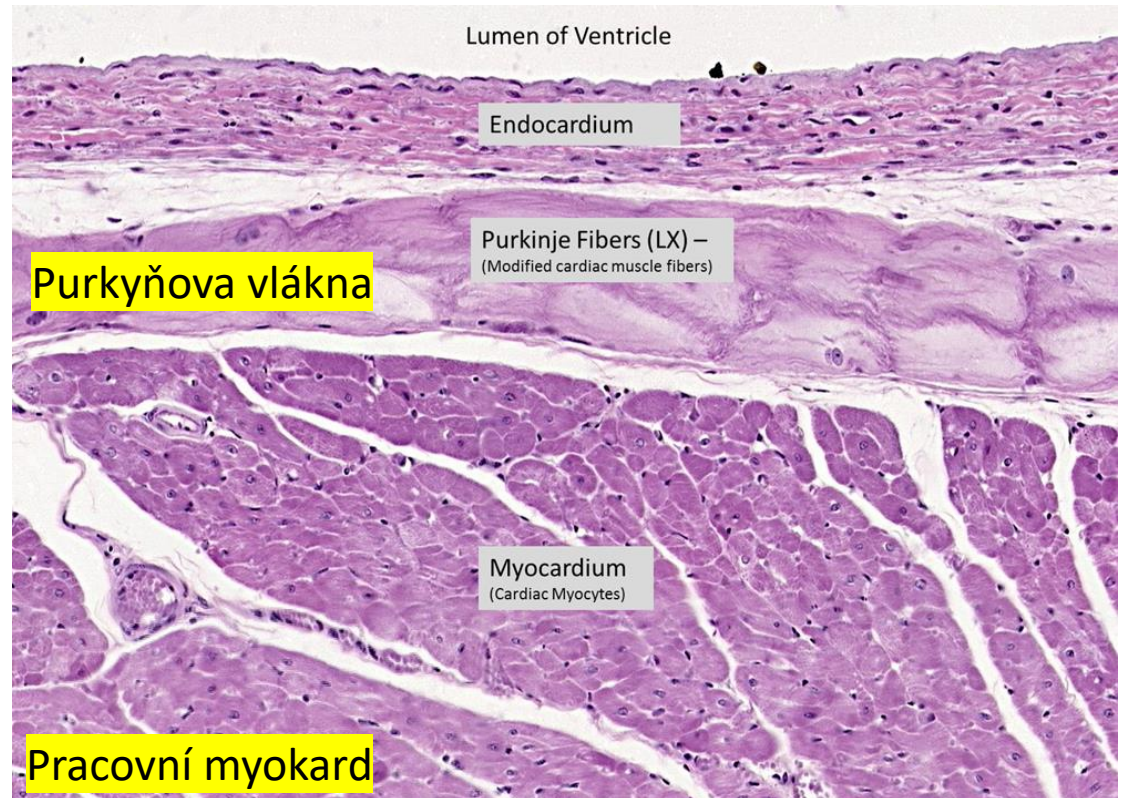
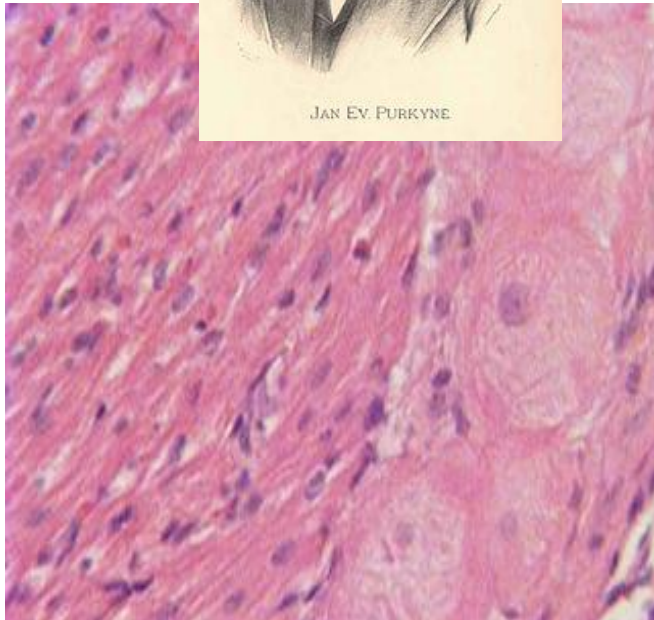

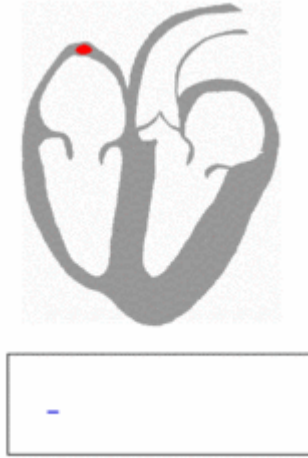
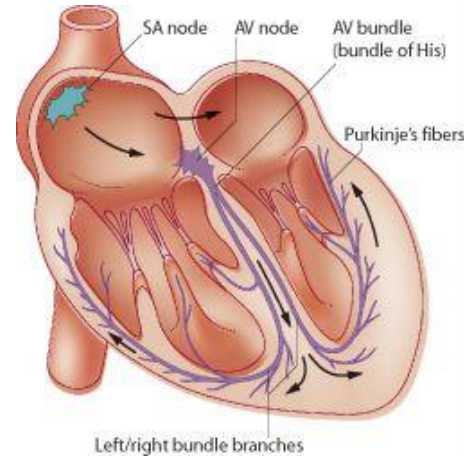
Z-disc ← Sarcomere → Z-disc

MYOFIBRILY KARDIOMYOCYTŮ

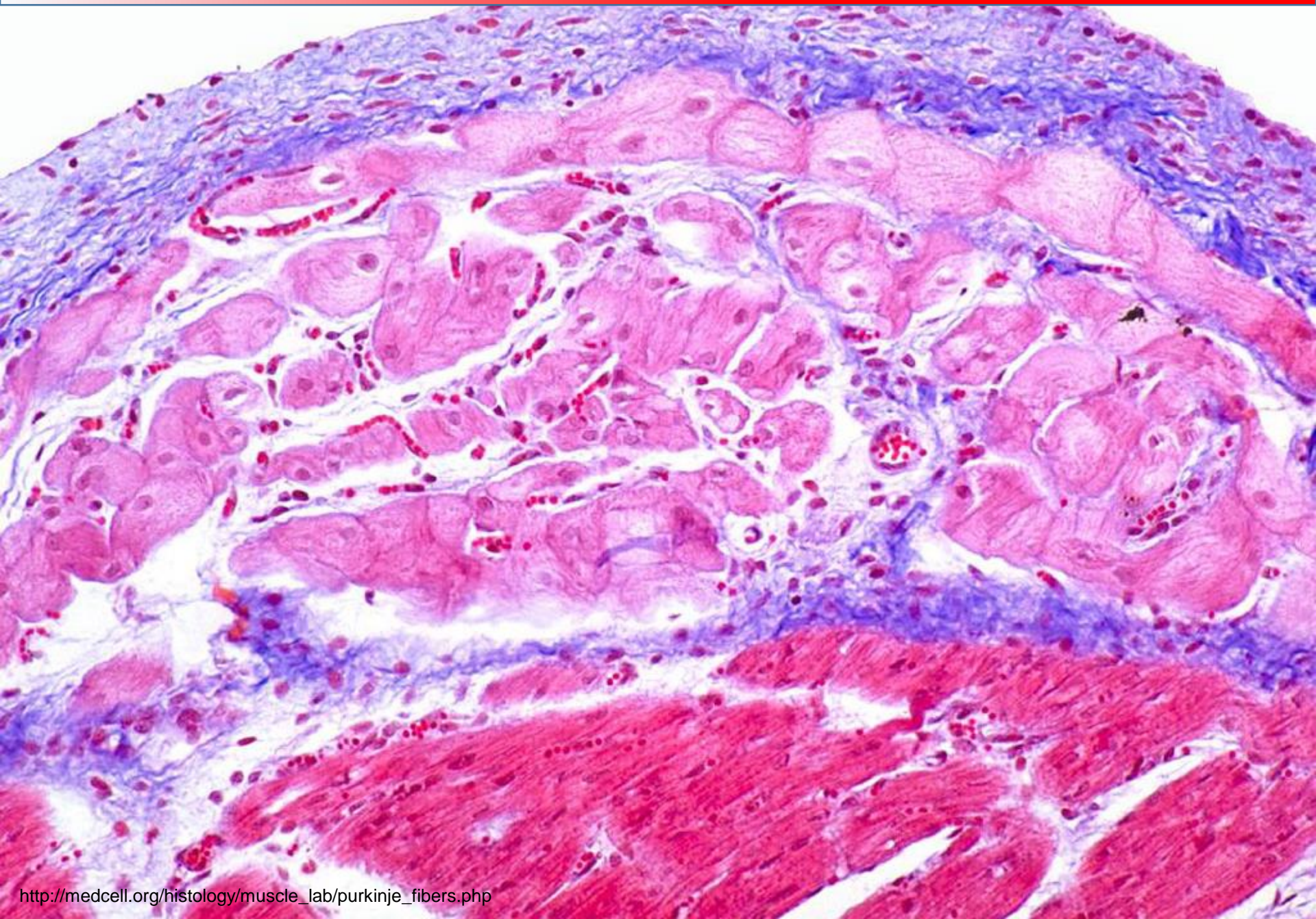


PURKYŇOVA VLÁKNA

- vnitřní vrstva srdečních komor
- koordinace kontrakce
- početné iontové kanály, mitochondrie
- relativně málo myofibril

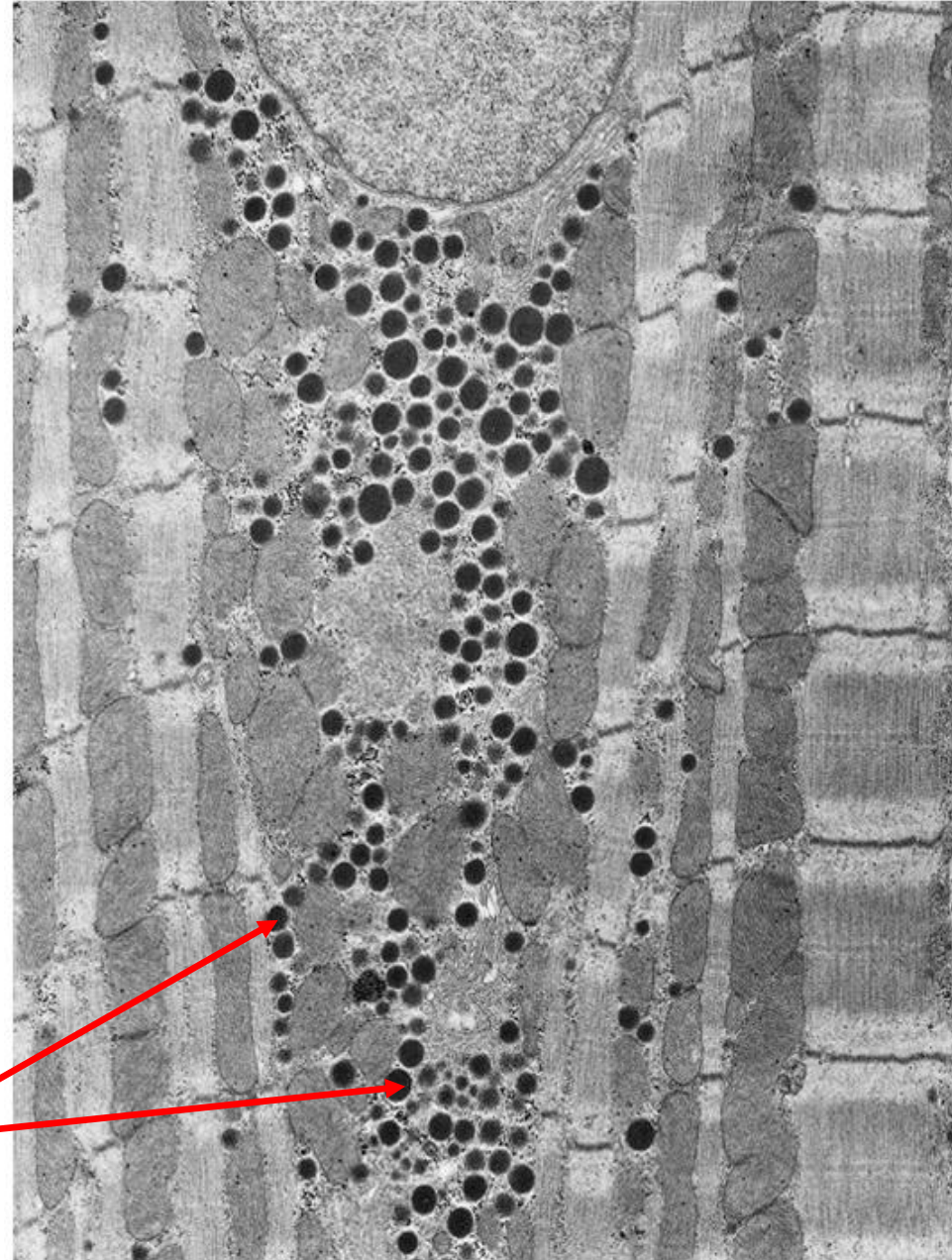
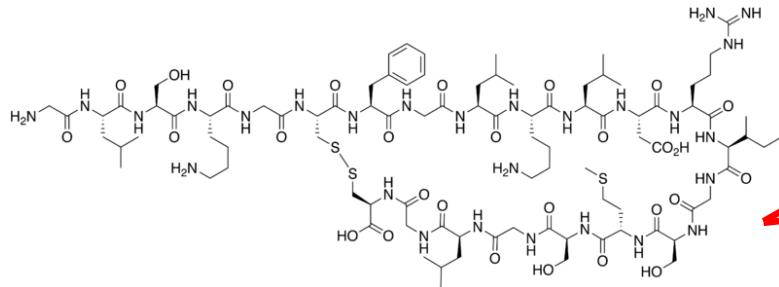


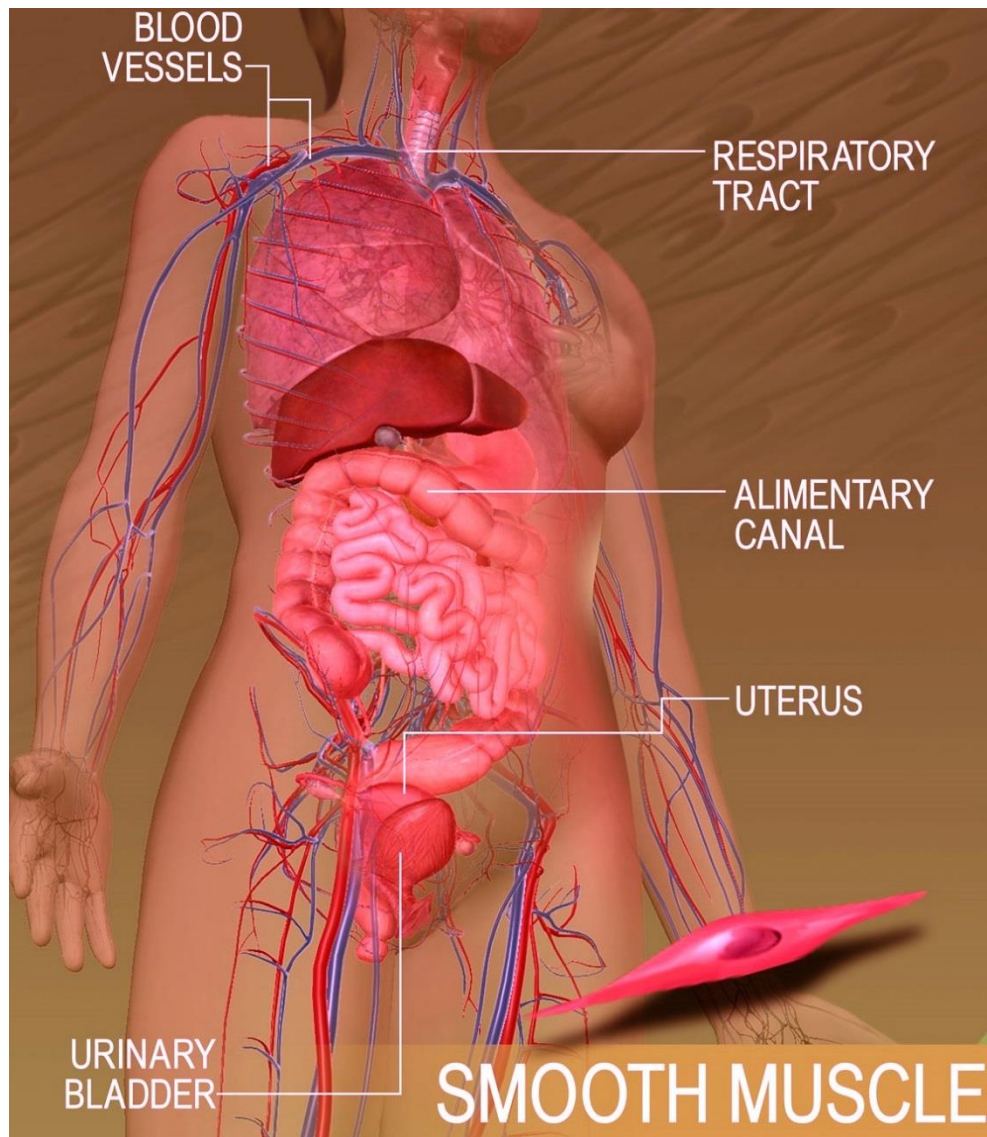
PURKYŇOVA VLÁKNA



ATRIÁLNÍ KARDIOMYOCYTY

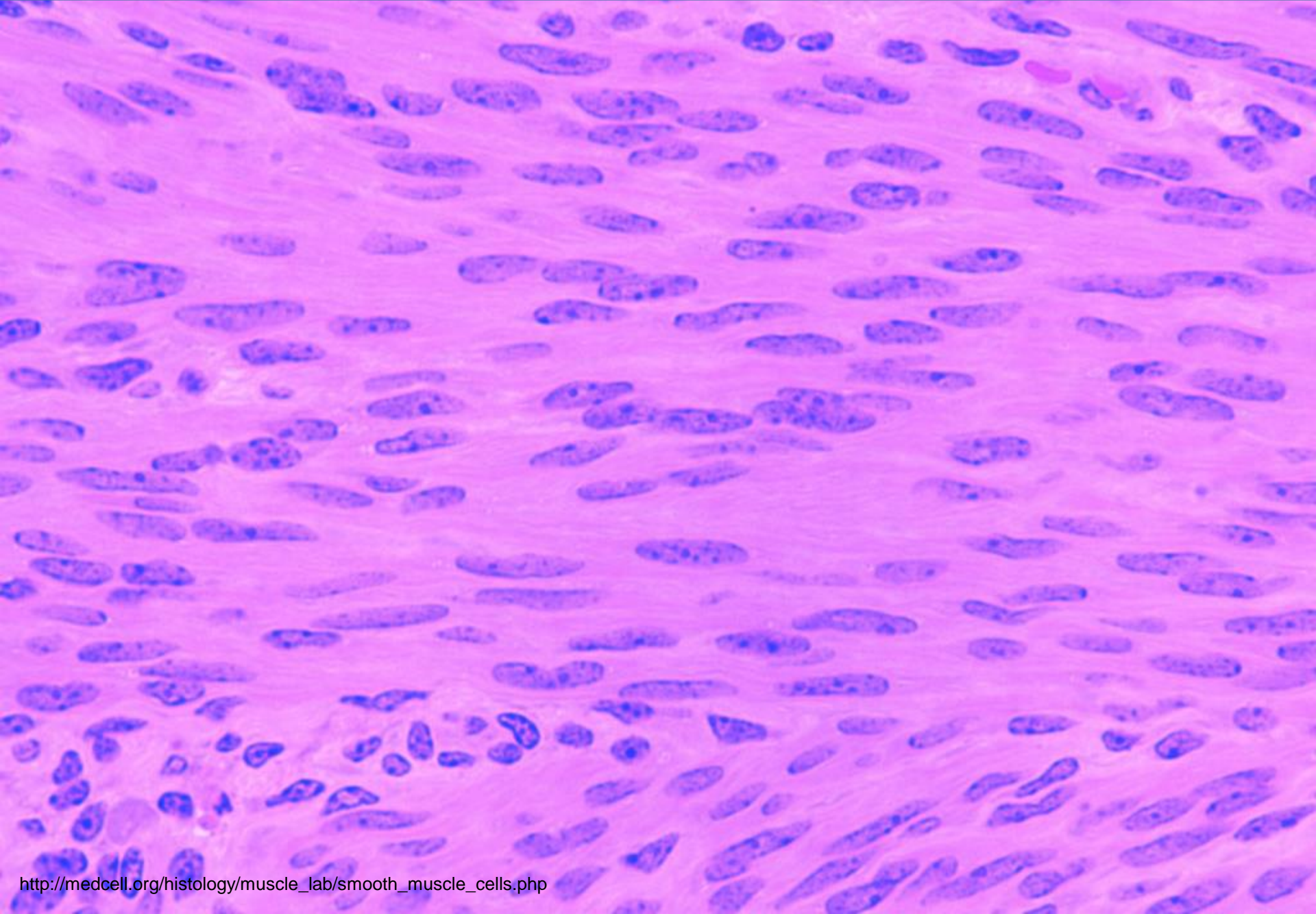
- **Natriuretický peptid A** (ANP, atriální natriuretický peptid)
- kardiomyocyty srdečních síní
- vazodilatace, diuréza





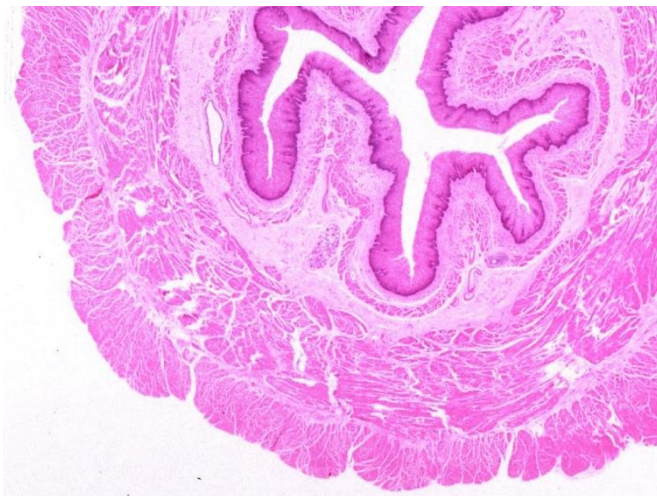
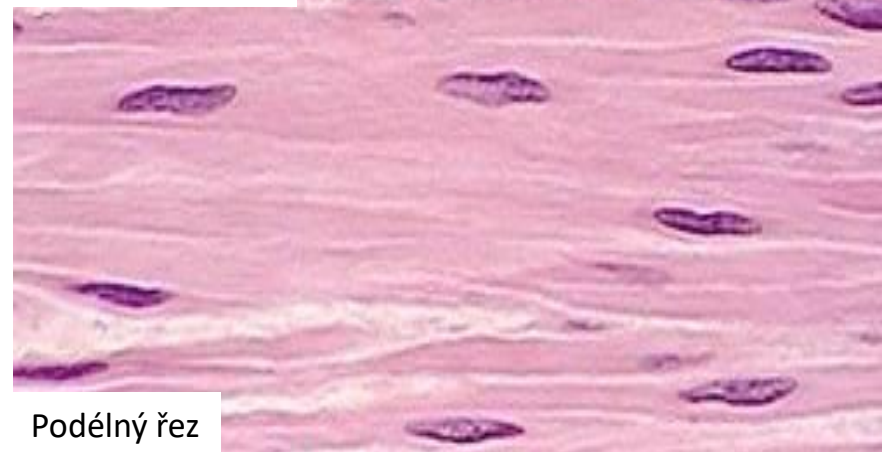
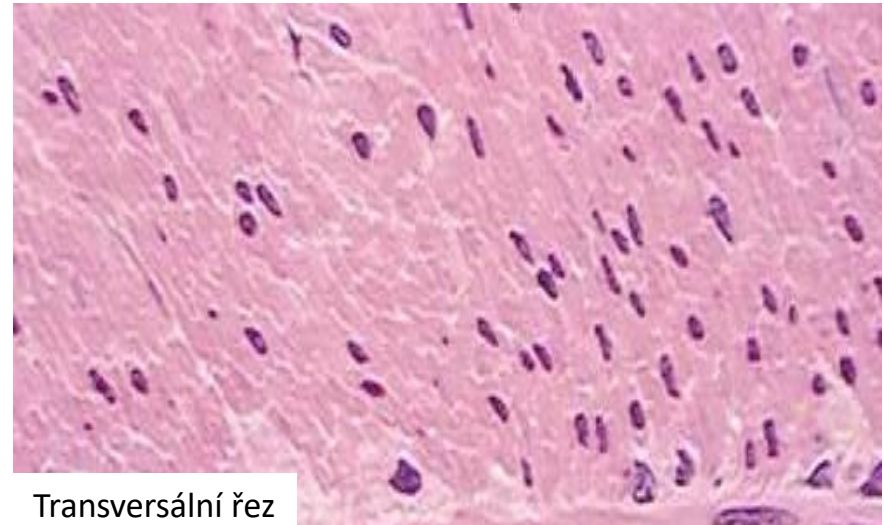
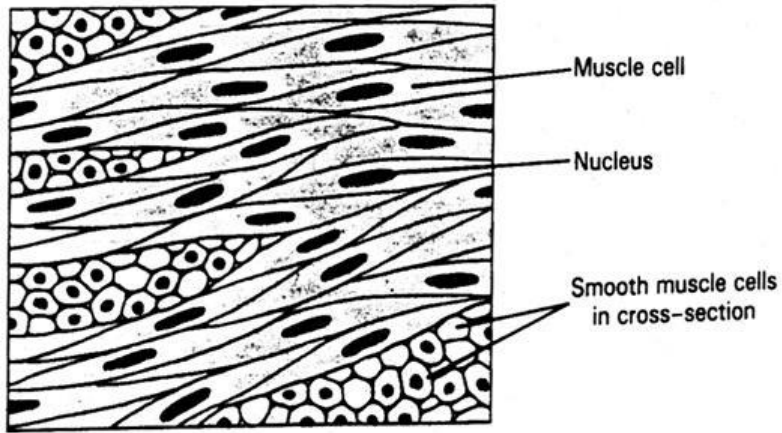
HLADKÁ SVALOVÁ TKÁŇ

HLADKÁ SVALOVÁ TKÁŇ



HLADKÁ SVALOVÁ TKÁŇ

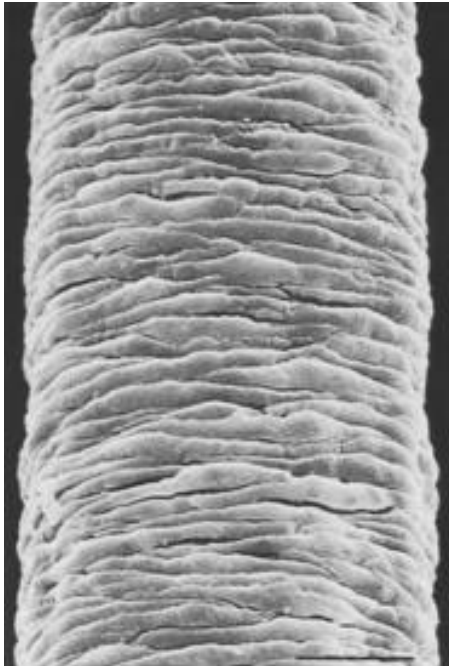
- Buňky HS = **leiomyocyty**
- vrstvy - např. ve stěnách dutých orgánů a cév



HLADKÁ SVALOVÁ TKÁŇ

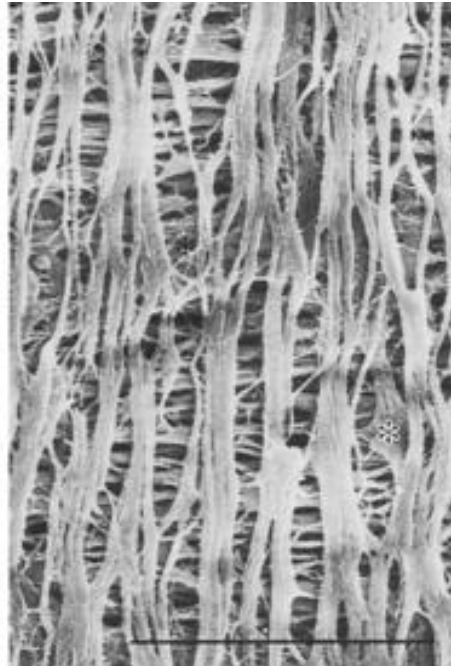
- Buňky (leiomyocyty) tvoří vrstvy - např. stěny dutých orgánů

Arteriola

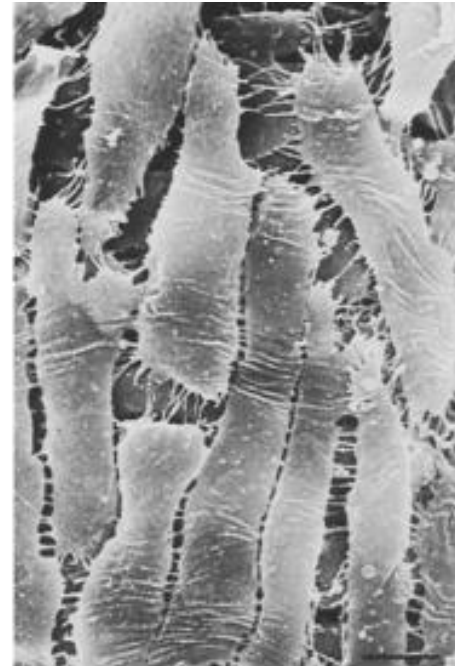

A

T.M.E. tenkého střeva



B



C

HLADKÁ SVALOVÁ TKÁŇ

- vřetenovité buňky
- myofilamenta **nejsou** uspořádána do myofibril (není žíhání)
- 1 jádro uložené centrálně
- aktinová filamenta připojena k sarkolemě fokálními adhezemi nebo **denzním tělískům** (dense bodies - analoga Z-liní v sarkoplasmě)
- sER tvoří pouze tubuly
- ionty Ca jsou přijímány z vnějšího prostředí
- buňky spojeny pomocí *zonulae occludentes* a nexusů
- calmodulin

- **kaveoly**, funkčně ekvivalentní T-tubulům
- iontové (Ca) kanály
- kontakt s sER

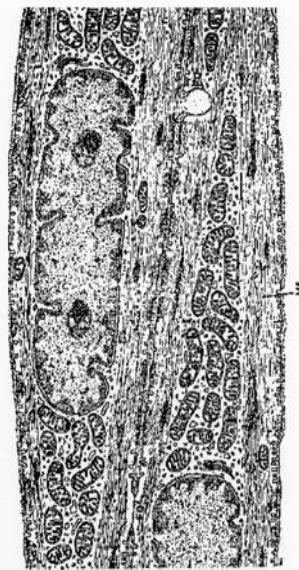
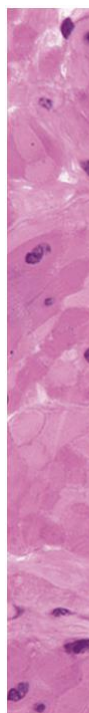
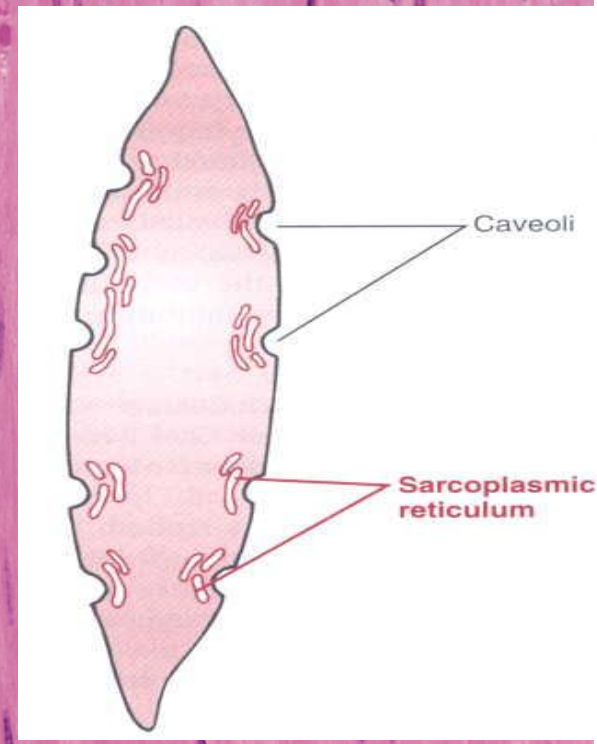
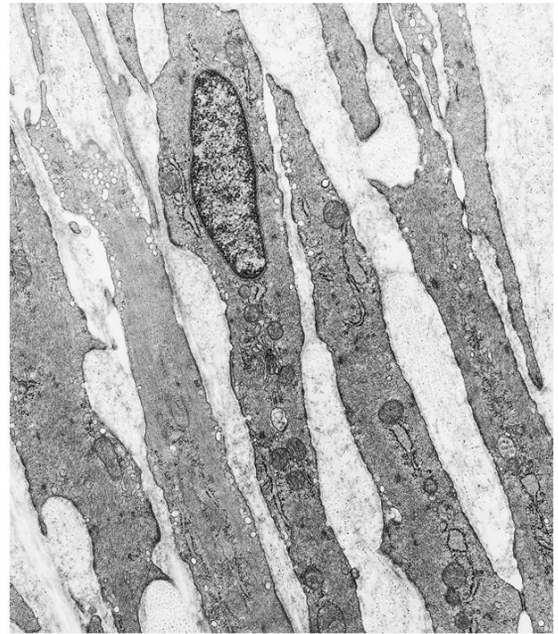
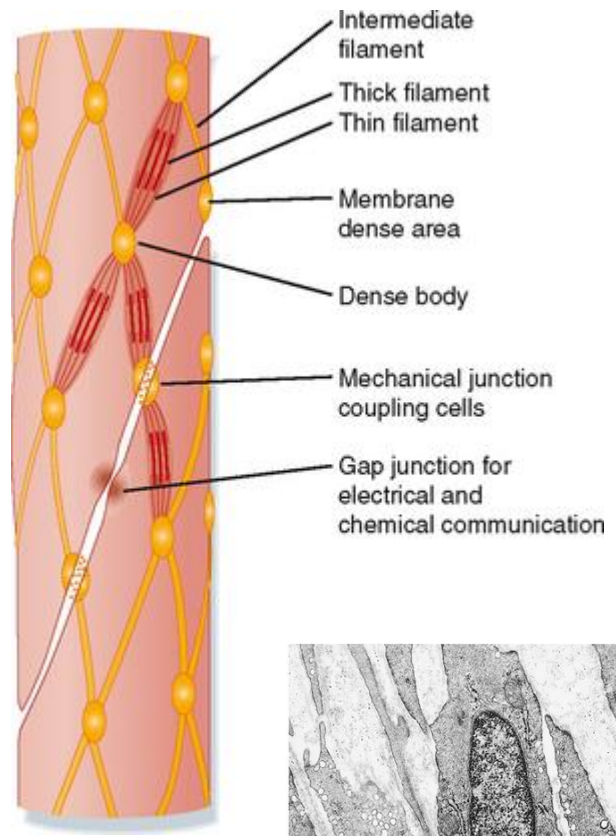
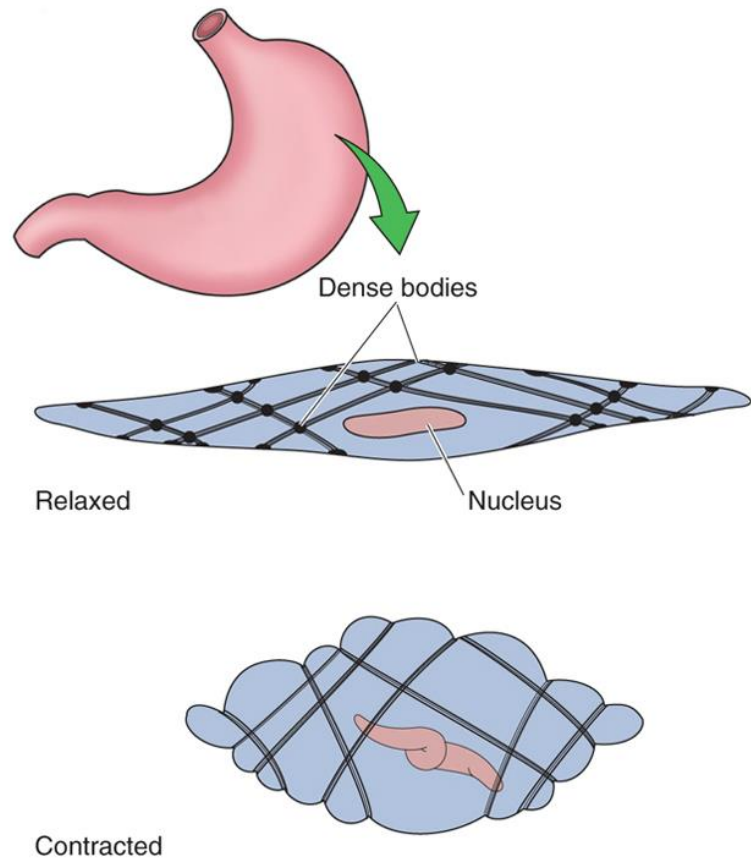


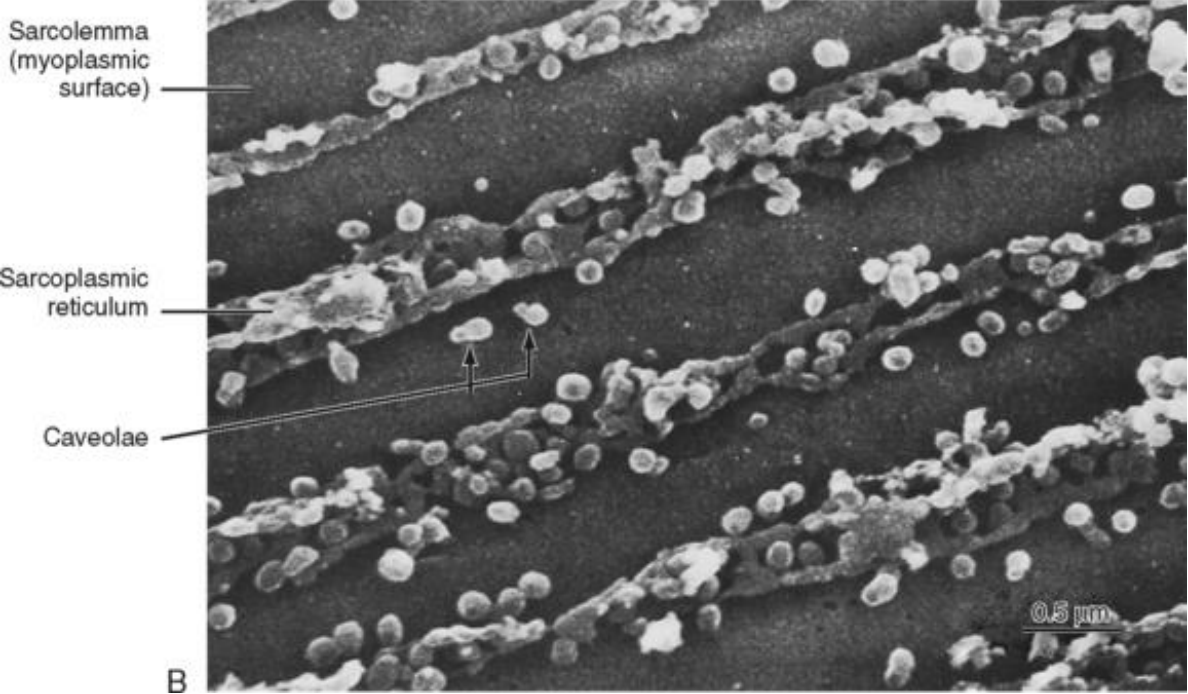
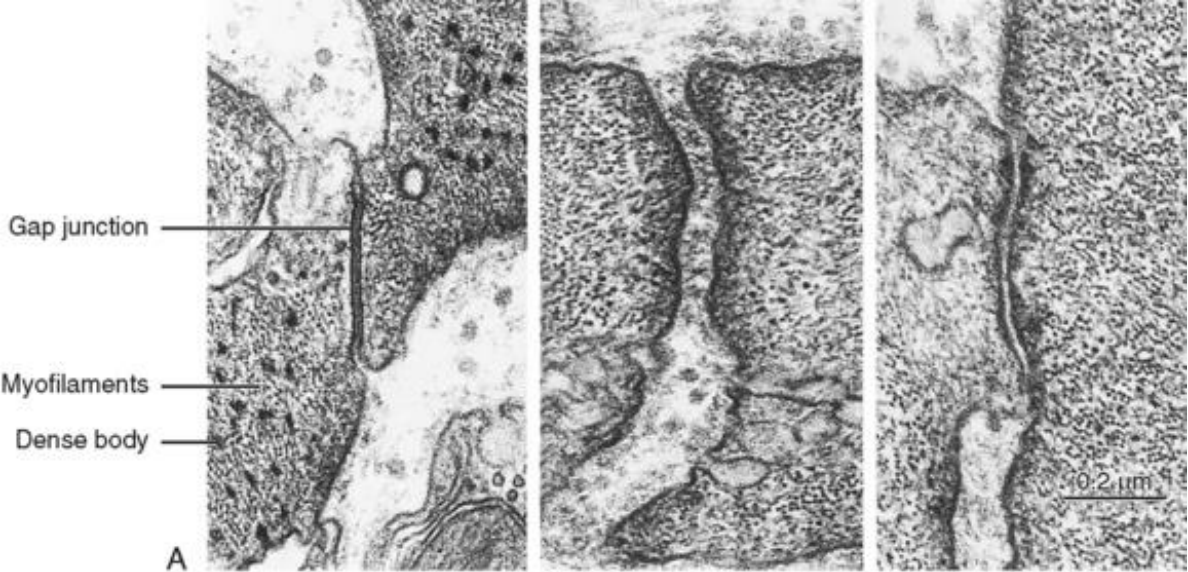
FIG. 10-2 E/M OF SMOOTH MUSCLE



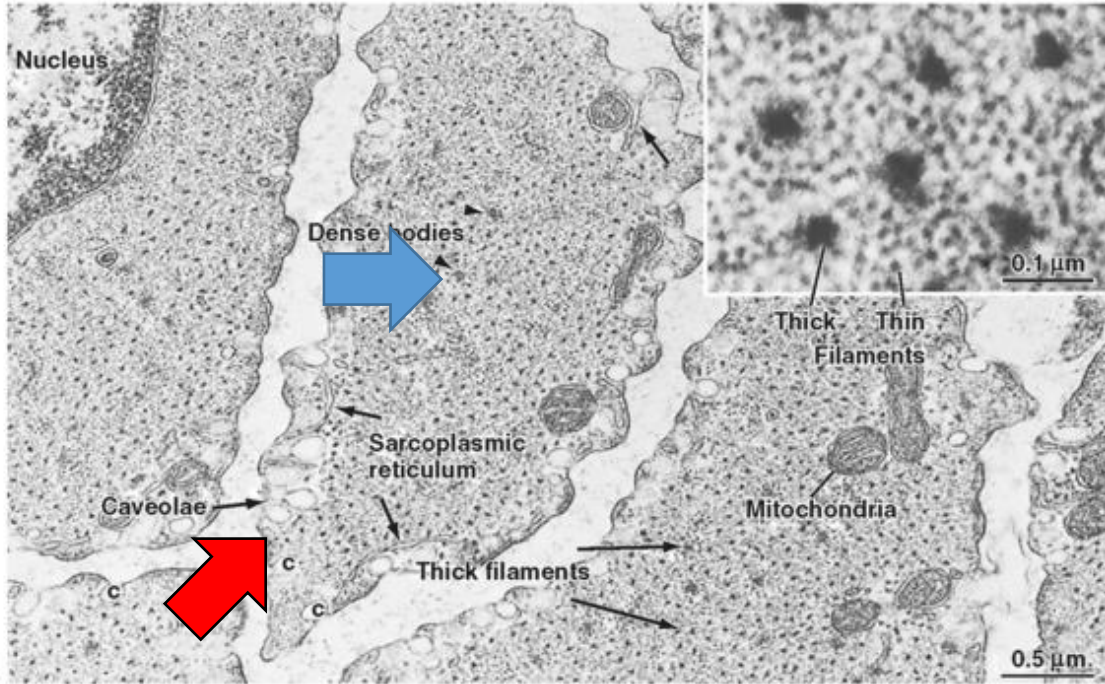
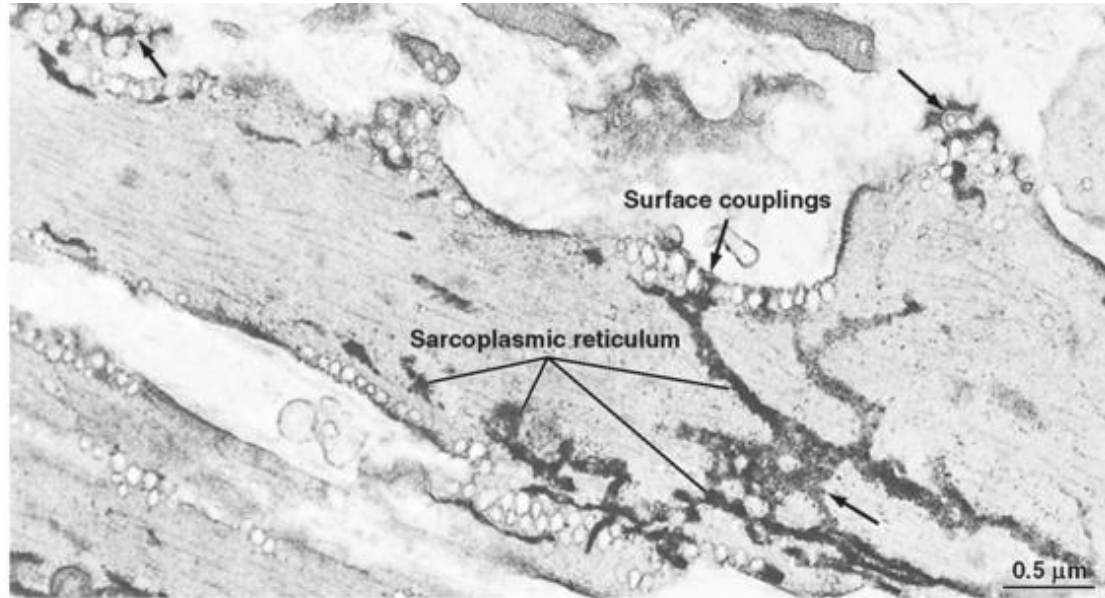
HLADKÁ SVALOVÁ TKÁŇ



HLADKÁ SVALOVÁ TKÁŇ

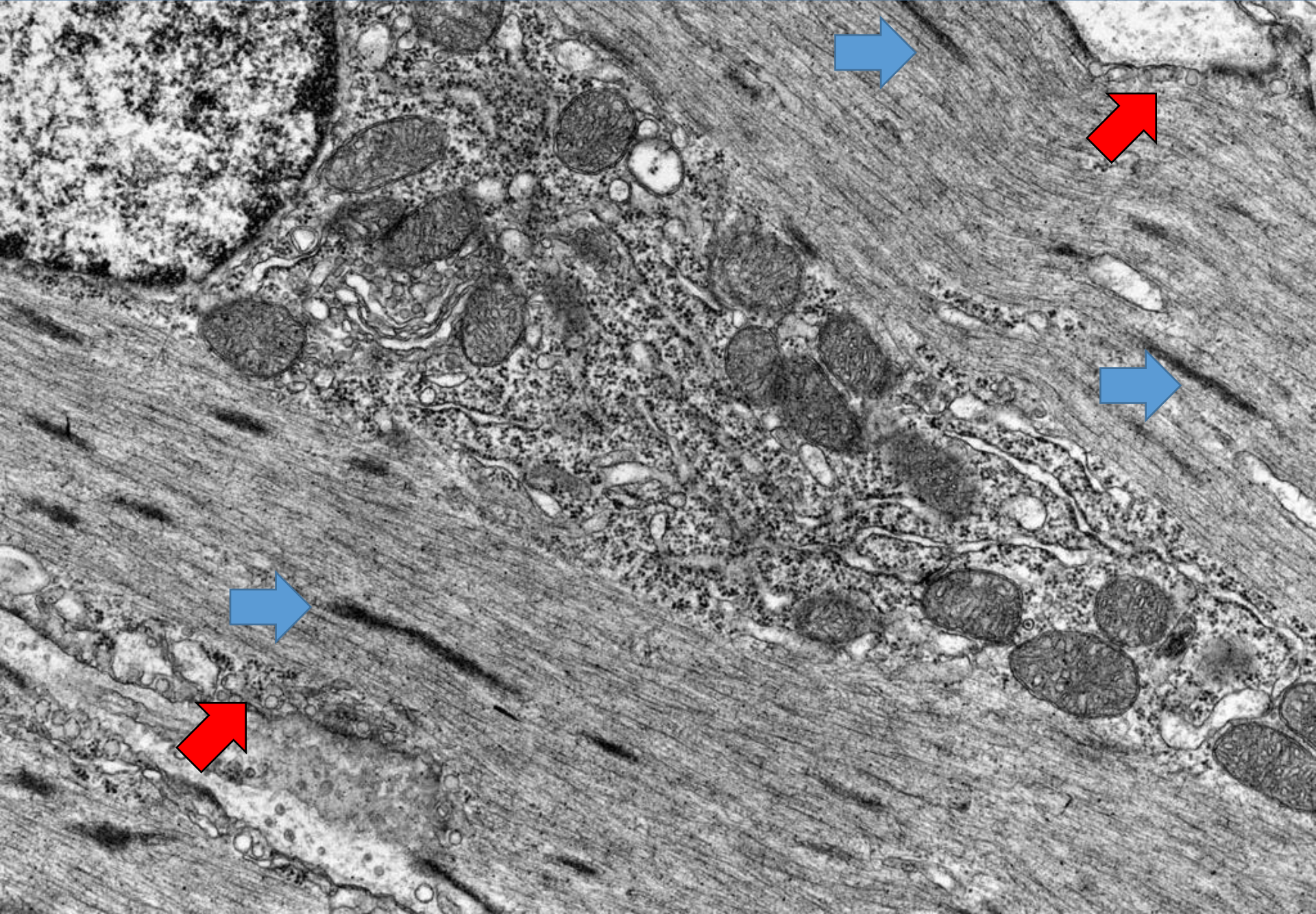


HLADKÁ SVALOVÁ TKÁŇ

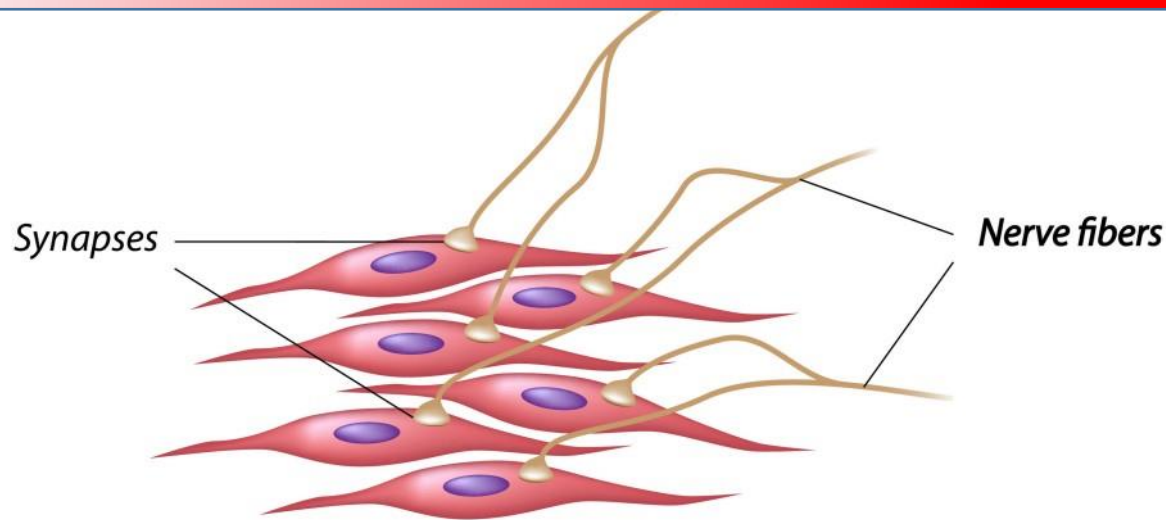


Hladká svalová buňka malé plicní arterie, Somlyo AP, Somlyo AV: Smooth muscle structure and function. In Fozzard HA et al [eds]: The Heart and Cardiovascular System, 2nd ed. New York, Raven Press, 1992.

HLADKÁ SVALOVÁ TKÁŇ

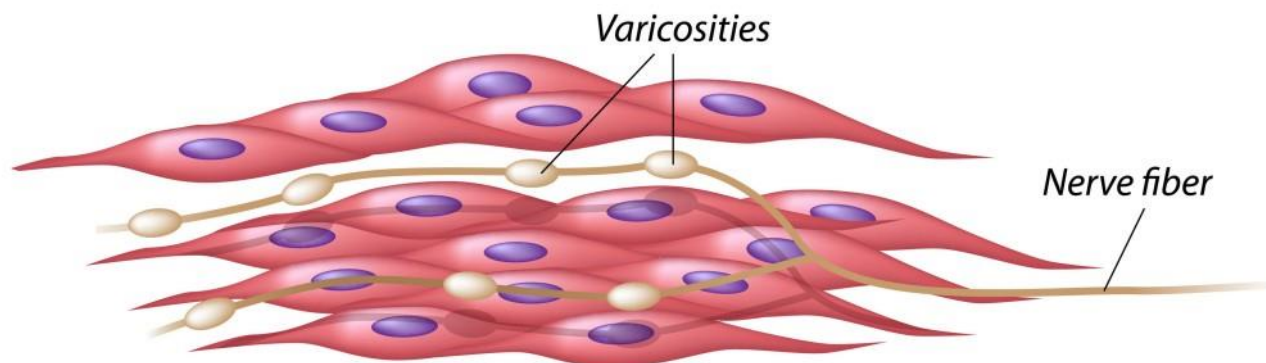


HLADKÁ SVALOVÁ TKÁŇ



Multiunit Smooth Muscle

- **Individuální** (neurogení) inervace a kontrakce
- Svaly v dýchacích cestách, cévy, iris

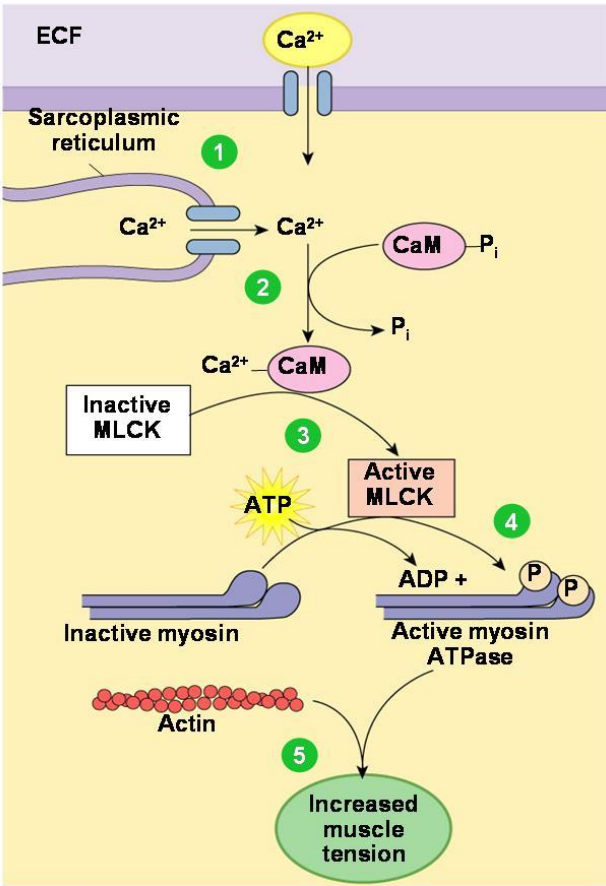
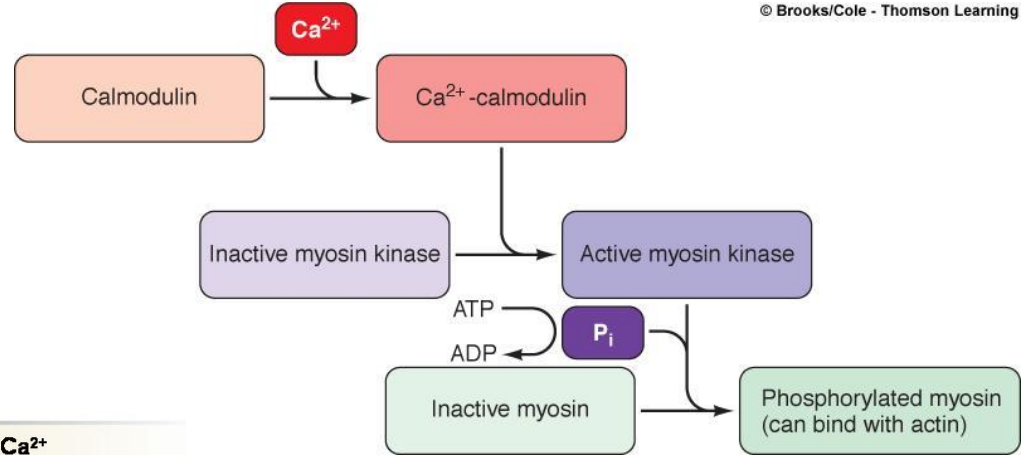


Single-unit Smooth Muscle

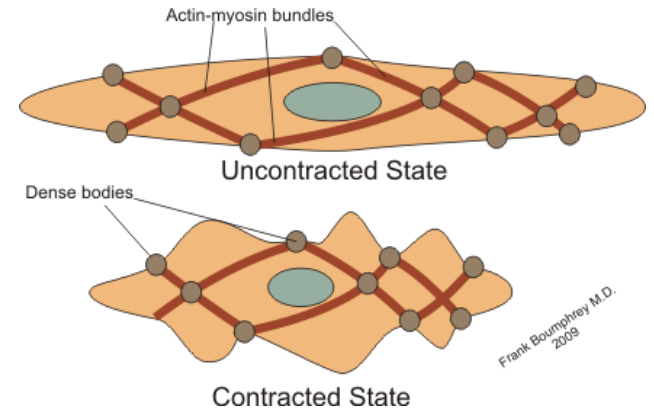
- Propagace AP myogenně přes **gap junctions**
- Buňky se **funkčně** chovají jako syncytium (koordinovaná kontrakce)
- Viscerální HS, GIT, děloha, močový měchýř

Simplifikace! Vždy se jedná o kombinaci regulačních faktorů

HLADKÁ SVALOVÁ TKÁŇ

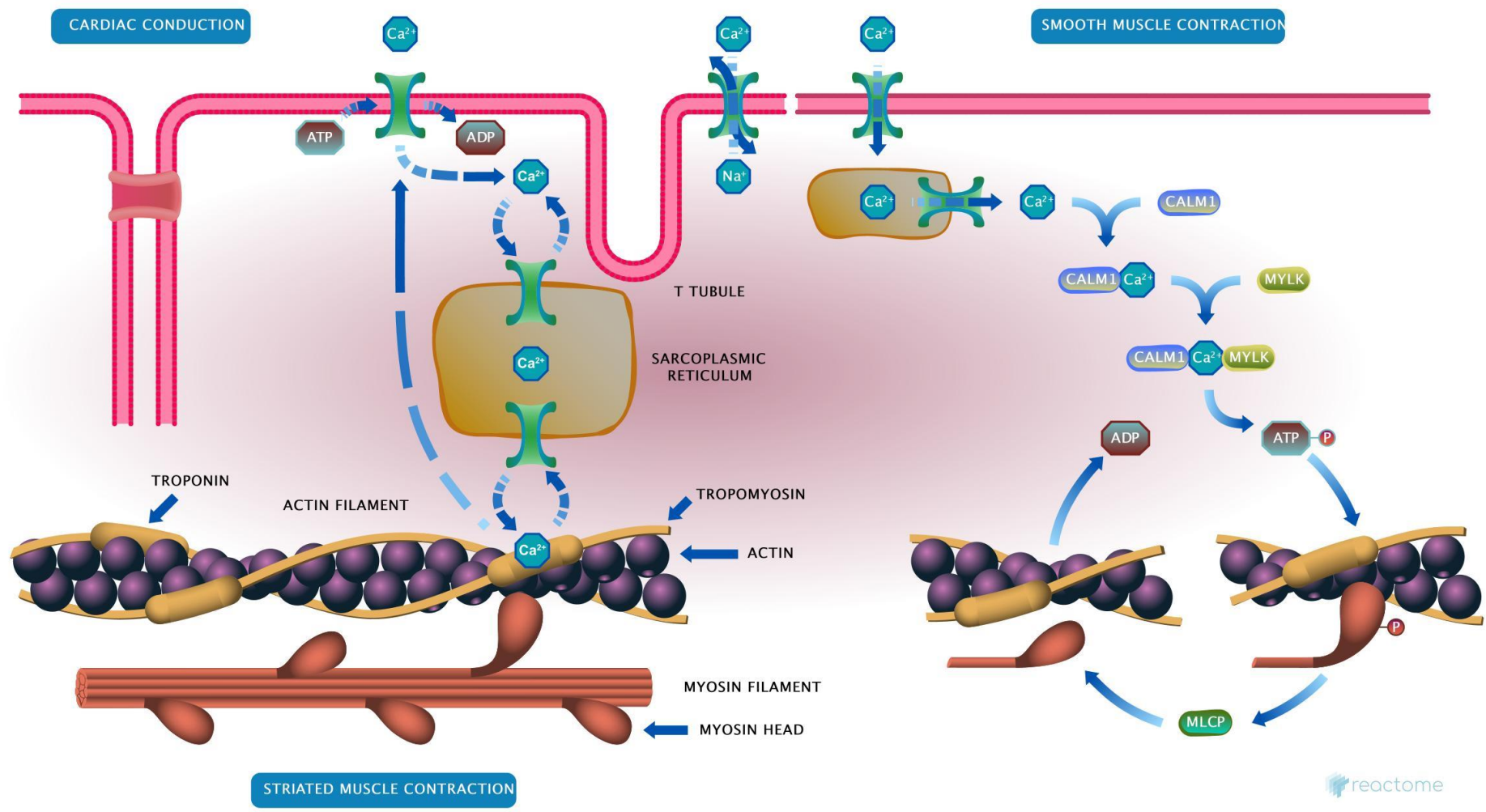


- 1 Intracellular Ca^{2+} concentrations increase when Ca^{2+} enters cell and is released from sarcoplasmic reticulum.
- 2 Ca^{2+} binds to calmodulin (CaM).
- 3 Ca^{2+} -calmodulin activates myosin light chain kinase (MLCK).
- 4 MLCK phosphorylates light chains in myosin heads and increases myosin ATPase activity.
- 5 Active myosin crossbridges slide along actin and create muscle tension.



Frank Boumphey M.D.
2009

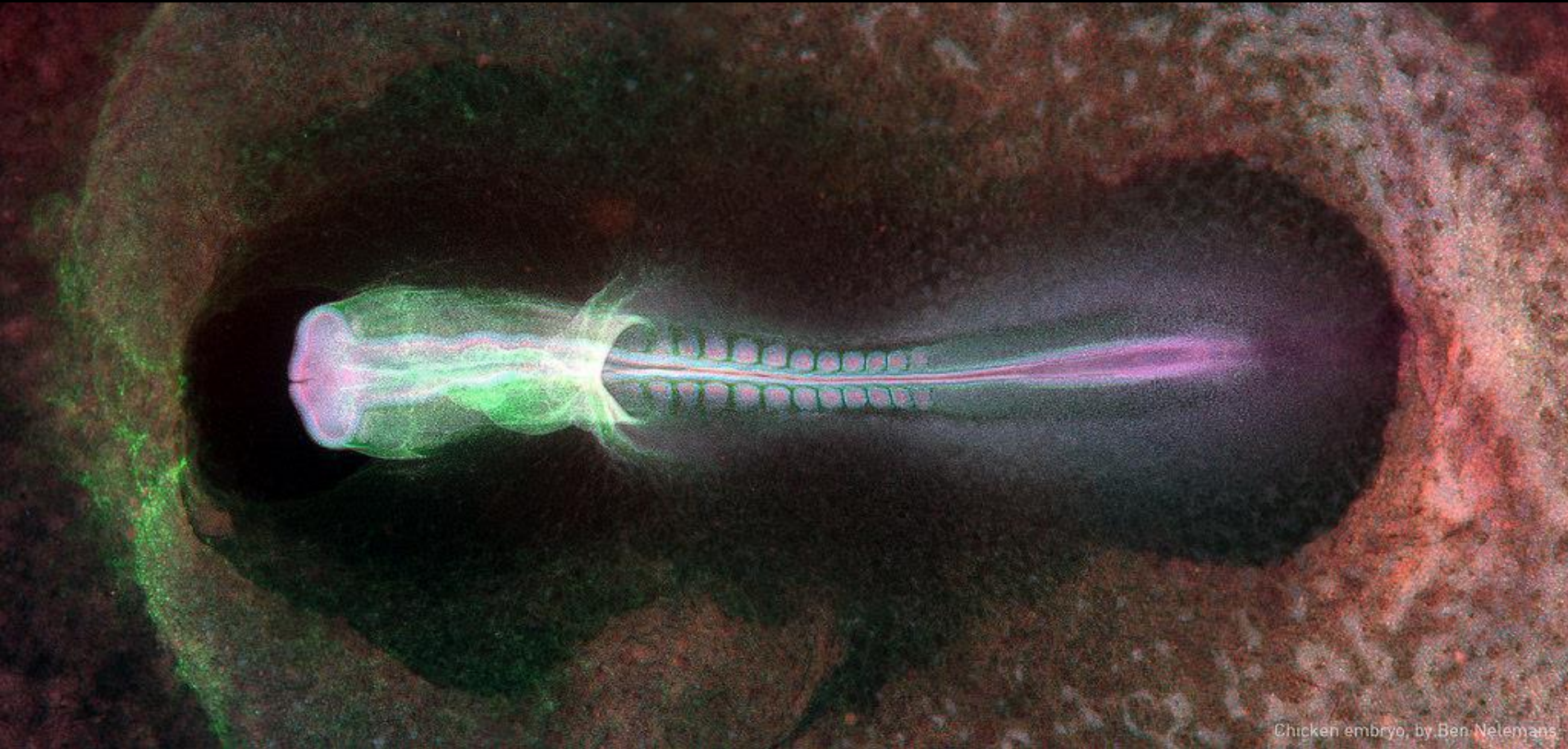
HLADKÁ vs. PŘÍČNĚ PRUHOVANÁ SVALOVÁ TKÁŇ



SHRNUTÍ

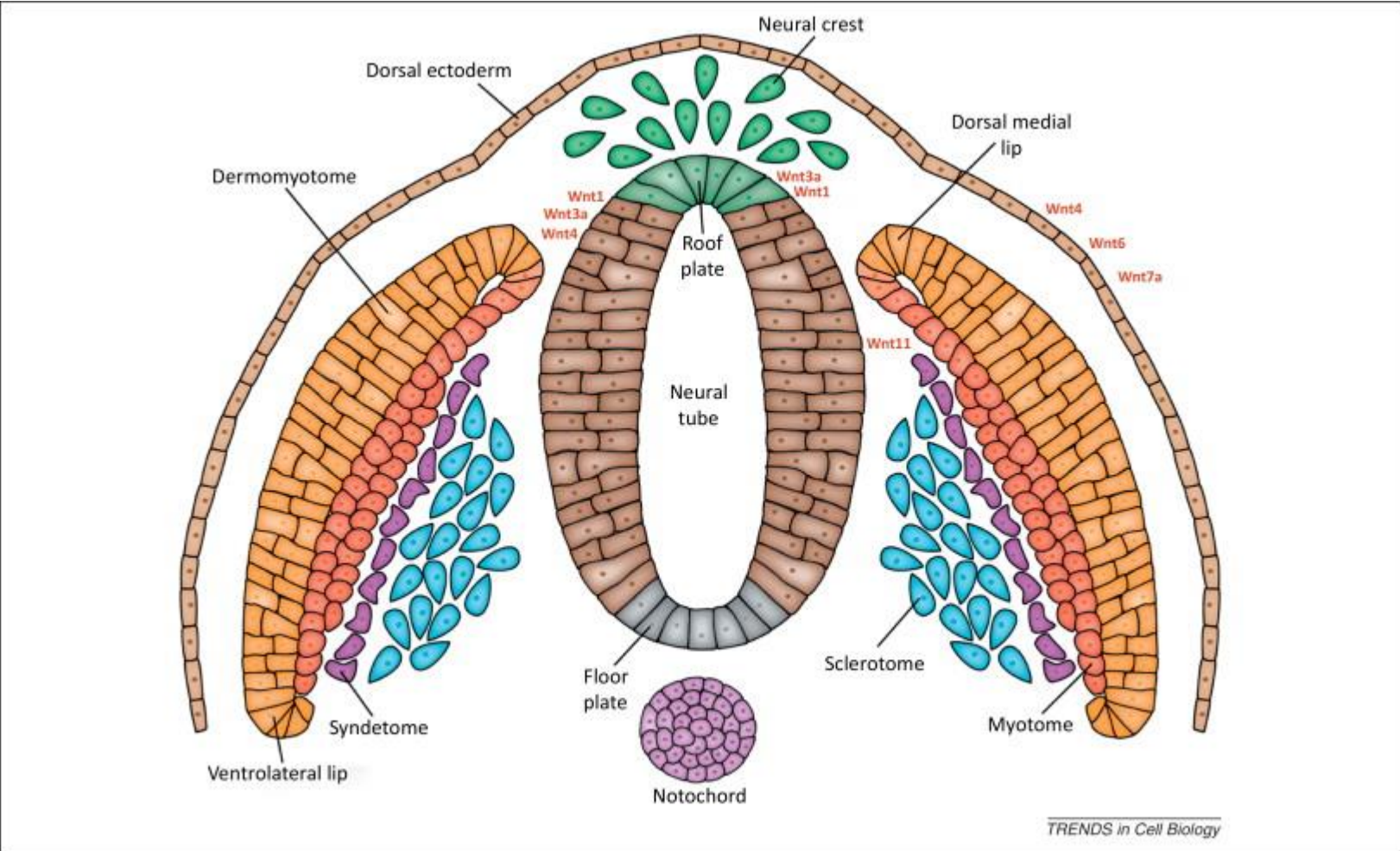
	Kosterní svalová tkáň	Srdeční svalová tkáň	Hladká svalová tkáň
Buňky	silné, dlouhé, válcovité, nevětvené	velké, válcovité, větvené	malé, vřetenovité
Jádra	početná, na periferii	1-2, centrálně	1, centrálně
poměr filament (tenká:tlustá)	6:1	6:1	12:1
sER a myofibrily	pravidelně uspořádané sER kolem myofibril	méně pravidelné sER, myofibrily ne vždy zřetelné	méně pravidelné sER, myofibrily nejsou vytvořeny
T tubuly	mezi A-I proužky, triády	Z linie, diády	nejsou vytvořeny
Motorická ploténka	vytvořena	není vytvořena	není vytvořena
Volní kontrola	ANO	NE	NE
Další znaky	svazky, asociace s vazivem	interkalární disky, pracovní a vodivé kardiomyocyty	svazky, kaveoly

EMBRYONÁLNÍ VÝVOJ

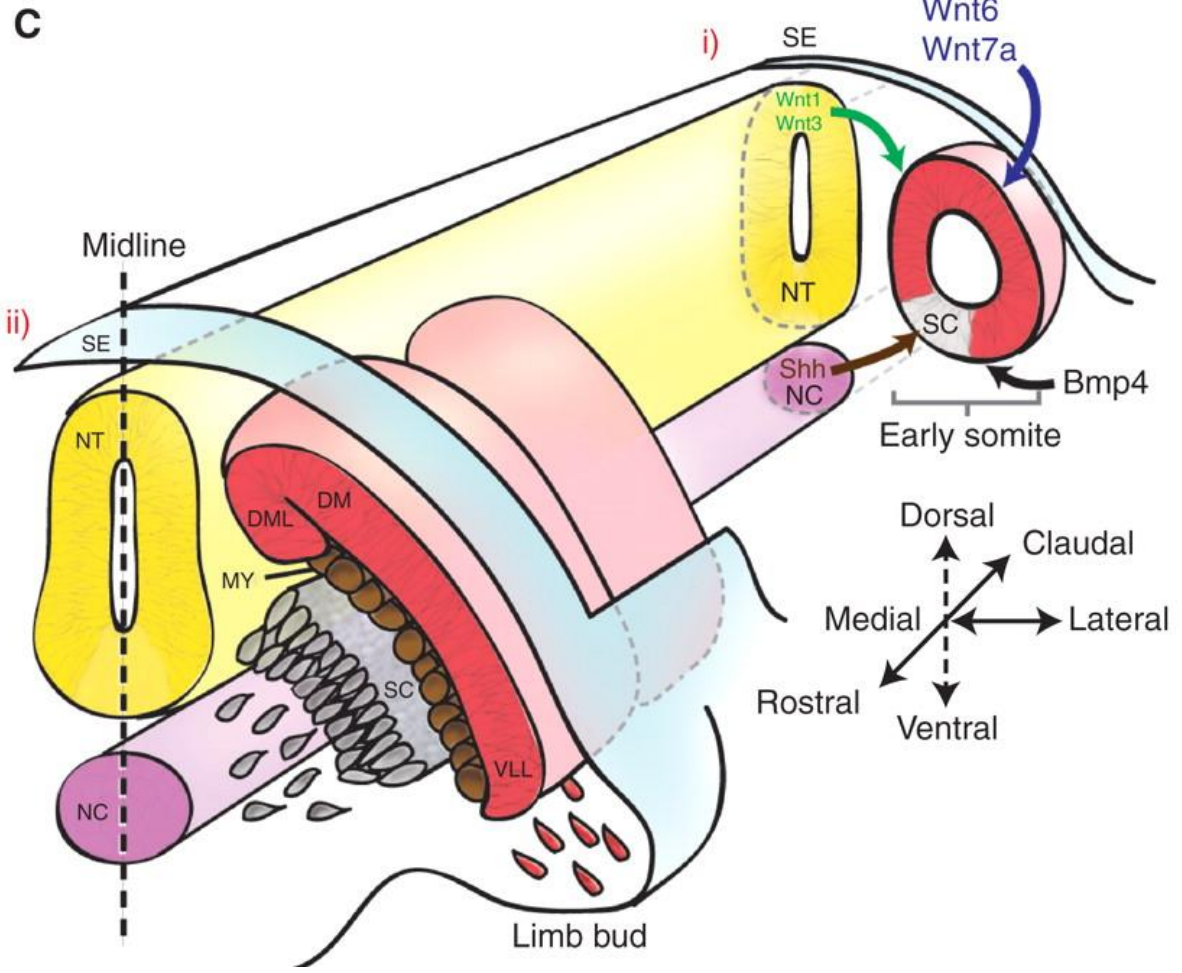
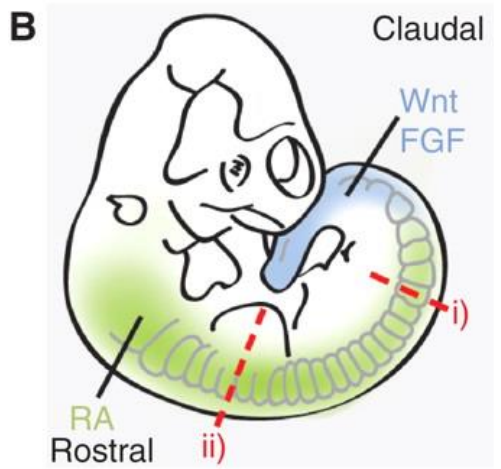
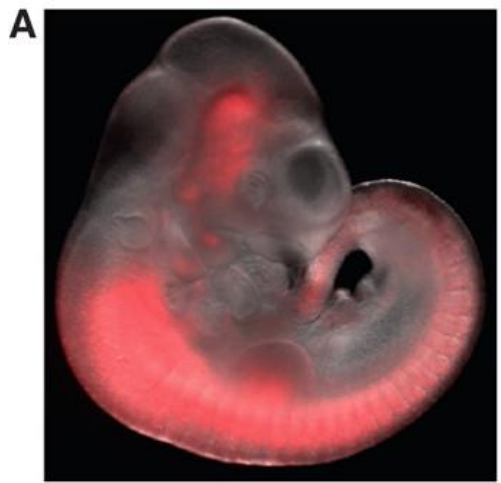


Chicken embryo, by Ben Nelemans

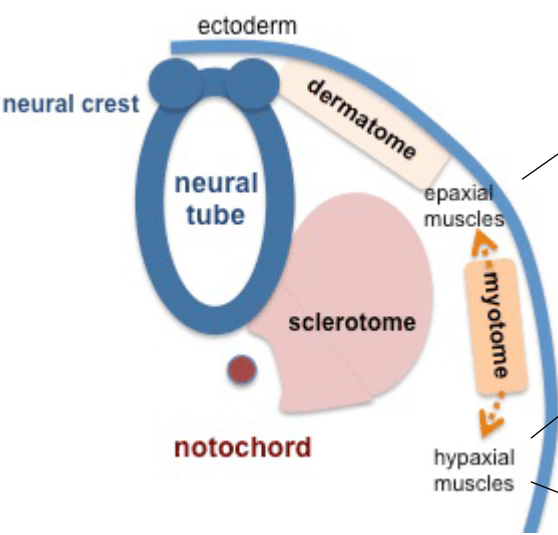
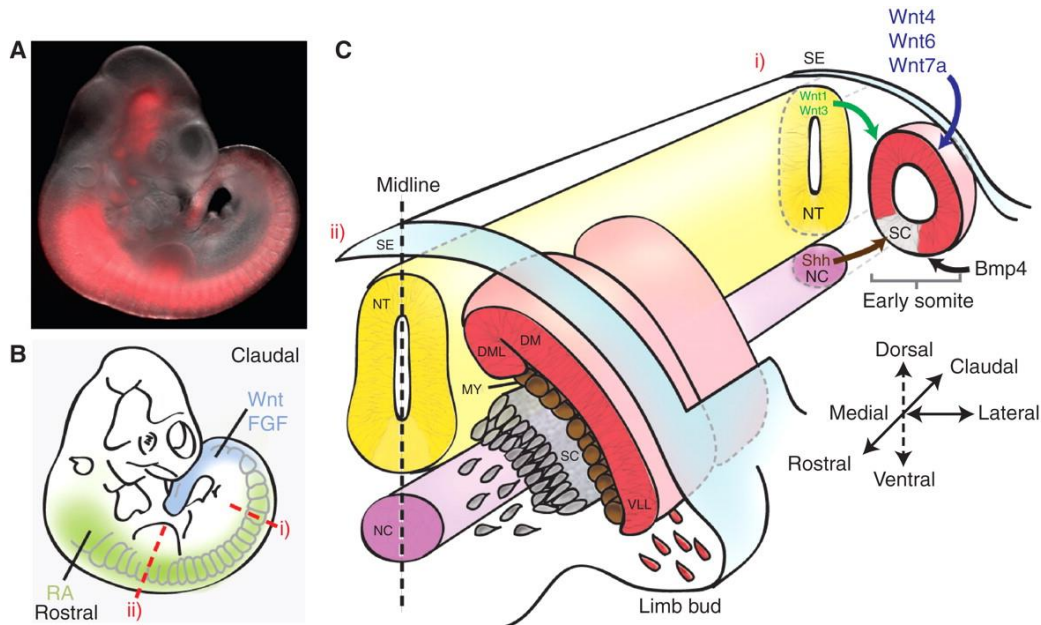
EMBRYONÁLNÍ VÝVOJ



EMBRYONÁLNÍ VÝVOJ



SVALY TRUPU



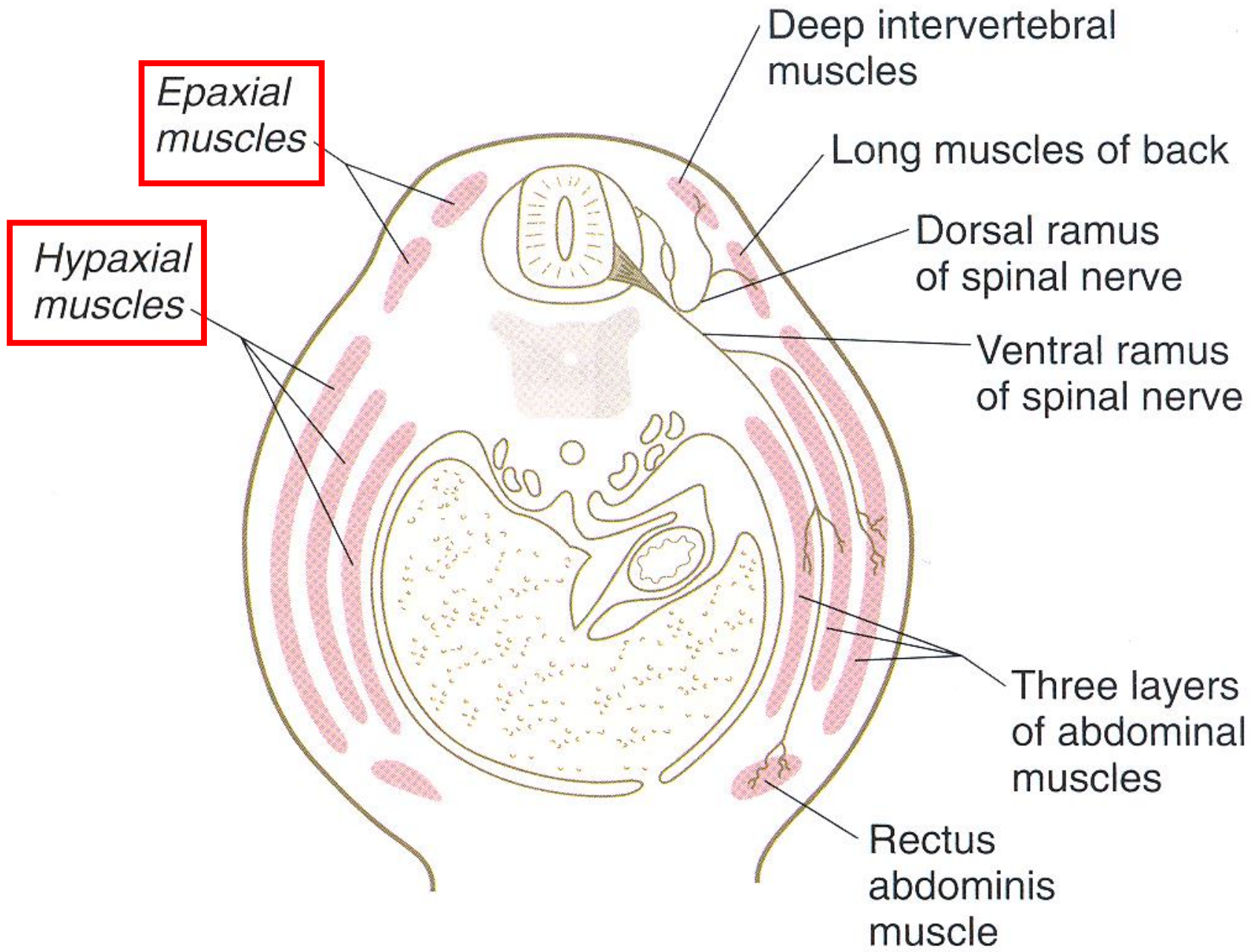
Hluboké zádové svaly

Spinokostální svaly

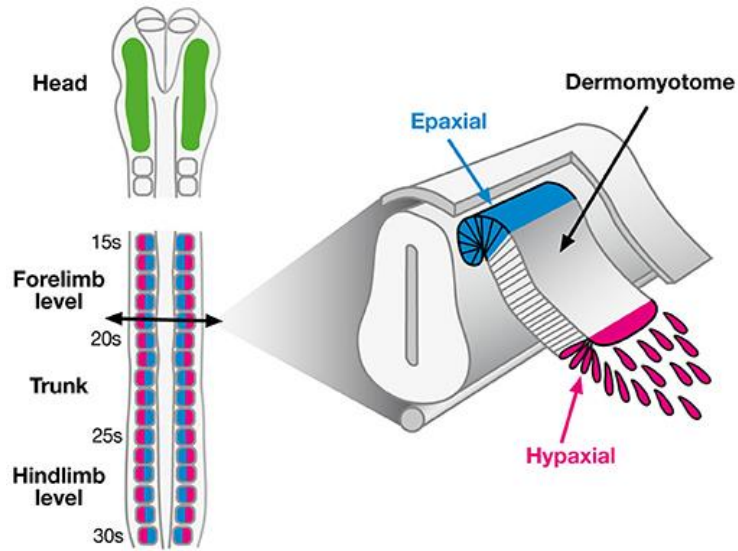
Povrchové vrstvy zádových svalů –
končetinový původ

Mezižební svaly

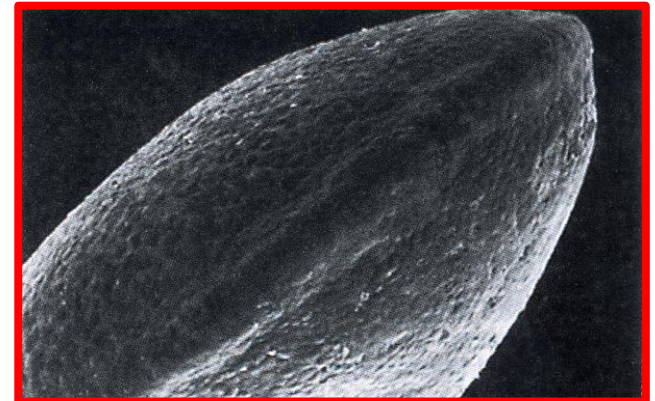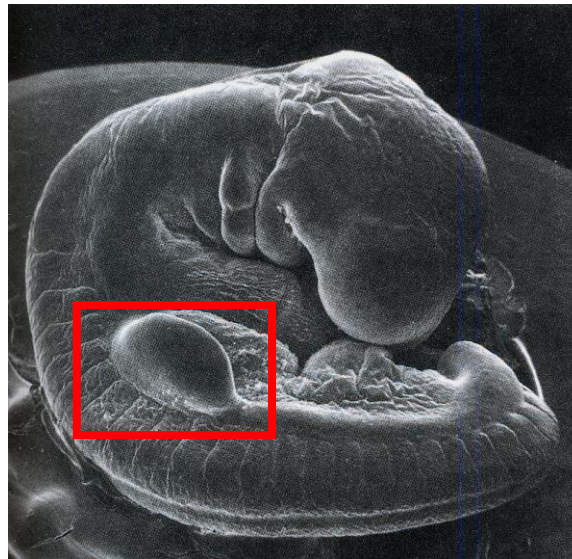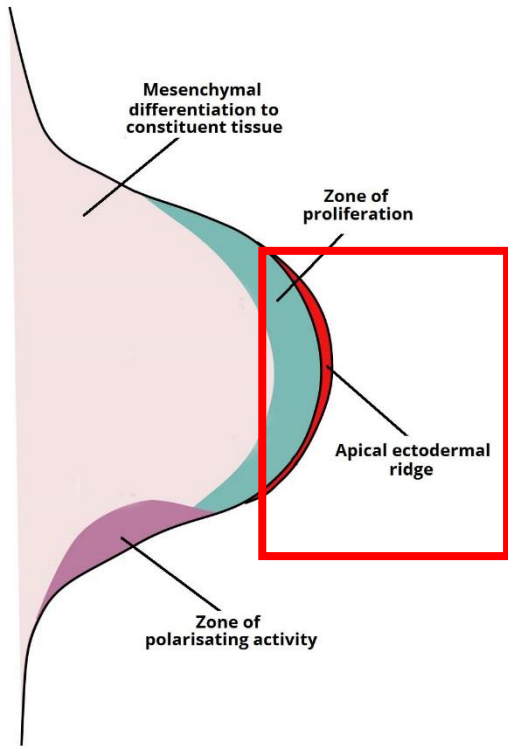
SVALY TRUPU



SVALY KONČETIN



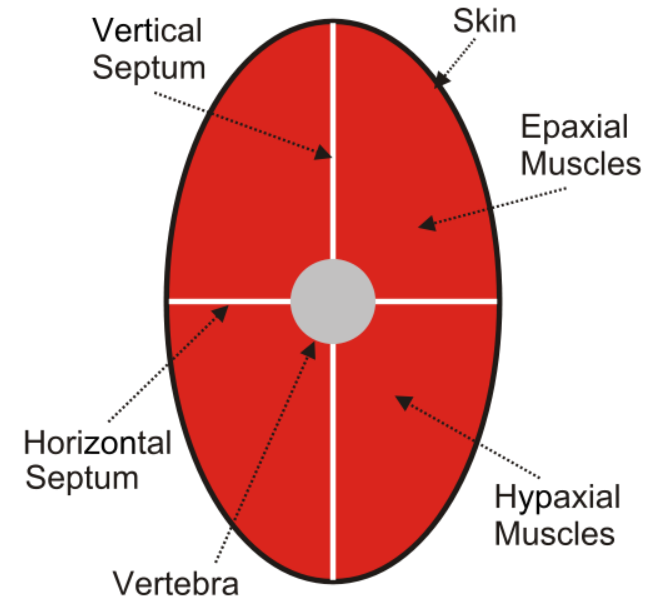
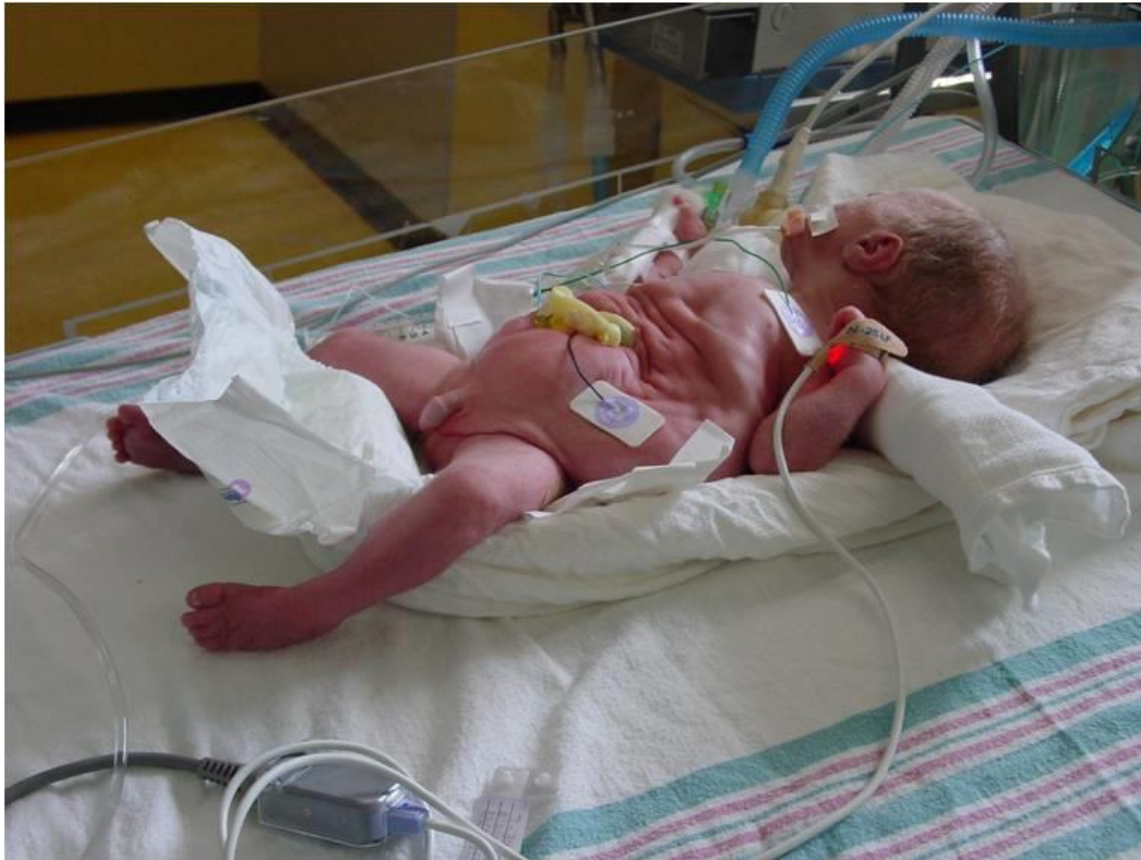Skeletal muscles



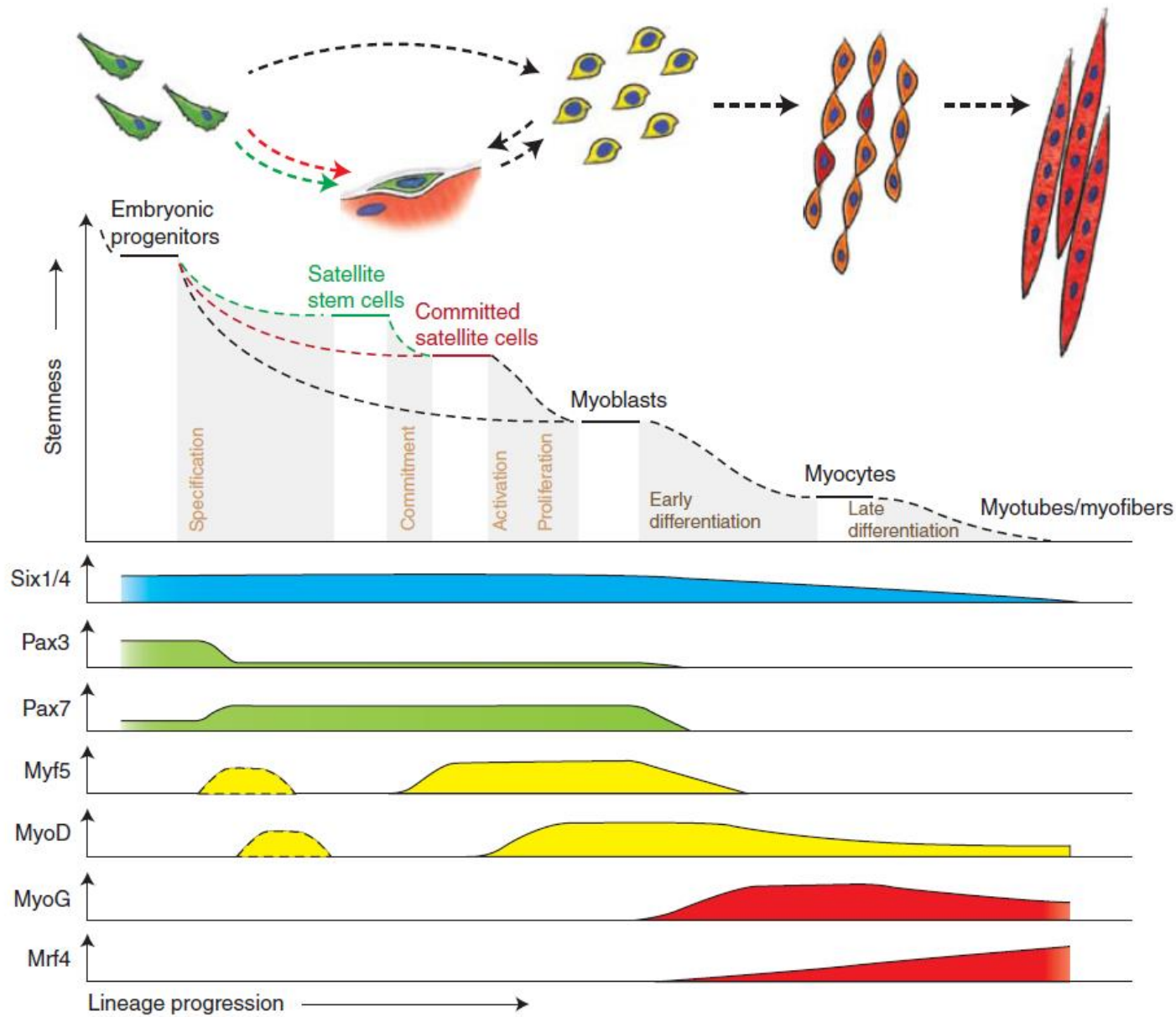
PRUNE BELLY SYNDROME

- Absence abdominálních svalů
- Chyba specifikace hypaxiálních svalů
- Asociace s VACTERL a aneuploidemi

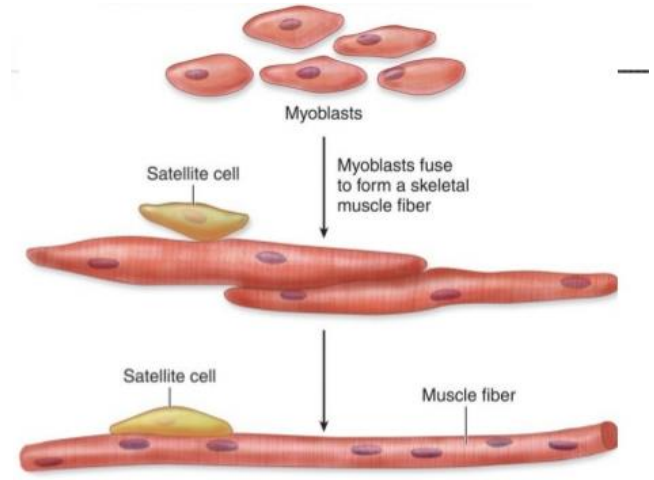
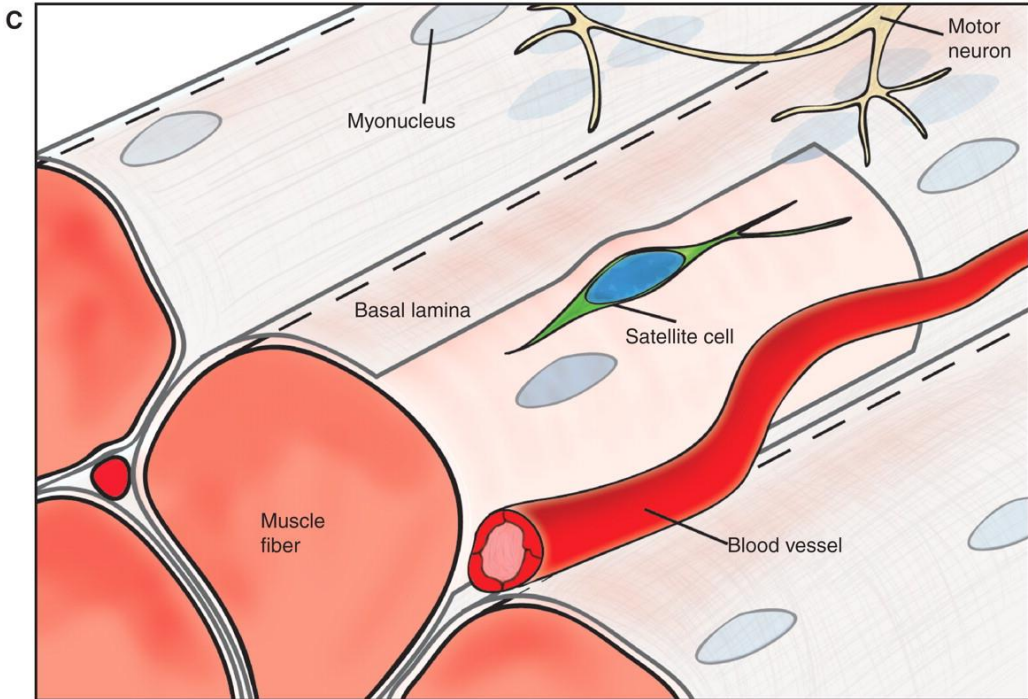
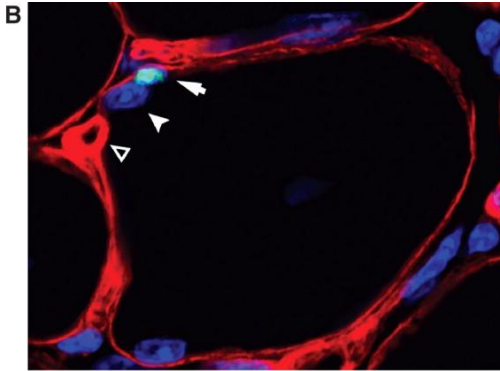
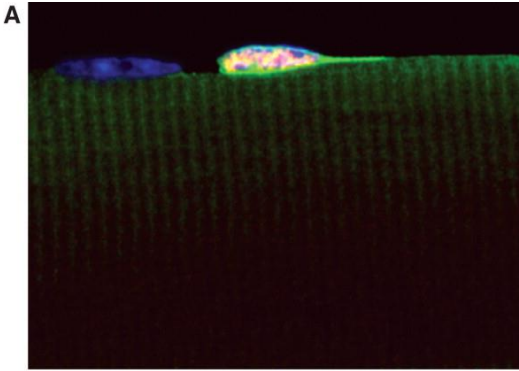
- V - Vertebral anomalies
- A - Anorectal malformations
- C - Cardiovascular anomalies
- T - Tracheoesophageal fistula
- E - Esophageal atresia
- R - Renal (Kidney) and/or radial anomalies
- L - Limb defects



HISTOGENEZE SVALOVÝCH VLÁKEN

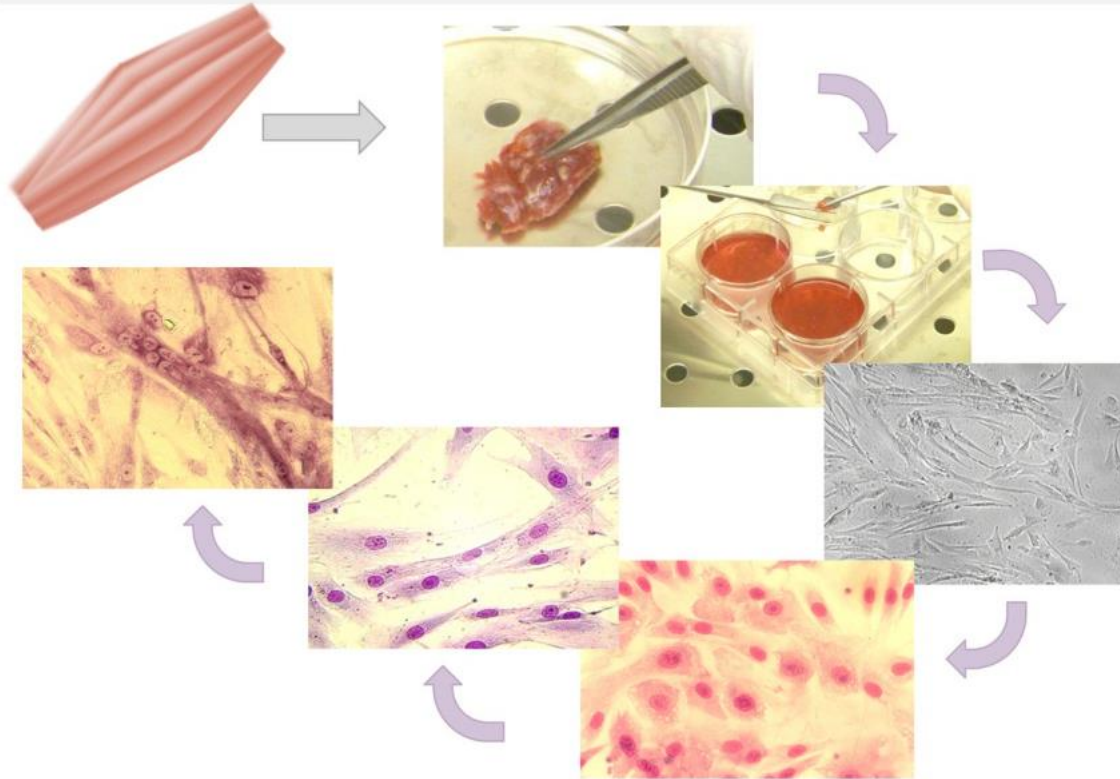
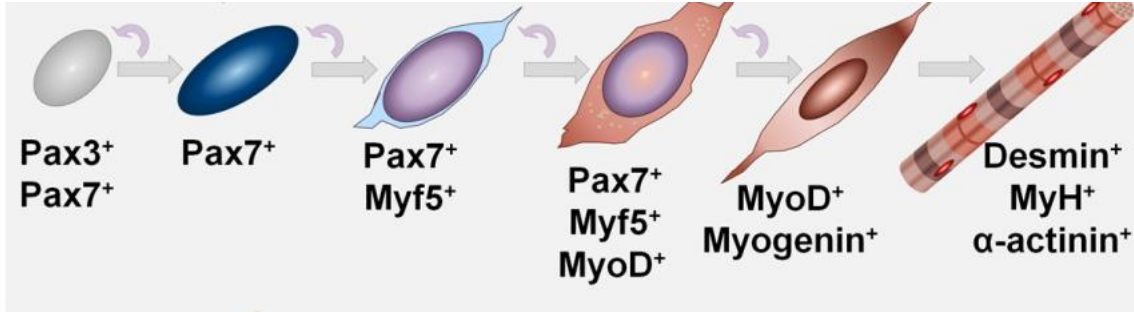


REGENERACE KOSTERNÍHO SVALSTVA

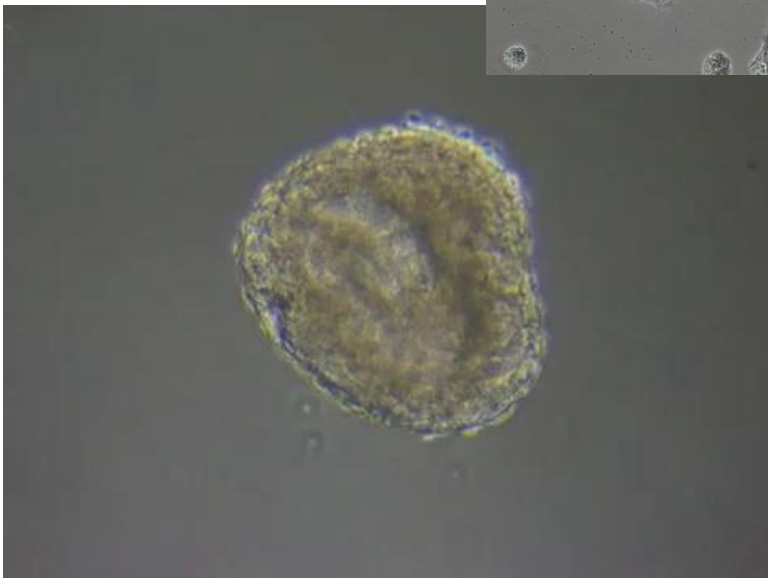
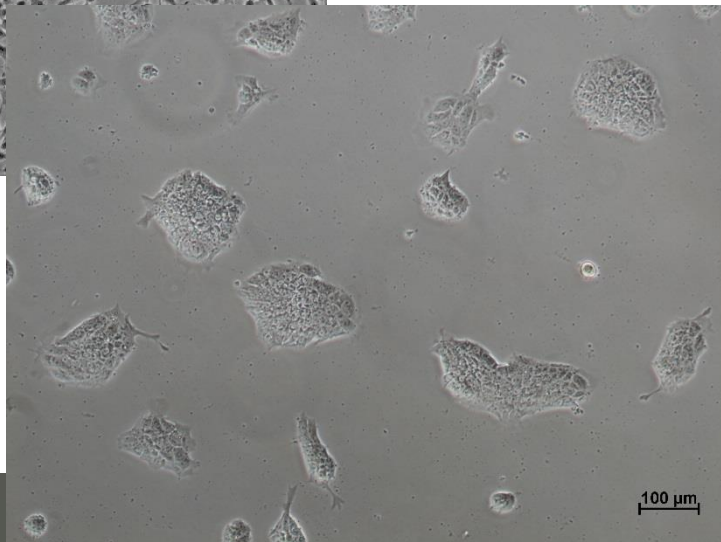
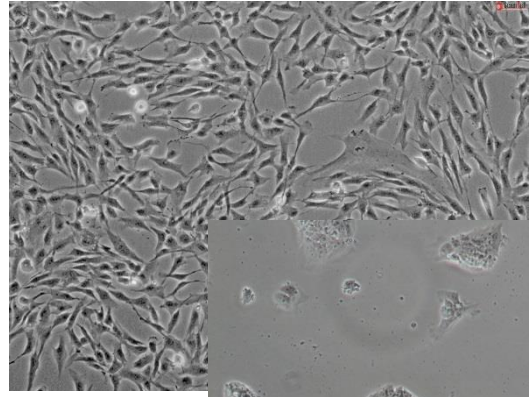
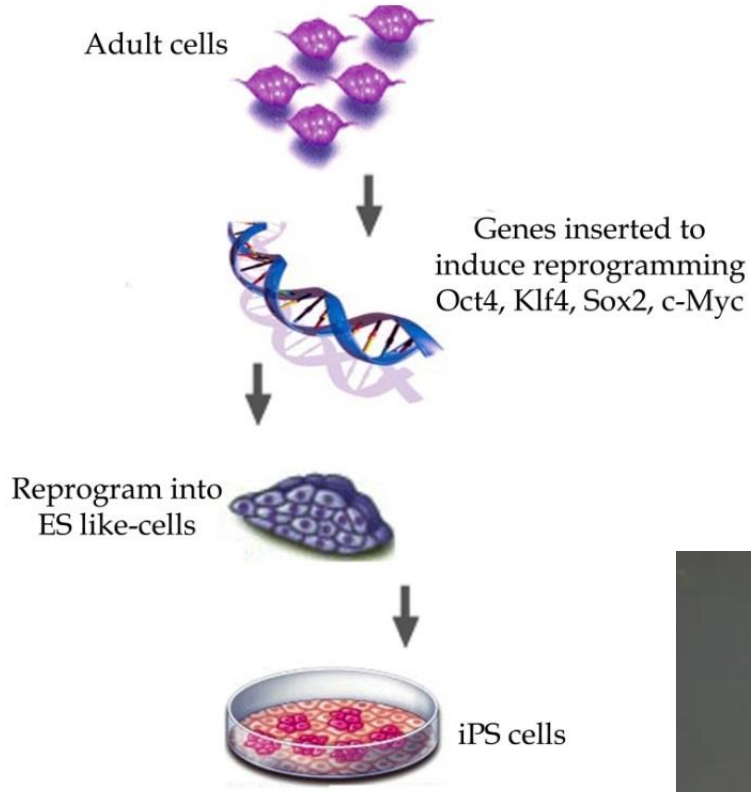


REGENERACE KOSTERNÍHO SVALSTVA


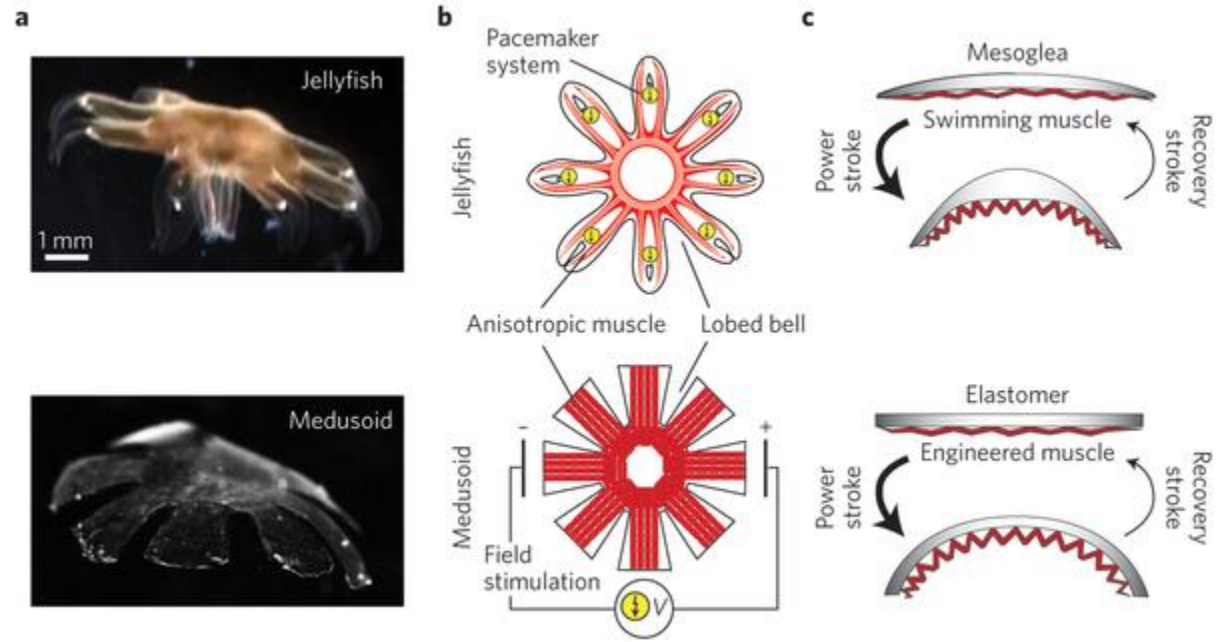
Embryonální progenitory Satelitní buňky Myoblasty Myocyty Myotuby



DIFERENCIACE IN VITRO



TKÁŇOVÉ INŽENÝRSTVÍ



<https://www.nature.com/articles/nbt.2269>

<https://www.nature.com/news/artificial-jellyfish-built-from-rat-cells-1.11046>



DĚKUJI ZA POZORNOST