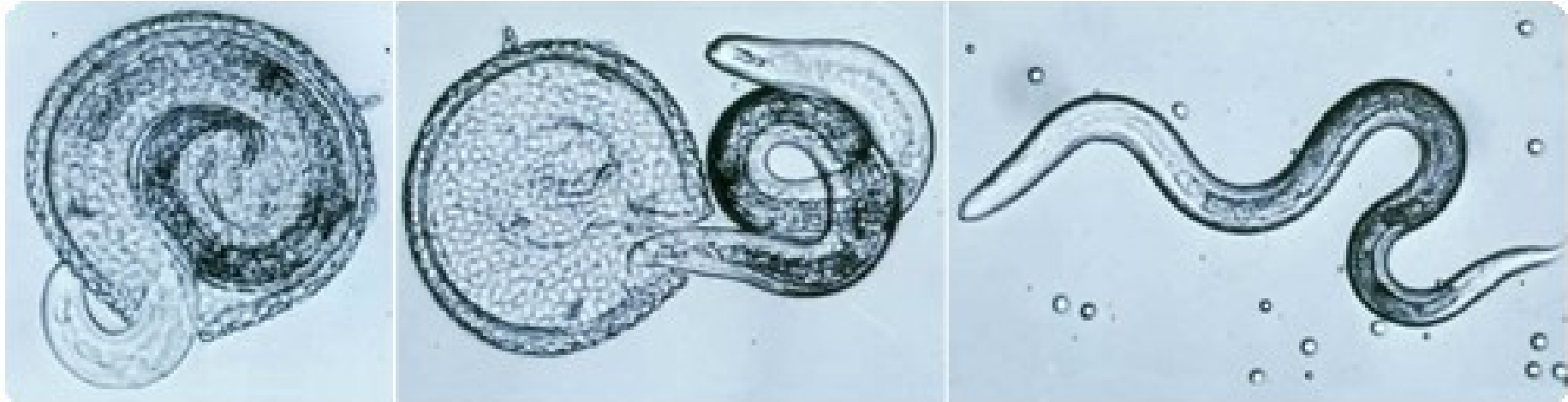




HLÍSTICE III



- Toxocariósa je parazitární onemocnění způsobené larvami dvou druhů hlístic: *Toxocara canis* pocházející ze psů a méně běžná *Toxocara cati* z koček.

Toxocara canis

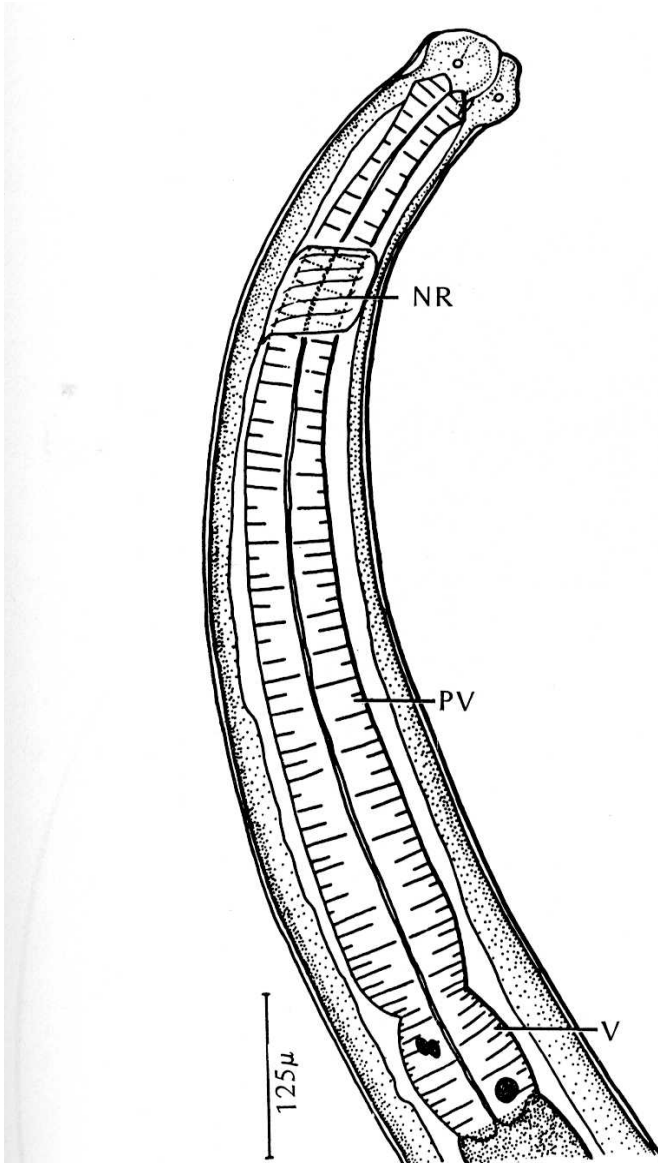
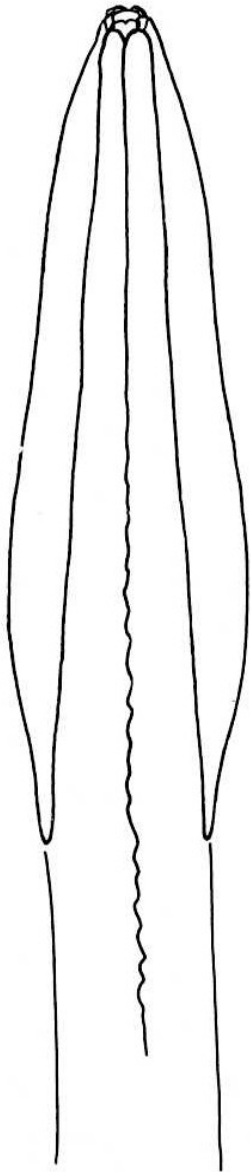


FIGURE 32.6 The esophageal region of *Toxocara canis* showing

Toxocara canis

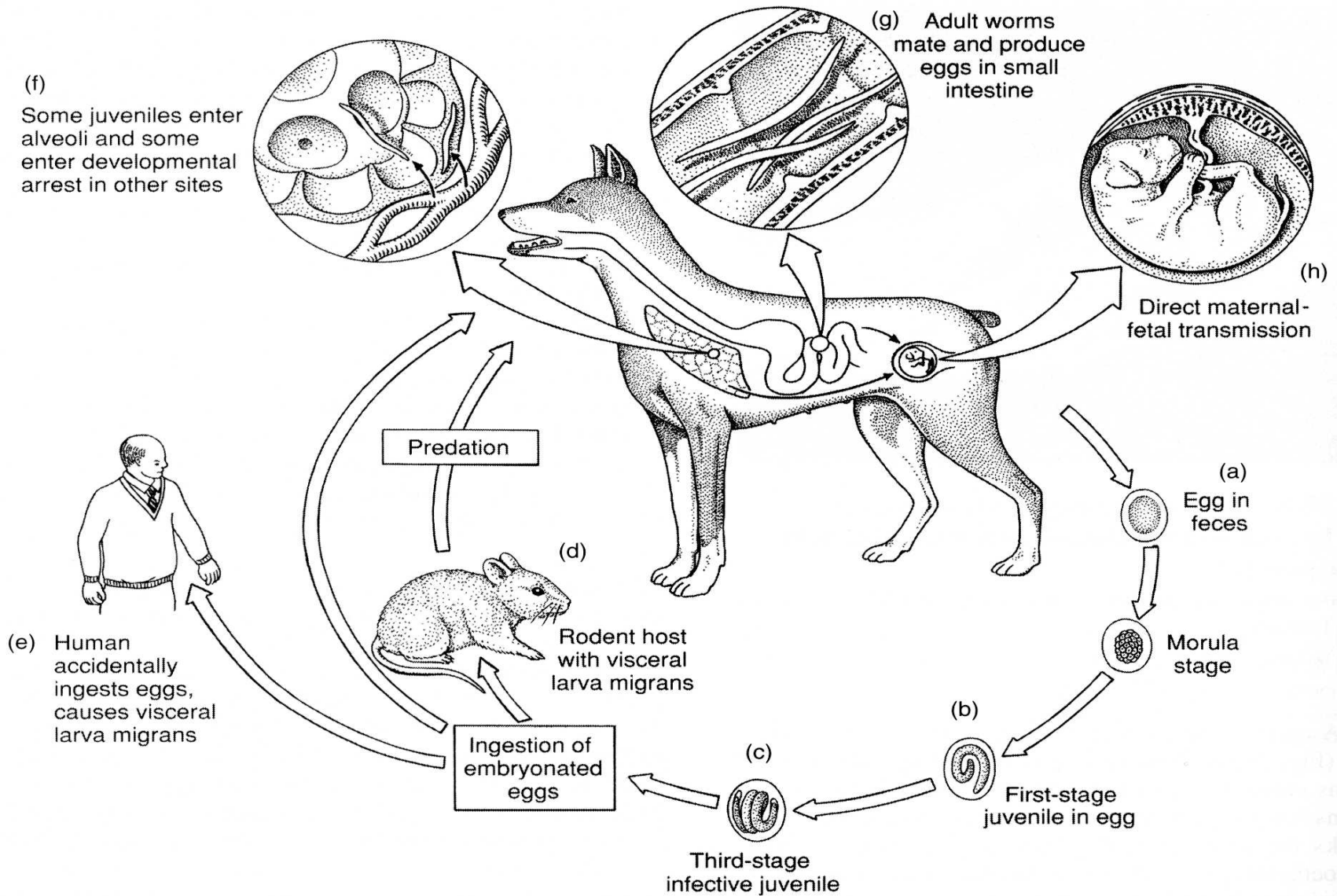

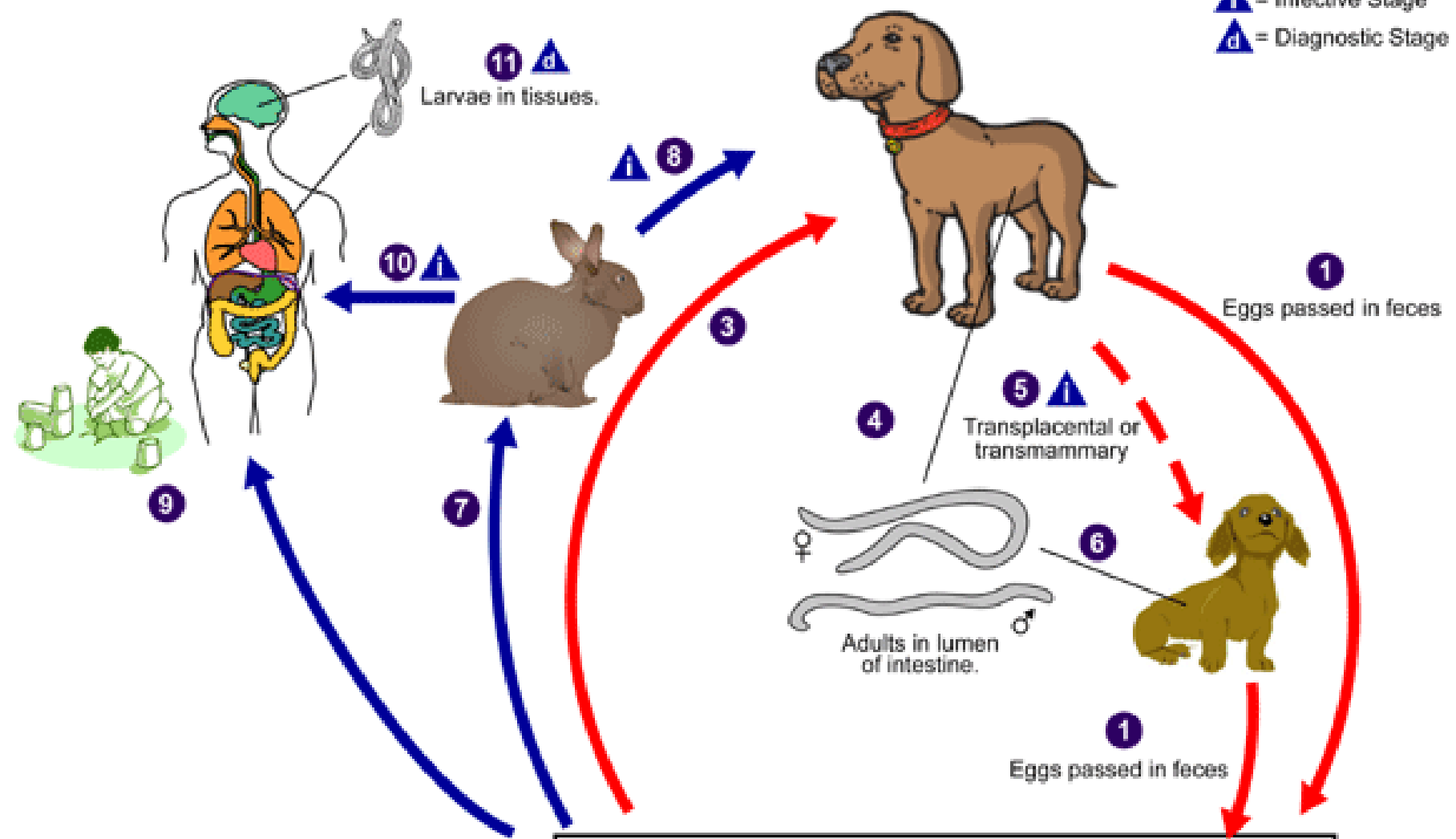


Figure 26.7 Life cycle of *Toxocara canis*.

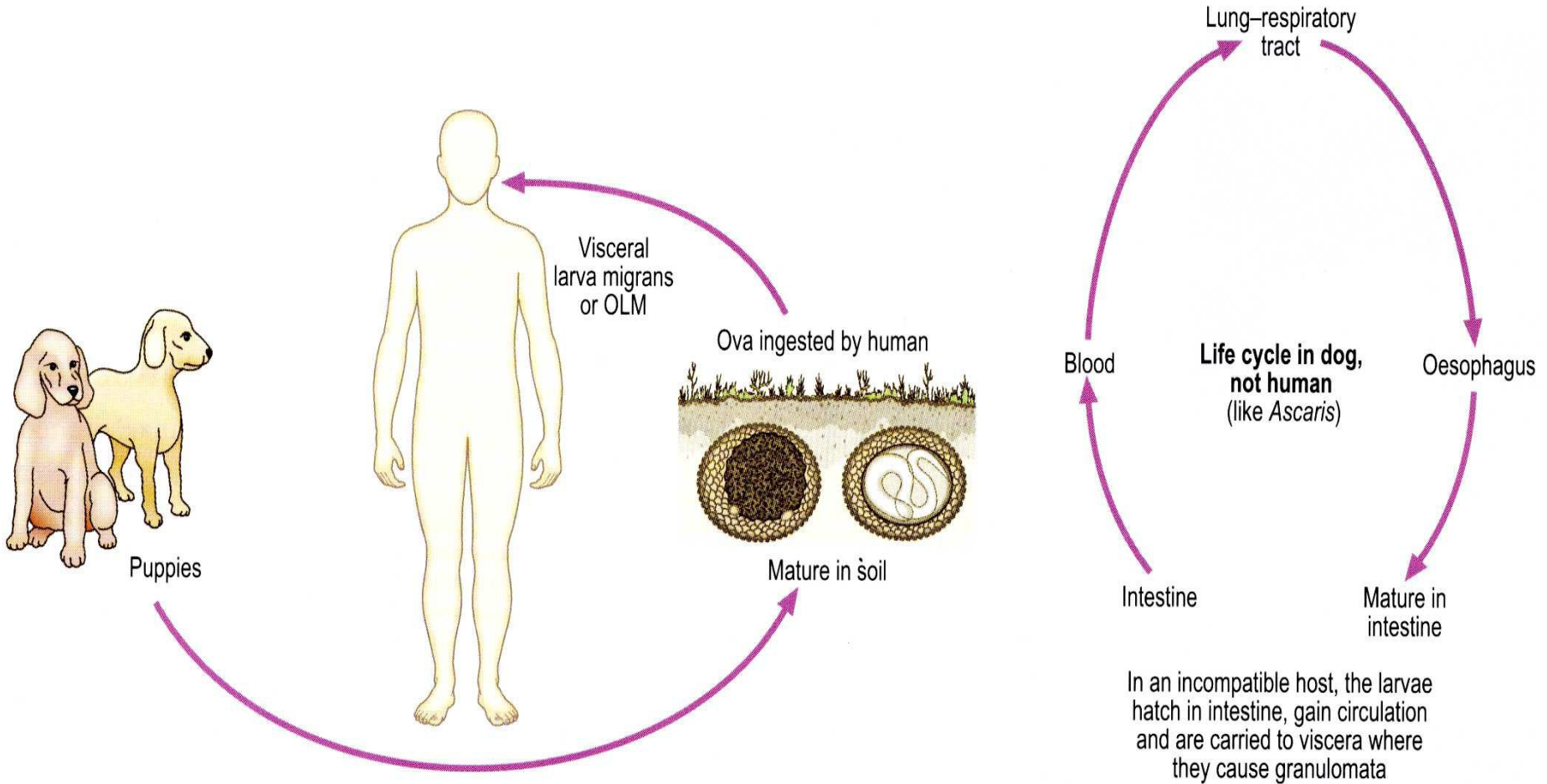
Toxocara canis

- *Toxocara canis* prodělává svůj vývoj ve psech a člověk získává tuto infekci jako náhodný hostitel. Nezralé vajíčko odchází s DH s výkaly do vnějšího prostředí, kde se rýhuje a stává se infekčním.
- Po polknutí vajíček psem se v jeho střevě líhne larva, která penetruje stěnu střeva. U mladých psů, larva migruje přes plíce, do bronchů a jícnu a vyvíjejí se dospělí červi, kteří kladou vajíčka v tenkém střevě.
- U starších psů se infekce rovněž rozvíjí, ale mnohem běžnější je encystace larev ve tkáních. Tato encystovaná stádia jsou samic při březosti reaktivována a infikují transplacentárně a přes mléčnou žlázu štěňata, u nichž tyto červi dospívají v tenkém střevě.
- Štěňata jsou hlavním zdrojem kontaminace prostředí vajíčky. *Toxocara canis* může být také přenášena ingescí paratenickým hostitelem: malý savec např. králík pozře vajíčka a ta pak v něm penetrují střevo a migrují do různých tkání, kde se encystují.
- Životní cyklus se uzavře, když pes sežere tohoto hostitele a larvy se v něm vyvinou v dospělé.
- Člověk je náhodným hostitelem a nakazí se po polknutí infekčních vajíček z kontaminované půdy nebo paratenického hostitele. Po pozření se vylíhne larva, penetruje stěnu střeva a prodělává migraci do různých tkání. (játra, srdce, plíce, mozek, svaly, oči).
- Larvy v těchto místech neprodělávají žádný vývoj, ale způsobují silné lokální reakce, které tvoří základ toxokarózy.
- Klinicky má toxokaróza dva projevy – viscerální larva migrans a oční larva migrans. Diagnóza se provádí serologicky nebo nálezem larev při biopsii.

i = Infective Stage
d = Diagnostic Stage



Toxocara canis



Toxocara cati

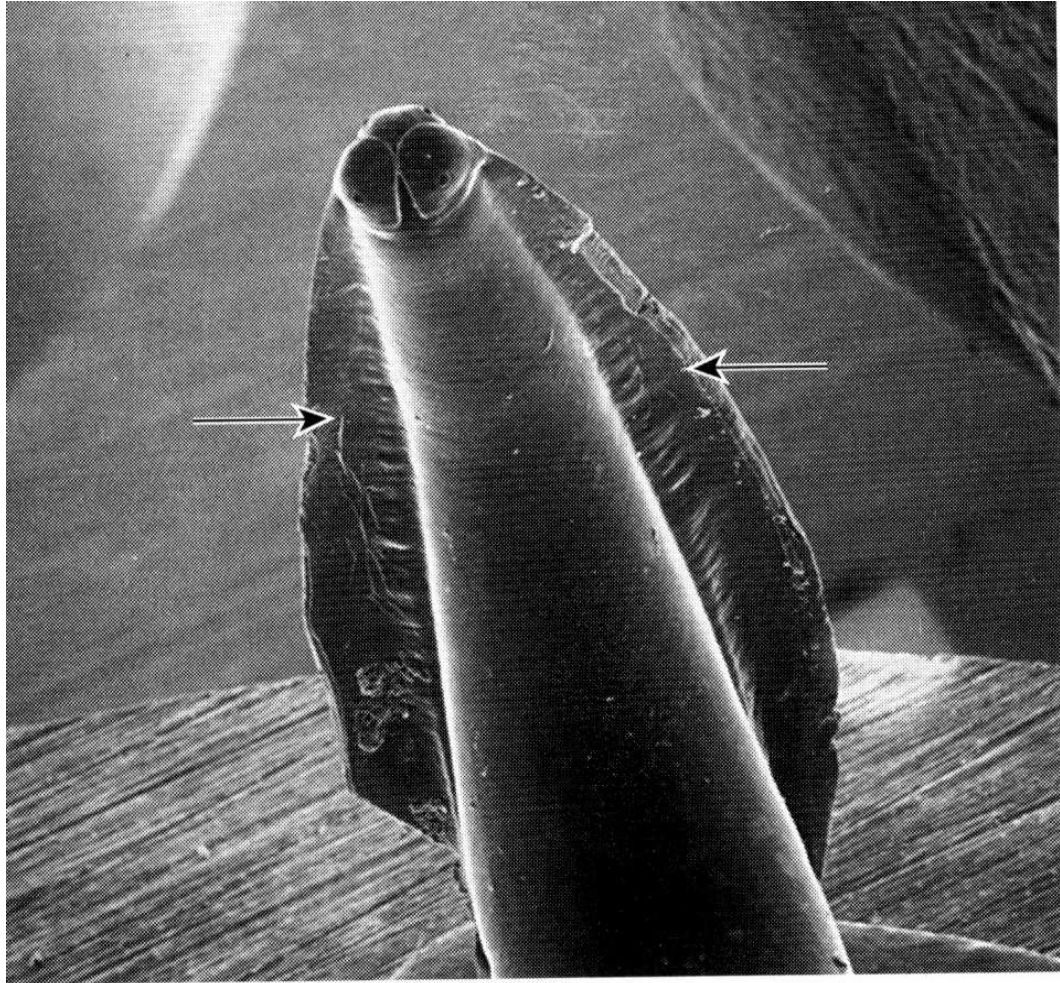


Figure 22.4 Scanning electron micrograph of *Toxocara cati*.

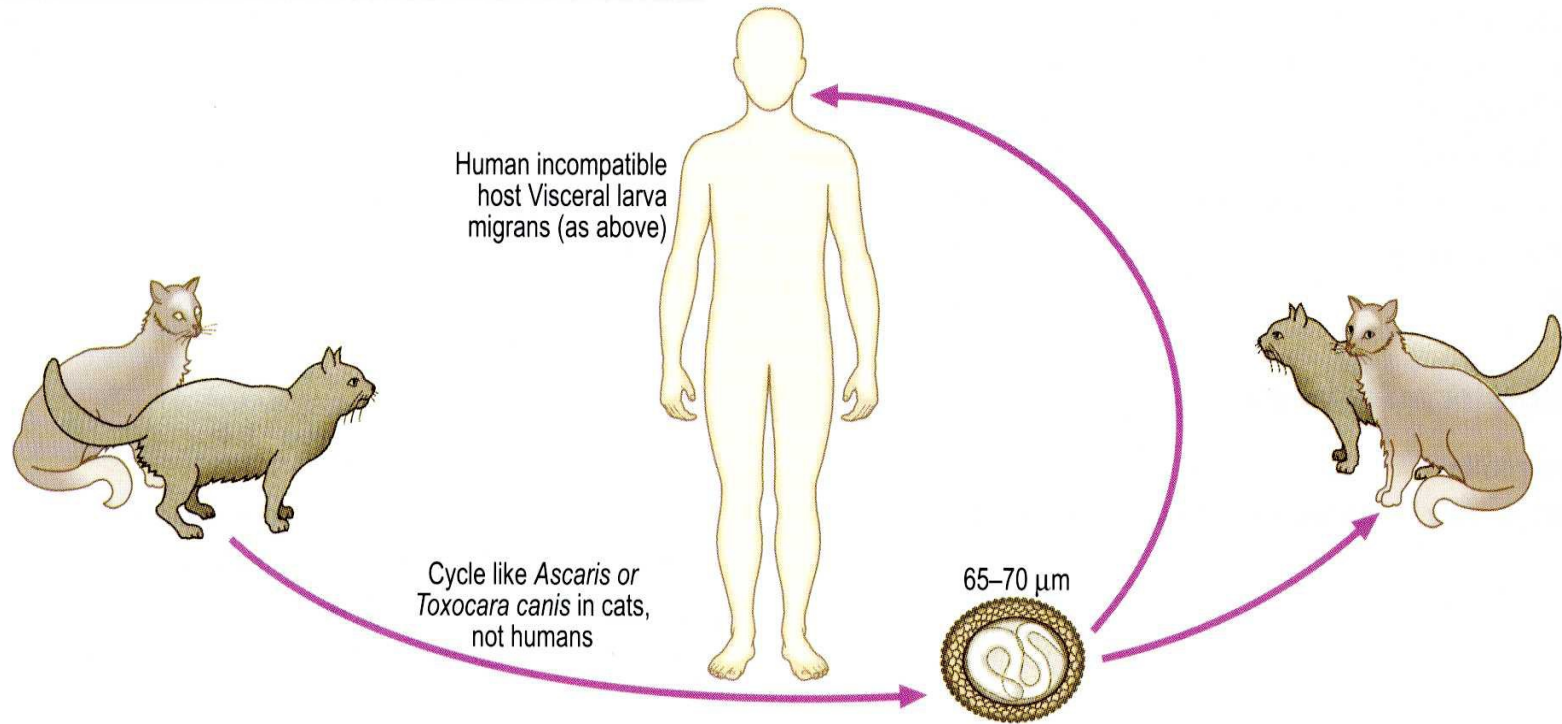


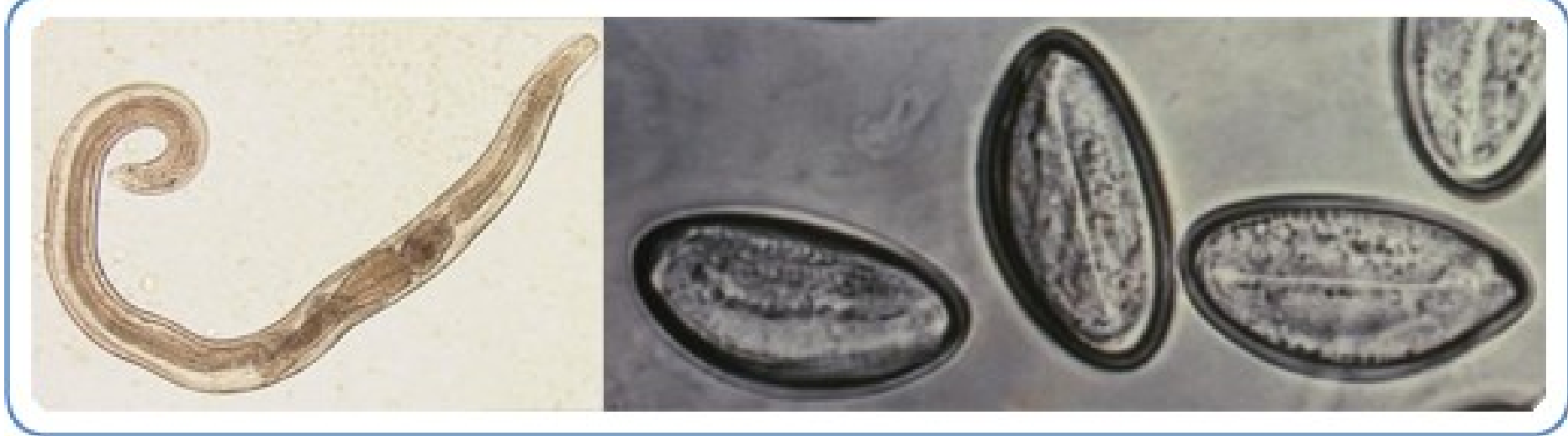Figure 22.15 Ventral view of male *Toxascaris* sp., showing caudal papillae.

Toxocara cati

Toxocara cati (cat round worm)

Life cycle





- Roup dětský (*Enterobius vermicularis*) je malá drobná hlístice napadající všechny věkové kategorie člověka, avšak nejčastěji se vyskytuje u dětí.
- Onemocnění je poměrně snadno léčitelné, ale velice snadno dochází k reinfekcím, což zvyšuje význam preventivních opatření.

Enterobius (Oxyuris) vermicularis

Řád: Oxyurida

Čeleď: Oxyuridae

Charakteristika

- Cizopasníci tlustého nebo slepého střeva
- Drobní červi s oxyuroidním jícnem
- Geohelminți

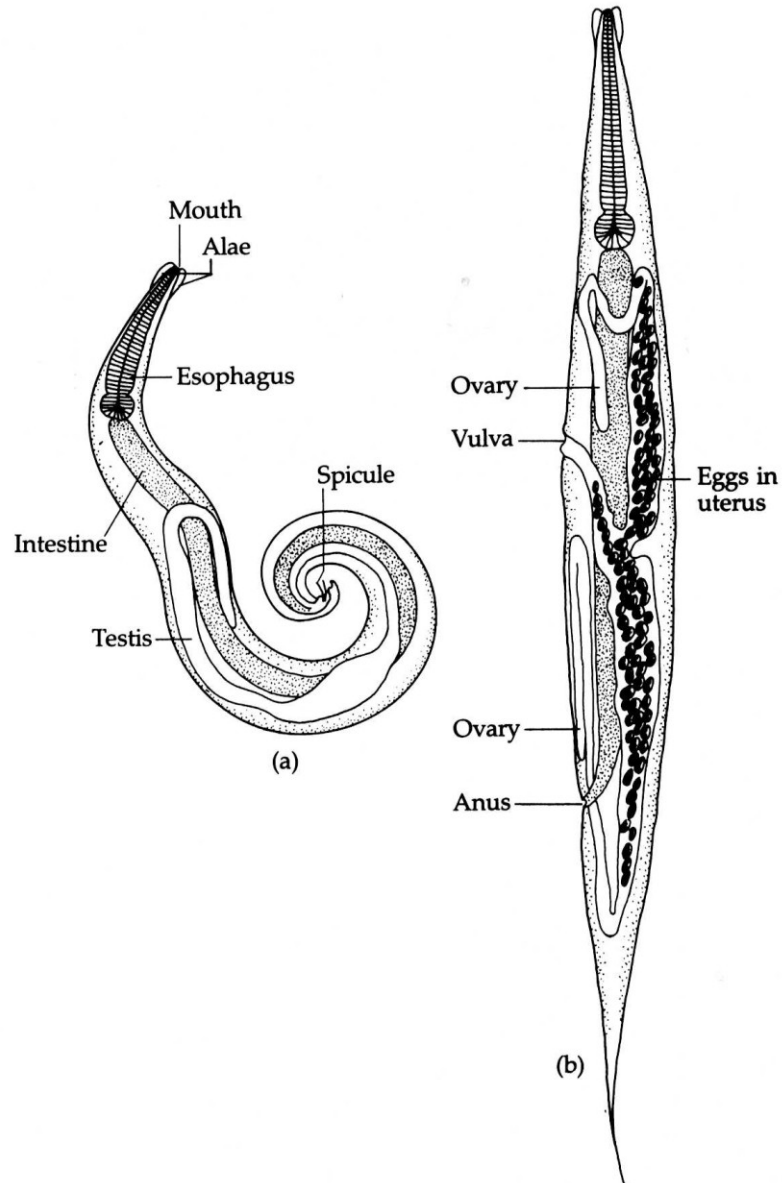
Enterobius (Oxyuris) vermicularis

- **Enterobius vermicularis – roup dětský**

Charakteristika:

- Samec 1 – 1.5 mm; samice 6 – 7 mm
- Tlusté střevo
- Samice klade vajíčka v okolí konečníku, hlavně v noci
- Vajíčka dráždivá – svědění
- Škrabáním přenos infekce orální cestou – reinfekce
- Embryonální vývoj za 5 – 6 hodin
- Larva 1. stádia invazní
- Bez migrace (svlékání cestou do tlustého střeva)
- Průnik do slepého střeva – appendicitida
- Napadené děti – nespavost, únava, nechutenství

Enterobius vermicularis

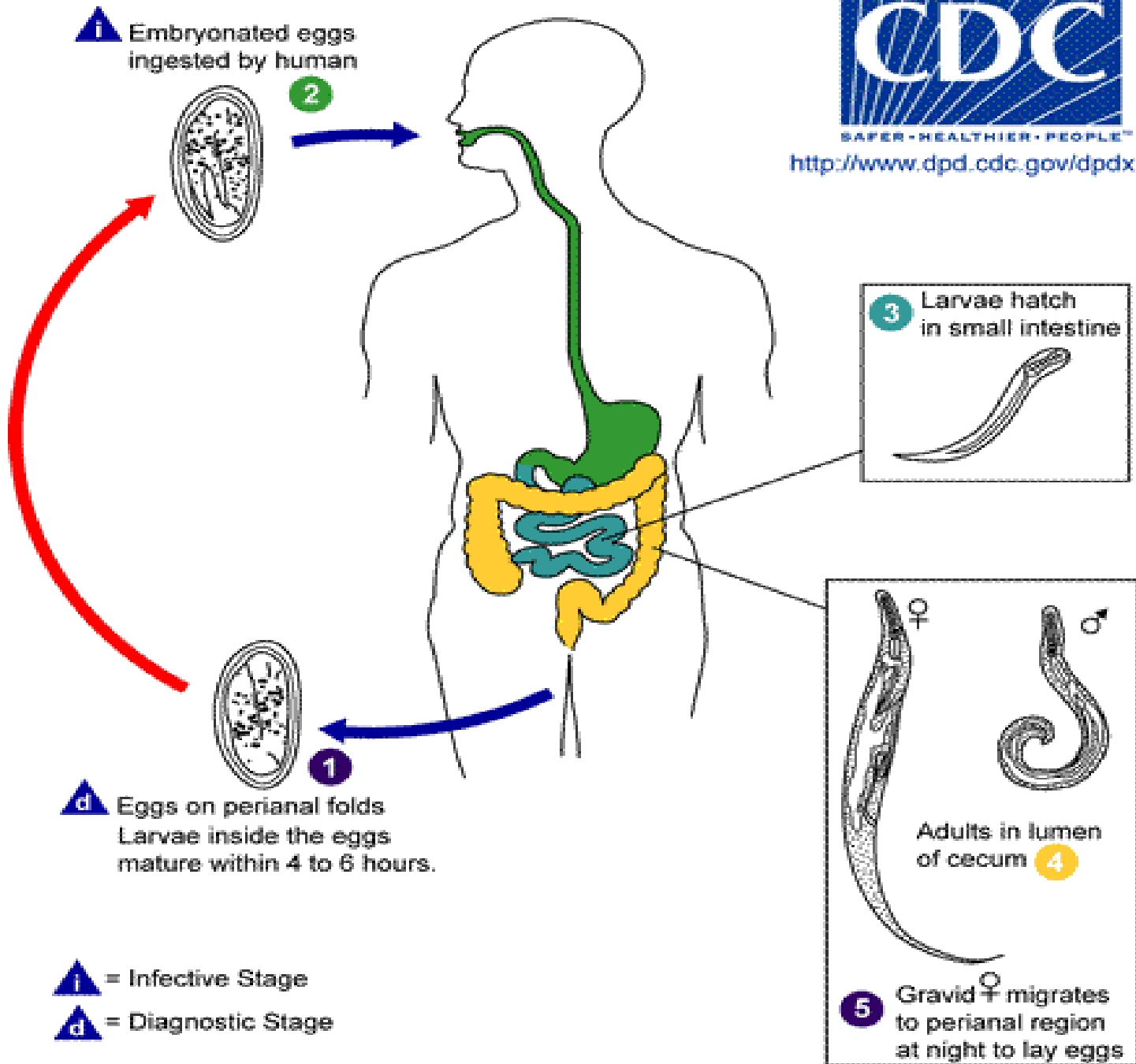


Enterobius vermicularis

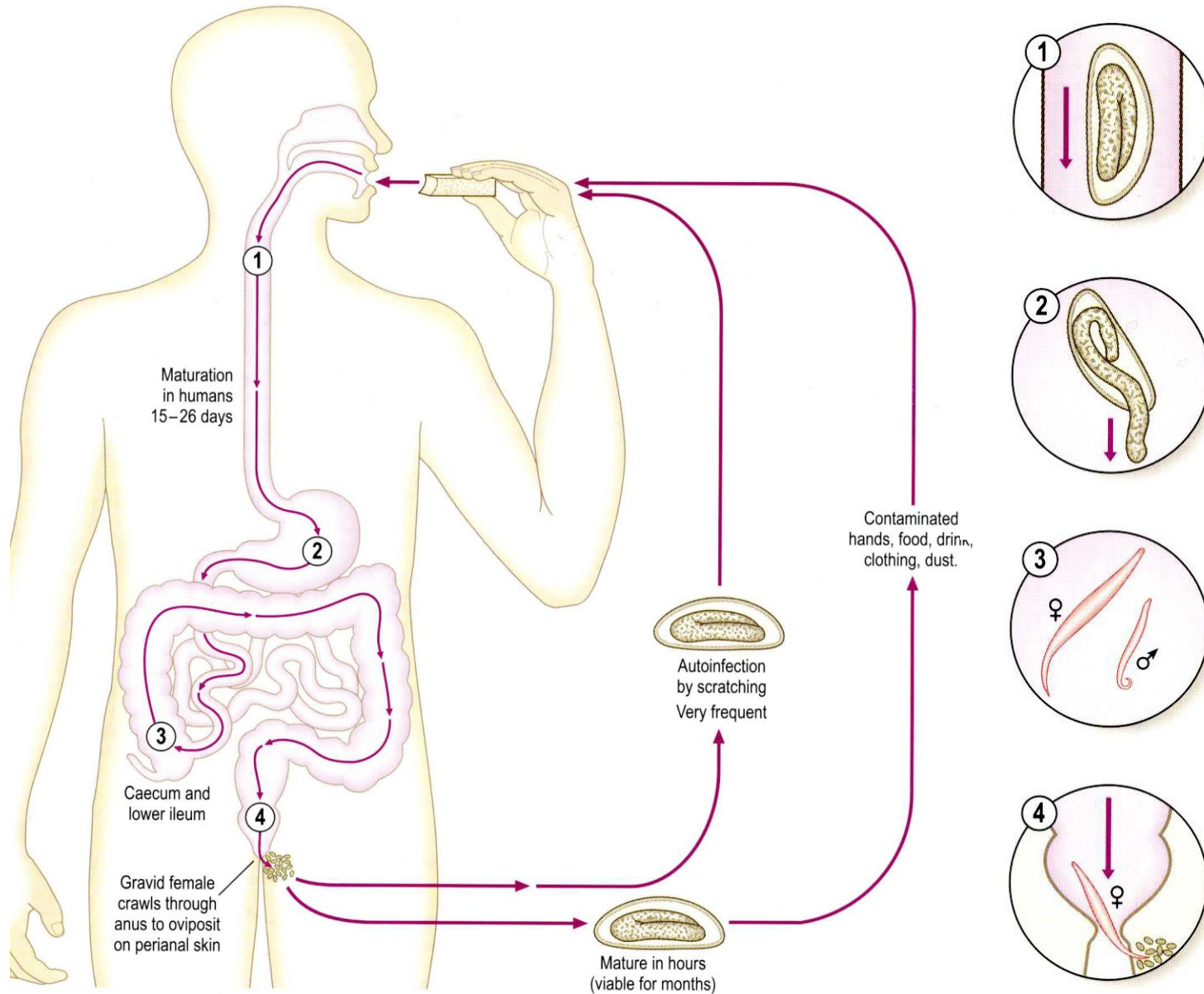
- *E. vermicularis* – člověk je jediným hostitelem.
- Člověk je rovněž považován za hostitele druhu *Enterobius gregorii*, který je popsán a uváděn z Evropy, Afriky a Asie.
- Z praktického hlediska jsou parametry jako morfologie, životní cyklus, klinické působení a léčení identické jako u druhu *E. vermicularis*.

Enterobius vermicularis – vývoj

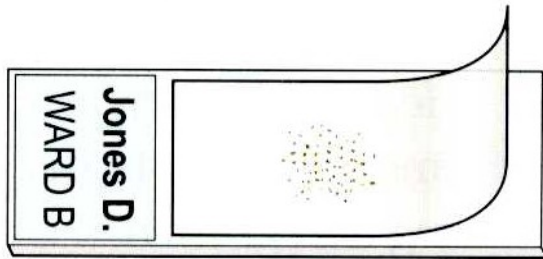
- Vajíčka jsou samičkami kladena do perianálních řas. Auto infekce nastává poté, co jsou tato vajíčka zanesena do úst a polknuta (škrabání).
- Z člověka na člověka se vajíčka přenášejí společným používáním kontaminovaných ručníků a prádla.
- Enterobiasis může být rovněž získána z vnějšího prostředí, kde jsou povrchy předmětů kontaminované vajíčky – např. závěsy, koberce. Malé množství vajíček může být i vdechnuto a následně polknuto.
- Po polknutí prodělávají vajíčka tento vývoj – v tenkém střevě se uvolní larva a dospělí cizopasnici se pak vyskytují v tlustém střevě.
- Čas od polknutí vajíčka po vyvinutí samičky kladoucí vajíčka dosahuje délky cca 1 měsíc. Délka života samičky je asi 2 měsíce.
- Dospělé samičky v noci migrují ven z konečníku a kladou vajíčka do perianálních řas. Larvy se ve vajíčkách rychle vyvíjejí a za 4 až 6 hodin jsou vajíčka infekční.
- Retroinfekce, nebo migrace nově vylíhlých larev zpět do konečníku je možná, ale frekvence tohoto jevu není dosud přesně známa.



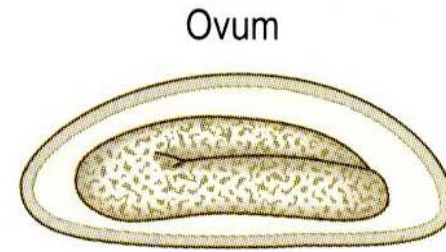
Enterobius vermicularis



Laboratorní diagnostika



Clear adhesive tape slide

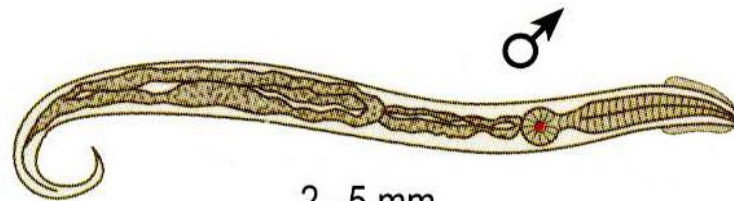


Ovum

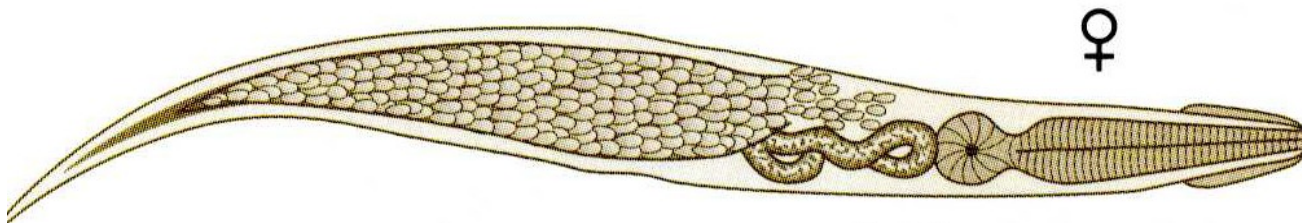
55 x 25 μ m



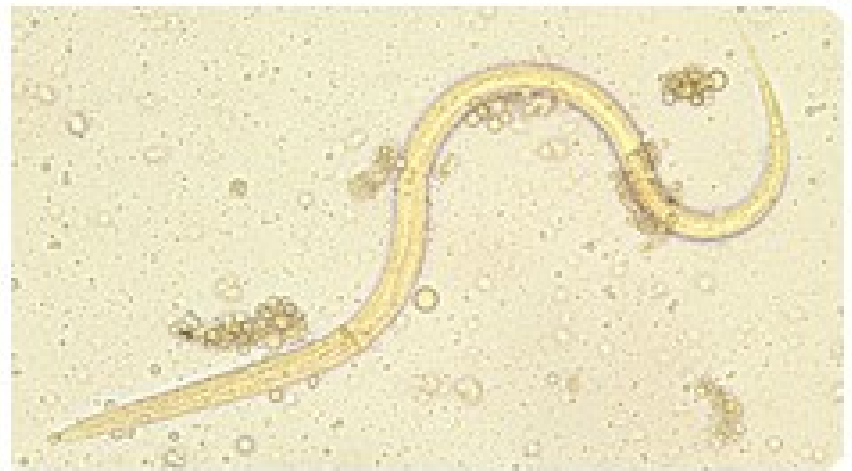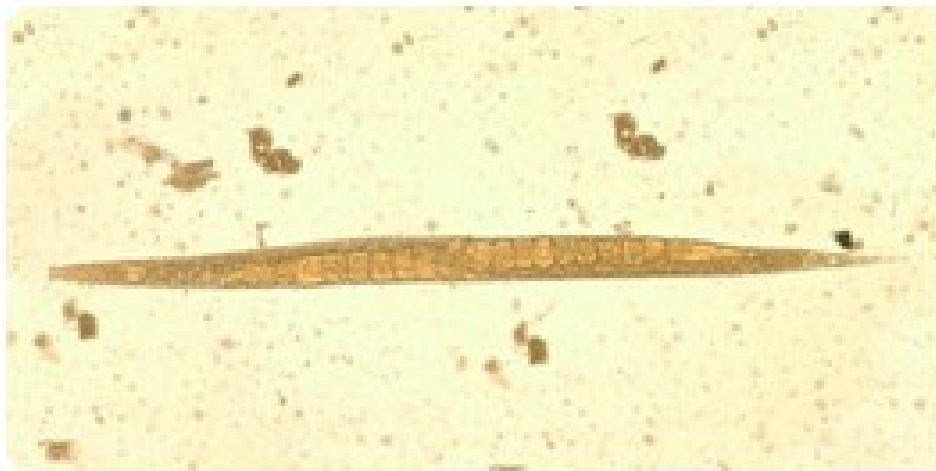
Life size



2–5 mm



8–13 mm



Strongyloides stercoralis – Hádě střevní

- Strongyloidósa byla poprvé popsána u francouzských vojáků v 19. století ve Vietnamu, kde byla příčinou úporných průjmů.
- Je to parazitární onemocnění působené nematody rodu *Strongyloides*, kteří pronikají do těla člověka přes pokožku, např. přes bosá a nechráněná chodidla.
- Hlístice rodu *Strongyloides* se nejčastěji vyskytují v tropickém a subtropickém klimatu.
- U většiny napadených lidí nejsou patrné žádné příznaky, avšak u některých jsou příznaky onemocnění velice závažně a lidé mohou i zemřít.

Strongyloides stercoralis

Strongyloides stercoralis – Hádě střevní

- Parazit tlustého střeva člověka a primátů
- Délka 12 mm
- Nákaza pozřením kontaminované potravy nebo kontaktem s larvami v mokré hlíně
- Průjmy, nechutenství, těžké enteritidy
- Střídání generací (parazitické partenogenetické samice a volně žijící generace obou pohlaví)

Strongyloides papillosus

- Parazit ovcí, vzácně i u člověka
- Průjmy, hubnutí, enteritidy

Rhabdias bufonis – parazit v plicích žab

Strongyloides stercoralis

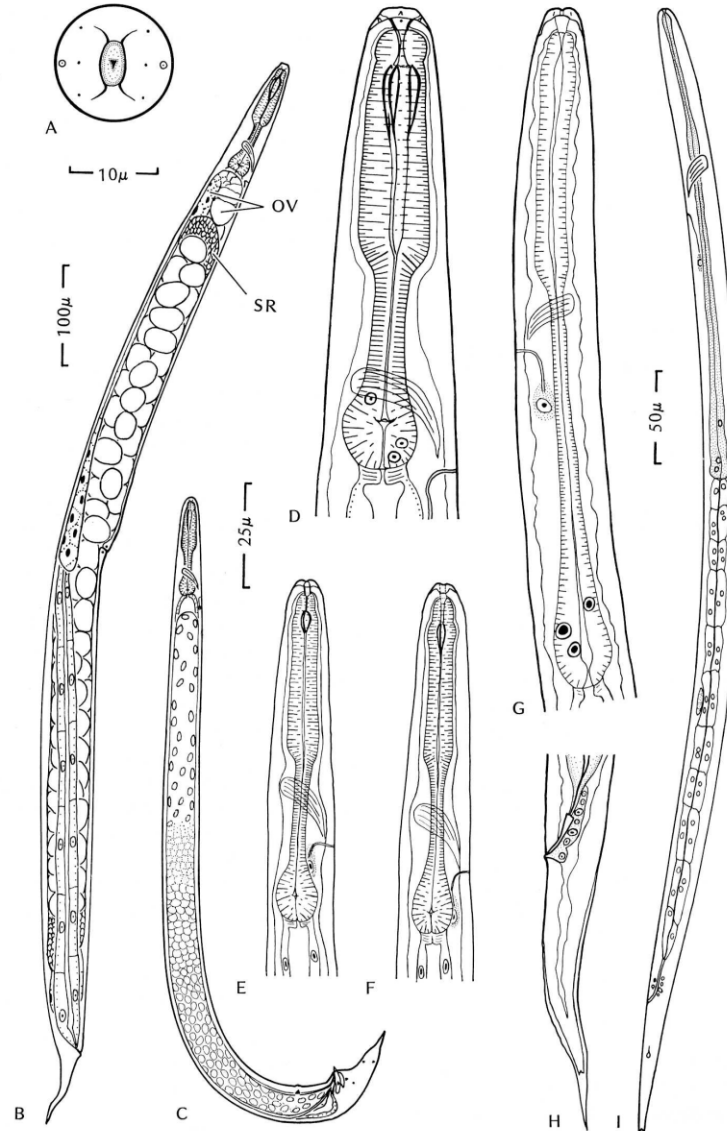


FIGURE 26.4 Free-living stages of *Strongyloides stercoralis*. (A) Free-living female, en face;

Strongyloides stercoralis

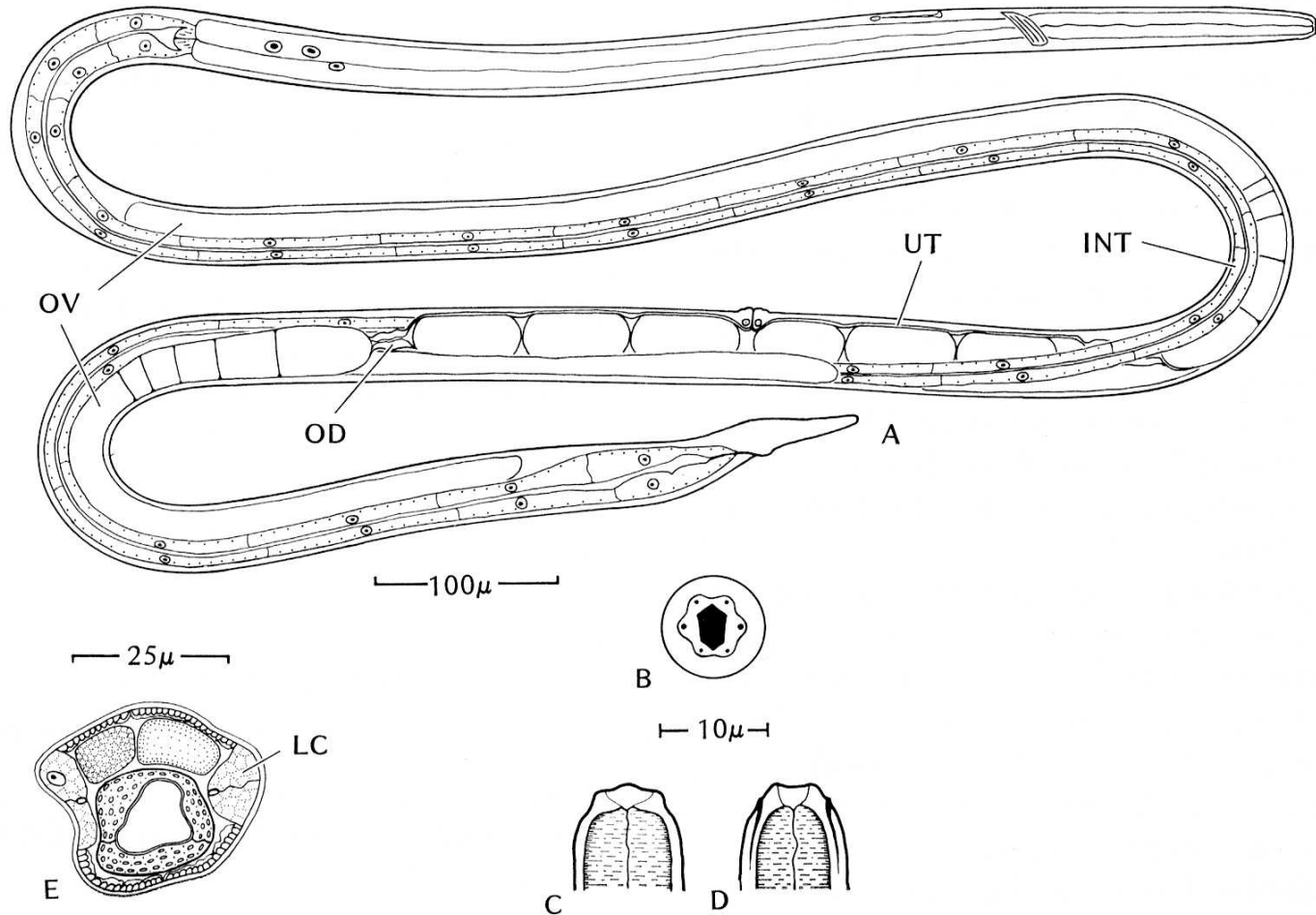
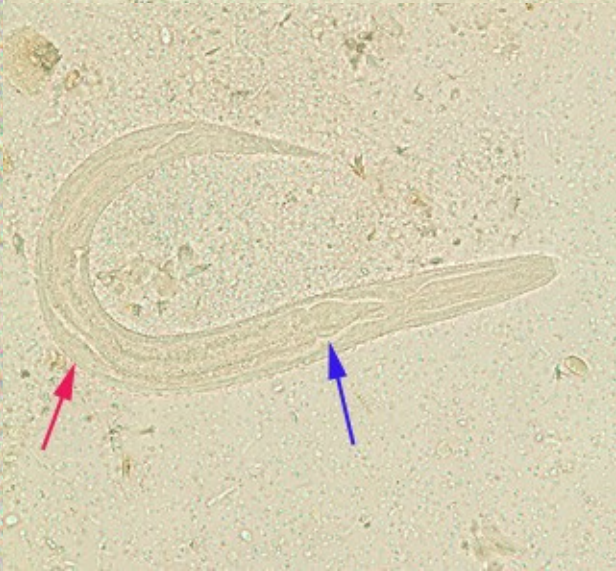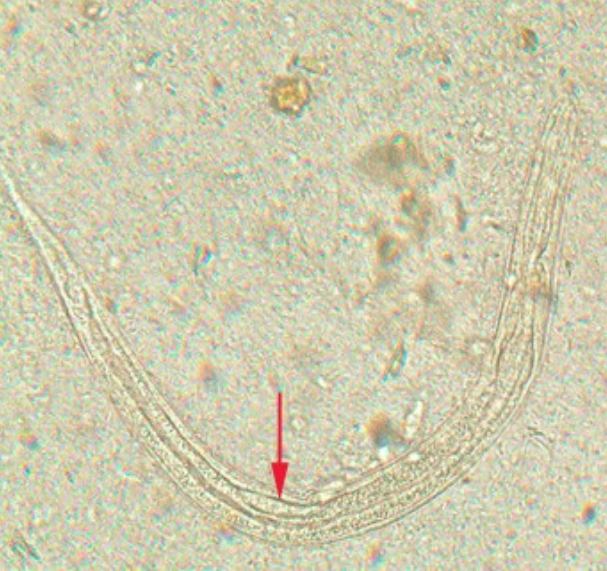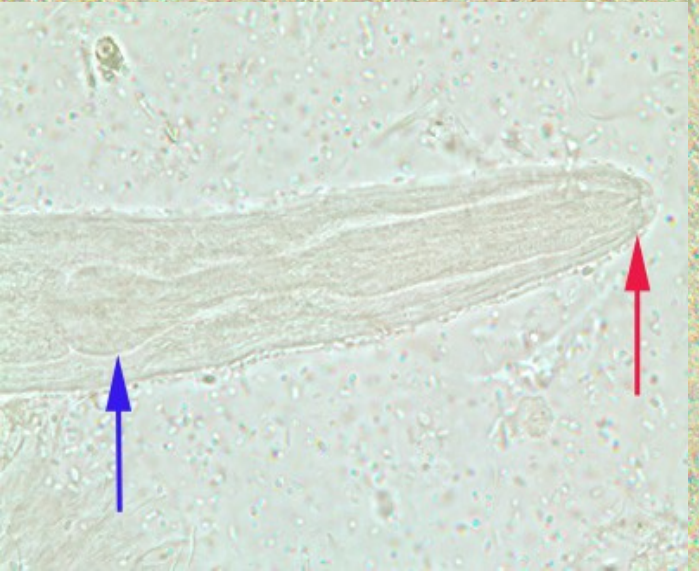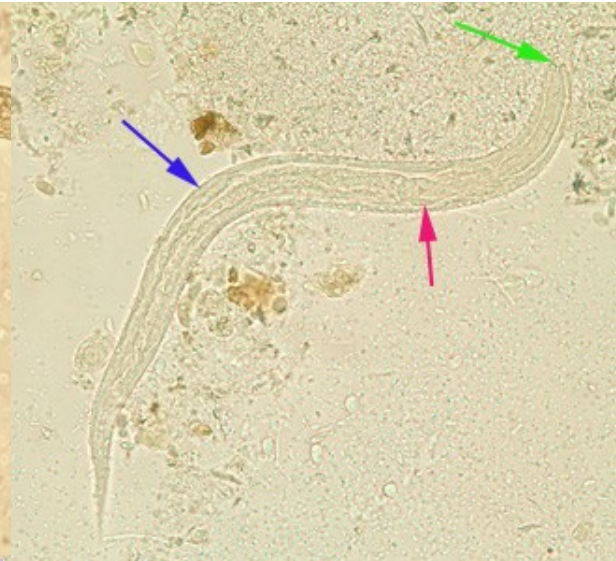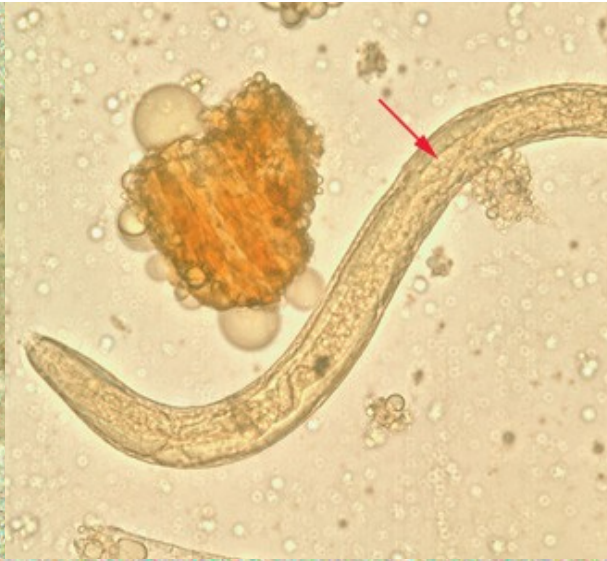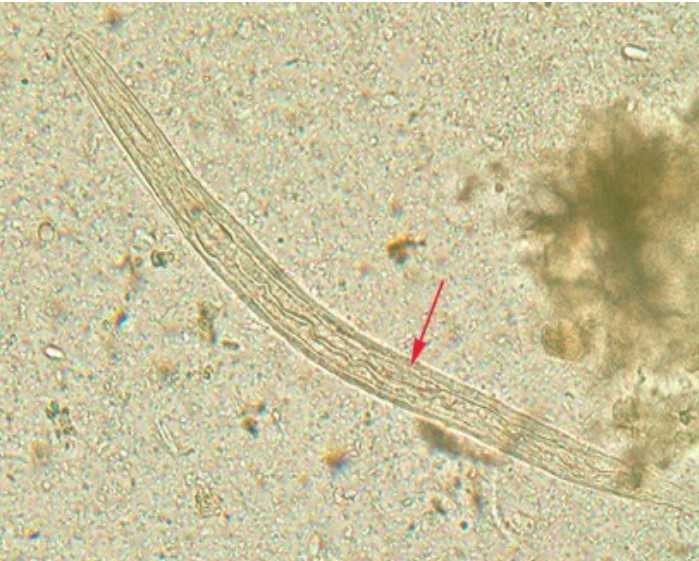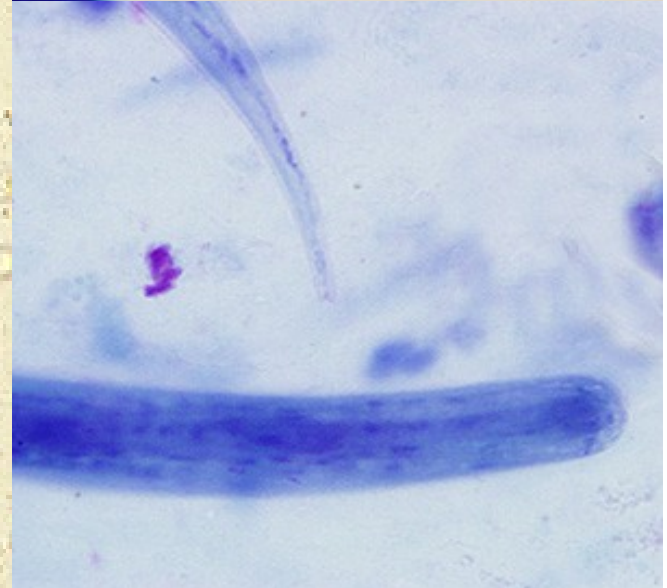
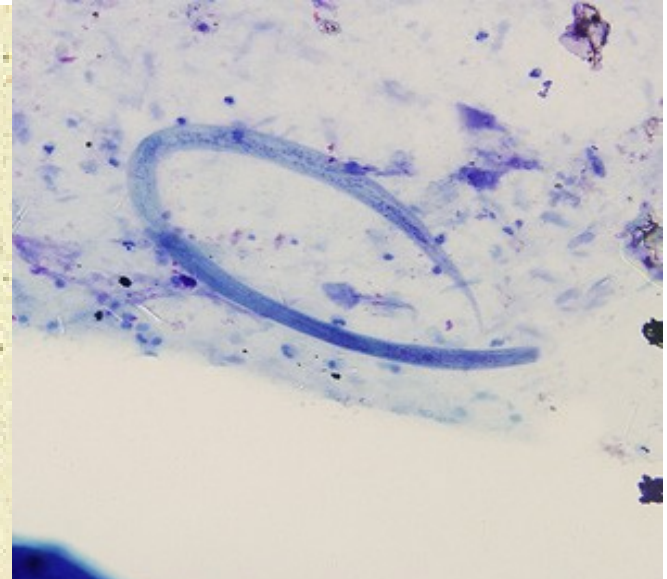


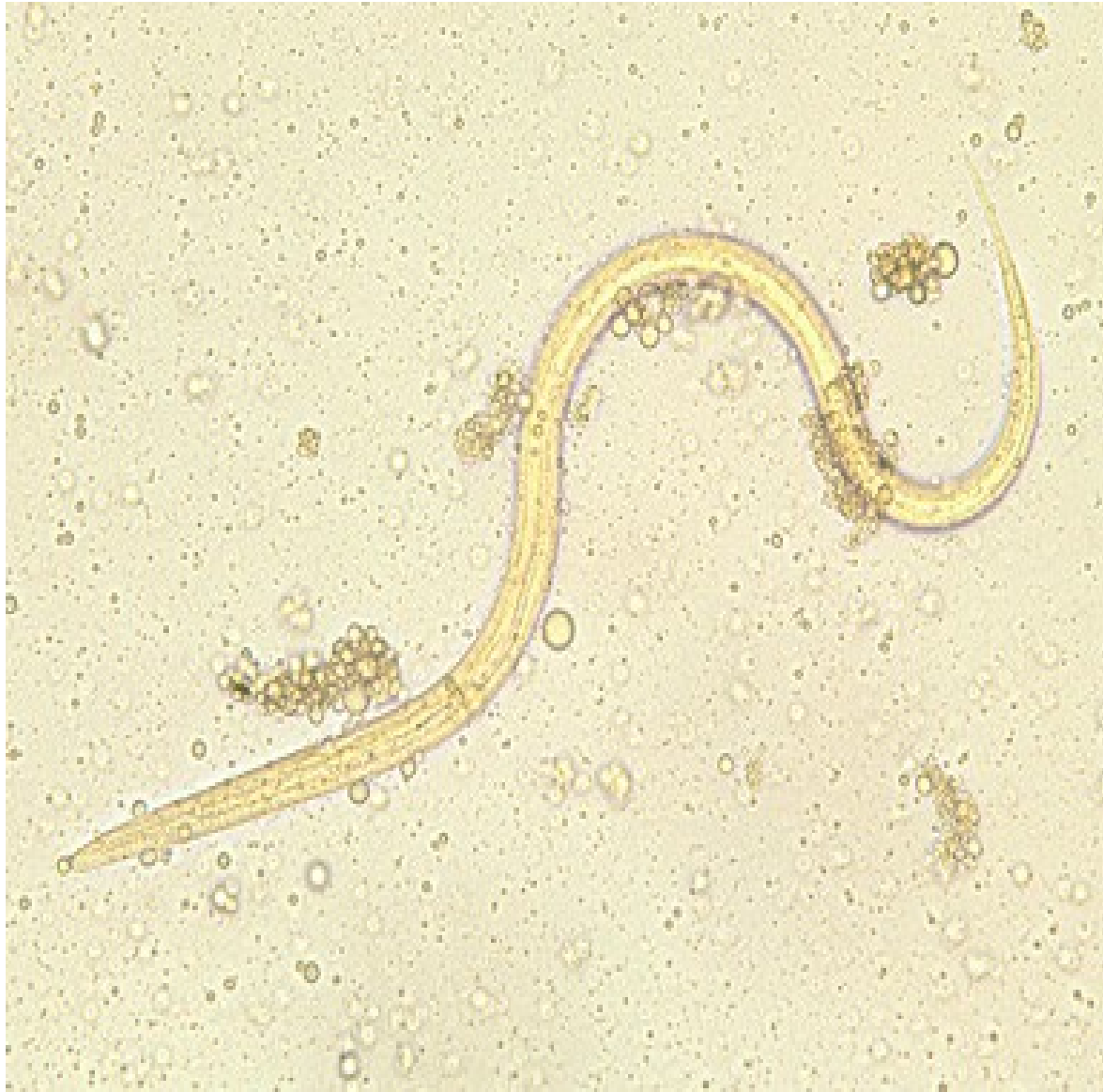FIGURE 26.3 Parthenogenetic female of *Strongyloides stercoralis*. (A) Entire worm (INT, intestine, OV, ovary, OD, oviduct, UT, uterus containing eggs); (B) en face view; (C) lateral view of the head; (D) dorsal view of the head; (E) transverse section at the level of the ovary (LS, lateral nerve chord).

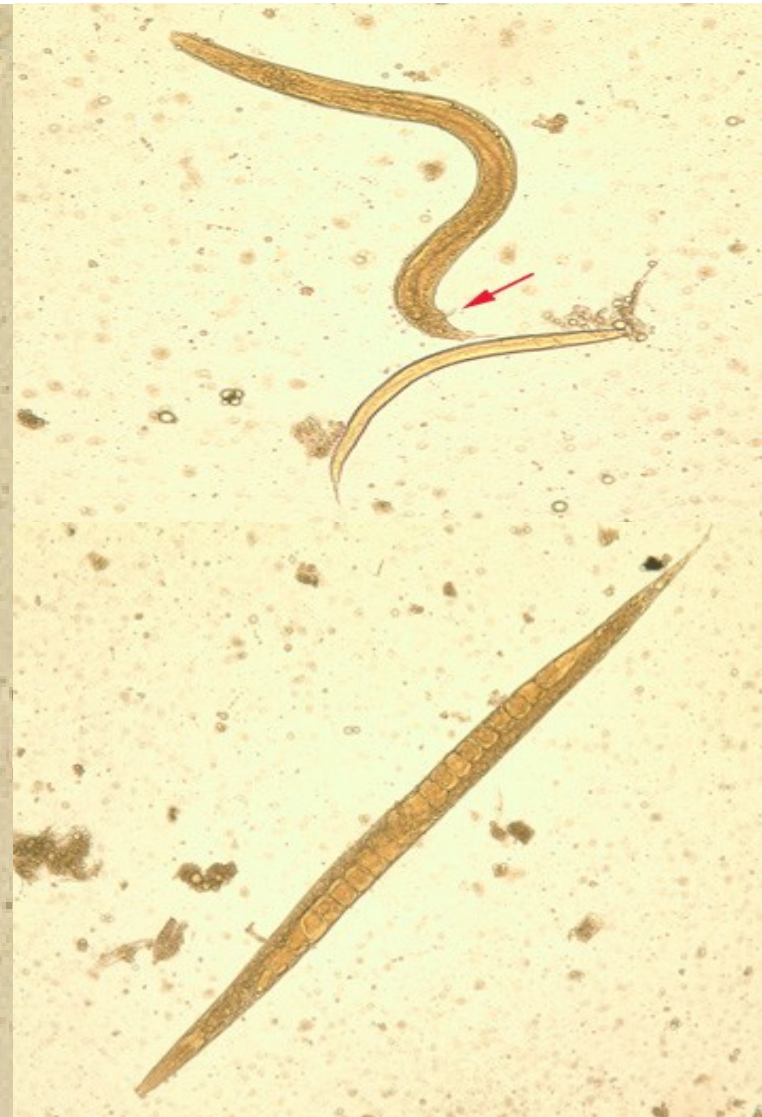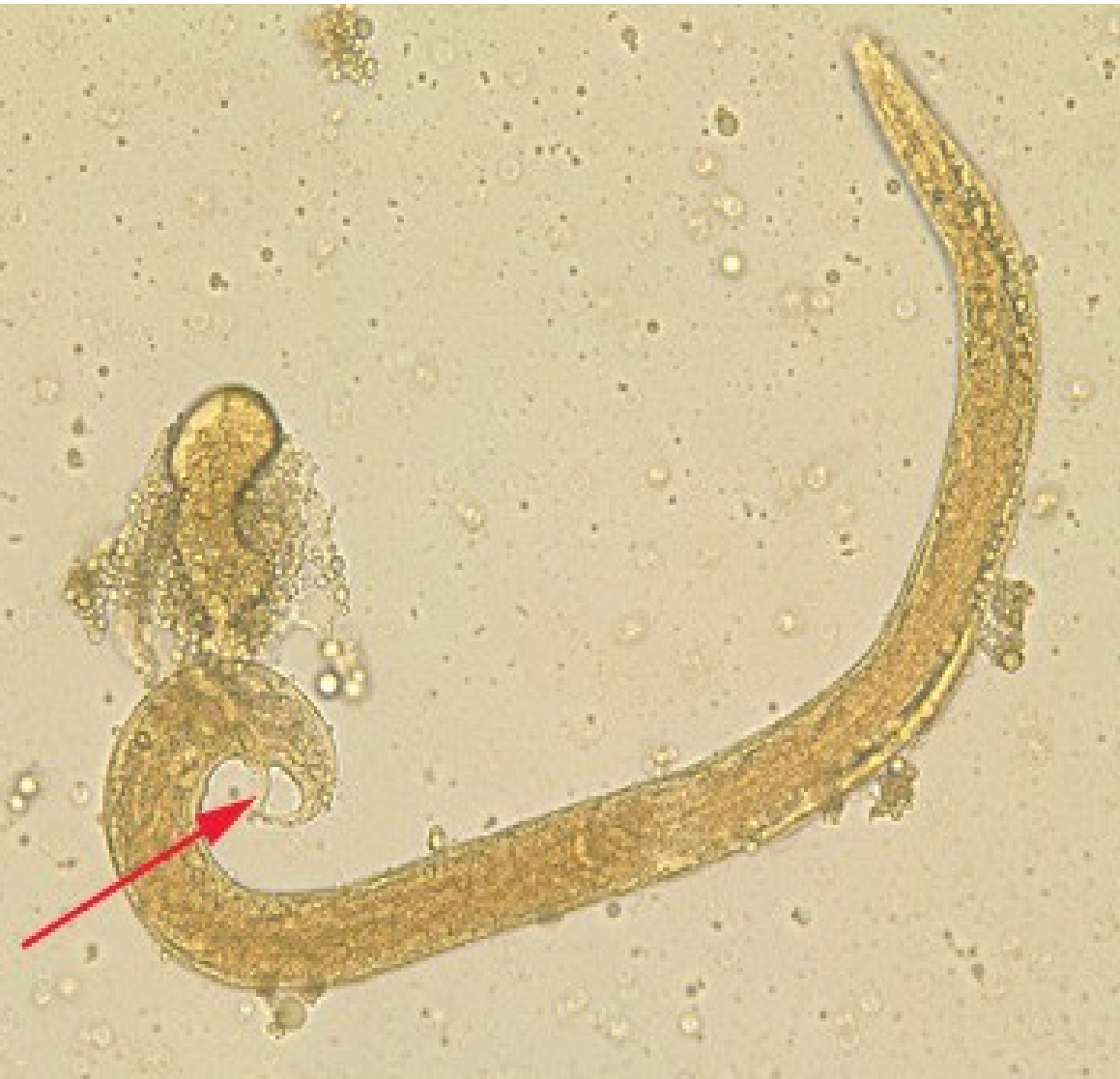S.stercoralis – rhabditiformní larva



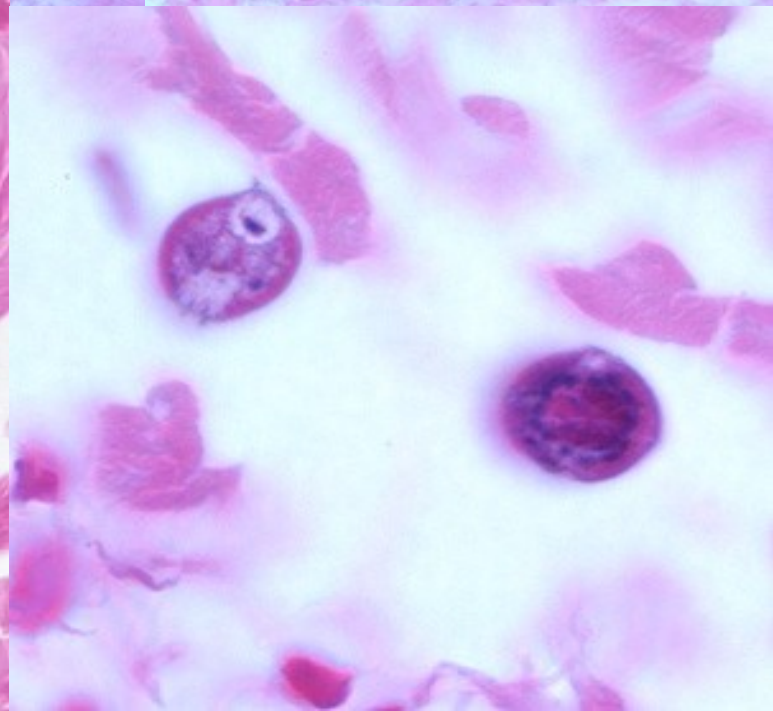
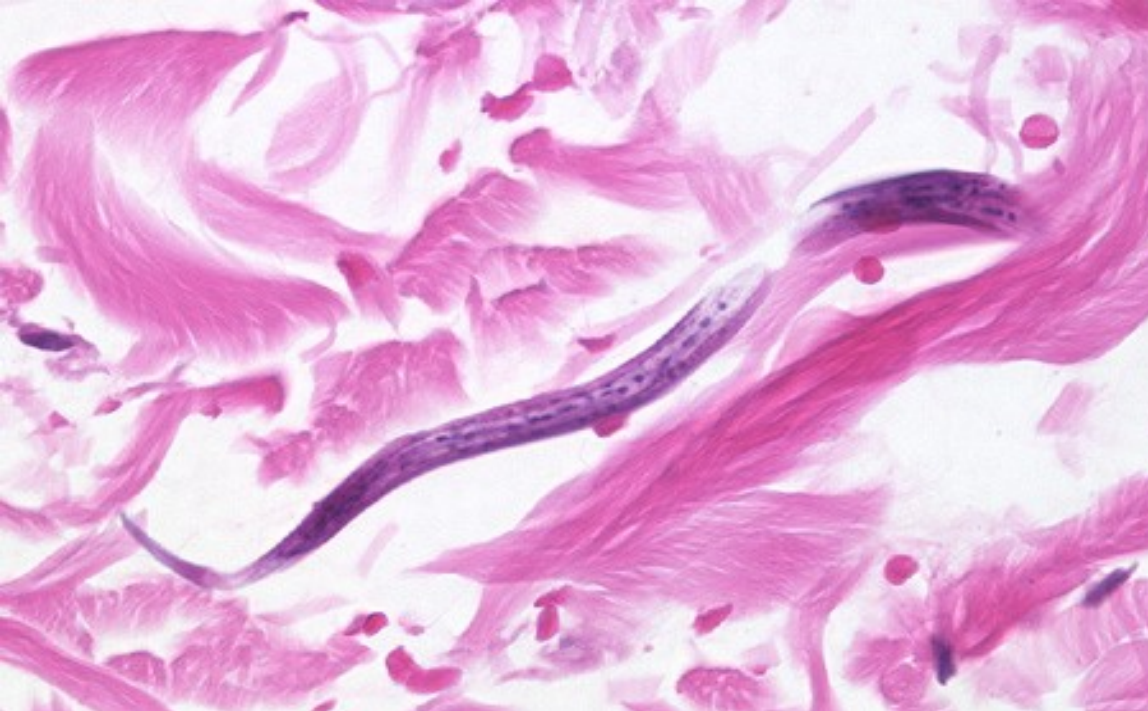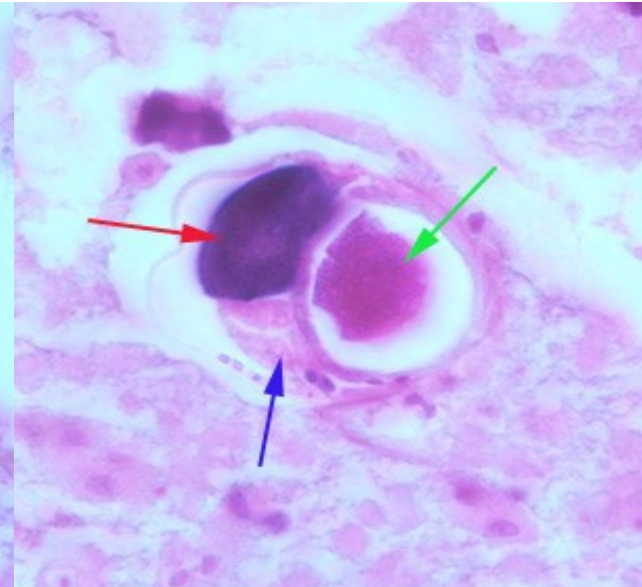
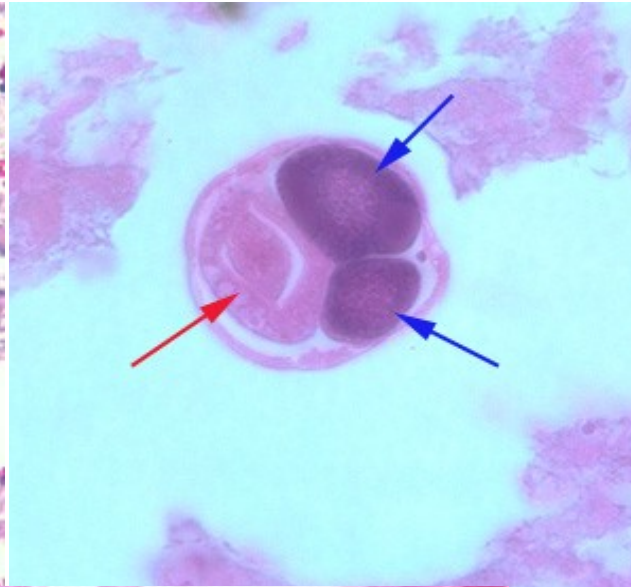
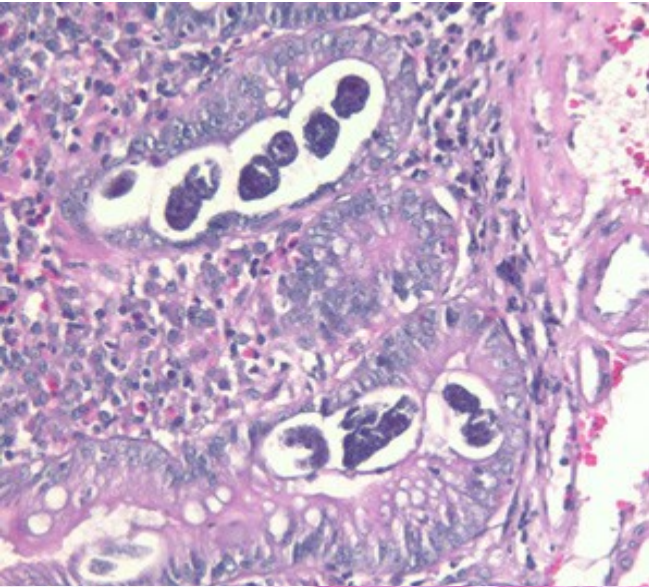
S.stercoralis – filariformní larva



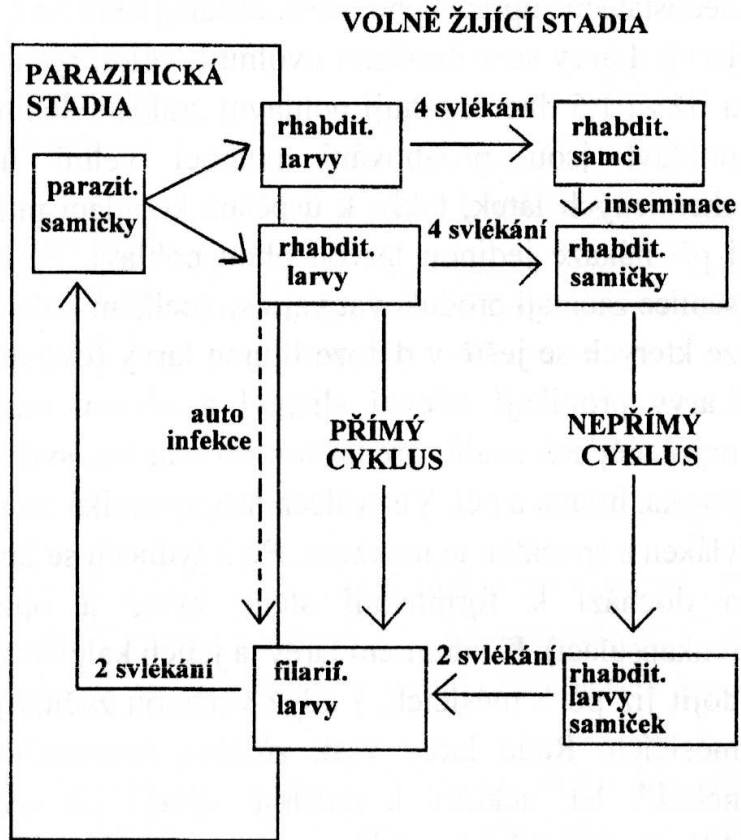
S.stercoralis – volně žijící generace



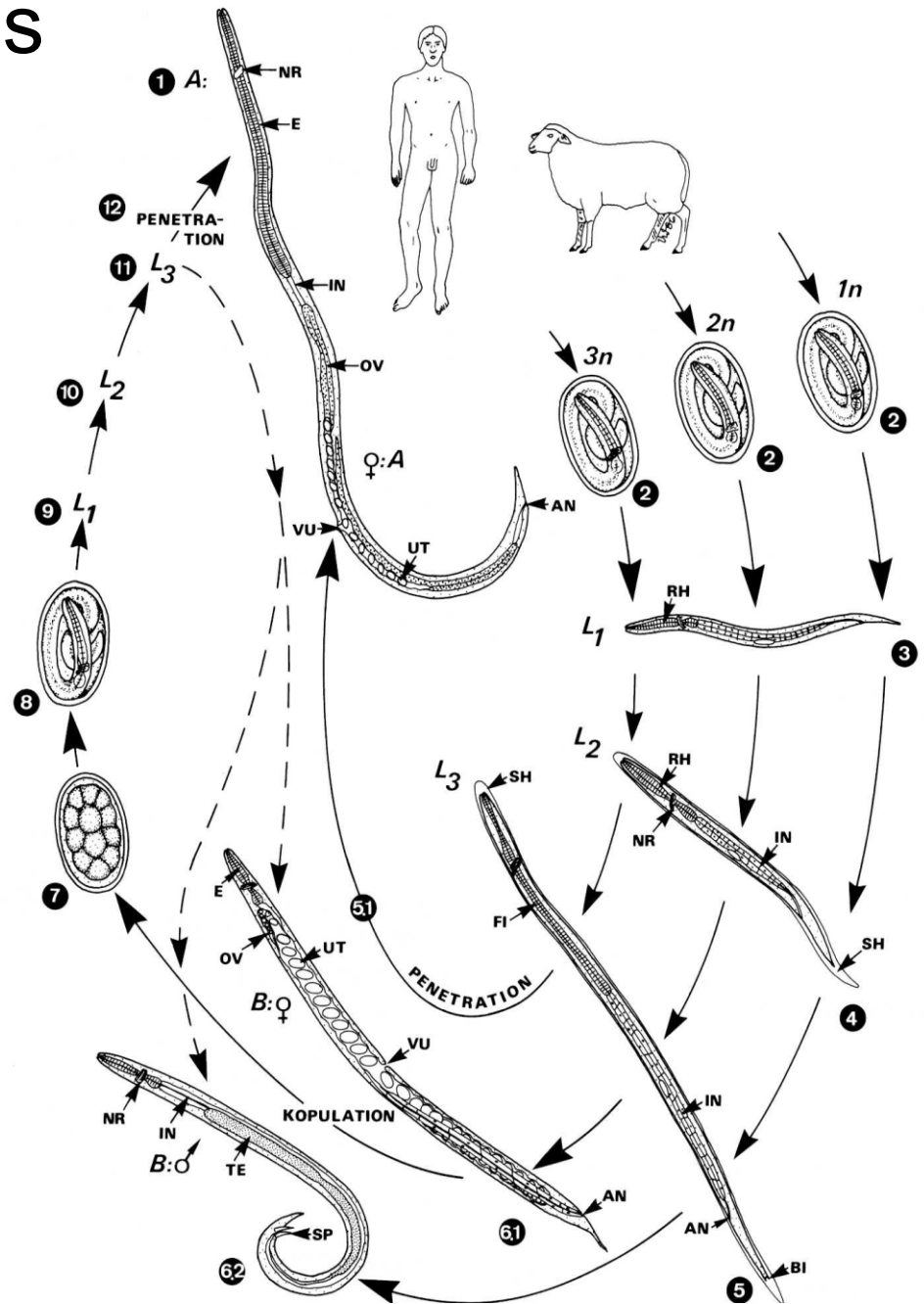
Strongyloides stercoralis – ve tkáních



Strongyloides stercoralis



Obr. 73. Schema životního cyklu *Strongyloides stercoralis* (Grove 1989. upraveno)

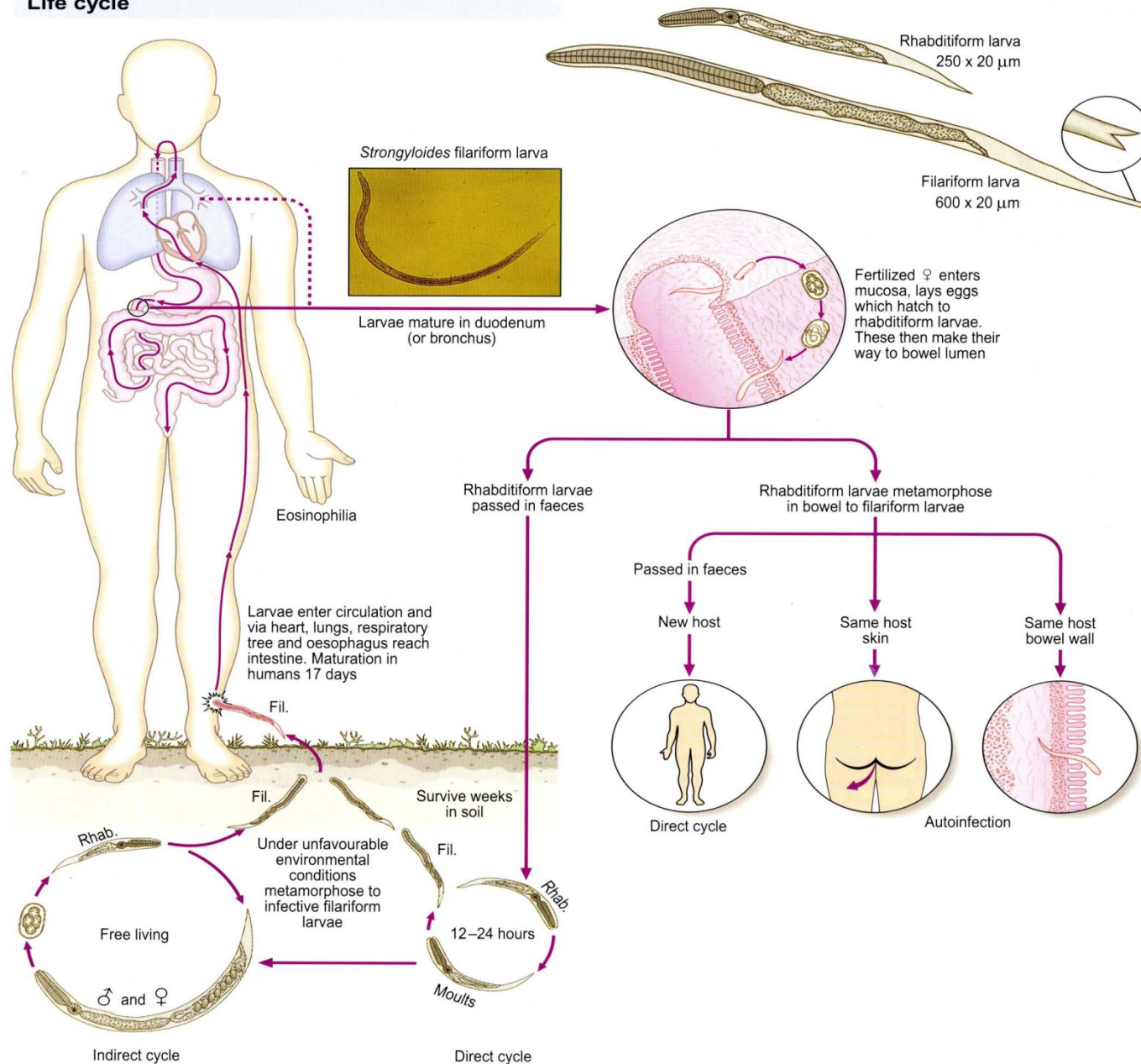


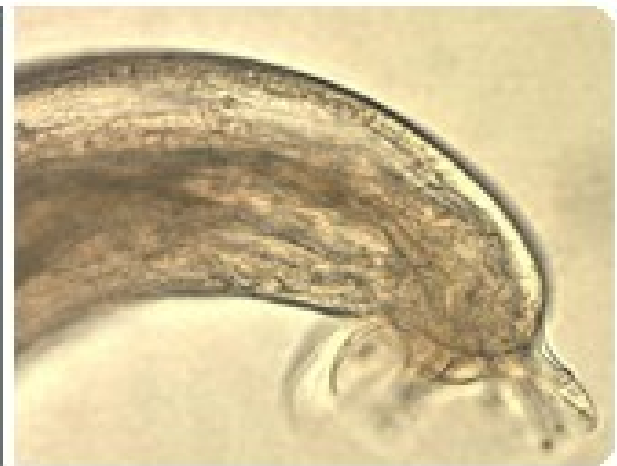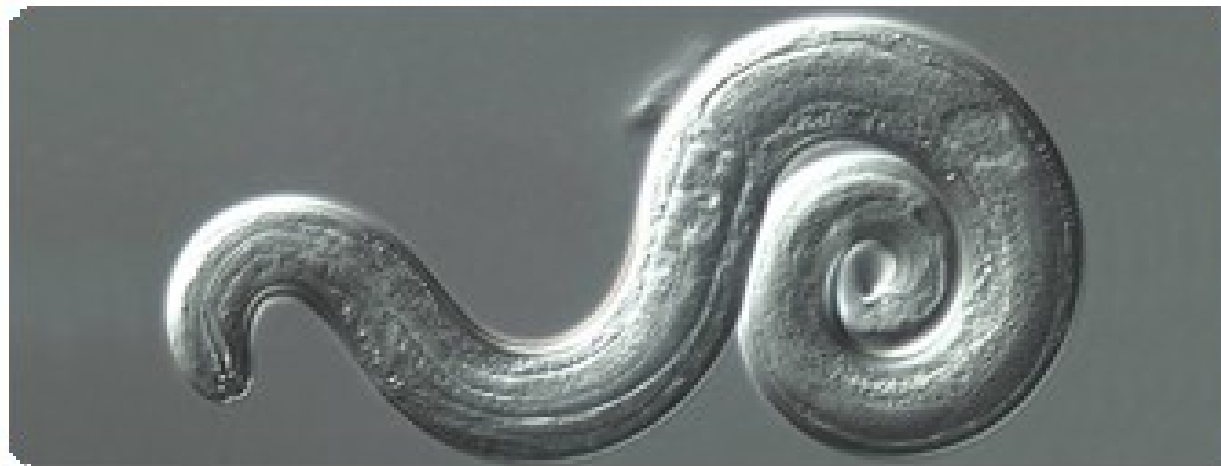Strongyloides stercoralis – vývoj

- Životní cyklus nematodů rodu *Strongyloides* je mnohem komplexnější než u většiny jiných zástupců. Alternuje zde cyklus volně žijící a parazitická generace a je zde velký potenciál pro autoinfekci a multiplikaci přímo v hostiteli. Existují zde tedy tyto dva cykly:
- **Cyklus volně žijící generace:** Rhabditiformní larvy odcházející se stolicí se mohou buď dvakrát svlékat změnit na larvu filariformní (infekční, přímý vývoj) a nebo svlékat 4x a vyvinout do nové generace volně žijících hlístic nebo infekční filariformní larvy. Tato larva penetruje lidskou pokožku a zahajuje parazitický cyklus.
- **Cyklus parazitické generace:** Filariformní larva žijící v kontaminované půdě penetruje lidskou pokožku a s krví proniká do plic kde penetruje alveolární prostor a postupuje průduškami do hltanu a polknutím se dostává do tenkého střeva.
- V tenkém střevě se larvy dvakrát svlékají a dospívají v samce a samice. Samice žijí zanořeny do epitelu tenkého střeva a množí se partenogenezí – vznikají vajíčka obsahující rhabditoidní larvu. Tato larva buď odchází z těla hostitele s výkaly (viz volně žijící generace) nebo způsobuje autoinfekci, při které se rhabditiformní larva vyvíjí v larvu filariformní, která penetruje buď mukosu střeva (vnitřní autoinfekce) a nebo pokožku v perianální oblasti (vnější autoinfekce).
- Další možnost jejího vývoje spočívá v tom, že filariformní larva následují předtím popsanou cestu a postupuje přes plíce a průdušky do hltanu a do tenkého střeva, kde dospívá a nebo může se rozšířit do celého těla.
- V současné době je autoinfekce u helmintů známa pouze u *Strongyloides stercoralis* a *Capillaria philippinensis*. V případě *Strongyloides* může být autoinfekcí vysvětlena perzistence infekce po mnoho let u pacientů, kteří nebyli nikdy v endemických oblastech a u hyperinfekcí imunopresivních jedinců.

Strongyloides stercoralis

Life cycle





Angiostrongylus cantonensis

- *Angiostrongylus* je parazitický nematod, který v závislosti na druhu působí buď onemocnění nervového systému, nebo problémy gastrointestinální.
- *Angiostrongylus cantonensis*, je příčinou eosinofilní meningitidy a je hojný v jihovýchodní Asii a oblasti ostrovů jižního Pacifiku. Za oblast rozšíření cizopasníka lze považovat také Afriku, Karibik a Spojené Státy.
- *Angiostrongylus costaricensis* způsobuje eosinofilní gastroenteridu a je nacházen v oblasti latinské Ameriky a Karibiku.

Angiostrongylus cantonensis

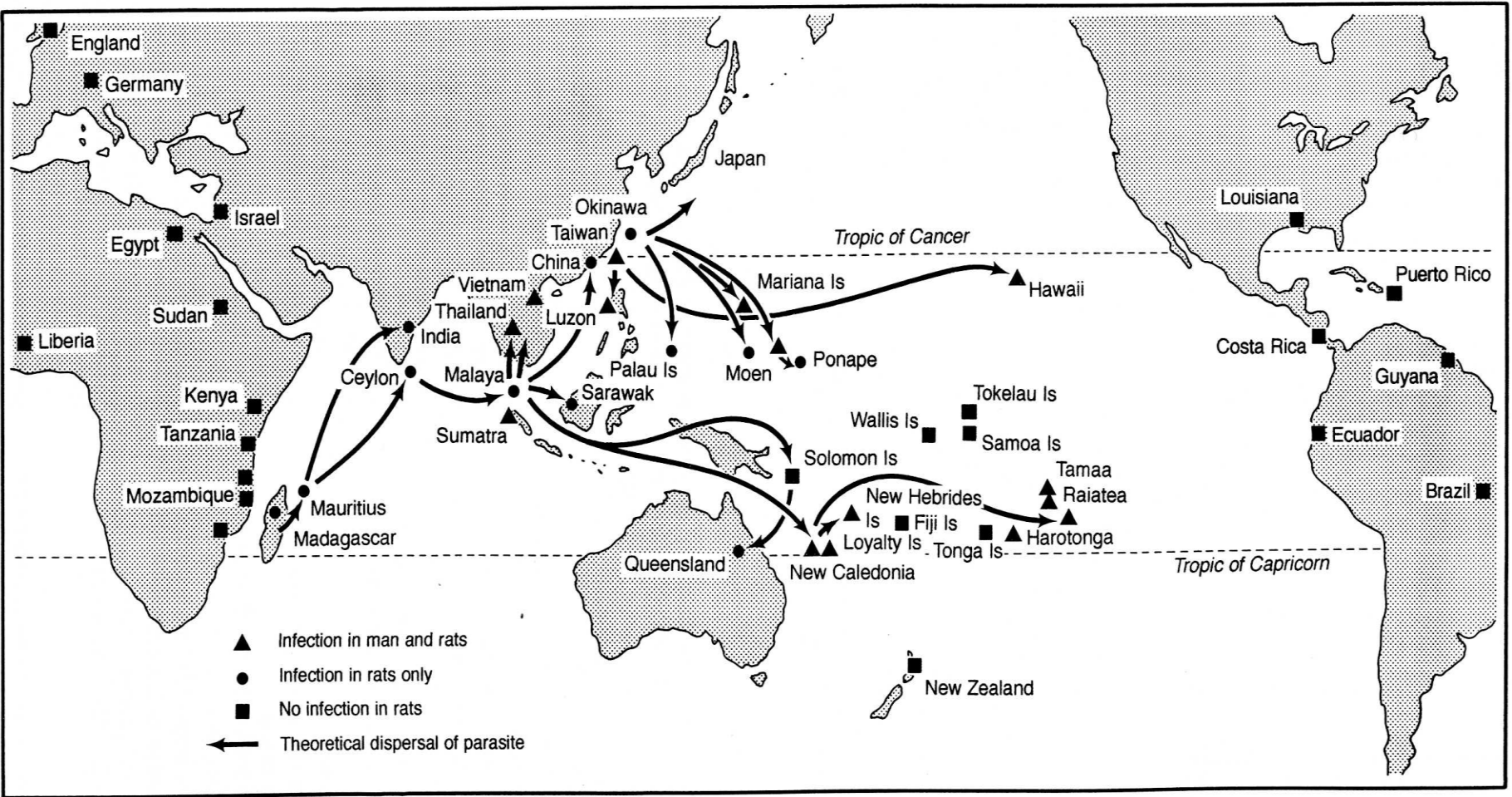


Figure 31.6 Probable dispersal of the rat lungworm, *Angiostrongylus cantonensis*, from the island of Madagascar through much of the Pacific Rim. [Redrawn from Alicata, J. E., and Jindrak, K., 1970.]

Angiostrongylus cantonensis

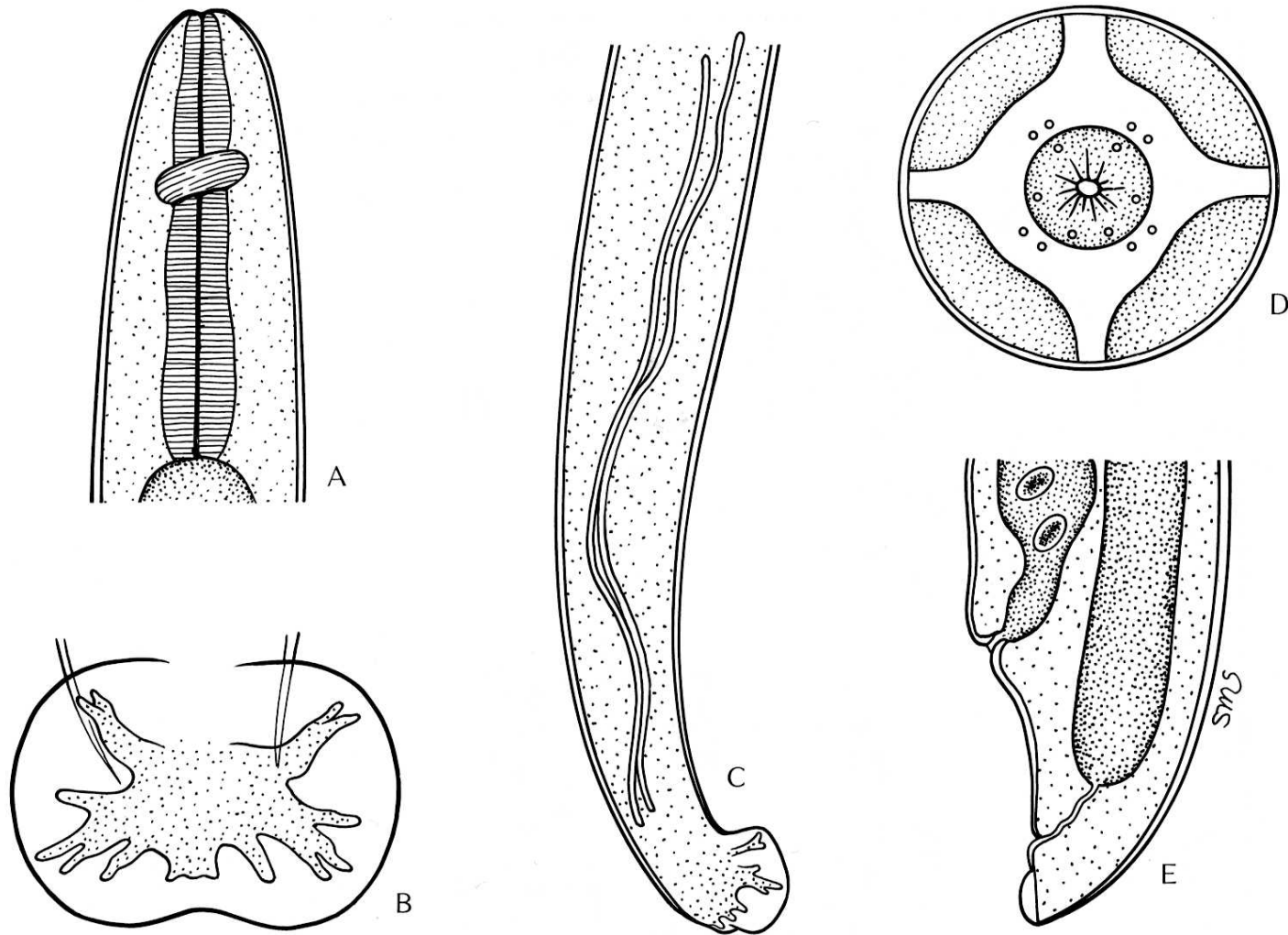
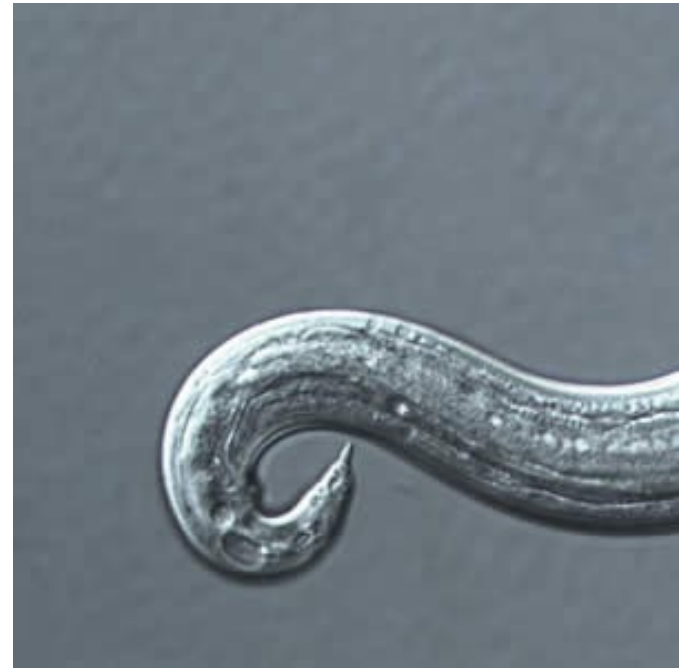
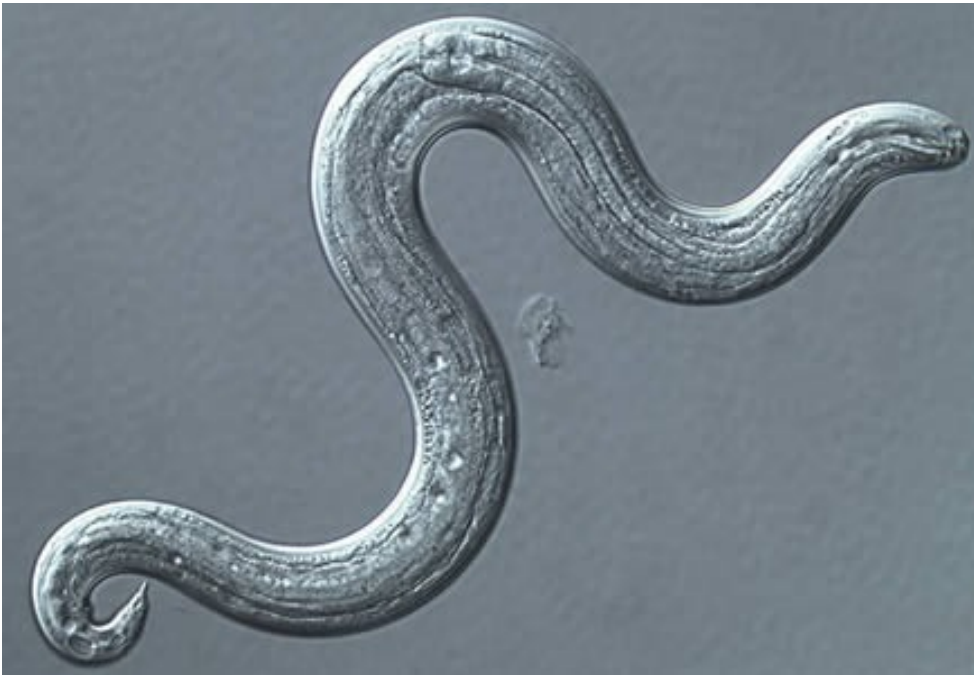
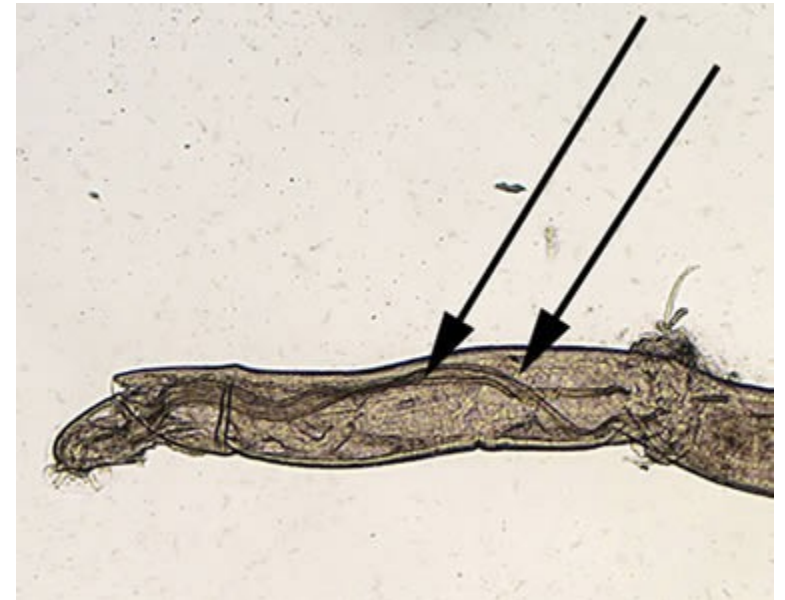
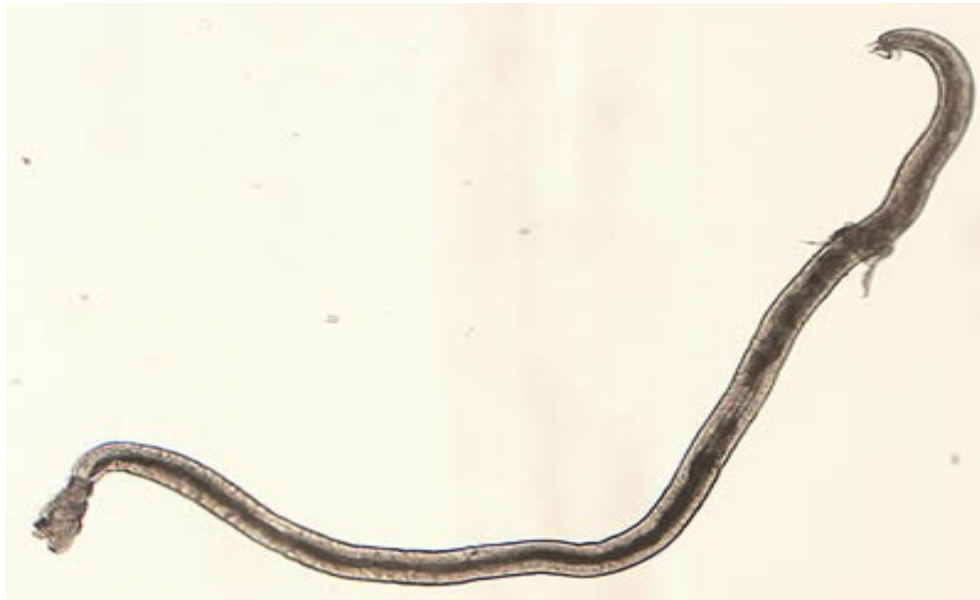
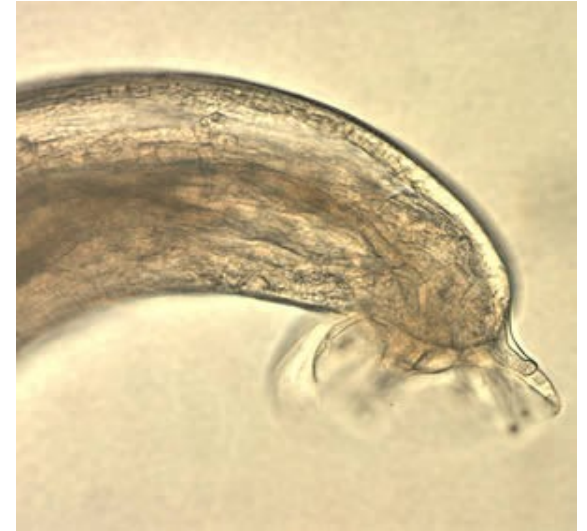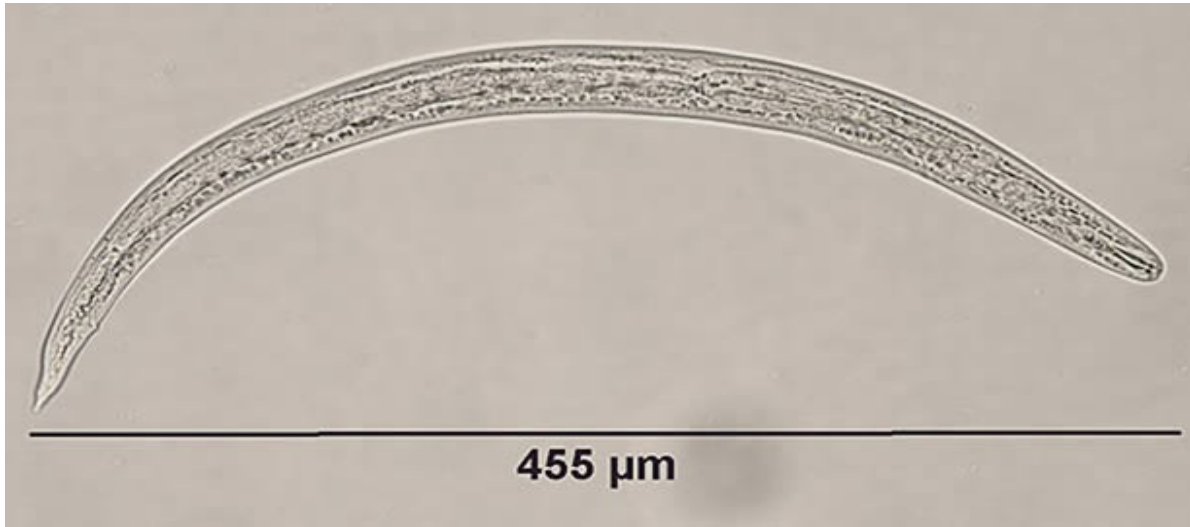
Figure 31.7 Structures used in the identification of *Angiostrongylus cantonensis*, the rat lungworm. (A) Anterior end; (B) bursa; (C) spicules of the male; (D) head and esophagus; (E) posterior of the female.

Angiostrongylus cantonensis

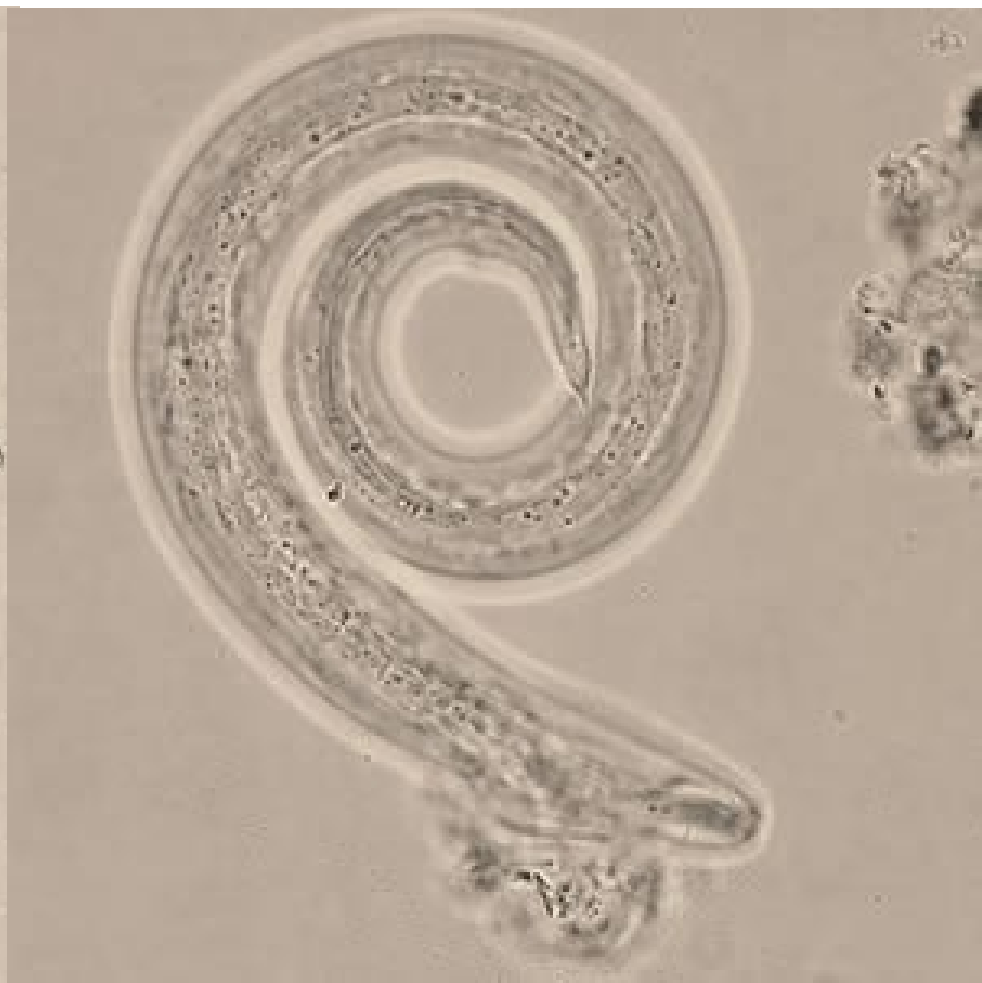
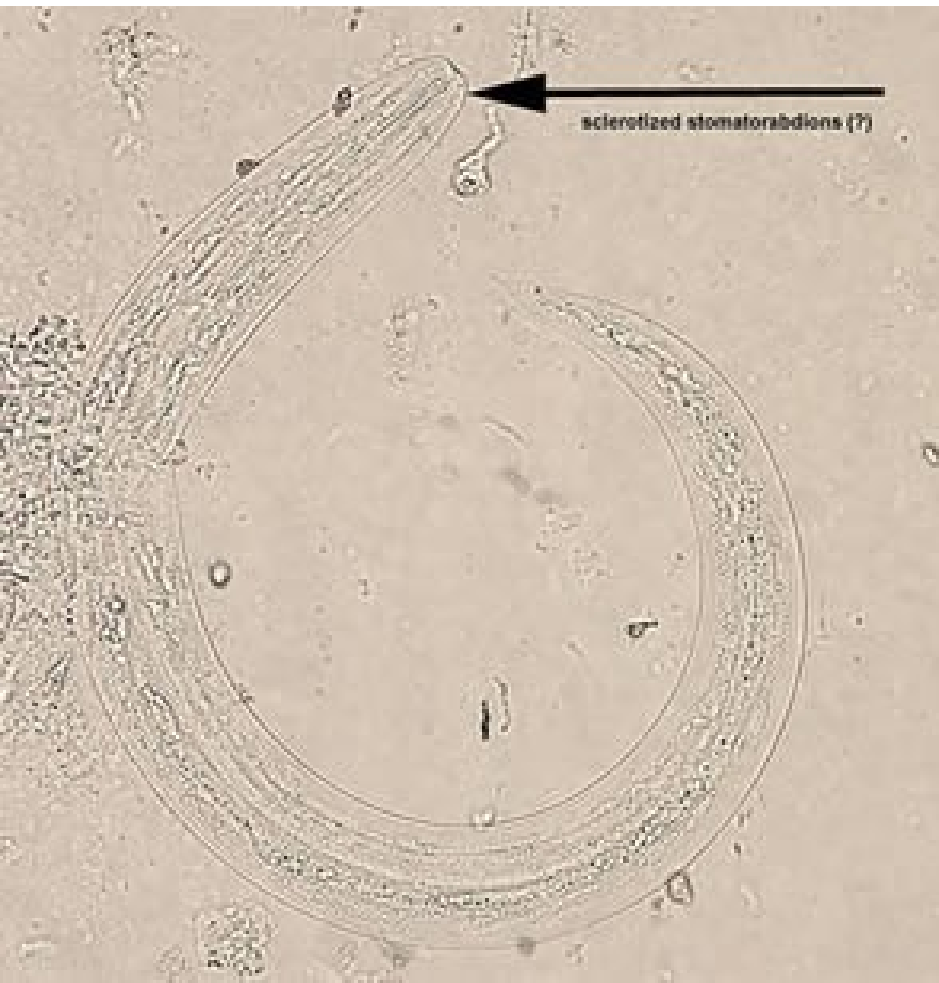- Nervová soustava lidí
- Přirozený hostitel – potkani, krysy



Angiostrongylus cantonensis



Angiostrongylus cantonensis



Angiostrongylus cantonensis

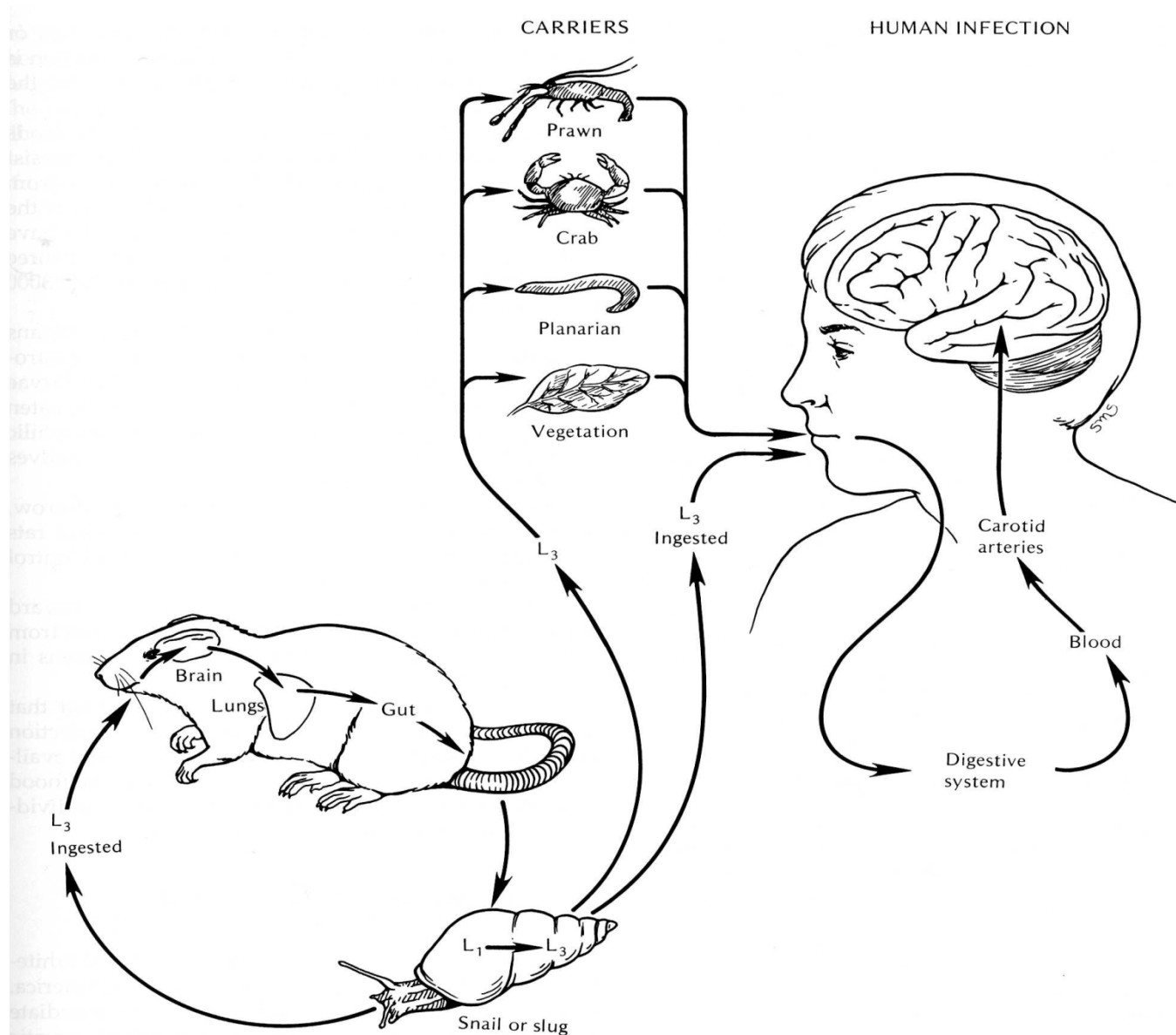


Figure 31.8 Diagram of the life cycle of the rat lungworm, *Angiostrongylus cantonensis*, and the modes of infection in humans.

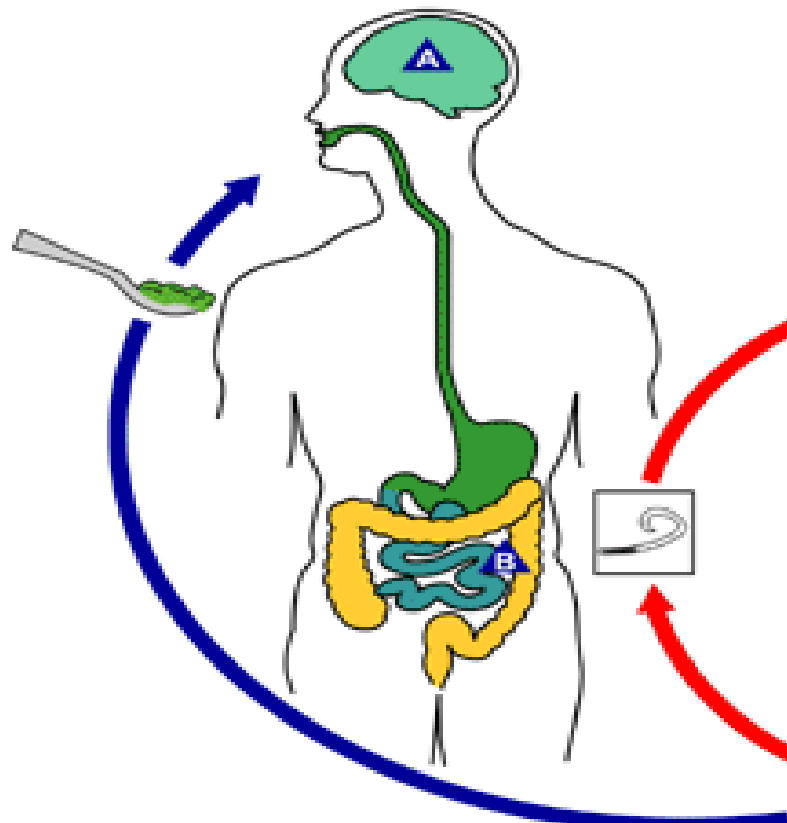
Angiostrongylus cantonensis

- Dospělí červi *A. cantonensis* žijí v plicních artériích potkanů. Samičky zde kladou vajíčka z nichž v na koncích prušnicových větví líhnou larvy 1. stadia.
- Tyto L1 migrují do hltnu a jsou polknuty a odcházejí s výkaly. Penetrují nmebo jsou pozřeny 1. Mz (měkkýši – plži a slimáci). Po dvou svlékáních vzniká L3, která je infekční pro savčího hostitele.
- Poté co je měkkýš pozřen DH, larva L3 migruje do mozku a vyvíjí se v dospělce. Mladý jedinec cizopasníka se pak vrací do cévního systému a s ním do plicních artérií, kde pohlavně dozrává. Mnoho živočichů může sloužit jako vhodní parateničtí hostitelé, kteří v sobě nesou infekční L3, která dokončí svůj vývoj poté, co je Mz (paratenický) pozřen DH.
- Člověk se nakazí pozřením syrových nebo tepelně nedostatečně zpracovaných měkkýšů, nebo potravy, která tyto měkkýše (jejich části) obsahuje.
- Onemocnění může rovněž vzniknout po pozření napadených paratenických hostitelů – krabů a garnátů. U člověka mladí cizopasníci migrují do mozku a vzácněji do plic, kde cizopasníci posléze umírají.
- Životní cyklus *Angiostrongylus (Parastrongylus) costaricensis* je podobný s tím rozdílem, že dospělí cizopasníci zůstávají v arteriích oblasti ileocekální hostitele.
- U člověka, *A. costaricensis* často dosahuje pohlavní zralosti ve střevě, kde také produkuje vajíčka. Vajíčka a larvy zde ale degenerují a dávají vzniknout lokální zánětlivé reakci a neodcházejí tedy se stolicí.

Humans are incidental hosts. Passage of larvae in humans has never been documented, and humans do not transmit either *A. cantonensis* ^A or *A. costaricensis* ^B.

^A Causes eosinophilic meningitis, a meningoencephalitis characterized by eosinophils in the cerebrospinal fluid (CSF). Common in parts of Southeast Asia and Pacific islands, Africa and the Caribbean.

^B Causes eosinophilic enteritis, an eosinophilic inflammation of the mesenteric arterioles of the ileocecal region of the gastrointestinal tract that mimics appendicitis. Common in parts of Central and South America.



Third-stage larvae are ingested by rats.

^A Eggs hatch in the lungs, and first-stage larvae are passed in rodent feces (*A. cantonensis*).

^B Eggs hatch in the ileum and larvae are passed in the feces (*A. costaricensis*).



First-stage larvae infect snails and slugs.

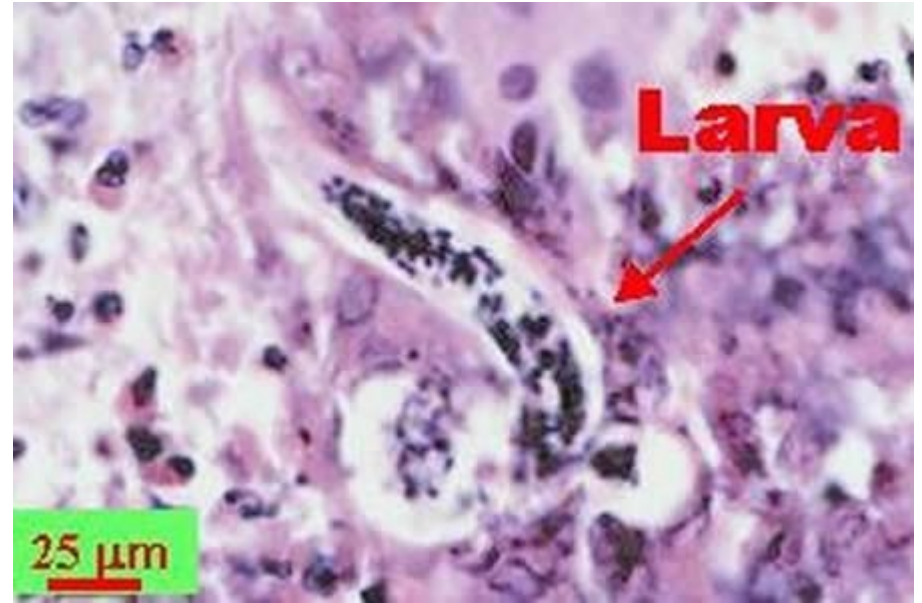
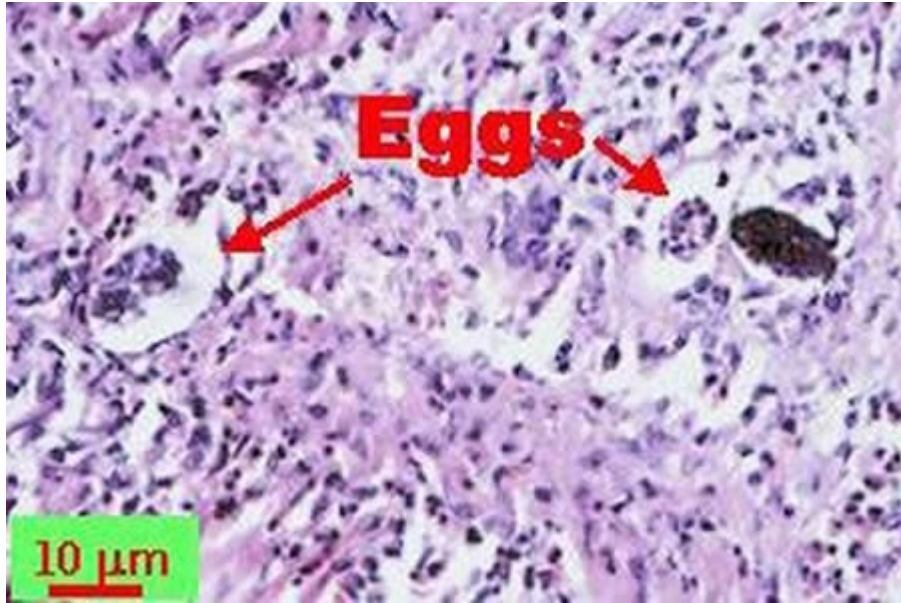


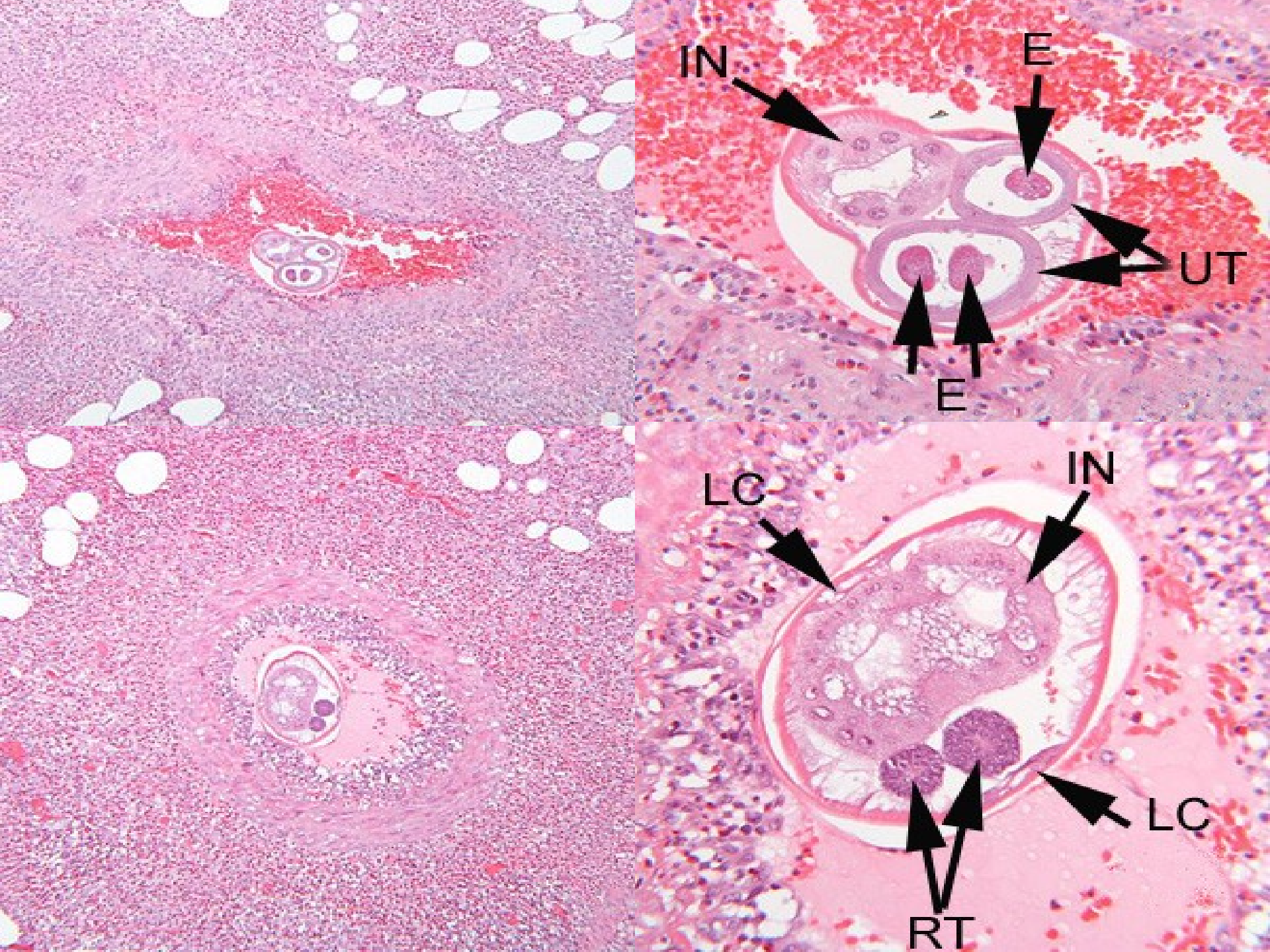
Slugs and snails are intermediate hosts, and after 2 molts, the larvae reach the infective (third) stage.

Humans become infected through food containing third-stage (infective) larvae. Food items may include uncooked snails or slugs, vegetables contaminated with snails, slugs, or mollusk secretions (slime), or infected paratenic hosts (i.e., crabs, freshwater shrimp).



Angiostrongylus cantonensis





Angiostrongylus cantonensis

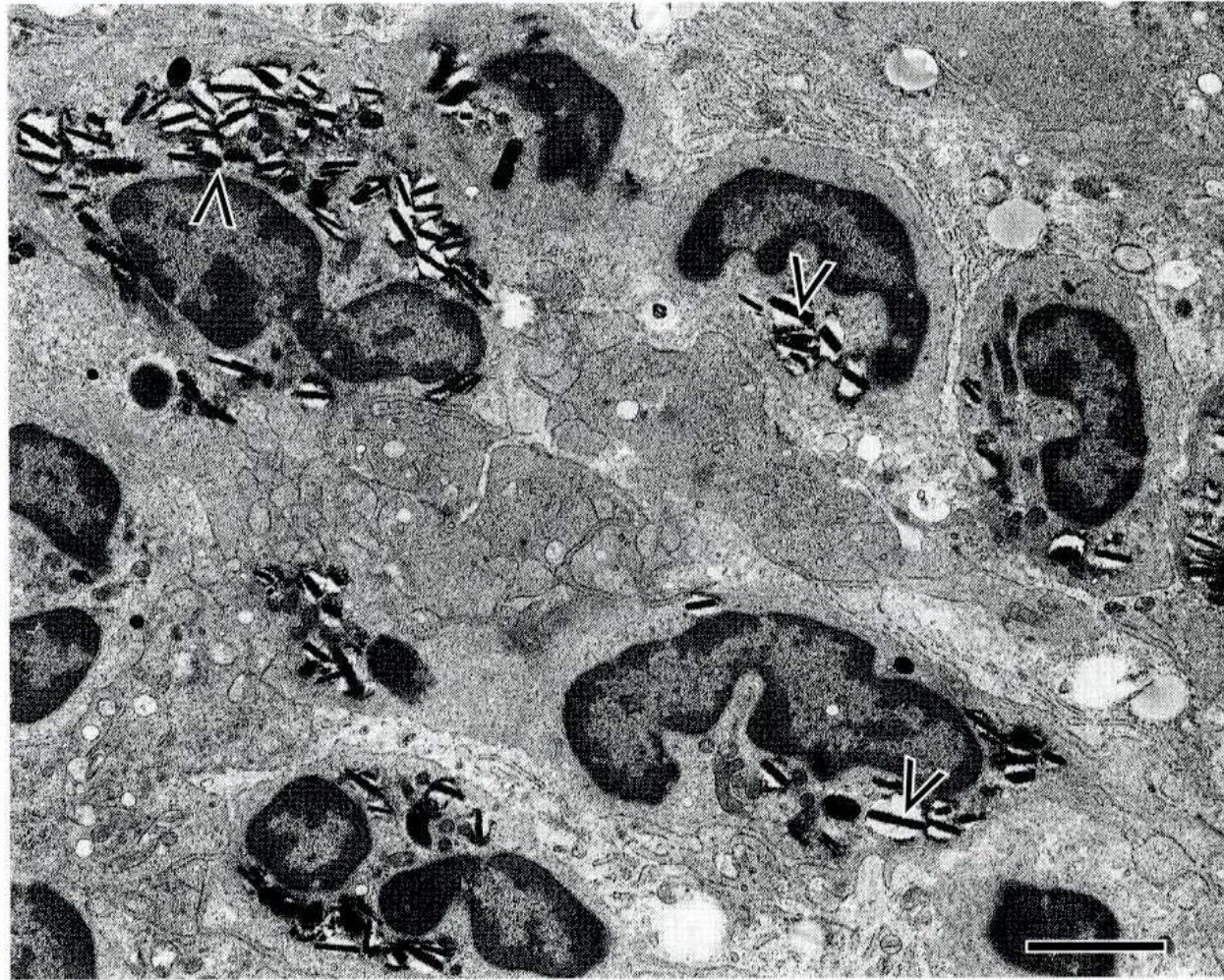
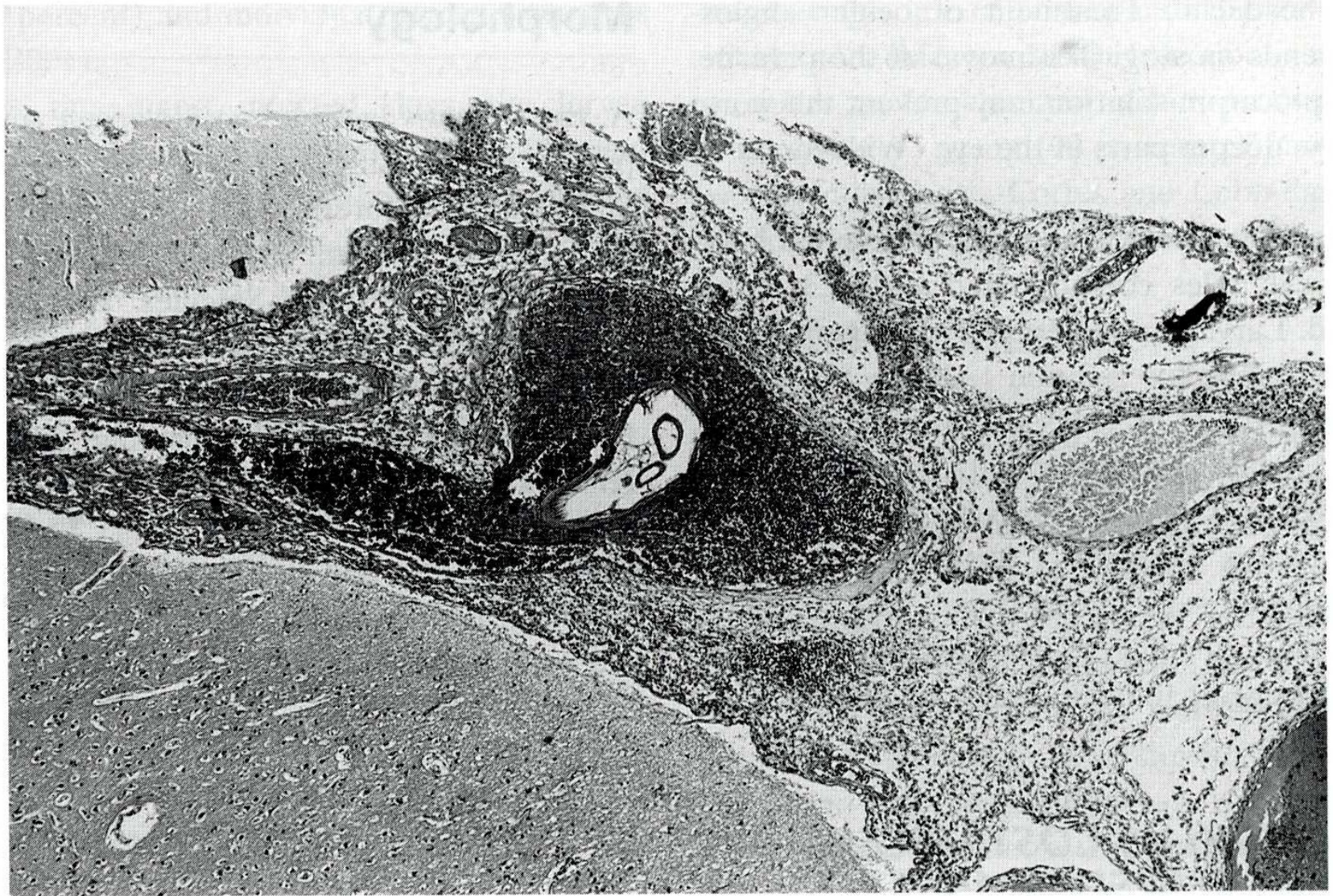


Figure 40.3 *Electron micrograph of eosinophils in a granulomatous reaction around degenerative A. cantonensis worms in a cerebellar fissure of a ddY mouse at 25 days after*

Angiostrongylus cantonensis



↓ Cross-section of *Angiostrongylus cantonensis* in a blood vessel of the subarachnoid space of a human patient ($\times 47$)



Drancunculus medinensis

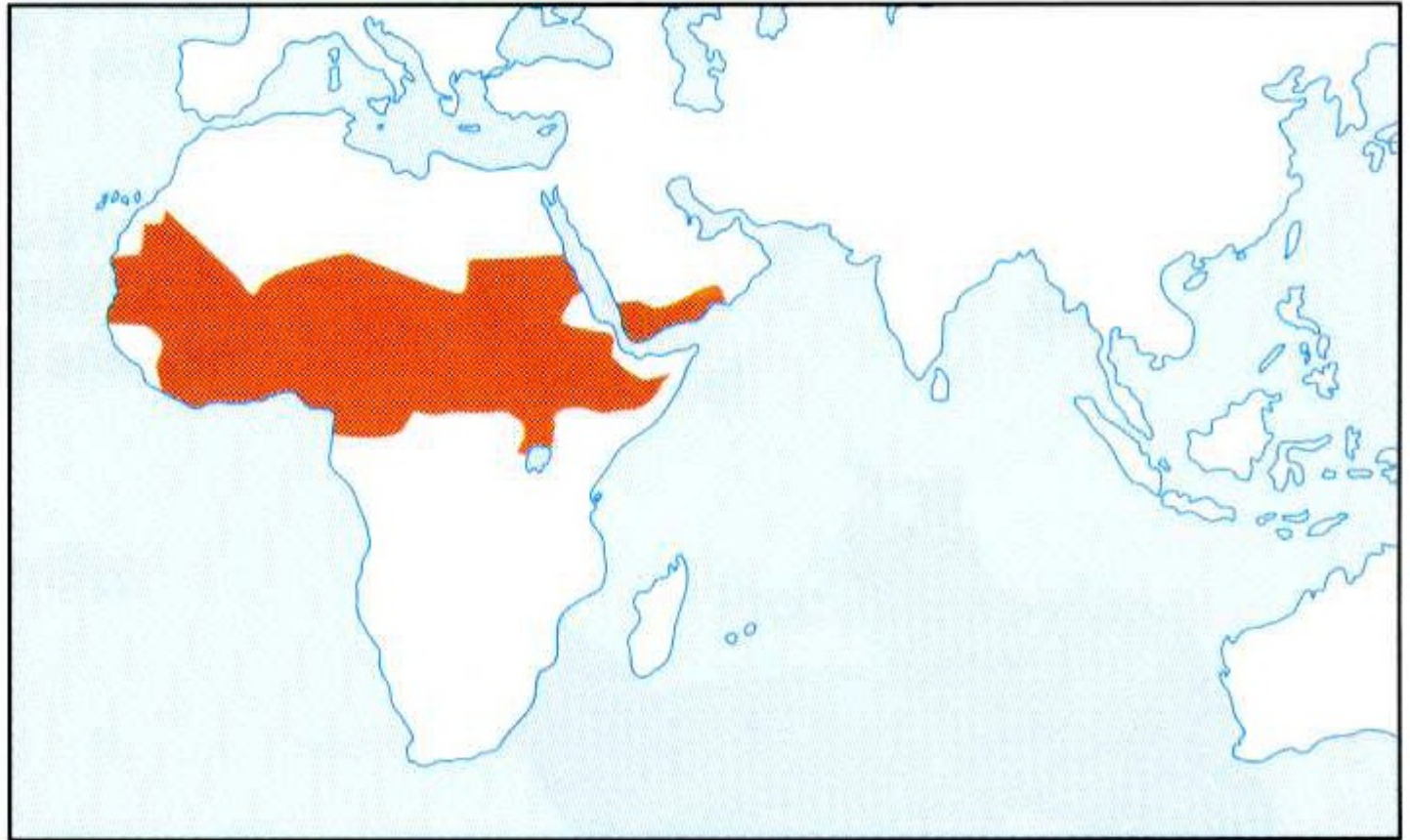
- V současné době zaznamenám výrazný pokles výskytu tohoto cizopasníka v Africe; 41% redukce výskytu je uváděna v Guinei.
- Celkem 97 % všech případů se dnes vyskytuje v Sudánu a pouze 3% jsou známy z jiných zemí - Mali uvádí 12 případů, Čad – 10 případů a Etiopie jen 8 případů.

Drancunculus medinensis

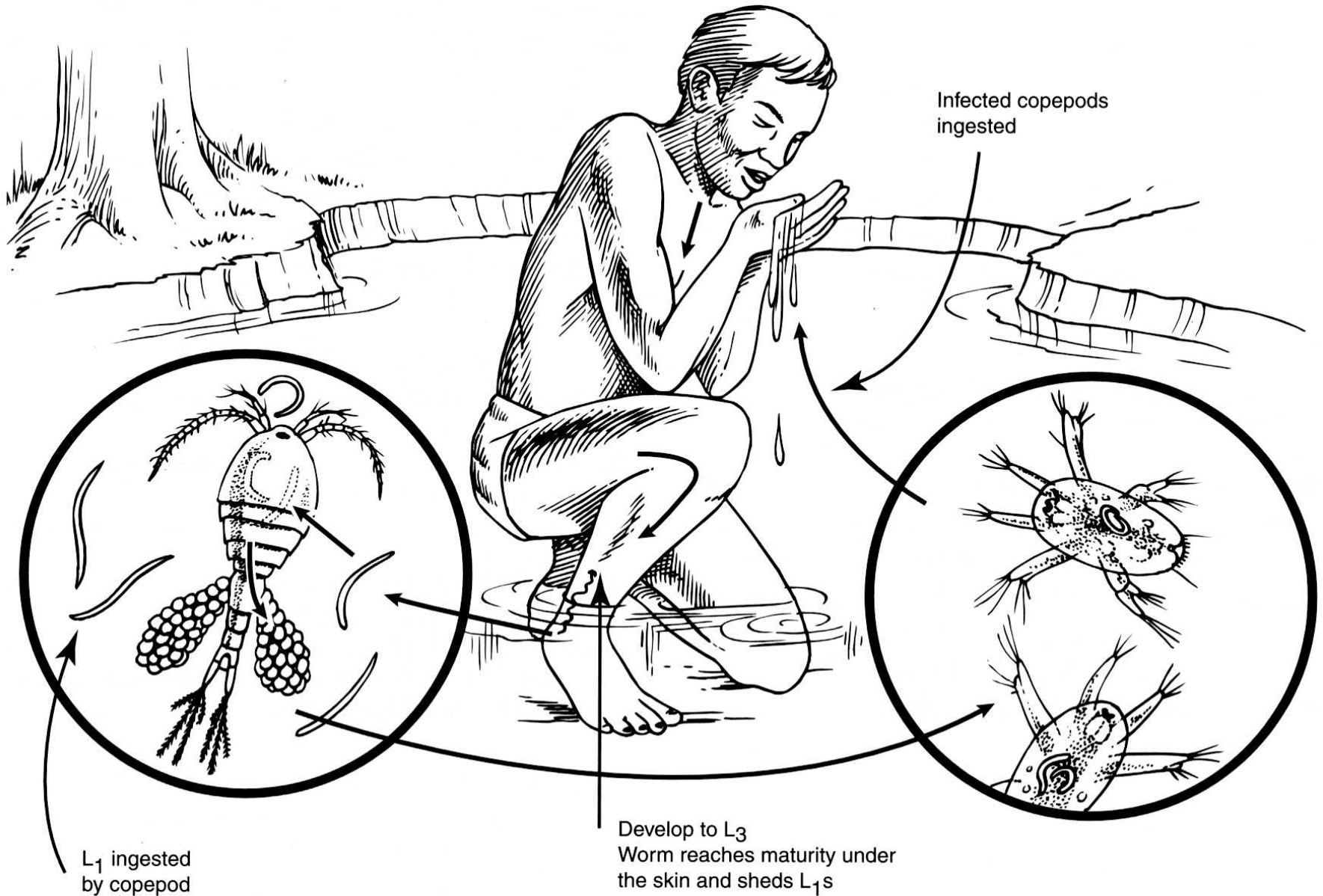
- **Dracunculus medinensis** – vlasovec medinský
- Parazit člověka „ohnivý had“, šelem a skotu
- Lokalizován v podkožním vazivu, časté sekundární infekce
- Samice bez vulvy – prasknutí konce těla po kontaktu vodou – uvolnění larev
- Mezihostitel - buchanky

Dracunculus medinensis

70 000 infected worldwide.

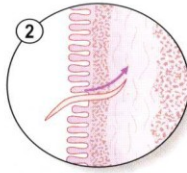
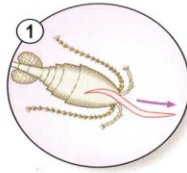


Drancunculus medinensis

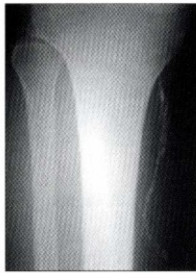

Dracunculus medinensis

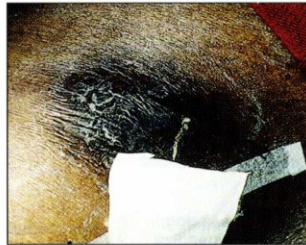Life cycle



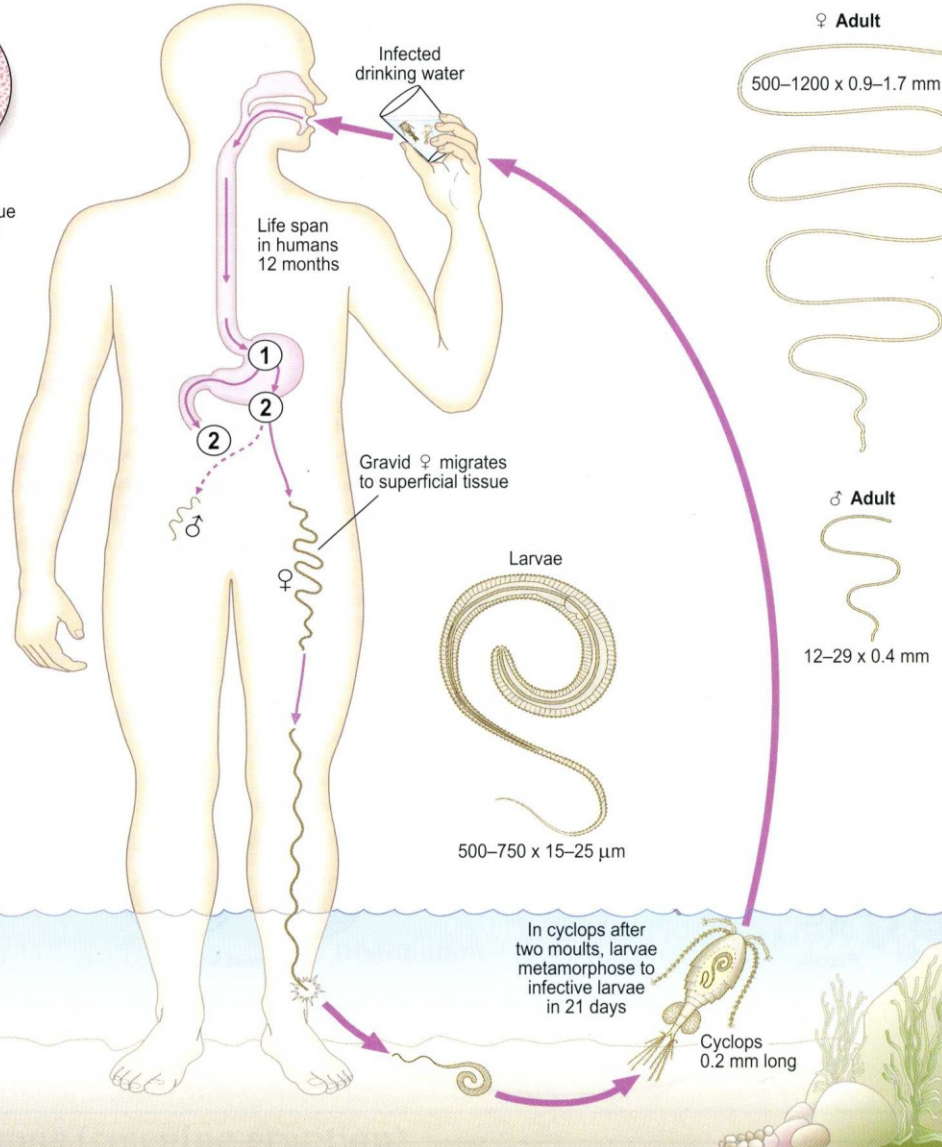
Larvae migrate to loose connective tissue and become adults



Calcified Guinea worm in X-ray of leg

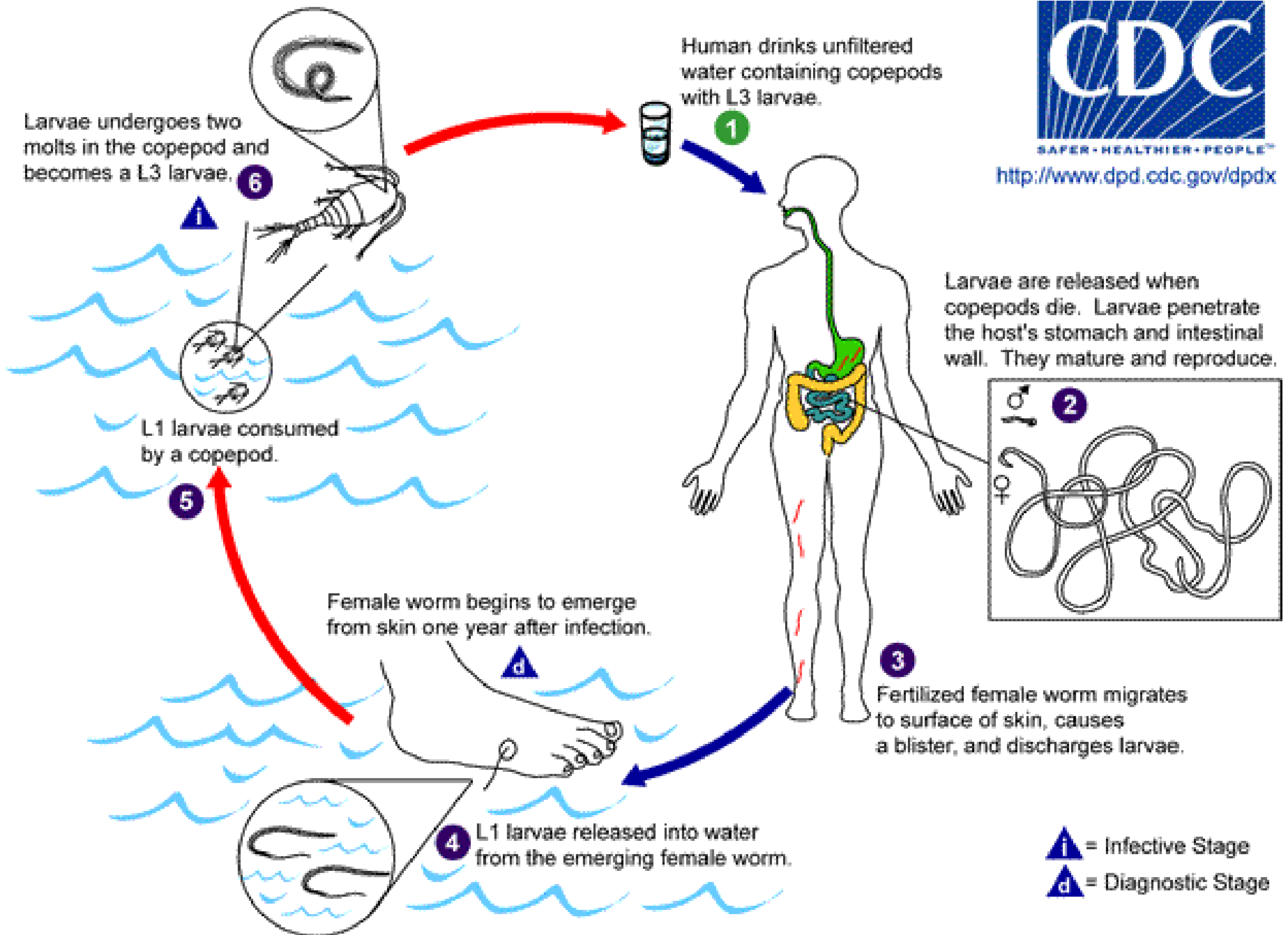


Guinea worm

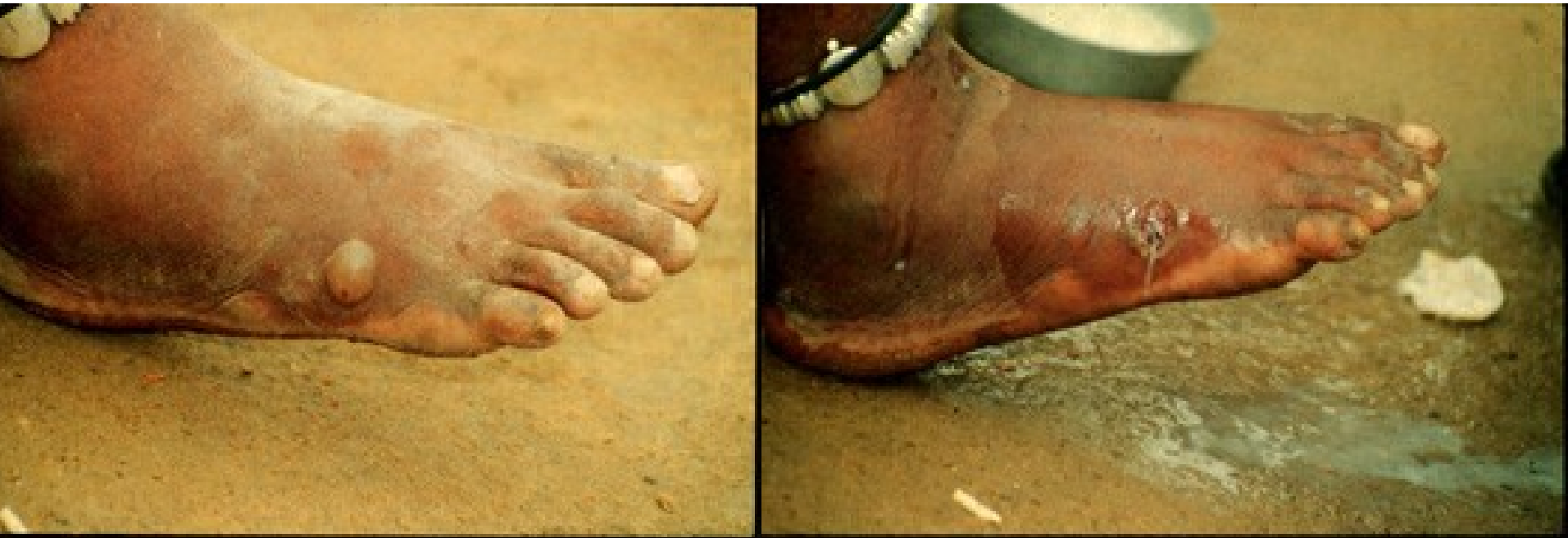

Drancunculus medinensis

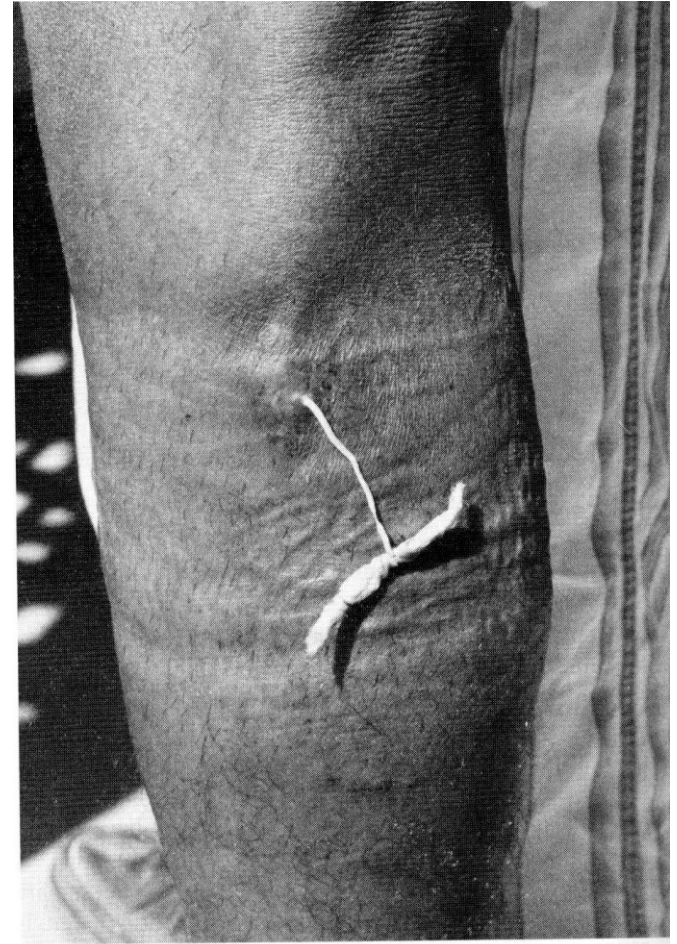
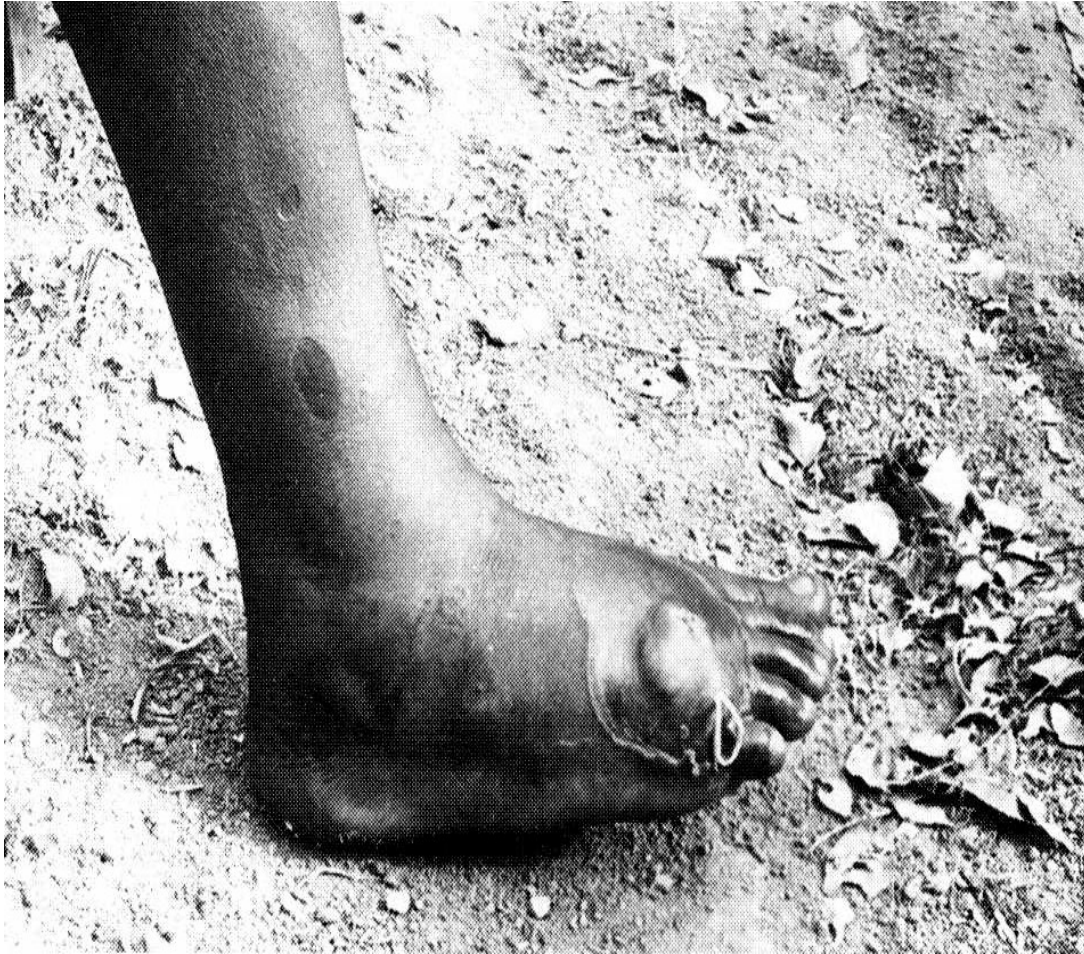- Člověk se nakazí po vypití vody obsahující drobné buchanky (Cyclops), které jsou infikovány larvami cizopasníka *D. medinensis* . Následně po ingesci buchanky hynou a larvy se uvolňují a penetrují žaludek hostitele a vnikají do břišní dutiny a peritoneálního prostoru.
- Po dozrání a kopulaci samci hynou a samice (dosahují délky 70 až 120cm) migrují do podkožních tkání.
- Přibližně jeden rok po infekci samička indukuje vznik puchýře na kůži (většinou na dolní části končetin), která praská.
- Při kontaktu této léze s vodou, samička vysunuje zadní část svého těla a klade do vody živé larvy.
- Tyto jsou pozřeny buchankami a za dva týdny (a dvou svlékáních) se vyvíjejí v infekční larvy L3.
- Pozřením buchaneček s těmito larvami se cyklus uzavírá.



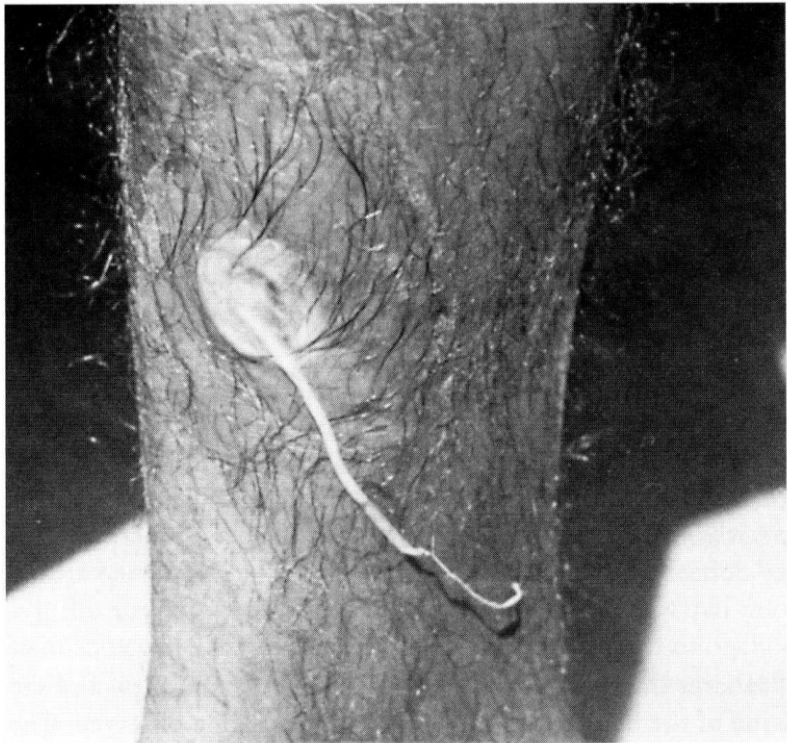
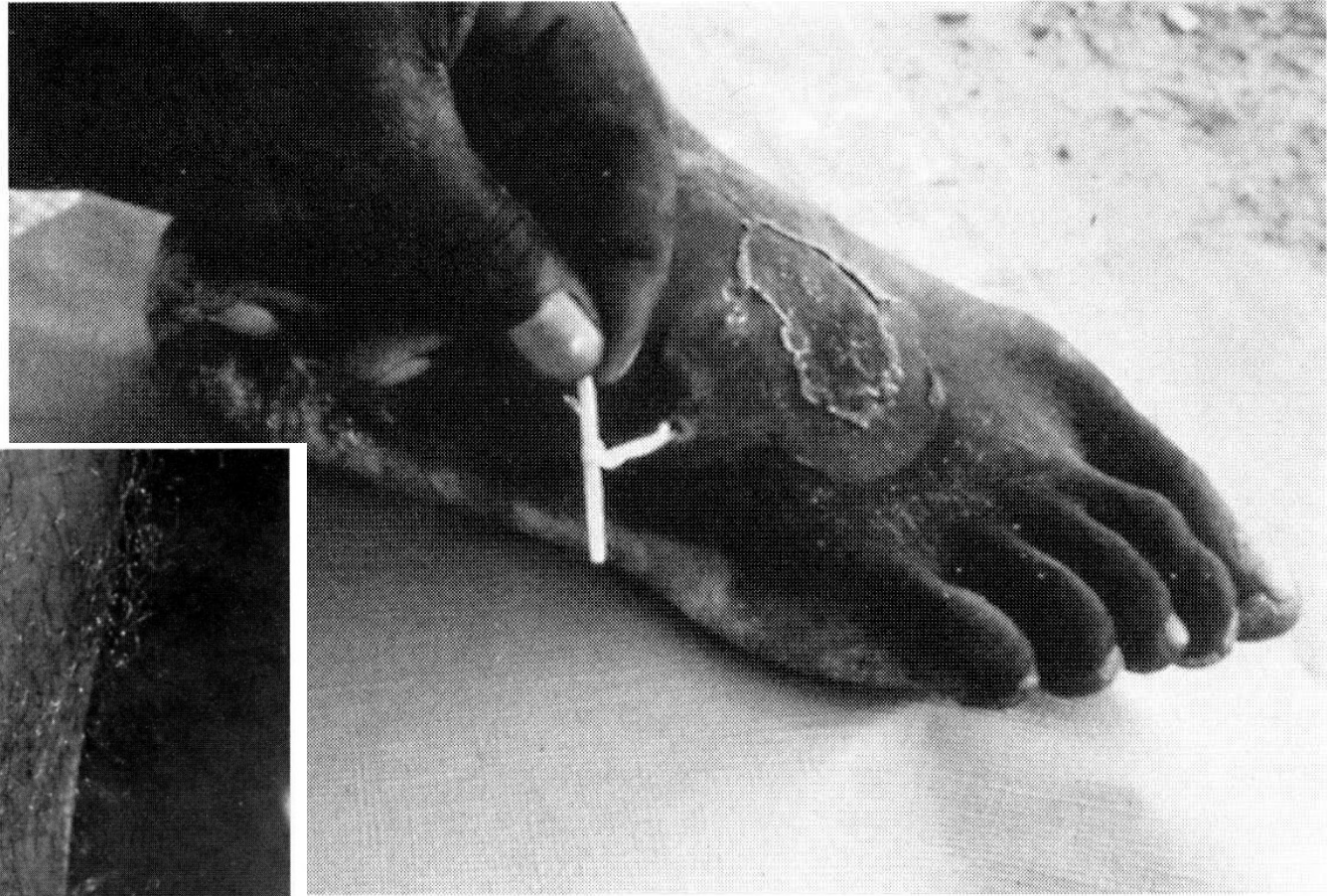Drancunculus medinensis



Drancunculus medinensis



Drancunculus medinensis



Dracunculus medinensis

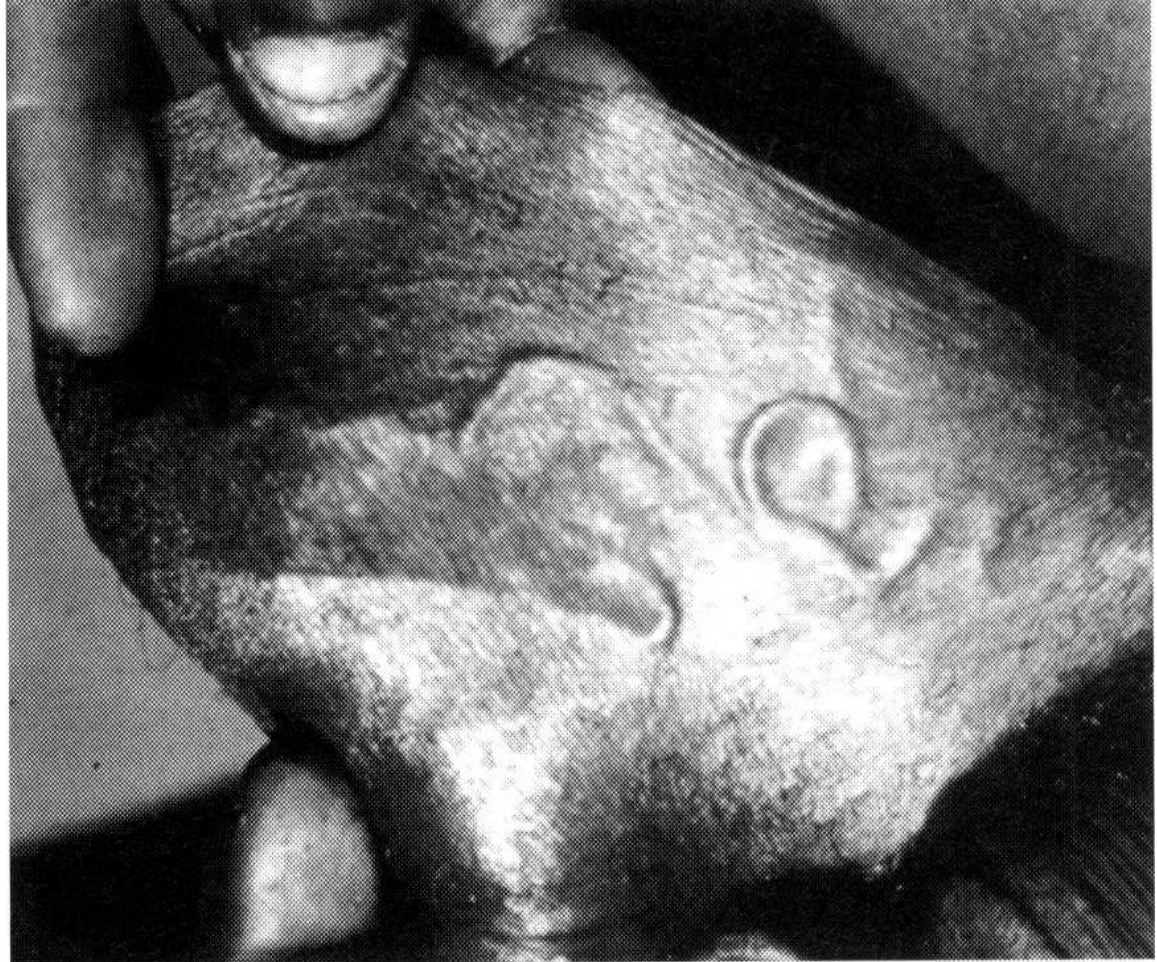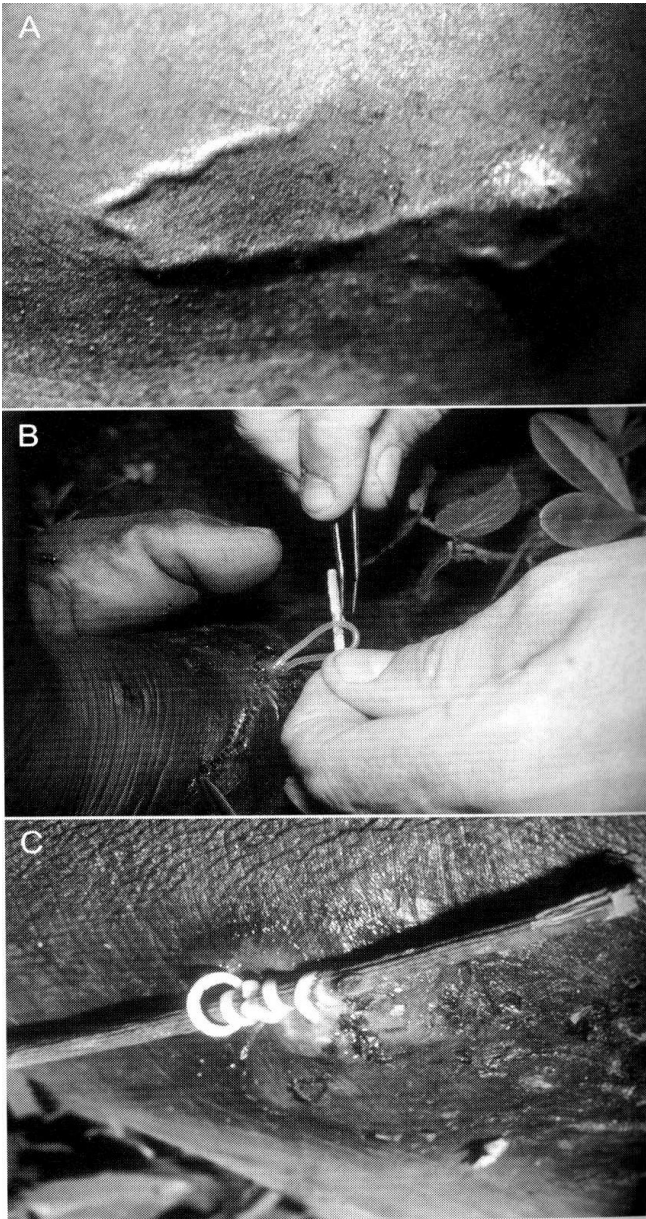
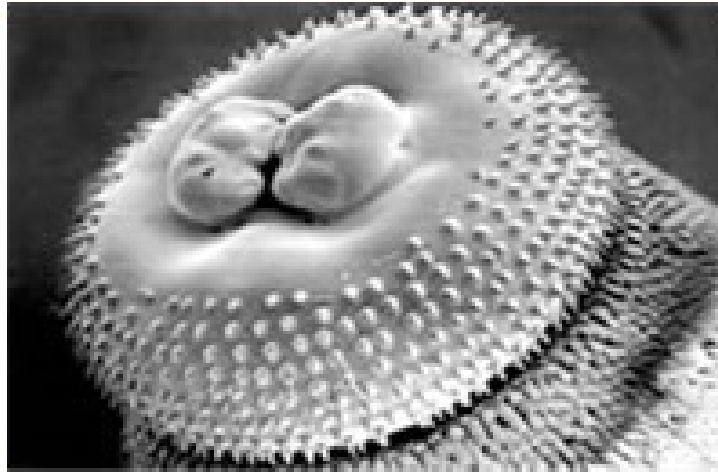



Fig. 5.23 A female *Dracunculus medinensis* in the subcutaneous tissue of a scrotum. (Photograph courtesy of

Drancunculus medinensis





Gnathostoma spinigerum

- Lidská gnathostomiasa je působena několika druhy hlístic rodu *Gnathostoma*. Toto onemocnění je nejčastěji diagnostikováno ve východní Asii, ale vyskytuje se také i jinde v Asii, a v jižní a střední Americe a v některých oblastech v Africe.
- Lidé se nejčastěji nakazí pozřením syrového nebo tepelně nedostatečně zpracovaného masa sladkovodních ryb, úhořů, žab, ptáků a plazů.
- Nejčastějšími příznaky jsou u lidí obvykle migrující otoky pod kůží a zvýšená eosinofilie v krvi.
- Méně často může parazit napadat i jiné tkáně jako např. játra, oko, což má za následek zhoršené vidění až ztrátu zraku a nervy, míchu a mozek, což způsobuje značné bolesti a vede k paralýse, komatu a smrti.

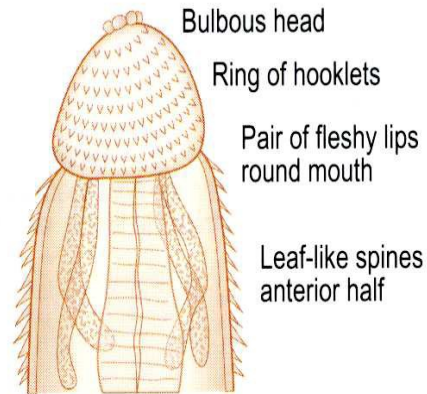
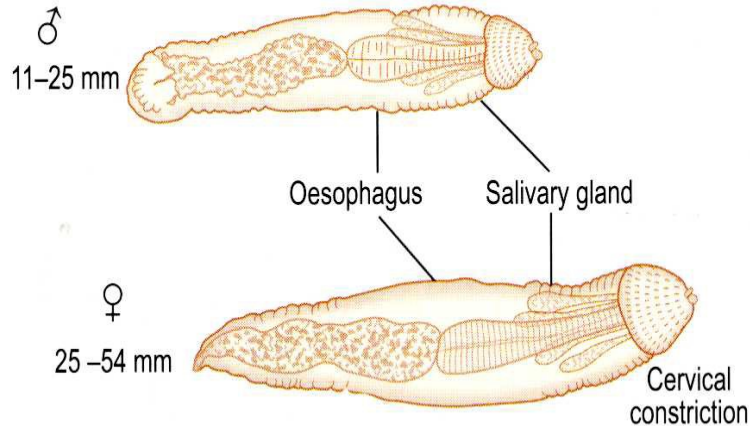
Gnathostoma spinigerum

- Gnathostoma spinigerum
- Bulbus s trny na předním konci
- Cizopasníci šelem, larvy náhodně u člověka (migrace)


Gnathostoma spinigerum

Morphology

Stout, reddish-coloured worms



Ovum in definitive host



67–70 x 38–40 μm

Gnathostoma spinigerum


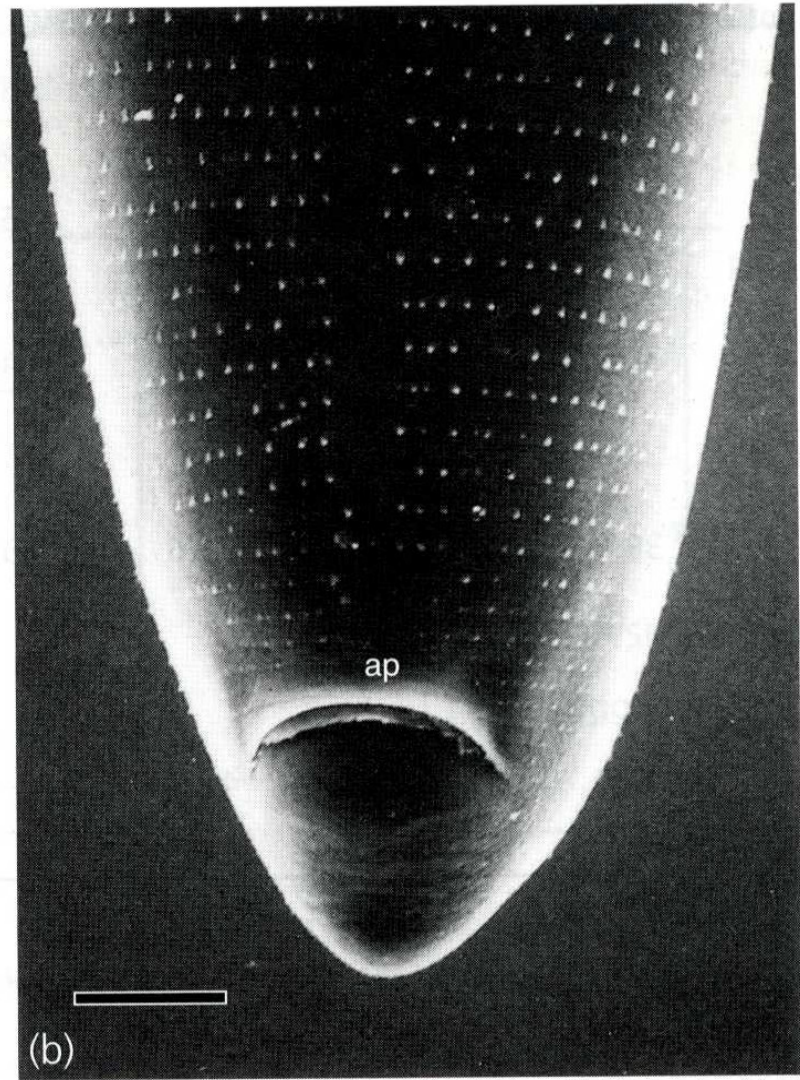
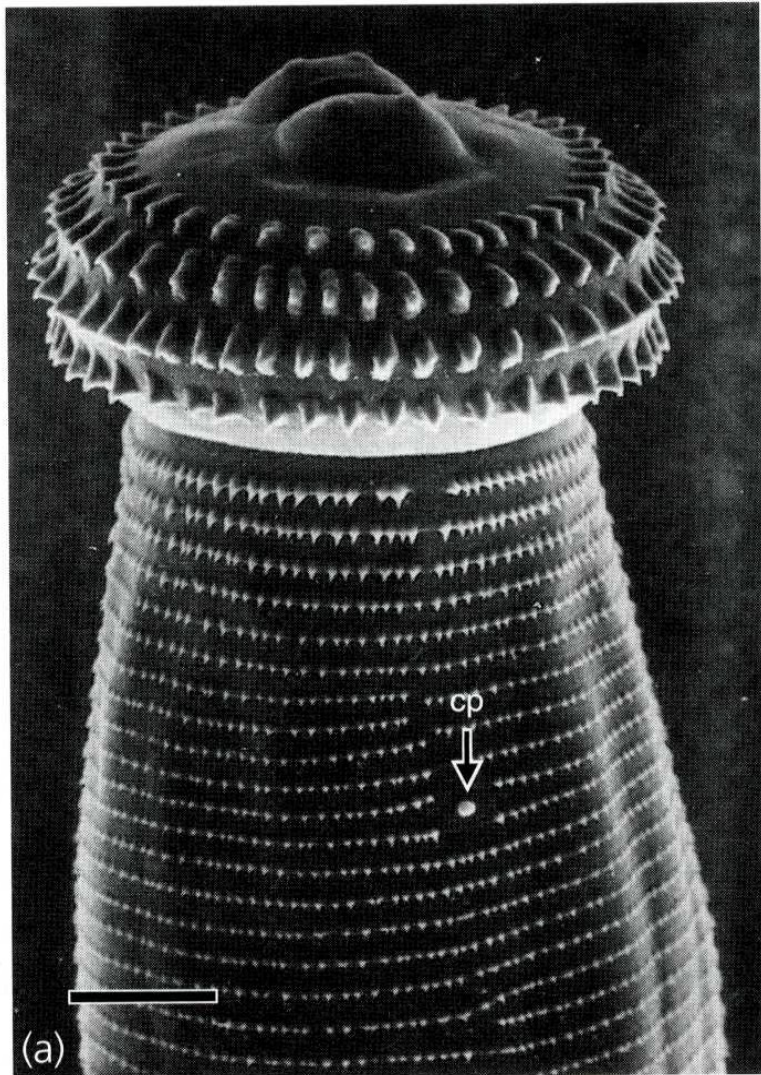


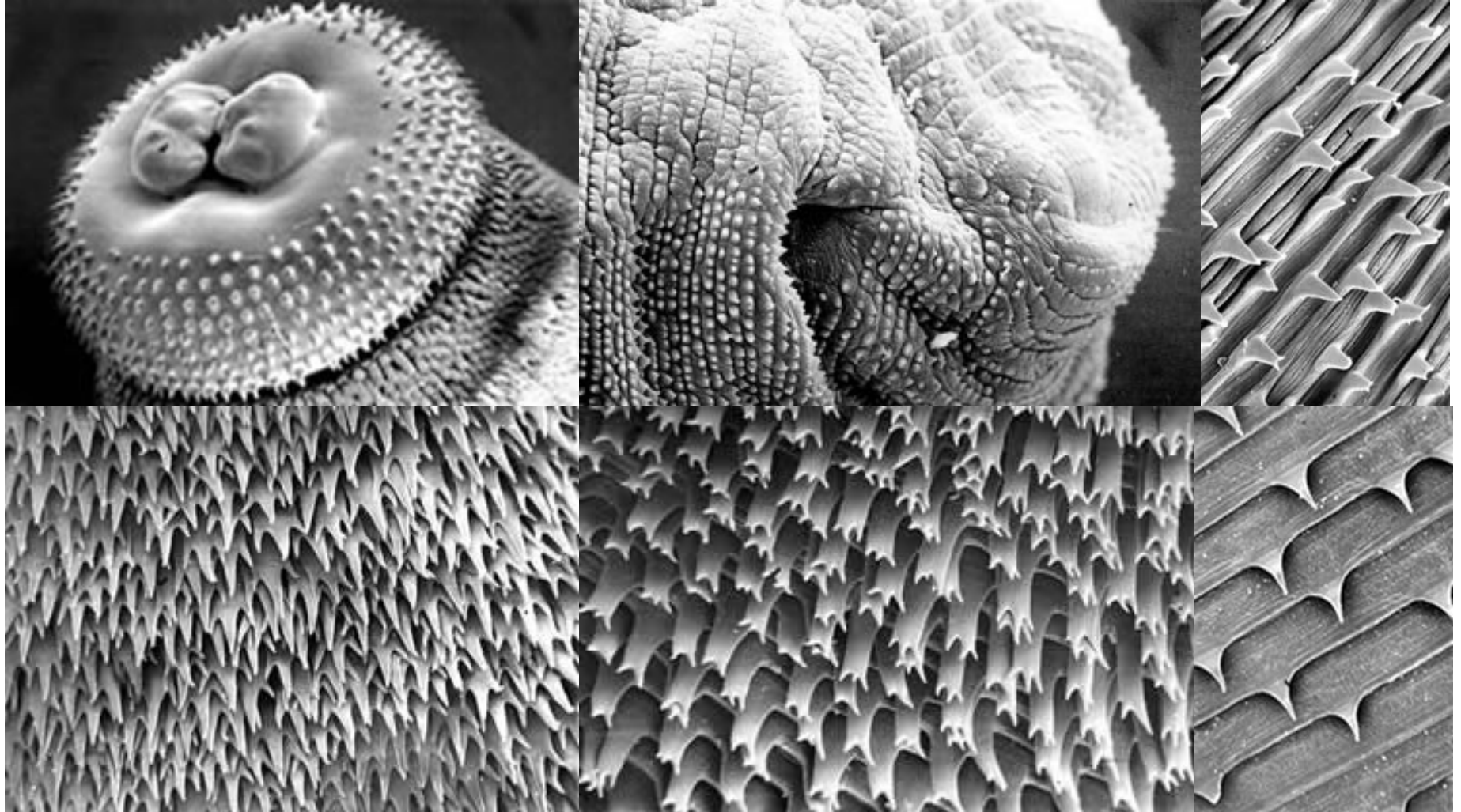
Figure 28.3 Morphological comparison among six species of female *Gnathostoma*. S, *G. spinigerum*; H, *G. hispidum*; T, *G. turgidum*; D, *G. doloresi*; N, *G. nipponicum*; P, *G. procyonis*. This figure indicates the arrangement and shape of the cuticular spines and fresh fertilized uterine eggs, which at times may show various developmental stages when preserved.

From I. Miyazaki, "Gnathostoma and gnathostomiasis in Japan," in K. Morishita et al. (Eds.), *Progress of medical parasitology in Japan* 3:529-586. Copyright © 1966 Meguro Parasitological Museum, Tokyo. Reprinted by permission.

Gnathostoma spinigerum



Gnathostoma spinigerum



Gnathostoma spinigerum

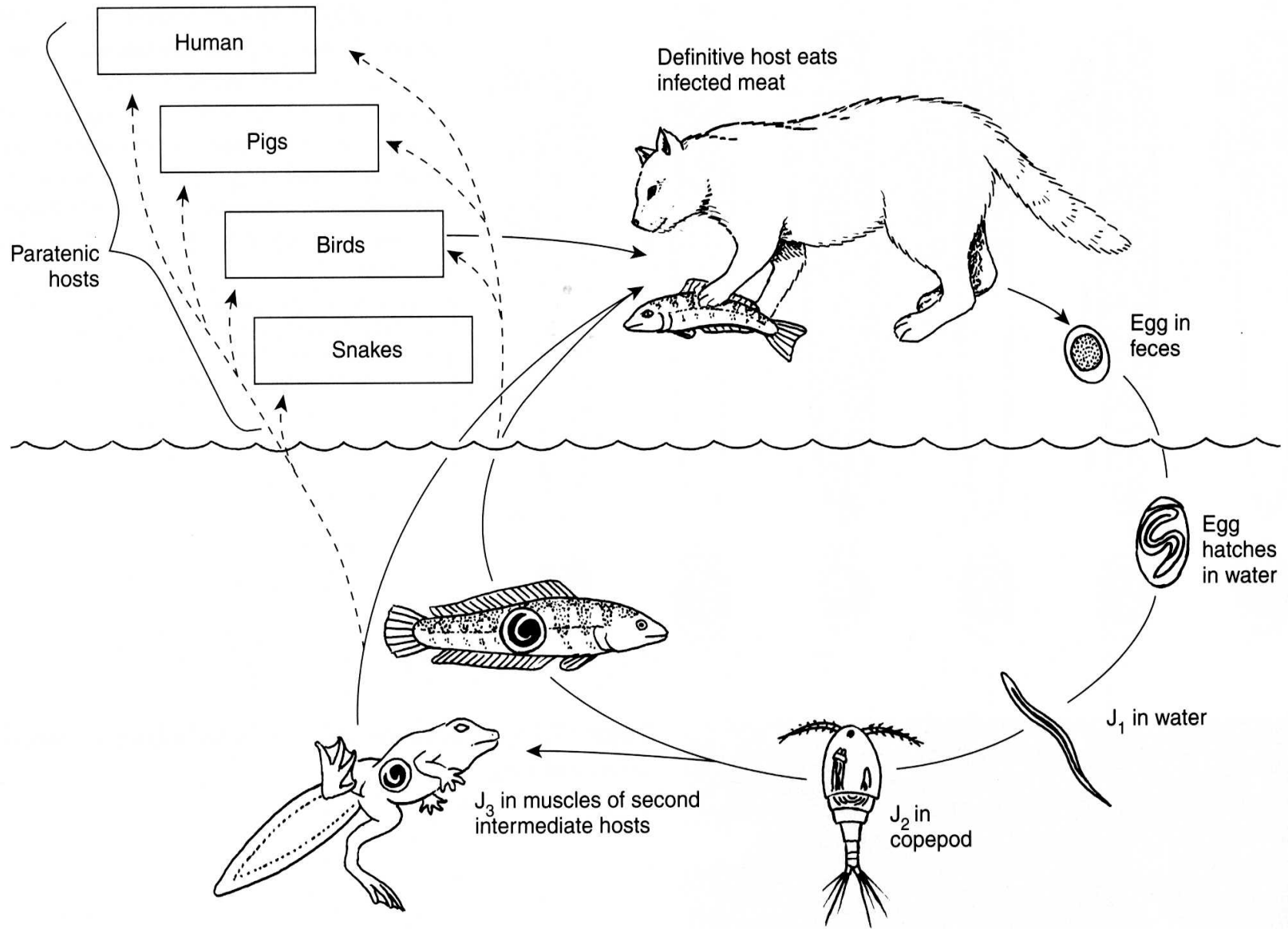


Figure 28.5 Life history of *Gnathostoma spinigerum*.

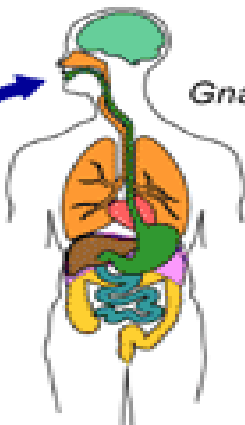
Gnathostoma spinigerum

- V přirozených DH (prasatech, kočkách, psech a divokých zvířatech) žijí dospělí cizopasnici v tumoru, jehož tvorbu indukují ve stěně střeva. Kladou zde vajíčka, která jsou nezralá a která odcházejí s výkaly do vody.
- Ve vodě vajíčka dozrávají a formuje se v nich larva L1. Pokud je toto vajíčko pozřeno koryšem – Cyclops – (1. Mz) – larva se vyvíjí do stadia L2.
- Po pozření 1. Mz rybou, žábou nebo plazem (2. Mz) - L2 migruje do svaloviny a vyvíjí se ve stadium L3
- Je-li 2. Mz pozřen DH pak se L3 vyvíjí v dospělého cizopasnika žijícího ve stěně žaludku. Alternativou tohoto vývoje je, že 2. MZ může být pozřen paratenickým hostitelem (ptáci, plazi, žáby) ve kterém L3 nepokračuje ve vývoji ale zůstává infekční vůči vůči dalšímu predátorovi.
- Člověk se nakazí pozřením nedovařeného nebo syrového masa ryb nebo drůbeže obsahující ve své svalovině larvy L3 nebo vypitím vody s buchankami infikovanými larvou L2.

i = Infective Stage
d = Diagnostic Stage



<http://www.dpd.cdc.gov/dpdx>



L3
Gnathostomiasis **d**
Cutaneous
Ocular
Visceral
Neurological



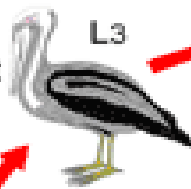Gnathostoma spinigerum
Domestic and wild
felines and canines
are the definitive hosts.

L3 develop into
adult worms.



Gnathostoma hispidum
Domestic and wild pigs
are the definitive host.

Paratenic host



L3

6

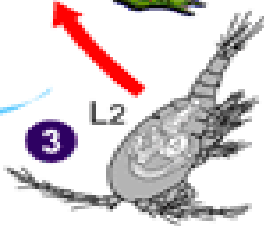Second intermediate host



L3

4

i L2 develops into L3.



L2

3

Copepod first intermediate host
L1 develops into L2. **i**

i

5
Infected second
intermediate host
ingested by
definitive host.



Unembryonated egg

1

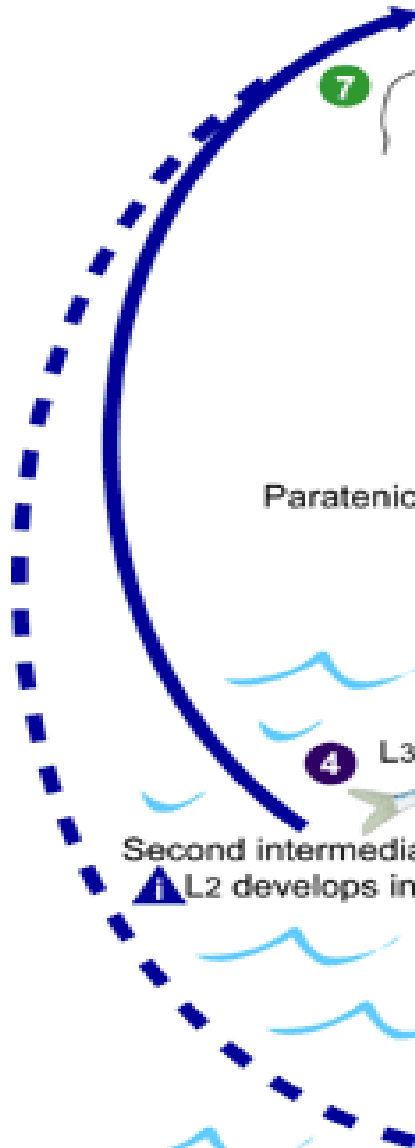Embryonated egg
in water.



L1

2

Egg hatches and
releases L1 larva.



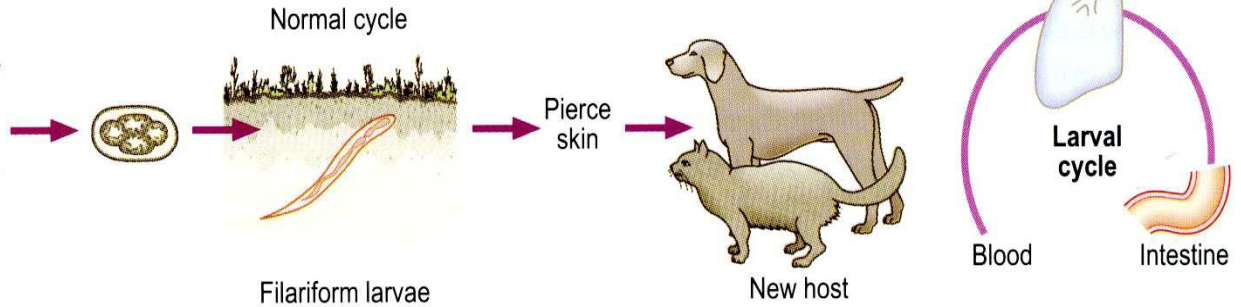
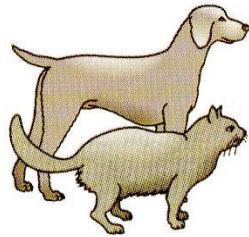
Děkuji za pozornost

HLístice - larva migrans

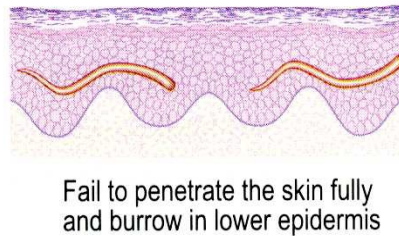
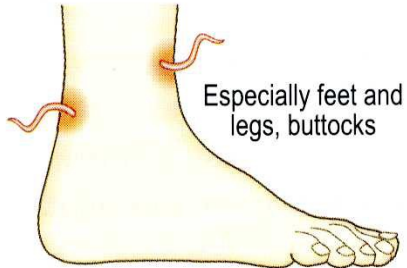
Cutaneous Larva Migrans (creeping eruption)

Caused by non-human hookworm larvae.

Ancylostoma braziliense
Ancylostoma caninum
Uncinaria stenocephala



If they successfully invade humans, the intensely itchy infection lasts for months.



Move 1-2 cm per day

