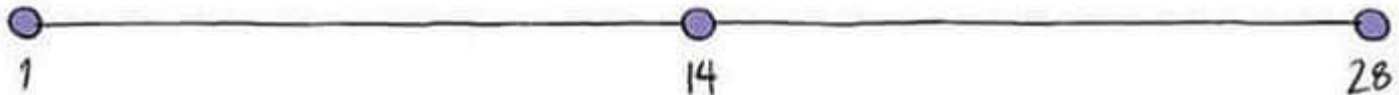
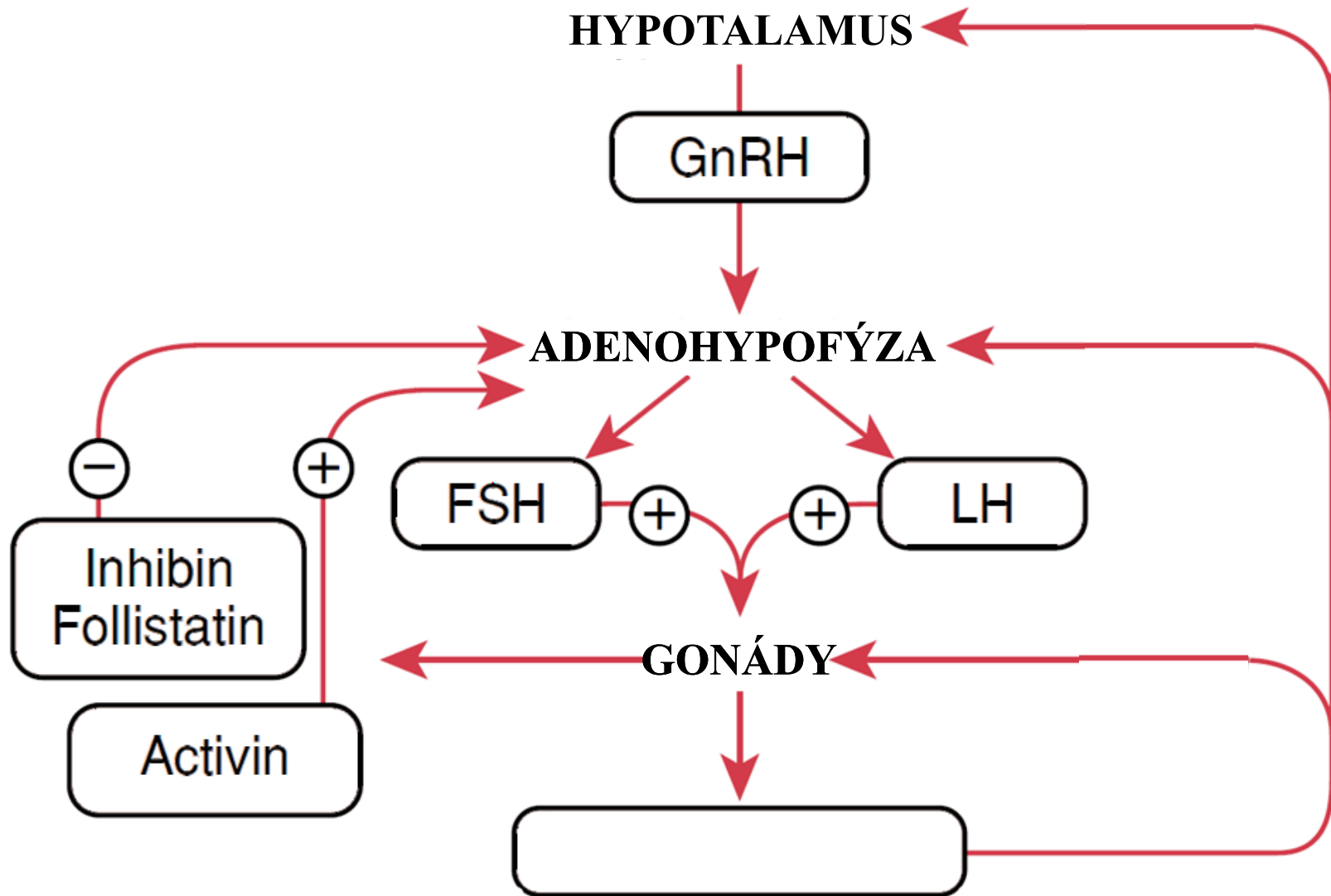


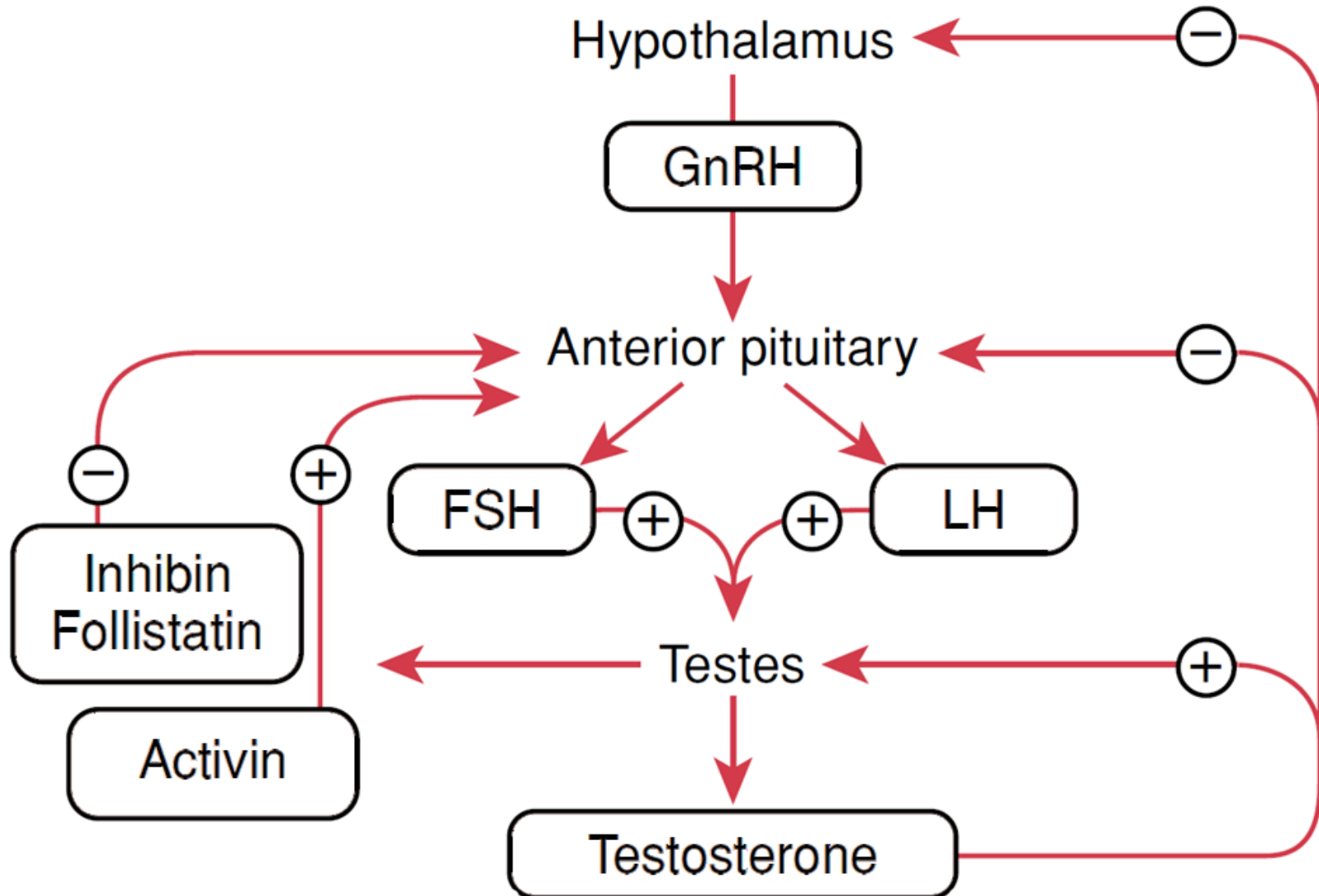
FYZIOLOGIE REPRODUKCE



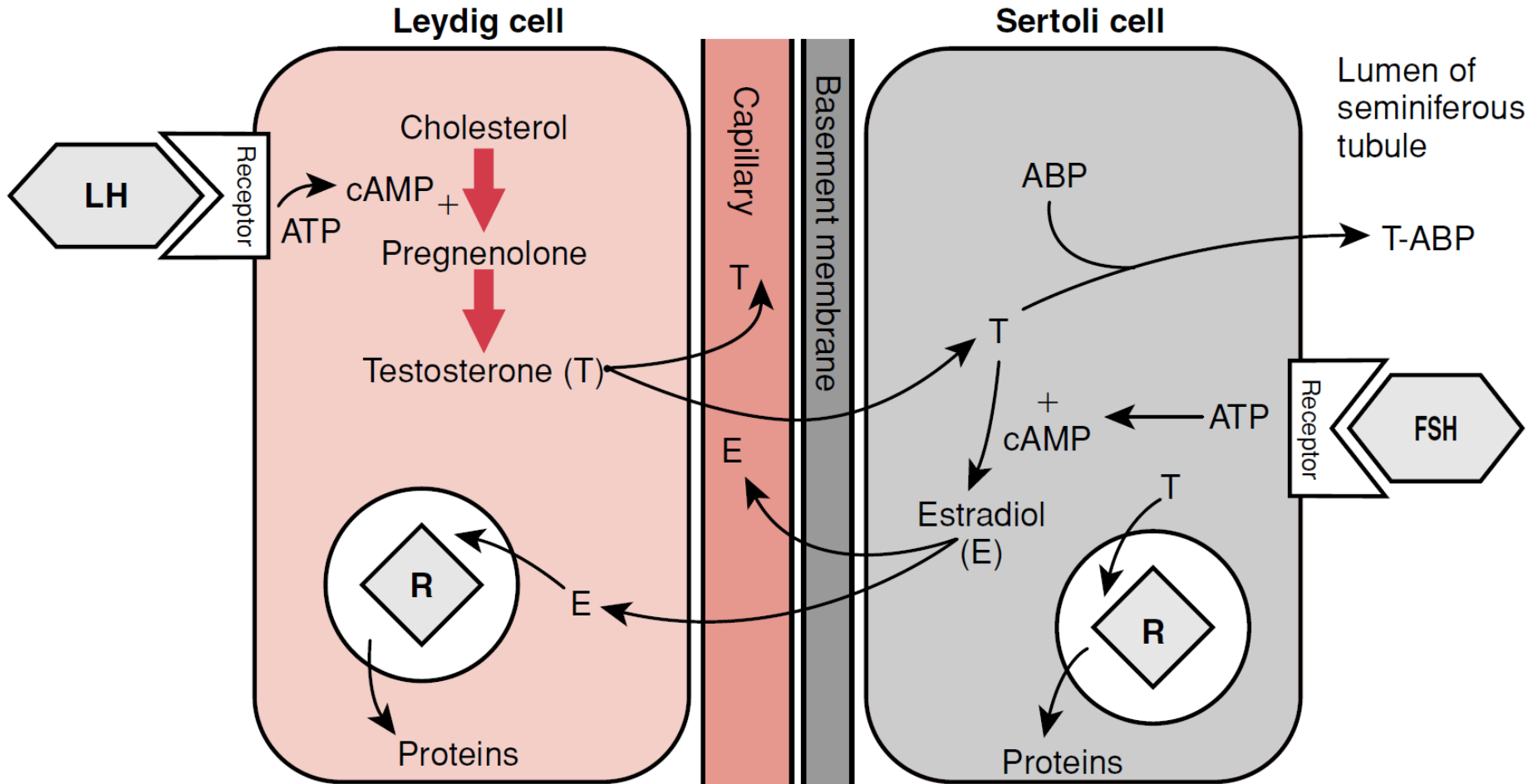
HYPOTALAMUS - HYPOFÝZA - GONÁDY



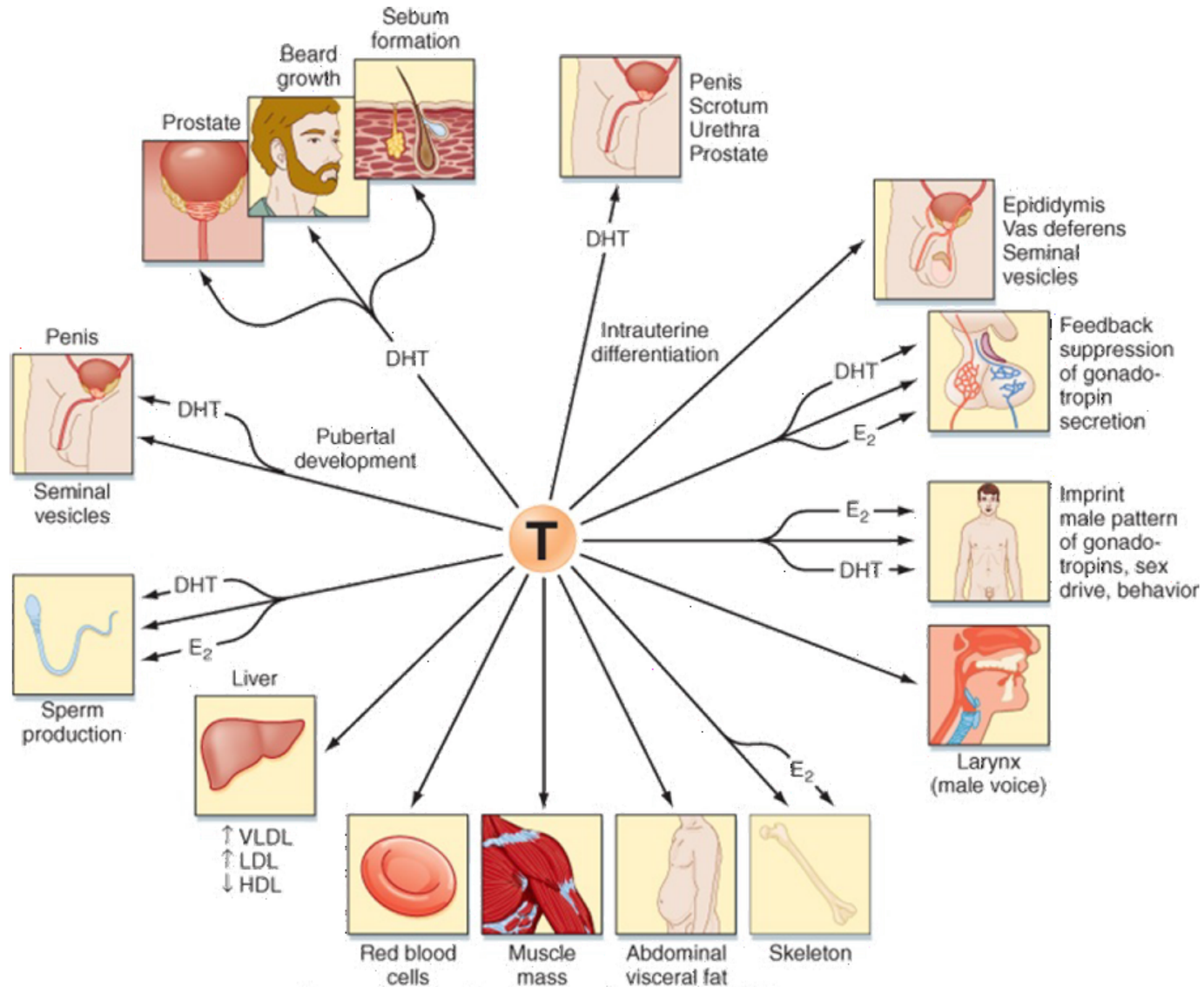
HYPOTALAMUS - HYPOFÝZA - TESTES



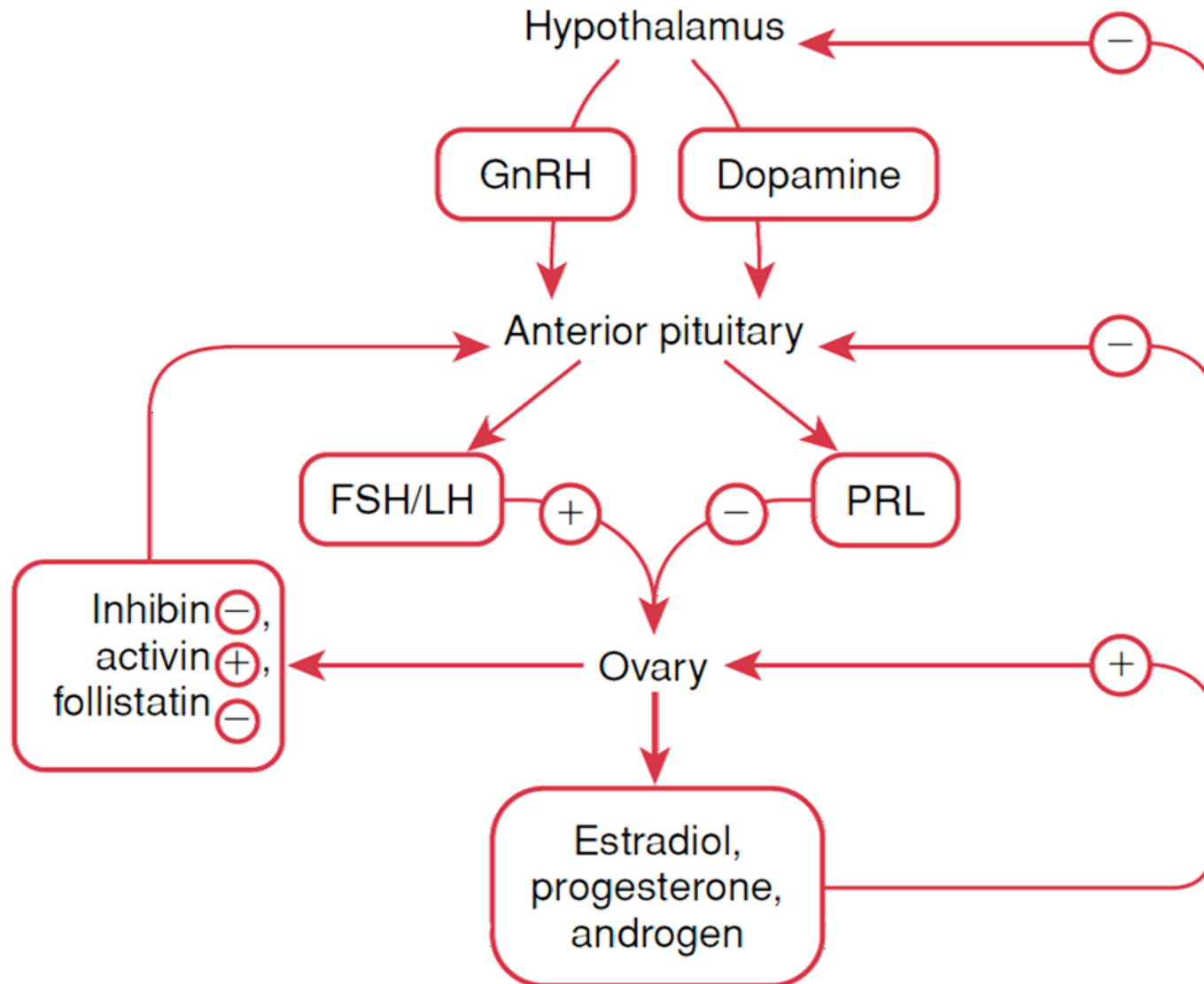
HYPOTALAMUS - HYPOFÝZA - GONÁDY



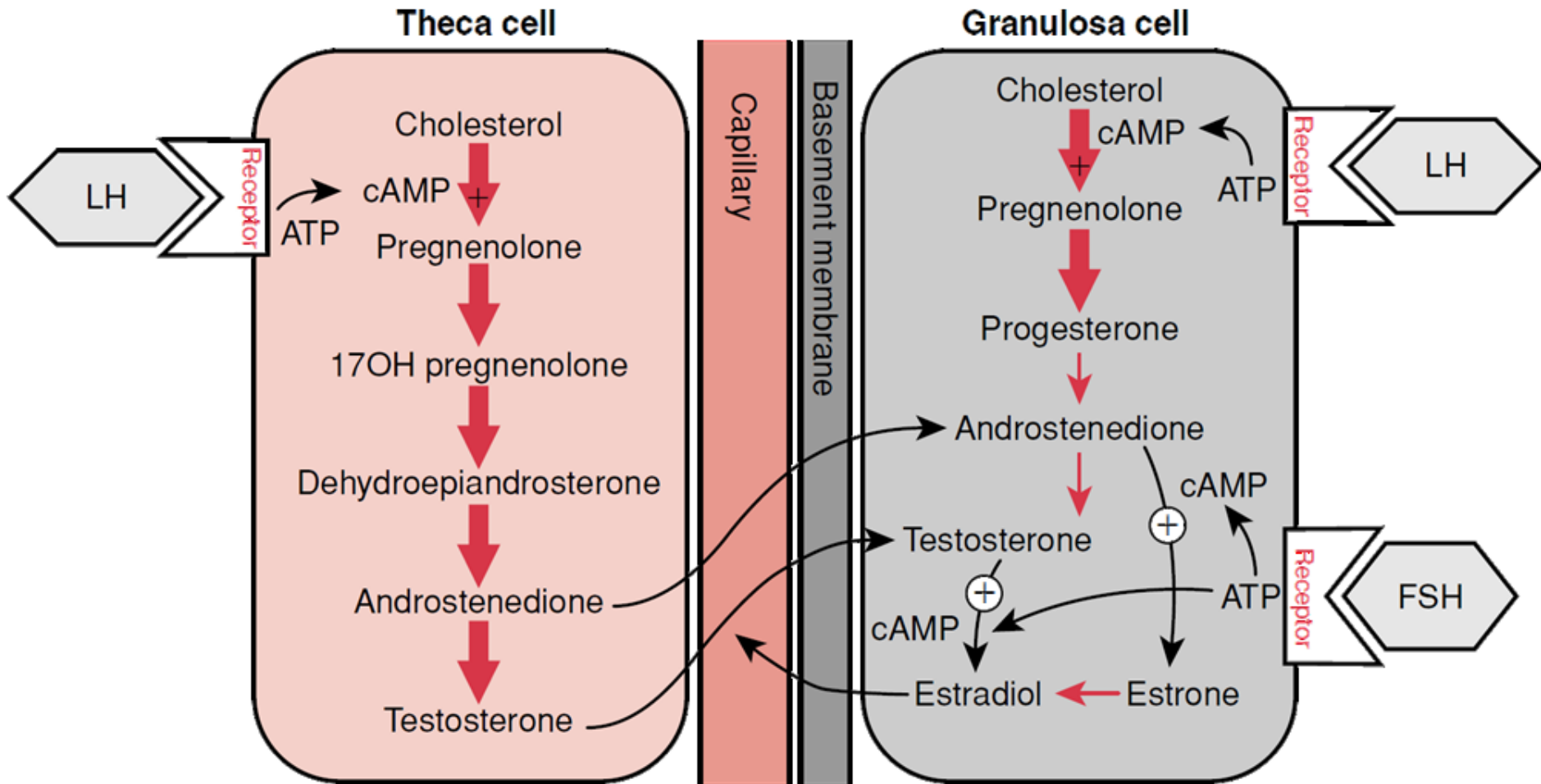
HYPOTALAMUS - HYPOFÝZA - GONÁDY



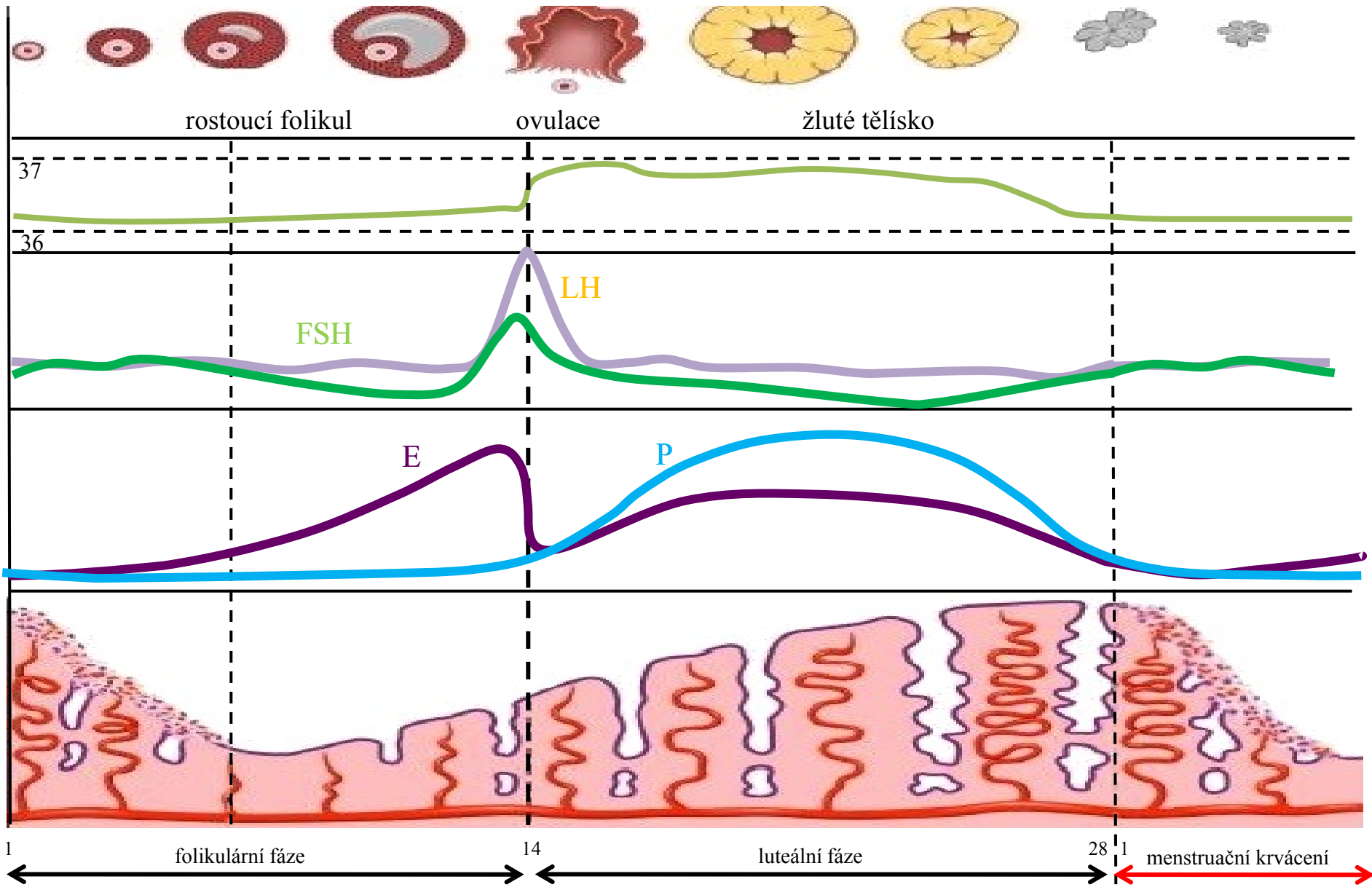
HYPOTALAMUS - HYPOFÝZA - GONÁDY



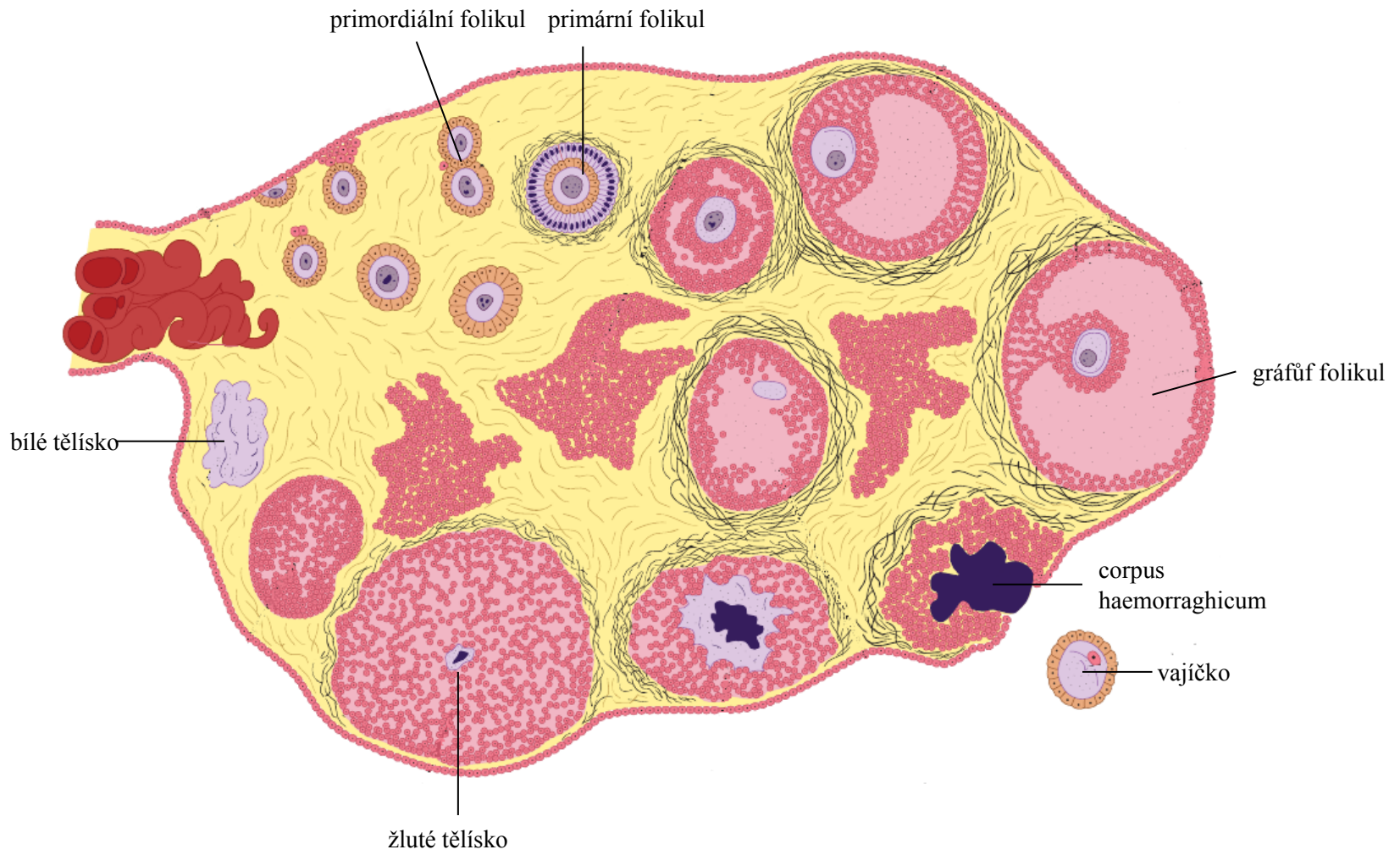
HORMONÁLNÍ CYKLUS



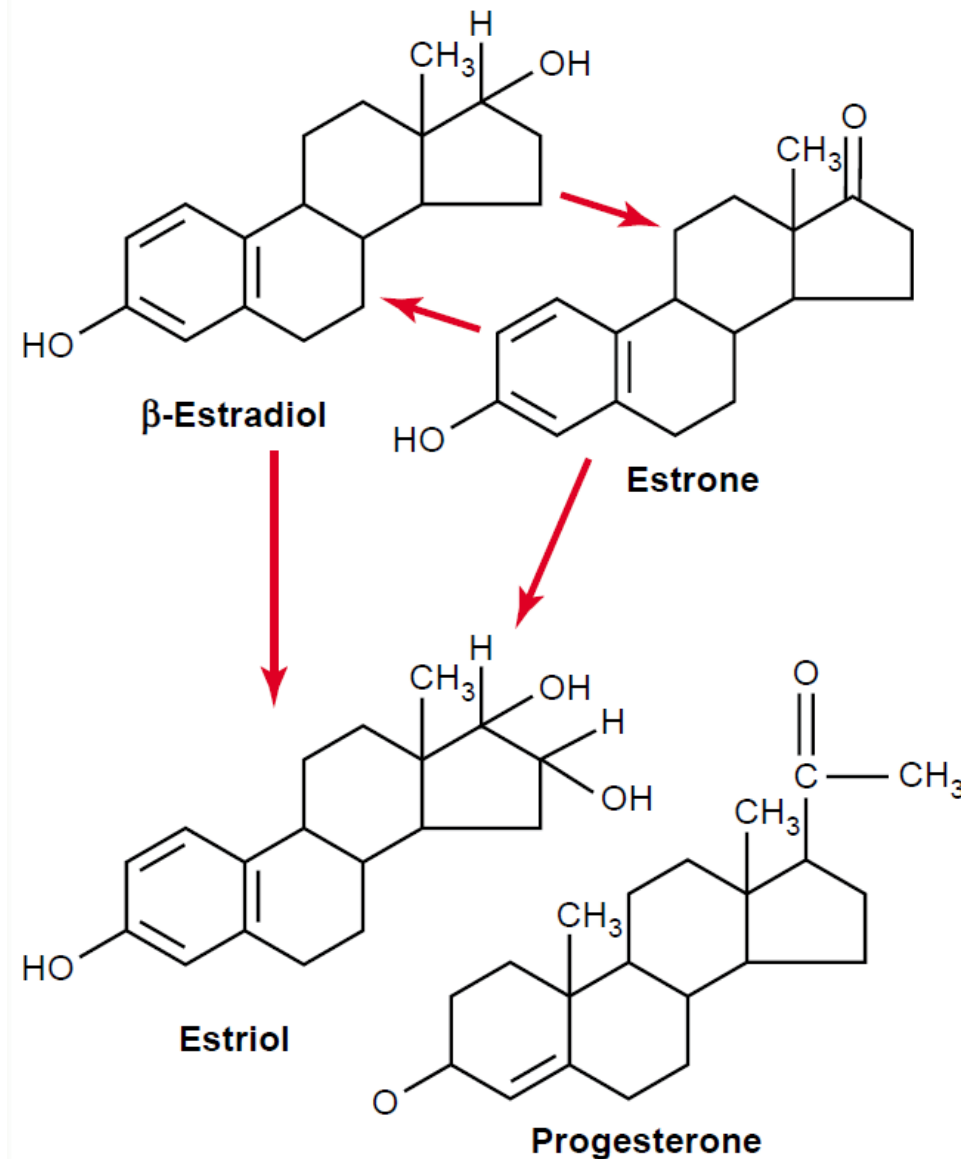
MENSTRUAČNÍ CYKLUS



OVARIÁLNÍ CYKLUS



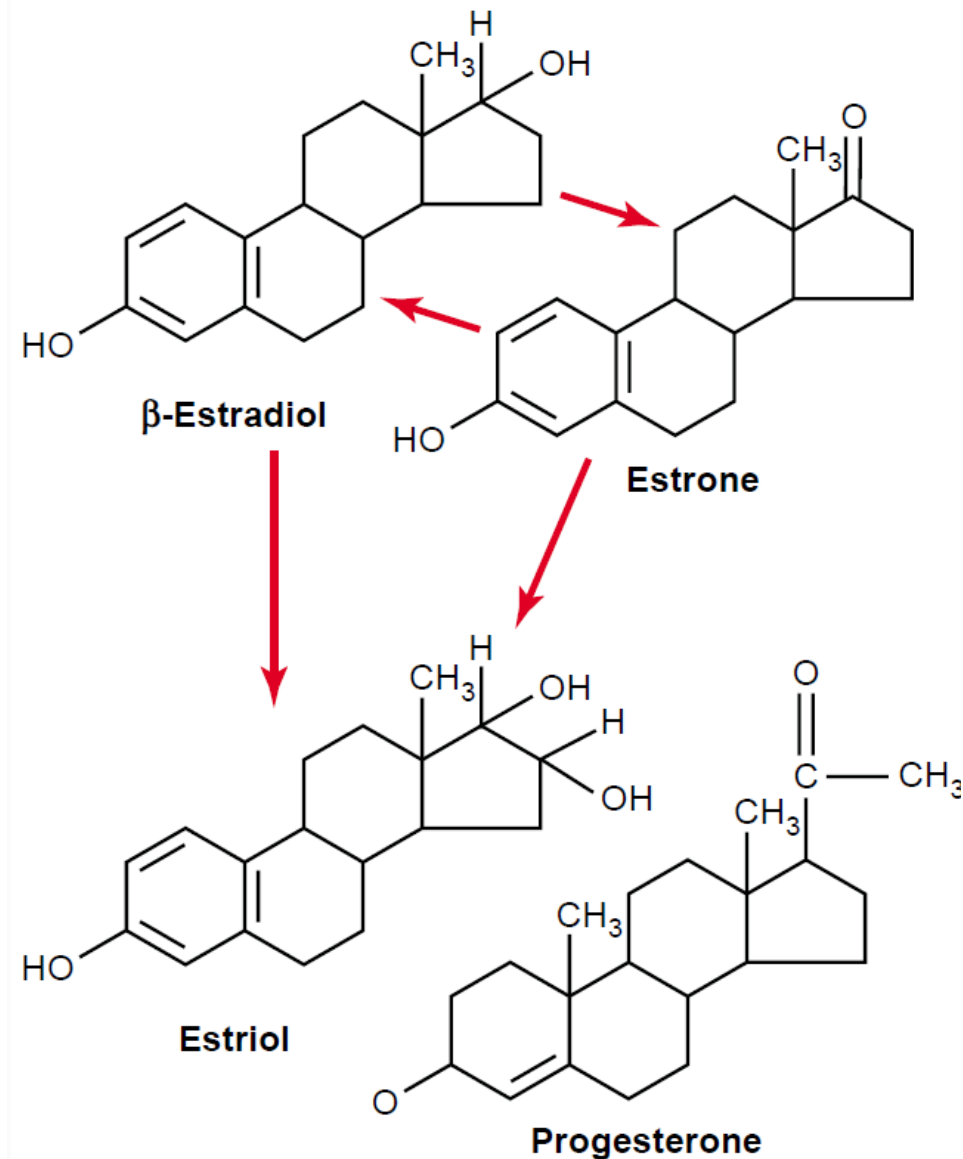
ÚČINKY HORMONŮ



Estrogeny:

- přeměňuje vaginální epitel, na epitel více rezistentní k traumatům/infekci
- proliferace endometriálních žláz
- proliferace mukózních žláz vejcovodů
- vývoj stromální tkáně prsou
- uložení tuku

ÚČINKY HORMONŮ



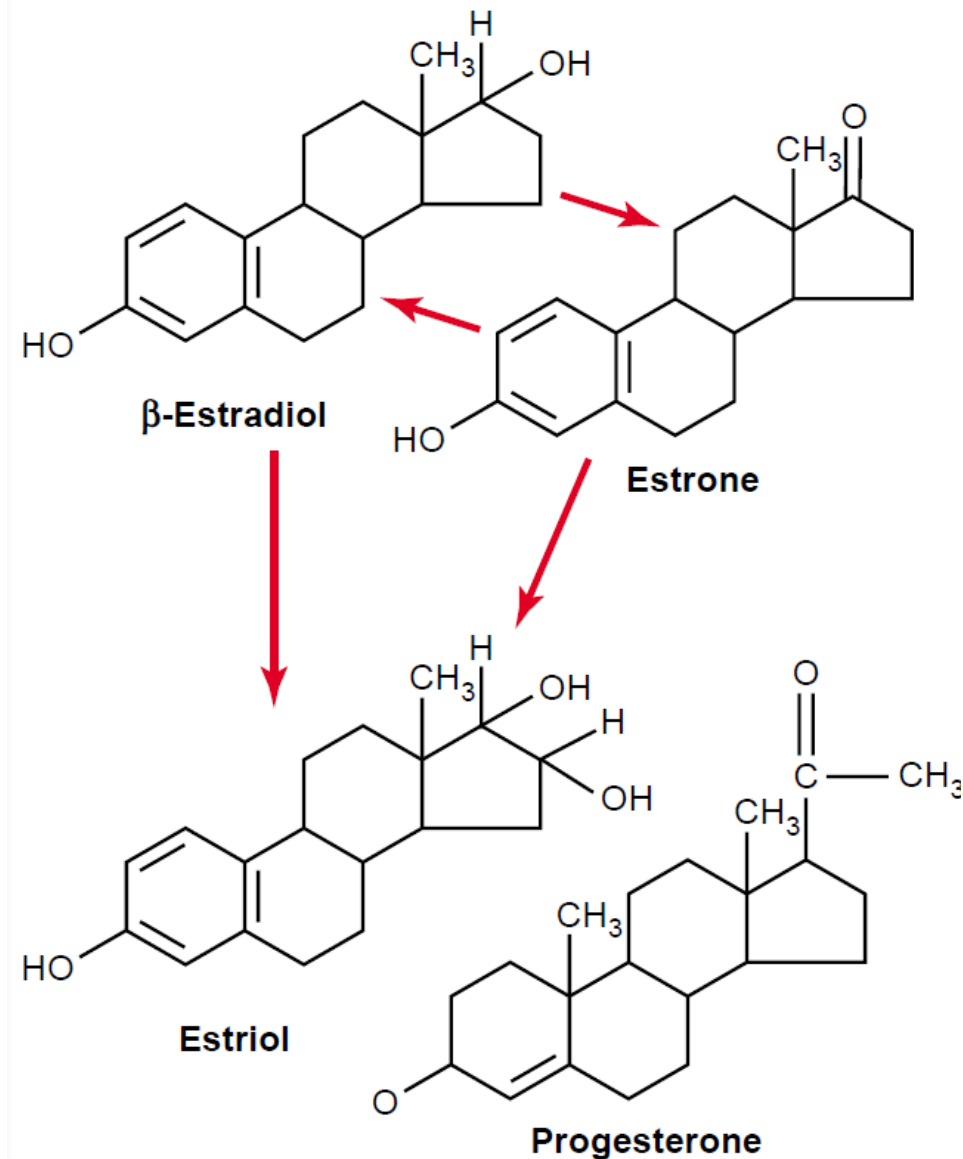
Estrogeny:

- inhibuje aktivitu osteoklastů
- stimuluje růst kostí

Menopauza

- zvýšená aktivita osteoklastů, snížené zásobení vápníkem a fosfáty
- snižuje metabolickou aktivitu
- působí jako aldosteron

ÚČINKY HORMONŮ



Progesteron:

- sekretorní změny endometria (luteální fáze)
- podpora sekrece mukózní vrstvy vejcovodů (trofika-fertilizace)
- vývoj lobulů

ANTIKONCEPCE

BARIÉROVÉ METODY:

- mužský kondom
- ženský kondom
- cervikální klobouček
- pesar

METODY ZALOŽENÉ NA JISTÉM ZPŮSOBU CHOVÁNÍ:

- přirozené plánování rodičovství
- přerušovaná soulož
- laktace

HORMONÁLNÍ ANTIKONCEPCE:

- tablety užívané per os
- podkožní implantáty
- náplasti
- nitroděložní tělíška
- vaginální kroužky

NITRODĚLOŽNÍ TĚLÍSKA:

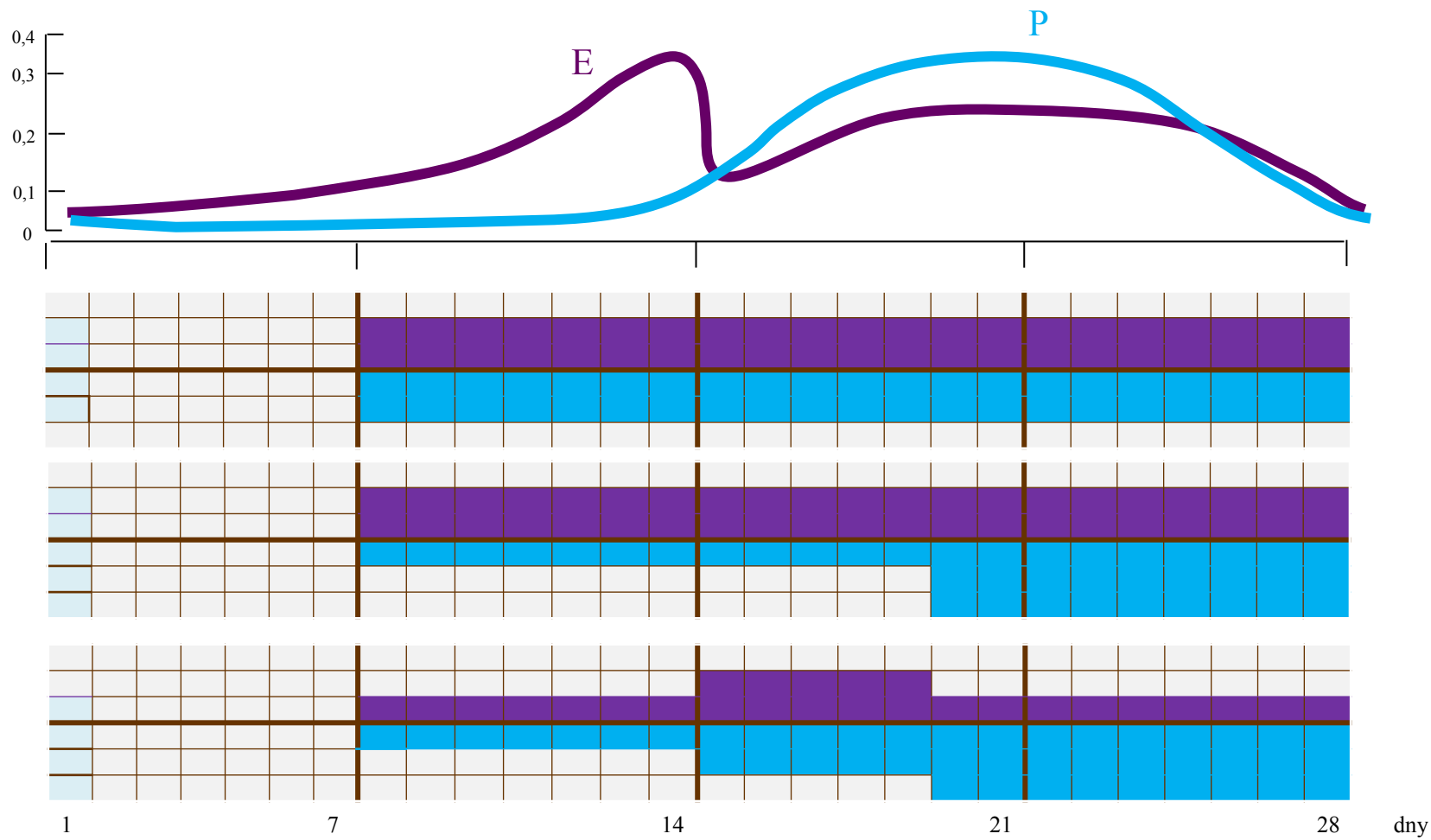
- měděná nitroděložní tělíška
- nitroděložní tělíška s levonorgestrem

STERILIZACE:

- podvázání vejcovodů
- vasektomie



ORÁLNÍ HA



ORÁLNÍ HA

Progesteronní účinky:

- Inhibice ovulace potlačením LH;
- Zahušťování cervikálního hlenu - transport spermií;
- Možná inhibice kapacity spermií;
- Omezení implantace - atrofie endometriálních žláz.

Estrogenní účinky zahrnují :

- Částečná inhibice ovulace - potlačení FSH a LH, v závislosti na dávce;
- Změna sekrecí a buněčných struktur endometria.


BENEFITY A RIZIKA HA

- *snížení rizika vzniku celkové rakoviny o 12%:*

- ca ovaria
- ca endometria
- ca kolorektra
- ovarialní cysty

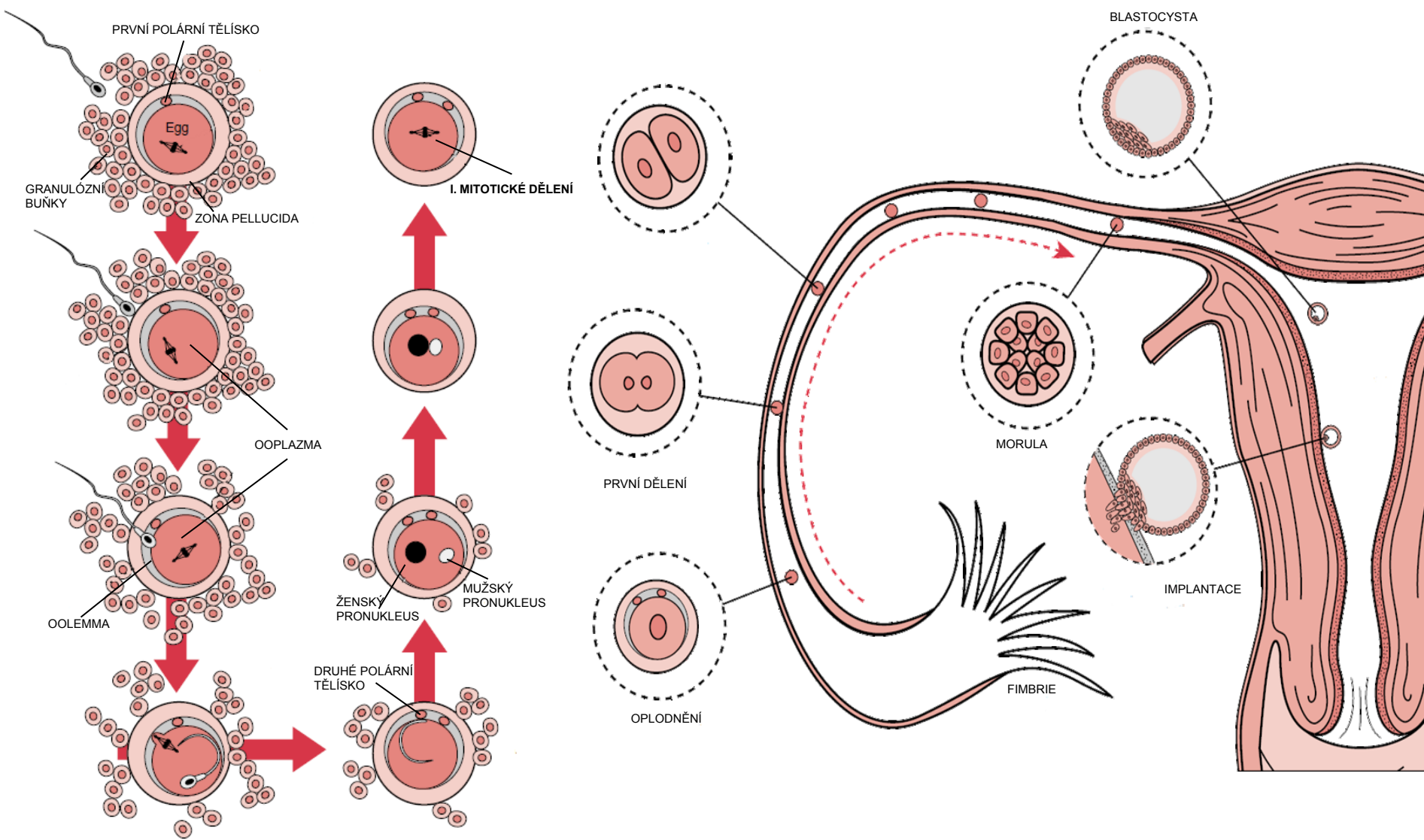
- *Akne a androgenní projevy*
- *Úprava poruch menstr. cyklu (dysmenorea, polymenorea..)*
- *↓ výskyt zánětlivé pánevní nemoci*
- *Socioekonomické benefity (plánování rodičovství)*

- *Trombotická nemoc*
 - 1-2/100t/rok vs. 2-4/100t/rok
 - !vrozené poruchy koagulace!
- *rakovina prsů ?*
 - nejspíše nepatrně po dobu užívání
- *nemoci asociované s VTE a AT (infarkt myokardu, cévní mozková příhoda)*
- *vzácně spouštěč migrén*
- *lékové interakce (CYP450)*



HA je léčivo, které se nesmí užívat navzdory kontraindikacím

PROCESY OPLODNĚNÍ



FUNKCE PLACENTY

I. TRANSPORTNÍ FUNKCE

- a. transport respiračních plynů
- b. transport a metabolismus sacharidů
- c. transport a metabolismus aminokyselin
- d. transport a metabolismus lipidů
- e. transport vody, minerálů a vitaminů

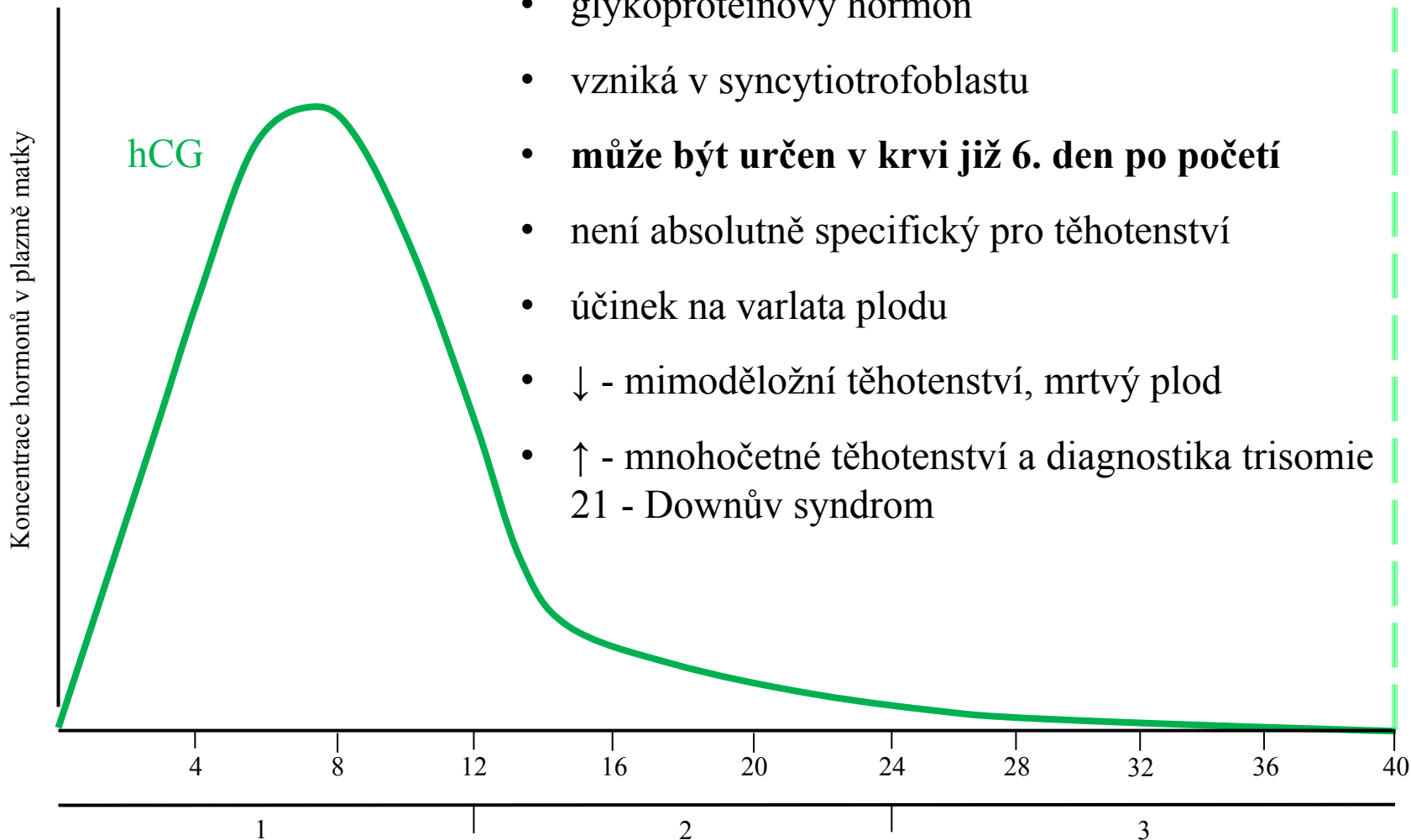
II. ENDOKRINNÍ FUNKCE

- a. Estrogeny
- b. Progesteron
- c. Lidský choriongonadotropin
- d. Lidský placentární laktogen
- e. Faktory růstu (epidermal and insulin-like growth factors)

III. PROTEKTIVNÍ FUNKCE

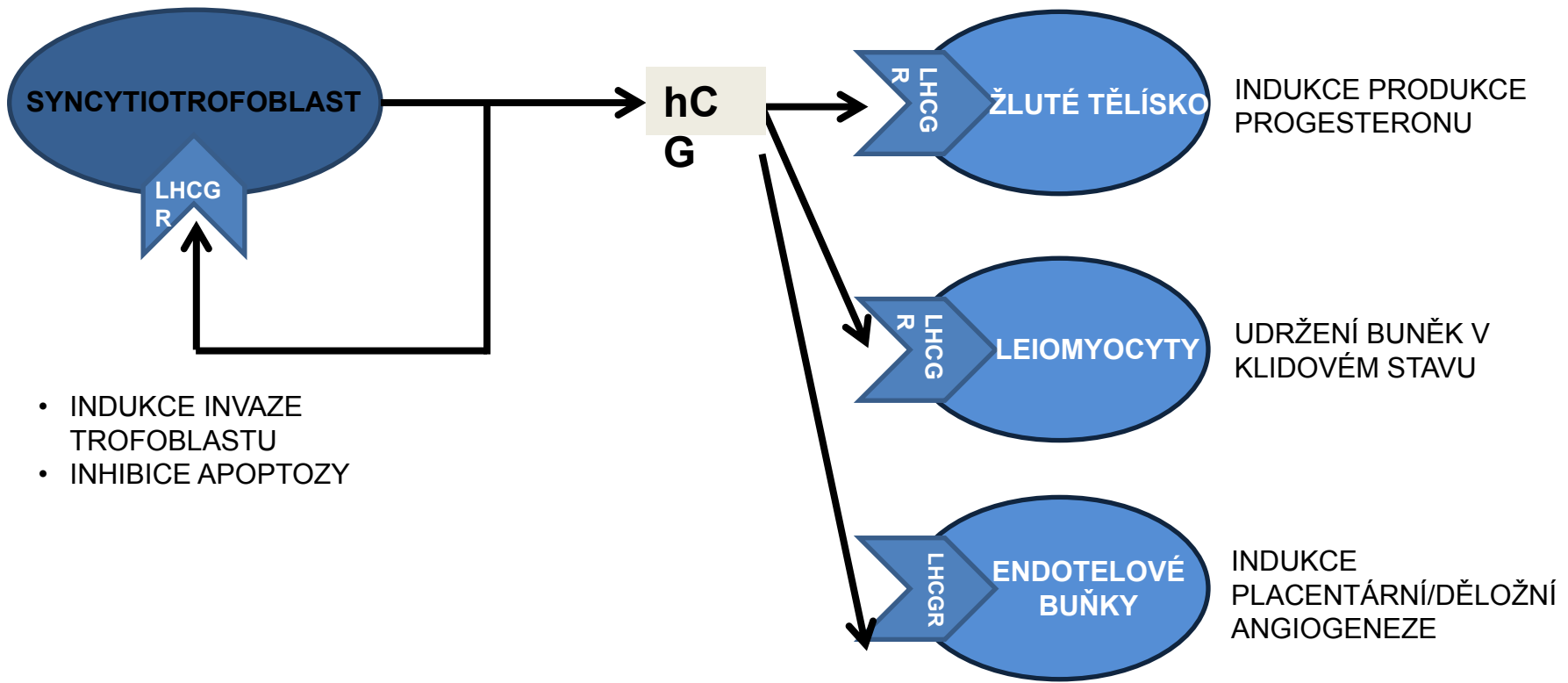
- a. Cytochrom P450 (xenobiotiky)
- b. Pinocytóza (IgG)
- c. Bariera proti přenosu bakterií, virů atd.

TĚHOTENSKÉ HORMONY



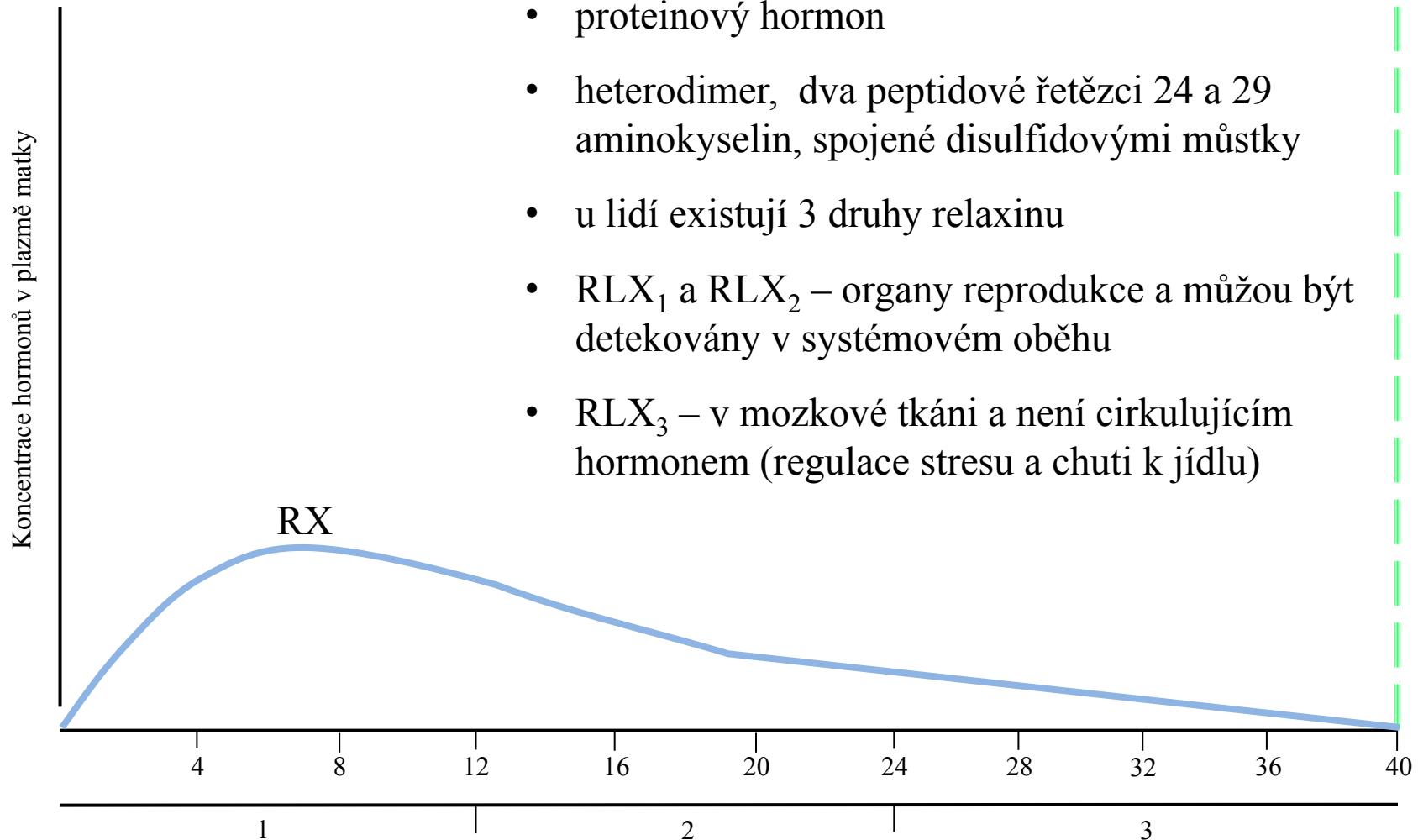
- glykoproteinový hormon
- vzniká v syncytiotrofoblastu
- **může být určen v krvi již 6. den po početí**
- není absolutně specifický pro těhotenství
- účinek na varlata plodu
- ↓ - mimoděložní těhotenství, mrtvý plod
- ↑ - mnohočetné těhotenství a diagnostika trisomie 21 - Downův syndrom

LIDSKÝ CHORIONGONADOTROPIN

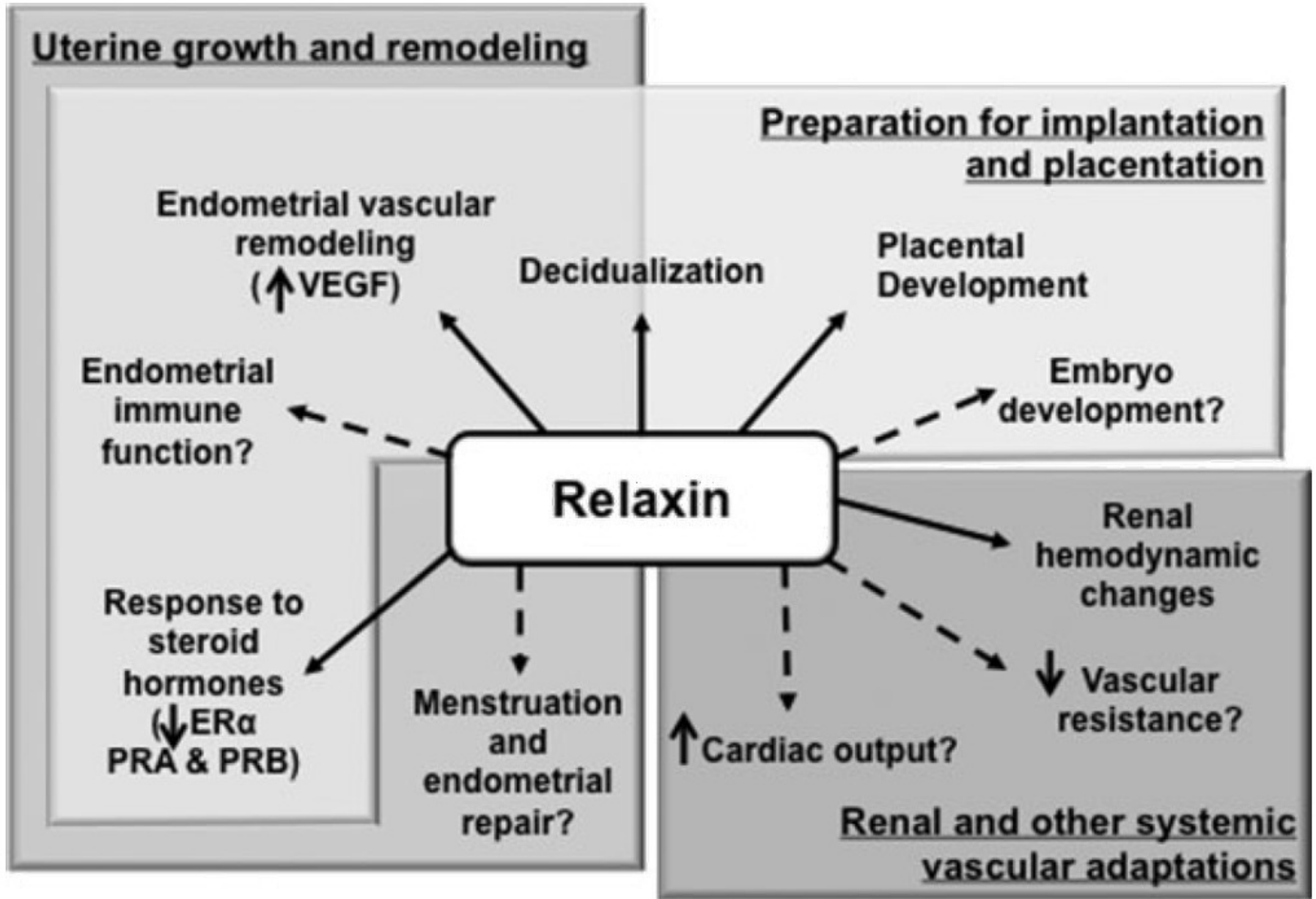


TĚHOTENSKÉ HORMONY

- proteinový hormon
- heterodimer, dva peptidové řetězci 24 a 29 aminokyselin, spojené disulfidovými můstky
- u lidí existují 3 druhy relaxinu
- RLX_1 a RLX_2 – orgány reprodukce a můžou být detekovány v systémovém oběhu
- RLX_3 – v mozkové tkáni a není cirkulujícím hormonem (regulace stresu a chuti k jídlu)



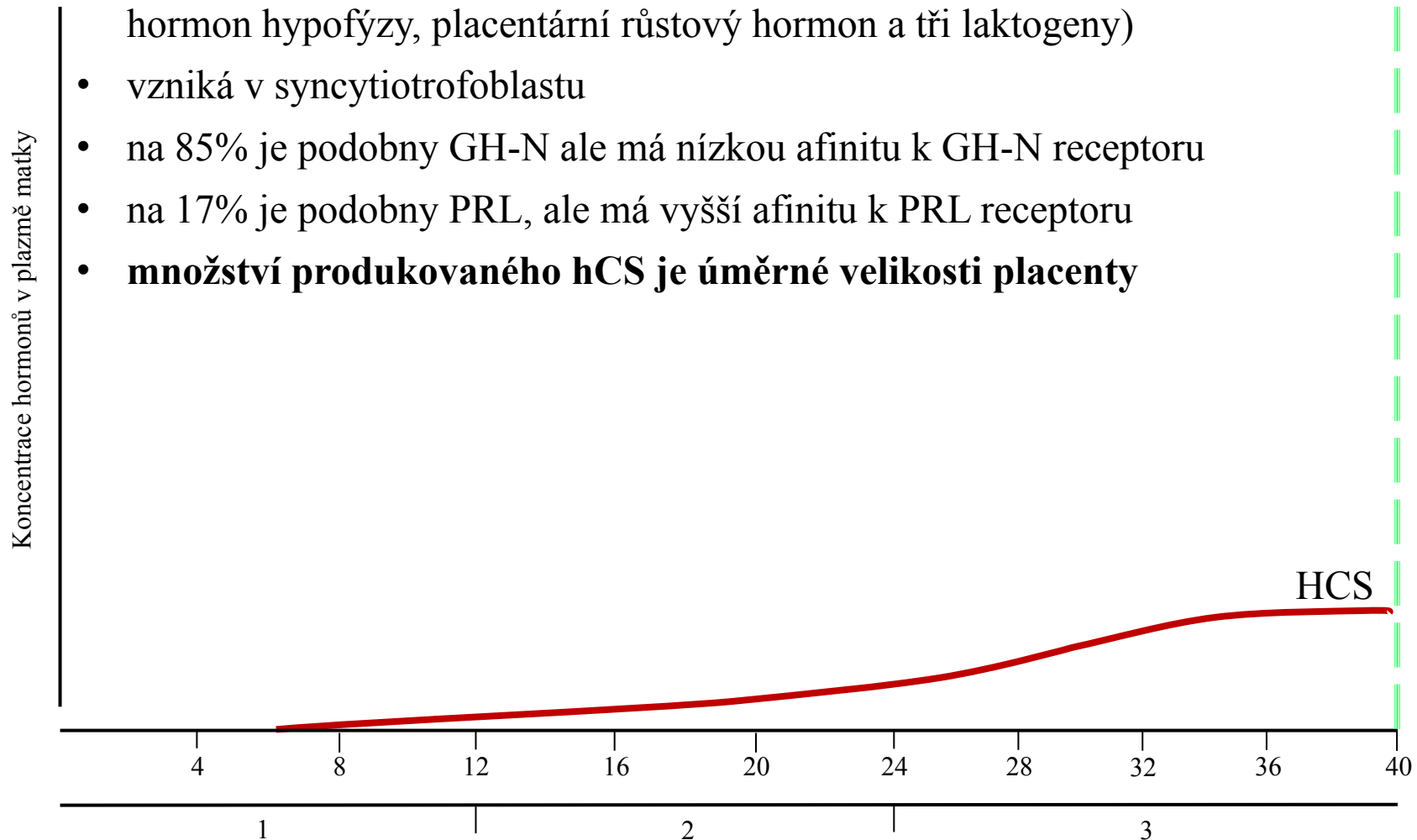
RELAXIN



TĚHOTENSKÉ HORMONY

lidský placentární laktogen (hPL)

- polypeptidový hormon odvozený od genu kódujícího 5 proteinů (růstový hormon hypofýzy, placentární růstový hormon a tři laktogeny)
- vzniká v syncytiotrofoblastu
- na 85% je podobný GH-N ale má nízkou afinitu k GH-N receptoru
- na 17% je podobný PRL, ale má vyšší afinitu k PRL receptoru
- **množství produkovaného hCS je úměrné velikosti placenty**

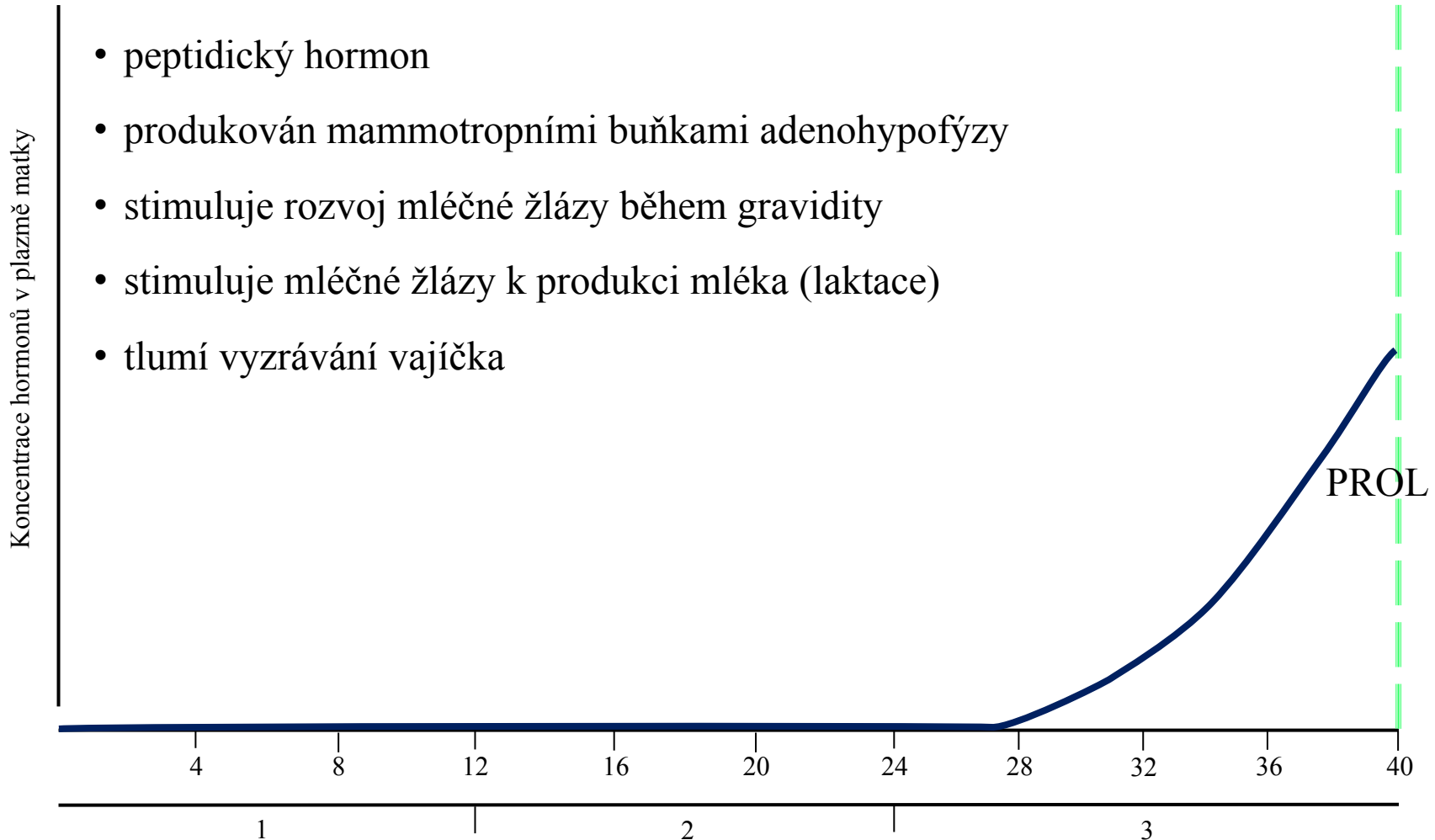


CHORIOVÝ SOMATOMAMOTROPIN

- v počátku těhotenství: přispívá k nárůstu hmotnosti a k akumulaci zásob tuku (hyperfagie, zvýšený příjem glukózy)
- v třetím trimestru: způsobuje zvýšenou lipolýzu a mobilizaci tuku
- snižuje citlivost na inzulín
- působí retenci dusíku, draslíku a vápníku, lipolýzu a pokles utilizace glukózy v těhotenství
- stimuluje uvolňování parathormonu a kortizolu (vliv na produkci estrogenů)
- podporuje vývoj prsu

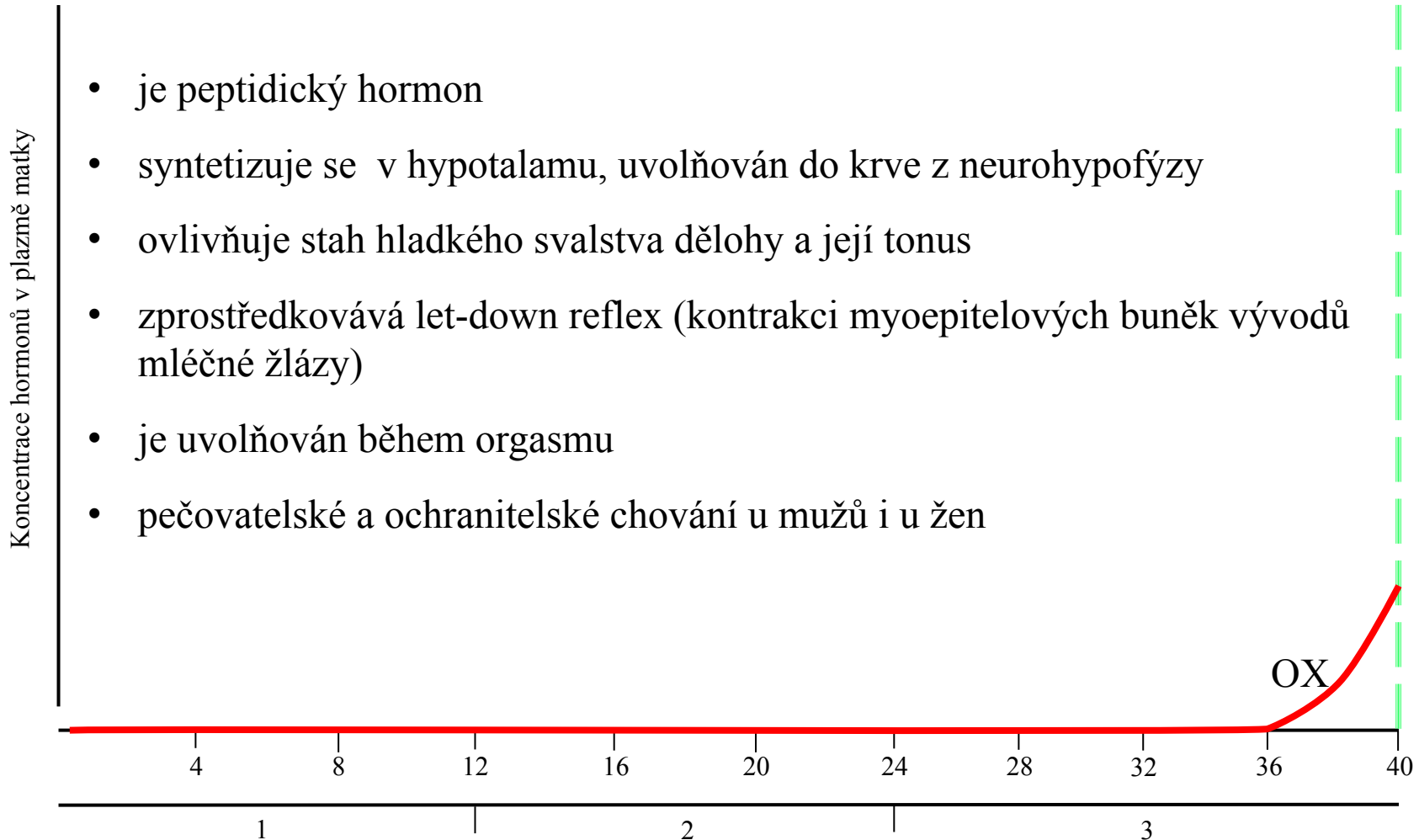
TĚHOTENSKÉ HORMONY

- peptidický hormon
- produkován mammotropními buňkami adenohipofýzy
- stimuluje rozvoj mléčné žlázy během gravidity
- stimuluje mléčné žlázy k produkci mléka (laktace)
- tlumí vyzrávání vajíčka



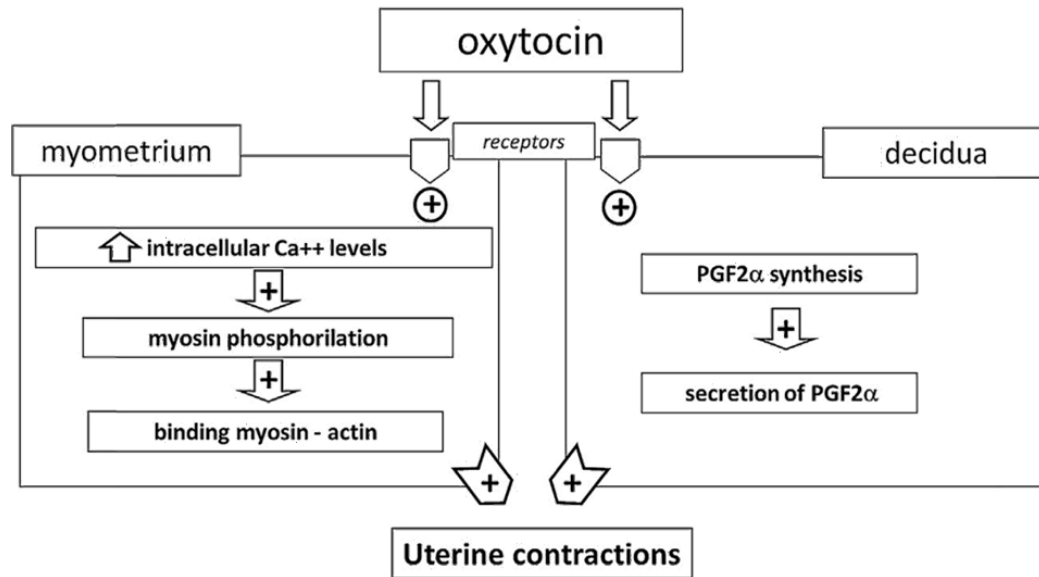
TĚHOTENSKÉ HORMONY

- je peptidický hormon
- syntetizuje se v hypotalamu, uvolňován do krve z neurohypofýzy
- ovlivňuje stah hladkého svalstva dělohy a její tonus
- zprostředkovává let-down reflex (kontrakci myoepitelových buněk vývodů mléčné žlázy)
- je uvolňován během orgasmu
- pečovatelské a ochranné chování u mužů i u žen

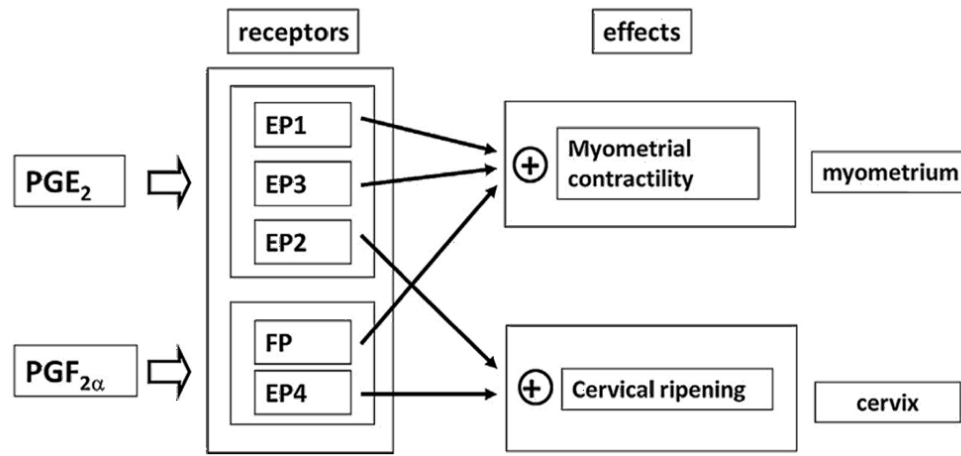


OXYTOCIN A PGS

VLIV OXYTOCINU NA KONTRAKCI MYOMETRIA



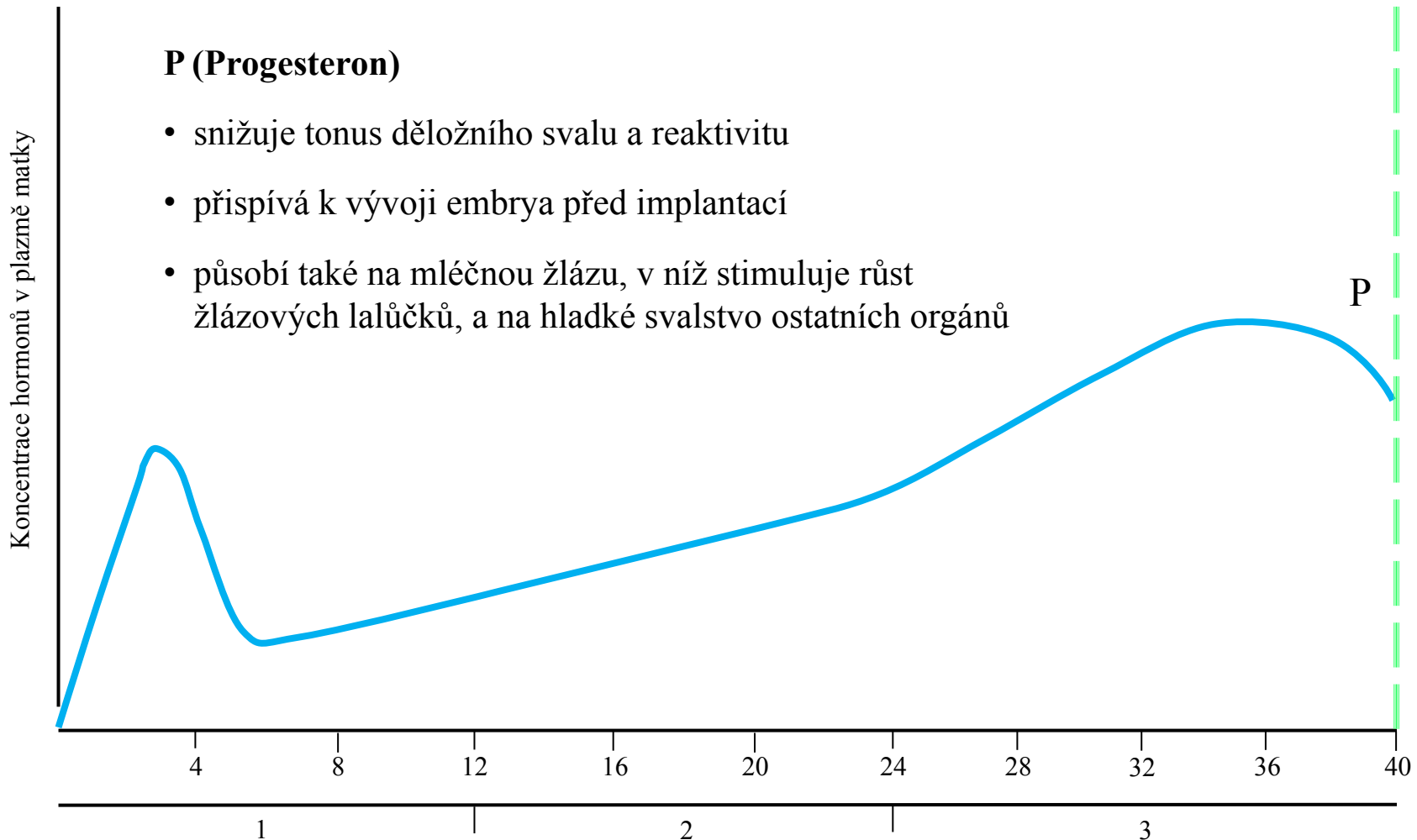
ÚČINEK PROSTAGLANDINŮ NA MYOMETRIUM A CERVIX PŘI PORODU



TĚHOTENSKÉ HORMONY

P (Progesteron)

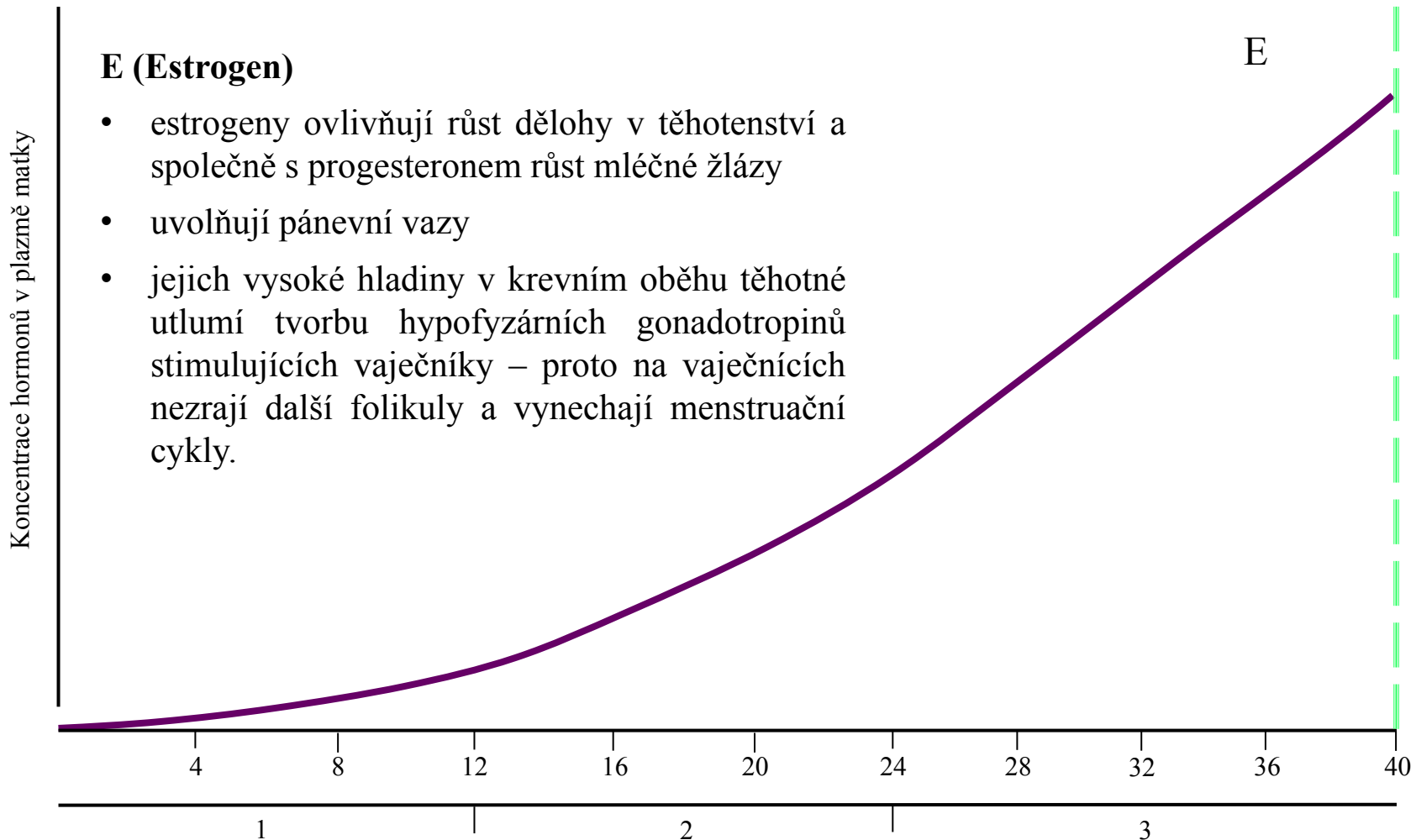
- snižuje tonus děložního svalu a reaktivitu
- přispívá k vývoji embrya před implantací
- působí také na mléčnou žlázu, v níž stimuluje růst žlázových lalůčků, a na hladké svalstvo ostatních orgánů



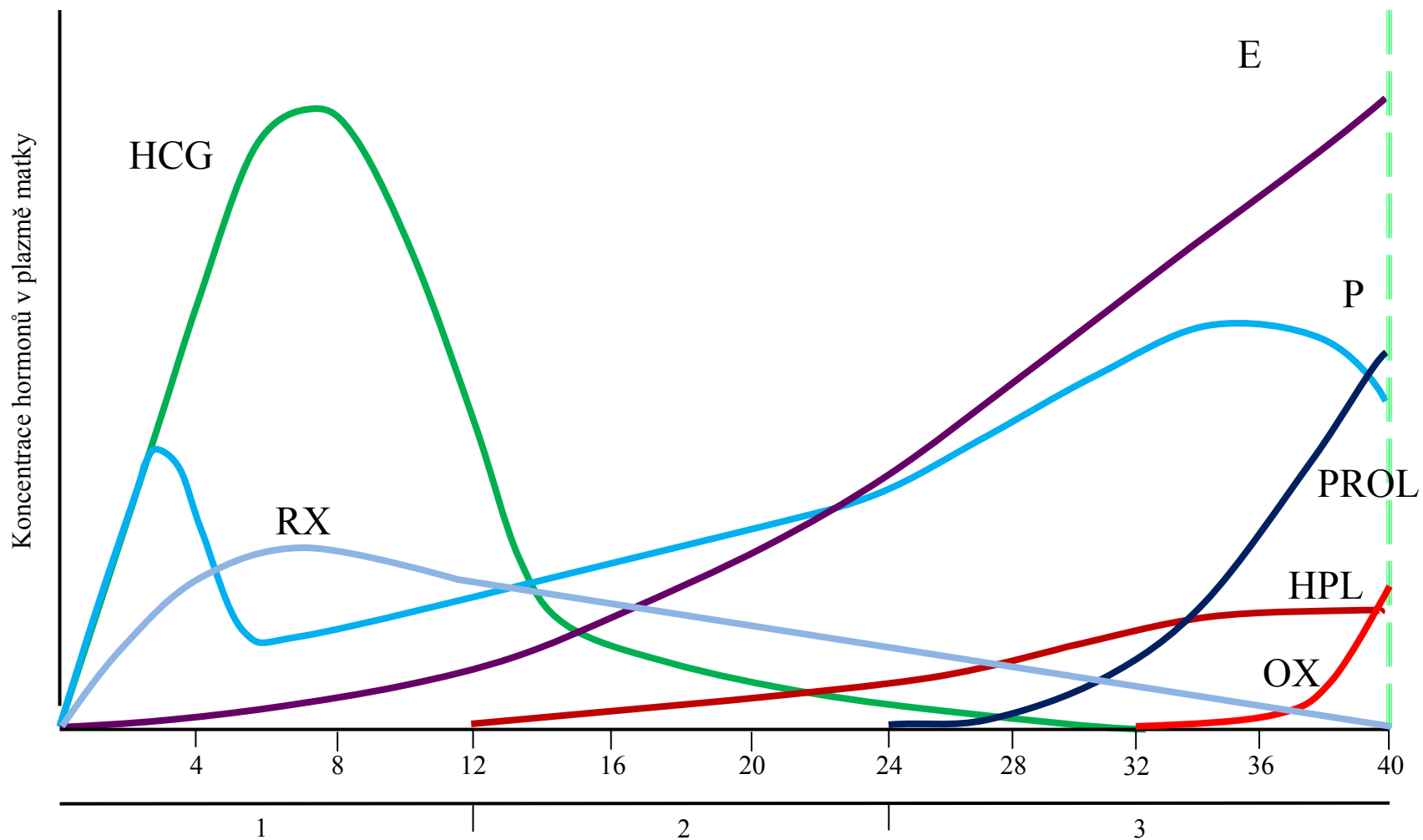
TĚHOTENSKÉ HORMONY

E (Estrogen)

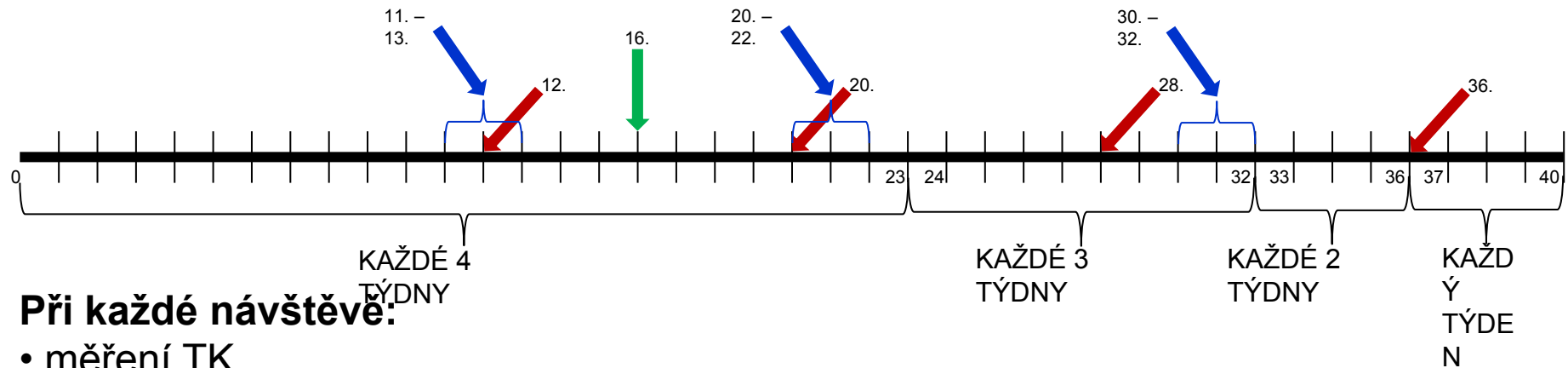
- estrogeny ovlivňují růst dělohy v těhotenství a společně s progesteronem růst mléčné žlázy
- uvolňují pánevní vazy
- jejich vysoké hladiny v krevním oběhu těhotné utlumí tvorbu hypofyzárních gonadotropinů stimulujících vaječníky – proto na vaječnicích nezrají další folikuly a vynechají menstruační cykly.



TĚHOTENSKÉ HORMONY



PRENATÁLNÍ SCREENING



Při každé návštěvě:

- měření TK
- měření pulsu (P)
- kontrola váhových přírůstků
- vyšetření moči na přítomnost cukru a bílkovin

Ultrazvukové vyšetření

4x: na začátku k ověření gravidity, 11.-13. týden, 20.- 22. týden a 30.-32. týden.

Od 28. týdne by se měly poslouchat UZ ozvy miminka vždy!

18.-20. týden:

určení počtu plodů, přesné změření jednotlivých částí plodu a výpočet jeho stáří a hmotnosti, zjišťování vrozených vývojových vad plodu, sledování srdeční činnosti plodu, určení množství plodové vody, určení uložení placenty

30. - 32. týden:

určení polohy plodu, přesné změření jednotlivých částí plodu a srovnání s předchozím vyšetřením, určení množství plodové vody, pozorování pohybové aktivity plodu, posouzení stavu placenty

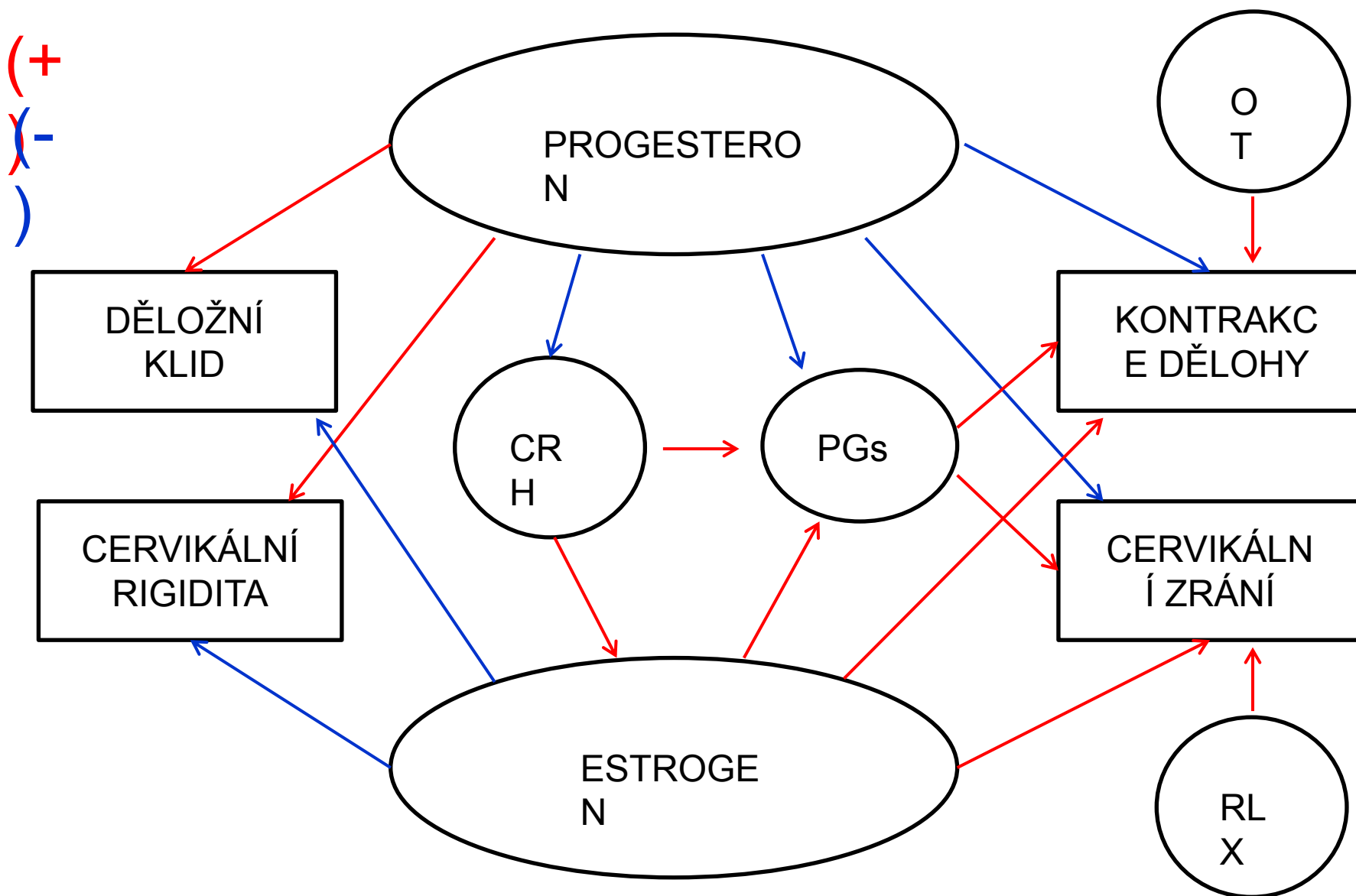
Screening mapování protilátek proti krevní skupině plodu

U Rh – žen: 12., 20., 28. a 36. týden

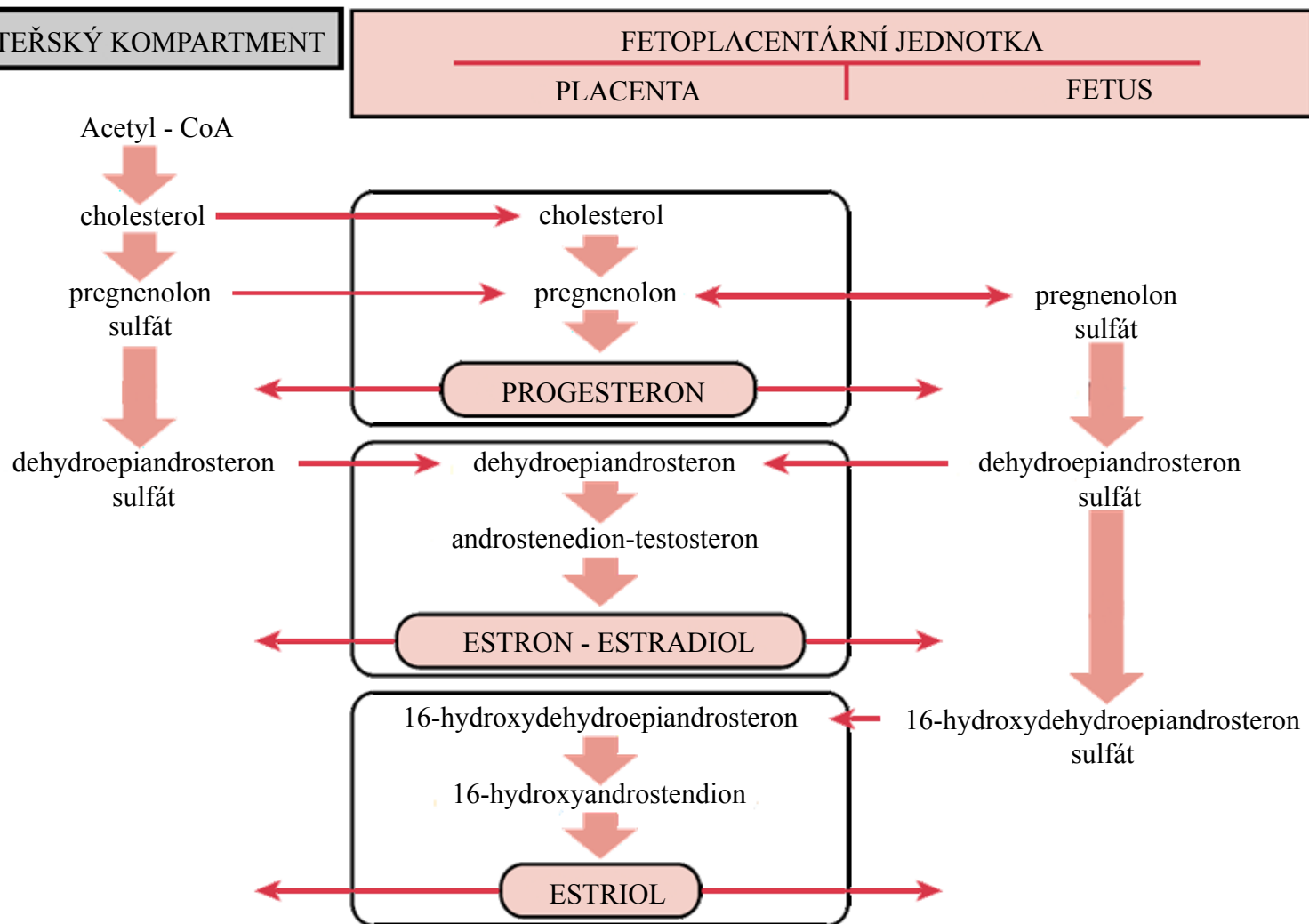
Tripple test

Pokud nebyl proveden kombinovaný test, provádí se v 16. týdnu

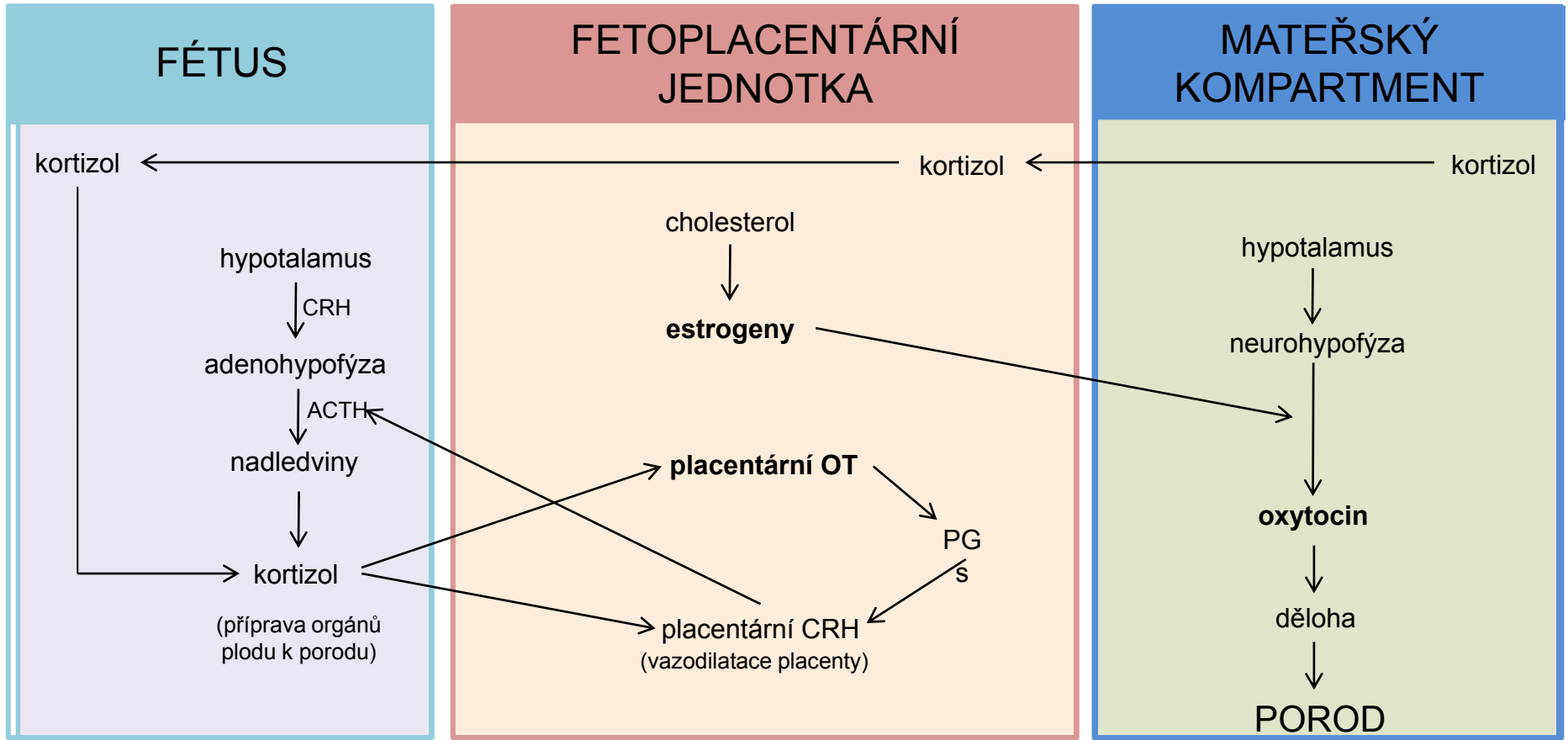
TĚHOTENSKÉ HORMONY



FETOPLACENTÁRNÍ JEDNOTKA

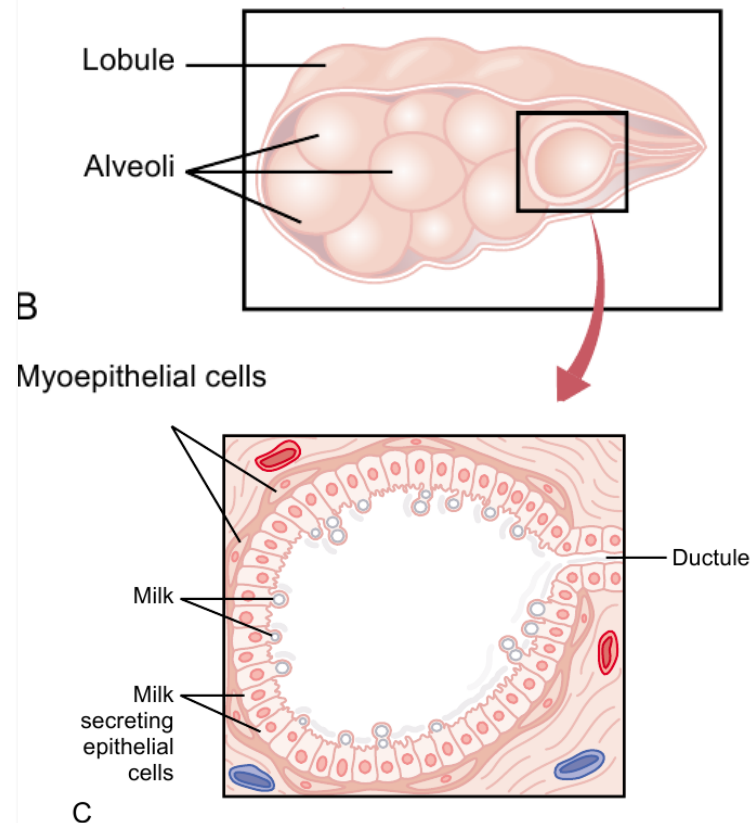
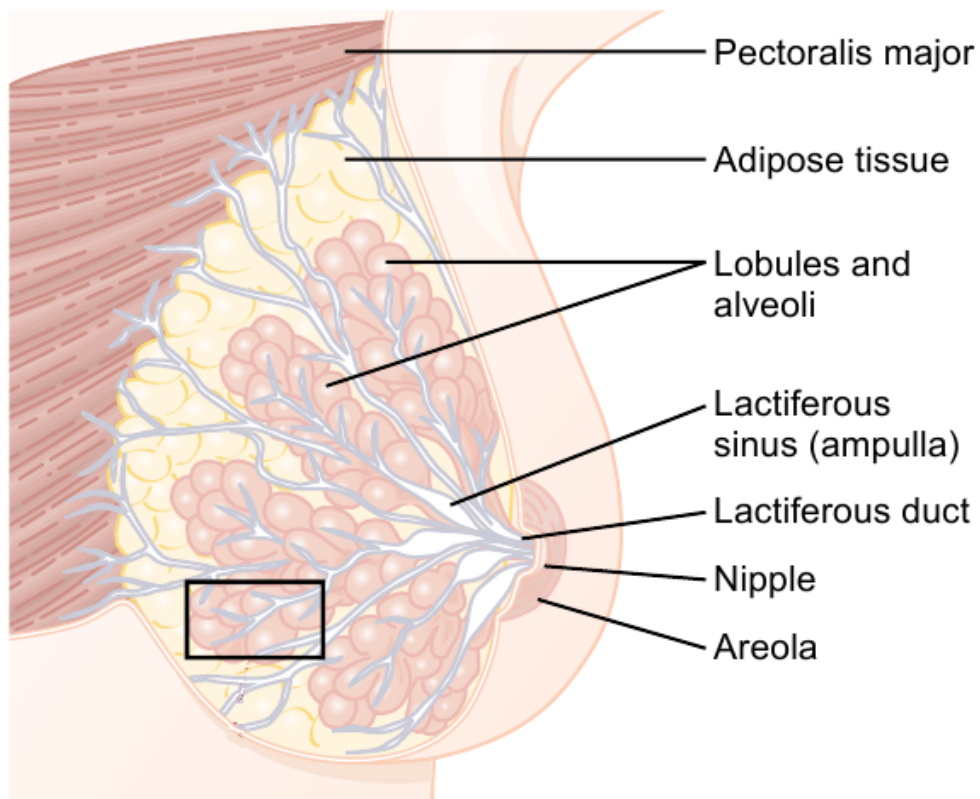


INDUKCE PORODU

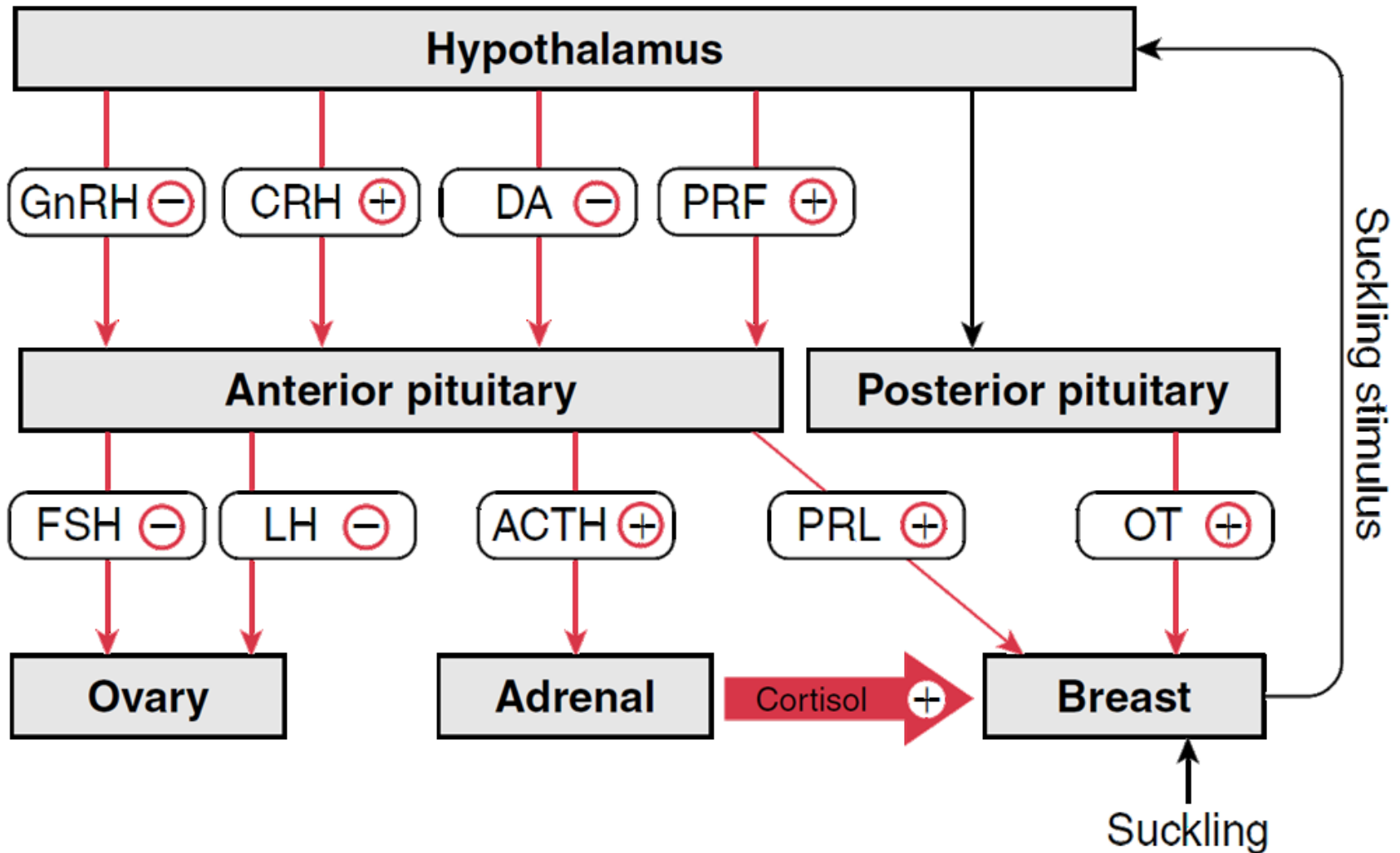


FYZIOLOGIE LAKTACE

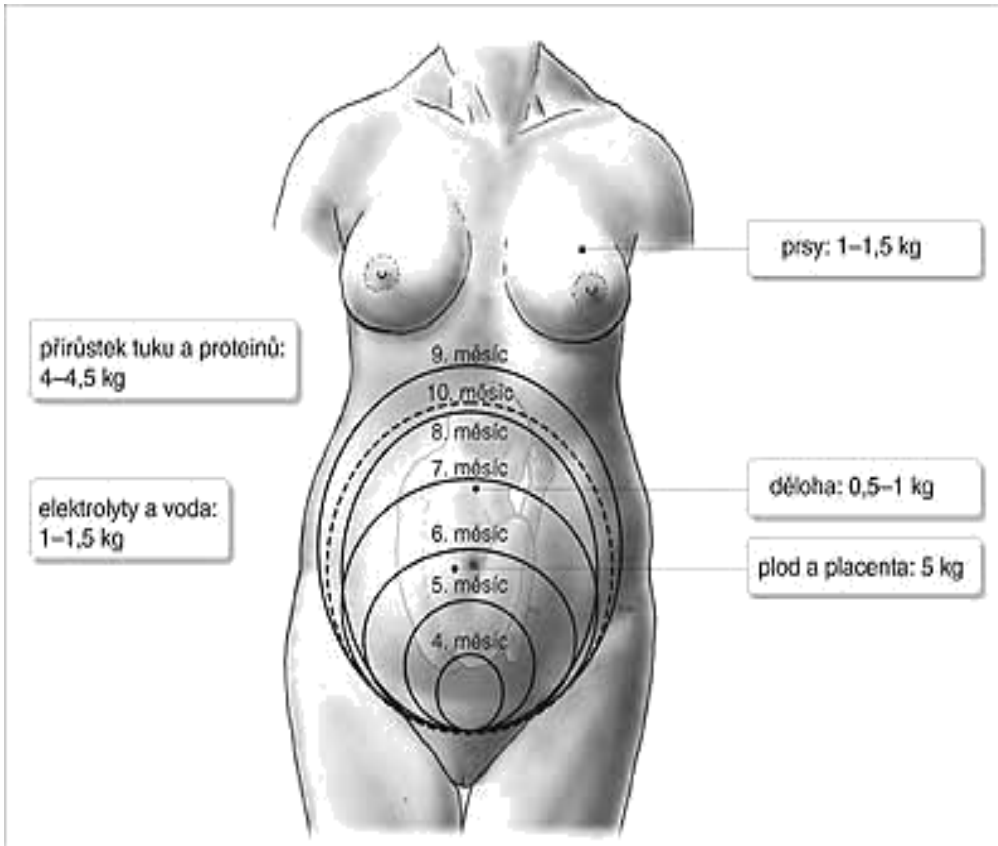
MLÉČNÁ ŽLÁZA



FYZIOLOGIE LAKTACE



FYZIOLOGICKÉ ZMĚNY U ŽENY V TĚHOTENSTVÍ



Tělesná hmotnost:

- růst dělohy, placenty a plodu, zvětšením objemu prsů
- průměrný přírůstek tělesné hmotnosti je 11–12 kg
 - v I. trimestru je to 1–2 kg
 - ve II. a III. trimestru vždy 5 kg

FYZIOLOGICKÉ ZMĚNY U ŽENY V TĚHOTENSTVÍ

