


Určování fází srdeční systoly
Úder srdečního hrotu
Srdeční ozvy



Úder srdečního hrotu, srdeční ozvy

Vyšetření zevních projevů srdeční činnosti pomocí smyslů:

- **pohledem (inspekce –aspekce)**

- konfigurace srdeční krajiny - tvar hrudníku, pooperační jizvy, pulzace a otřásání v této oblasti

- **pohmatem (palpace)**

- úder srdečního hrotu, systolické zvedání sternu a levé parasternální krajiny, taktilní ekvivalenty zvuků)

- **poklepem (perkuse)**

- hrubě orientační zjištění velikosti srdce

- **poslechem (auskultace)**

Úder srdečního hrotu

- naléháním LK na stěnu hrudníku v oblasti srdečního hrotu (1-2 cm mediálně od medioklavikulární čáry ve 4. nebo 5. mezižebří)
- lokalizace maxima úderu hrotu – palpace, aspekce
- vyšetřujeme nejčastěji v poloze vleže na zádech nebo v polosedě
- posun maxima zvedání hrotu vlevo + viditelný zvedavý úder hrotu – charakteristické pro hypertrofii a dilataci levé komory

Srdeční ozvy - auskultace

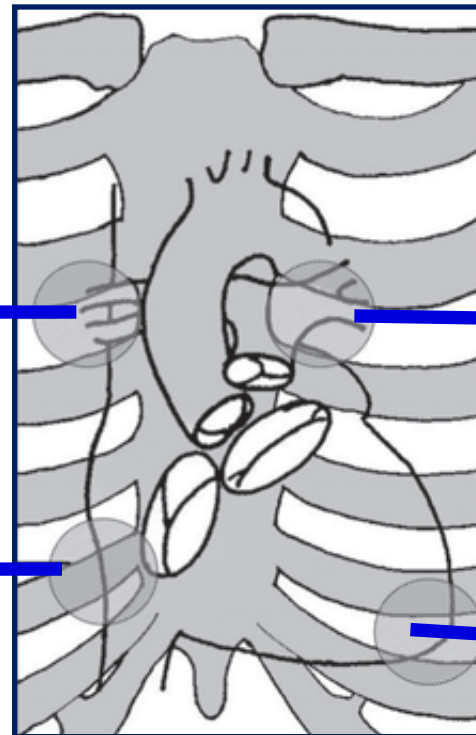
- uchem
- stetoskopem
- lékařským fonendoskopem
 - ❖ zvonové zakončení
 - ❖ membránové zakončení
- pomocí mikrofonu - fonokardiografie

aortální
chlopeň

trikuspidální
chlopeň

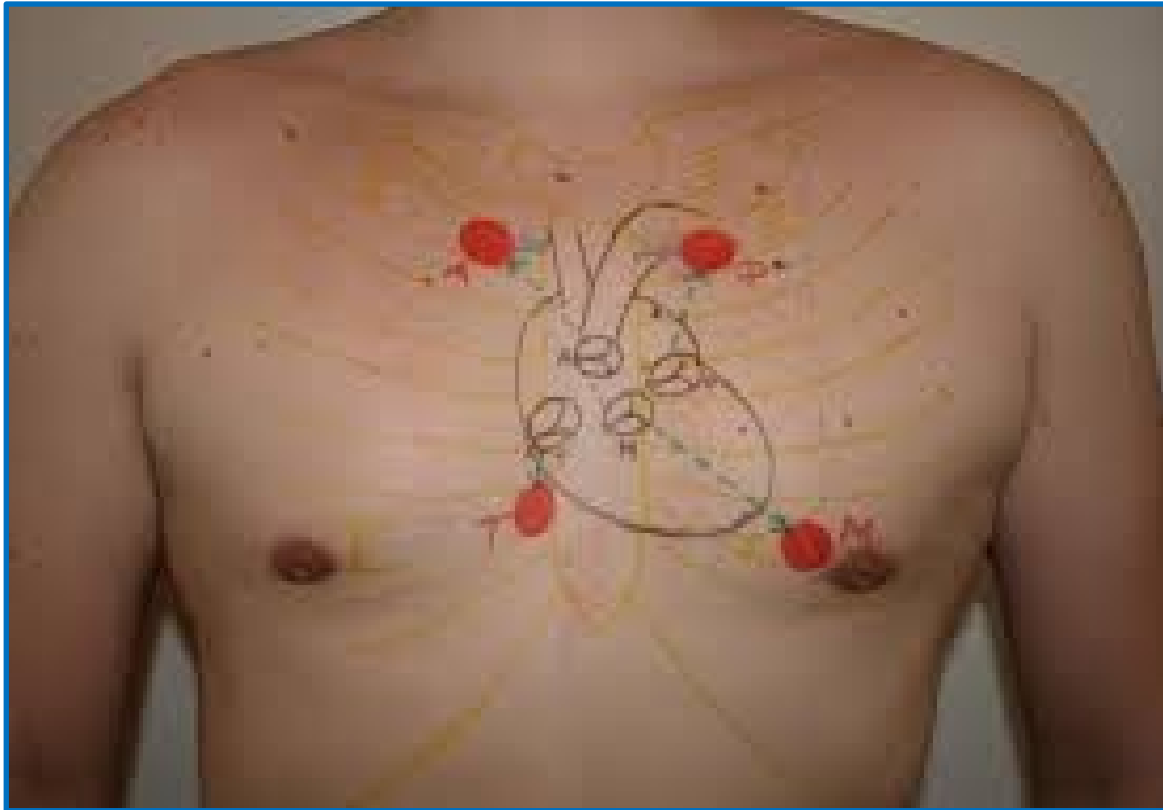
pulmonální
chlopeň

mitrální
chlopeň



Anatomická lokalizace poslechových míst

Srdeční ozvy - anatomická lokalizace



Aortální chlopeň:

2. mezižebří parasternálně vpravo

Pulmonální chlopeň:

2. mezižebří parasternálně vlevo

Mitrální chlopeň:

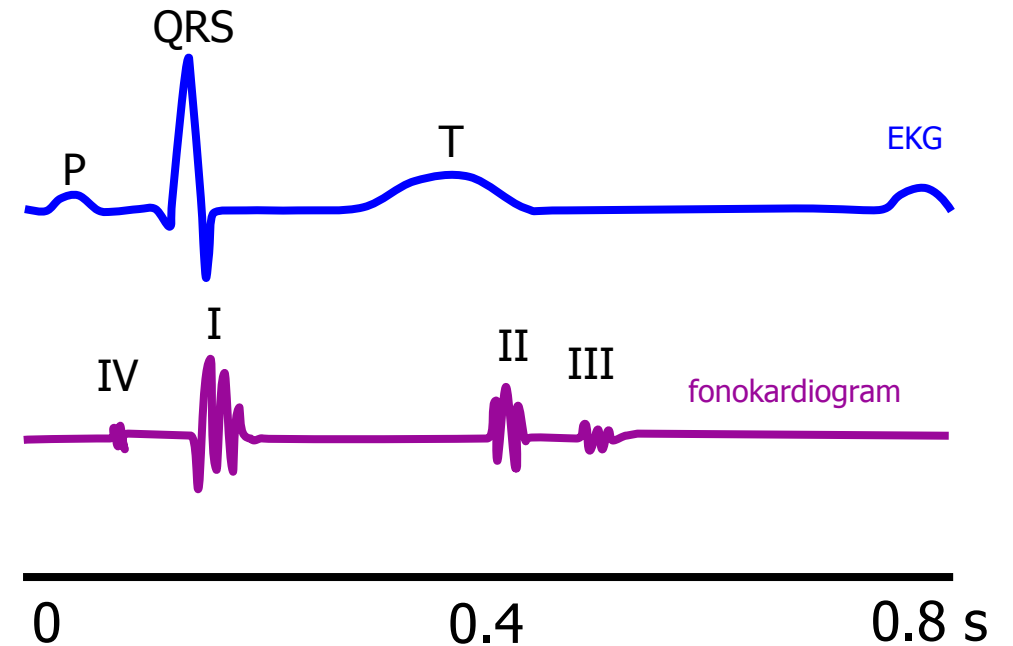
v místě úderu srdečního hrotu

Trikuspidální chlopeň:

5. mezižebří parasternálně vpravo

Srdeční ozvy - fonokardiogram

- **I. ozva:** časově odpovídá uzavěru mitrální a trikuspidální chlopně
- **II. ozva:** časově odpovídá uzavěru aortální a pulmonální chlopně
 - *systolická pauza:* časový interval mezi I. a II. ozvou
 - *diastolická pauza:* časový interval mezi II. a I. ozvou
- **III. ozva:** v první třetině diastoly, velmi výjimečně lze slyšet u mladých jedinců, u osob starších 30-ti let téměř vždy patologie snižená poddajnost dilatované LK
- **IV. ozva:** odpovídá časově systole síní, velmi vzácně u dětí, u dospělých patologická – snižená poddajnost hypertrofované LK



I. srdeční ozva

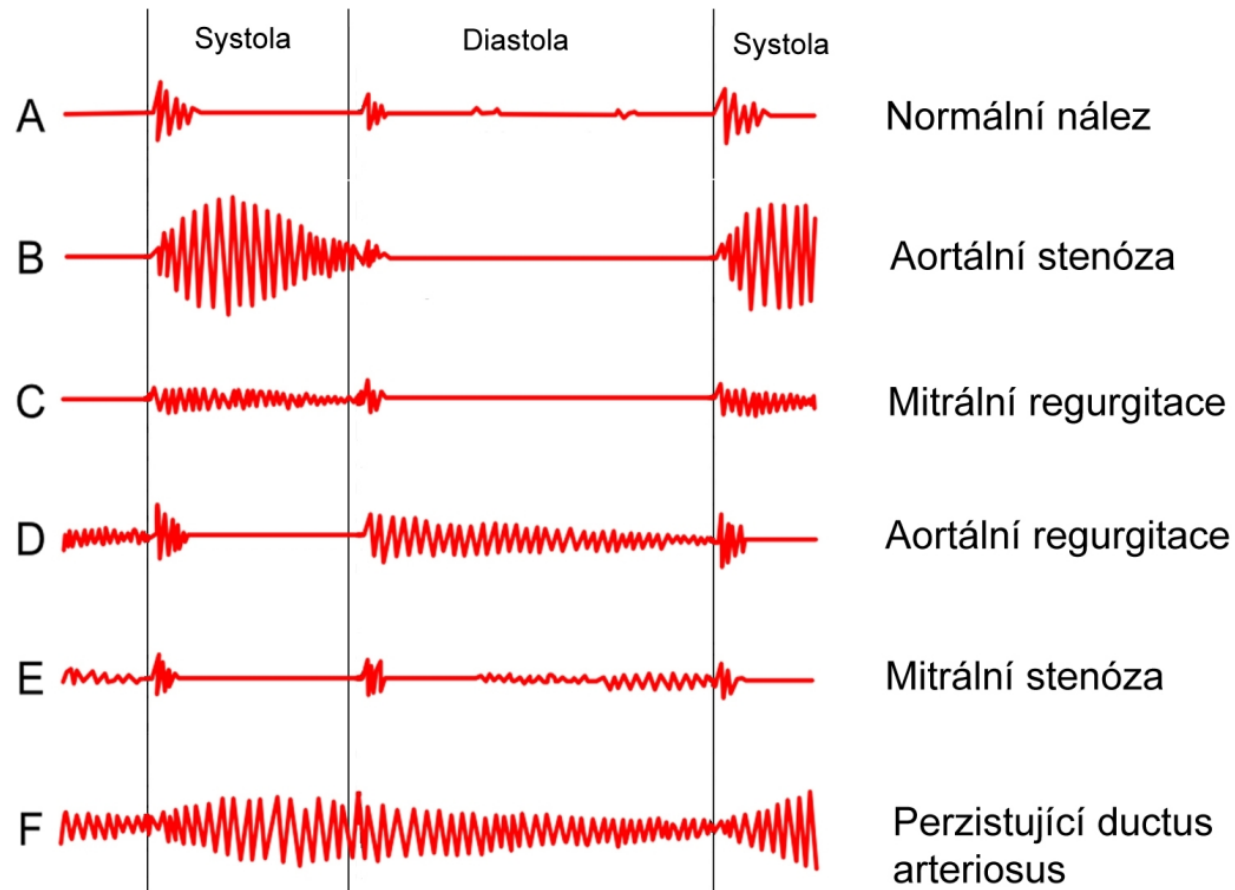
- prudký vzestup tlaku na začátku komorové systoly a náhlé rozeprnutí a rozechvění struktur mitrální a trikuspidální chlopně
- nízkofrekvenční zvuk, pocházející téměř výhradně z mitrální chlopně
- slyšíme asi 50ms za začátkem QRS komplexu, trvá cca 100ms
- nejlépe je slyšitelná nad hrotem v poloze na levém boku
- **KLINICKY DŮLEŽITÉ:** posouzení hlasitosti ozvy, zejména nález zřetelného zesílení nebo naopak zeslabení, event. rozštěp první ozvy

II. srdeční ozva

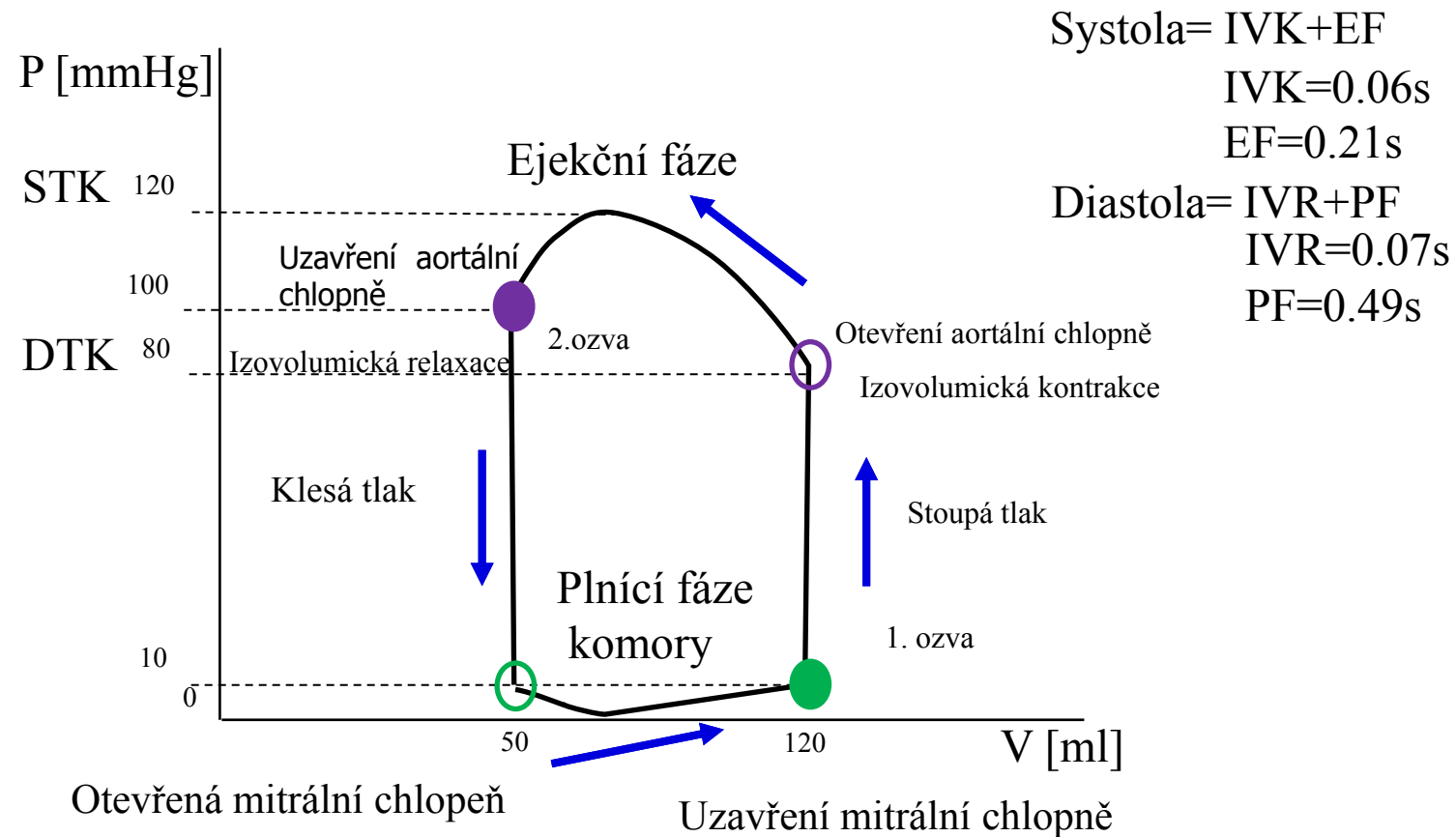
- prudké rozechvění struktur aortální a pulmonální chlopně, související s jejich uzávěrem
- vysokofrekvenční zvuk, má 2 komponenty – plicní a aortální, plicní se za aortální zpožďuje zejména na vrcholu klidného a hlubšího inspiria
- nejlépe je slyšitelná nad hrotem v poloze na levém boku
- **KLINICKY DŮLEŽITÉ:** posouzení hlasitosti ozvy, zejména nálezn zřetelného zesílení nebo naopak zeslabení, event. fixovaný rozštěp

Šelesty

Vznikají, jestliže rychlost toku krve nebo převrácená hodnota její viskozity přesáhnou určitou kritickou mez v místech, kde dutina srdeční nebo cévy jsou buď zúženy, nebo mají nerovný povrch.



Fáze srdečního cyklu: PV diagram



Polygrafie

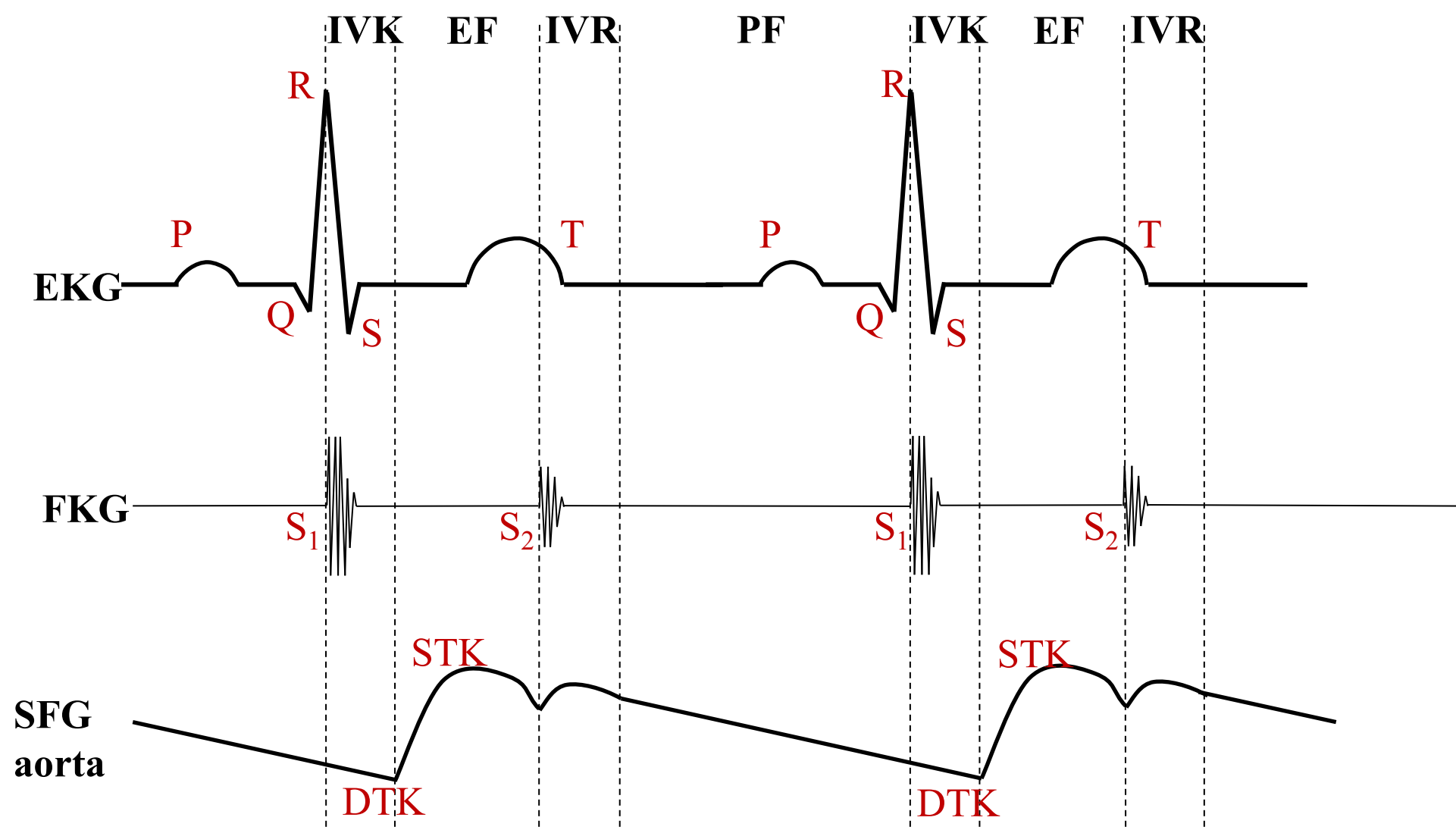
- současné snímání několika fyziologických veličin různými neinvazivními nebo invazivními metodikami

Fonokardiografie - metoda umožňující grafické zobrazení zvuků, které vznikají v srdci

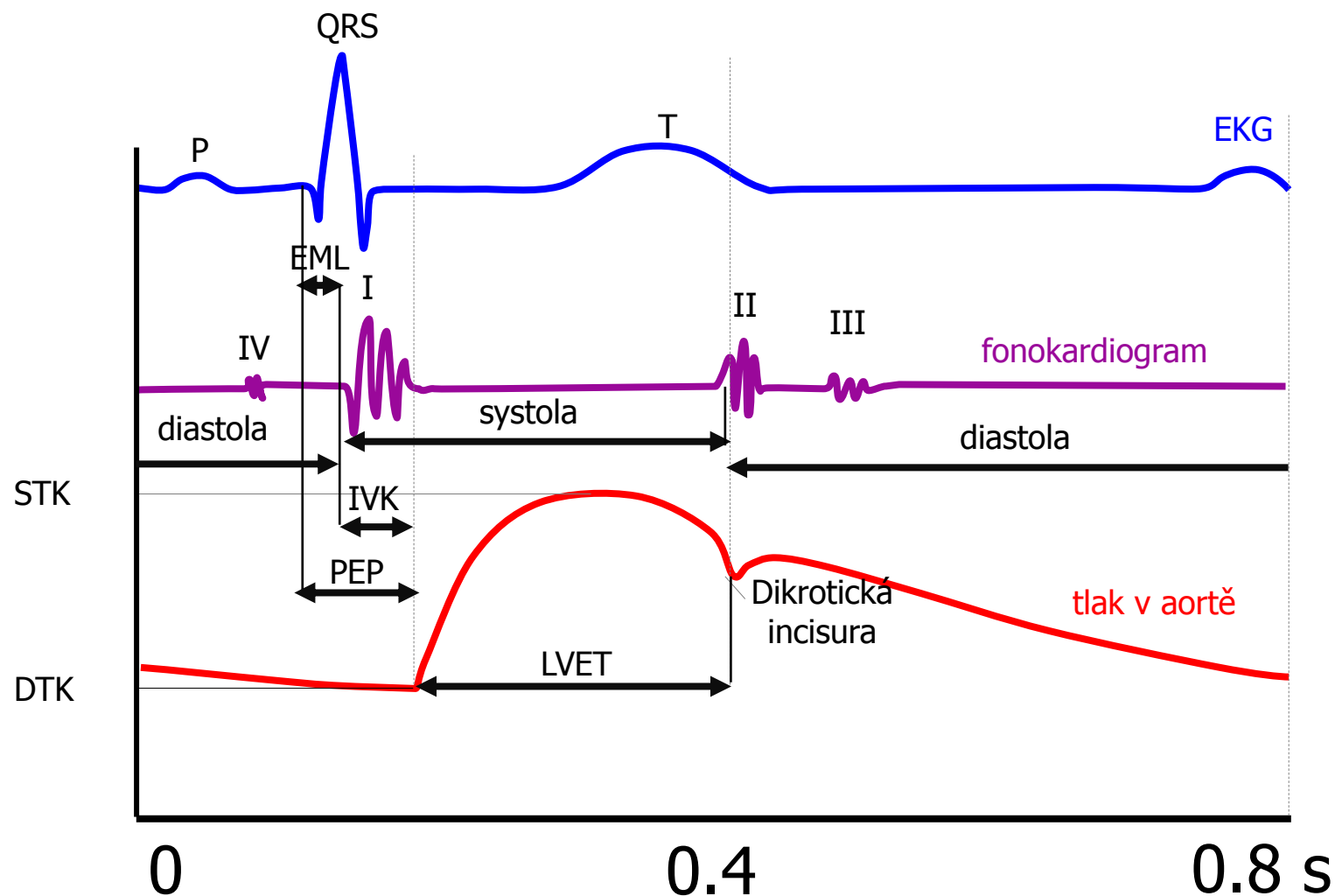
Elektrokardiografie - metoda založená na snímání elektrické aktivity srdečního svalu

Sfygmografie - grafický záznam tepenného pulzu
(poznámka: záznam pulzu na *a. carotis* je posunut časově vůči záznamu pulzu z kořene aorty!)

Polygrafie

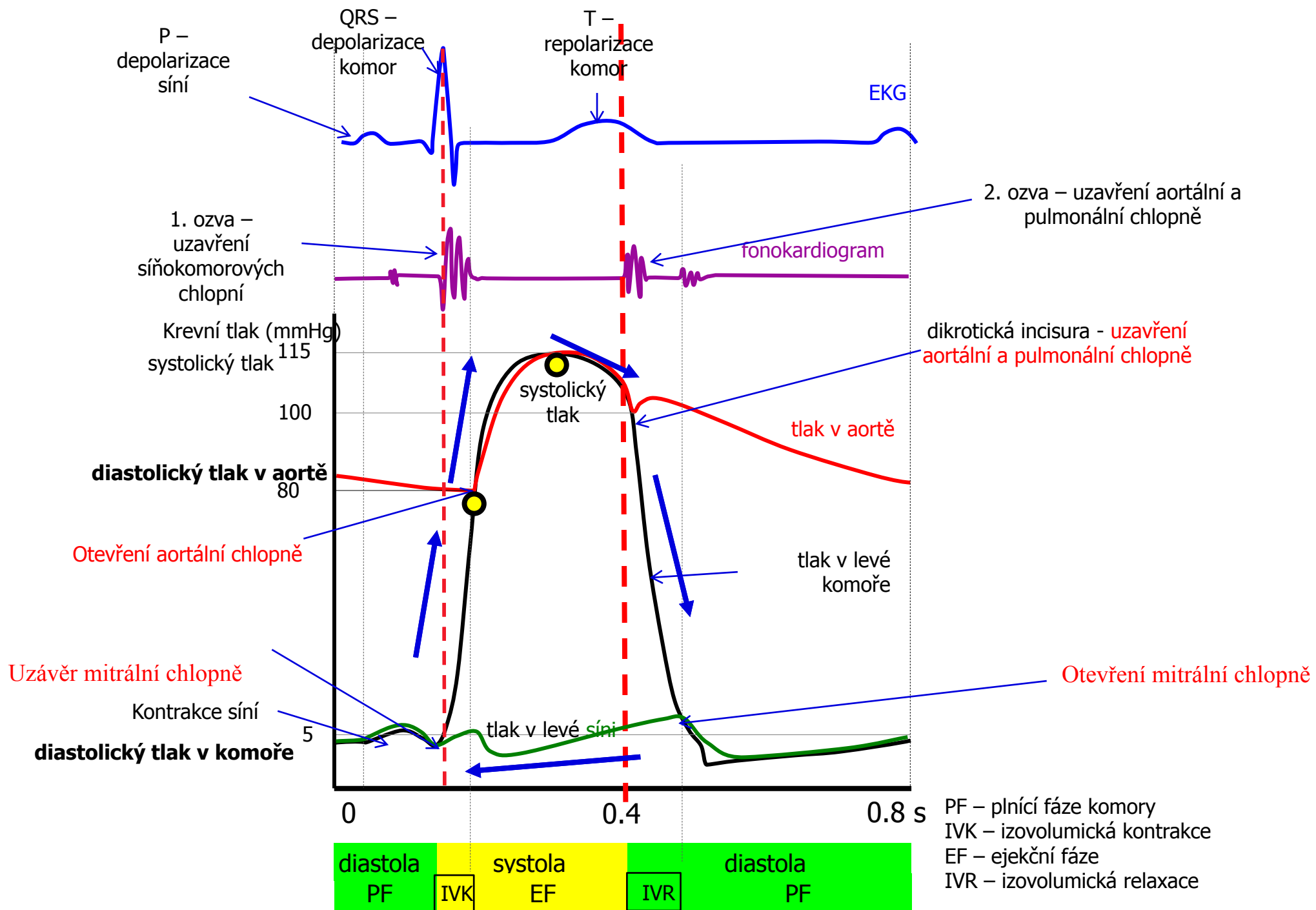


Polygrafie

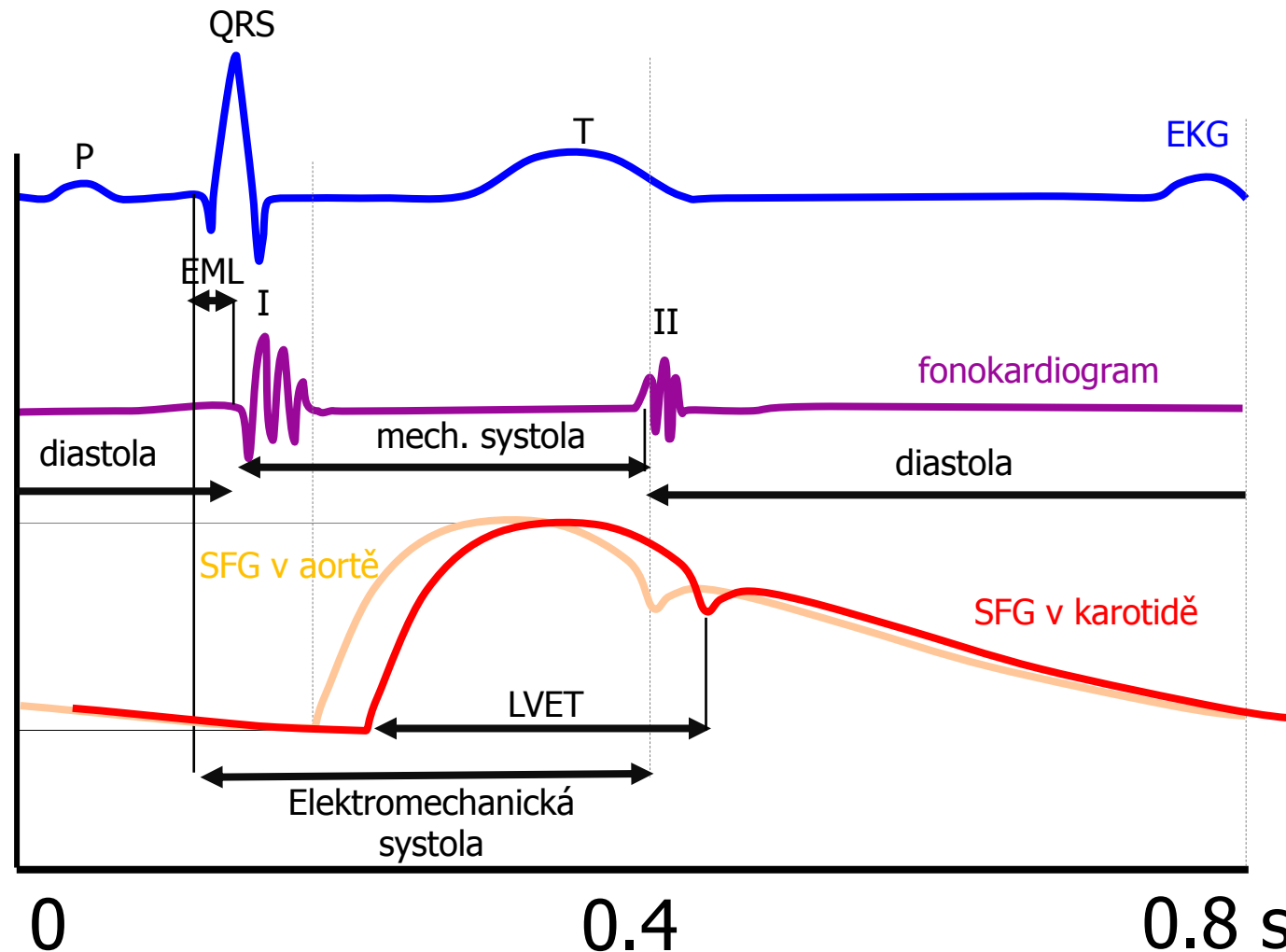


EML – elektromechanická latence
IVK – izovolumická kontrakce
LVET – trvání ejekční fáze
(left ventrikular ejection time)
PEP – preejekční perioda
(EML+IVK)

Sfygmografický záznam (SFG)
odpovídá tvarem tlakové křivce, ale
u sfygmografie nelze naměřit
hodnoty krevního tlaku.



Polygrafie - ve cvičení



Tlaková vlna v karotidě je časově posunuta v porovnání s vlnou v aortě

Indexy srdeční kontraktivity – ejekční frakce (EF)



$$EF = \frac{\textit{systolický objem}}{\textit{end – diastolický objem}}$$

Fyziologicky je EF okolo 60%. EF menší než 40% hovoří o systolické dysfunkci (porucha kontrakce). Takto nízká EF diagnostikuje srdeční selhání. Existují ale i srdeční selhání při zachované EF.

❖ EF je ovlivněna nejen kontraktilitou, ale i náplní srdce (Frank-Starling). Za jak dlouho vygeneruje tlak k otevření chlopně – čas trvání tlaku – otevření chlopně

❖ Nejčastěji měřena ultrazvukem

❖ Důležité pro kontraktilitu je dostatek vápníku, ATP, kyslíku a normální tělesné teploty (při vyšší teplotě, se vše rychleji spotřebovává)

https://www.kardio-cz.cz/data/upload/doporucone_postupy/2016/Doporucone_postupy_pro_diagnostiku_a_lecibu_akutniho_a_chronickeho_srdecniho_selhani_2016.pdf

