


Živočišné tkáně

Vznik - histogeneze

diferenciace



proliferace



Soudržnost, adhezivita.

Mezibuněčná hmota !! -

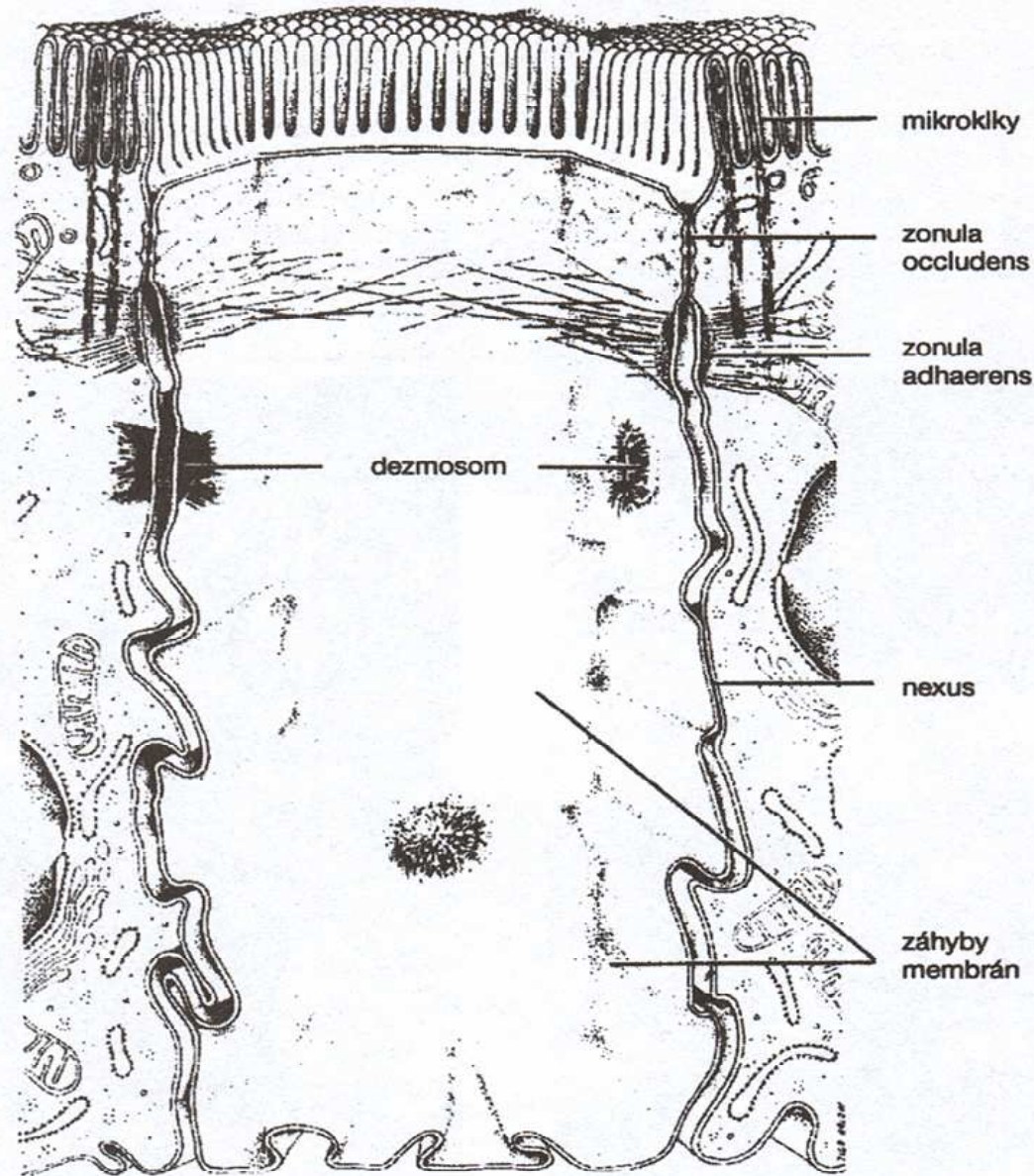
vláknitá – kolagen, elastin

amorfní – voda, anorg, ionty, glykosoaminoglykany a strukturální glykoproteiny (kys. hyaluronová, chondroitin sulfát, dermatan sulfát, keretan sulfát aj.)

Typy mezibuněčných spojů

- **Zonula occludens (těsný spoj):** membrány těsně u sebe, okolo celé buňky „dokolečka“, není mezibuněčná hmota v prostoru mezi buňkami, důležité jsou intergální proteiny membrány
- **Zonula adherens:** mechanická funkce, zachována buněčná štěrbina vyplněná vláknitým materiálem cca 30 nm, aktinová mikrofilamenta
- **Desmozóm:** bodový mechanický spoj, knoflíkovitého tvaru, štěrbina cca 30 nm vyplněná vláknitým materiálem uspořádaným, intermediální filamenta
- **Nexus (vodivý spoj):** štěrbina 2 – 3 nm, vyplněna konexony, uvnitř konexonů hydrofilní kanálek, který spojuje cytoplazmu sousedících buněk. Mohou tudý procháčet aminokyseliny, cukry, nukleotidy, steroidní hormony !REGULACE! Je zde o několik řádů vyšší elektrická vodivost.

Mezibuněčné spoje



Tkáně: epitely, pojiva, nervové, svalové

EPITELY

- Velmi málo mezibuněčné hmoty, nejsou cévy
- Polarita buněk :
 - apikální pól – modifikace, mikroklky , řasinky
 - bazální pól – bazální membrána
- Morfologie:
 - dlaždicový, kubický, cylindrický
 - jednovrstevný, mnohvrstevný, víceřadý, přechodný

Funkční klasifikace epitelů:


- Krycí – rohovatějící, nerohovatějící
- Resorpční
- Řasinkový
- Zárodečný
- Žlázový

Žlázy: jednobuněčné, mnohobuněčné

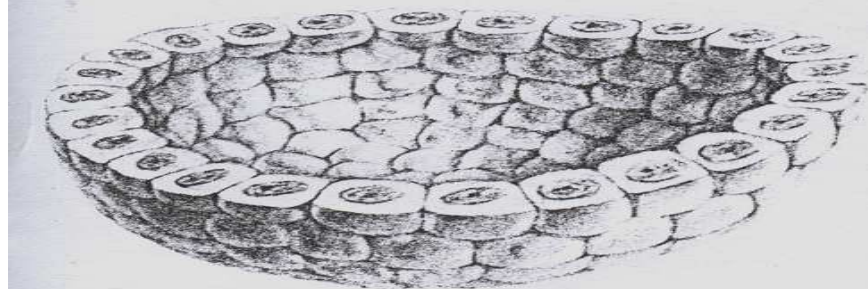
Sekrece: apokrinní, holokrinní, merokrinní

Sekret, exkret, inkret

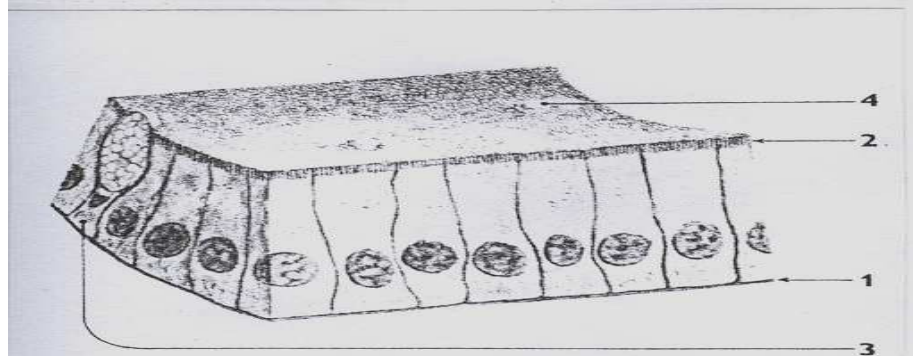
Typy epitelů - příklady



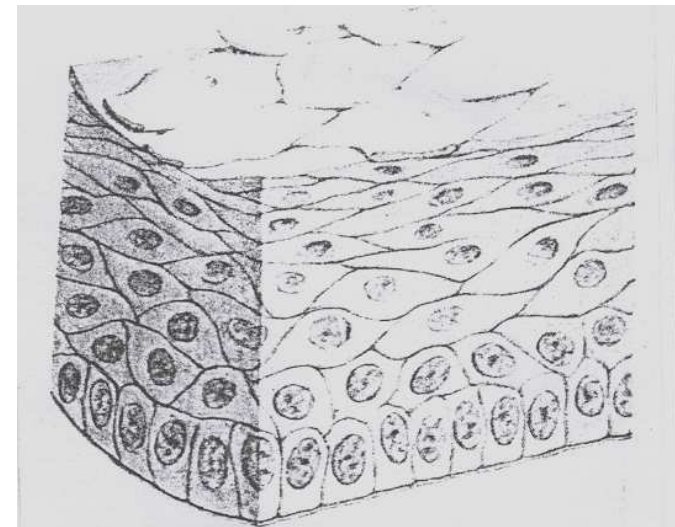
3. EPITHEL JEDNOVRSTEVNÝ PLOCHÝ
m/ bazální membrána



4. EPITHEL JEDNOVRSTEVNÝ KUBICKÝ ve tvaru části folikulu štítné žlázy (bazální membrána neznázorněna)



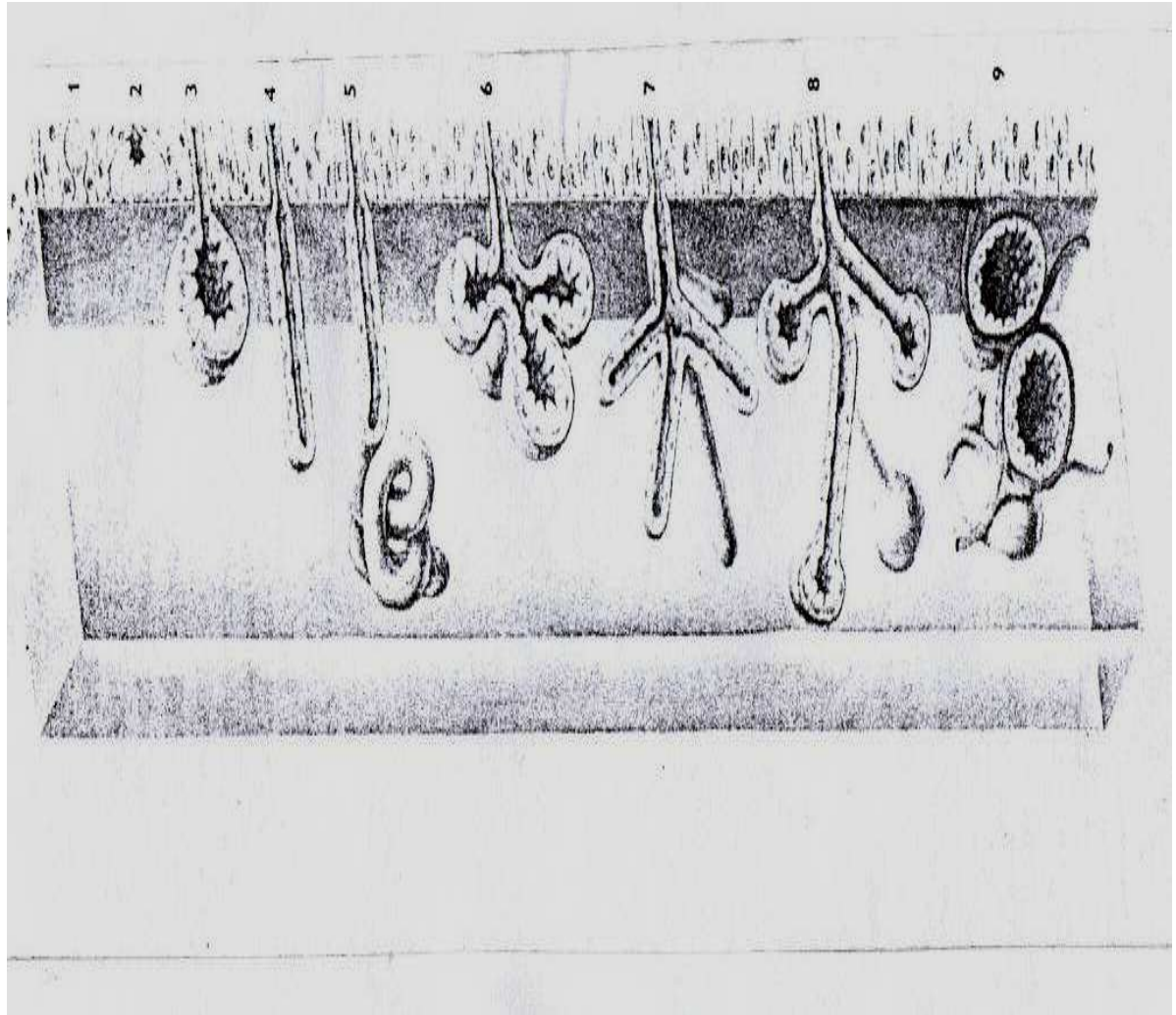
5. EPITHEL JEDNOVRSTEVNÝ CYLINDRICKÝ, výstelka tenkého střeva
1/ bazální membrána
2/ mikrovilky ve formě žíhaného lemu
3/ pohárková buňka střeva (jednobuněčná hlenová žláza mezi buňkami epitelu)
4/ kapka hlenu



7. EPITHEL MNOHOVRSTEVNÝ DLAŽDICOVÝ jako povrch některých sliznic

Žlázy - typy

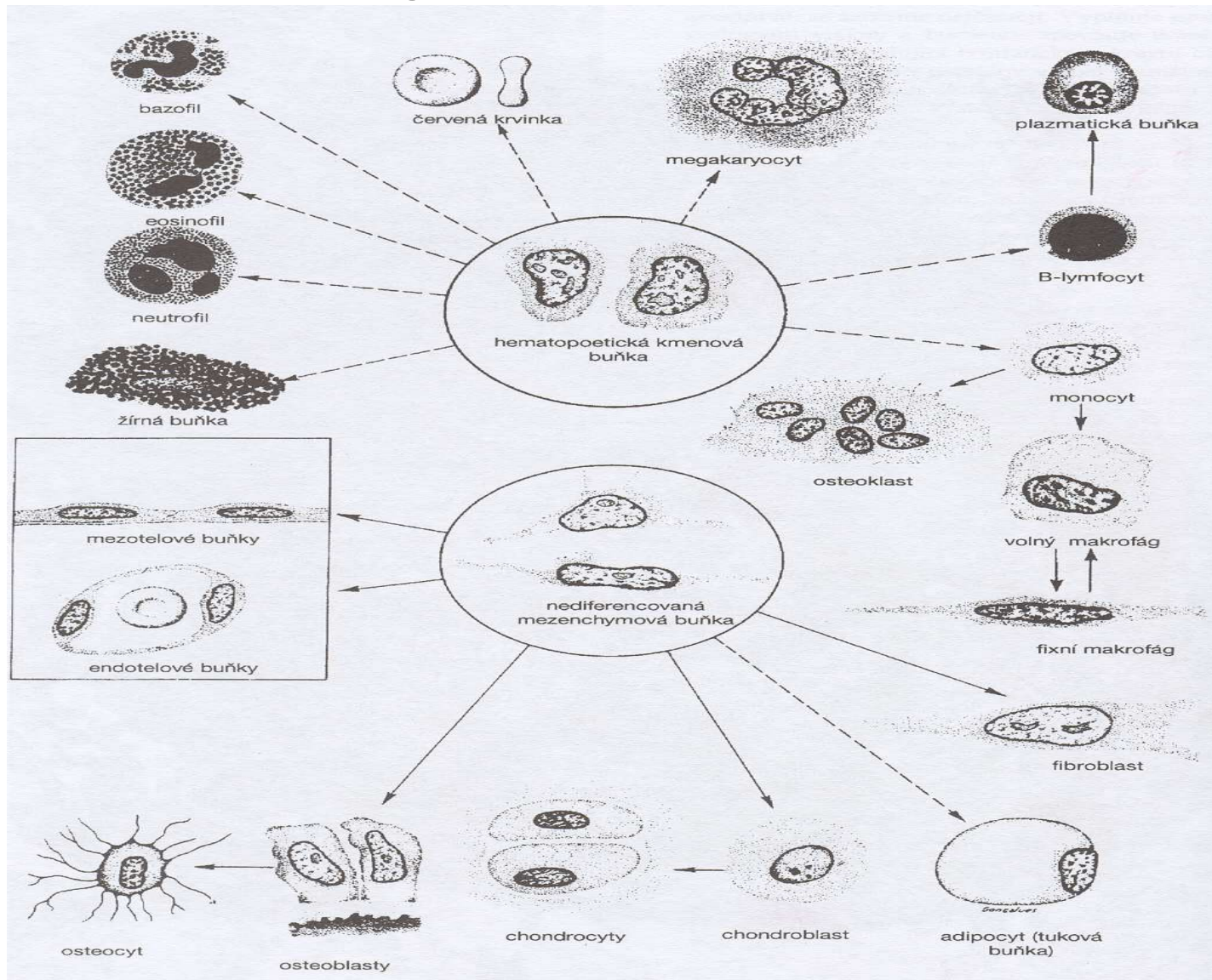
1. Pohárková buňka
2. Intraepitelová žláзка
3. Alveolární jednoduchá
4. Tubulární jednoduchá
5. Tubulární stočená
6. Alveolární větvená
7. Tubulární větvená
8. Tuboalveolární větvená
9. Žláza endokrinní



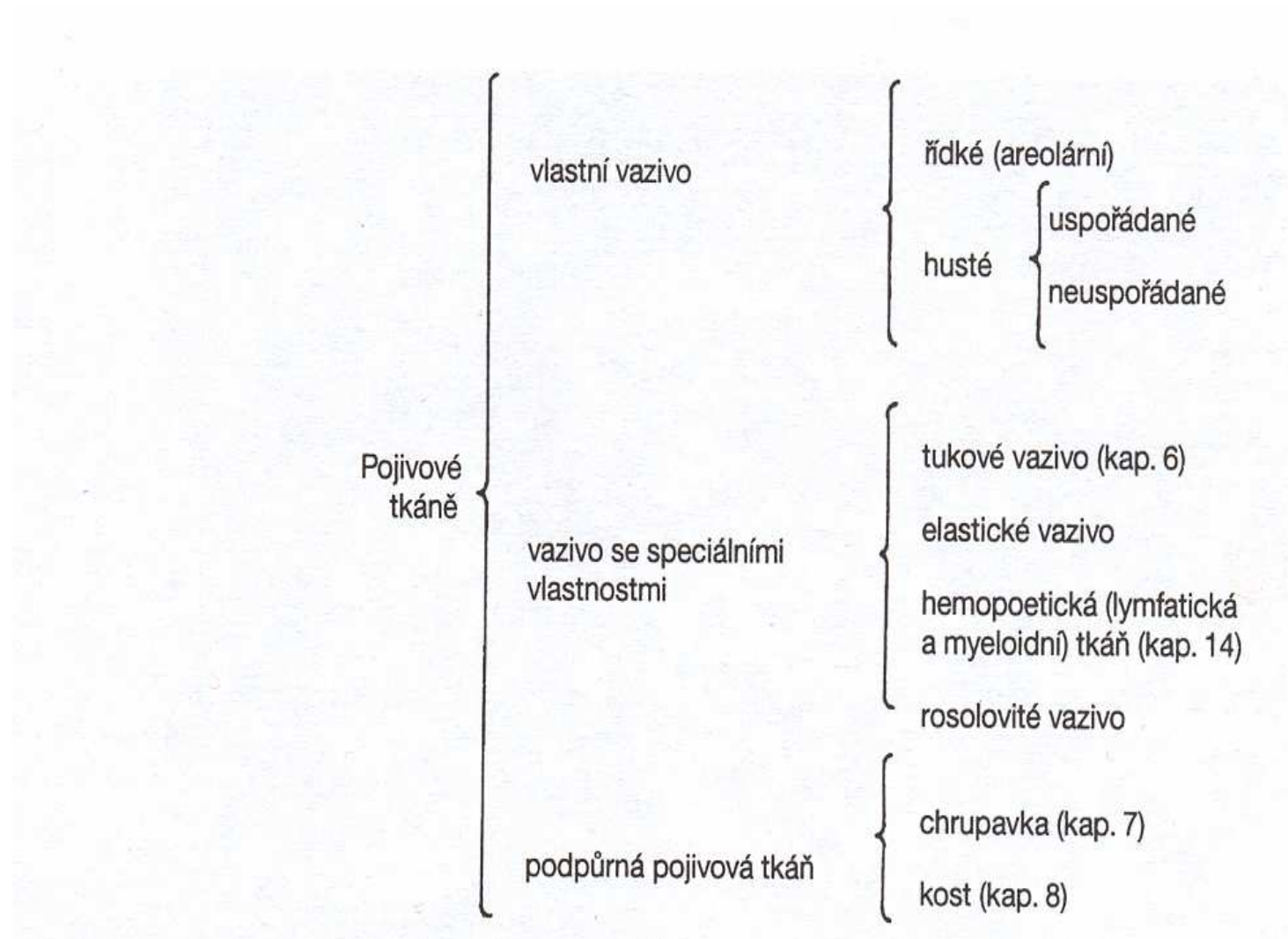
POJIVA

- **mezibuněčná hmota:**
 - amorfní (glykoproteiny, glykosoaminoglykany, kyselina hyaluronová, chondroitinsulfát aj.)
 - vláknitá – kolagen, elastin
- **buňky:** fixní a volné (bloudivé)

Pojivová tkáň

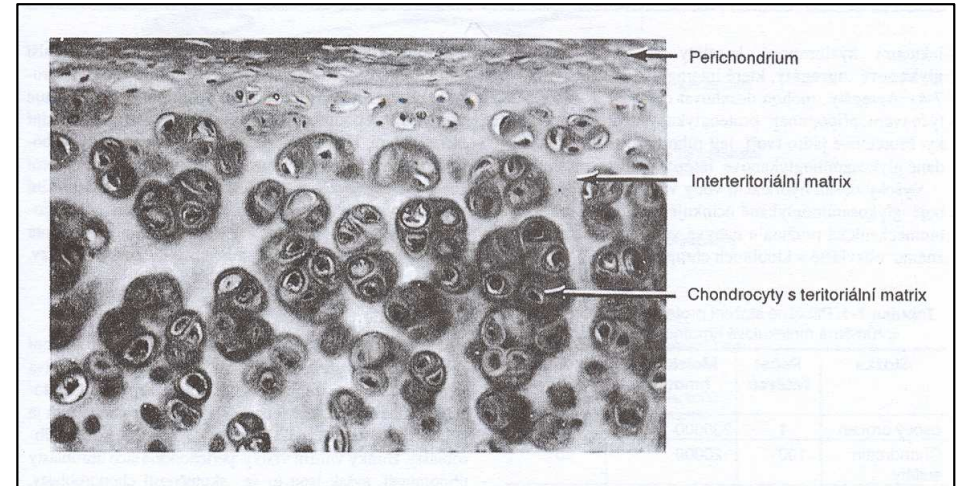
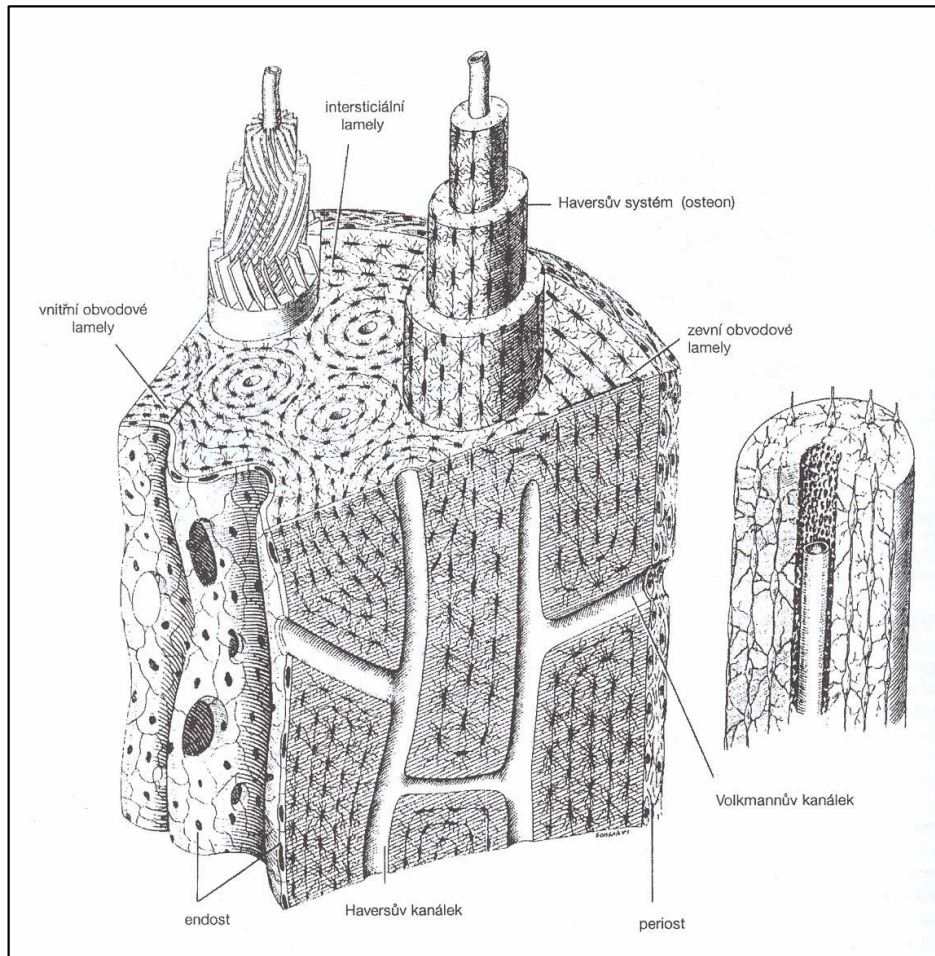


Klasifikace pojivových tkání



Příklady pojivových tkání

kostní tkáň chrupavka



Kostní tkáň

Řadíme do pojiv oporných.

Složení:

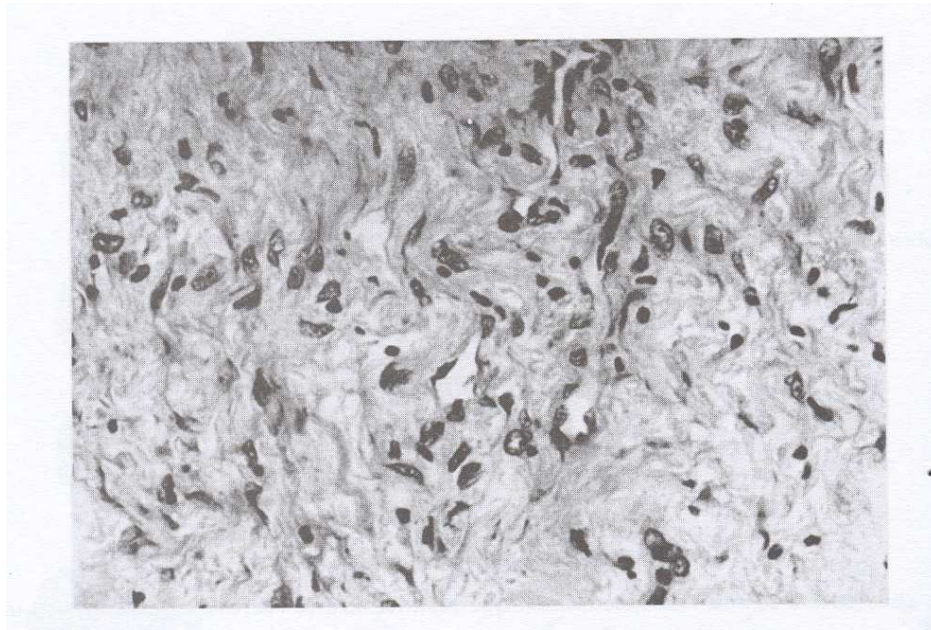
- mezibuněčná hmota: amorfní a vláknitá
anorganická složka
- Buňky: osteoblasty, osteocyty, osteoklasty

Typy kostní tkáně:

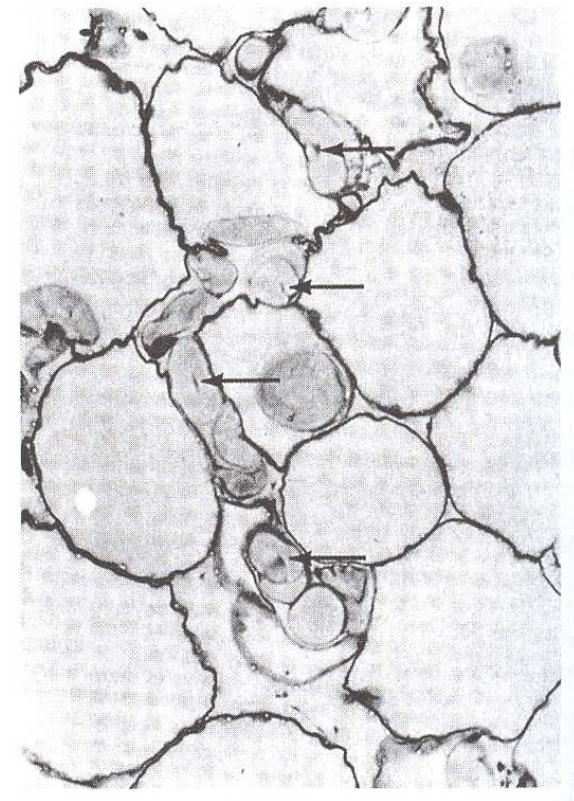
- Kost vláknitá
- Kost lamelární: trámčitá – houbovitá – spongiózní
kompaktní

Příklady pojivových tkání

řídké vláknité pojivo



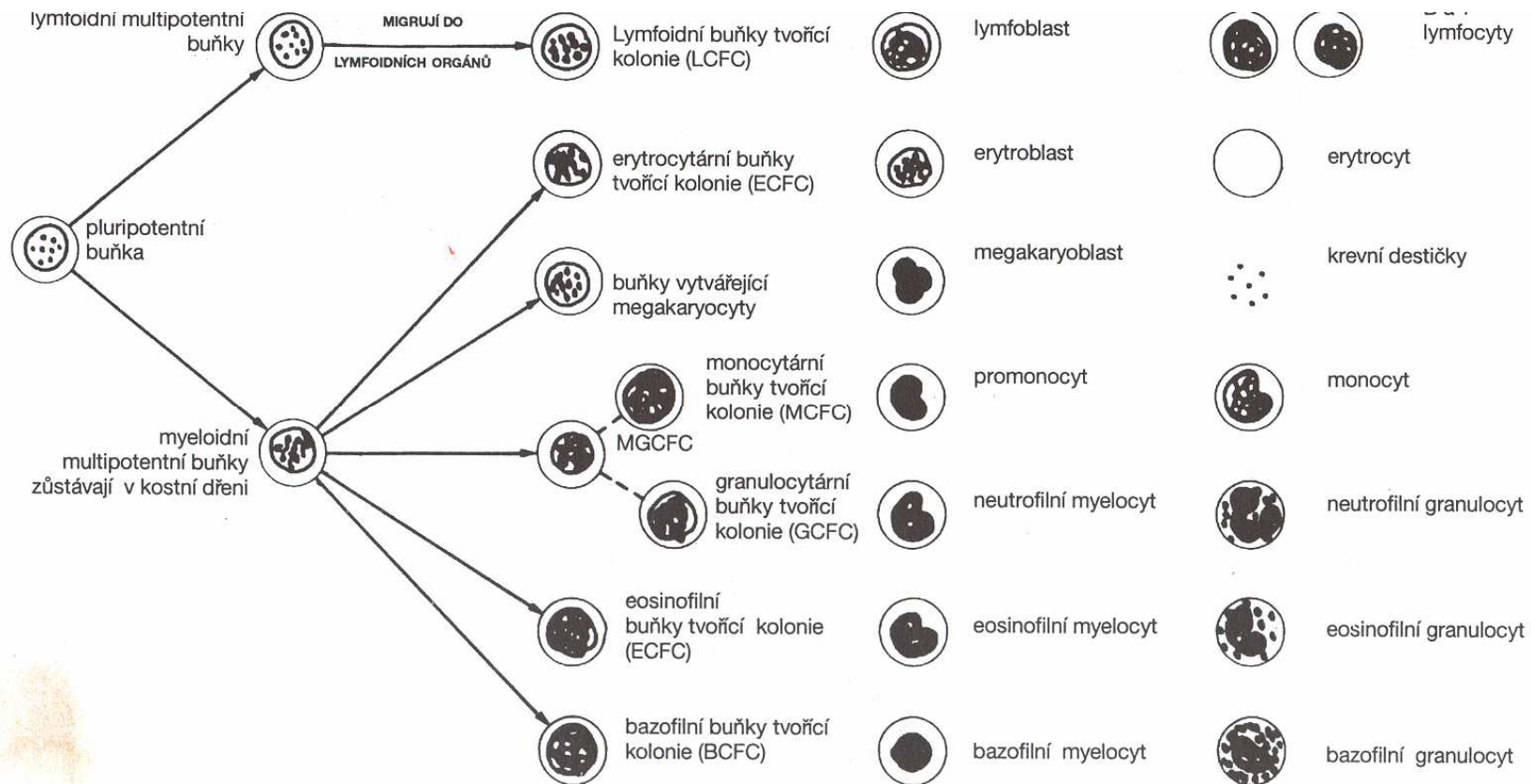
tuková tkáň



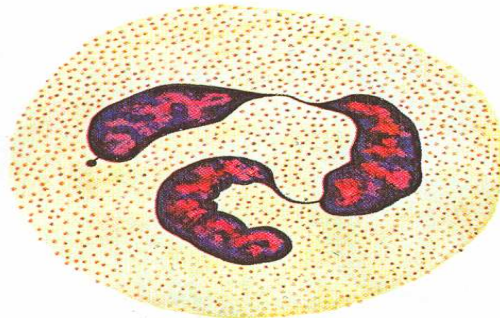
Trofická pojiva - tělní tekutiny

- rozvádění živin, odstraňování zplodin metabolismu, výměna plynů, regulační funkce, účast při imunitních reakcích, transport hormonů
- Typy z hlediska fylogeneze:
coelomová tekutina, hemolymfa, krev,
krev- lymfa – tkáňový mok

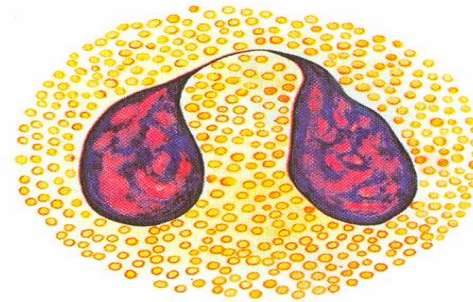
Tvorba krevních buněk - hematopoeza



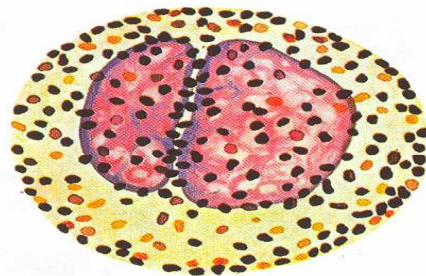
Typy leukocytů



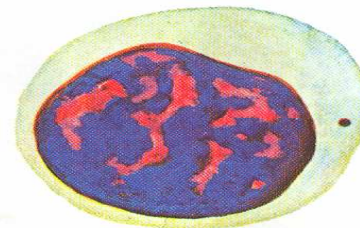neutrofilní granulocyt



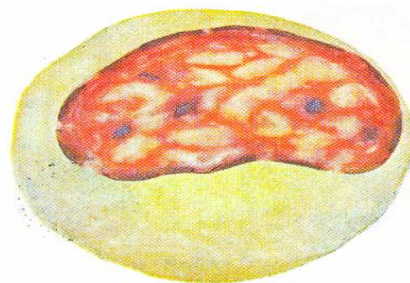
eosinofilní granulocyt



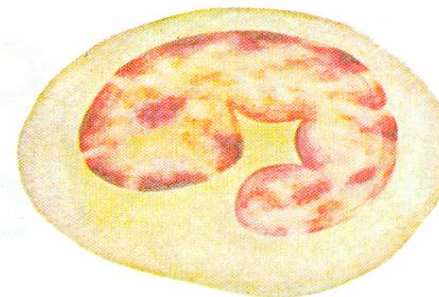
bazofilní granulocyt



lymfocyt



monocyt



monocyt

Pět typů leukocytů člověka.

Nervová tkáň

- **Neuron** : kontakt s buňkami smyslovými, výkonnými, jinými neurony

Struktura: cyton – perikaryon – tělo

výběžky : dendrity, axon – neurit

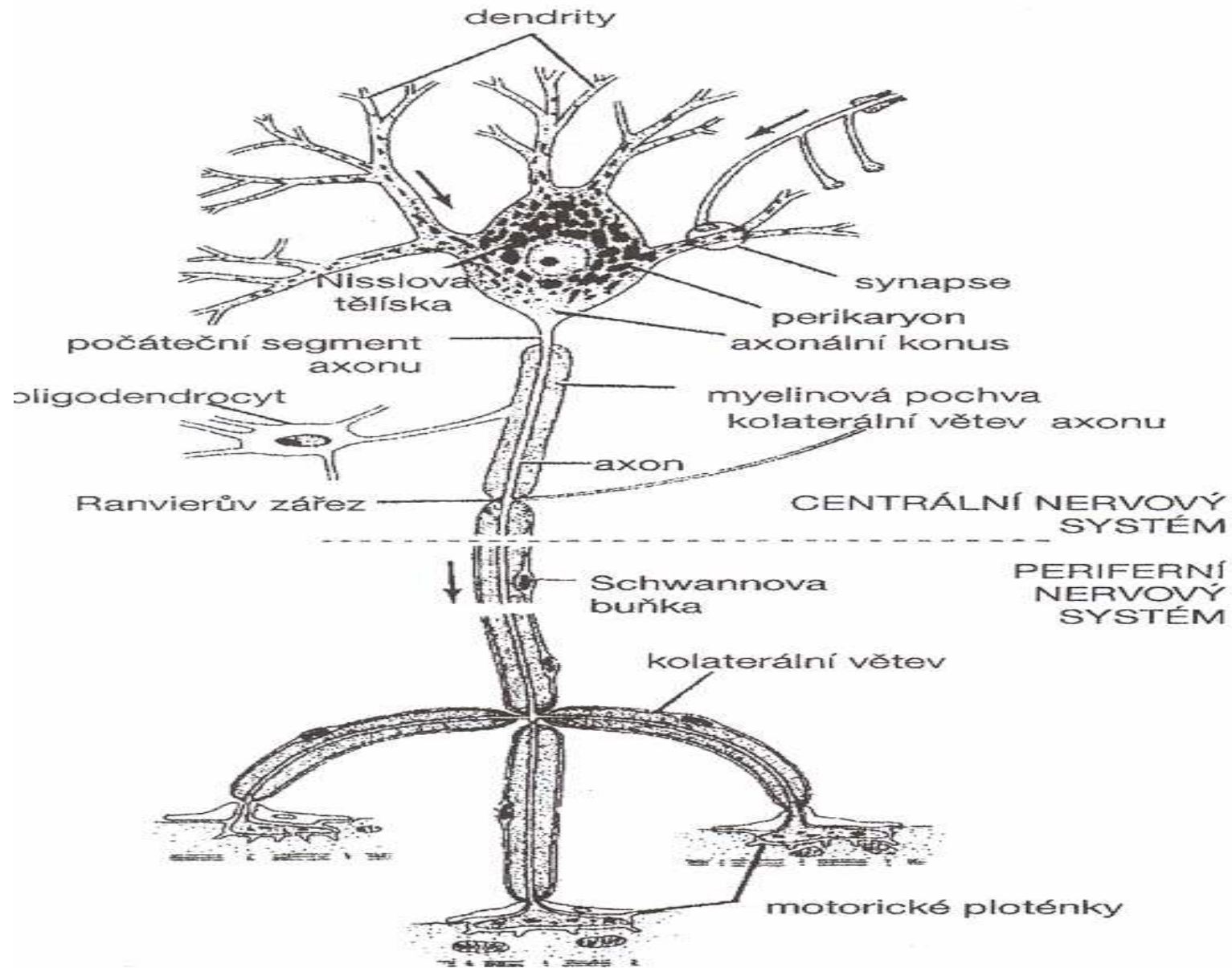
Multipolární, bipolární, pseudobipolární, unipolární

Obaly: myelin

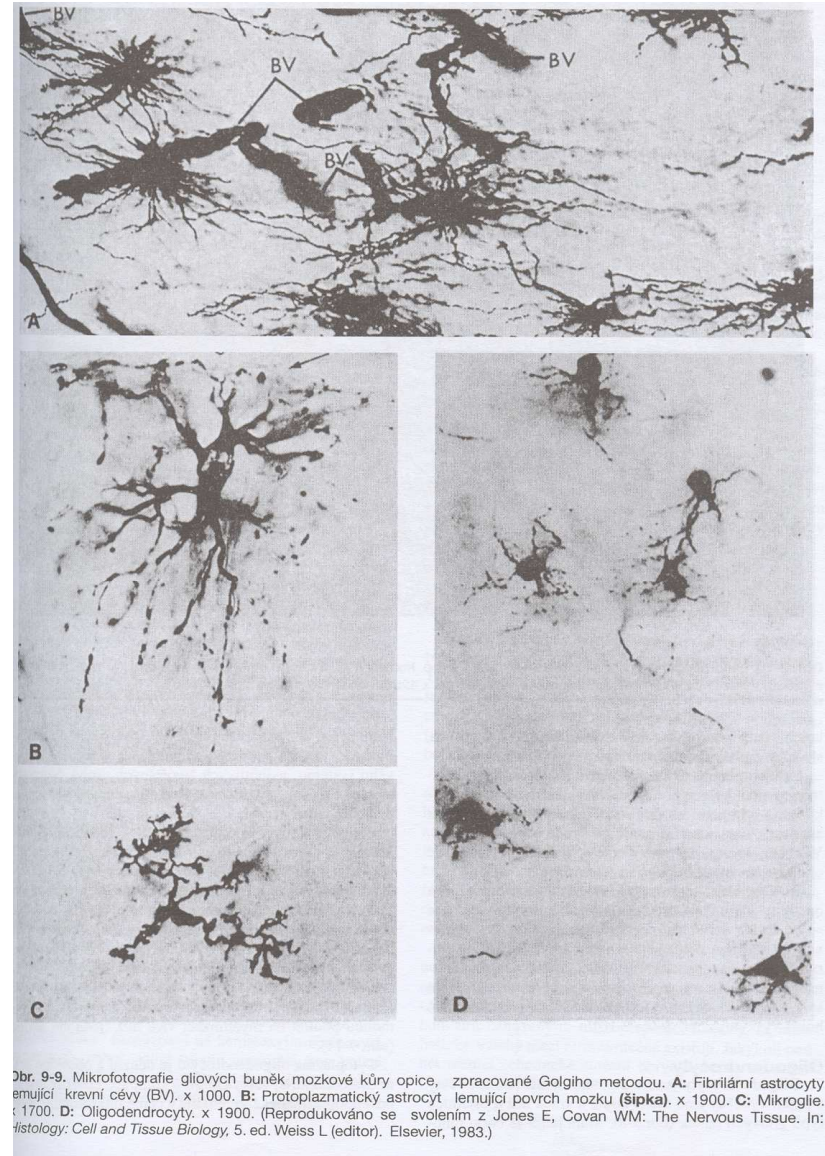
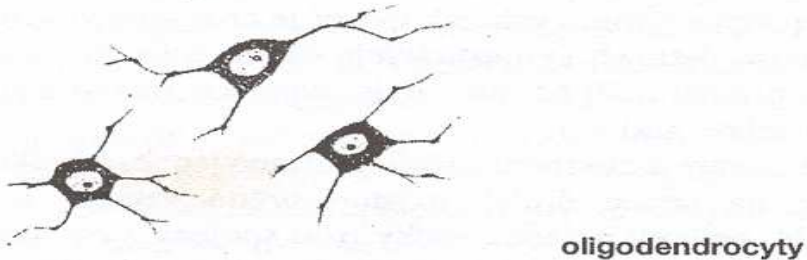

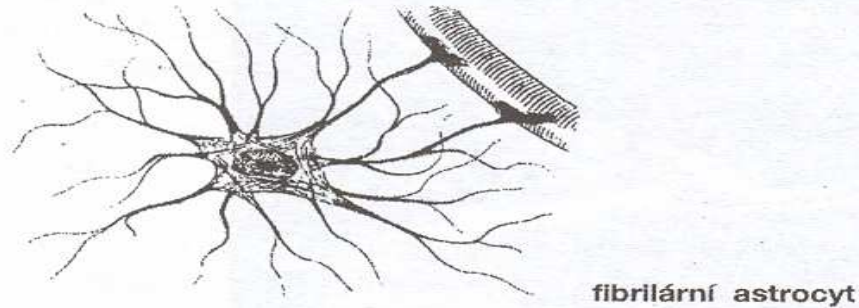
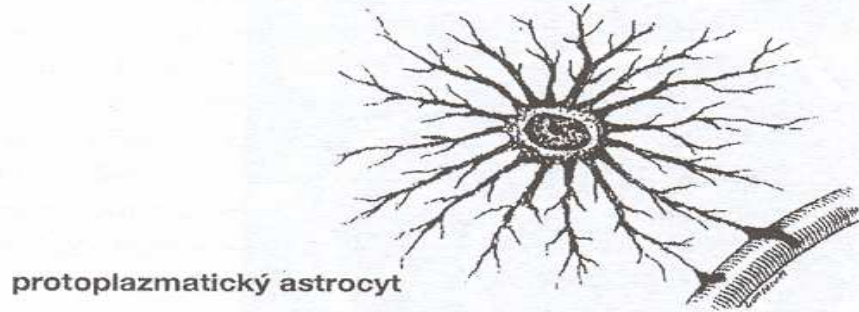
v CNS – oligodendrocyty

v periferním NS – Schwannovy buňky

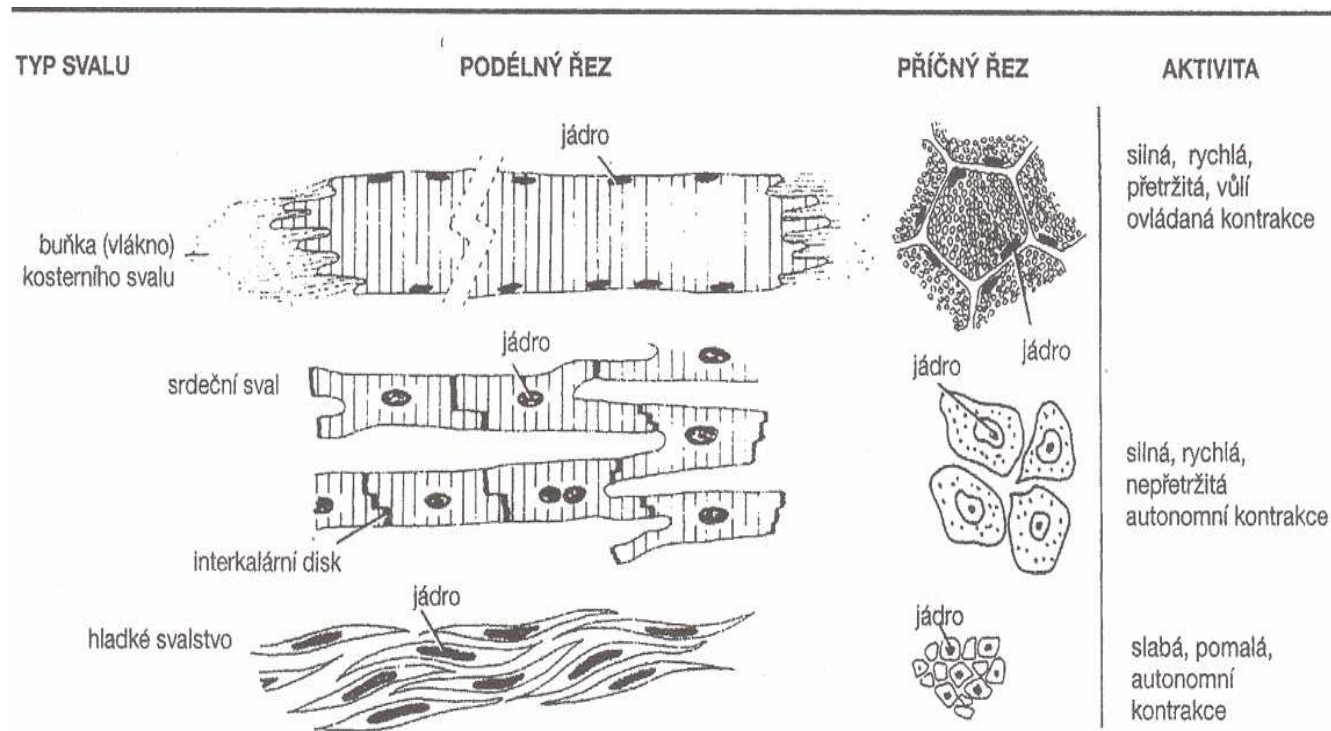
Nervová tkáň



Gliové buňky



Svalová tkáň



Obr. 10-1. Diagram stavby tří typů svalové tkáně. Obrázek vpravo ukazuje tyto svaly na příčném řezu. Kosterní sval se skládá z velkých, protáhlých mnohojaderných vláken. Srdeční sval je tvořen nepravidelně se větvicími buňkami, které jsou k sobě poutány interkalárními disky. Hladká svalovina je aglomerátem vřetenovitých buněk. Hustota distribuce svalových buněk závisí na množství vaziva, které je odděluje.