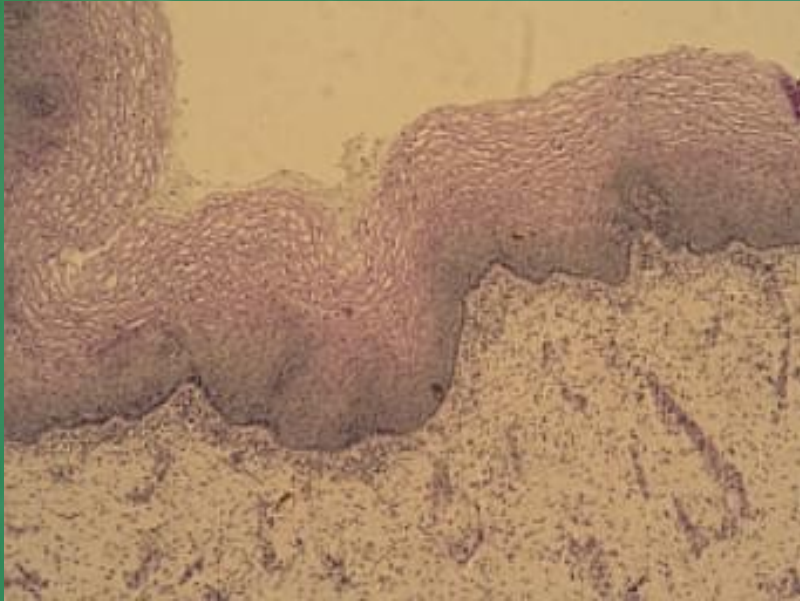


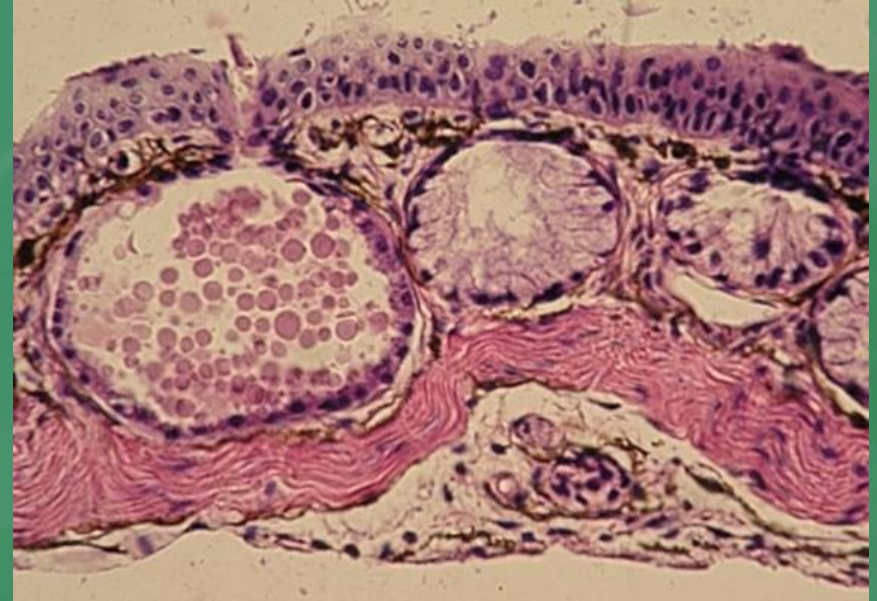
The background features a repeating pattern of small green circles. Overlaid on this are several large, semi-transparent green circles and a horizontal green band. The text is centered within this band.

MNOHOVRSTEVNÉ, ŽLÁZOVÉ EPITELY

Mnohovrstevnatý epitel nerohovatějící – pokožka (epidermis)

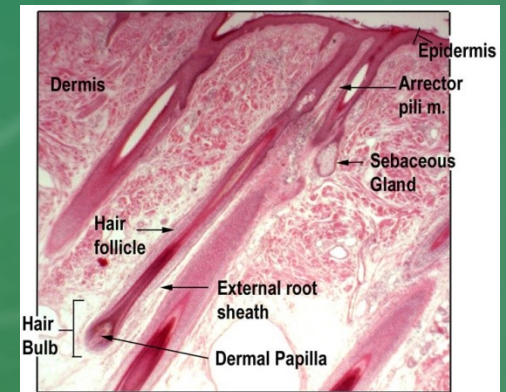

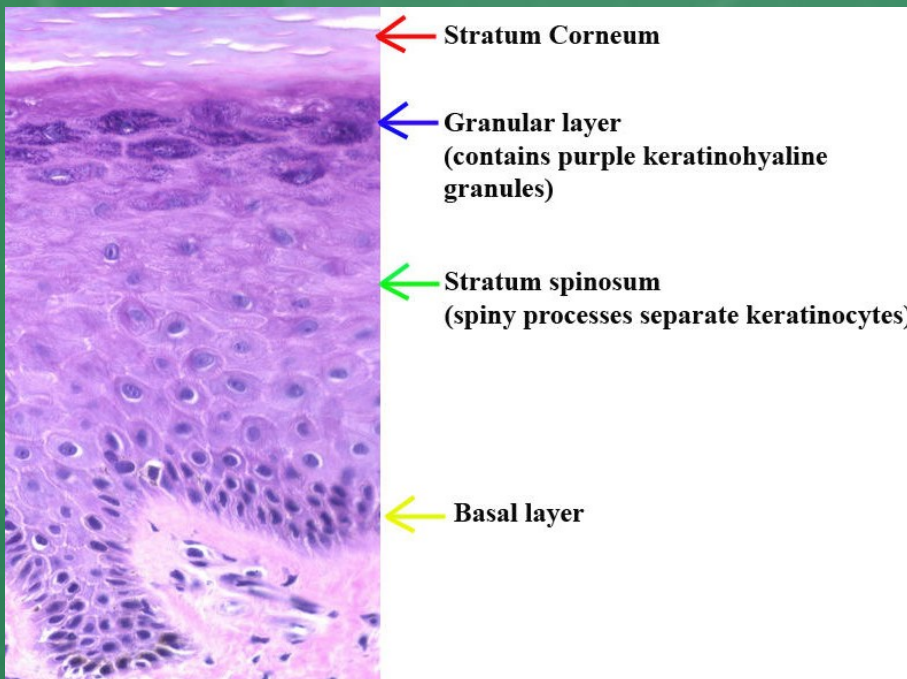
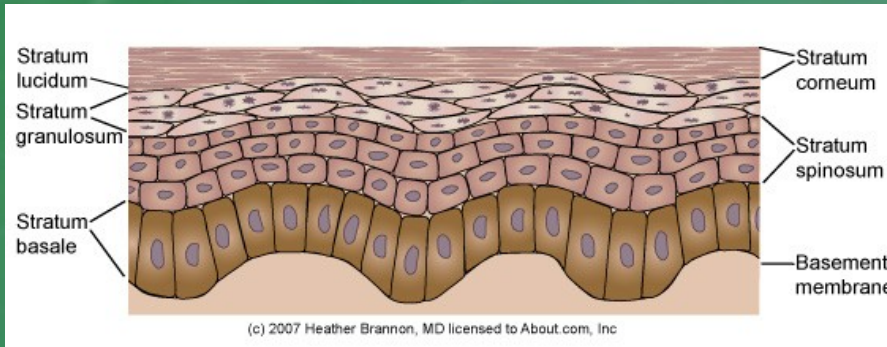


labia minor ženy



pokožka obojživelníka, žlaznatý epitel

Mnohovrstevnatý epitel rohovatějící – pokožka (epidermis)

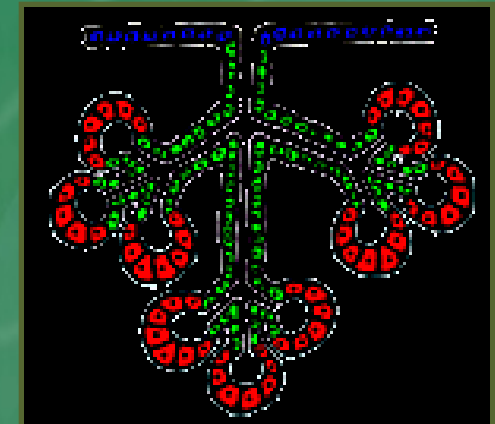
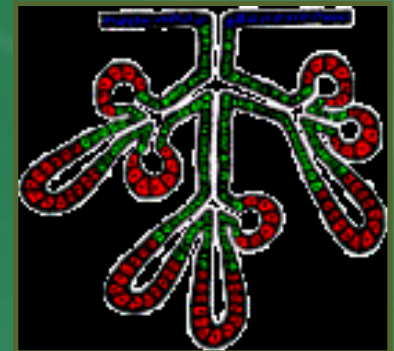



Žlázový, sekreční epitel

- velké buňky hruškovitého nebo pohárkovitého tvaru
 - sekrety - sliny, trávicí šťávy
 - inkrety - hormony
 - exkrety - moč, pot
- vznik invaginací (zanořením)

Dělení žlázových epitelů

- podle počtu buněk
 - jednobuněčné
 - vícebuněčné (sekreční a vývodní část)
- podle složitosti
 - jednoduché
 - rozvětvené
 - složené



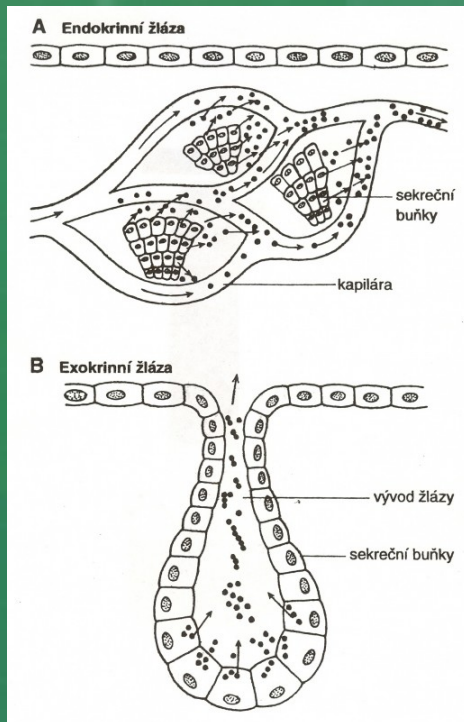
Žláznový, sekreční epitel

- Podle místa vylučování

- exokrinní
- endokrinní

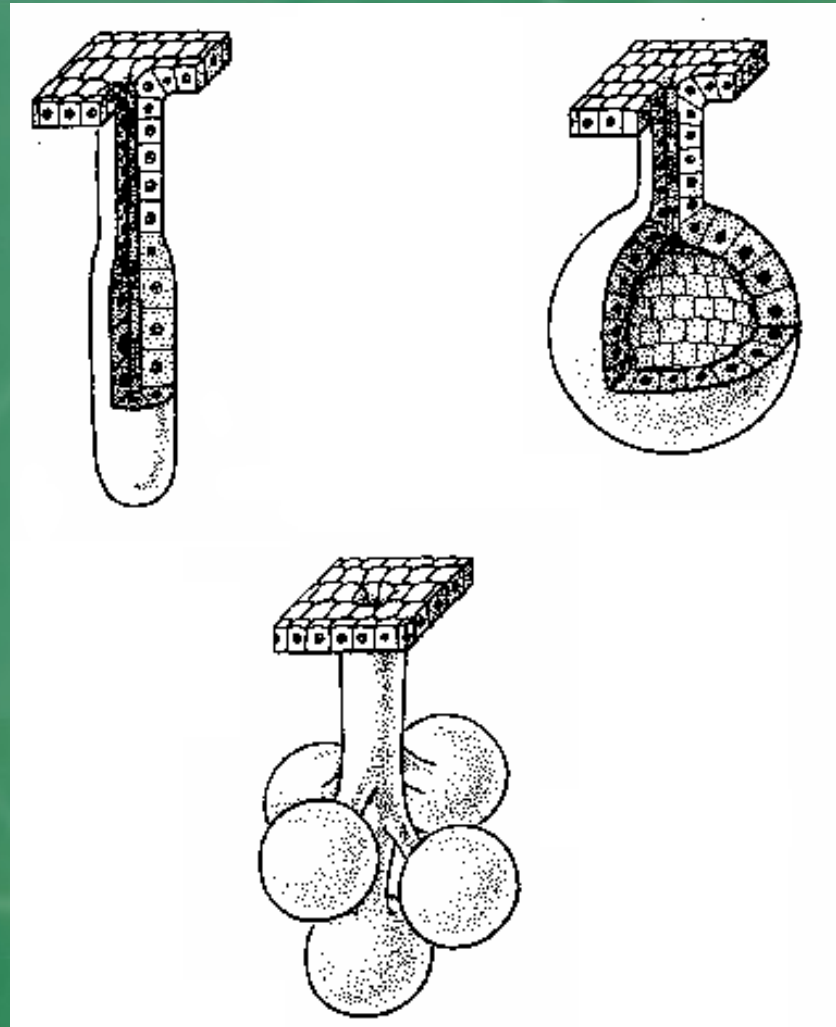
- Podle složení sekretu:

- mucinózní
 - převládají glykoproteiny a sacharidy
- serózní
 - převládají proteiny
- seromucinózní
 - smíšené
- mazové
 - vylučují kožní maz bohatý na lipidy a mastné kyseliny



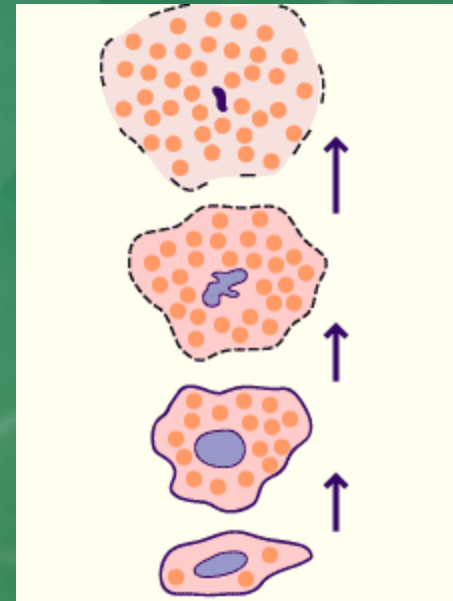
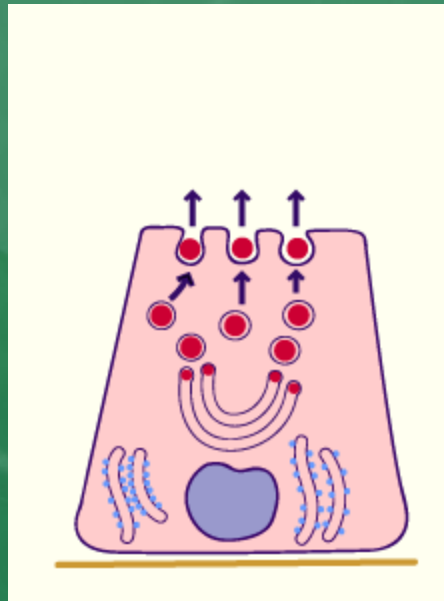
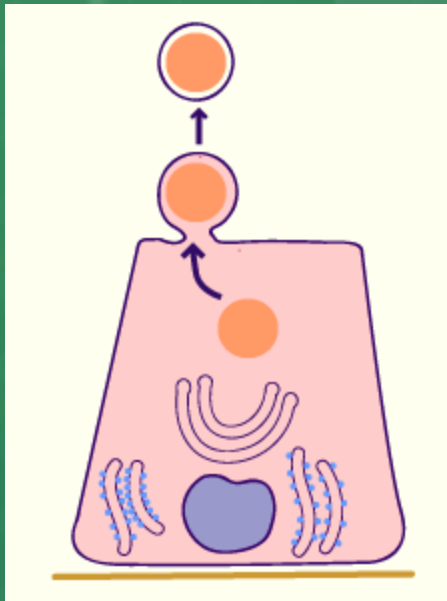
Žlázový, sekreční epitel

- Podle tvaru lumina
 - alveolární (váčkovité)
 - tubulární (trubicovité)
 - tuboalveolární (smíšené)



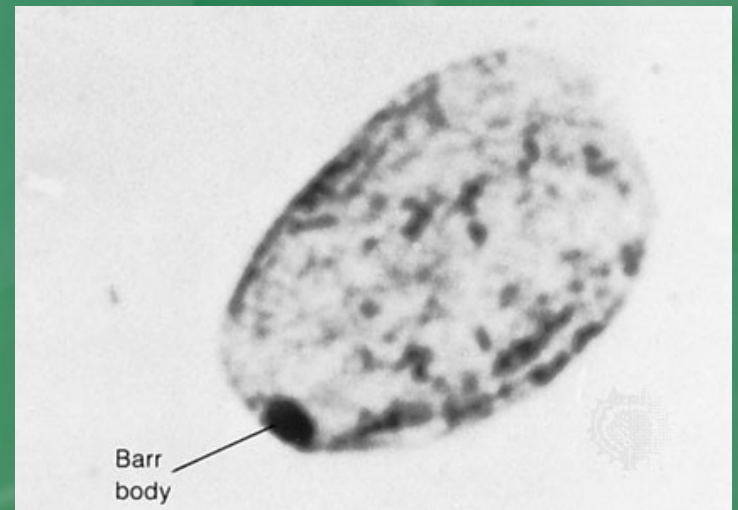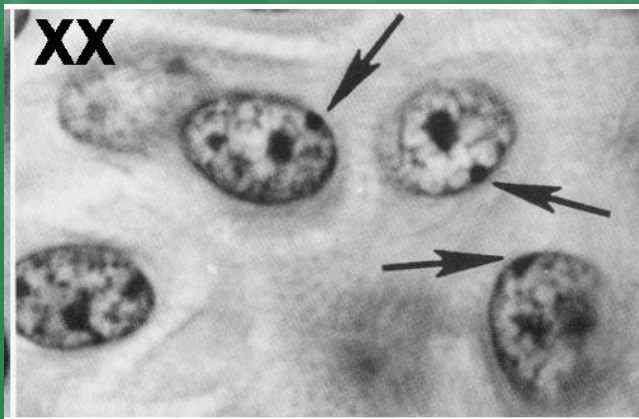
Žlázový, sekreční epitel

- Podle způsobu sekrece
 - apokrinní (odškrcení apikální části)
 - merokriní (postupné splývání vezikulů s apikální membránou)
 - holokrinní (prasknutí buňky)



Barrovo tělísko, sex chromatin

- silně barvitelný kondenzovaný interfázní X chromosom
- pouze u žen
 - trvalá kondenzace paternálního X chromosomu již po prvním dělení zygoty
- bývá na vnitřní straně jaderné membrány



SEZNAM PREPARÁTŮ

- **Vlastní preparát epiteliálních buněk sliznice ústní dutiny**
 - Barrovo tělísko
- **- 14 - Vícevrstevný nerohovatějící epitel obojživelníků**
 - žlázový epitel
 - pigmentové buňky pod lamina basalis
- **- 15, 16 - Vícevrstevný rohovatějící epitel savců**
 - jednotlivé vrstvy (str. basale, str. spinosum, str. granulosum, str. lucidum, str. corneum)
 - dermis, chlupové papily, mazové žlázy, potní žlázy