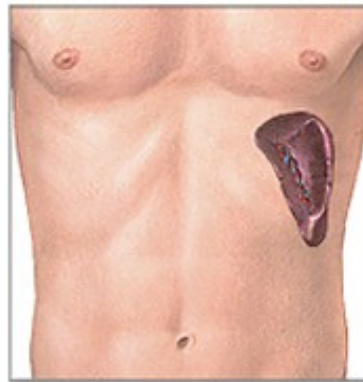
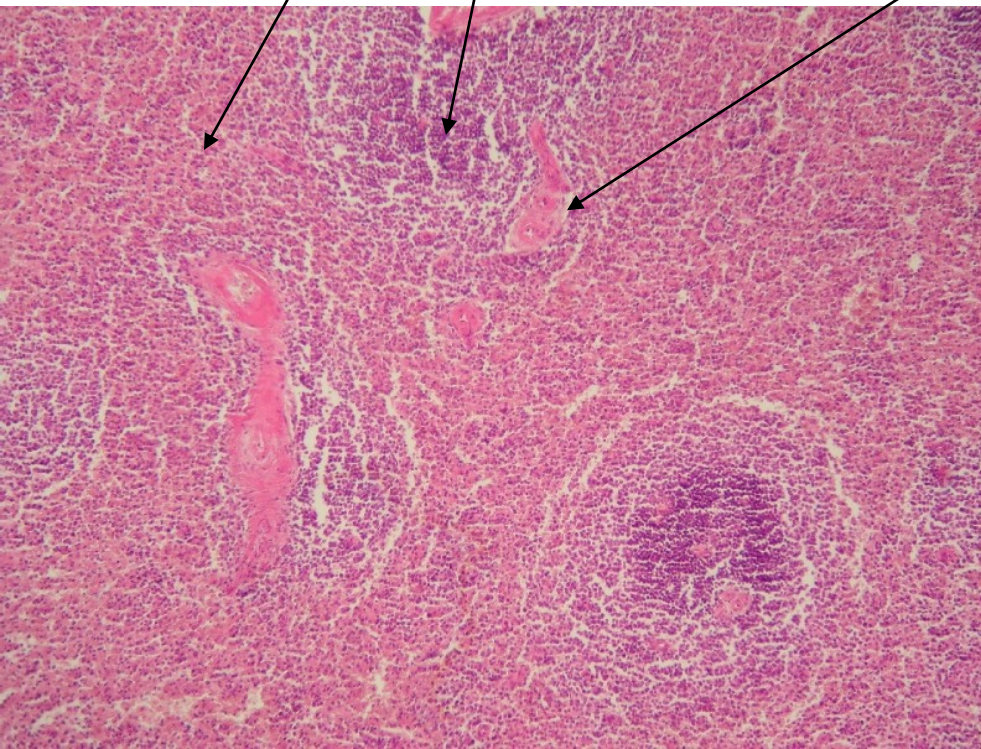


Slezina

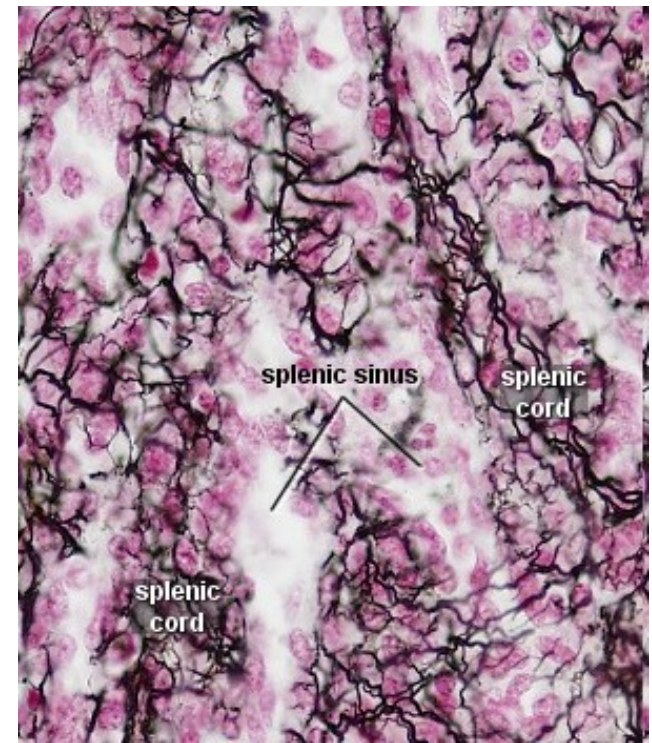


Slezina - morfologie

- Bílá pulpa - uzlíky lymfatické tkáně - Malphigiho tělíska, lymfocyty
- Červená pulpa – vazivo vyplněné krevními cévami.

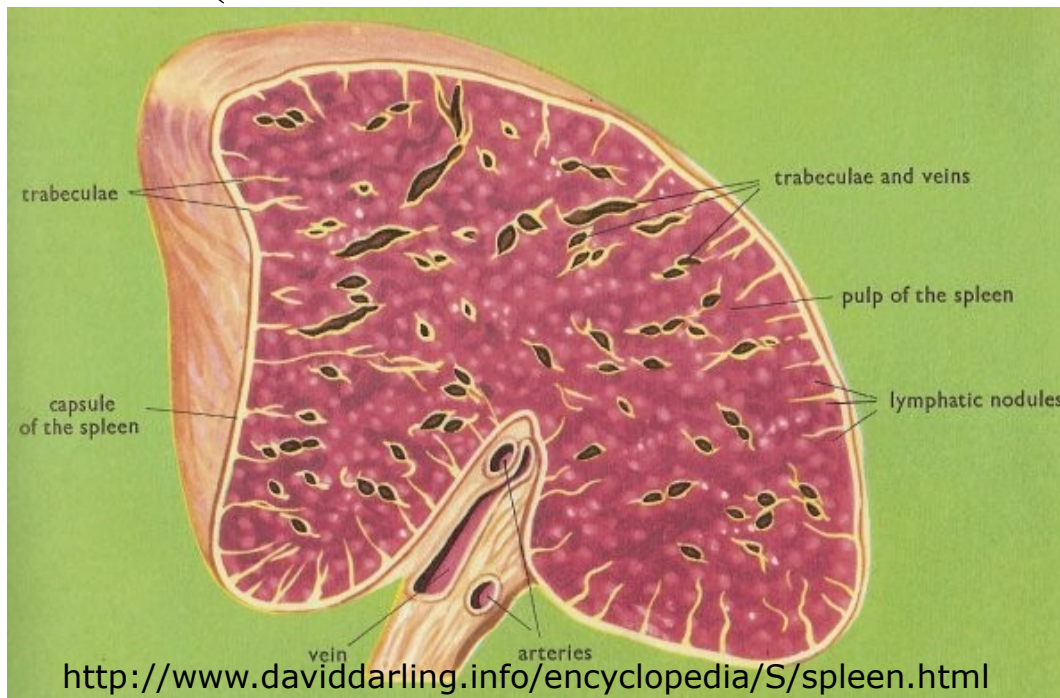


Retikulární vlákna (kolagen III)




Funkce sleziny

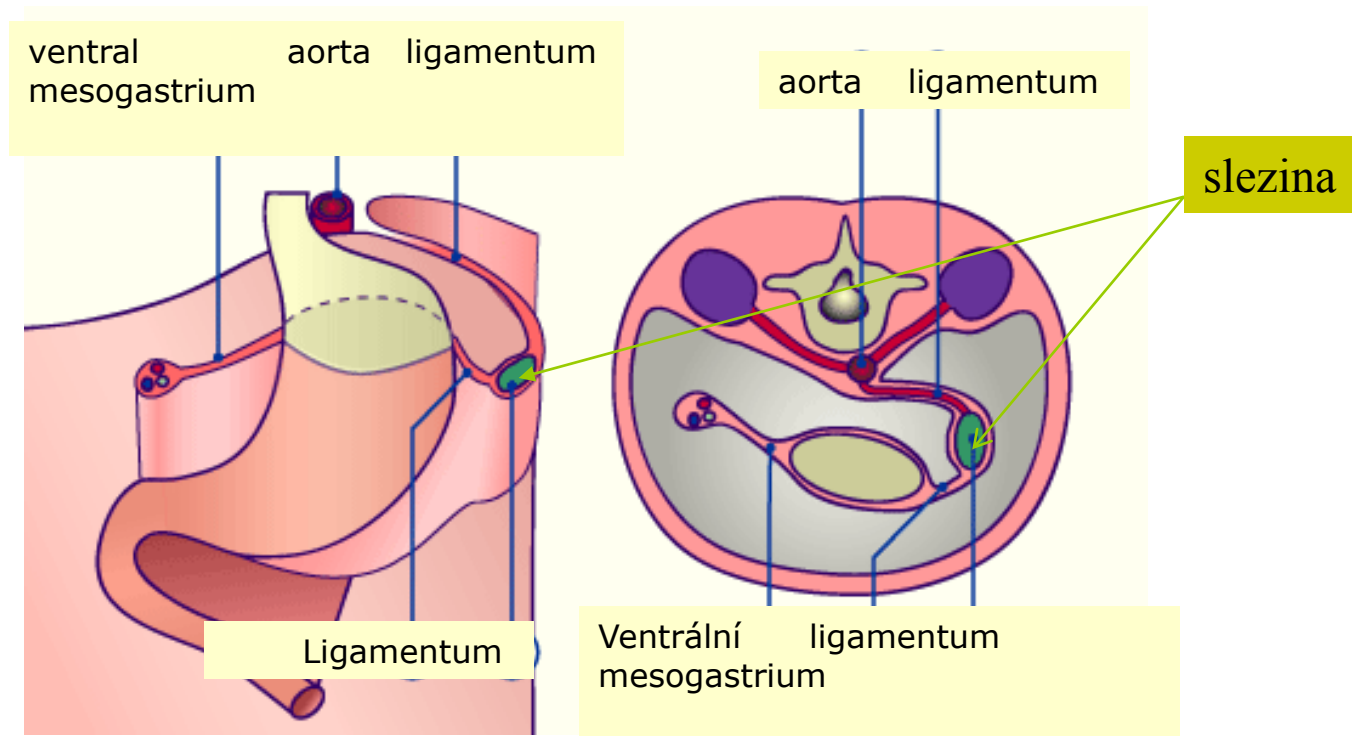
- ❑ Syntéza protilátek B lymfocyty
- ❑ Makrofágy – krevní filtr (patogeny a staré buňky)
- ❑ Místo zániku krvinek, recyklace železa
- ❑ Rezervoár krve (může částečně nahradit kostní dřeň)



Vývoj sleziny

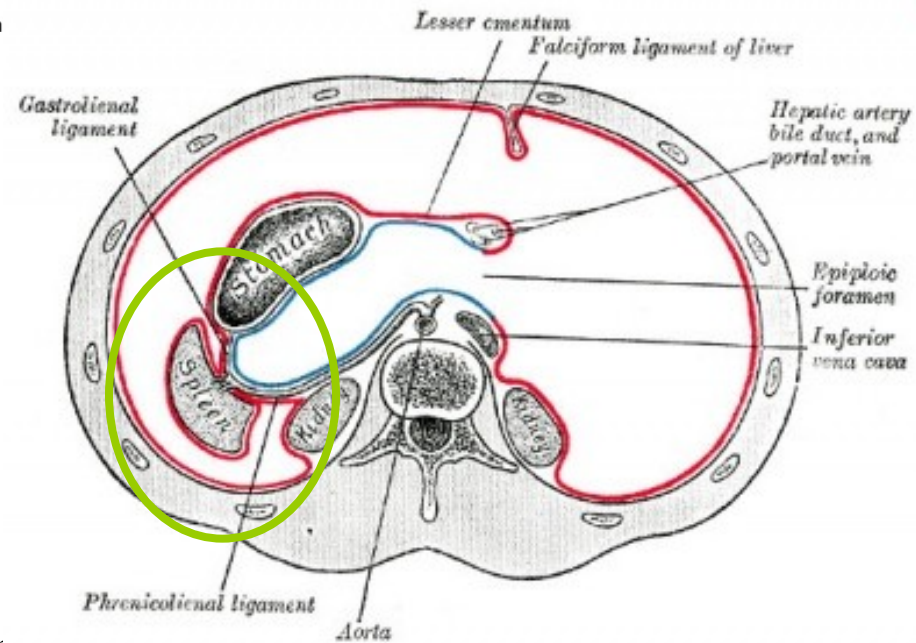
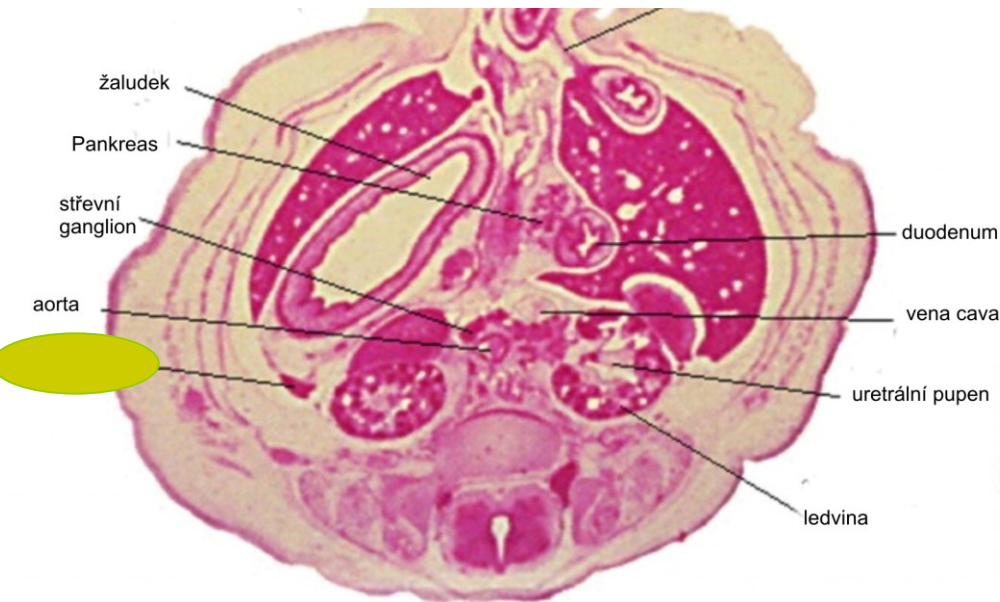


Mezodermální původ



- 5. týden i.u.v. – proliferace mezenchymu dorzálního mezogastria (mezenteria)
- 1. trimestr – hematopoéza
- 2. polovina těhotenství – osídlení T a B lymfocyty

Embryonální slezina 8.t



Signální dráhy

□ Hox 11

- Nepřítomnost Hox11 vede k předčasné apoptóze buněk sleziny

□ Capsulin

- basic helix–loop–helix transcripční faktor

