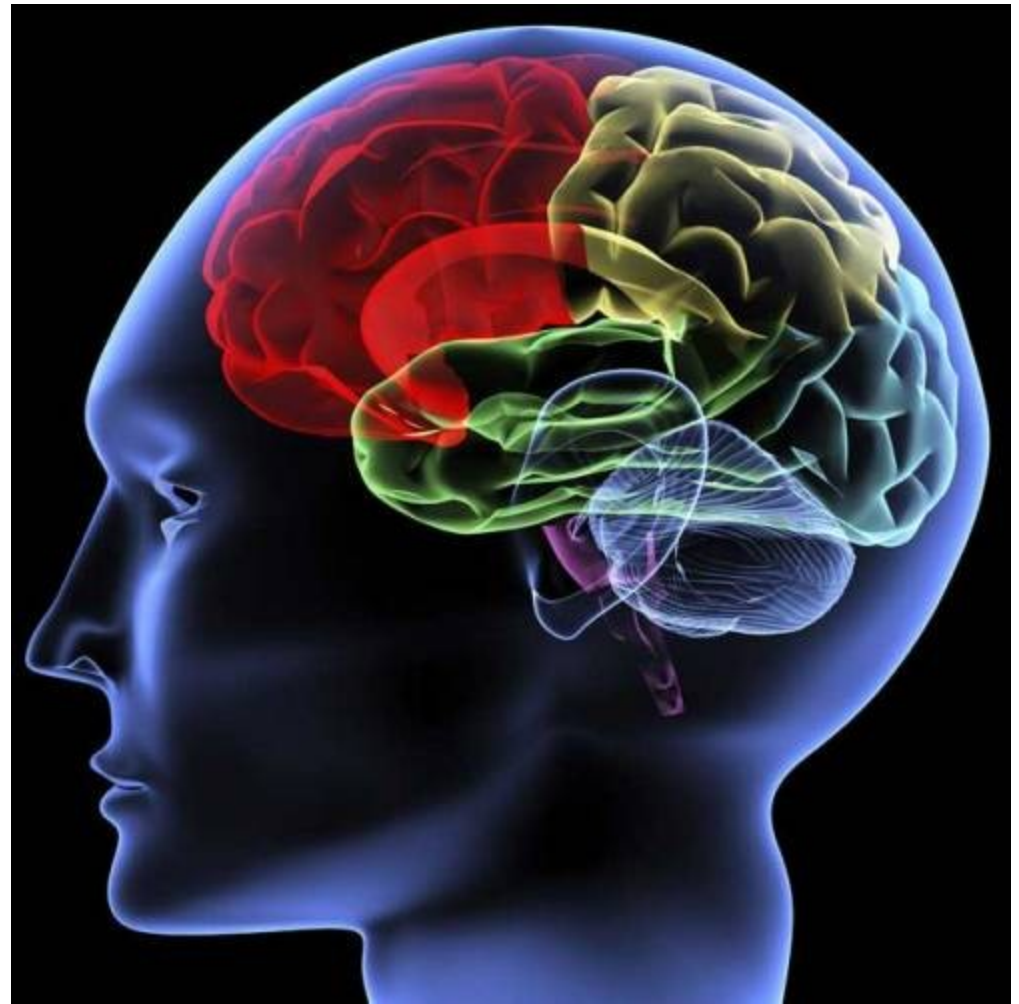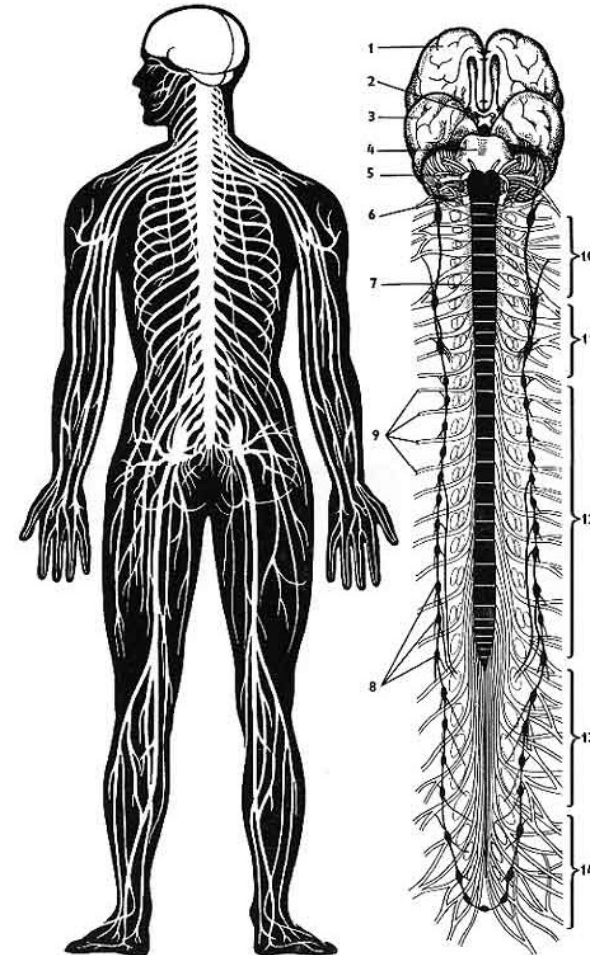
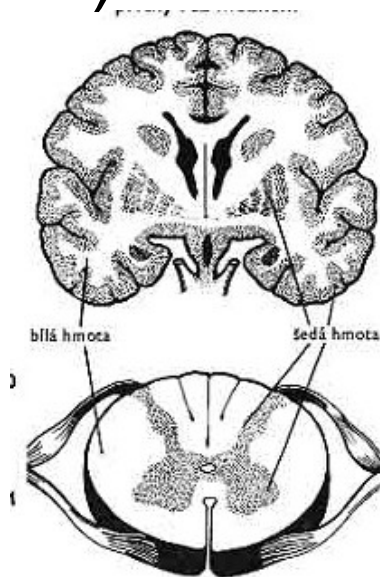




Nervový systém

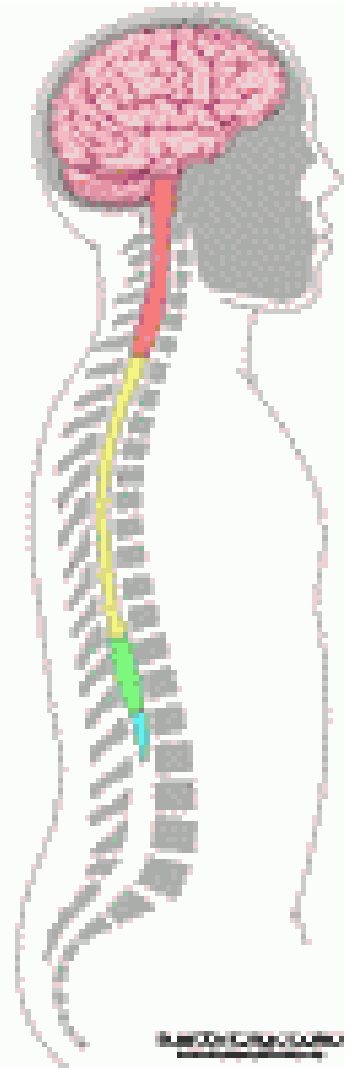
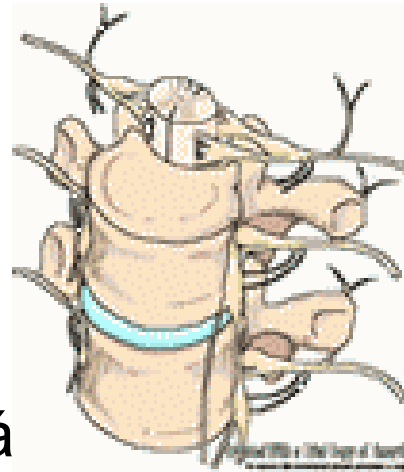
Systema nervosum centrale

- CNS je uložen v kostěném obalu (páteřní kanál a dutina lební)
- Plní funkce: koordinační
- Dělí se na :
 - Hřbetní míchu
(**medulla spinalis**)
 - Mozek
(**encephalon**)

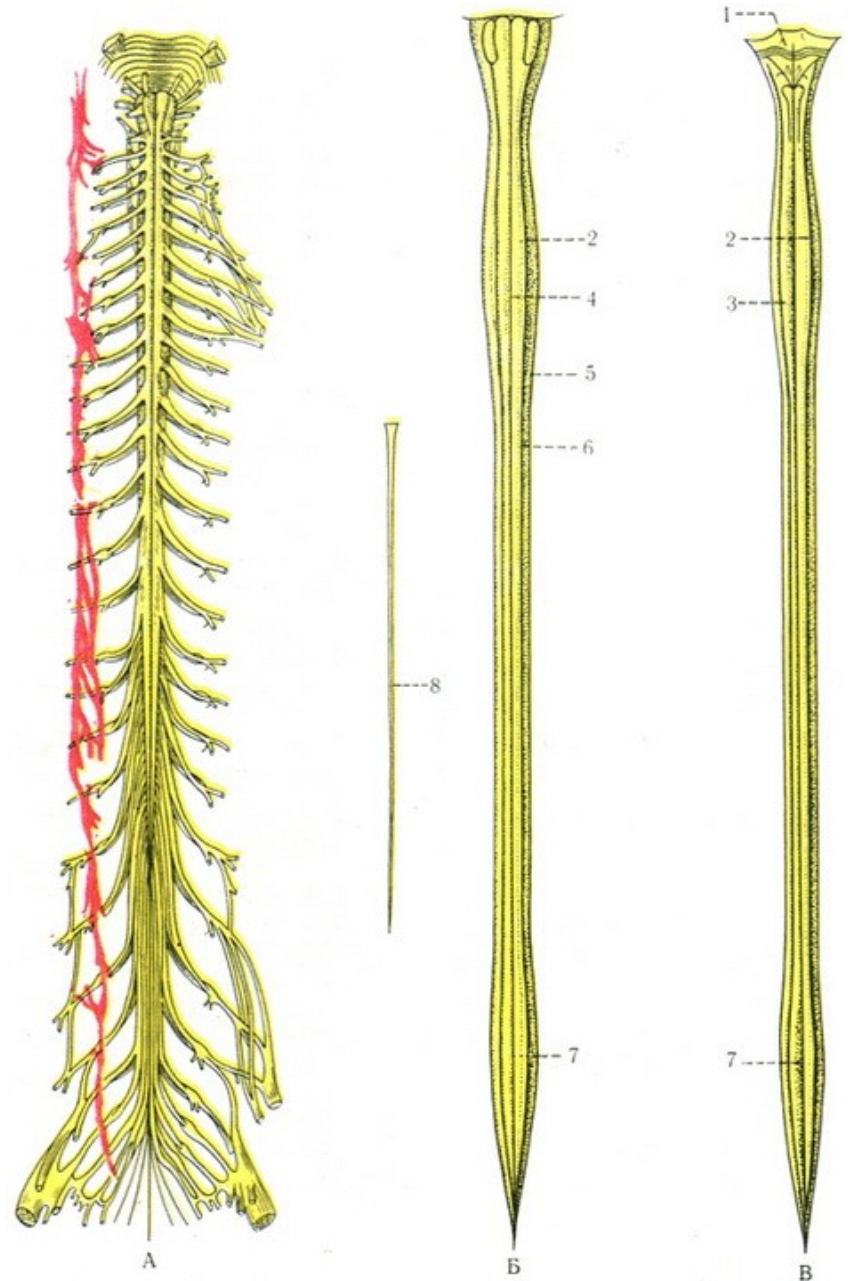


Hřbetní mícha (medulla spinalis):

- Tvar **válcového** provazce, lehce oploštělý
- Uložený v páteřním kanále
- Délka 40-50cm
- Tloušťka 10mm
- V úrovni foramen magnum přechá v **prodlouženou míchu**
- Kaudálně zakončena – kuželovitým ztluštěním (**conus medullaris**) v úrovni L1-2
- Níže pokračuje **filum terminale** (délka asi 25cm, tloušťka 1mm) sahá ke kostrči, s periostem srůstá

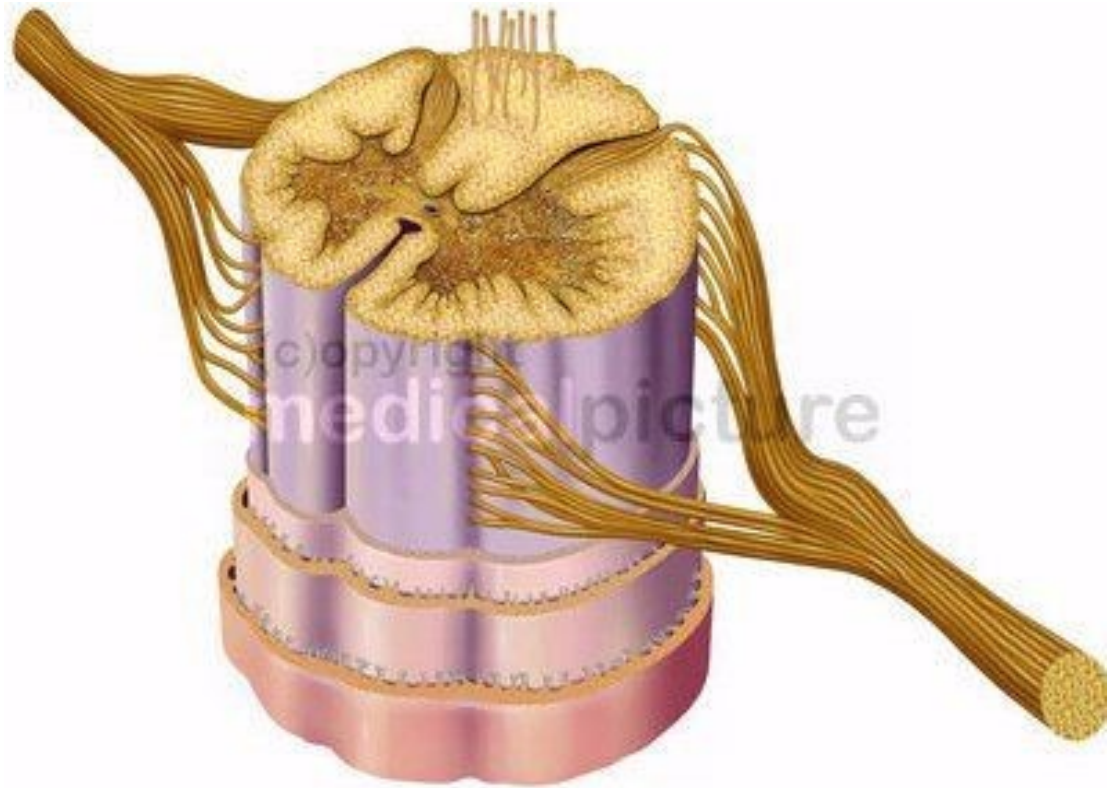

- Sleduje zakřivení páteře
- Tloušťka se mění dle oddílů (silnější – v místě odstupu nervů pro končetiny)
 - Krční (**intumescentia cervicalis**)
 - Bederní (**intumescentia lumbalis**)



Zevní popis:

- Na povrchu podélné rýhy
 - **Fissura mediana anterior**
 - **Sulcus medianus posterior**
 - **Sulcus laterales anterior**
 - **Sulcus laterales posterior**

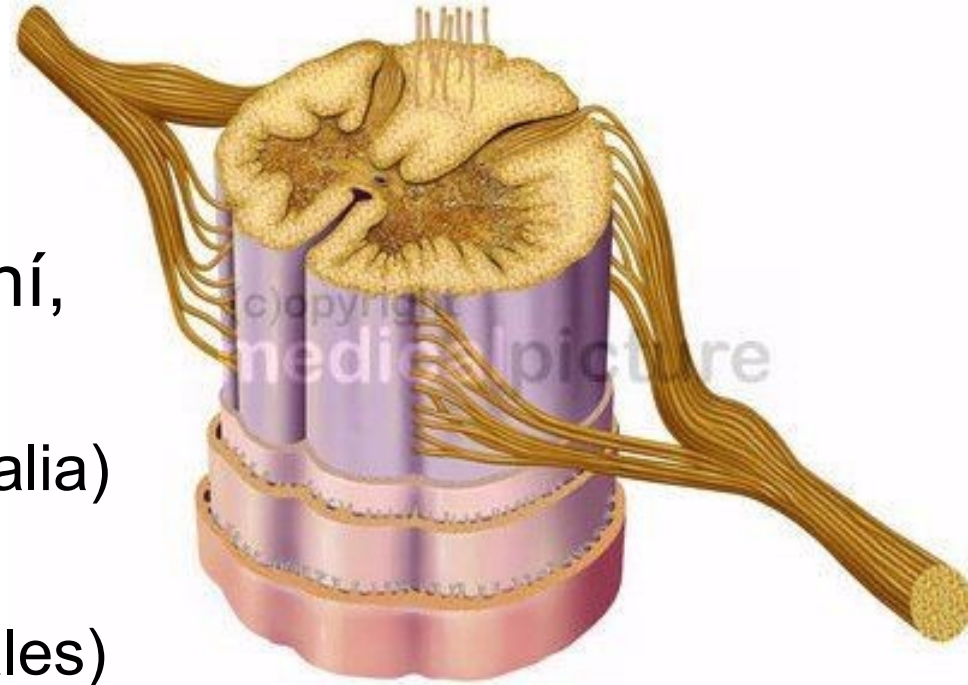

Průřez míchou:

Canalis centralis

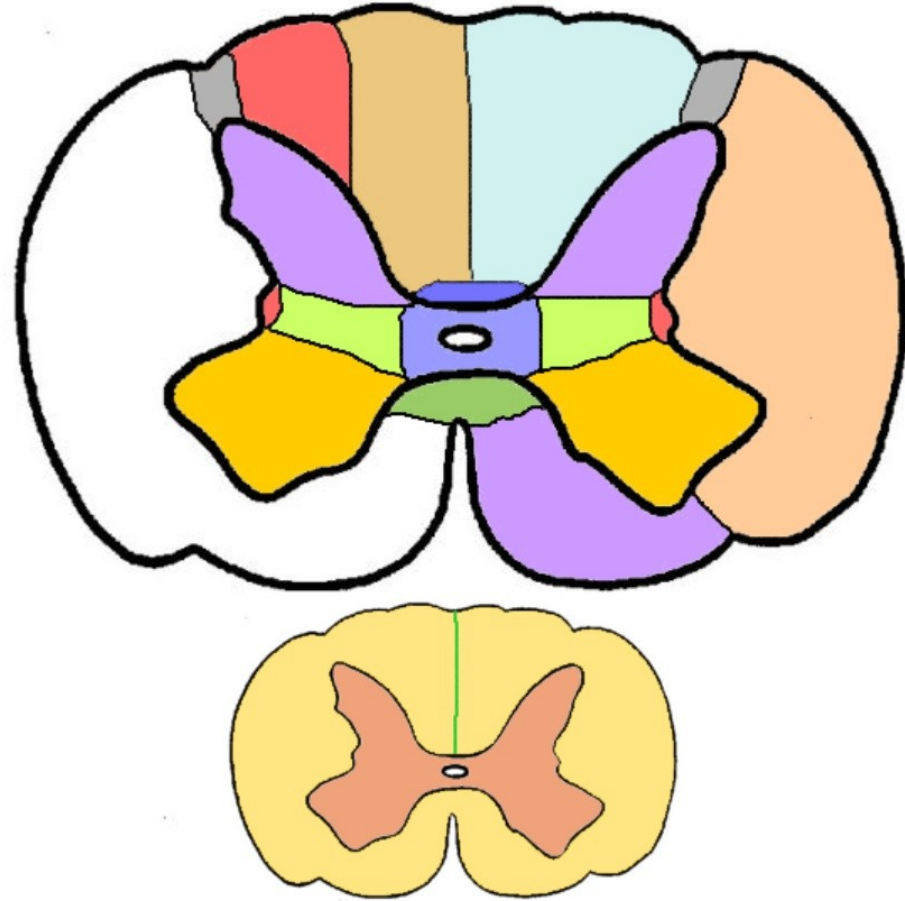
Šedá hmota – substantia grisa (tvar motýla, H)

- Vytváří **míšní rohy** (zadní, přední, postranní)
 - **Cornua posteriora** (dorsalia)
 - **Cornua lateralis**
 - **Cornua anteriora** (ventrales)
- součástí **sloupců míšních** (přední, zadní, postranní)
 - **Columnae post., lat., ant.**

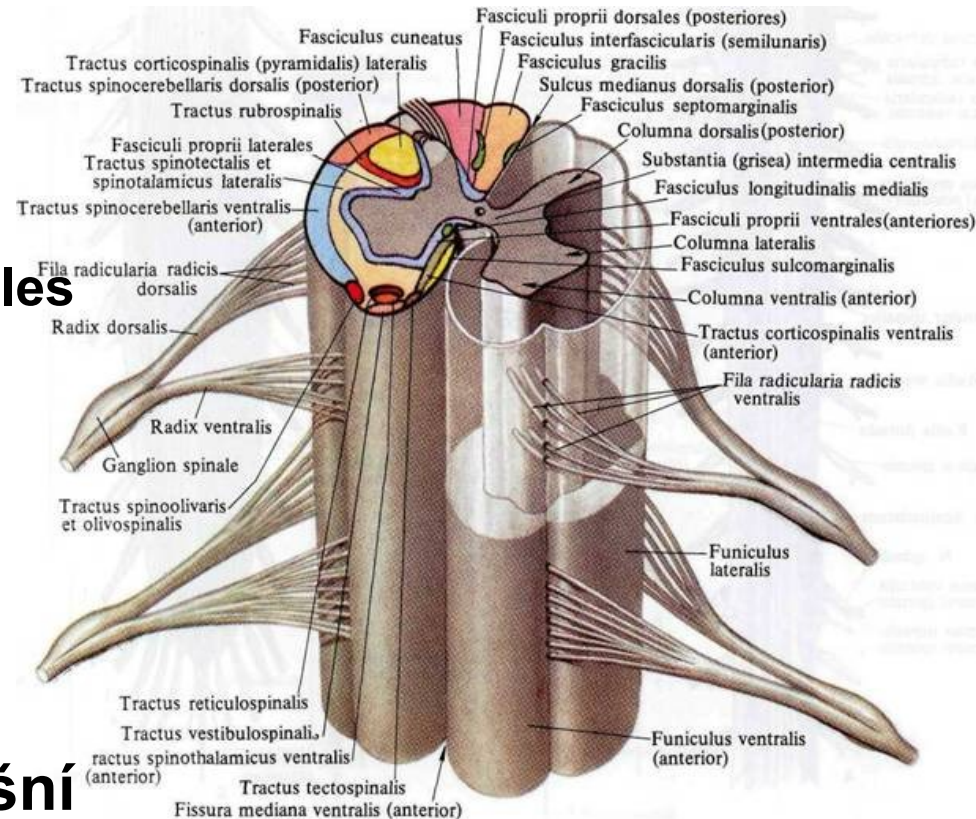


Bílá hmota – substantia alba

- Provazce míšní – bílá (**funiculi medullae spinalis**)
 - Přední (**funiculus anterior**)
 - Boční (**funiculus lateralis**)
 - Zadní (**funiculus posterior**)
v rozsahu krčném, hrudním,
rozdělen podélnou rýhou (**sulcus intermedianus posterior**) rozdělen na:
 - Pars f. mediale (**gracilis**)
 - Pars f. lateralis (**cuneatus**)

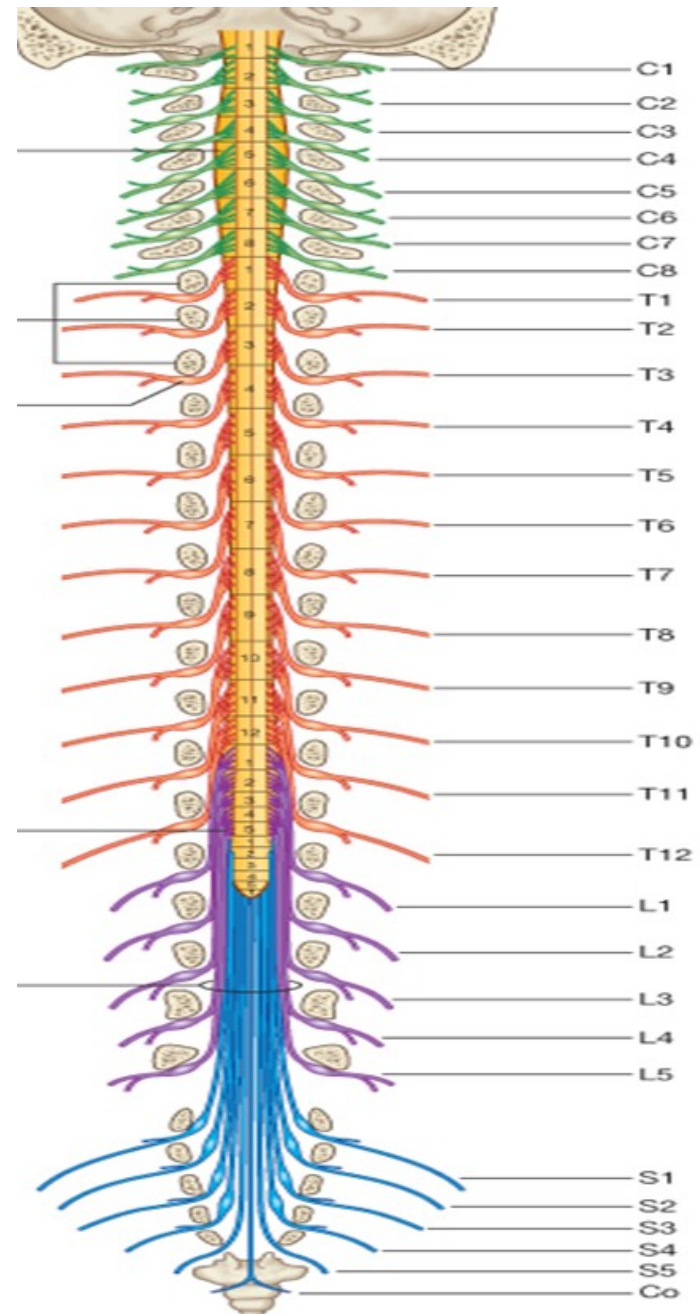


- Ze sulcus laterales anterior, posterior – vystupují kořenová vlákna (**fila radicularia**) spinálních nervů
 - Přední (motorické) kořeny míšni **radices ventrales**
 - Zadní (senzitivní) **radices dorsales**
- Zadní kořeny – zduření míšni uzlina (**ganglion spinale**)
- Spojením předních a zadních kořenů – míšni nerv (**nervus spinalis**)
- Úsek z kterého je tvořen – **míšni segment**

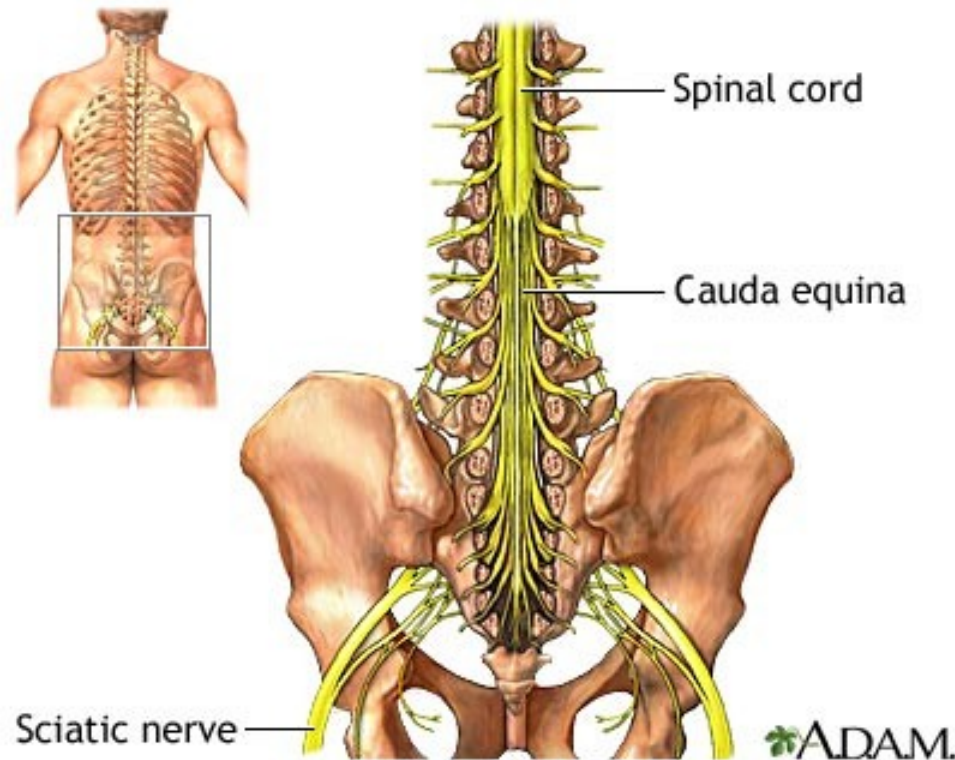


Oddíly míšní:

- **Krční** oddíl (pars cervicalis medullae spinalis) - 8 segmentů
- **Hrudní** (pars thoracica medullae spinalis) – 12
- **Bederní** (pars lumbalis medullae spinalis) – 5
- **Křížový** (pars sacrales medullae spinalis) – 5
- **Kostrční** (pars coccygea medullae spinalis) – 1- 3

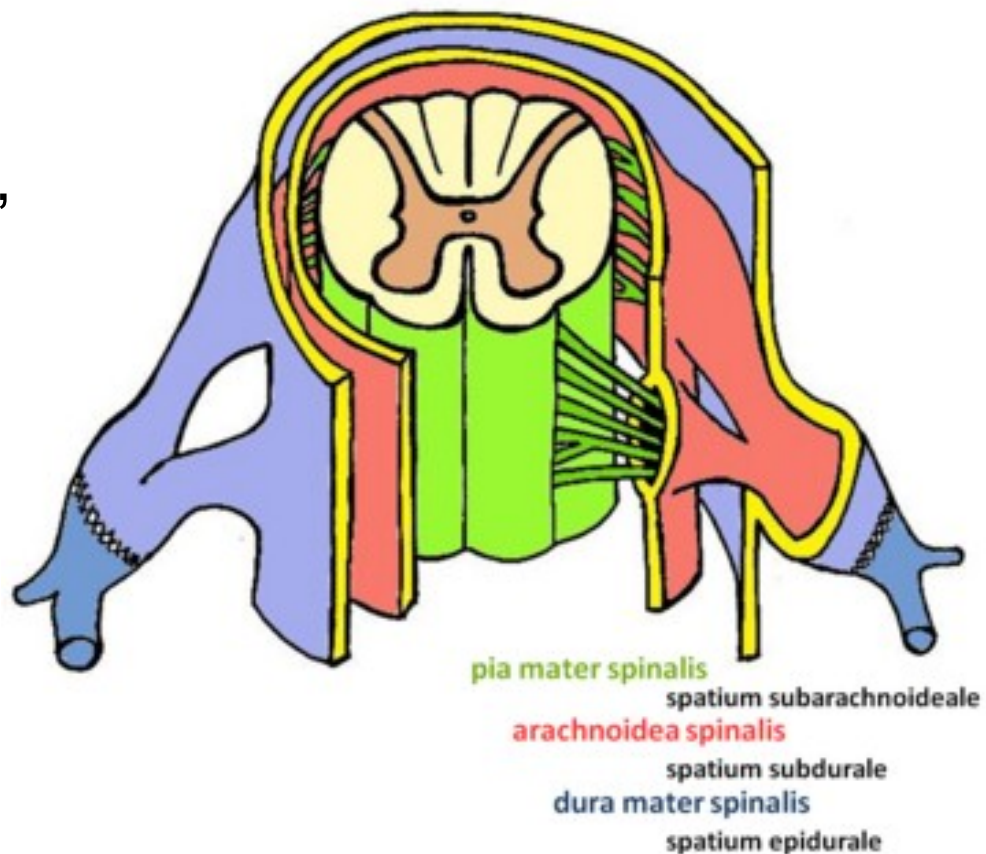


- Kořeny míšní opouští páteřní kanál příslušnými meziobratlovými otvory.
- 1. pár mezi atlasem a kostí týlní
- Poslední dva přes **hiatus canalis sacralis**
- Kaudální konec míchy je ve výši **L2**.
- Dolní část kanálu páteřního obsahuje kořeny míšní – svazky připomínají koňský ohon (**cauda equina**)
- Jeho součástí je i **filum terminale**



Obaly míšní:

- **Pia mater spinalis** – měkká plena míšní, na povrchu míchy
- **Arachnoidea** – pavoučnice, zevně od měkké pleny, volně míchu obaluje
- **Dura mater spinalis**, tvrdá plena míšní, vazivový vak od foramen magnum končí až na kostrči
- Prostor mezi arachnoidea a pia mater – **cavitas subarachnoidea**
- **Liquor cerebrospinalis** – mozkomíšní mok



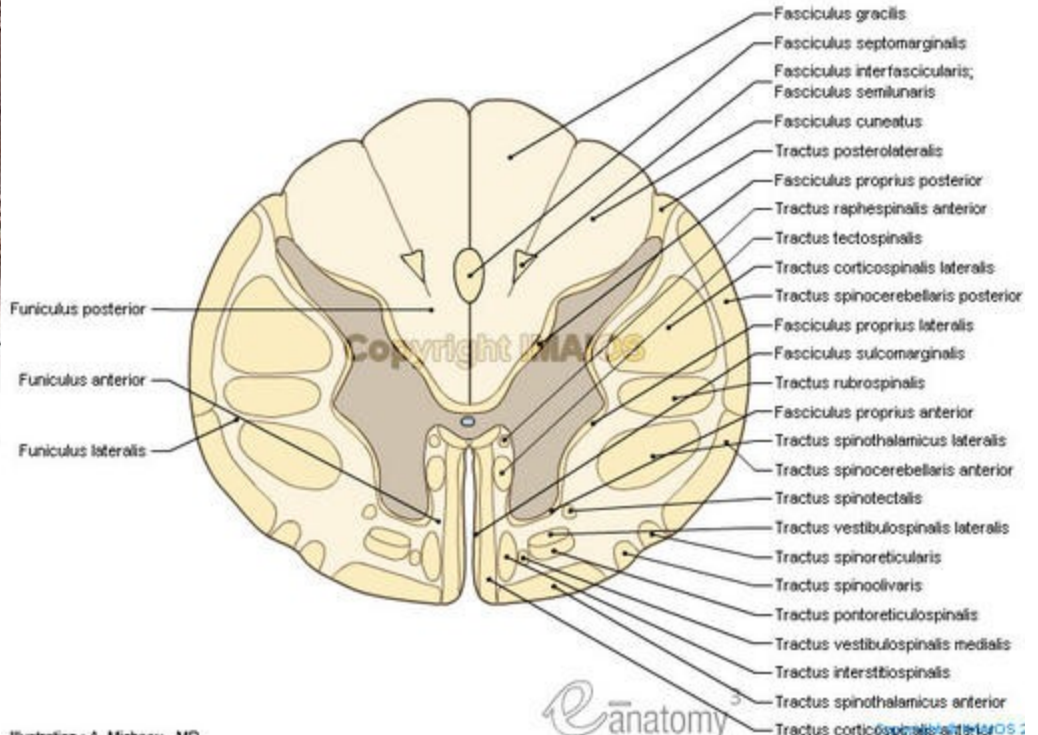
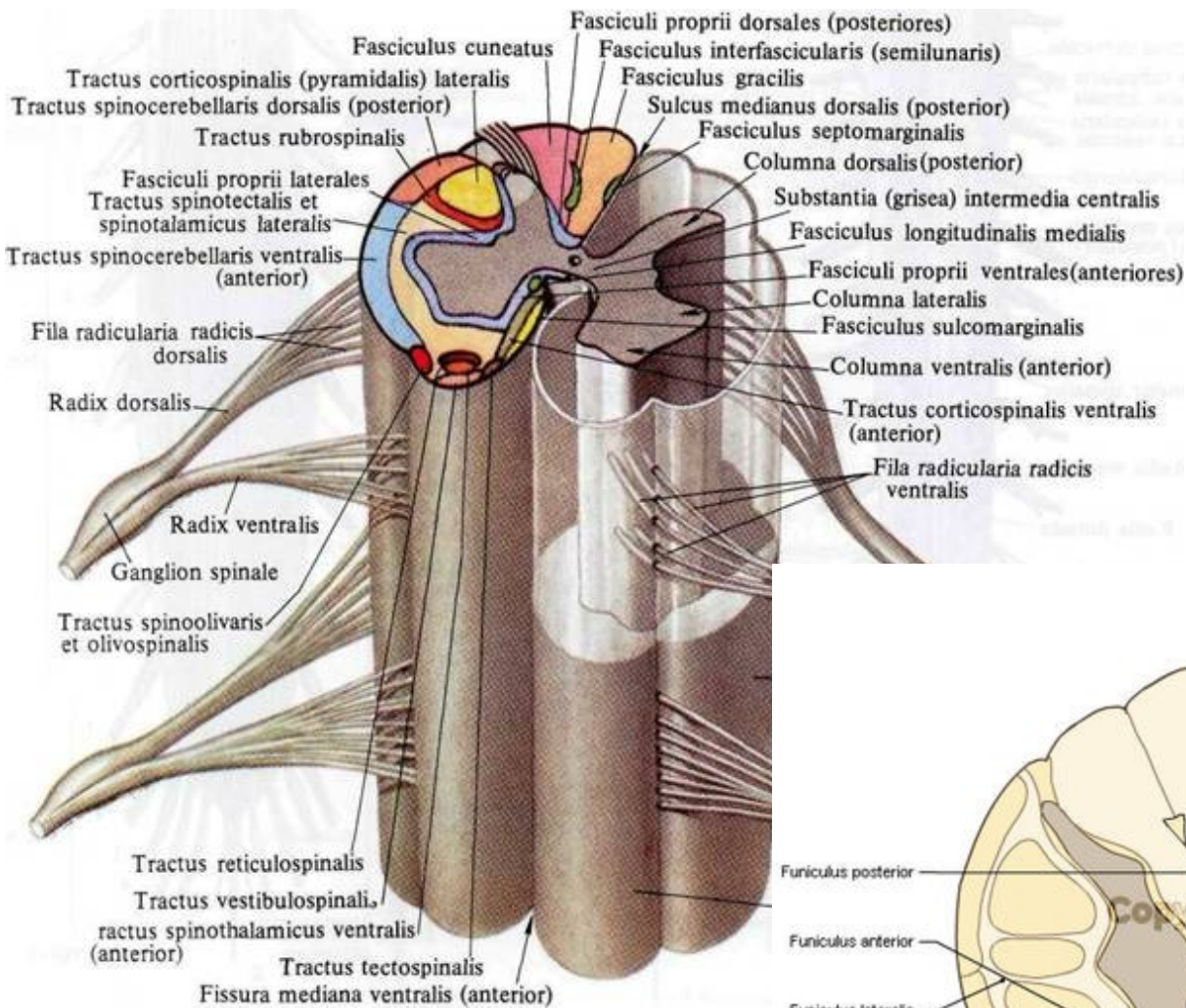
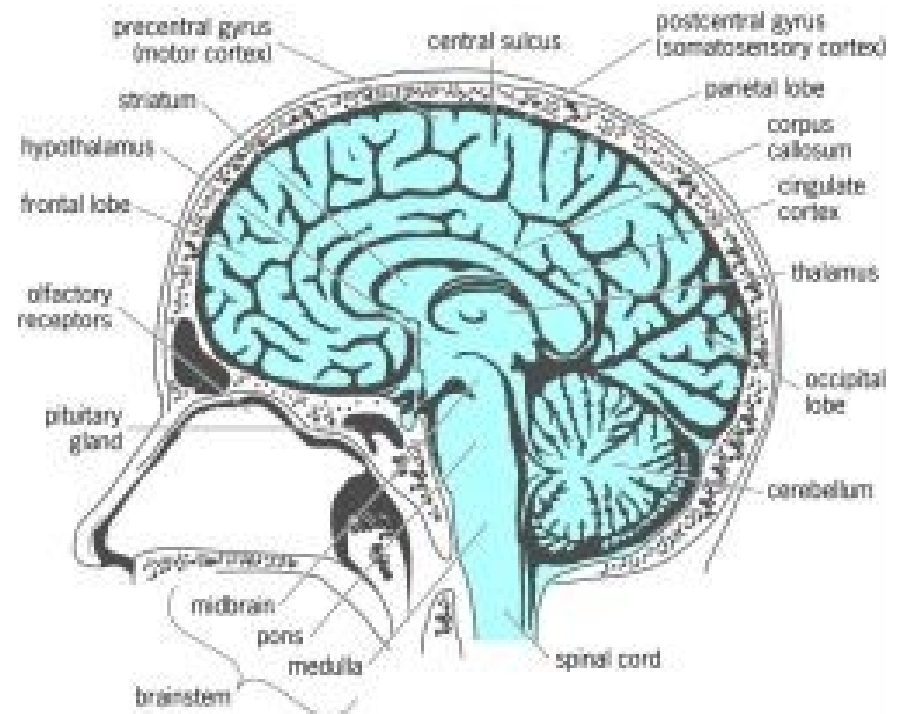


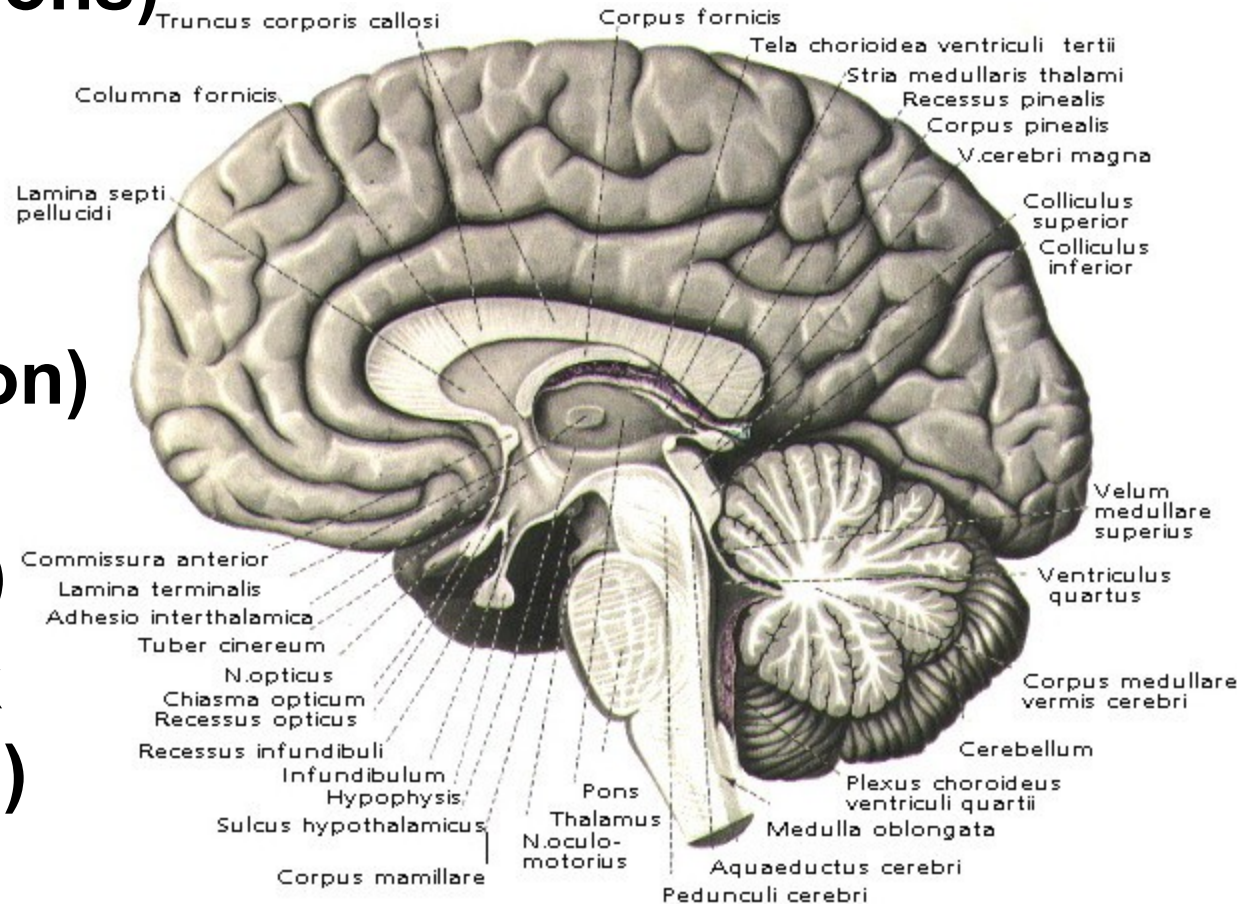
Illustration : A. Micheau - MD

Mozek (encephalon):

- 1 350 – 1 500g
- Novorozenec 350 – 400g
- Růst mozku je ukončen kolem 30. roku
- Po 50. roku involuje
- Vývin z nervové trubice, tři základní váčky, později diferenciaci na pět.

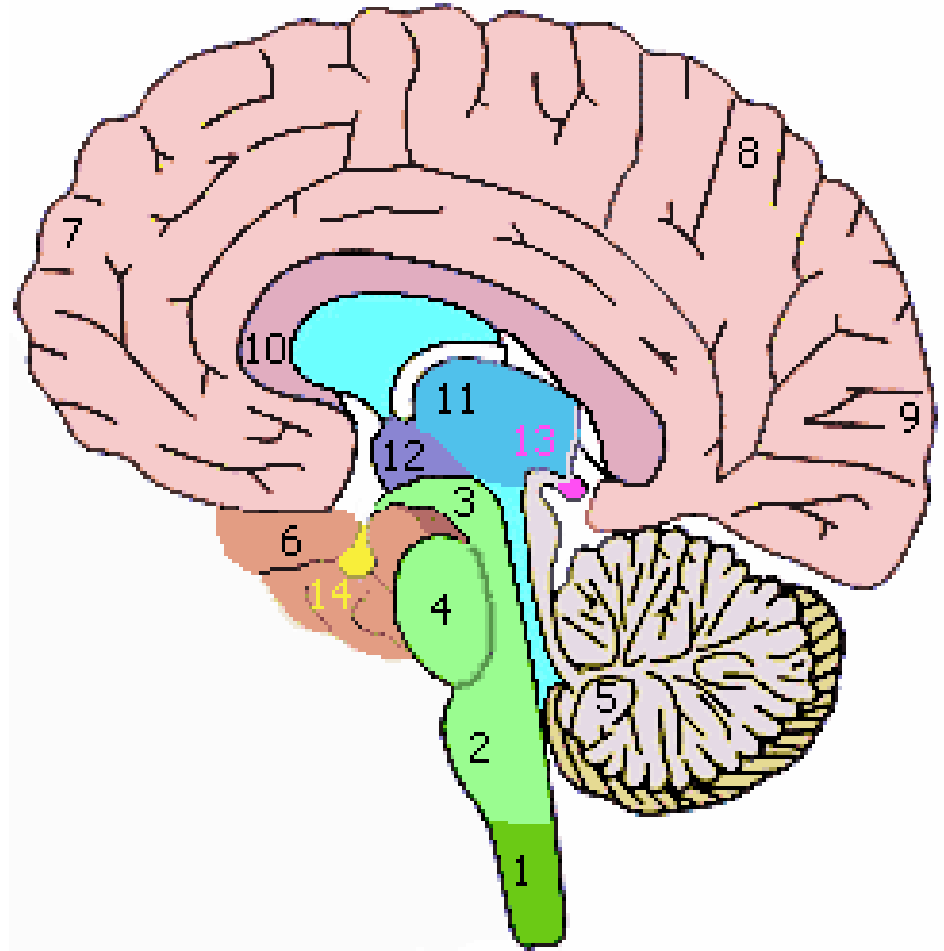


- Prodloužená mícha
(**medulla oblongata**)
- Varolův most (**pons**)
- Mozeček
(**cerebellum**)
- Střední mozek
(**mesencephalon**)
- Mezimozek
(**diencephalon**)
- Koncový mozek
(**telencephalon**)



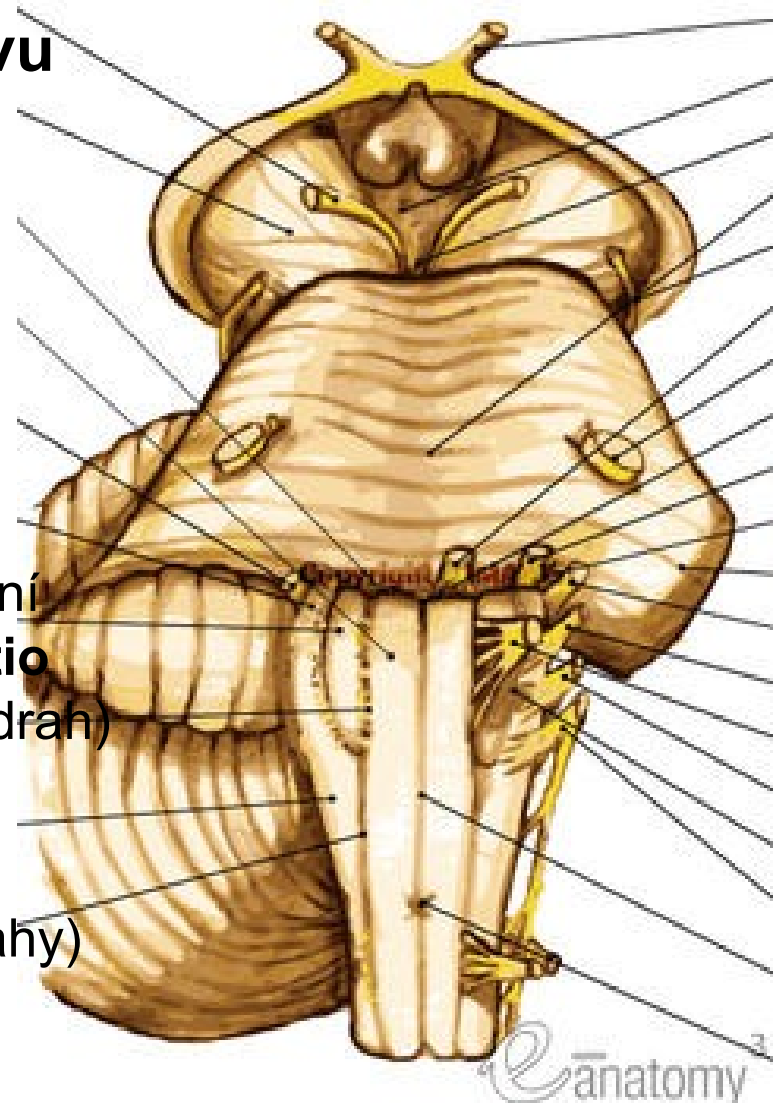
Mozkový kmen (truncus encephalicus):

- Ty části mozku, které zbudou po odstranění koncového mozku a mozečku.
- **Prodloužená mícha**
- **Varolův most**
- **Střední mozek**
- **Mezimozek**



Prodloužená mícha (medulla oblongata):

- Leží ve **foramen magnum** a na **clivu**
- Navazuje na spinální míchu
- Přechází do mostu
- Délka 20 - 25 mm
- Šířka 12 - 18 mm
- **Přední strana:**
 - Na rozhraní prodloužené míchy a hřbetní diagonálně probíhají proužky **decussatio pyramidum** (překřížení pyramidových drah)
(odstup prvního páru krčních nervu)
 - dva podélné valy (**pyramides medulle oblongate**) bílá hmota (pyramidové dráhy)
 - **Fissura mediana anterior**
 - **Sulcus bulbopontinus** - konec

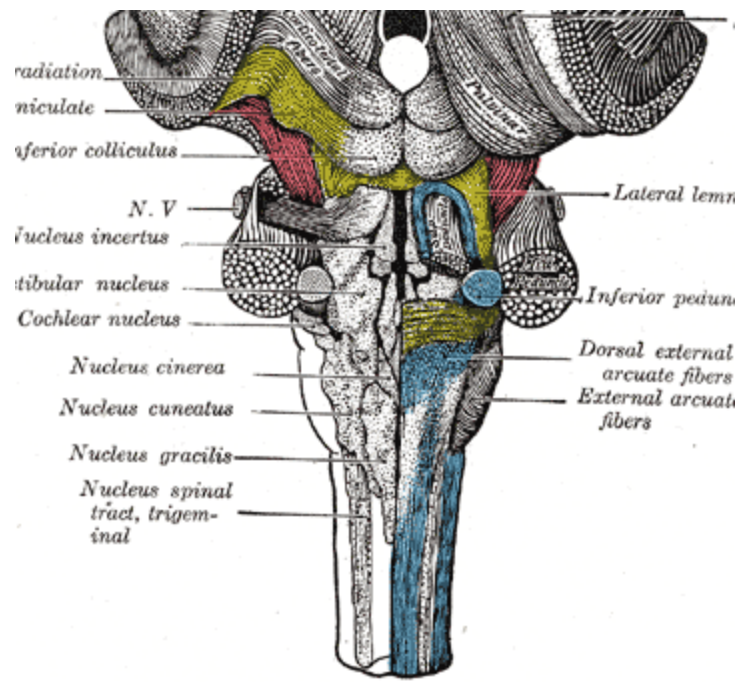
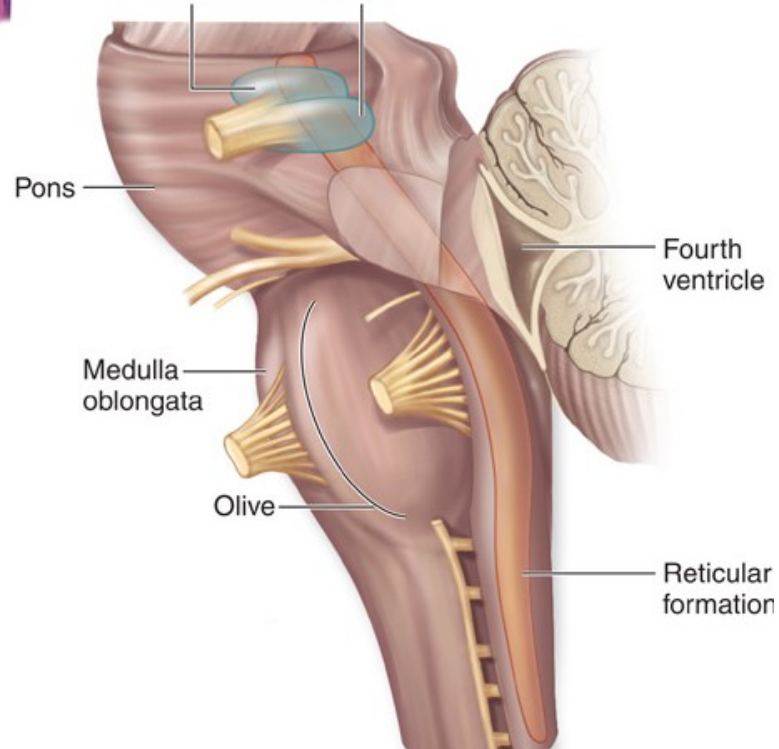


- **Laterální strana:**

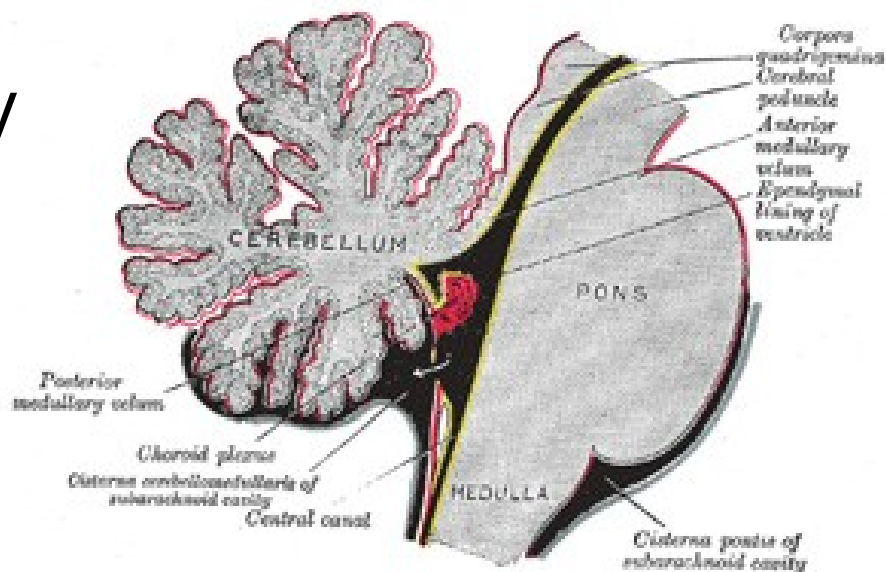
- oválná tělesa (**oliva**)
- Odstupy hlavových nervů:
- **XII. n. hypoglossus**
- **XI. n. accessorius**
- **X. n. vagus**
- **IX. n. glossopharyngeus**

- **Dorzální strana:**

- Pokračování zadních provazců míšních
- Dva hrbolky (**tuberculum gracile, tuberculum cuneatum**) uvnitř **šedá** hmota – jádra (konec vzestupné dráhy)
- Odstup stonků mozečku (**pedunculi cerebellares inferiores**)



- **Velum medullare inferius** – ploténka, tvoří **strop** 4. komory mozkové (**fossa rhomboidea**)
- **Tela choroidea ventriculi quarti** upíná se na strop (zdroj mozkomíšního moku)
- **Otvory** pro odtok moku do okolí mozku
- Ústí centrální kanálek



Řez oblongatou:

Dorzálně:

- **Šedá hmota** - jádra **tuberculum gracile, tuberculum cuneatus**

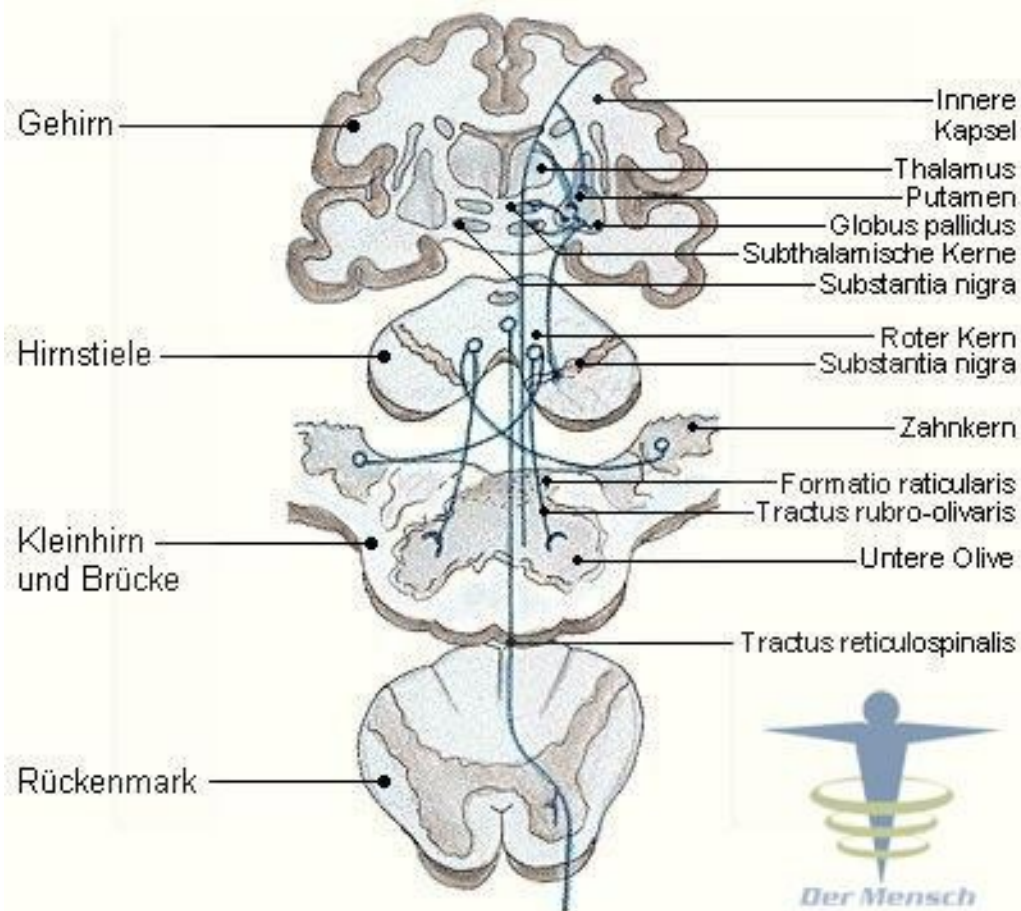
(konec vzestupných drah provazců míšních)

Mediálně:

- Retikulární formace (**formatio reticularis**) životně důl. reflexy

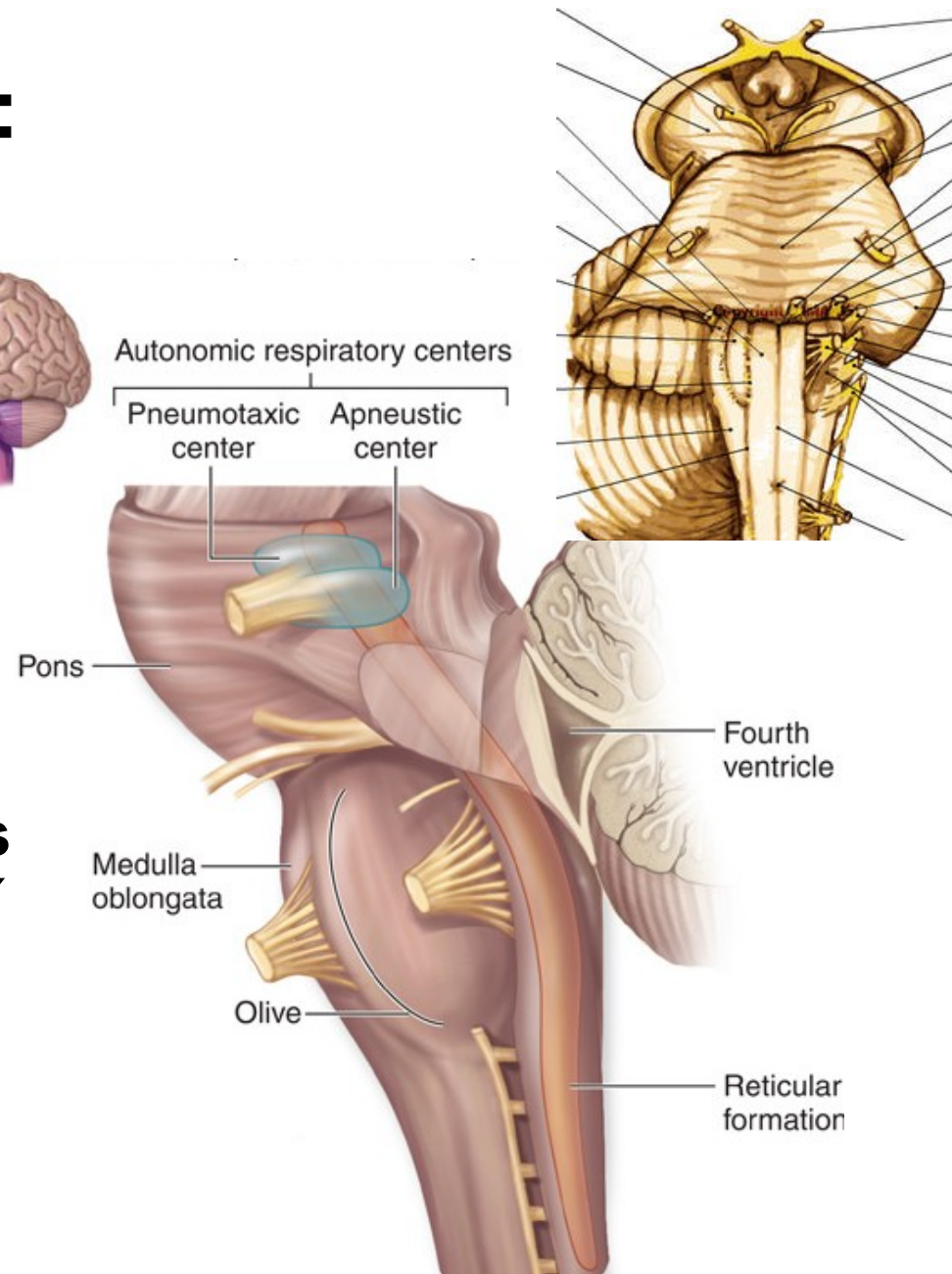
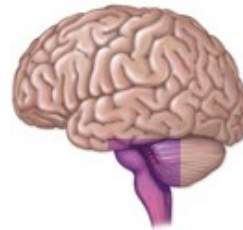
Ventrálně:

- **Bílá hmota** – nervové dráhy



Varolův most (pons):

- Silný, asi 3cm široký,
- Příčný val
- Ramena (**pedunculi cerebellares medii**) přechází v mozeček
- **Sulcus basilaris** – středová mělká rýha
- **Truncus pontocerebellares** – svazky vláken přecházející do mozečku
- Dorzální strana – spodina 4. komory mozkové
- Prochází retikulární formace



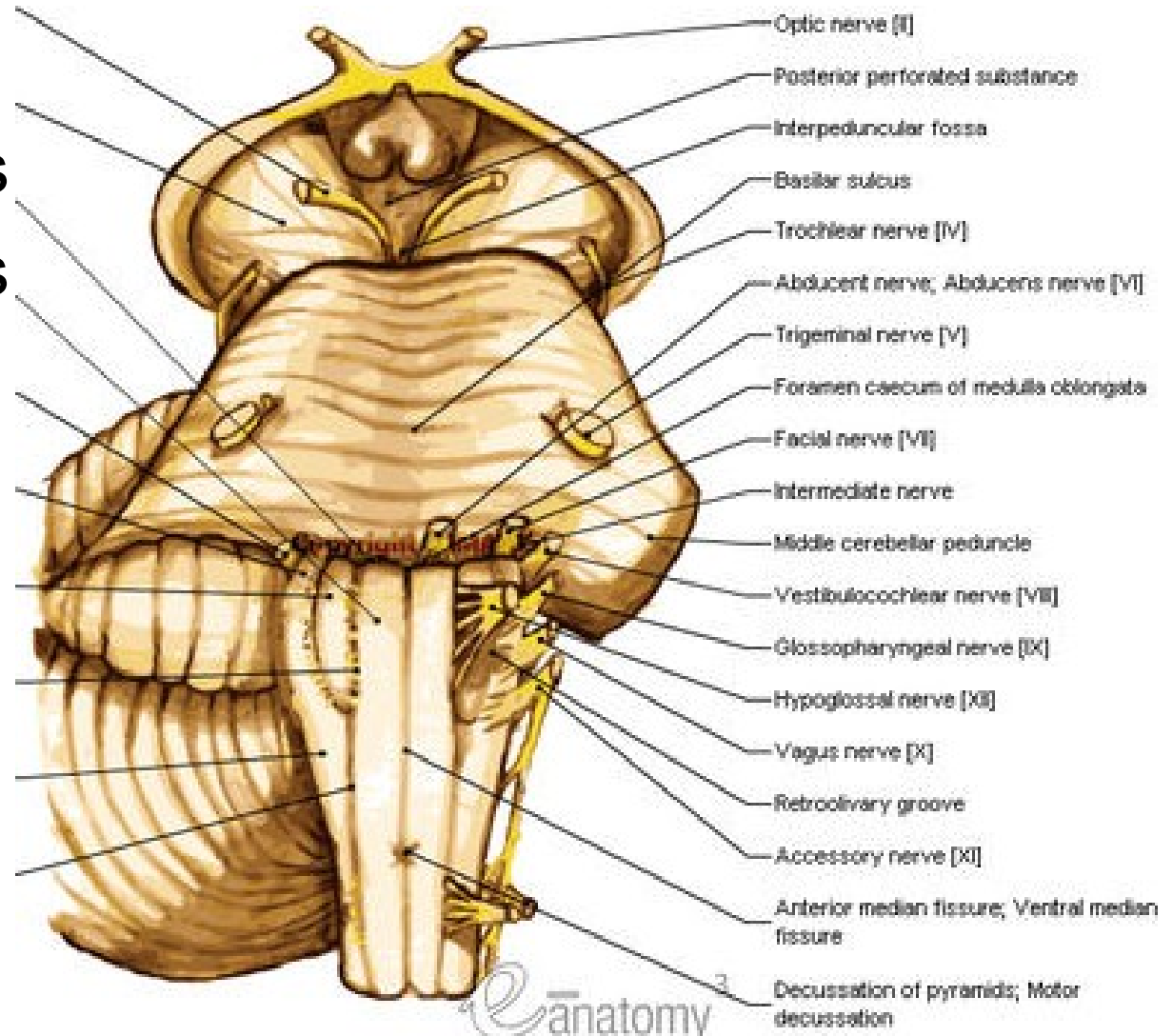
Odstup hlavových nervů:

VIII. n. vestibulocochlearis

VII. n. facialis

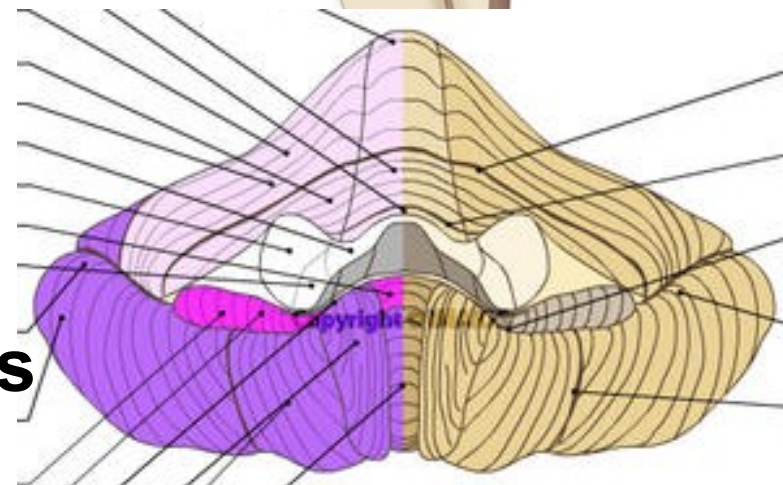
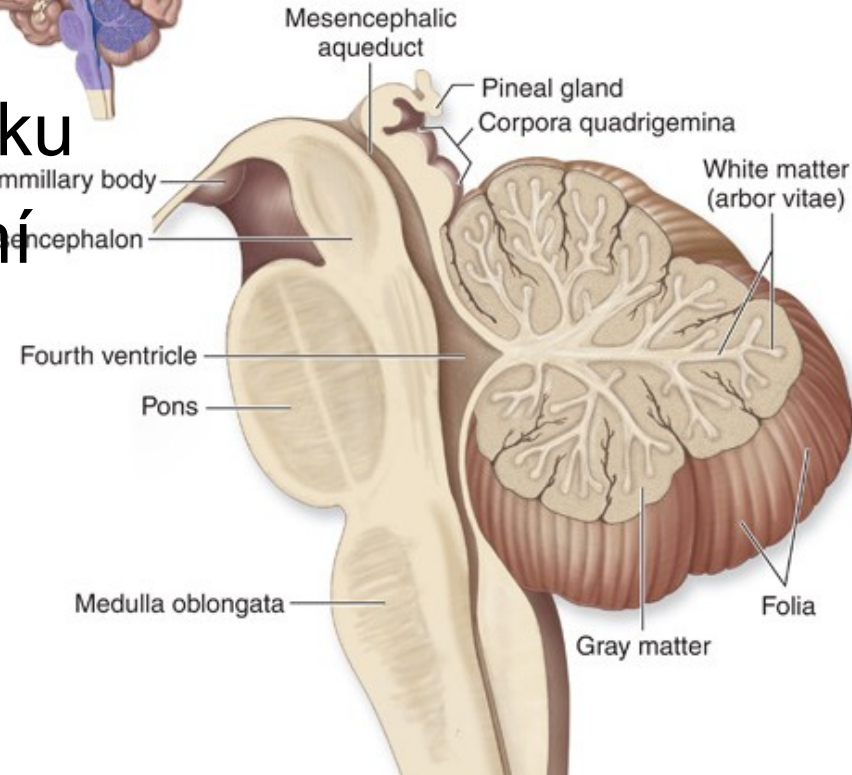
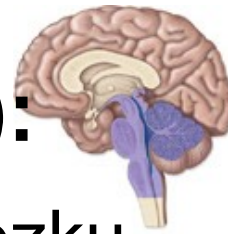
VI. n. abducens

V. n. trigeminus



Mozeček (cerebellum):

- Největší oddíl zadního mozku
- Uložen v zadní jámě lebeční nad oblongatou, mostem
- Ohraničuje 4. komoru mozkovou
- **Hemisphaeria cerebelli**
- Mozečkový červ (**vermis cerebelli**)
- **margo anterior, posterior**
- 3. páry stvolů: **pedunculi inferiores, medii, superiores** (spojení s moz. kmenem)



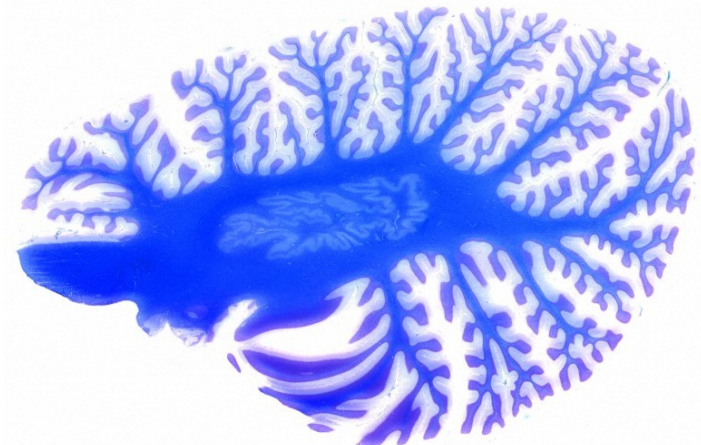
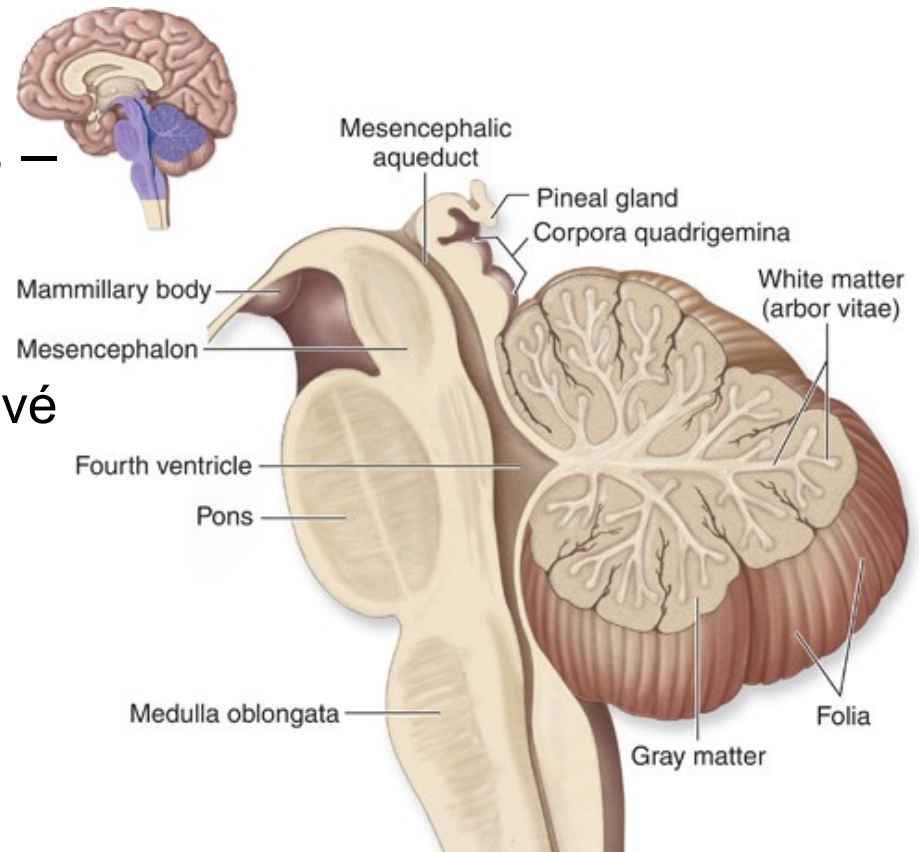
- **Velum medullare superiores** – kryje strop 4. kom. (ploténka)

- **Povrch:**

- Hluboké brázdy, oddělují jednotlivé úseky **fissure cerebelli (lobi, lobuli)**
- Rýhy (**sulci cerebelli**)
- Šedá hmota (**cortex cerebelli**)

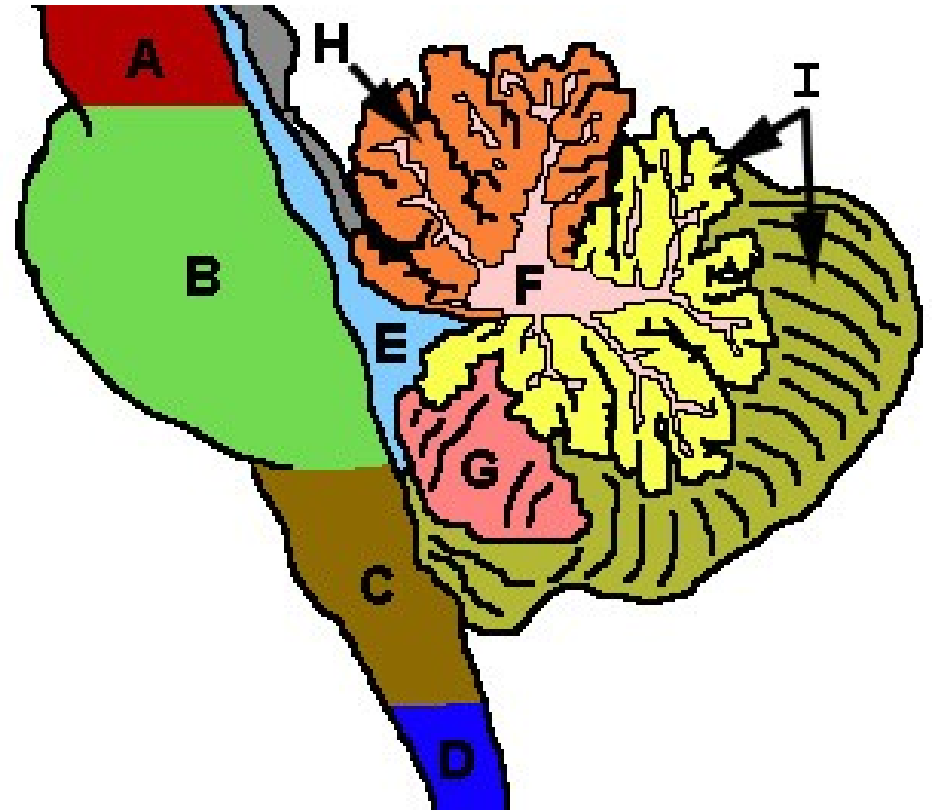
- **Uvnitř:**

- Bílá hmota (**corpus medullare**) vybíhá ke kůře jako stromovitá kresba (**arbor vitae**)
- V bílé shluky šedá – jádra (**nuclei cerebelli**) zapojení mozečku do funkce



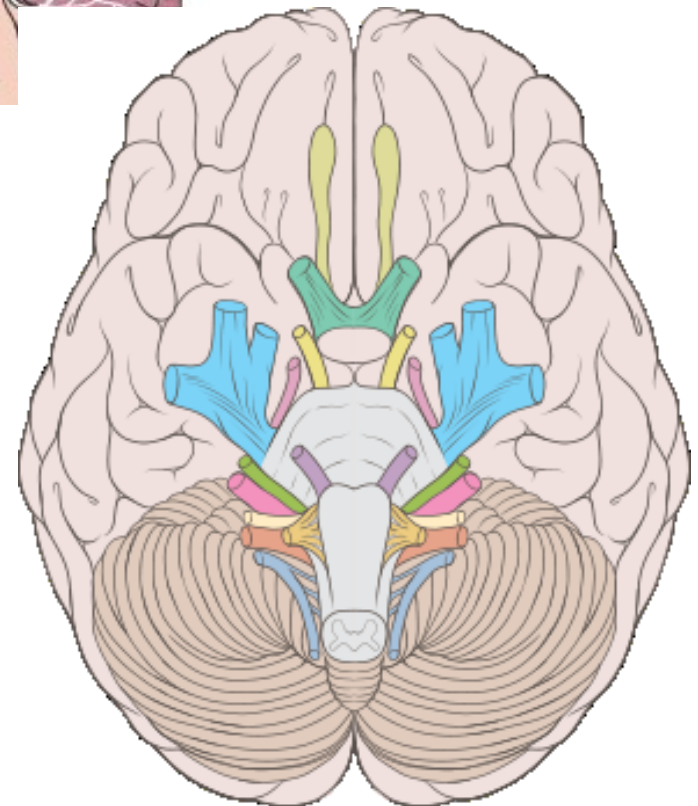
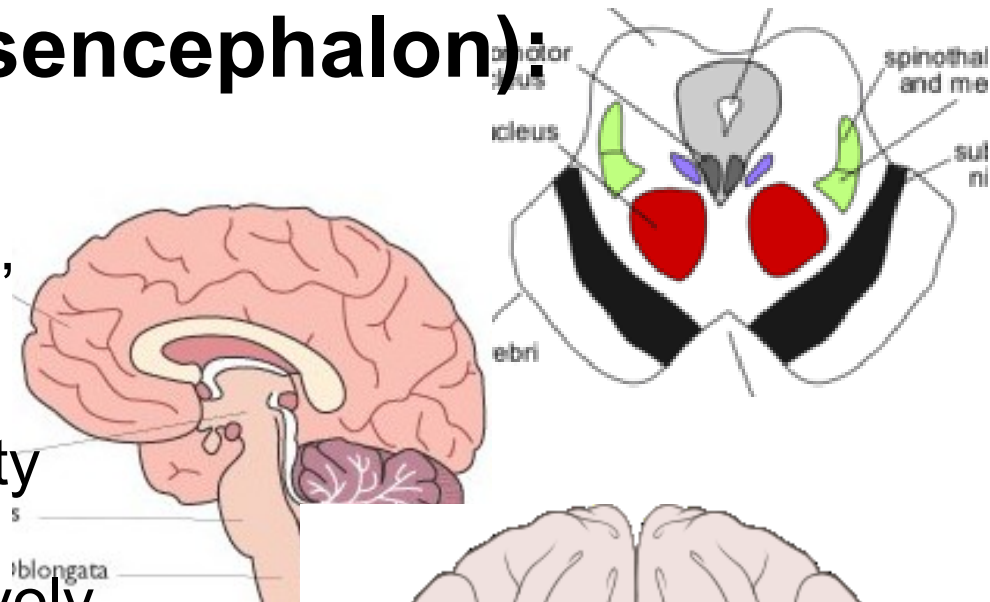
Funkce:

- Koordinace pohybů
- Volní a mimovolní pohyby

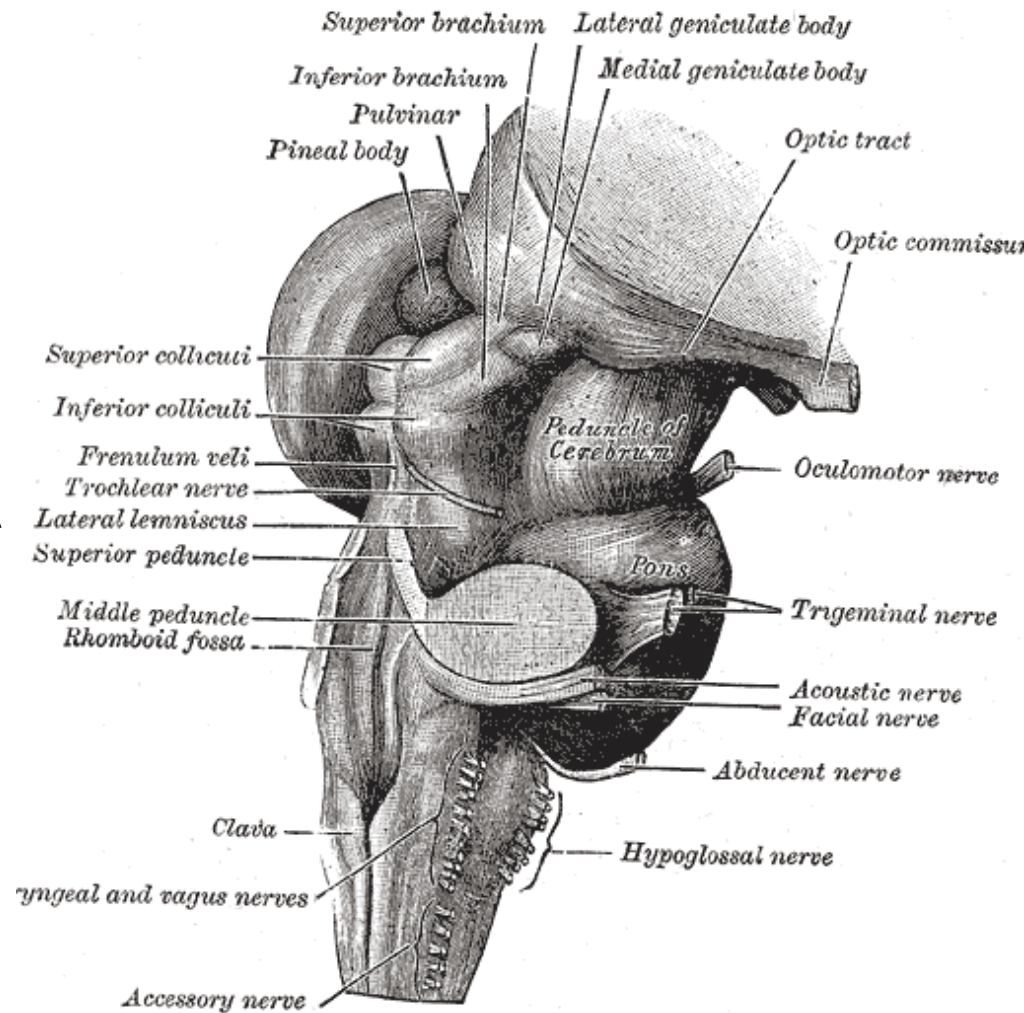


Střední mozek (mesencephalon):

- Délka i šířka 3 cm
- **Kaudálně** navazuje na pons,
- **Kraniálně** je spojen s mezimozkem
- **Dorzální a later.:** Strany kryty hemisférami konc.mozku
- **Ventrálně:** dva vybíhající stvoly (**crura cerebri**) bílá hm., svazky sestupných drah
- Kanálek (**aqueductus mesencephali**) mokovod
- Čtverohrbolí (**tectum mesencephali**) dorzálně od mokovodu, tvořeno destičkou (**lamina tecti**)
 - **coliculi superiores, inferiores** (zrak, sluch dráhy)

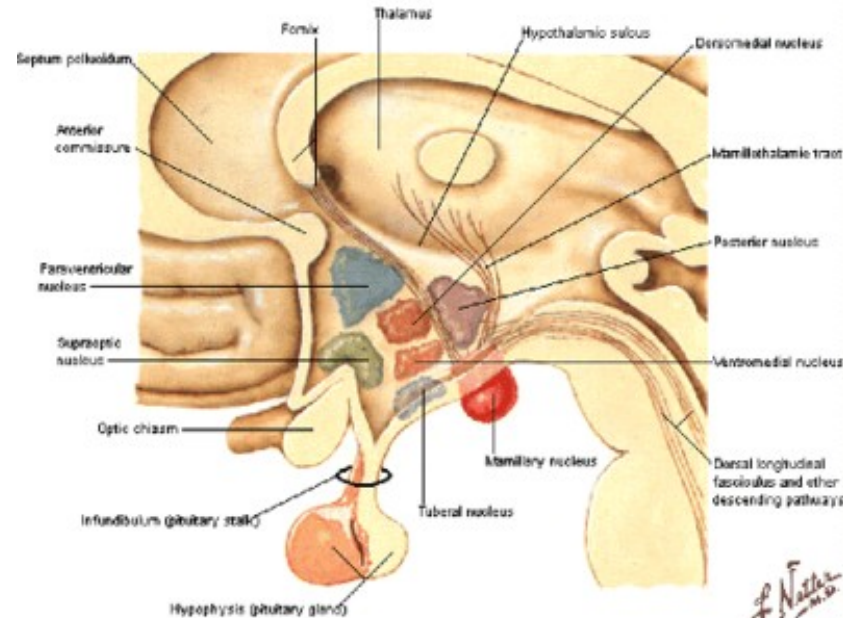
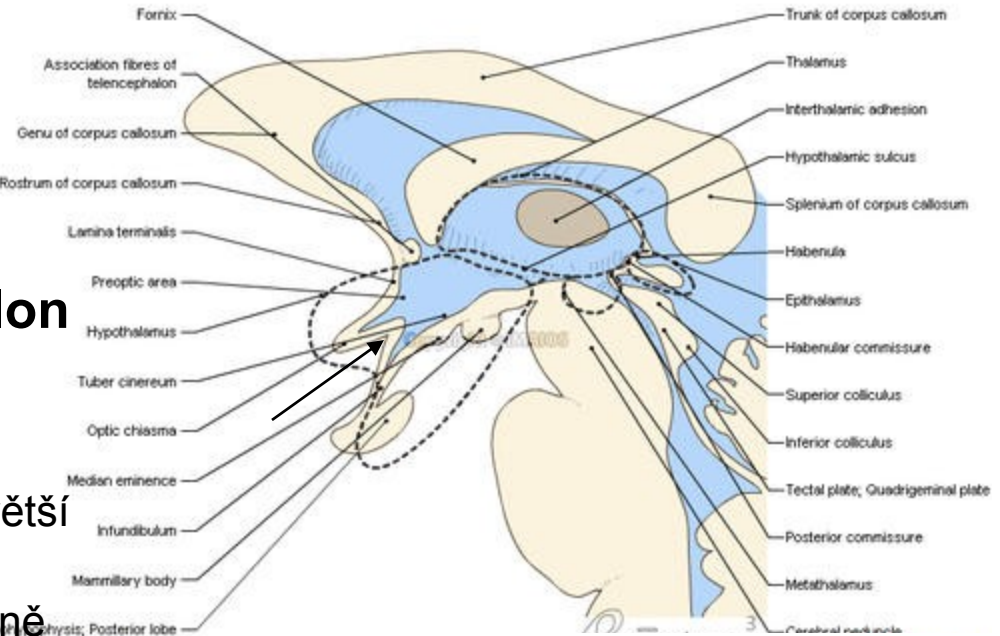


- Od **colliculi inferiores** vystupují a do mozečku probíhají **pedunculi cerebellares superiores**
- Mezi pedunculi rozepjato **velum medullare superius**, na dorzální straně hrana – uzdička (**frenula veli medullaris superioris**)
- **Fossa interpeduncularis**
- Odstupují:
 - IV. n. trochlearis



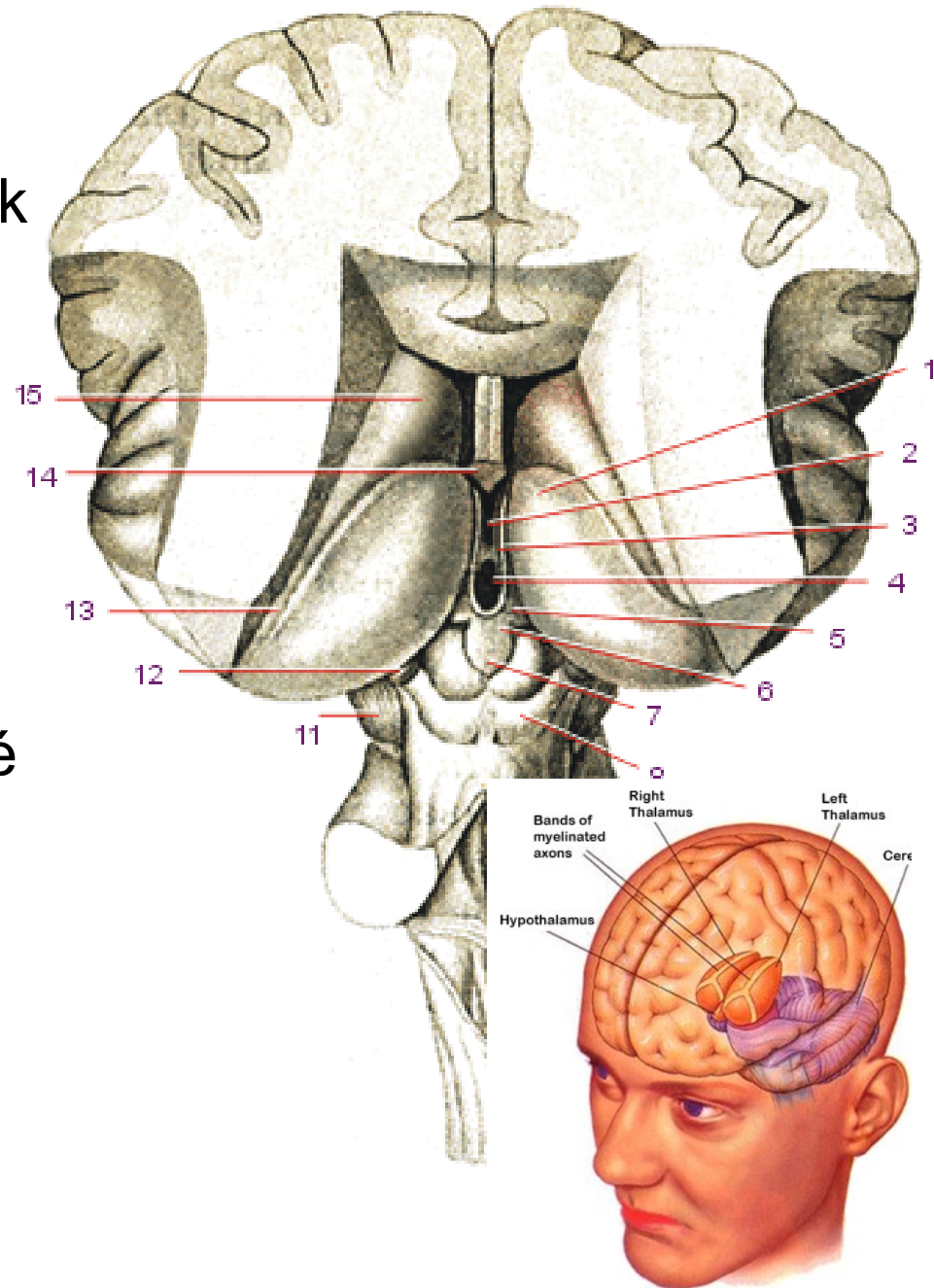
Mezimozek (diencephalon):

- Na spodině lebeční, v rozsahu **sella tursica**
- Obsahuje **III. komoru mozkovou (ventriculus tertius)**
- Kraniálně přechází v **telencephalon**
- Členění:
 - **Epithalamus**
 - **Thalamus a metathalamus** (největší část)
 - **Subthalamus** – kranialně a ventralně
 - **Hypothalamus**
- **Foramen interventriculare** (párová otvor do postranních komor mozkových)
- **Sulcus hypothalamicus** (mělká brázda na lat. straně komory - dělí ventrální a dorz. část mezimozku)



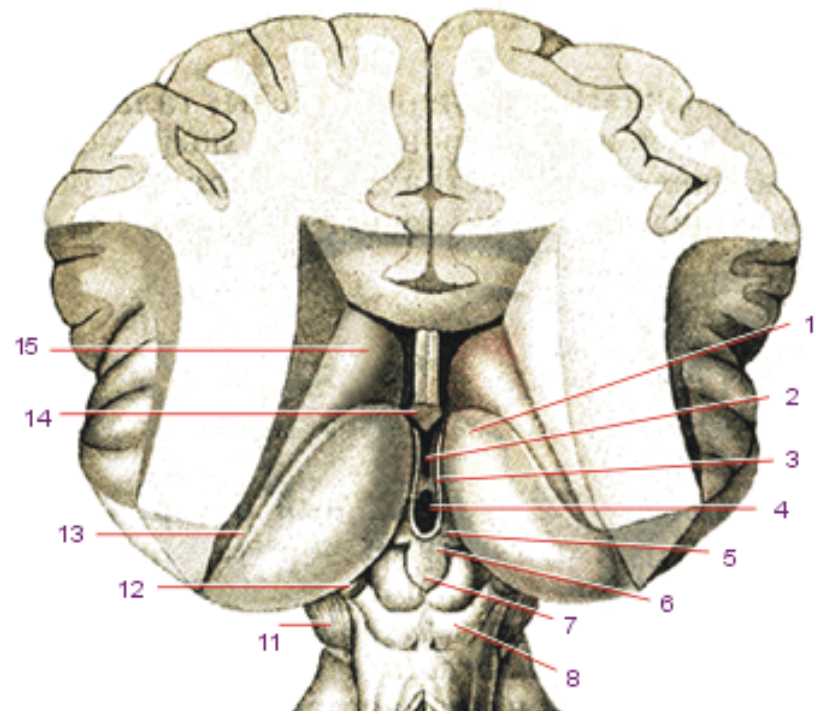
Thalamus:

- Vejčitý tvar
- Přední konec vybíhá v hrbolek (**tuberculum anterius thalami**) 1
- Zadní rozšířený konec (**pulvinar thalami**) nad lamina tecti
- Laterálně oddělen od **telencephalon** proužkem bílé hmoty (**stria terminalis**) 13
- Mediální okraj hrana (**stria medullaris thalami**) 3 obě med. spojeny **tela choroidea ventricula tertii**



Methathalamus:

- Na zadní stranu diencephala navazují zespodu **dva hrbolky** - (**corpus geniculatum mediale, laterale**) 12, 11

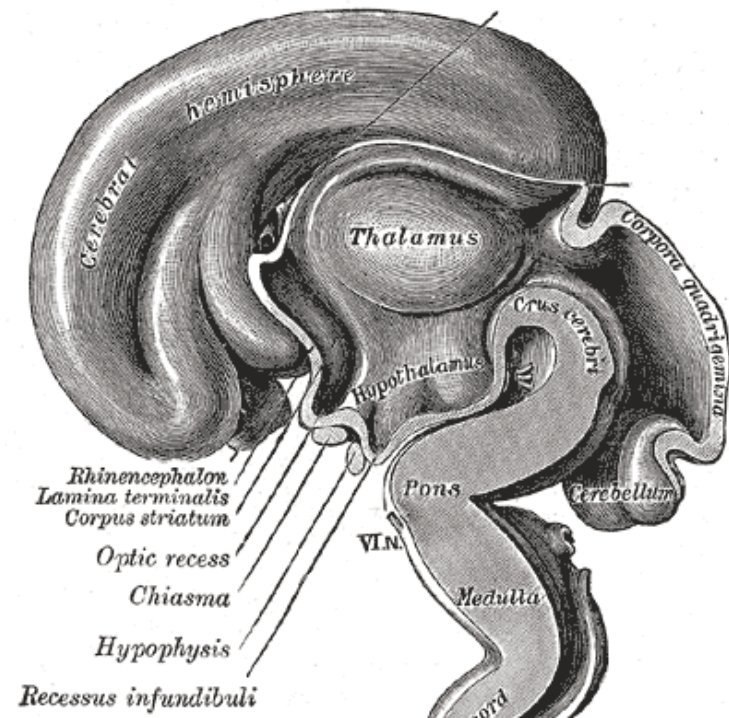


Rostrální strana diencephala:

- **Lamina terminalis** – uzavírá zepředu komoru

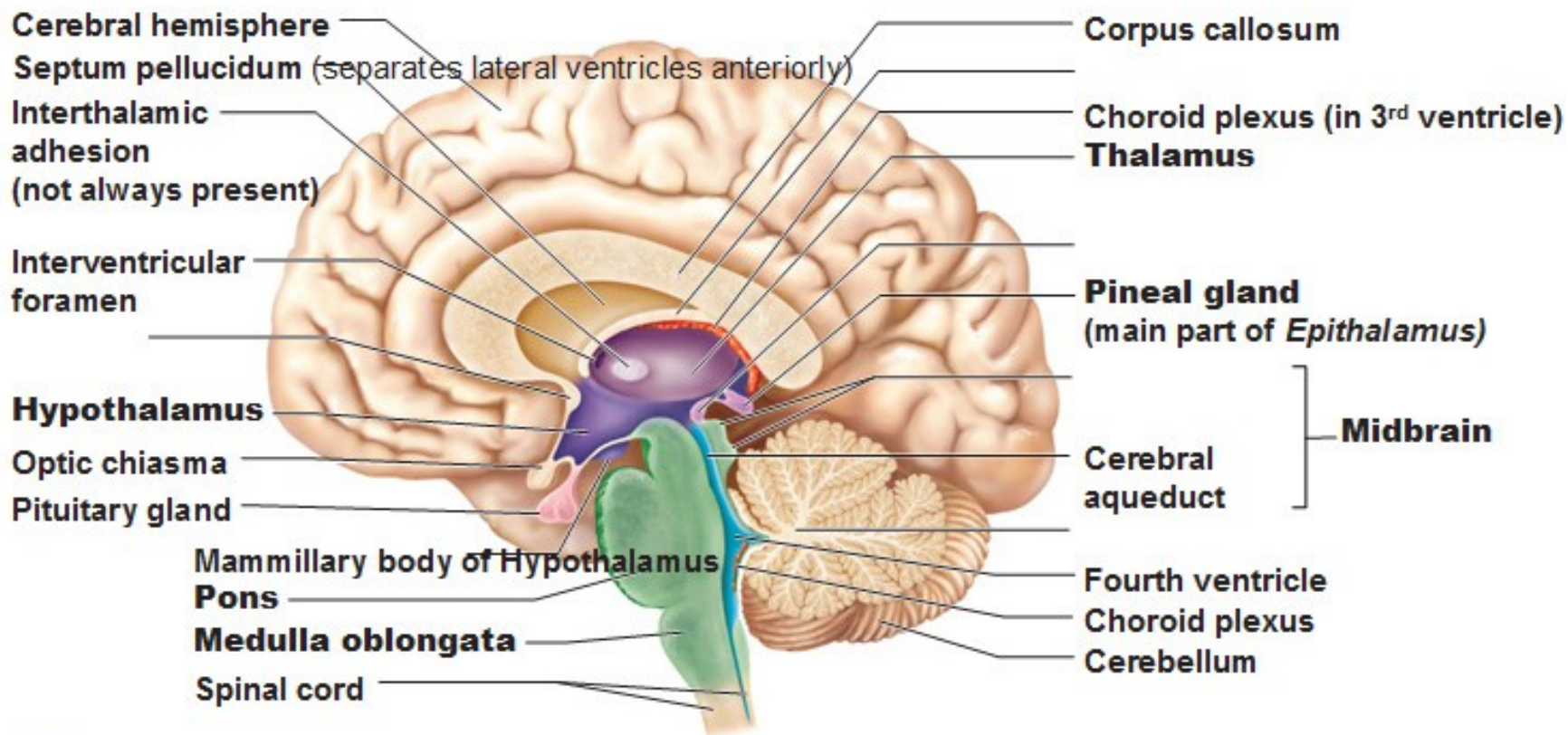
Later. strana:

- **Capsula interna** 15 spojuje diencephalon s hemisférami



Mediální plocha obou thalamů

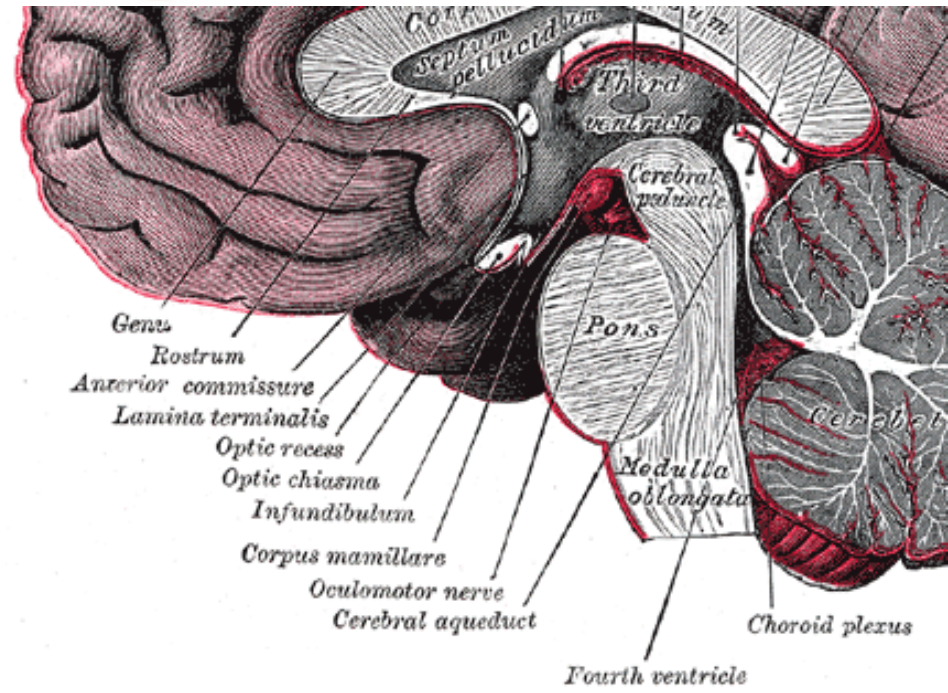
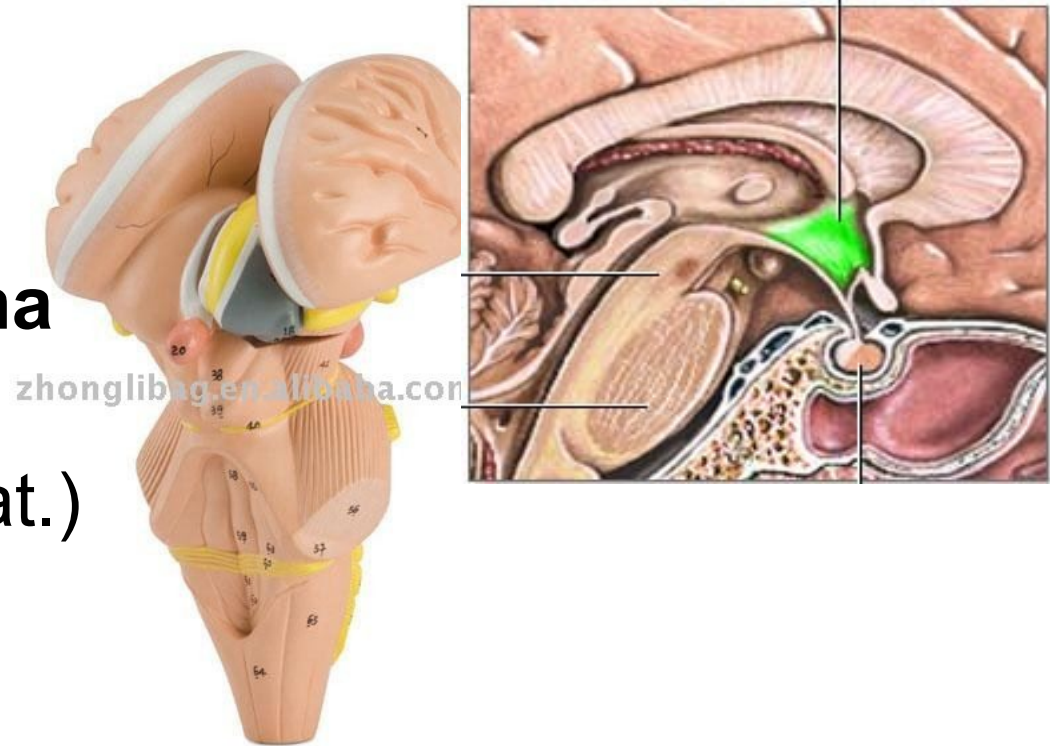
- spojená (**adhesio interthalamica**)



(a)

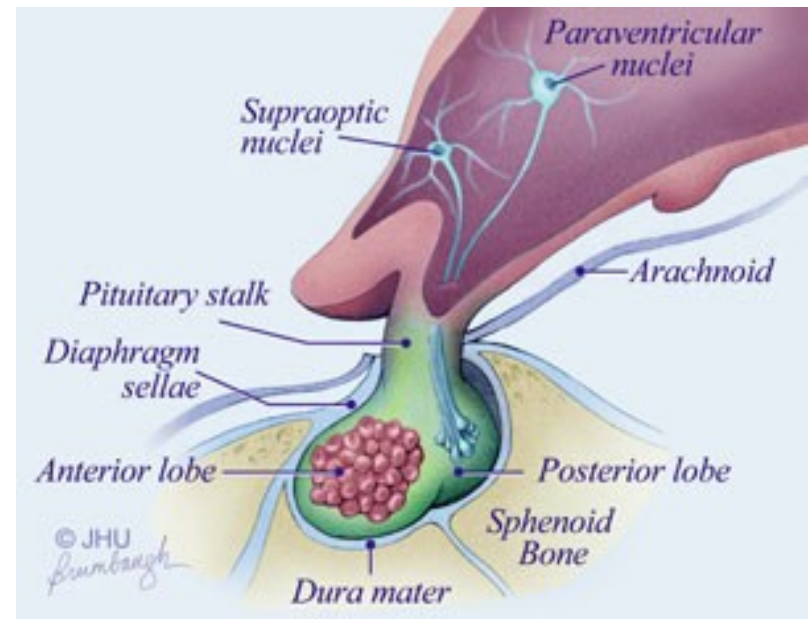
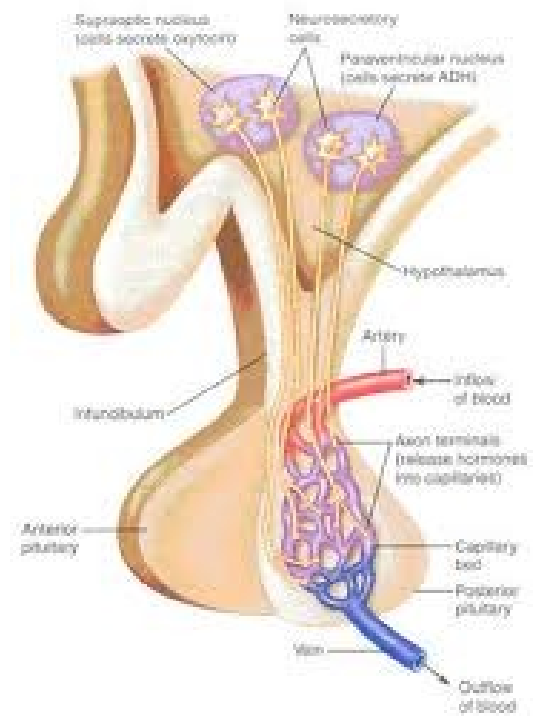
Hypothalamus:

- Ohraničen od **chiasma opticum**
- **Pedunculi cerebri** (lat.)
- Vzadu **fossa interpeduncularis**
- **Corpus mamillaris**
- **Infundibulum** na něm zavěšena **hypophysis cerebri**



Hypophysis cerebri:

- Endokrinní žláza
- 10mm
- **Ve fossa hypophysis sphenoidale**
- 3 laloky:
 - **Lobus anterior**
(adenohypophysis)
 - **Lobus intermedia**
 - **Lobus posterior**
(neurohypophysis)



Adenohypophysis:

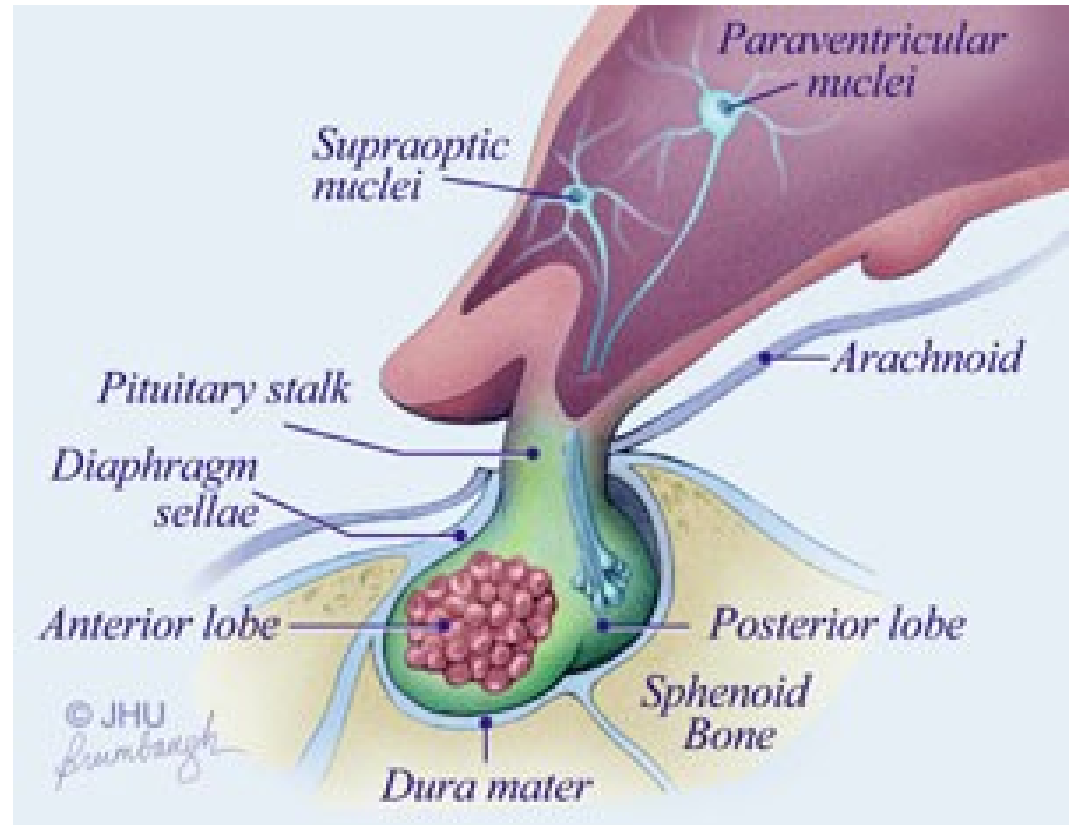
- Řídící postavení
- Produkce hormonů:
 - Růstový
 - FSH
 - LH
 - TTH
 - Prolaktin
 - ACTH

Střední lalok:

- Melanostimulační hormon

Neurohypophysis:

- Hormony vznikají neurosekrecí, dostávají se sem **axonálním prouděním**
- Hormony:
 - ADH
 - Oxytocin

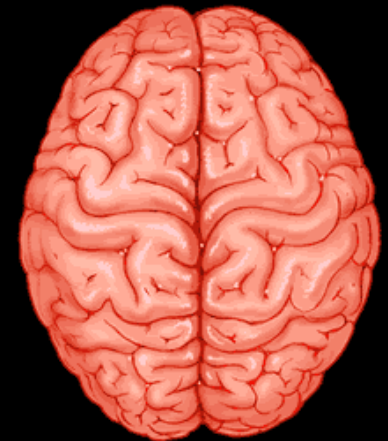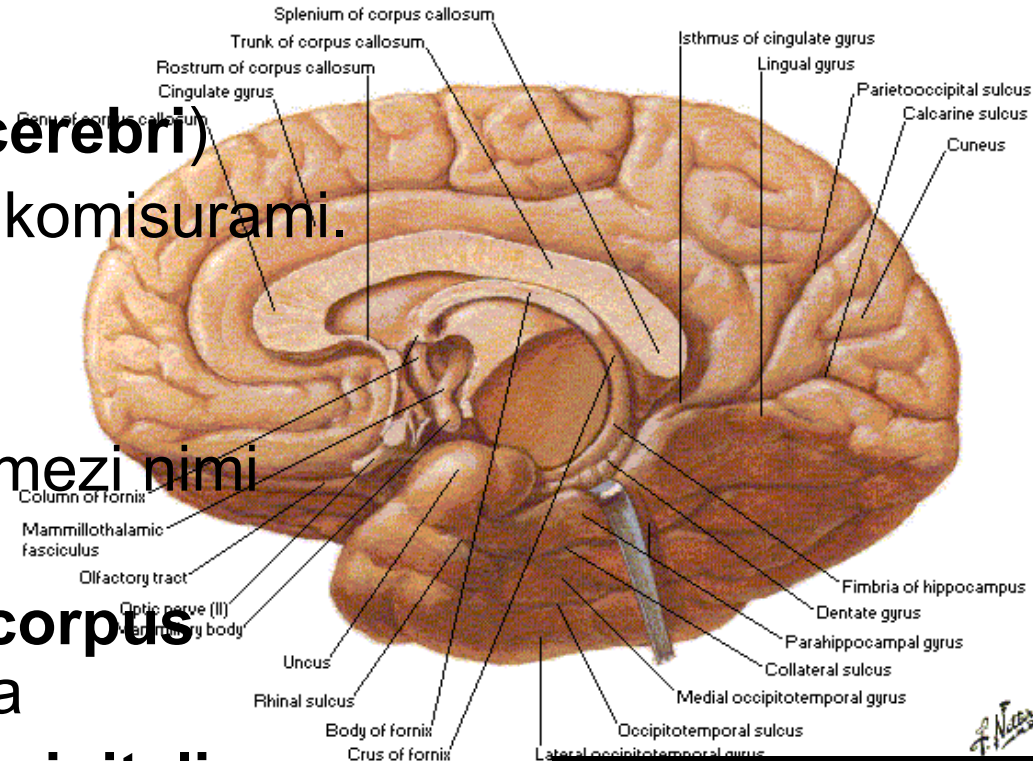


Koncový mozek (telencephalon):

- Nejrozsáhlejší část
- 2 hemisféry (**hemispheria cerebri**)
- Vzájemně spojeny několika komisurami.

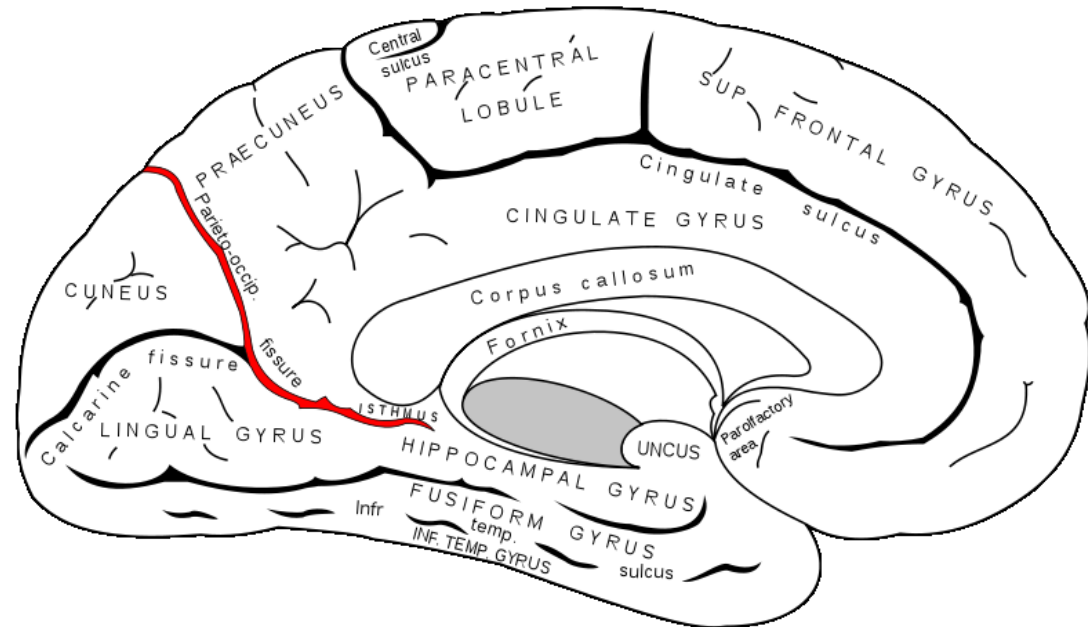
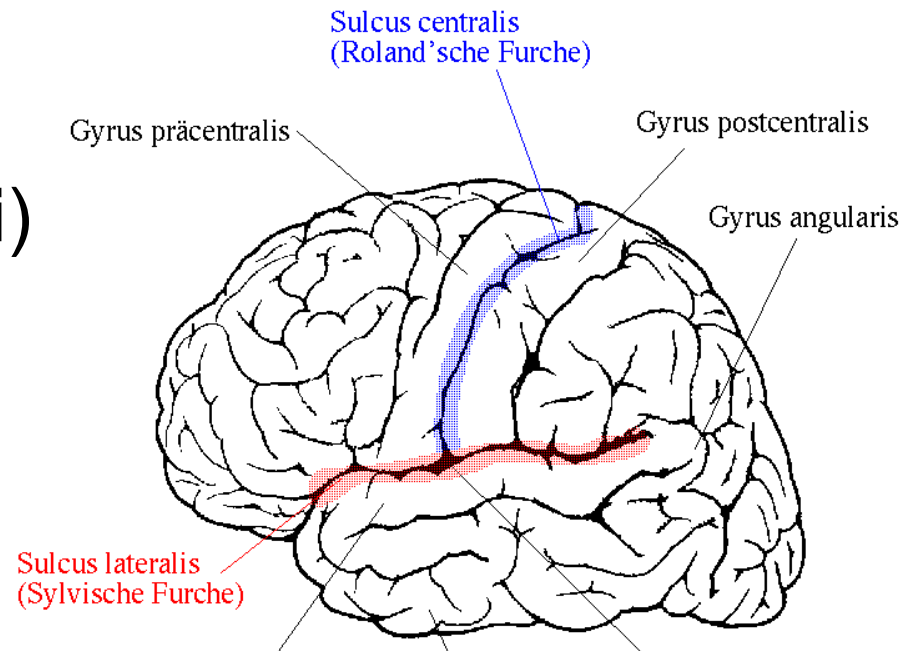
Hemisféry:

- Tvar čtvrtiny koule
- Sagitálně orientovaná rýha mezi nimi (**fissura longitudinalis**)
- Kalosní těleso na spodině (**corpus callosum**) největší komisura
- Tři póly (**polus frontalis, occipitalis, temporalis**)
- Tři plochy (**facies superolateralis, medialis, inferior**)
- Okraje (**margo superior, inferior, medialis**)

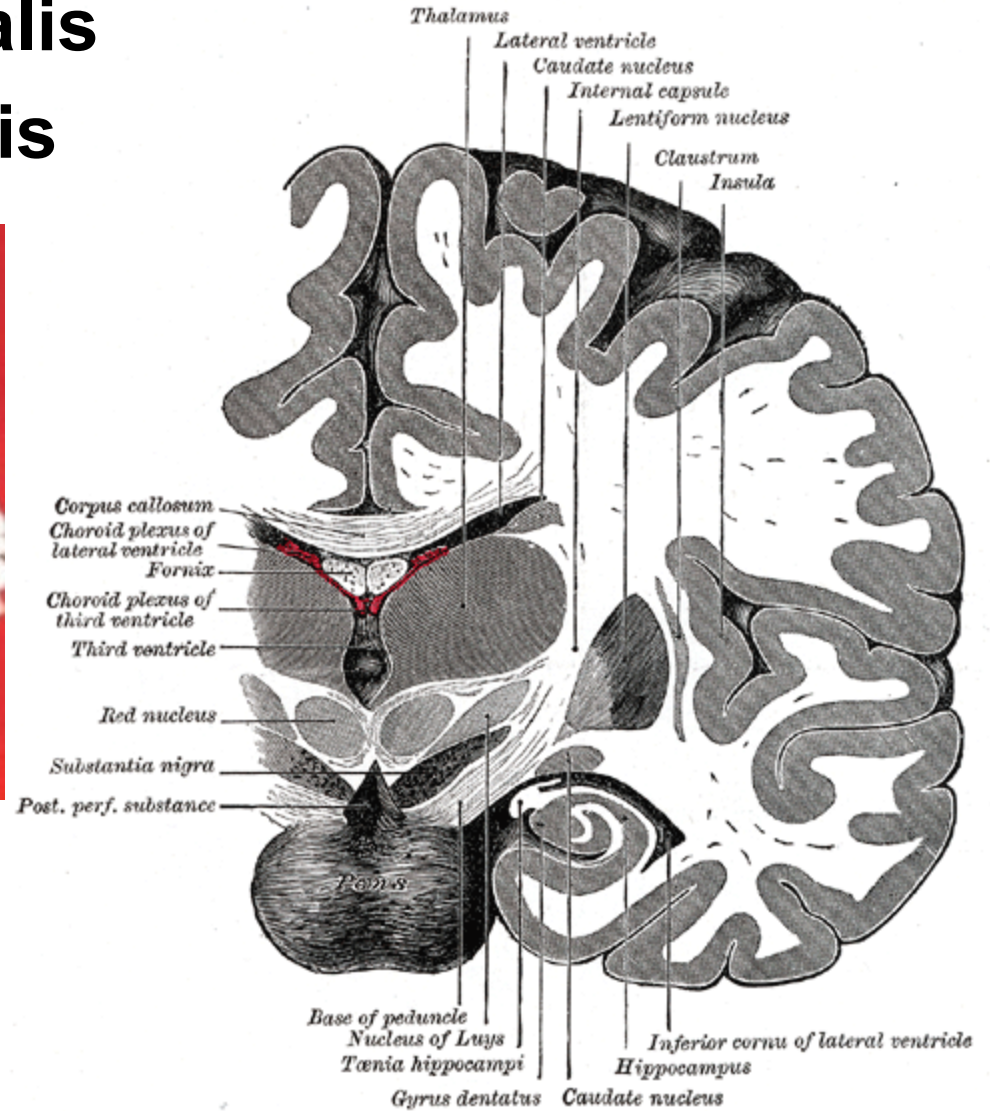
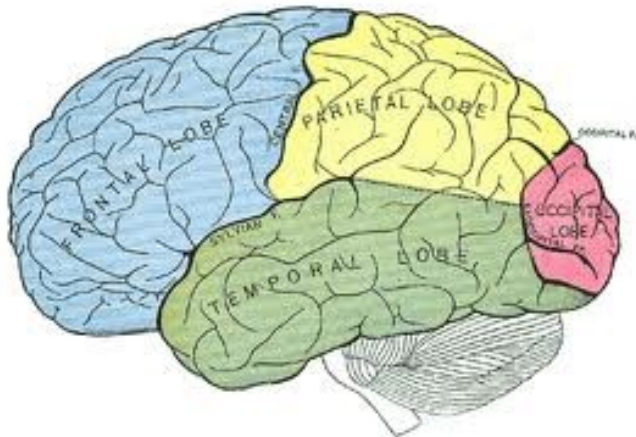
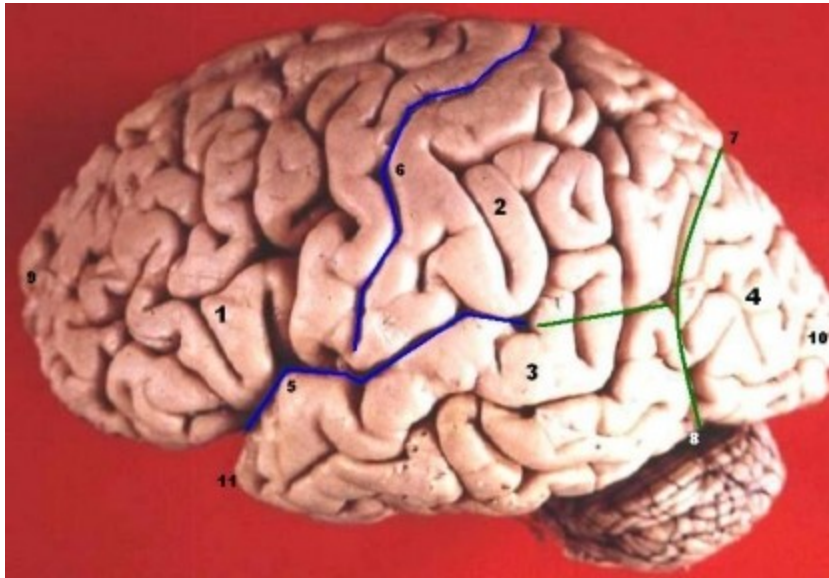


Povrch hemisfér:

- Kryta kůrou (**cortex cerebri**)
- Rýhy (**sulci cerebri**)
 - **Sulcus centralis**
 - **Sulcus lateralis**
 - **Sulcus parietooccipitalis**
- Závity (**gyri cerebri**)
- Laloky (**lobi cerebri**)
 - **Frontalis**
 - **Parietalis**
 - **Temporalis**
 - **Occipitalis**
 - **Insula** (na spodině sulci lateralis ve fossa cerebri lat.)



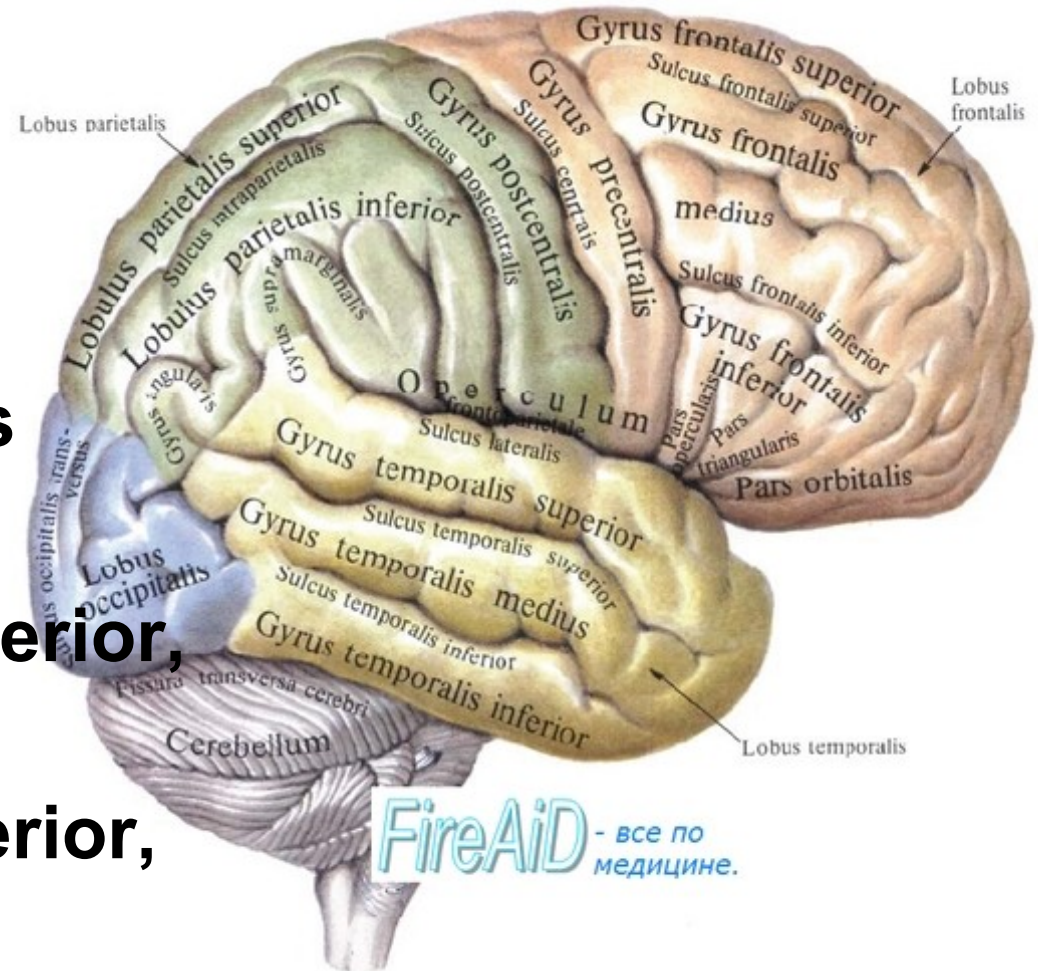
- **Incisura praeoccipitalis**
- **Fossa cerebri lateralis**



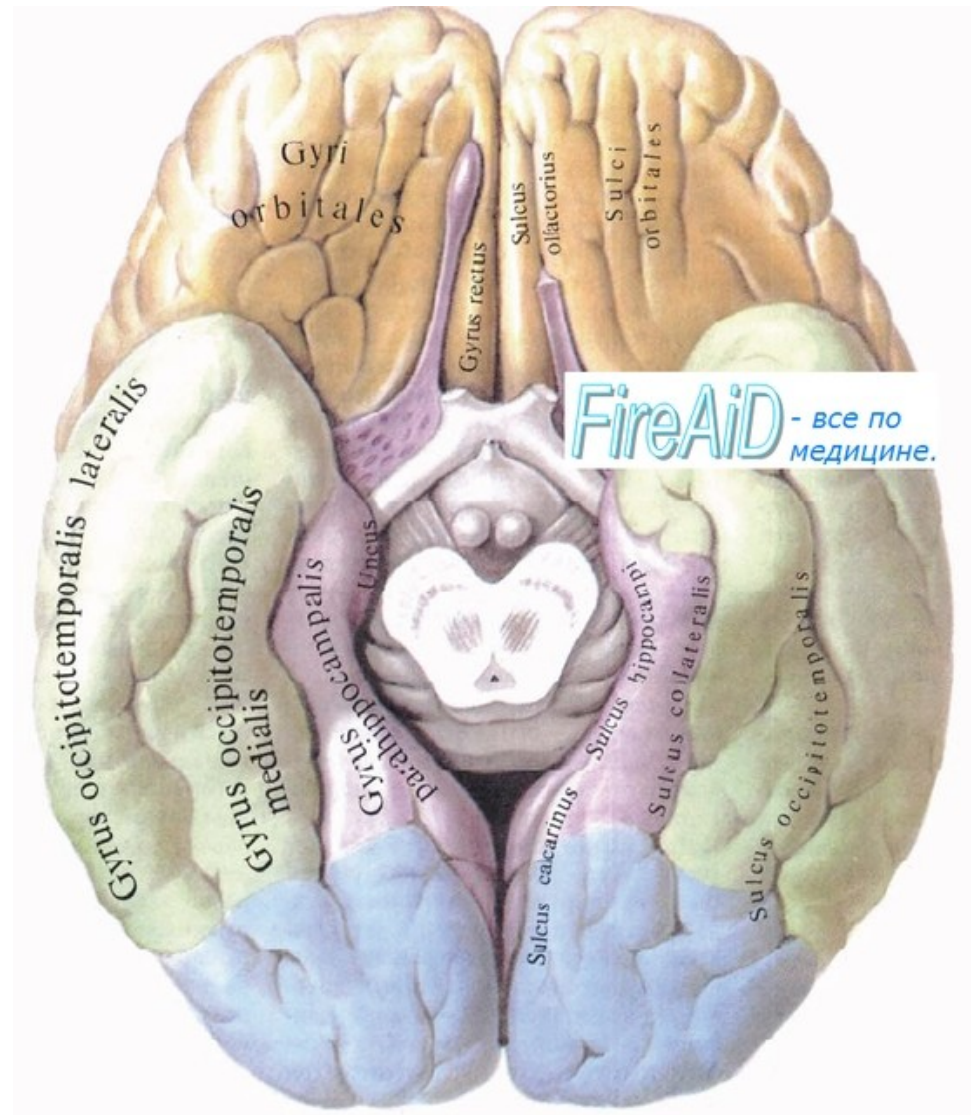
Závity a rýhy:

Čelní lalok (lobus frontalis):

- Sulcus praecentralis
- Gyrus praecentralis
- Sulcus frontalis superior, inferior
- Gyrus frontalis superior, medius, inferior
- Pars orbitalis
- Pars triangularis
- Pars opercularis

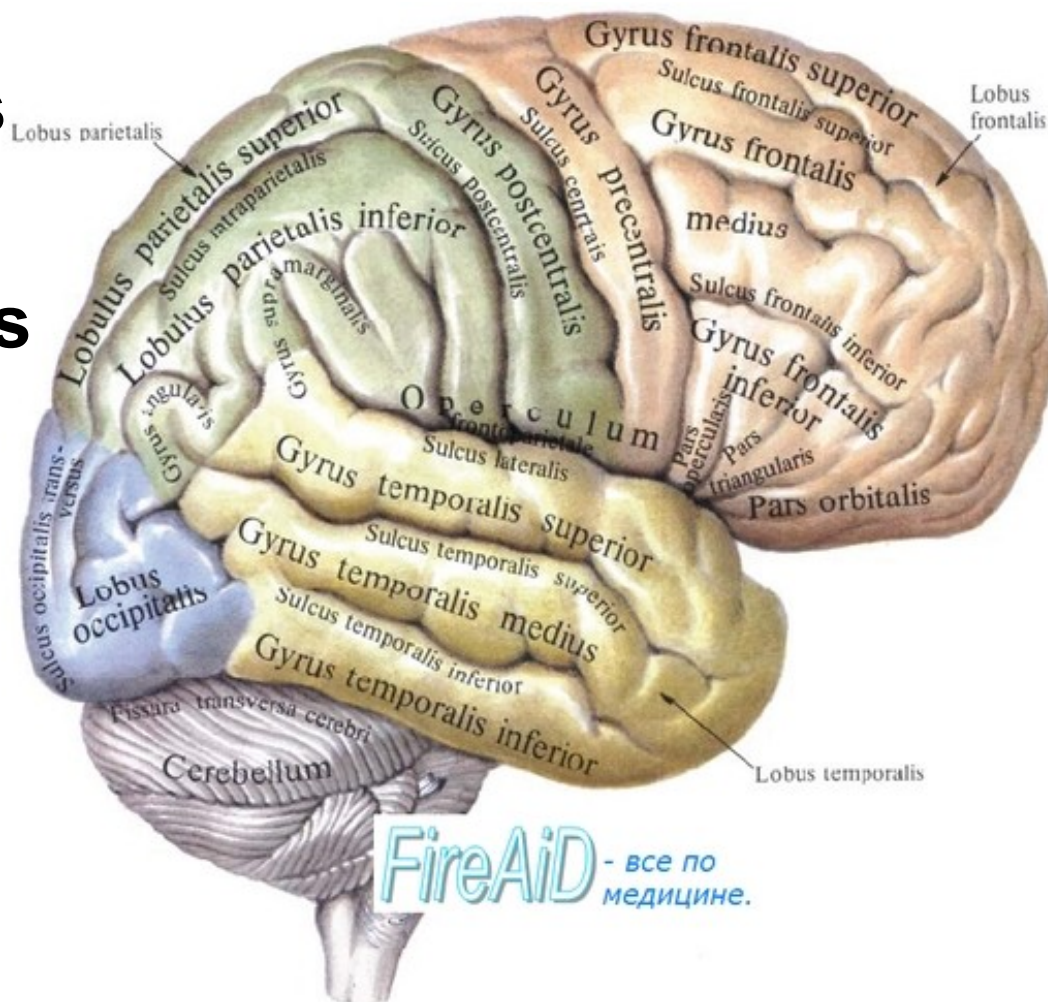


- **Gyrus rectus**
- **Sulcus olfactorius**
 - **Bulbus olfaktorius**



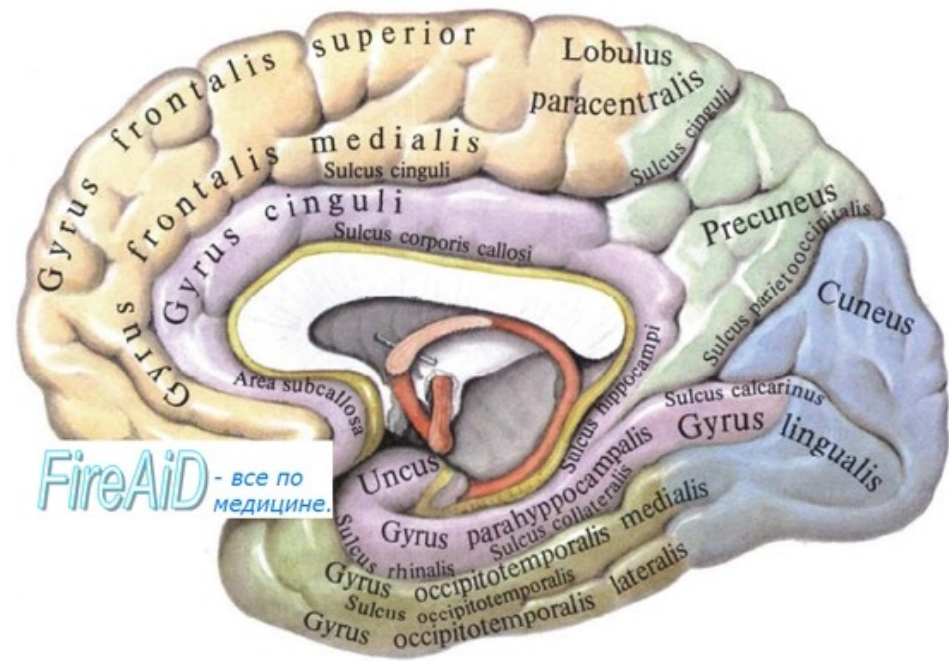
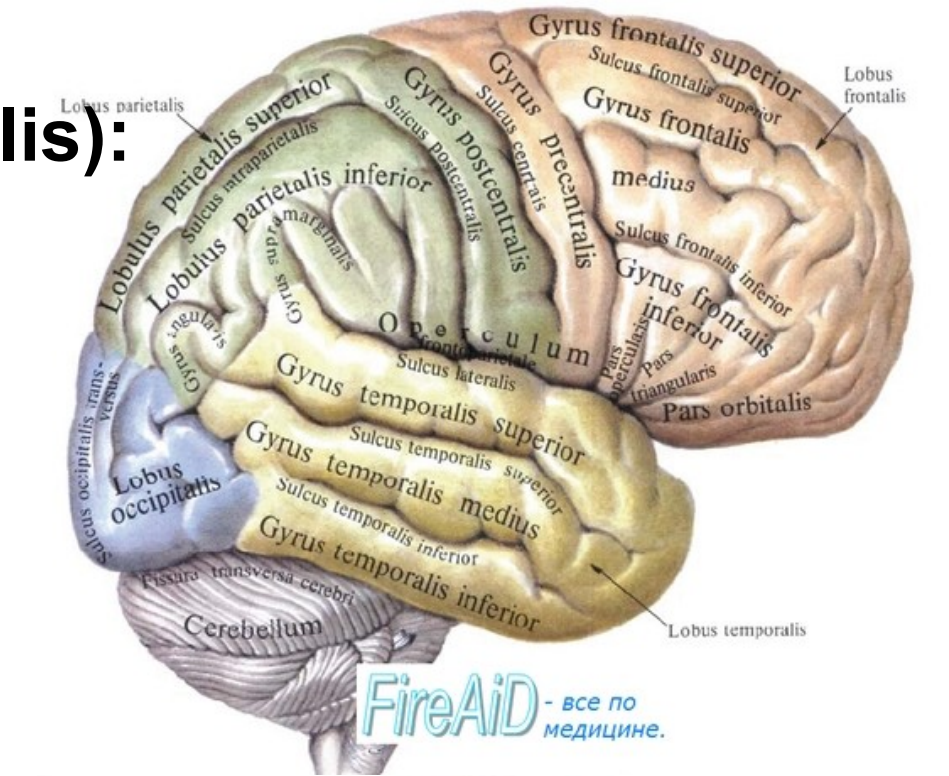
Temenní lalok (lobus parietalis):

- **Sulcus postcentralis**
- **Gyrus postcentralis**
- **Sulcus intraparietalis**
 - Lobus pariet. superior
 - Lobus pariet. inferior
- **Gyrus supramarginalis**
- **Gyrus angularis**



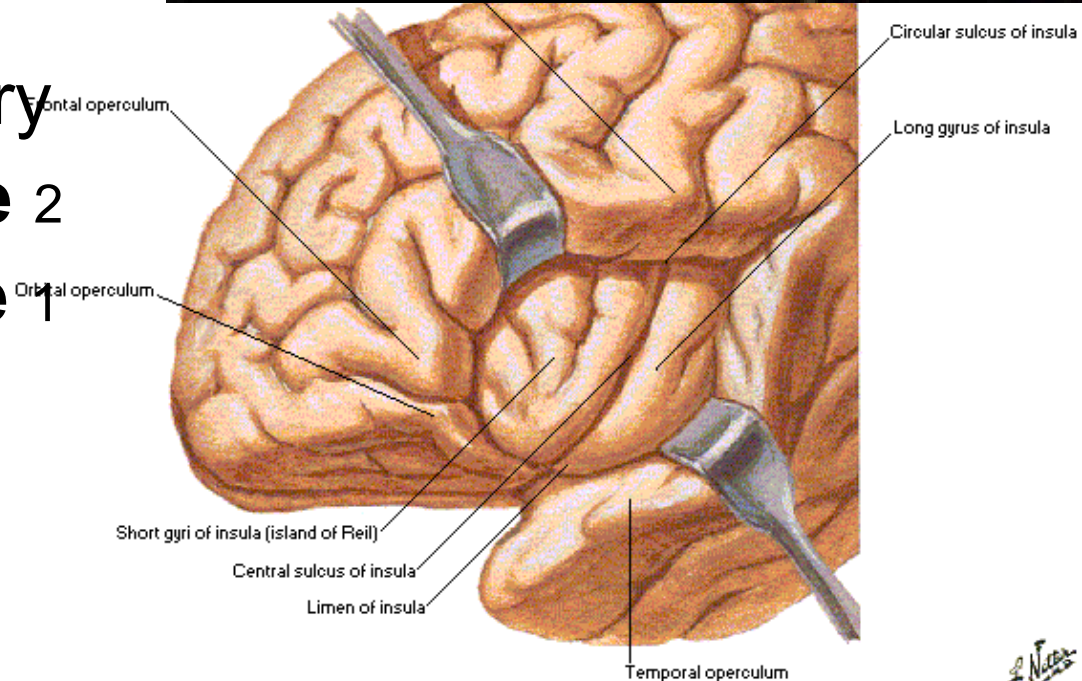
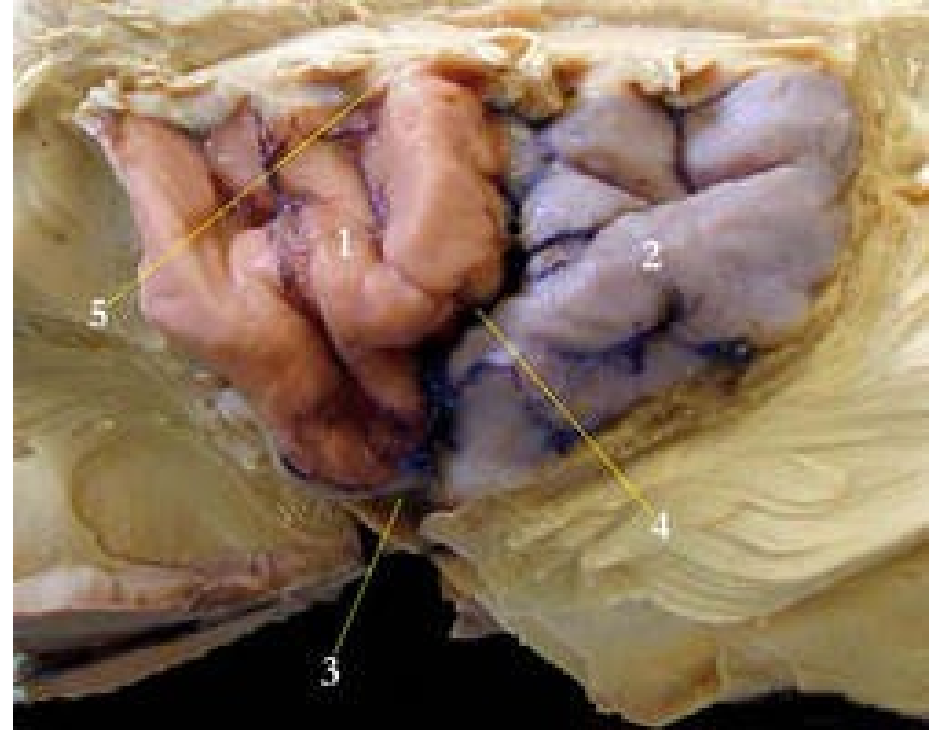
Týlní lalok (lobus occipitalis):

- **Sulcus occipitalis transversus**
- Drobné a variabilní **Gyri occ. superiores, laterales,**
- variabilní **sulcus lunatus** (zrak) před polus occ.



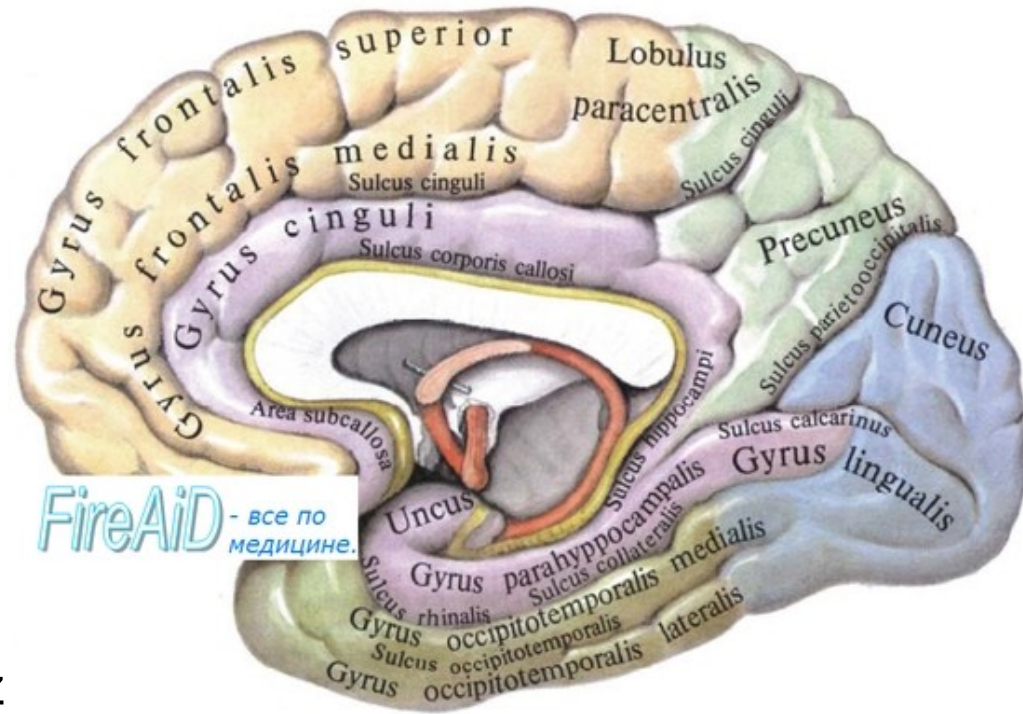
Insula (lobus insulae):

- Leží na spodině **fossa cerebri lateralis**
- Překryt okolními laloky
- Prstencová rýha (**sulcus circularis**) 5
- Krátká hrana (**Limen insulae**) 3 odděluje gyry
- **Gyrus longus insulae** 2
- **Gyrus braves insulae** 1
- Mezi nimi **Central sulcus insulae** 4

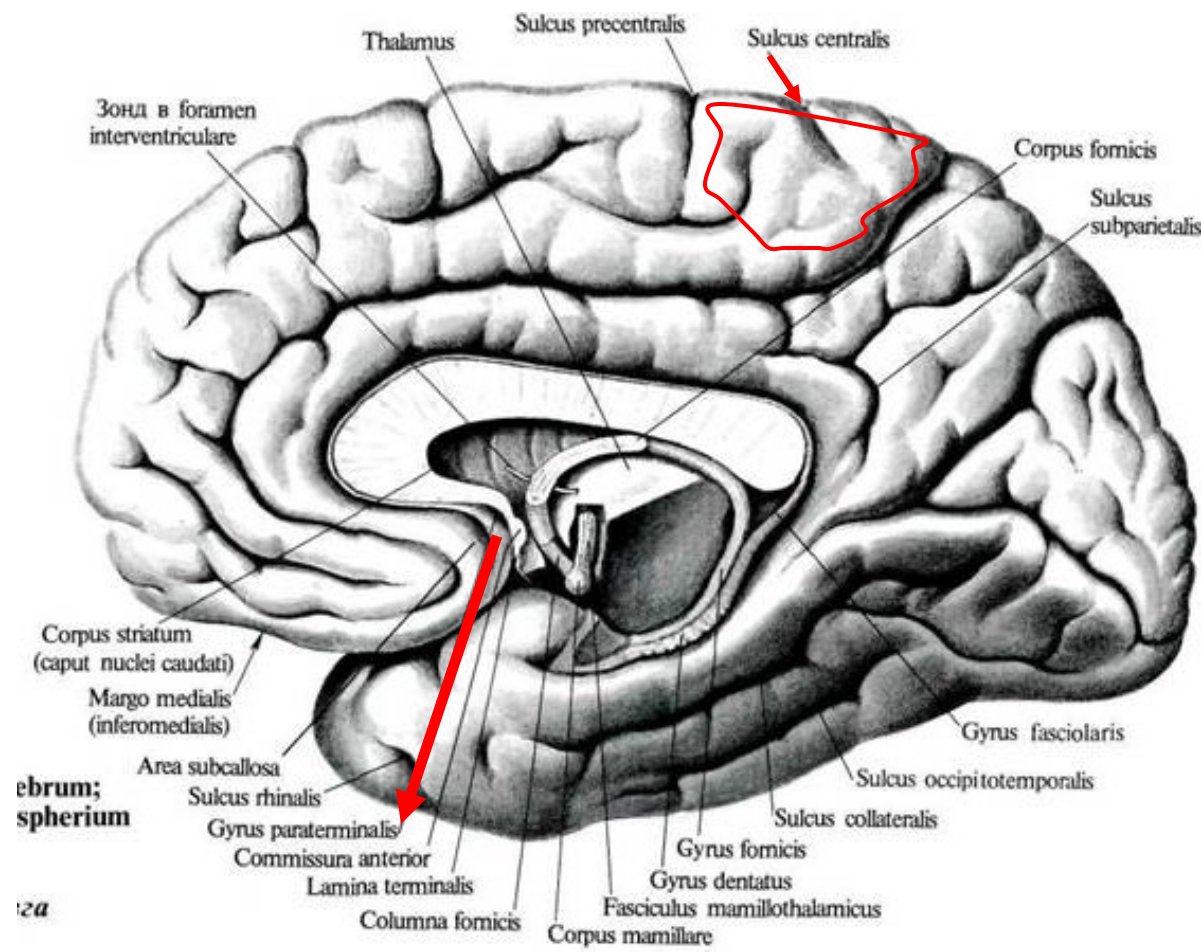


Závity a rýhy na facies medialis:

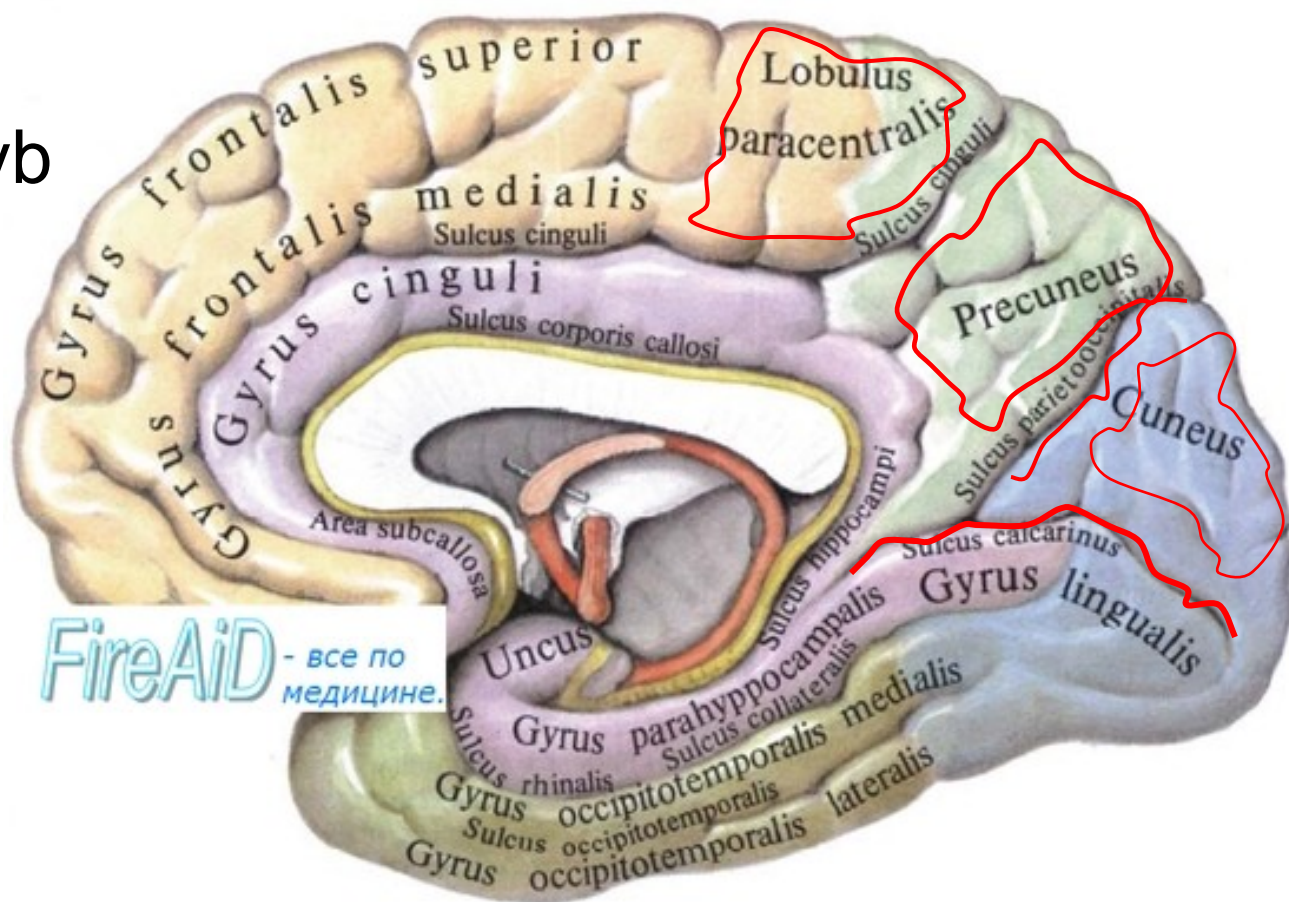
- Hranice mezi laloky nejsou tak nápadné
- Mozkový svalek (**corpus callosum**) (komisura)
- **Sulcus corporis callosus**
- **Sulcus hippocampi**
- **Sulcus cinguli**
- **Gyrus cinguli**
 - Area subcallosa
 - Gyrus cinguli zúžený vzadu v **Isthmus gyri cinguli** – přechází **gyrus parahippocampalis**
- **Gyrus formicatus seu limbicus** (g.cing. + g.parahipp.)
na horní pól naléhá tenká vrstva šedé hmoty **indusium griseum**



- **Gyrus paraterminalis**
- **Sulcus centralis**
- **Lobus paracentralis**

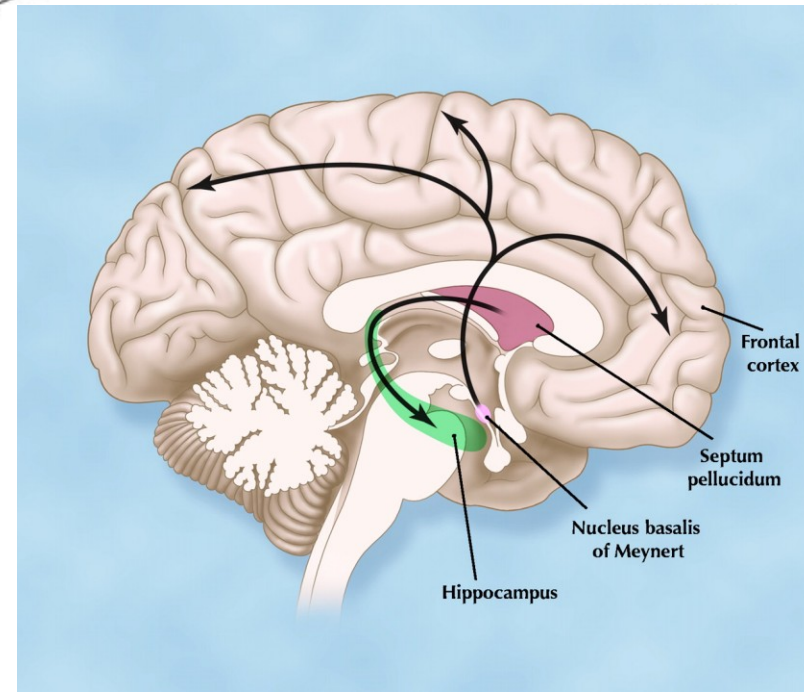
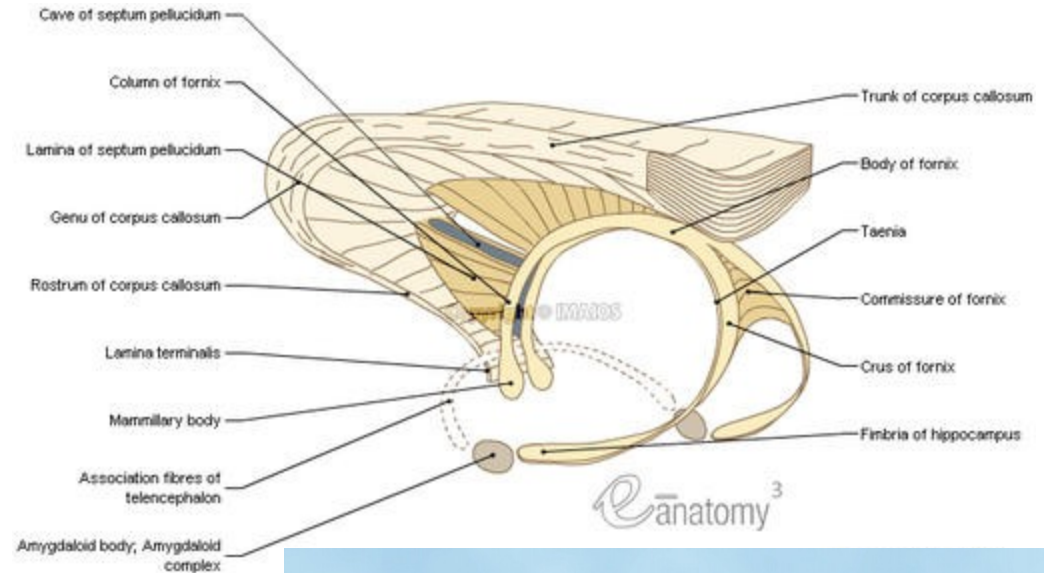


- Lobus paracentralis
- Sulcus calcaneus
- Sulcus parietooccipitalis
- precuneus
- Klínovitý záhyb (cuneus)

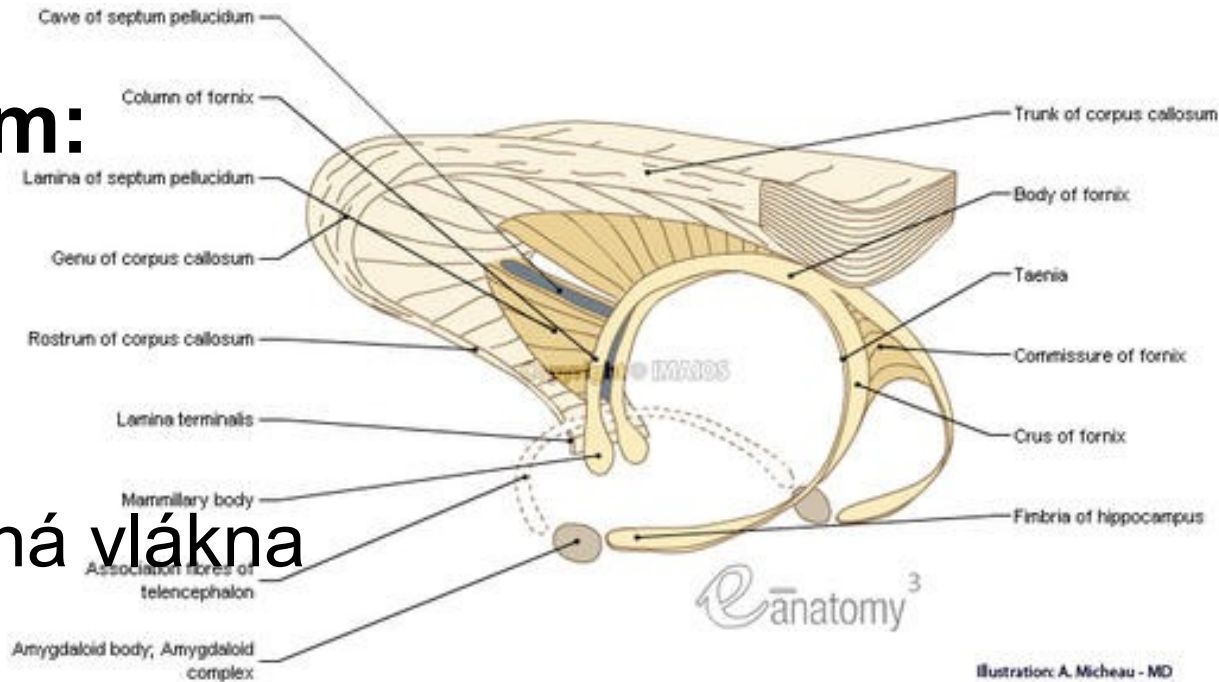


Ke koncovému mozku dále patří:

- **Corpus callosum**
- **Fornix**
- **Septum pellucidum**



Corpus callosum:



- Příčně orientovaná vlákna
- Tvar oblouku
- Části:
 - **Rostrum corporis callosi**
 - **Genu corporis callosi**
 - **Truncus corporis callosi**
 - **Splenium corporis callosi**
(zadní rozšířená část)

Fornix:

- Párový útvar, provazec, neuzavřený prsten
- Spojuje **gyrus parahippocampalis** s **corpus mamillare**
- Nahoře se připojuje ke **corpus callosum**
- Obtáčí **thalamus**
- Vpředu se zanořuje do **hypothalamu**

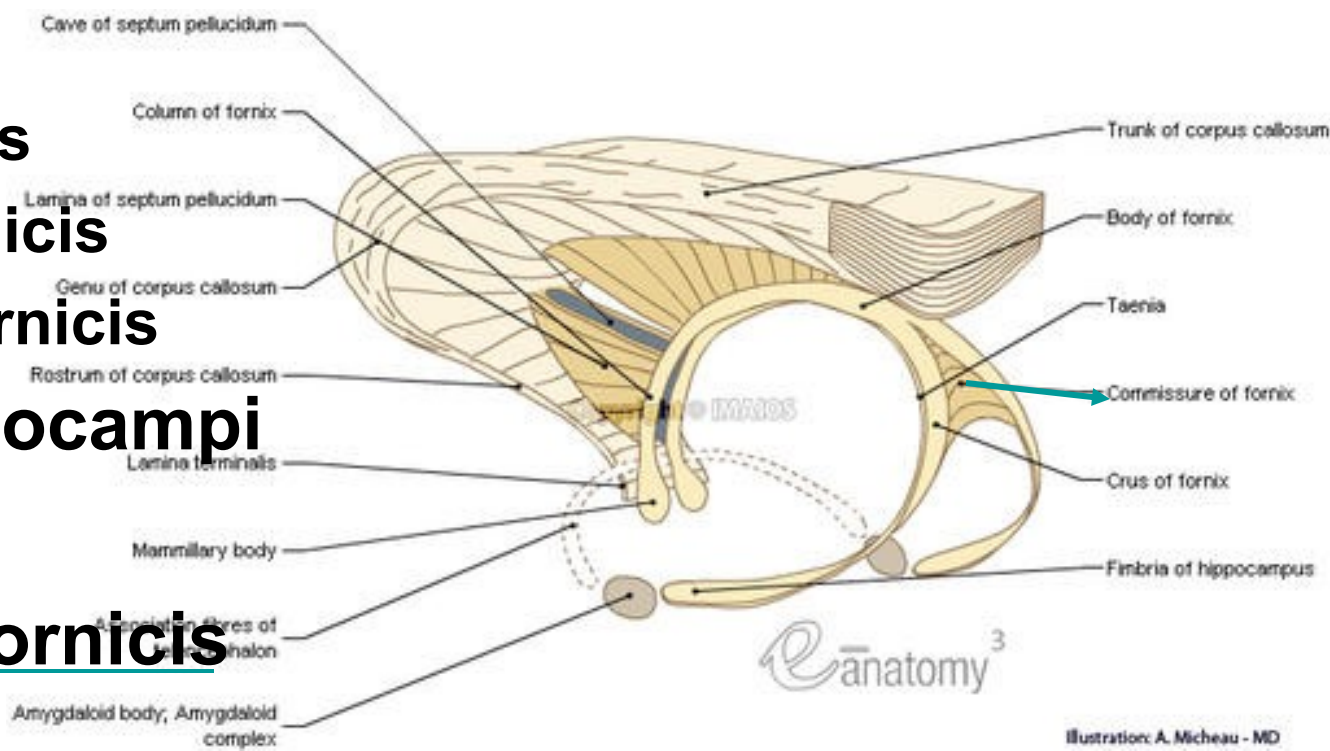
• Tři části:

- **Crus fornicis**
- **Corpus fornicis**
- **Columna fornicis**

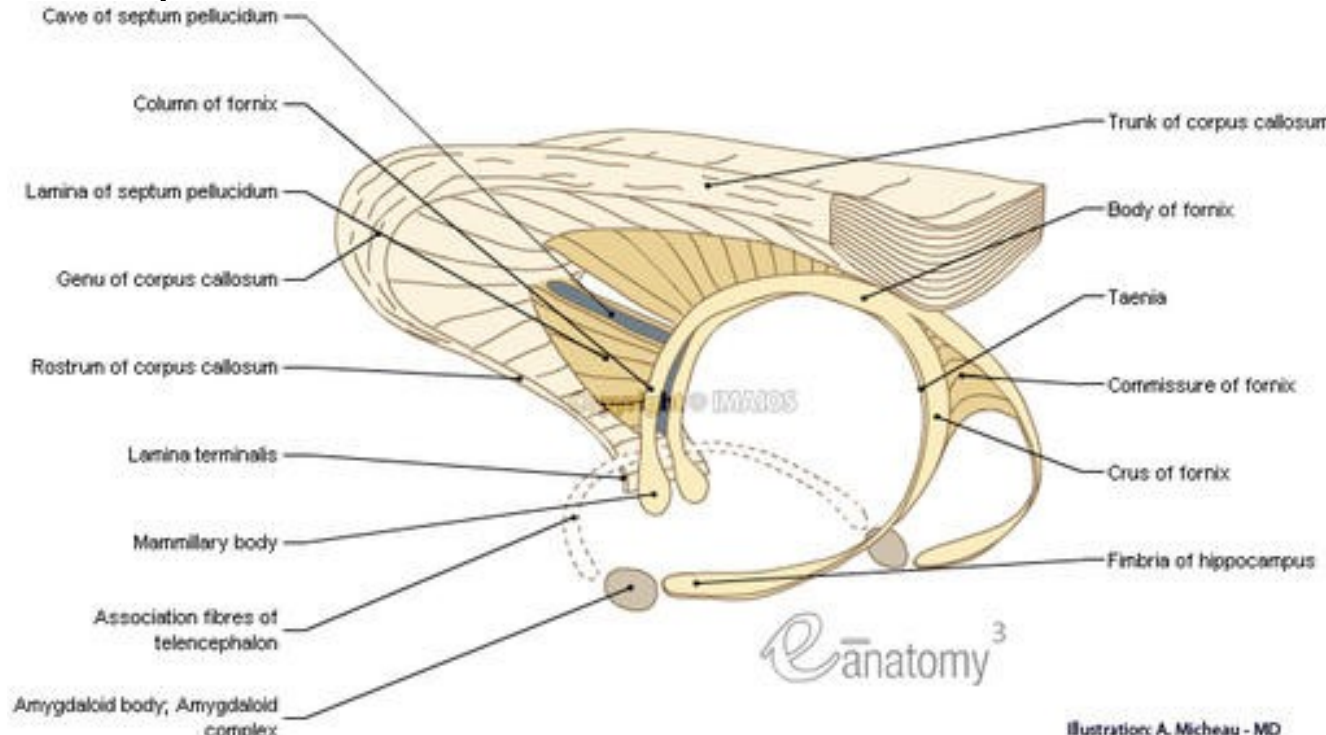
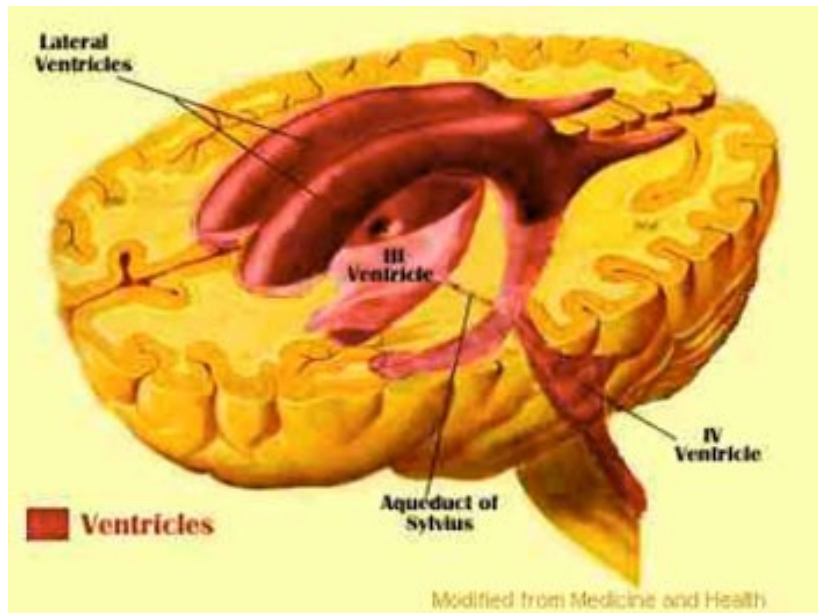
• **Fimbria hippocampi**

(bílá hrana)

• **Commissura fornicis**

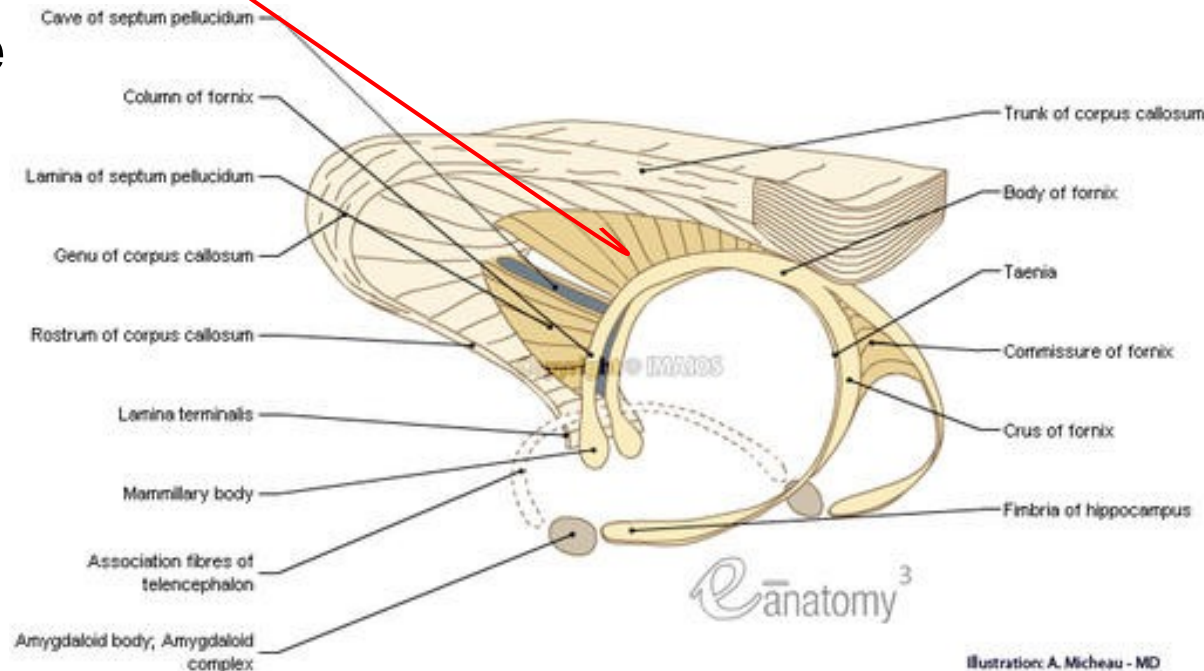
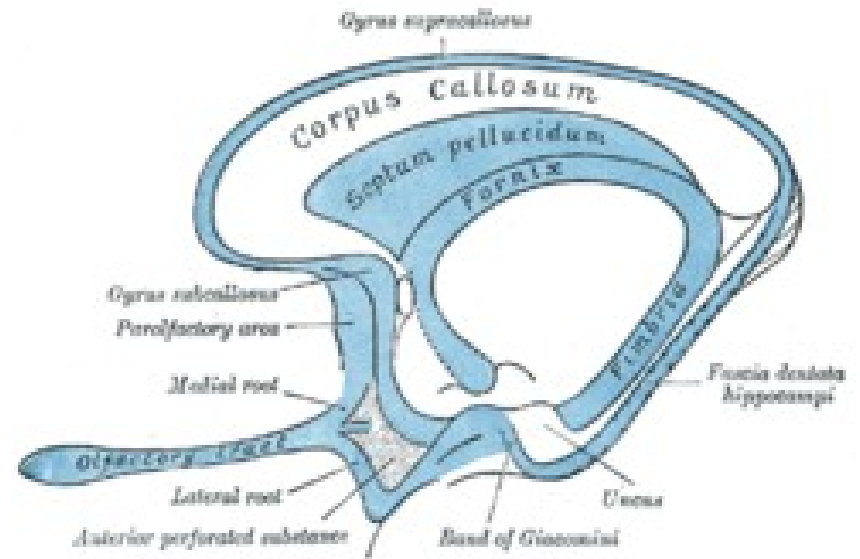


- Mezi dolní plochou **corpus fornicis** a horní hranou **mezimozku** – štěrbina, která pokračuje dozadu mezi mozeček a mozkové hemisféry. (**fissura transversa cerebri**)



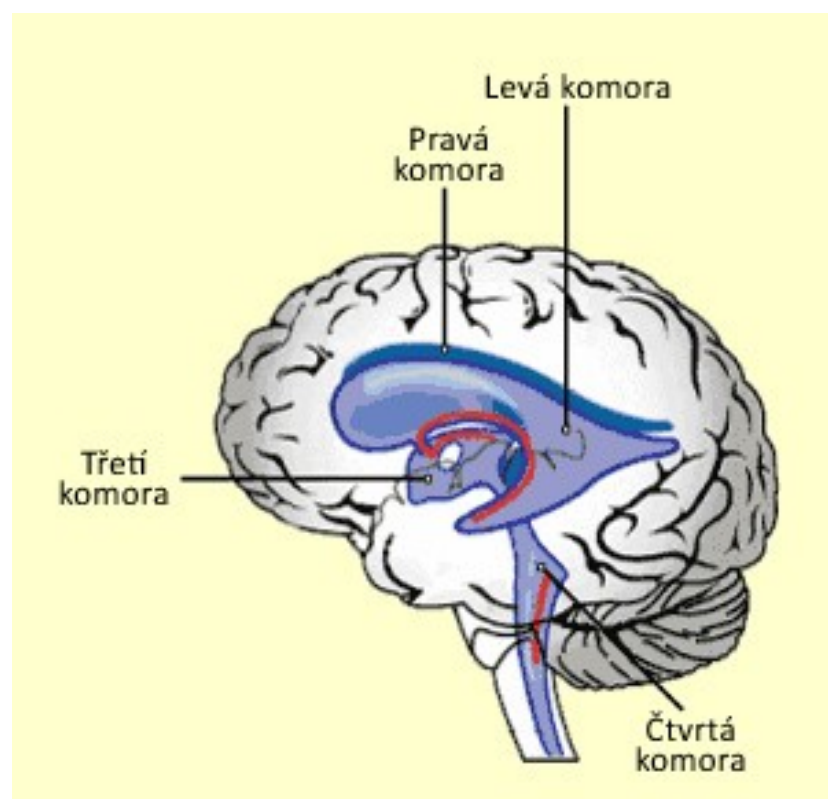
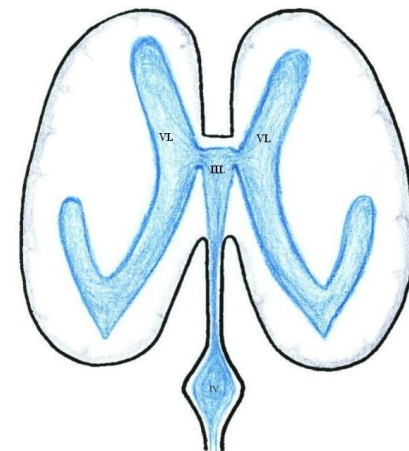
Septum pellucidum:

- Mezi **columna fornicis** a zadní stranou **genu corporis callosi** a **truncus corporis callosi** – tenká bílá ploténka (**lamina septi pellicidi**)
- **Cavum septi pellucidi**
- **Obsahuje jádra šedé hmoty**



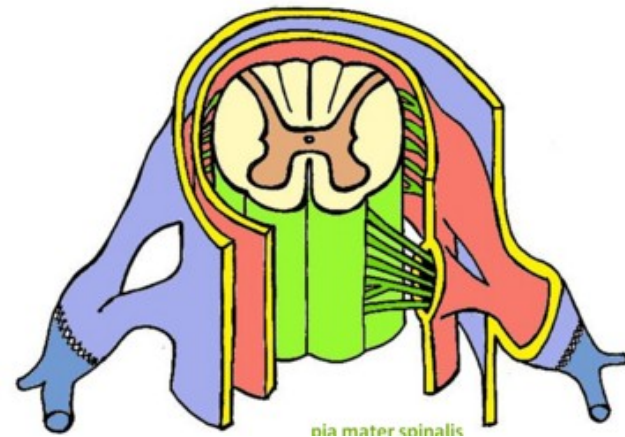
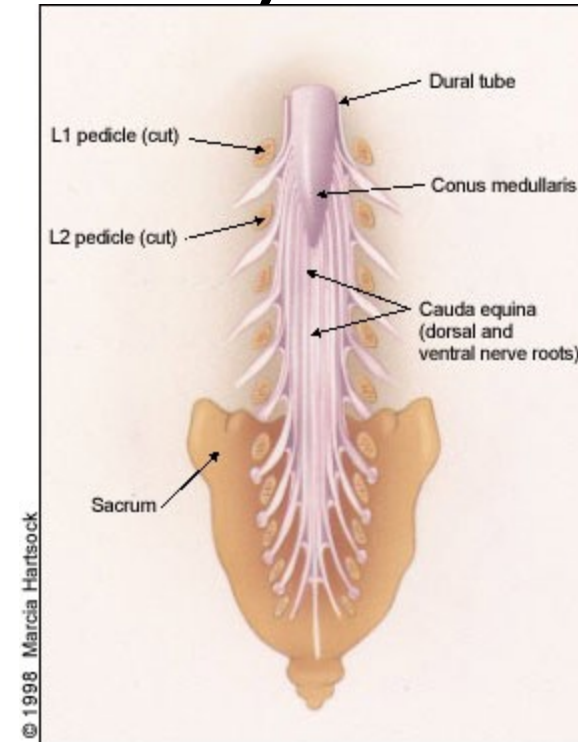
Dutiny CNS:

- 4 mozkové komory (**ventriculi**)
- Spojovací kanálek (**aqueductus mesencephali**)
- Vyplněny mozkomíšním mokem (**liquor cerebrospinalis**)



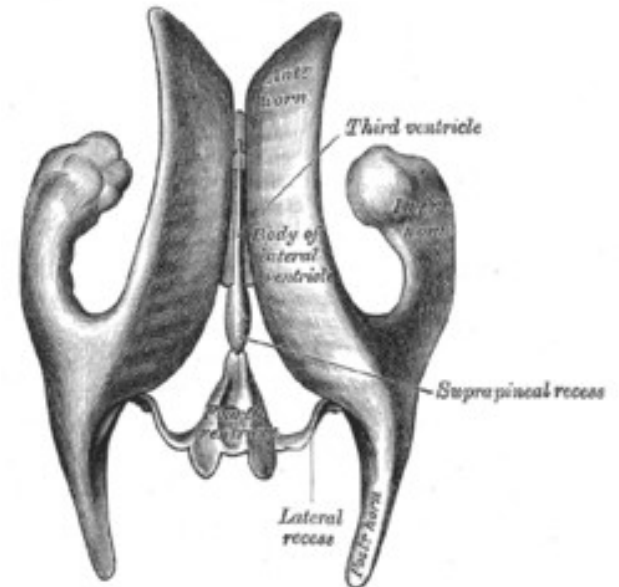
Centrální kanálek (canalis cerebralis):

- Probíhá celou osou hřbetní míchy jako úzký kanálek
- Kaudálně až do **filum terminale**, slepě končí
- V **conus medullaris** se mírně rozšiřuje (**ventriculus terminalis**)
- Kraniálně navazuje na 4. komoru mozkovou



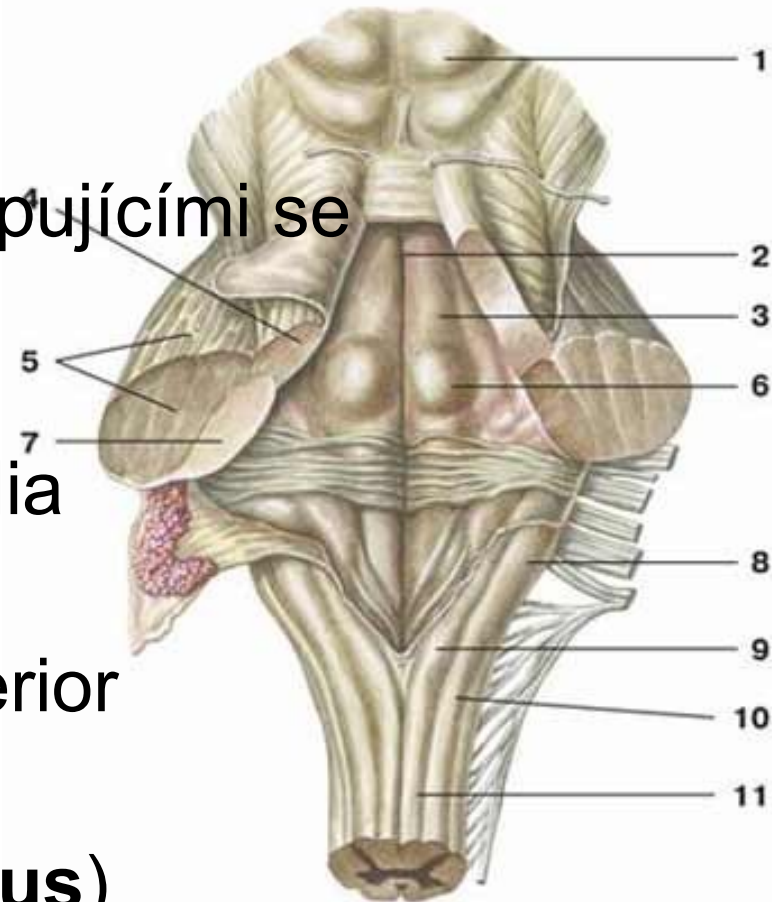
Čtvrtá komora mozková (ventriculus quartus):

- Tvar čtyřbokého jehlanu
- Spodina má tvar kosočtverce (**fossa rhomboidea**)
- dorzální plocha - oblongata a most
- strop- **tegmen ventriculi quarti**
- Rostrálně – **aquaductus mesencephali**



Fossa rhomboidea:

- Kaudálně ohraničena – rozestupujícími se pedunculi cerebellares inferior (**pars inferior**)
- střed pedunculi cereb. intermedia (**pars intermedia**)
- Rostrálně pedunculi cereb. superior (**pars superior**)
- ve středu rýha (**sulcus medianus**)
- Lateralně kratší rýha (**sulcus limitantes**) ukončen jamkami (**fovea super., inf.**)
- Mezi nimi **eminentia medialis**, na ní hrbolek **colliculus facialis**



- Příčně orientované pruhy (**striae medullares**)

- **Recessus lateralis** – lat. od sulcus limitans

Tegre ventriculi quarti: (strop)

- Tvořen třemi útvary

(**velum medullare inferius, fastigium mozečku, přední – velum medullare superius**)

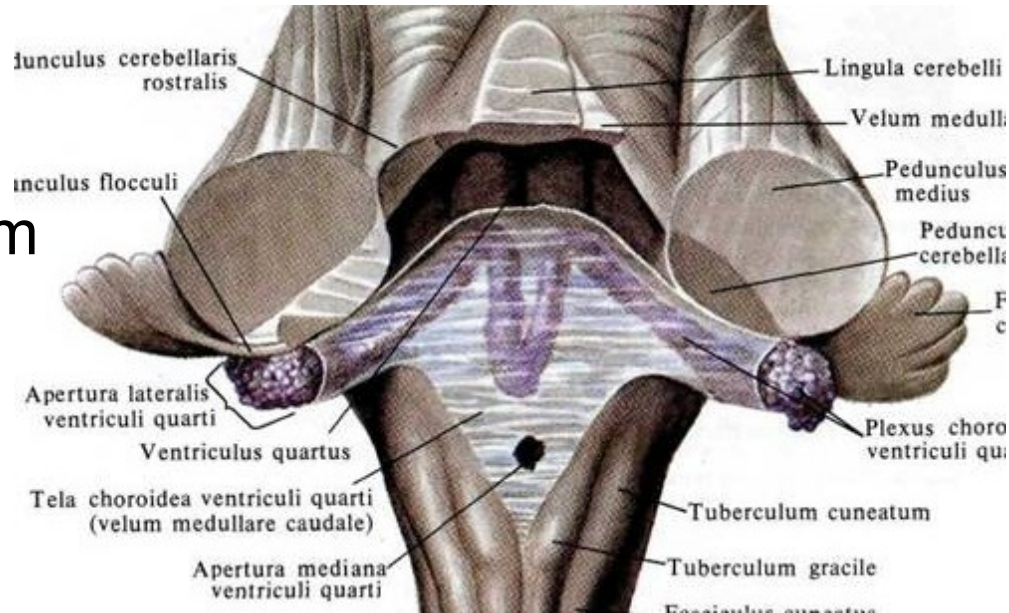
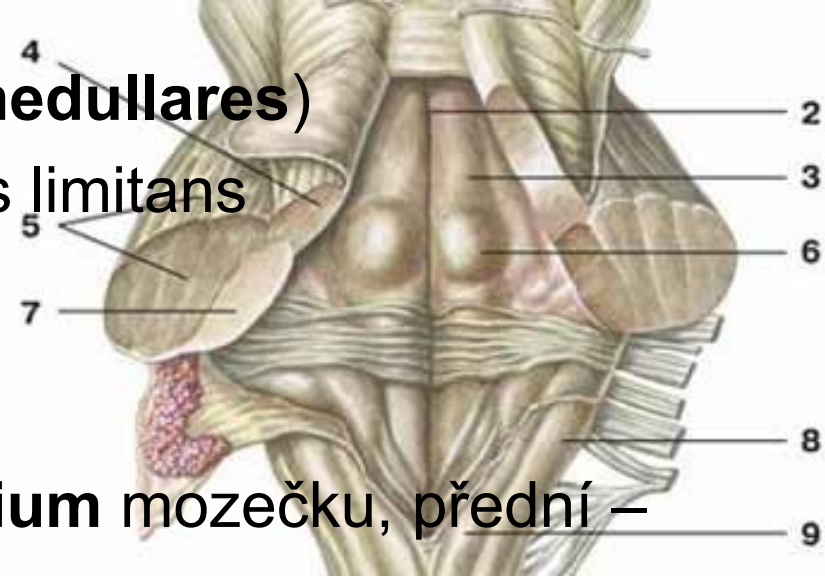
- Připojeno kaudálně -**Tela choroidea ventriculi quarti** - vybíhá do recessus lat.- řasy (cévní pleteně),

- Ve **velum medull.inf.**

- **tři otvory** spojení se subarachnoidálním prostorem

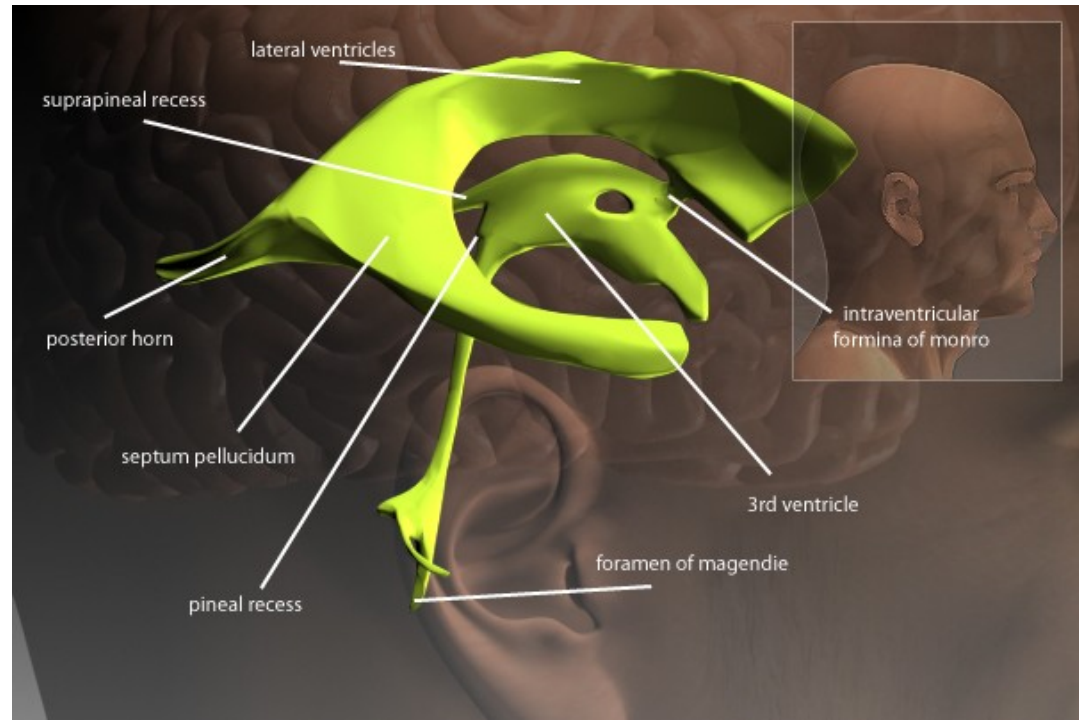
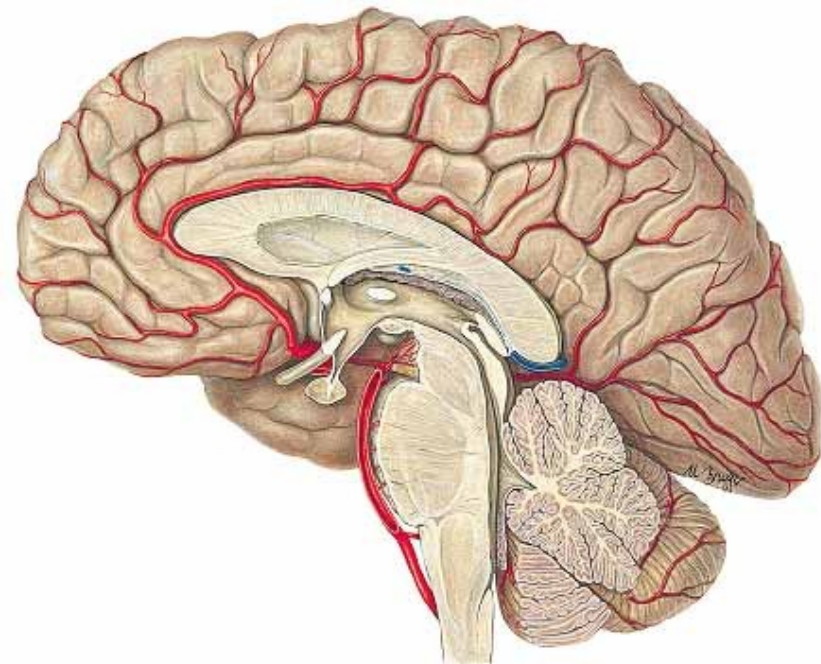
– **apertura mediana ventriculi**

(**2x later.**),



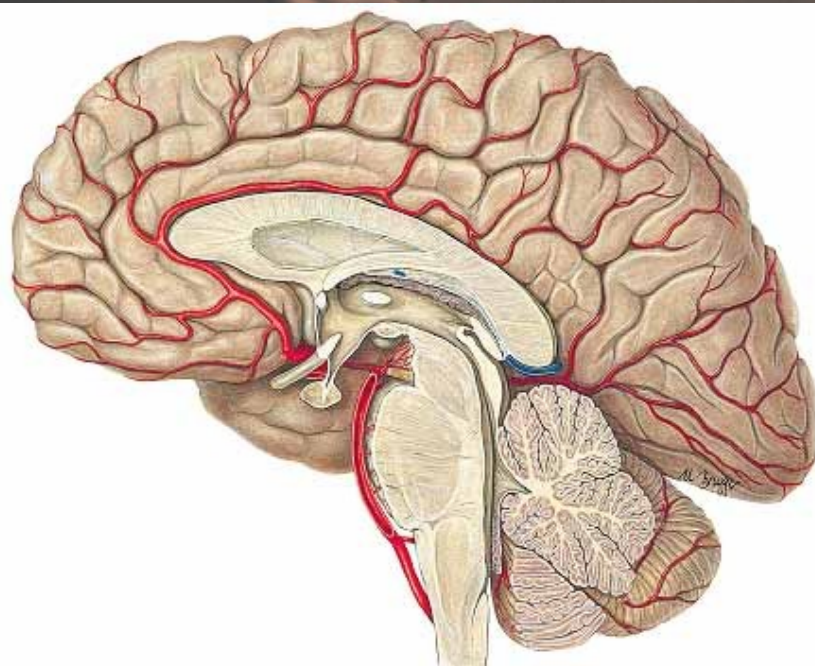
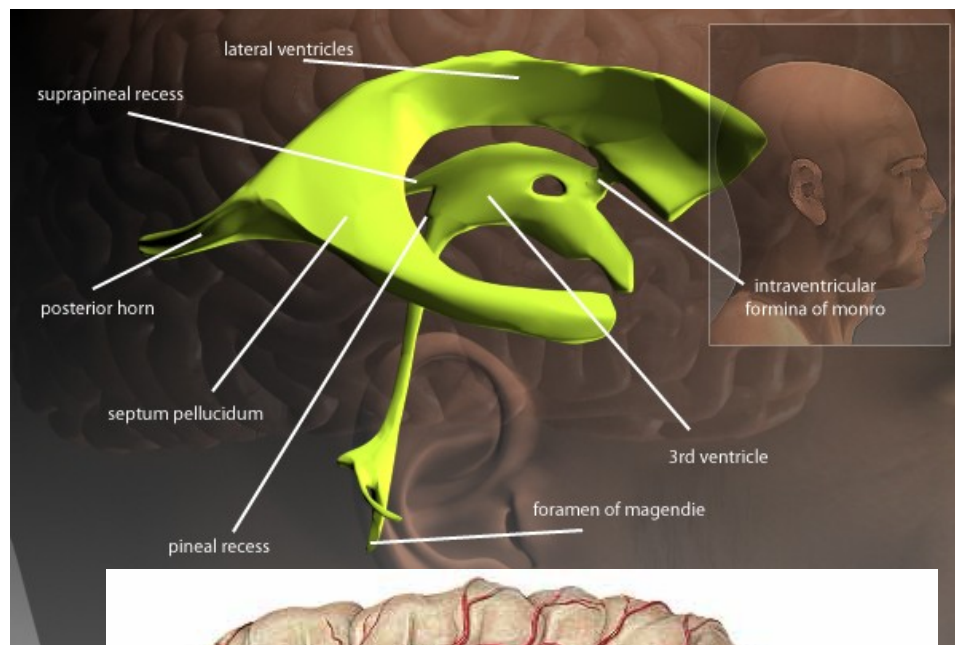
Aqueductus mesencephali (canalis Sylvii):

- Úzký kanálek
- Probíhá středním mozkiem
- Spojuje 3 a 4 komoru



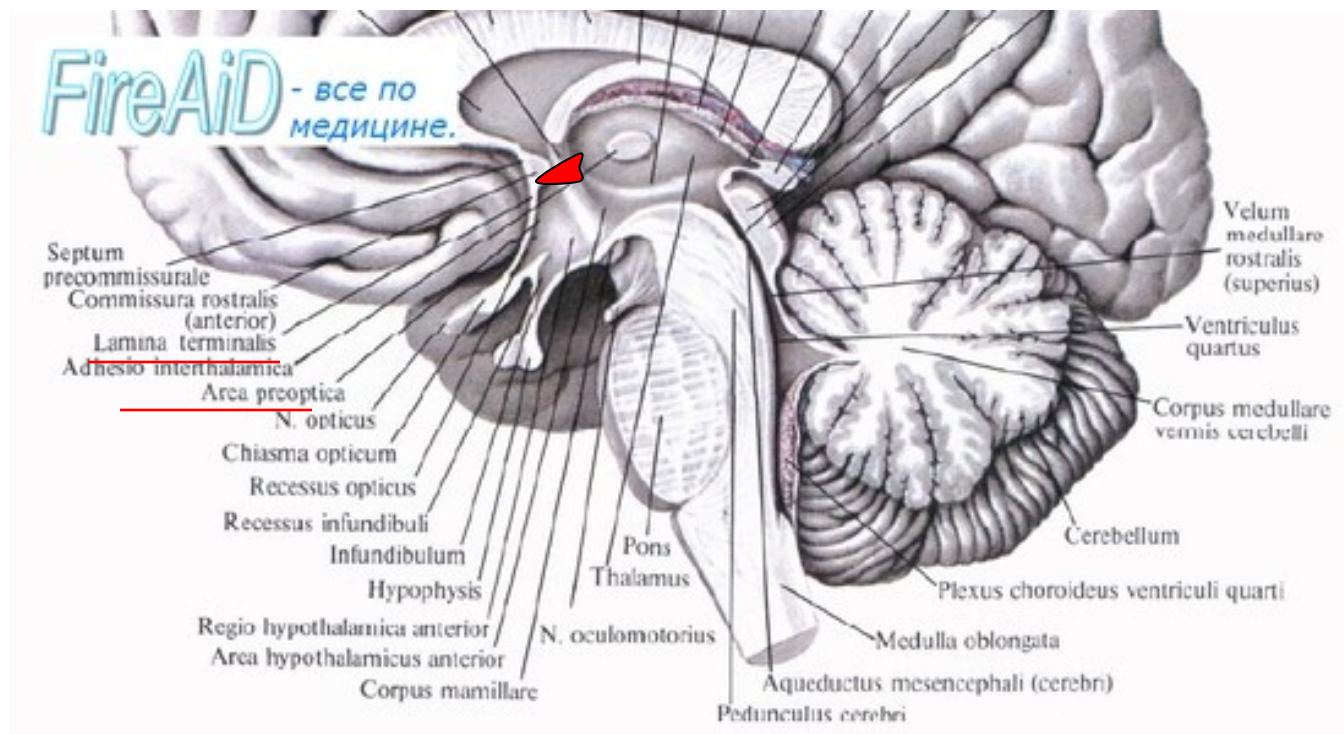
Třetí komora mozková (ventriculus tertius):

- Sagitálně orientovaná štěrbina
- V mezimozku
- V přední části lat. **Foramina interventricularia (foramina Monroi)** spojuje s postranními komorami
- Rozlišujeme **6 stran** (rostrální, zadní, spodní, horní, 2x later.)



Rostrální strana:

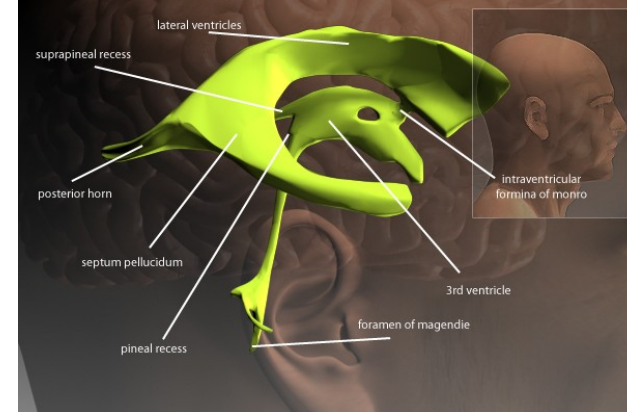
- Tvořena telencephalem
- Částmi: - **Partes liberae columnae fornicis**
 - **Commissura anterior**
 - **Lamina terminalis**



Zadní strana:

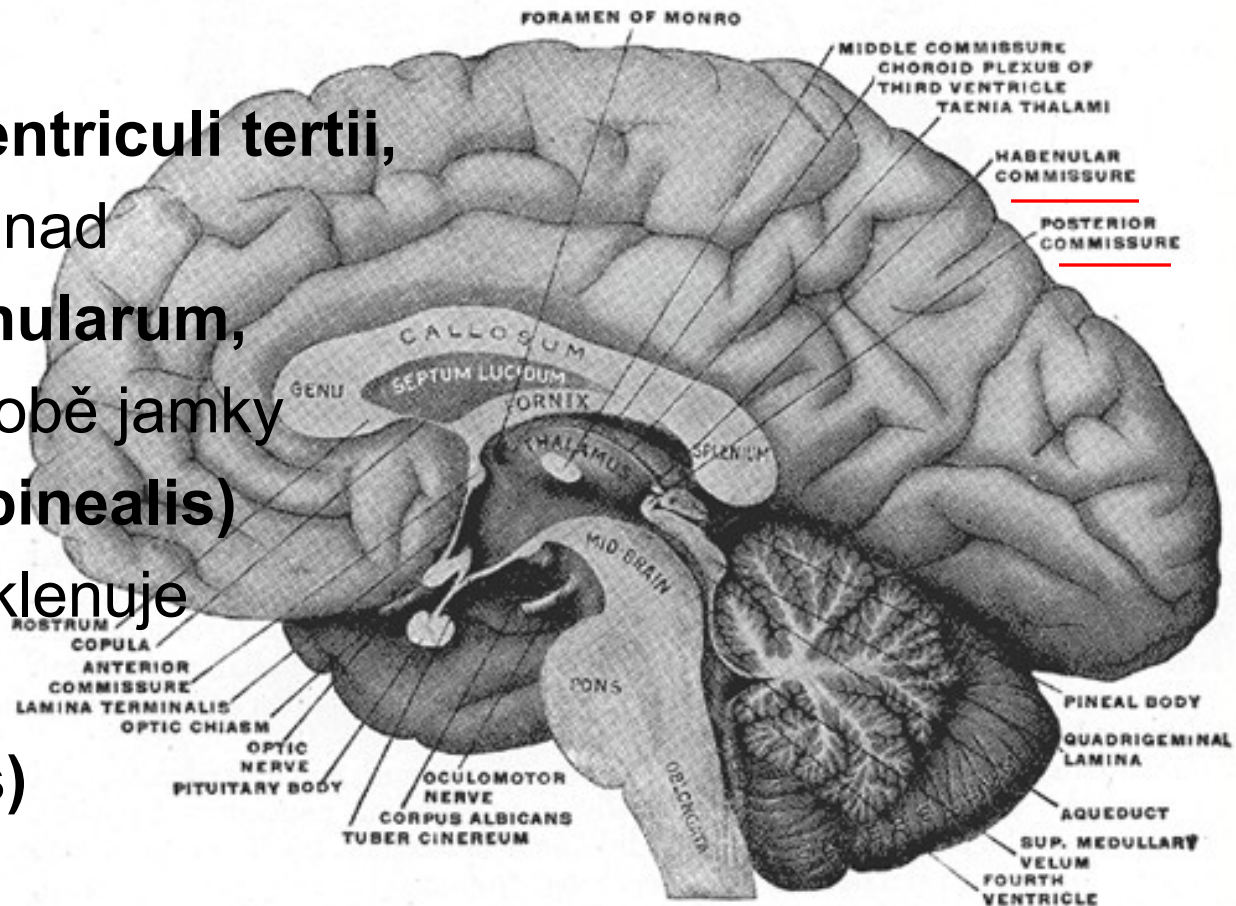
Malá, tvořen:

- Commissura habenularum,
- commissura epithalamica (posterior)



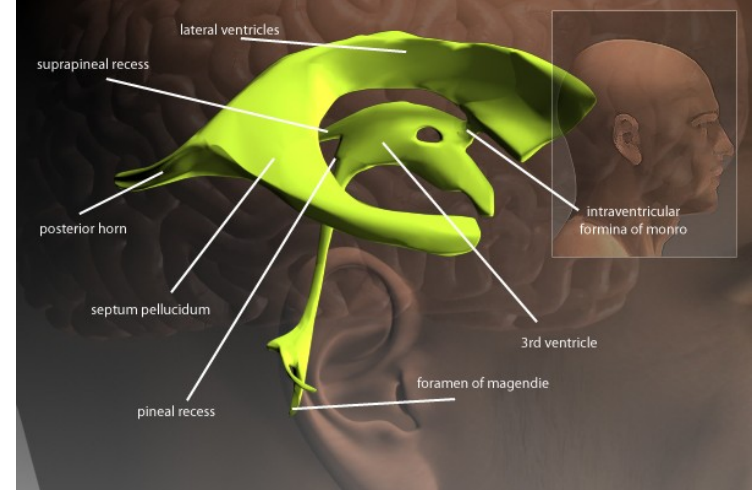
Strop:

- Tela choroidea ventriculi tertii, vzadu se připojuje nad **commissura habenularum**, vychlipuje se v podobě jamky (**recessus supraapinealis**)
- Mezi oběma se vyklenuje do corpus pineale (**recessus pinealis**)



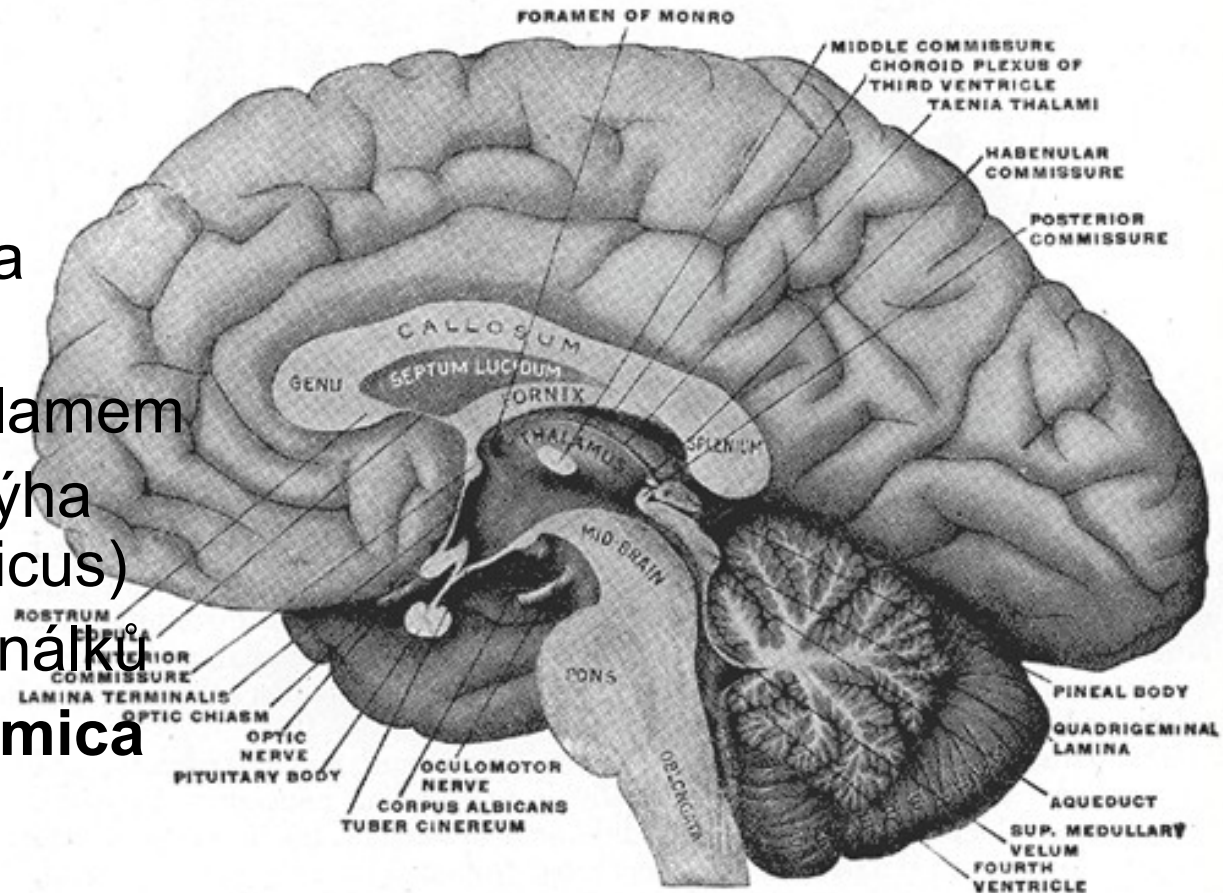
Stěna dolní:

- Tvořena hypothalamem
- Recessus opticus
- Chiasma opticum
- Recessus infundibuli



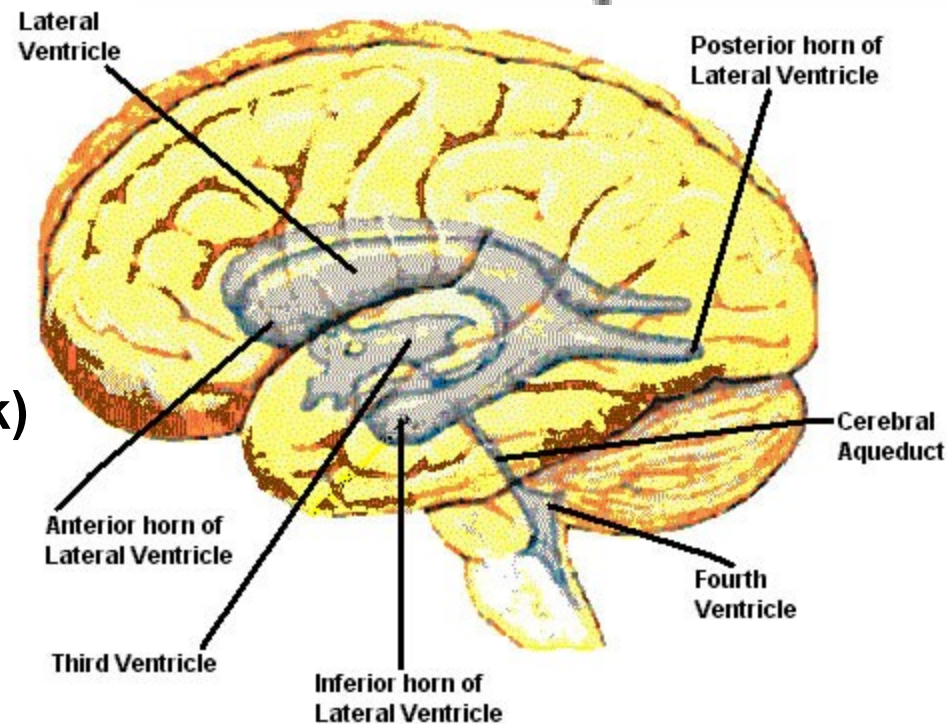
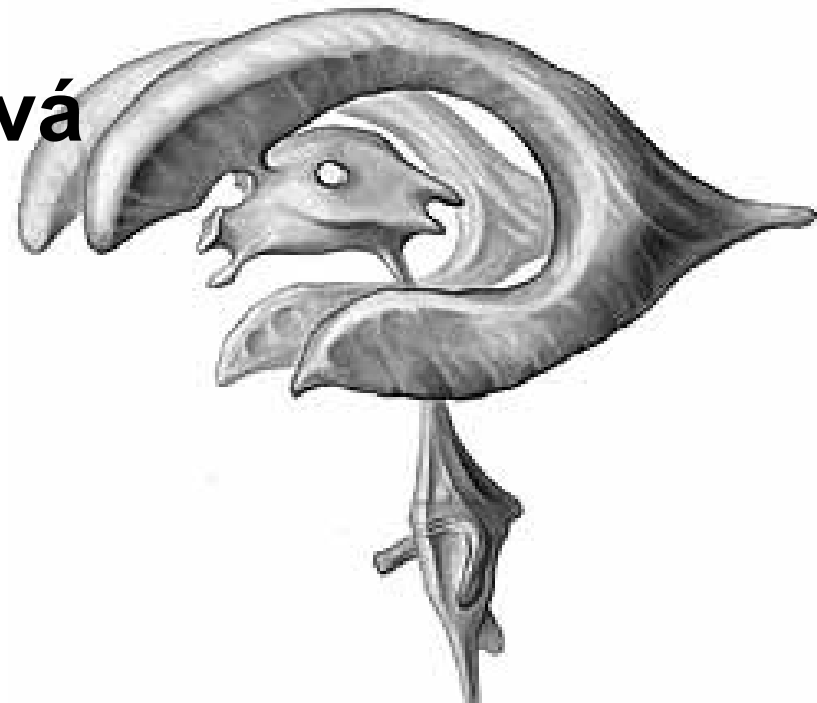Laterální stěna:

- Nejrozsáhlejší
- Mediastinální plocha thalamu
- Dolní oddíl hypothalamem
- Hranice mezi nimi rýha (sulcus hypothalamicus)
- Spojuje vyústění kanádků
- **Adhesio interthalamica** srůst thalamů



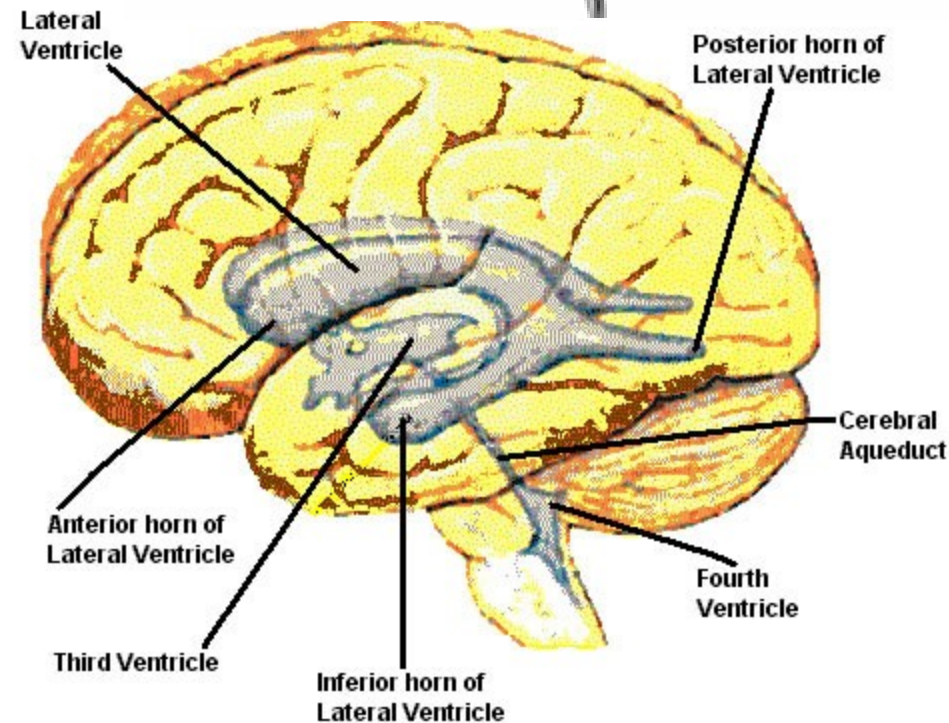
Postranní komora mozková (ventriculus lateralis):

- Párová, nejrozsáhlejší, v mozkových hemisférách
- Podkovovitý tvar
- Oba volné konce směřují dopředu
- Členění:
 - Cornu anterior (čelní lalok)
 - Cornu inferior (spánkový lalok)
 - Pars centralis (temenní lalok)
 - Cornu posterior (týlní lalok)



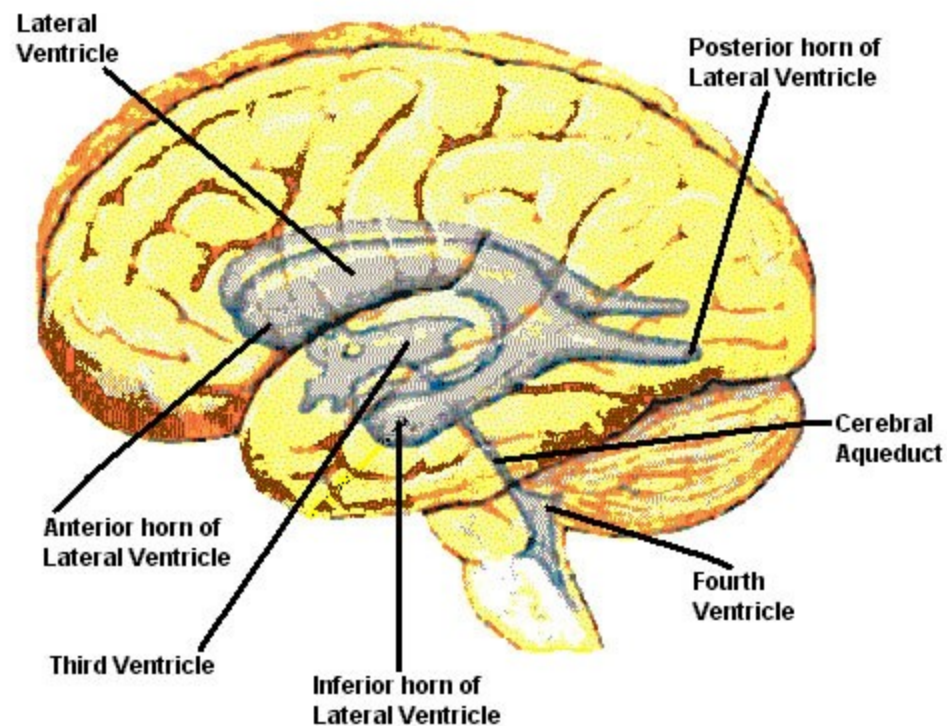
Cornu anterius:

- Před foramen interventriculares
- Zakončen slepě
- Trojboký tvar
- Mediální strana – **septum pellucidum**
- Střední horní – **corpus callosum**
- Lat. – **caput nuclei caudati** (vyklenuje se do komory)



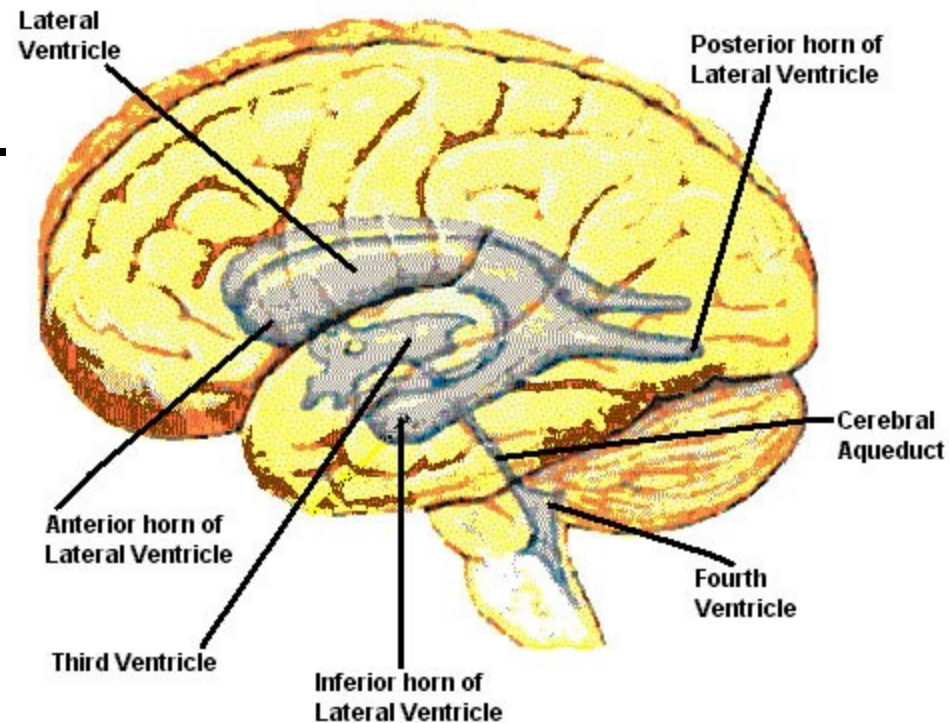
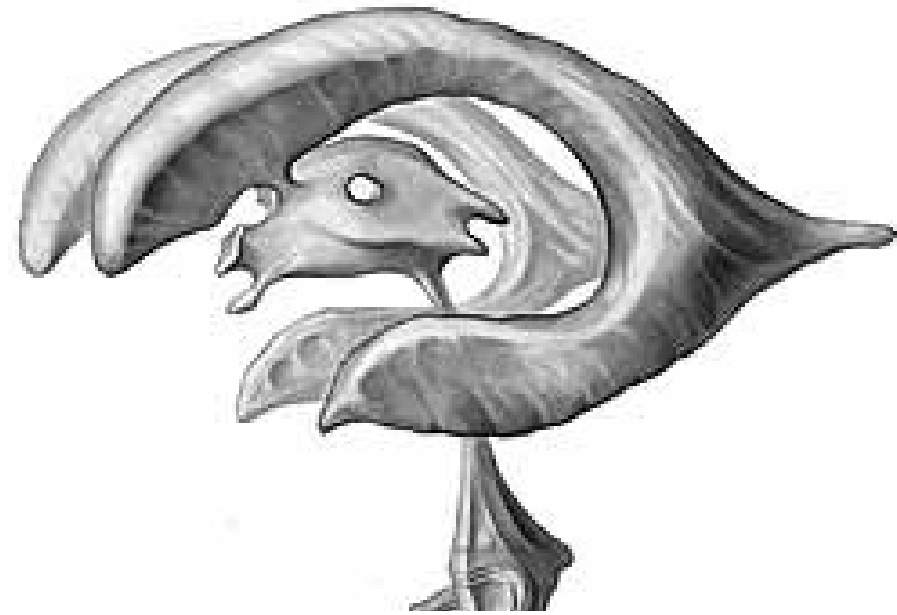Pars centralis:

- Terminální lalok
- Nejrozsáhlejší část
- Až do odstupu cornu posterius
- Stop – **corpus callosum**
- Dolní – složitá
- Mediálně – připojuje **tela choroidea ventriculi lat.**



Cornu inferius:

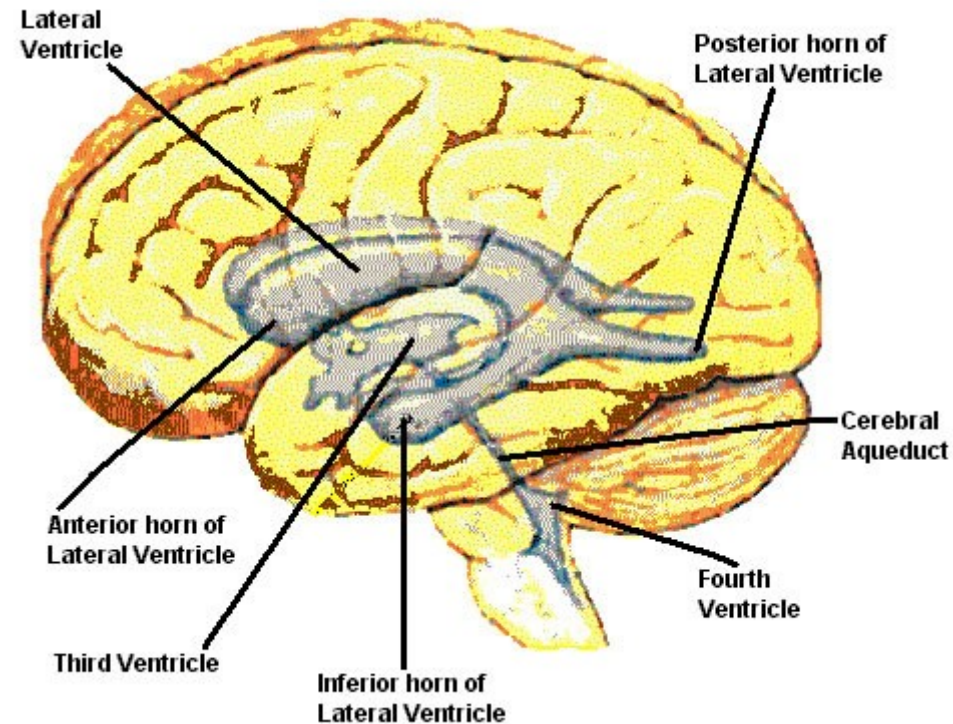
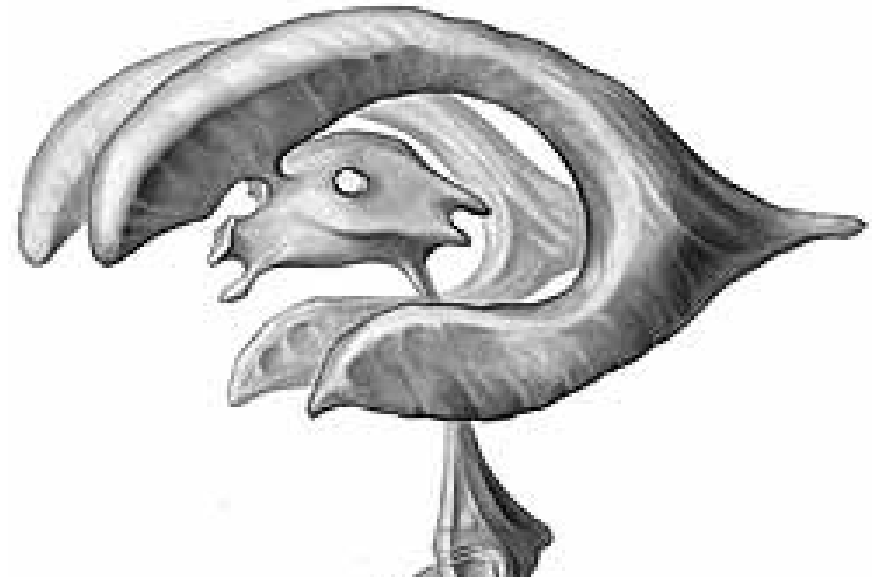- Směřuje dopředu, nahoru
- Slepý konec
- Spánková lalok
- Mediální strana – hrana (**fimbria hippocampi**)
k ní připojena **tela choroidea ventriculi lat.**
- **Eminencia collateralis**
- **Trigonum collaterale**



Cornu posterius:

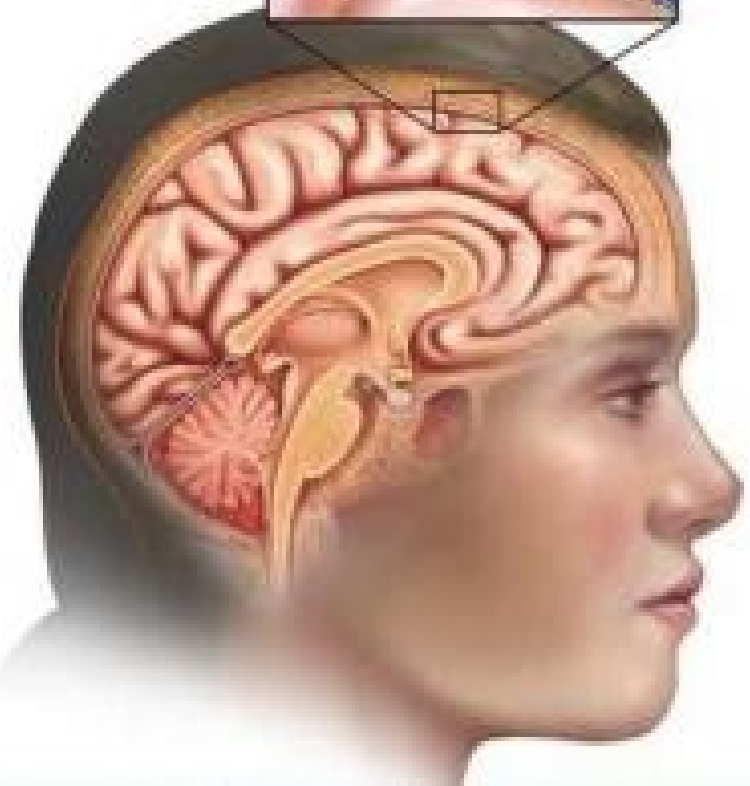

- Nejmenší část
- Trojboká pyramida, základna k otvoru navazující na pars centralis
- Strop corpus callosum (zde název **tapetum**)
- Med. – zaoblená hrana **calcar avis**

Prostory vyplněné :
mozkomíšním mokem.



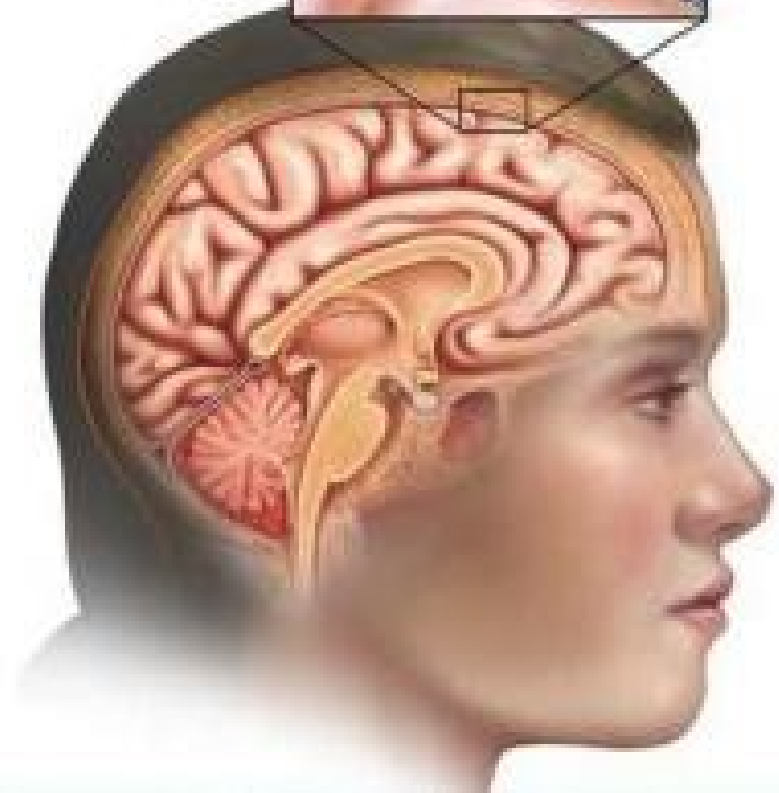

Obaly (pleny) centrálního nervového systému (maningy):

- Vazivové blány
- Vloženy mezi kostěná pouzdro a povrch CNS
- Tvrdá plena (**dura mater**)
- Měkká plena tj. cévnatá (**pia mater**)
- Pavoučnice (**cavitas subarachnoidalis**)



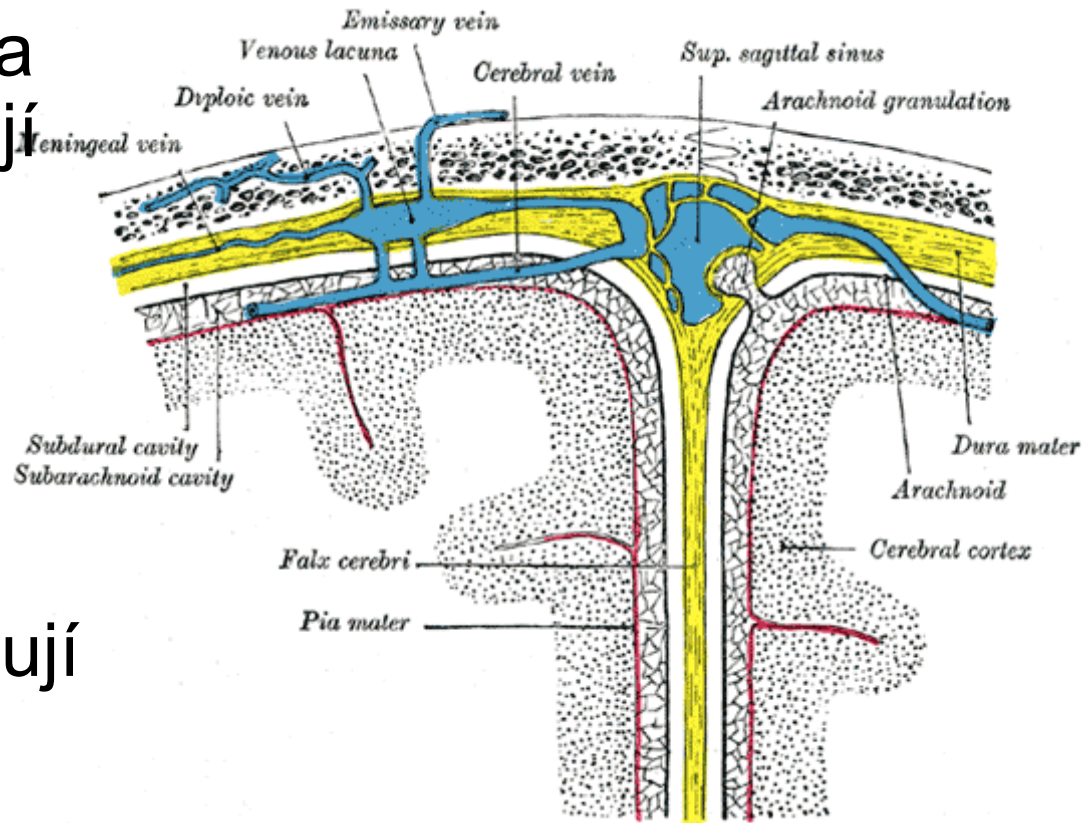
Dutiny mezi plenami:

- Subarachnoidalis (**spatium subarachnoideale**)
- Subduralis (**spatium subdurale**)



Tvrdá plena (dura mater):

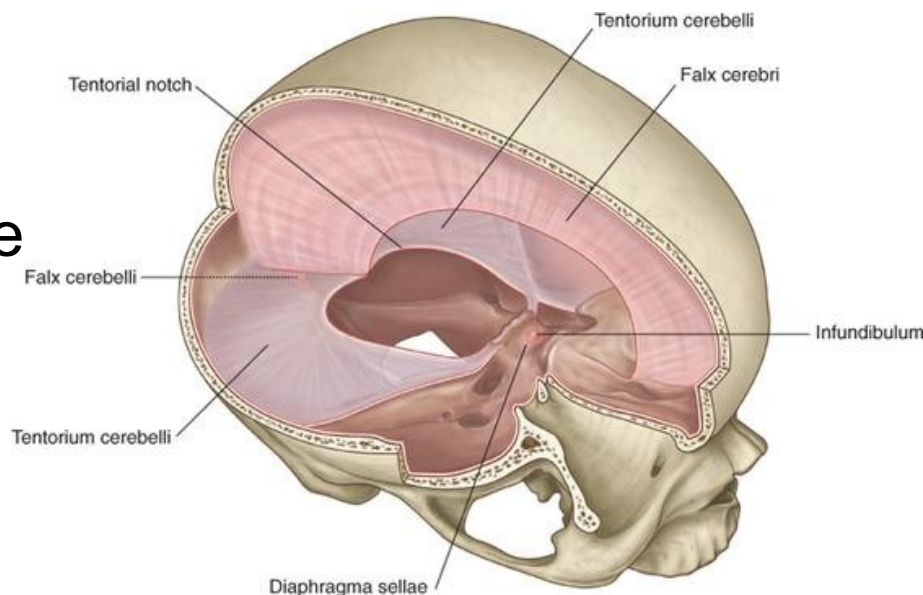
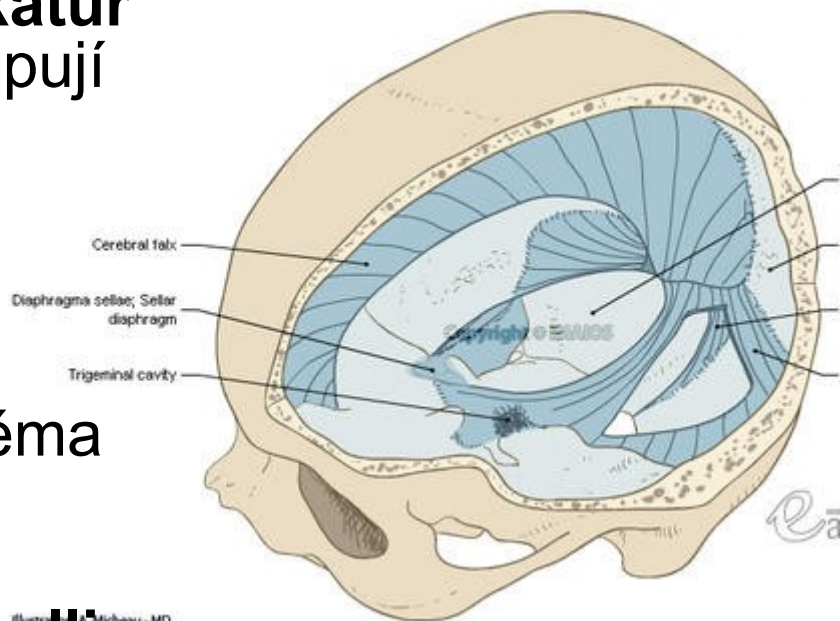
- Silný pevný vak
- Tvořena dvěma listy (**vlastní dura mater a periost**) spolu srůstají prostor mezi nimi vzniká při krvácení
- Zevní list se **pevně** spojuje s kostmi neurokrania
- Oba listy se rozestupují pouze v **žilních splavech**



- Vnitřní list vytváří několik **duplikatur** (řasy tvrdé pleny mozkové) vstupují mezi jednotlivé části mozku

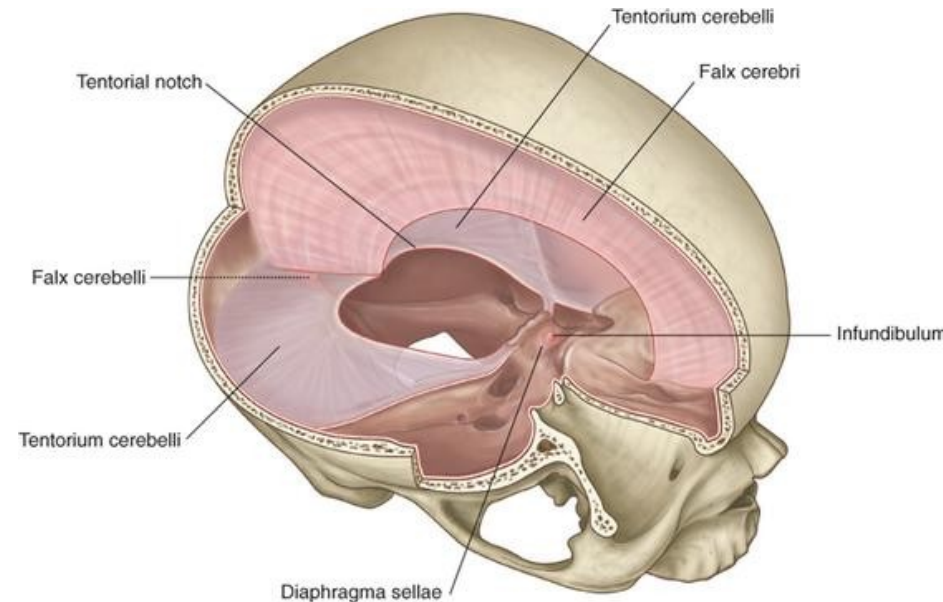
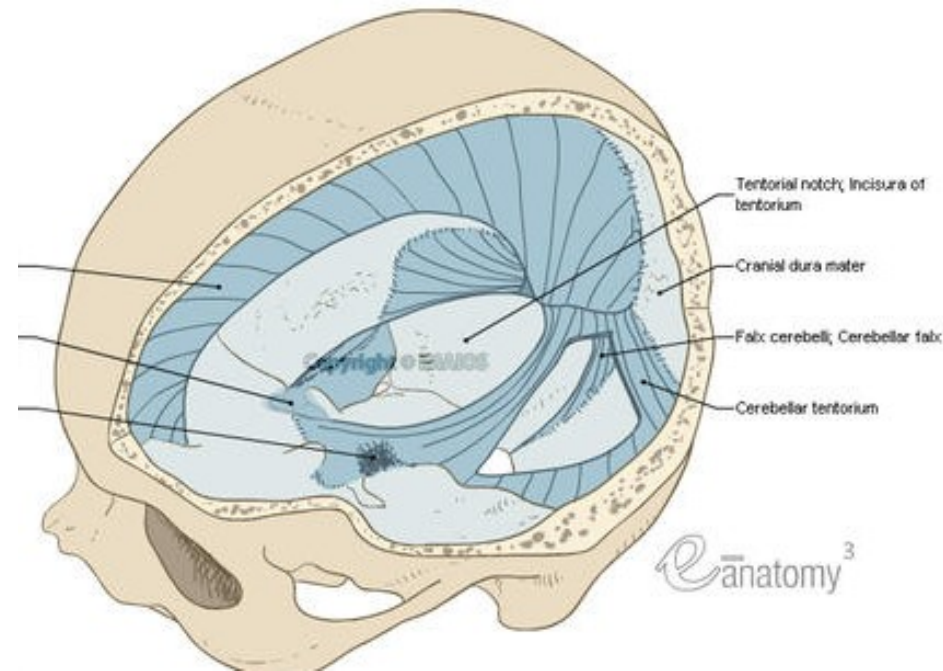
a) Falx cerebri –

- srpovitá,
- 3cm široká
- Sagitálně orientovaná, mezi oběma hemisférami – do **fissura longitudinalis cerebri**
- Připevněná vpředu - na **crista galli**, **crista frontalis**
- Vzadu – k **protuberancia occipitalis interna**
- Dolní okraj – volný dosahuje ke **corpus callosum**
- Vzadu – srůstá s **tentorium cerebelli**
- Probíhají v ní žilní splavy



b) Falx cerebelli:

- Úzká řasa
- Srpovitá
- Srůstá s **crista occipitalis interna**
- Volný okraj přední se vsouvá mezi mozečkové hemisféry
- Nahoře srůstá s **tentorium cerebelli**
- Dole dosahuje k zadnímu okraji **foramen magnum**, rozděluje se po obou ramenech



c) Tentorium cerebelli:

- Široká
- Horizontálně orientovaná řasa
- Vsouvá se do zadní části **fissura transversa**, odděluje od sebe **týlní laloky mozkových hemisfér a mozeček**
- Lat. okraj připojen k **proc. clinoides anteriores et posteriores**, pyramidám **spánkové kosti**
- Na okraj sulci transversi **protuberancia occipitalis interna**
- Srůstá s **falx cerebri a falx cerebelli**

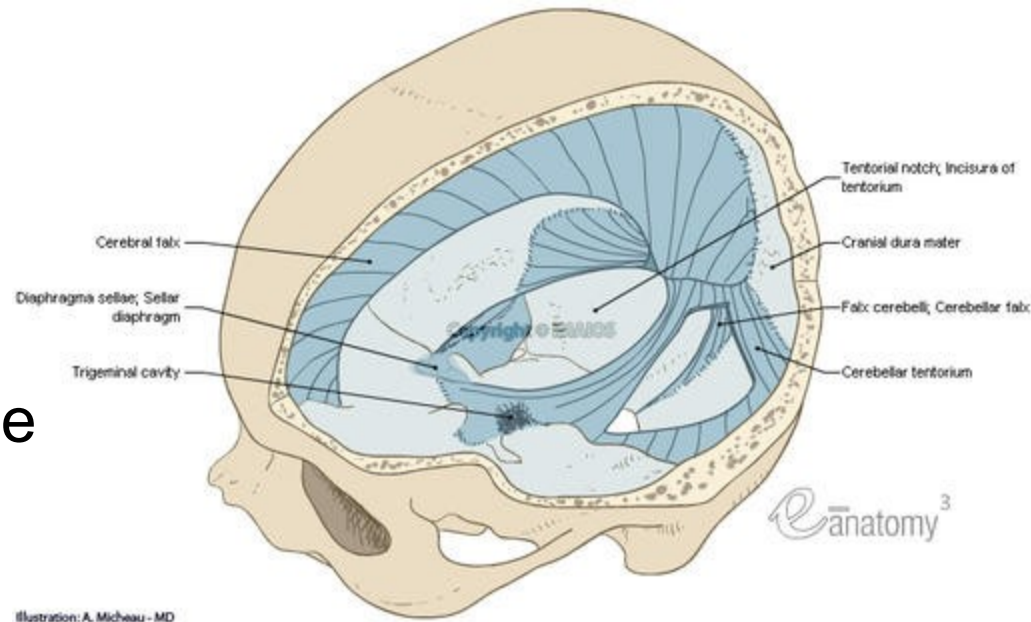
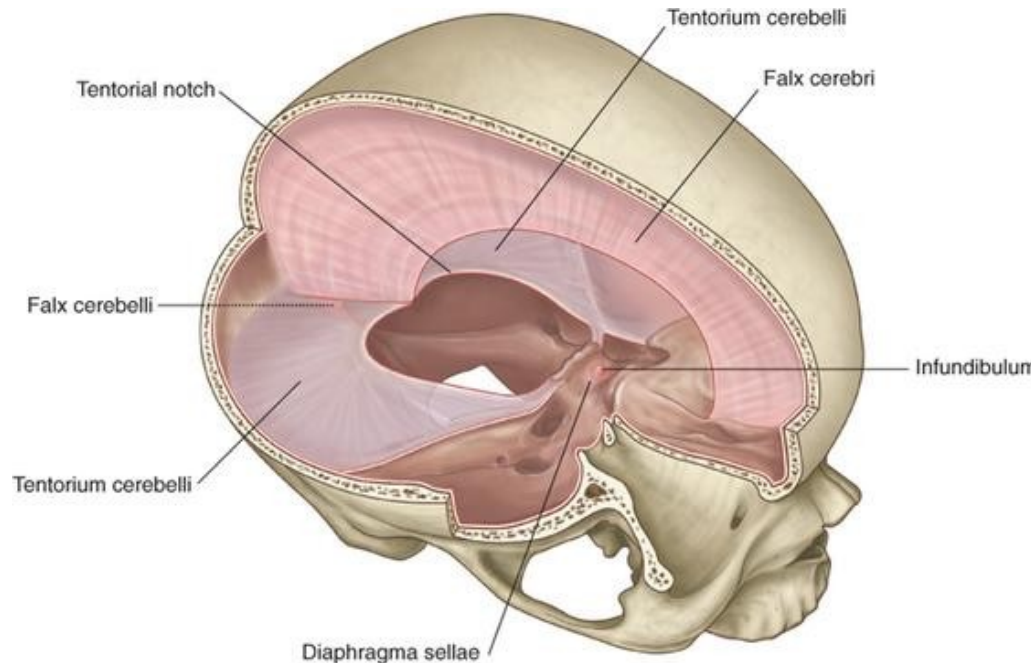


Illustration: A. Micheau - MD



Drake: Gray's Anatomy for Students, 2nd Edition.
Copyright © 2009 by Churchill Livingstone, an imprint of Elsevier, Inc. All rights reserved.

d) Diafragma sellae:

- Příčně orientovaná řasa
- Připojená na okraj **sella tursica** téměř úplně uzavírá **fossa hypophysialis**

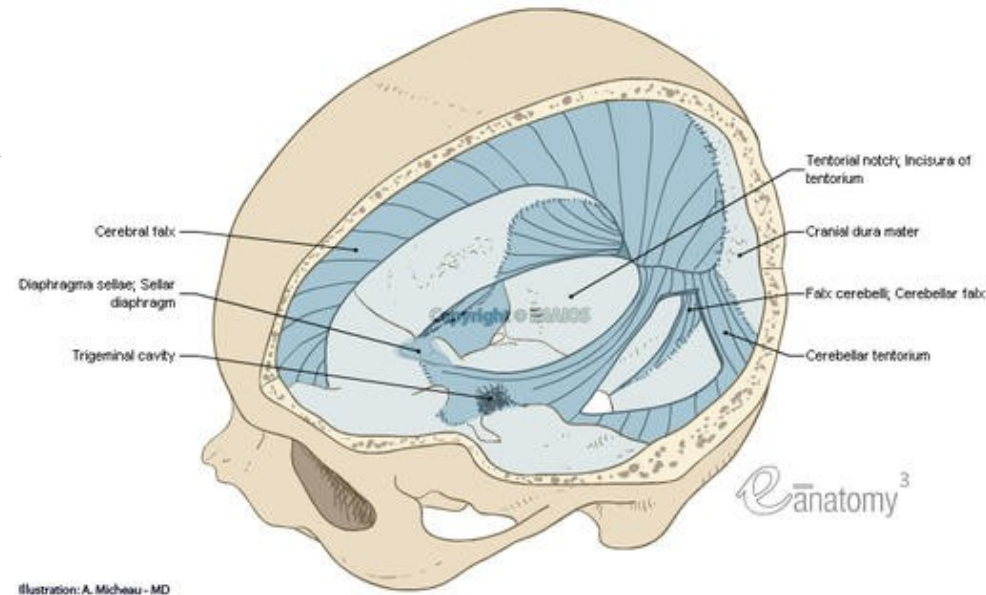


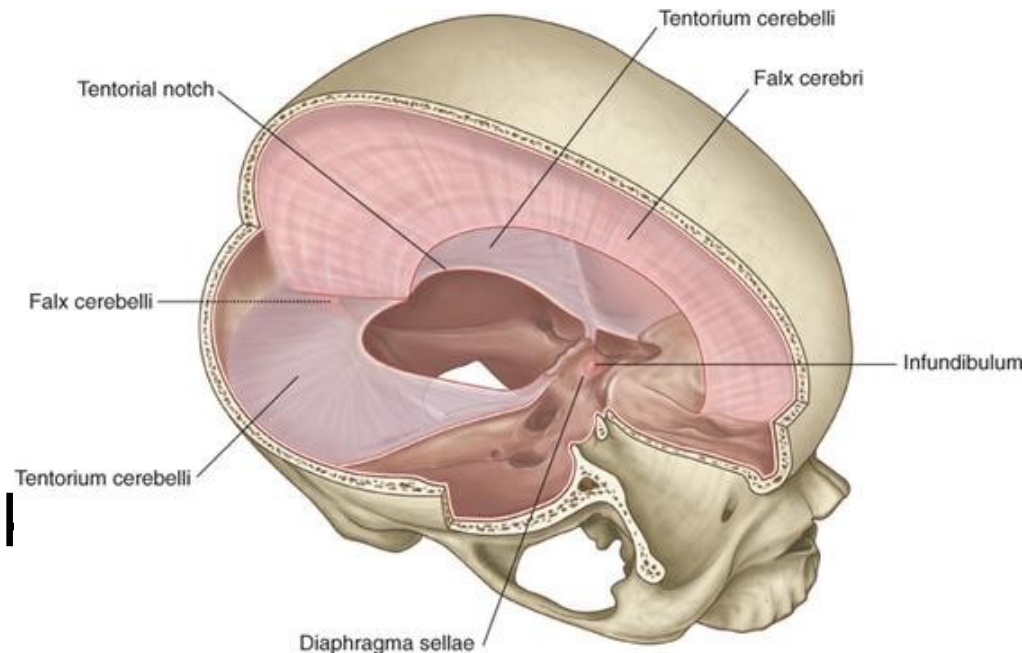
Illustration: A. Micheau - MD

e) Cavum trigeminale:

- V oblasti impressio trigemini dutinka ve které leží ganglion trigeminale

f) Vagina nervi optici:

- Obal zrakového nervu přes **canalis optici** až k oční kouli



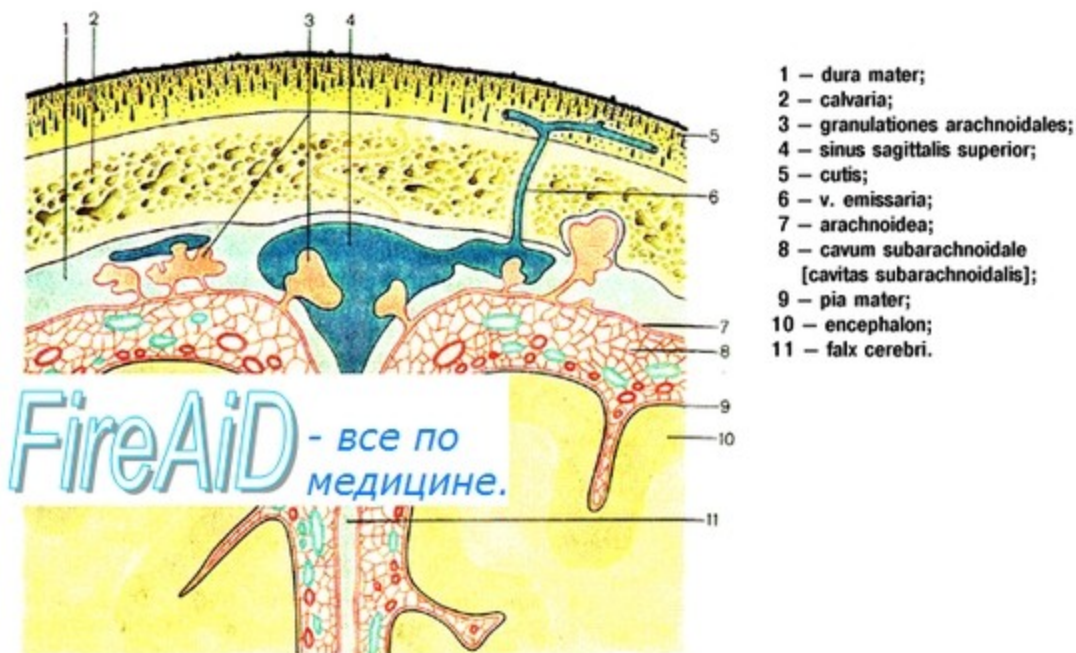
Drake: Gray's Anatomy for Students, 2nd Edition.

Copyright © 2009 by Churchill Livingstone, an imprint of Elsevier, Inc. All rights reserved.

Měkká plena: (leptomeningx)

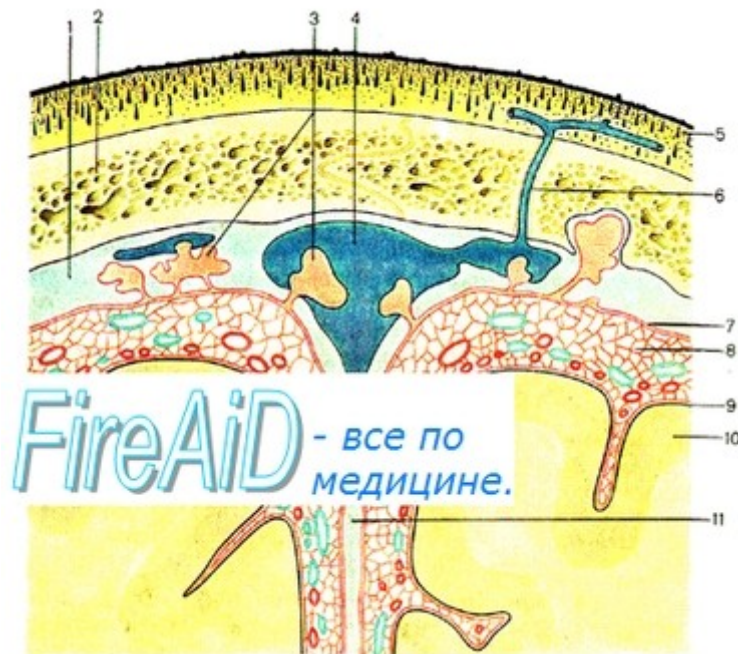- Dvě samostatné blány
- Zevní – pavoučnice (arachnoidea)
- Vnitřní omozečnice (pia mater)

Рис. 164. Взаимоотношение оболочек головного мозга и верхнего сагиттального синуса со сводом черепа и поверхностью головного мозга; разрез во фронтальной плоскости (схема).

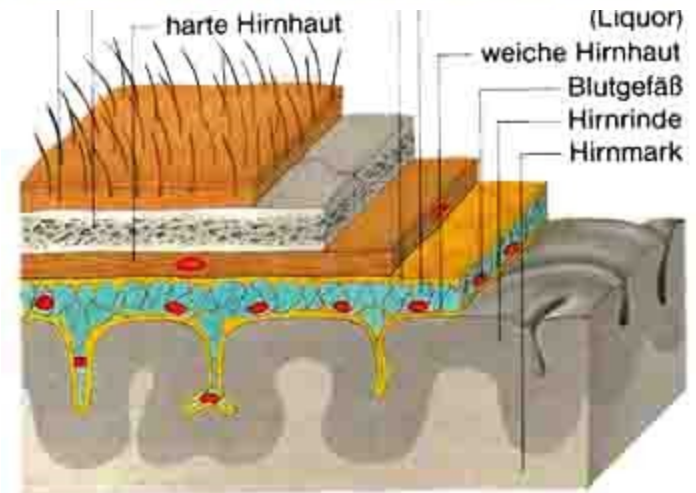
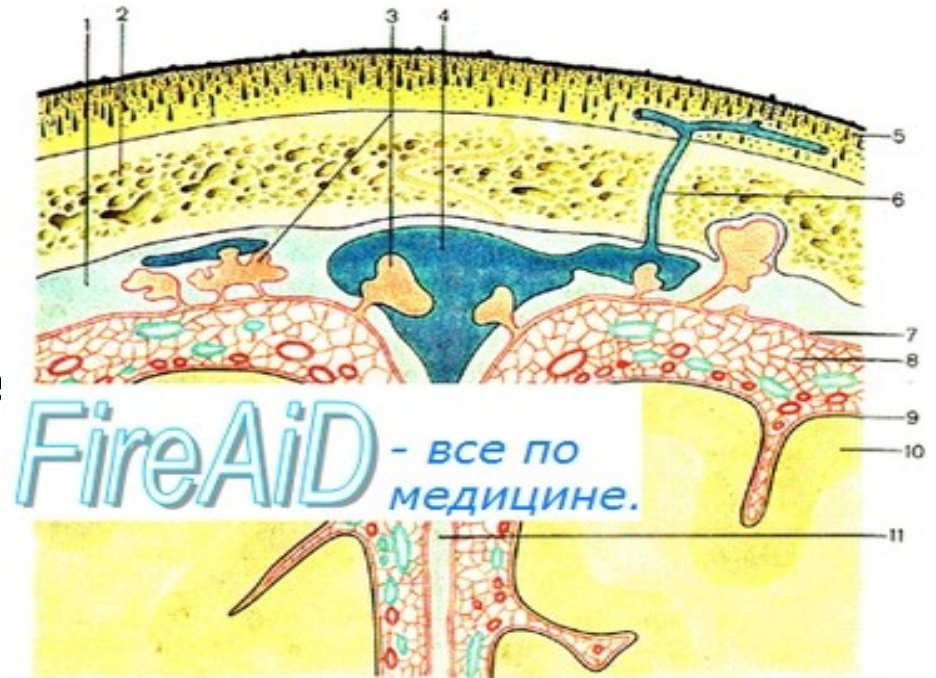

Pavoučnice (arachnoidea):

- Tenká cévnatá blána
- Spolu s dura mater ohraničuje štěrbinovitý prostor **spatium subdurale** (cavum subdurale)
- Spolu s pia mater pak **cavitas subarachnoidealis** – vyplněn mozkomíšním mokem



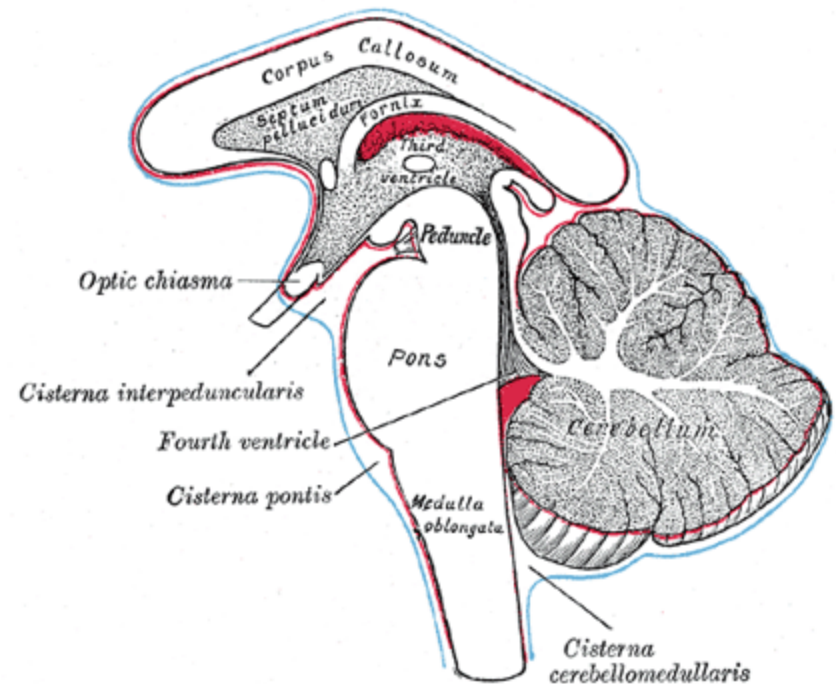
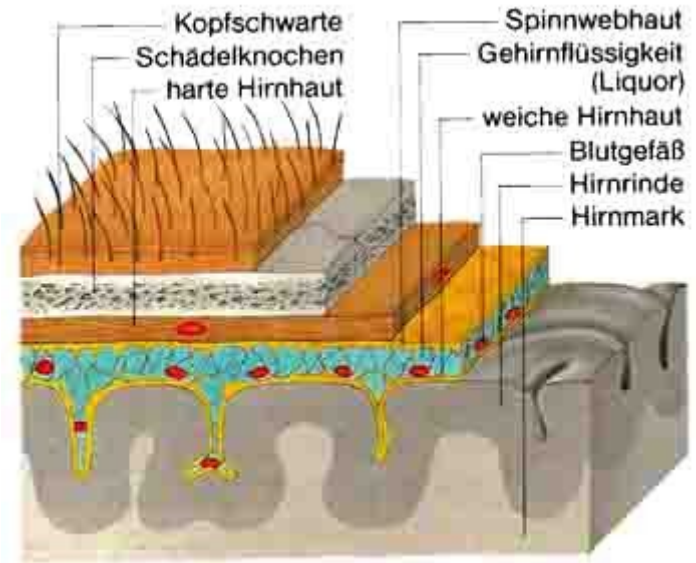
- Obaluje celý mozek, přebíhá nerovnosti
- Proti kostem lebním vybíhají z pavoučnice klkaté výběžky (**granulationes arachnoideales**) proniká až do splavů tvrdé pleny (vznik až po narození)



Ausschnitt aus dem Großhirn des Menschen mit den Hirnhäuten.
Blutgefäße rot, Gehirnflüssigkeit blau

Omozečnice (pia mater):

- Tenká vazivová blána
- Přilehlá **těsně na povrch mozku**
- Hojně prorostlá jemnými cévami, vytvářejí síť, z nich větve odstupující do mozku zasahují i do komor (součástí *tela choroidea ventriculorum*)
- Subarachnoideální prostor místy rozšířen v **cisternae subarachnoideales** – nejvýznamnější **cistena cerebellomedullaris**



Mozkomíšní mok (liquor):

- Čistá bezbarvá tekutina
- Velmi malé množství bílkovin, glukózy, minimálně lymfocytů
- Dospělý asi 150m³
- Vznik z krevní plazmy v **choroidei** všech komor
- Liquor z postranních komor odtéká do 3. komory pak do 4. komory část plní centrální kanálek míchy, většina přes **apertura mediana a lat.** Do **subarachnoideálního prostoru** a do **sinu durae matris**
- **Význam:** mechanický (nadlehčování)

Cévní zásobení CNS:

Cévní zásobení hřbetní míchy:

1. Tepny hřbetní

Četné **rr. spinales** – odstupují z okolních tepen:

- Krční (**a. cervicalis ascendens, a. vertebralis, a. cervicalis profunda**)
- Hrudní (**aa. intercostales posteriores**)
- Bederní (**aa. lumbales, a. iliolumbalis**)
- Křížová (**a. sacralis lat., med.**)
- Podél **kořenů míšních** se vytváří **rr. Radiculares ant., post**

rr. radicales anterior:

- vytváří na přední straně míchy **a. spinalis anterior** – přes **fissura mediana anterior** k šedé hmotě předních rohů míšních z ní – **aa. Sulcocommisurales**

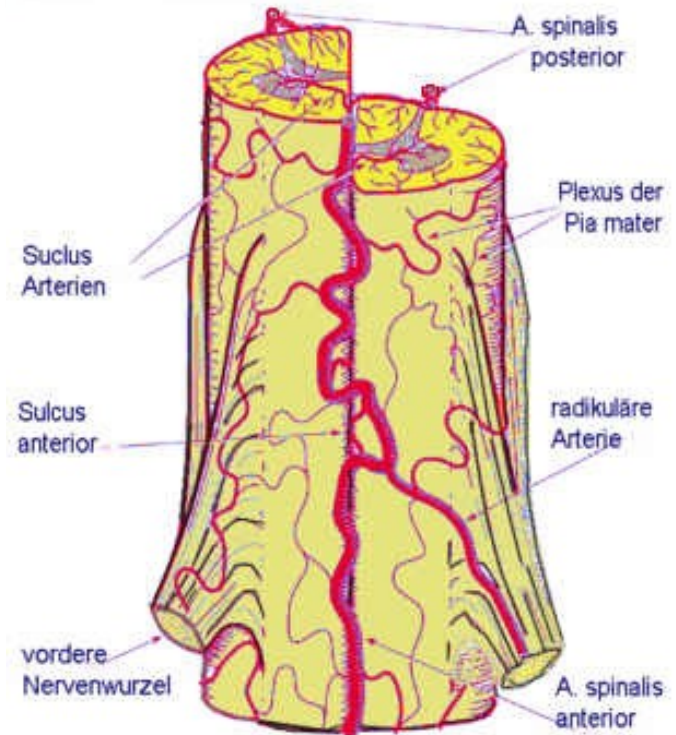
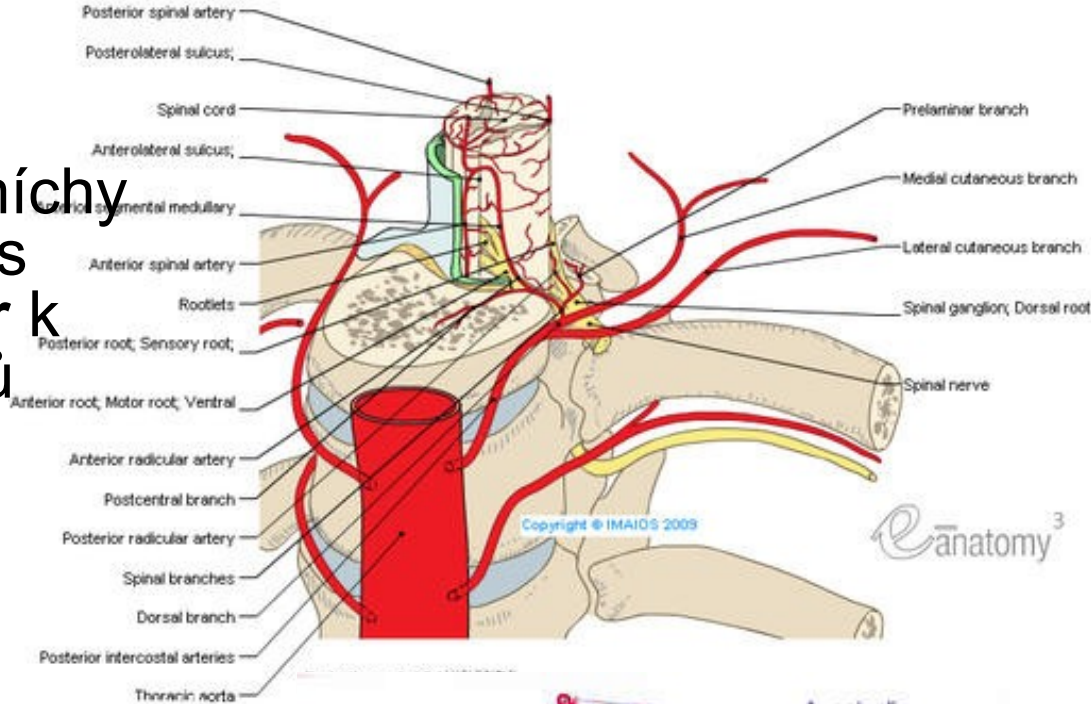
rr. radicales posterior:

- na každé straně míchy **aa. spinales posterior**
- sestupují podél **sulcus lateralis posterior**

Všechny spojeny četnými anastomózami

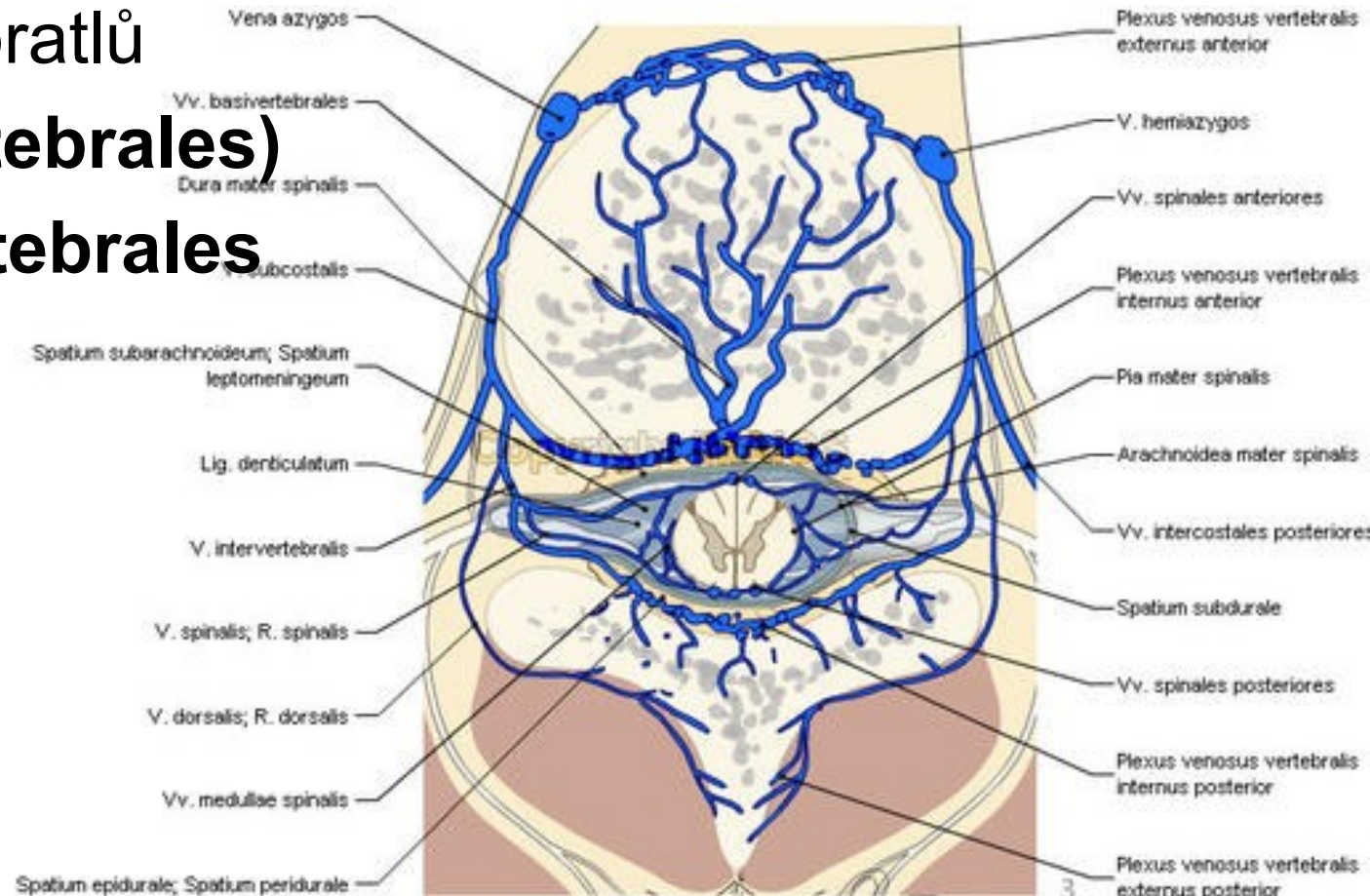
Do míchy odstupují drobné **aa. Periphericae**

Také odstupují větve pro tvrdou a měkkou plenu míšní



2. Žíly hřbetní míchy:

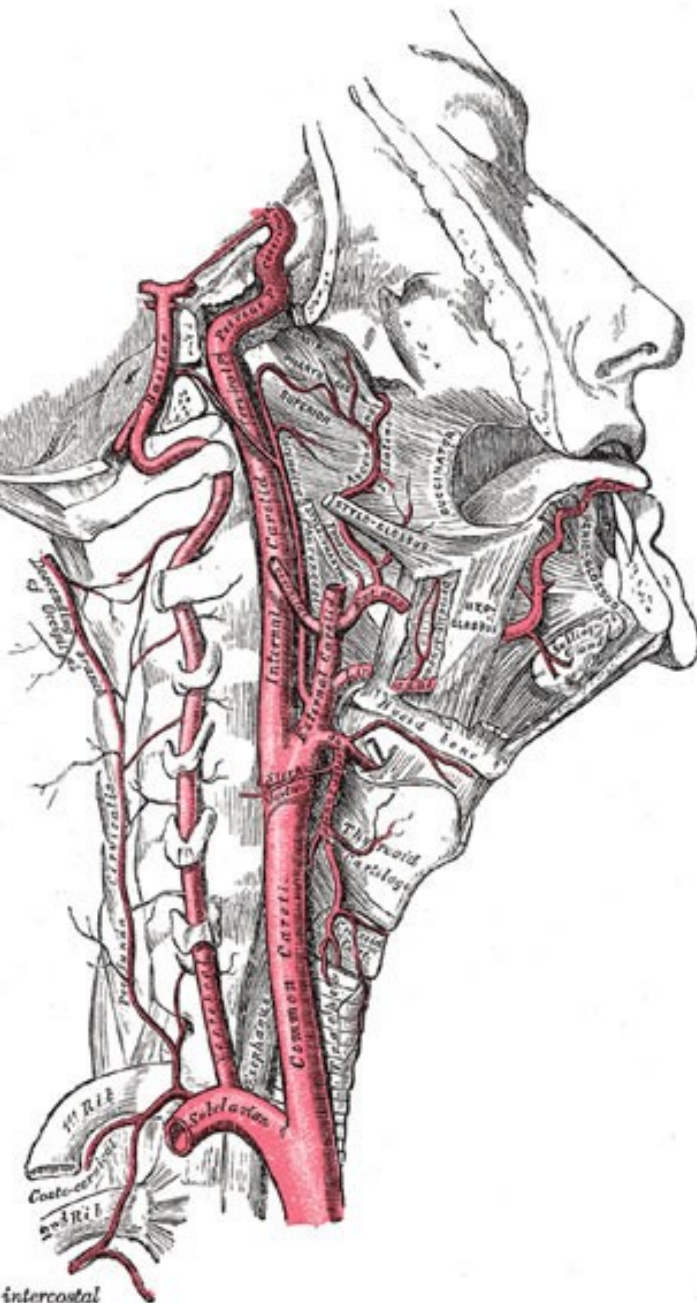
- Krev odváděna prostřednictvím četných **vv. spinales** do žilních pletení v epiduralních prostorech (**plexus venosi vertebrales interni**)
- Také z těl obratlů (**vv. basivertebrales**)
- **Vv. intervertebrales**



Cévní zásobení mozku:

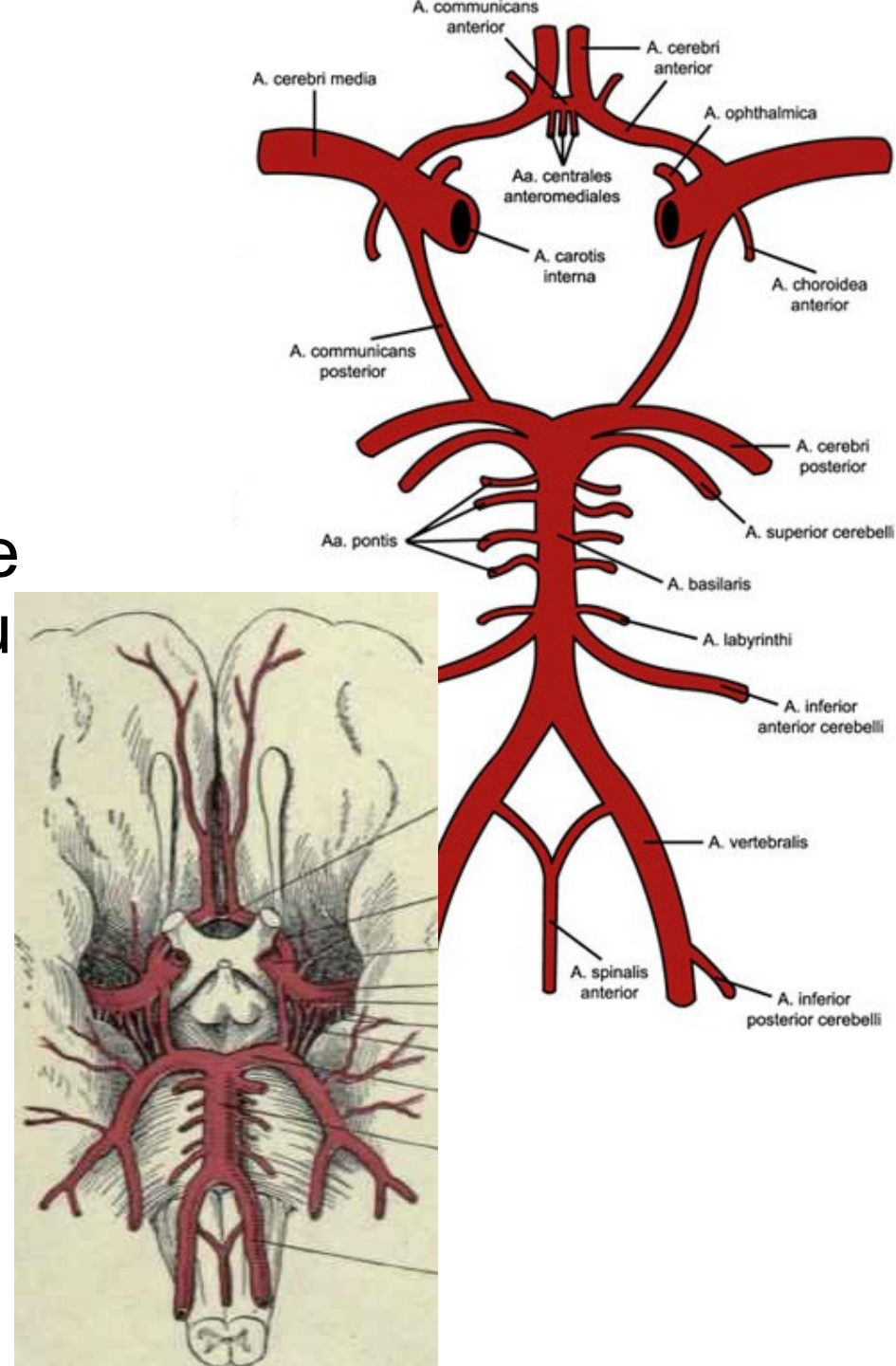
1. Tepny mozku:

- Přivádí **aa. vertebrales** a **aa. carotides internae**
- Spojují se na spodině lebeční
- Tvoří **circulus arteriosus cerebri (circulus arteriosus Willisii)**



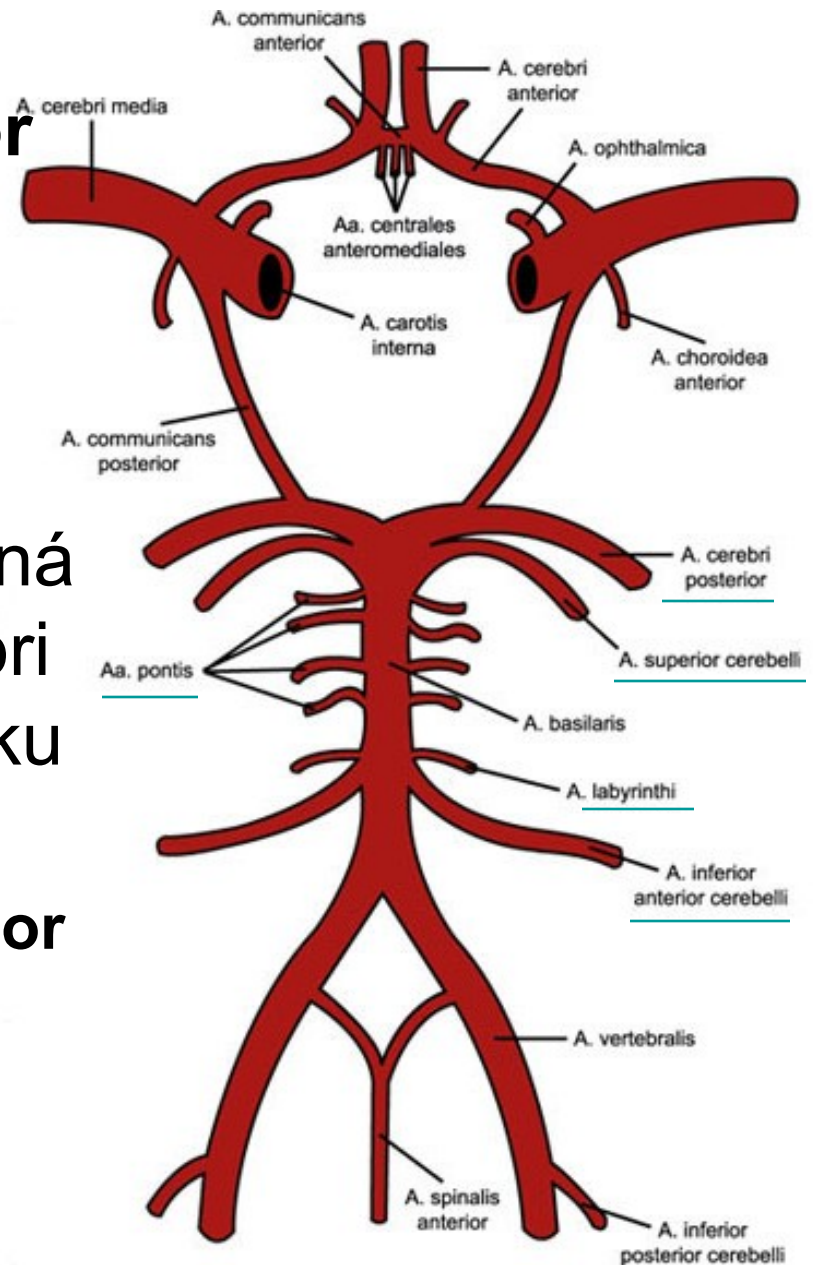
A. vertebralis:

- Vstupuje přes **foramen magnum**
- Klade se na **pars basalis ossis occipitalis**
- Při dolním okraji mostu se spojují v jednu nepárovou **a. basilaris**
- Při předním okraji mostu se rozvětňuje na **aa. cerebri posteriores**
- Součást **circus arteriosus cerebri**



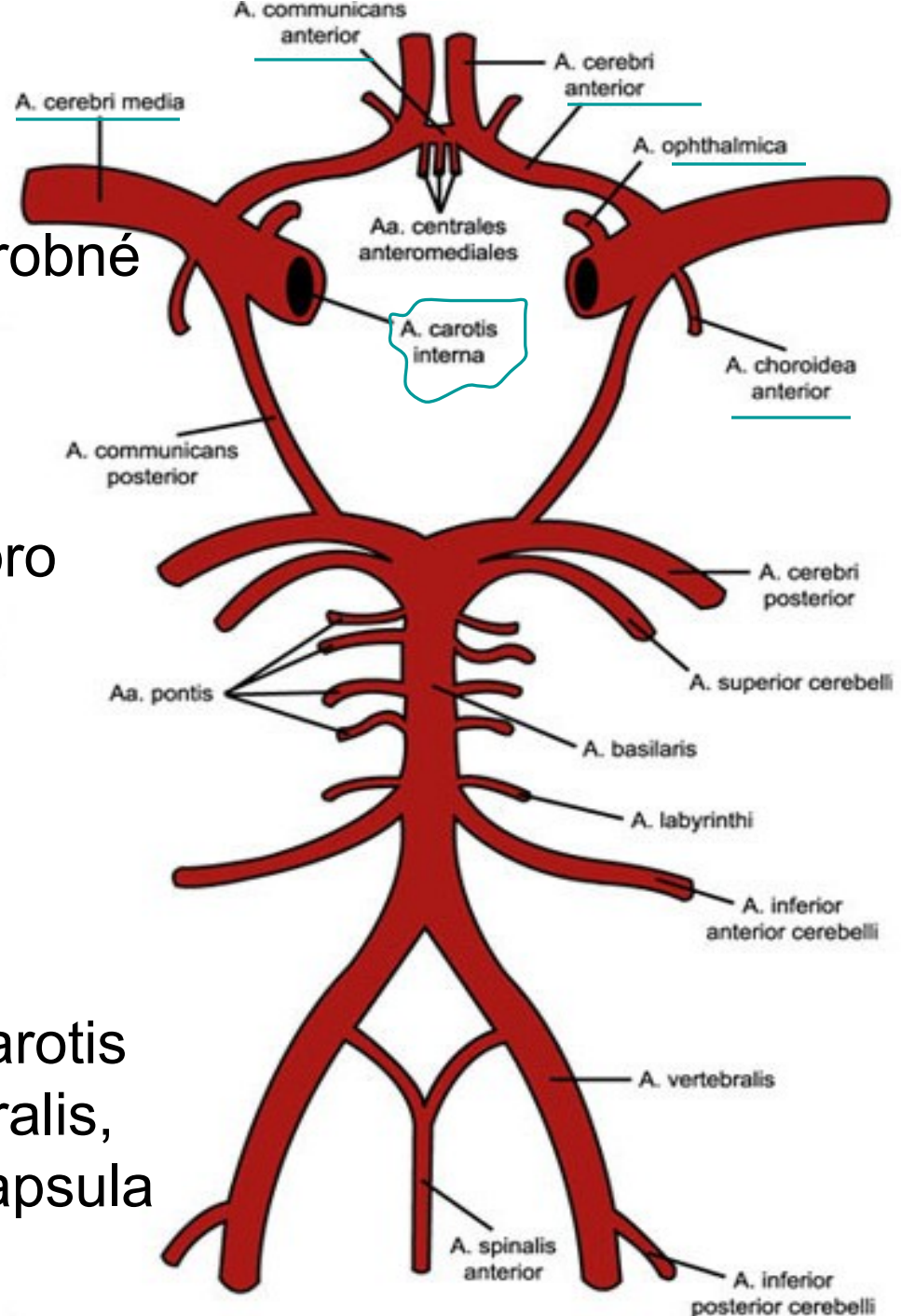
Větve a. basilaris:

- **A. cerebelli inferior anterior**
- **A. labyrinthi** (vnitřní ucho)
- **Aa. pontis**
- **A. cerebelli superior**
- **A. cerebri posterior** (konečná větev, podél pedunculi cerebri na spodinu spánkového laloku a týlního laloku)
 - Z ní **a. communicans posterior** spojuje se s **a. cerebri media** (thalamus, hypothalamus, capsula interna, plexus choroideus 2 a postr. komor)



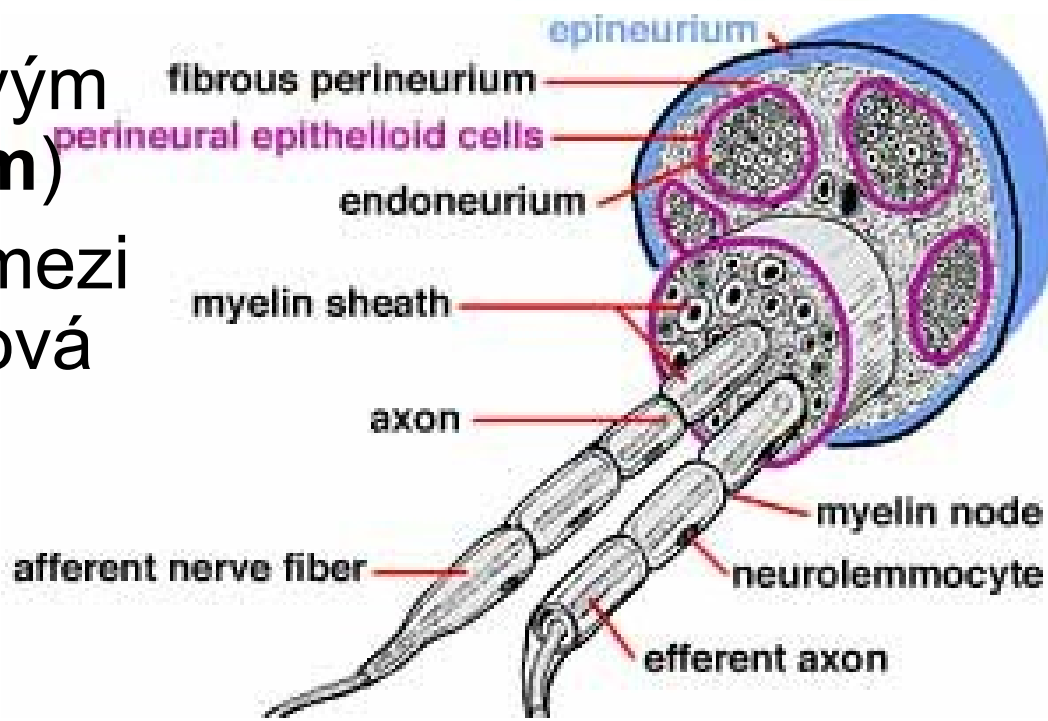
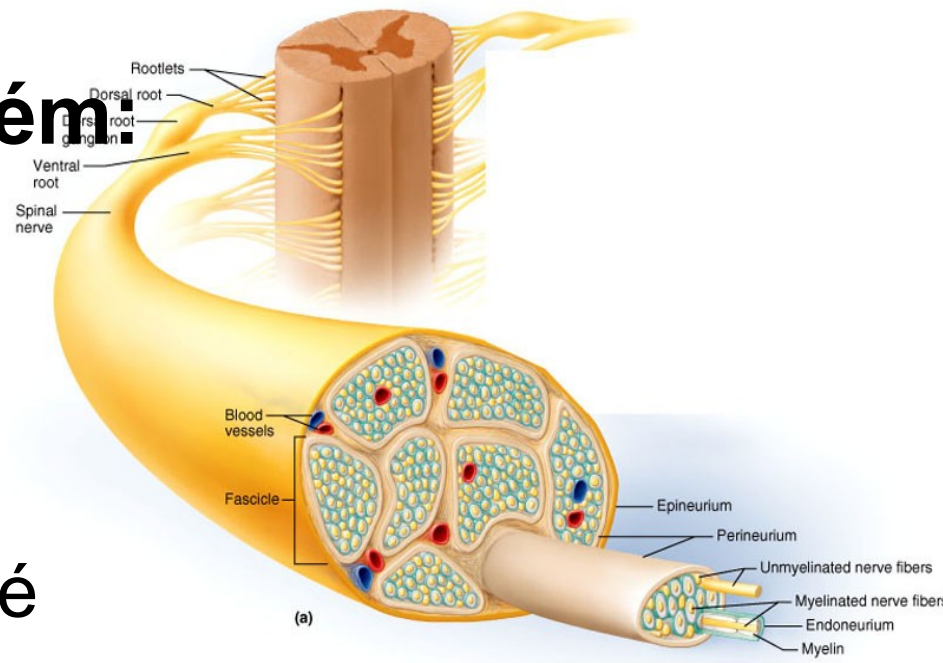
A. carotis interna:

- V canalis caroticus vydává drobné
 - aa. caroticotympanicae
 - Aa. hypophysiales
 - R. meningeus
- **A. ophthalmica** (z ní větve pro mozk. hemisfery)
- **A. cerebri anterior**
- **A. communicans anterior**
- **A. choroidea anterior** (postr.komory)
- **A. cerebri media** (pokr. a. carotis interna, do fossa cerebri lateralis, konečné větvení-thalamus capsula interna basální ganglia)



Periferní nervový systém!

- Nervy, které spojují CNS s orgány a tkáněmi celého těla
- Nervy - tvořeny výběžky neuronů (**axonů**) – nervové vlákno, uvnitř oddělené svazky obaleny vazivovým pouzdem (**perineurium**)
- Z perineuria odstupují mezi jednotlivá vlákna vazivová septa (**endoneurium**)
- Na povrchu –vaz. obal (**epiperineum**)

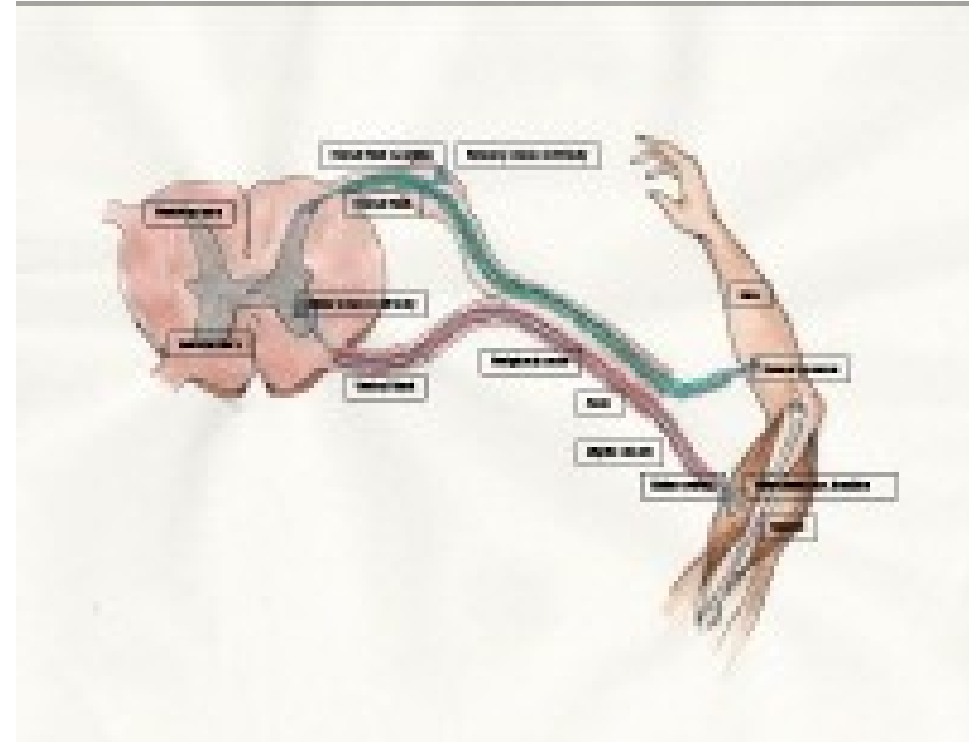


Nervová vlákna dělíme:

- Dostředivá (**aferentní**)
senzitivní, senzoričká
- Odstředivá (**eferentní**)
motorická, autonomní

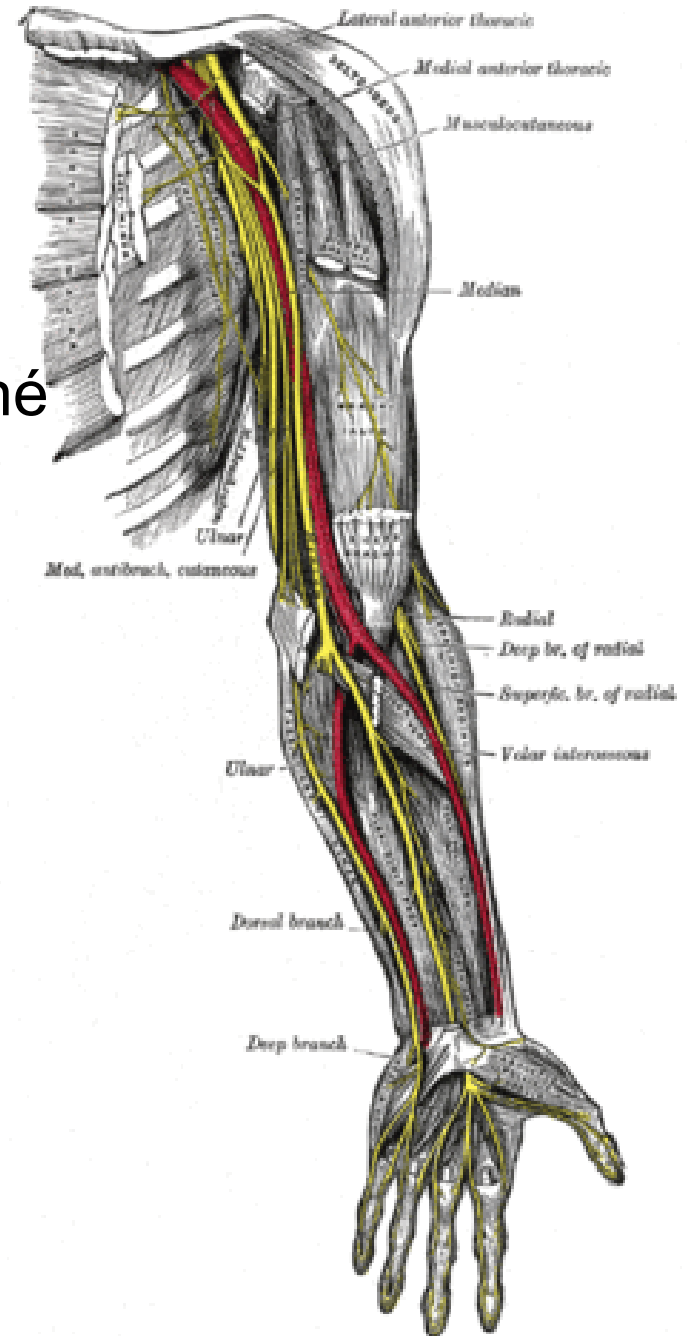
Podle druhu vláken dělíme:

- Motorické
- Senzitivní
- Senzoričké
- Autonomní
- Smíšené



Periferní nervy:

- Provazce lesklé bílé barvy
- Válcovitý, oploštělý tvar
- V místě rozdvojení a ganglií – rozšířené
- Nejsilnější v blízkosti CNS, periferně slábnou
- **Bílá – myelin**,
- **šedá** (u postgangliových vláken autonom. NS)
- Probíhají většinou společně s cévami (obaleny vazivovou pochvou (nervově cévní pleteně))
- Na flekční straně kloubů
- Vyživovány **vasa nervorum**



Nervové uzliny (ganglia):

- ztluštělé uzlíky
- Nakupeniny těl neuronů
- Dvojího druhu:
 - **Ganglia cerebrospinalia** (součástí zadních kořenů míšních a některých kmenů hlavových nervů)
 - **Ganglia autonómica** (součást autonomního NS) ta, dělíme ještě na:
 - Ganglia sympatická
 - Ganglia parasympatická
 - Autonomní ganglia smíšená

Periferní nervy dělíme dle oblastí inervace:

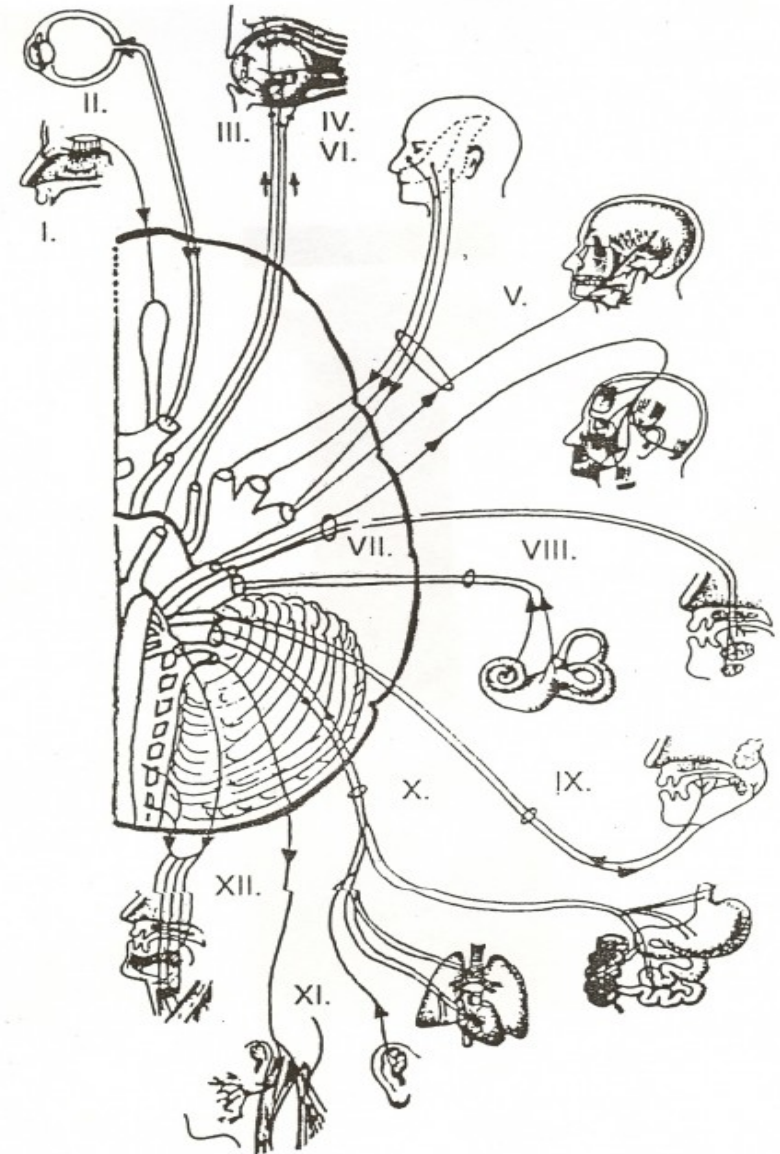
- 1. Somatická oblast:** (pohybový systém, kůže, smyslová ústrojí) **kraniospinální systém:**
 - Hlavové nervy (nervi craniales)
 - Míšní nervy (nervi spinales)
- 2. Autonomní systém:** (žlázy, trávení, dýchání...)

Hlavové nervy (nevi craniales):

- Přímo z lebeční dutiny (hlavy), mozku
- 12 párů, římské číslice
- Za kraniálního průběhu obaleny mozkovými obaly
- Poté se větví
- Některé zasahují i do těla (n. vagus, n. accesorius)

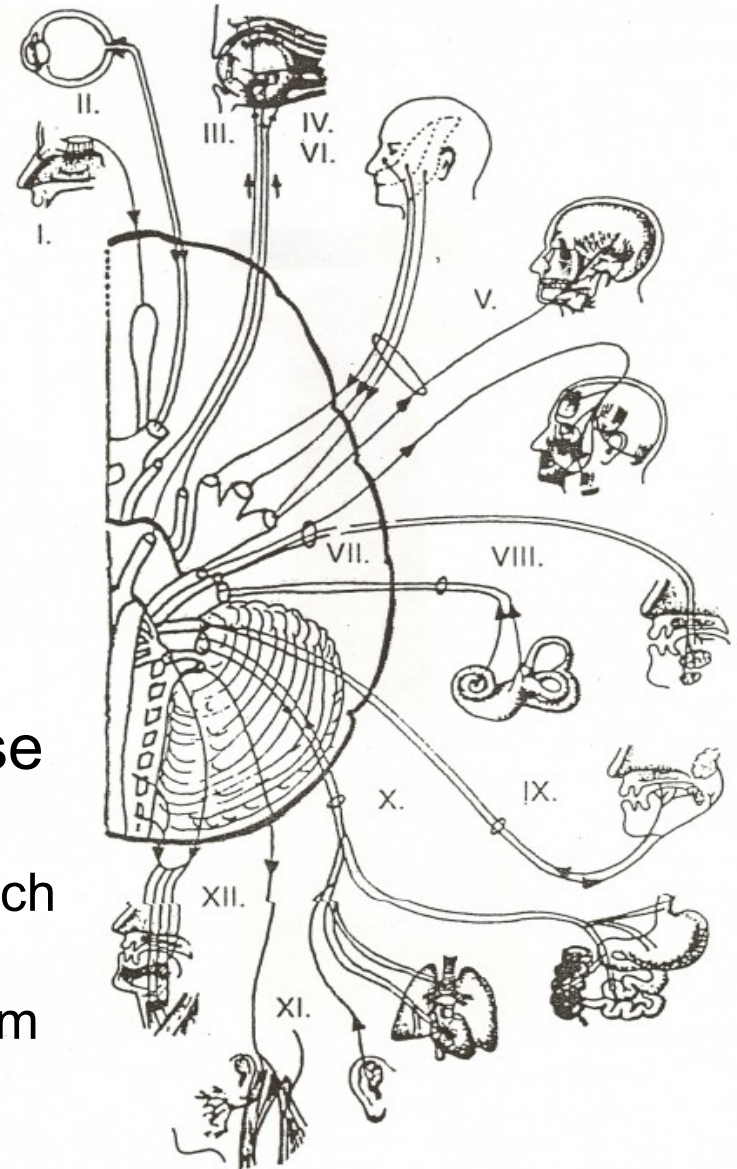
I. Čichový nerv (n. olfactorius):

- Součástí čichové dráhy
- Krátká, tenká,
nemyelinizovaná vlákna
- Ze smyslových buněk
čichové sliznice vlákna
(**fila olfactoria**) přes lamina
cribrosa čichové kosti do
bulbus olfactorius



II. Zrakový nerv (n. opticus):

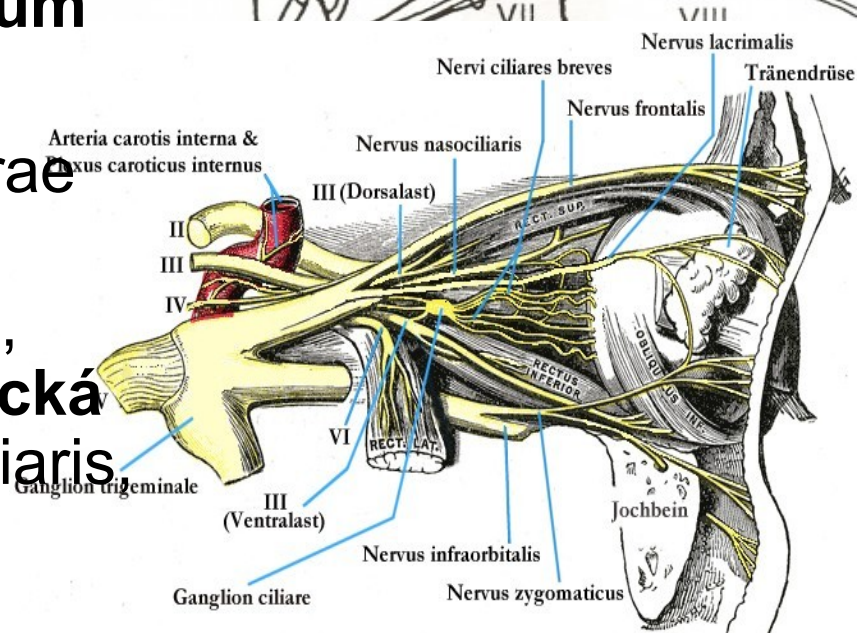
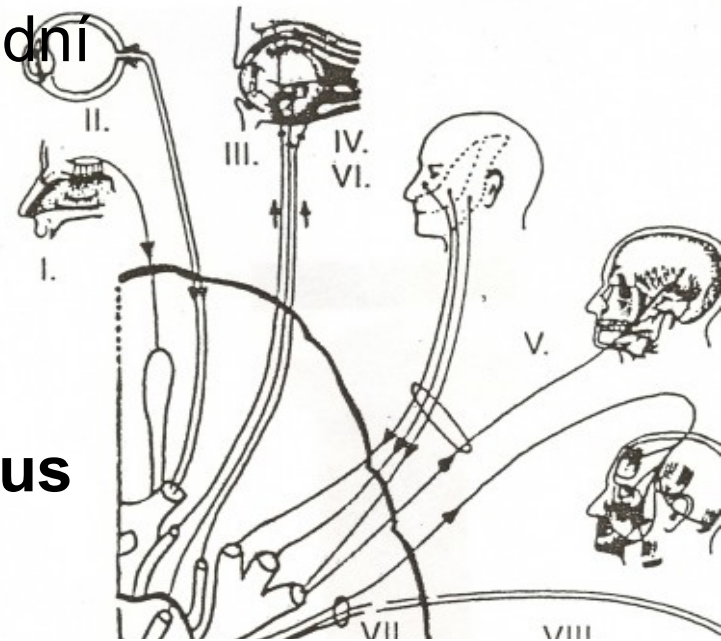
- Je rostrálně vychlípenou částí **diencephala** a součástí **zrakové dráhy**
- Tvořen neurity gangliových buněk **sítnice oka**
- Vystupují z oční koule přes **canalis opticus** do prostřední jámy lebeční
- Před **fossa hypophysialis** se částečně kříží (**chiasma opticum**)
- Pokračují jako **truncus opticus** obtáčejí **pedunculus cerebri** a dělí se na dvě větve:
 - **Silnější (ramus lat.)** - končí v podkorových zrak. centrech
 - **Slabší (ramus med.)** – k některým jádrům mozkového kmene, ret. formaci.



III. Okohybný nerv (n. oculomotorius):

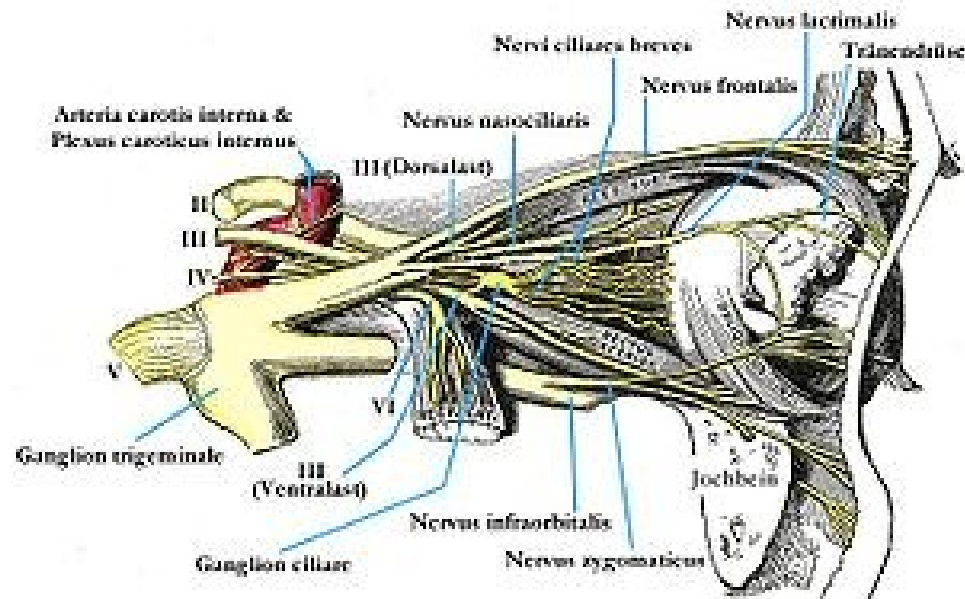
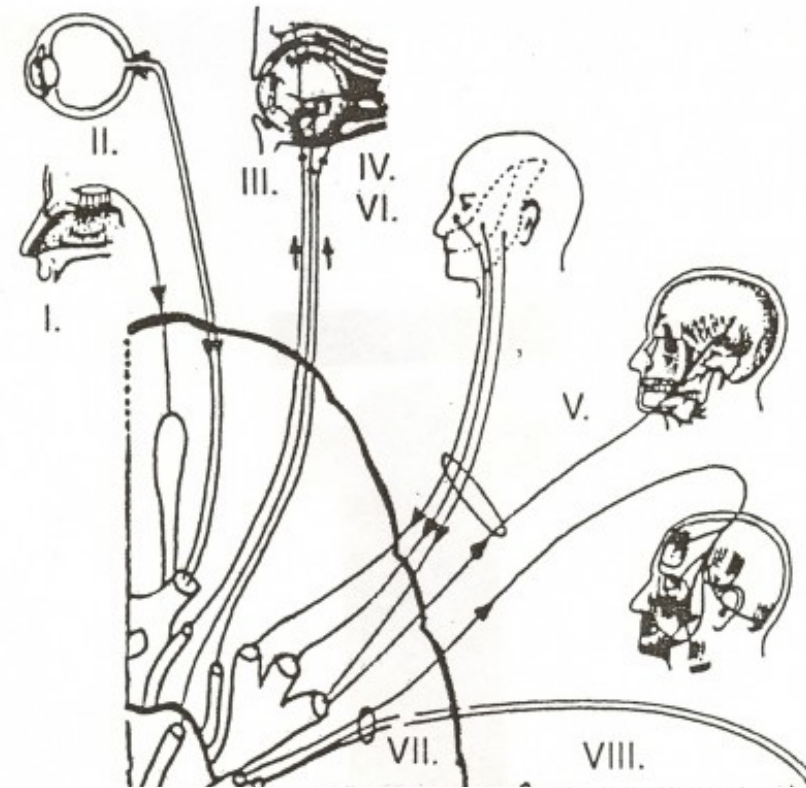
- Silný, odstupuje z mozku kmene na spodní straně středního mozku ve **fossa interpeduncularis** v **sulcus n. oculomotorius**, směřuje dopředu
- Vystupuje přes tvrdou plenu **lat. od processus clinoides posterior** a vstupuje do **lat. stěny sinus cavernosus**
- Vniká do očníce přes **fissura orbitalis sup.**, vstupuje do **anulus tendineum communis** a větví se:

- **ramus sup.** (m. levator palpebrae superioris, m. rectus sup.)
- **ramus inf.** (m. rectus med., inf., m. obliquus inf.) + **parasymptická větev** (gangliom. ciliare – m. ciliaris, m. sphincter pupillae)



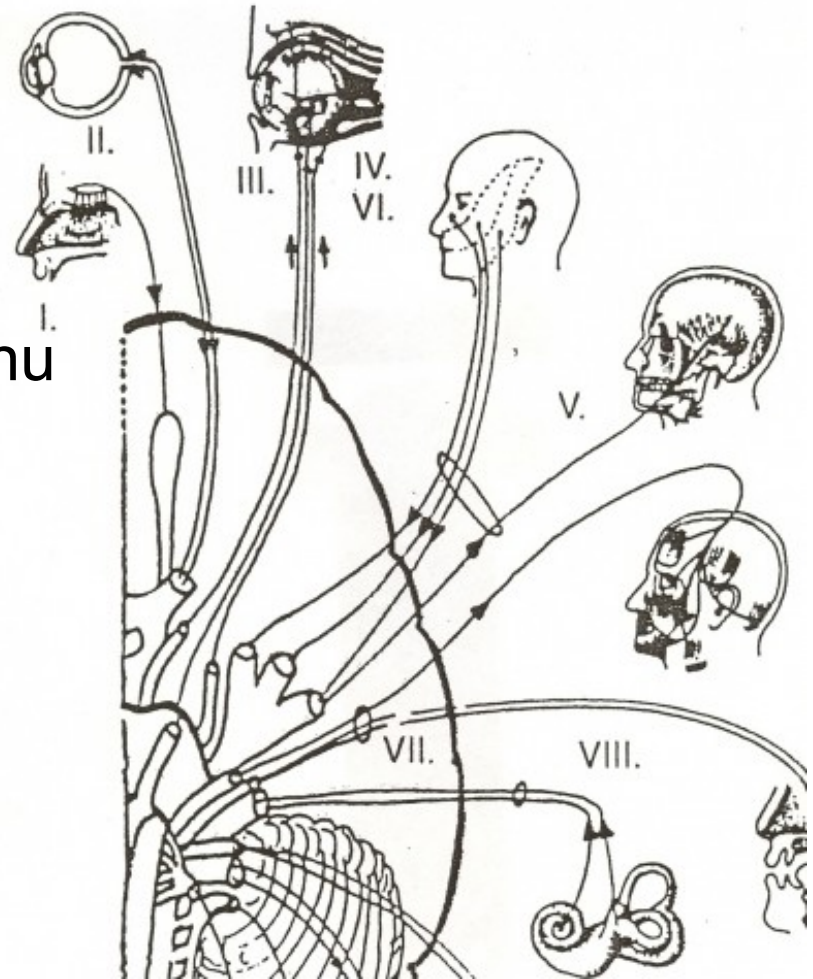
IV. Kladkový nerv (n. trochlearis):

- Tenký, odstupuje z dorzální strany mozk. kmene, obtáčí **pedunculus cerebri**, na spodinu mozku, klade se k **incisura tentorii**
- Při hrotu pyramid přes plenu mozkovou
- Vstupuje do lat. strany **sinus cavernosus**
- Do orbity přes **fissura orbitalis sup.**,
- Inervuje: **m. obliquus sup.**



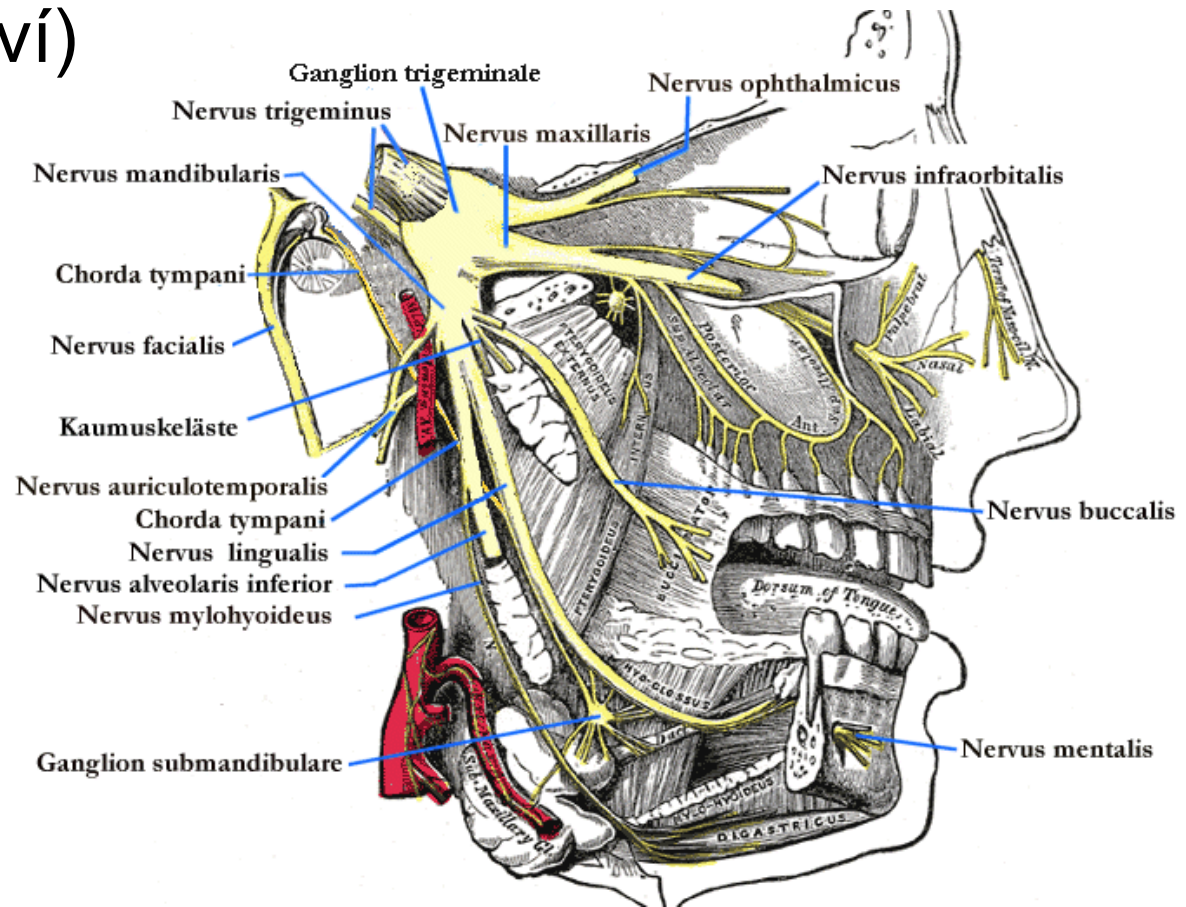
V. Trojklanný nerv (n. trigeminus):

- Nejmohutnější
- Na bazální straně mozku kmene
- Dvě části (silnější – **senzitivní**, slabší - **motorický kořen**)
- K hrotu pyramid, přes tvrdou plenu (**cavum trigeminale**) - velká uzlina (**ganglion trigeminale**)
- Vystupují tři větve:
 - n. ophthalmicus,
 - n. maxillaris,
 - n. mandibularis



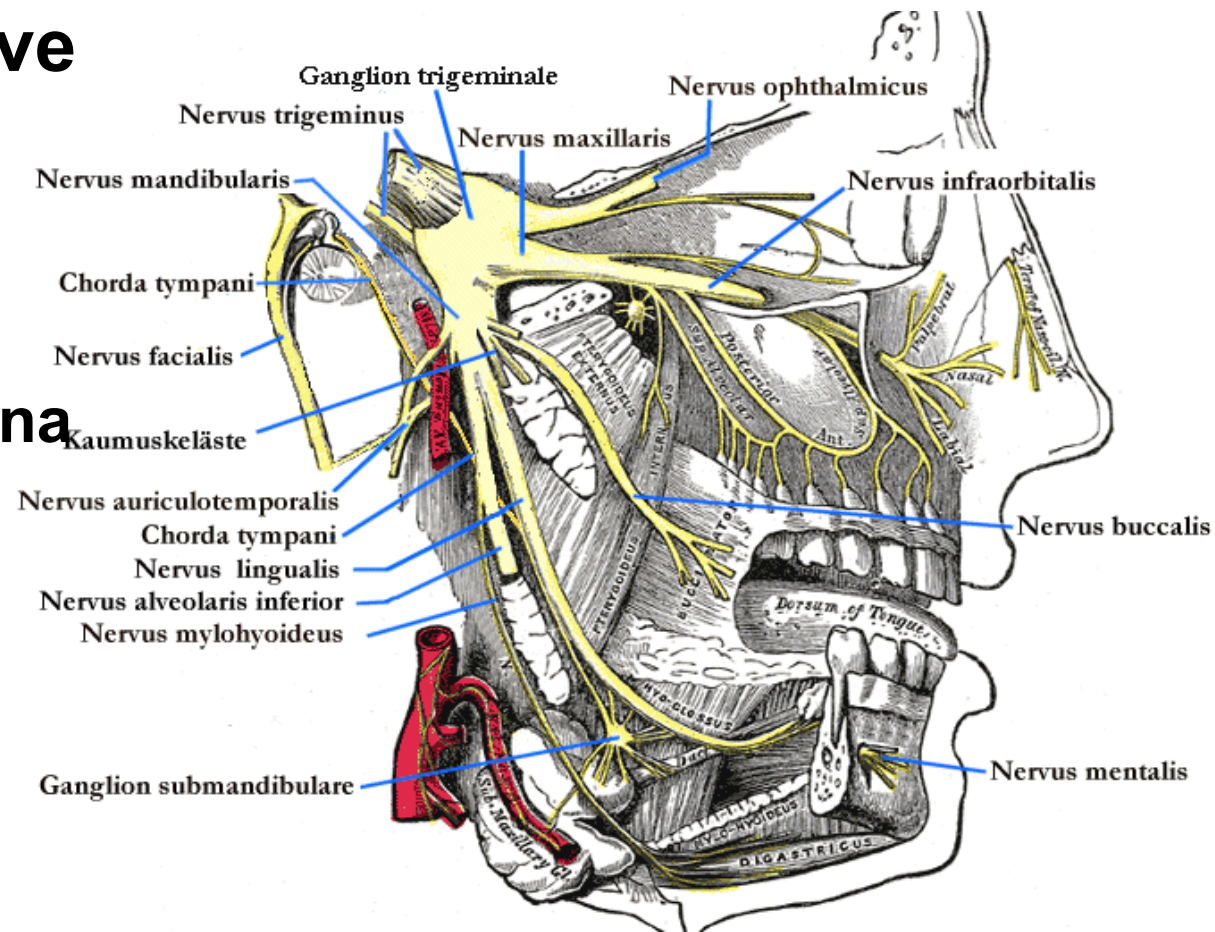
N. ophthalmicus:

- Čistě **senzitivní** větev
- Oblast očnice, čelo, část sliznice dutiny nosní
- Přes **sinus cavernosus, fissura orbitalis sup.**
(v očnici řadu větví)



N. maxillaris:

- Po výstupu z gangliomu opouští dutinu lebeční přes foramen rotundum do fossa pterygopalatina
- senzitivní, vegetativní
- tam dělí na **tři větve**
 - n. zygomaticus (gland. lacrimalis),
 - n. infraorbitalis,
 - nn. pterygopalatina

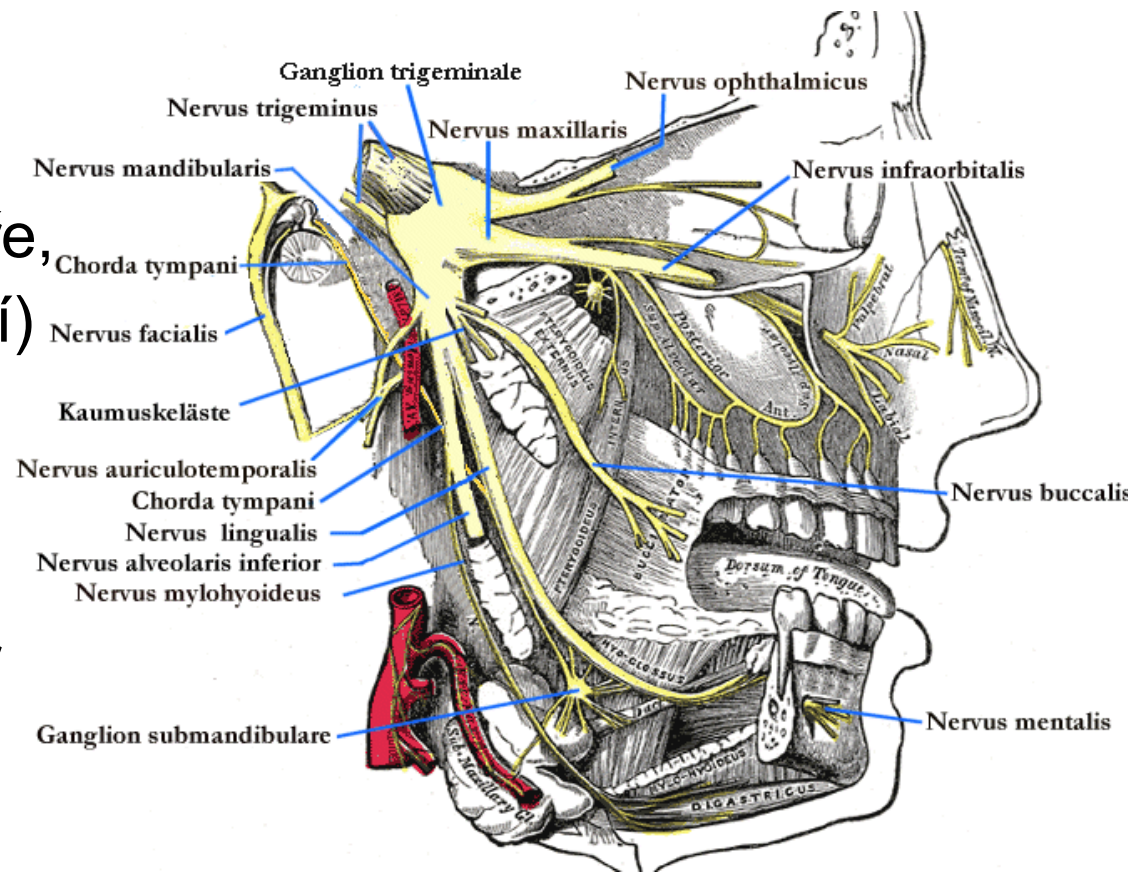


N. mandibularis:

- Nejsilnější větví trojklanného nervu
- Kromě **senzitivních větví i motorická** (m. temporalis, m. masseter, mm. ptarygoidei, m. digastricus, m. mylohyoideus, m. tensor veli palatini, m. tensor tympani)

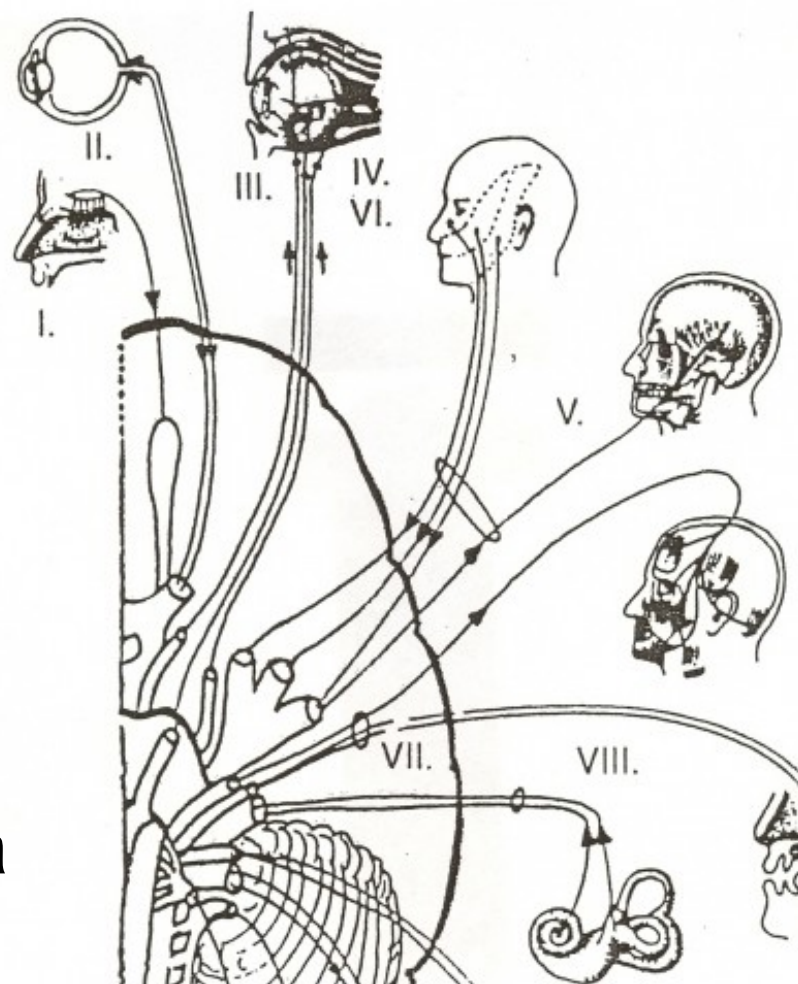
- Dělí se:

- N. buccalis (kůži tváře, sliznice předsíně ústní)
- N. auriculotemporalis
- N. lingualis (sliznice dus. ústní, jazyk)
- N. alveolaris inferior (spodina dutiny ústní)



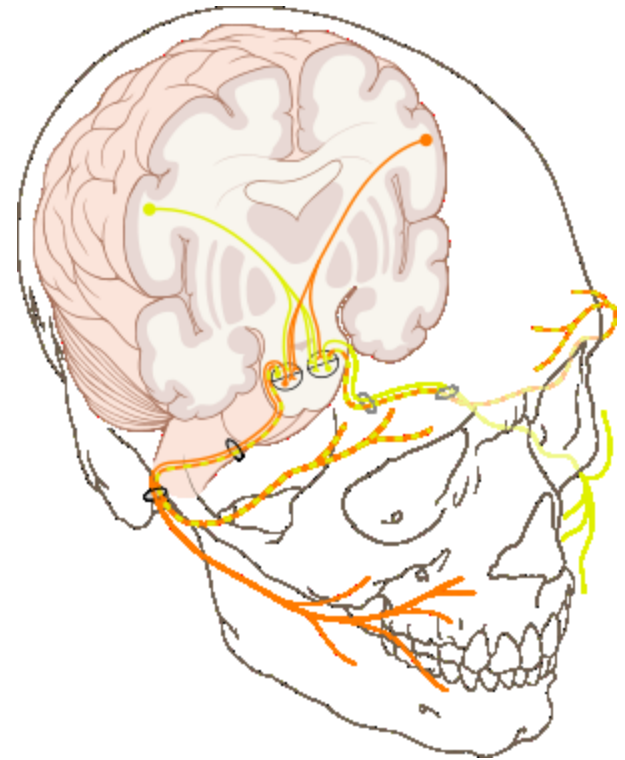
VI. Odtahující nerv (n. abducens):

- Z přední stany mozku. kmene mezi **mostem a oblongatou**
- Rostrálně **po clivu** na úrovni **pyramid** vstupuje do **sinus cavernosus**
- Přes **fissura orbitalis super.** do očníce
- Končí **m. rectus lat.**
- Pouze **somatomotorická** vlákna



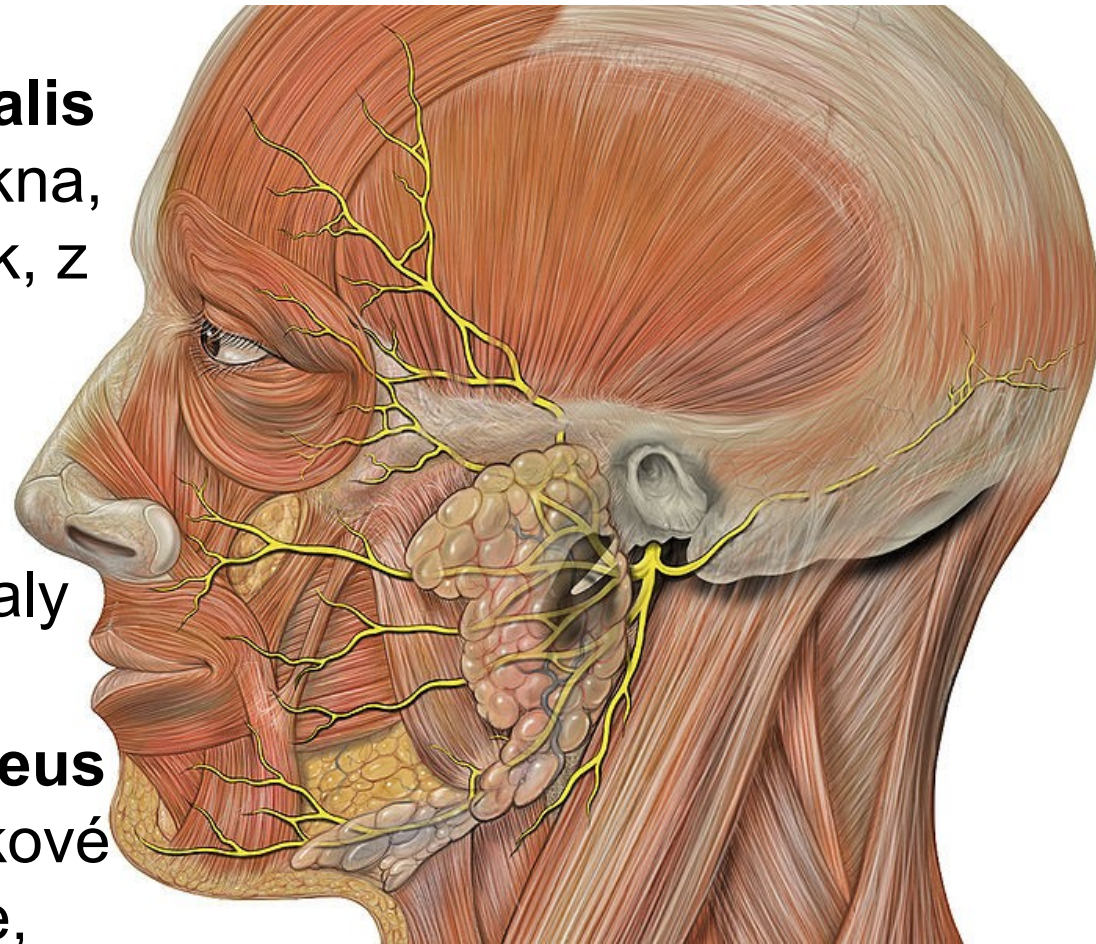
VII. Lícní nerv (n. facialis):

- Vzniká spojením **dvou** samostatných nervů
- **Motorická + smíšenou část** (senzitivní, parasympatická)
- Mezi mostem a oblongatou
- S n. vestibulocochlearis vstupuje do **porus acusticus internus**
- Na spodině **meatus acusticus internus** vniká do **canalis facialis**
- Přes **foramen stylomastoideus** vystupuje z lebky
- Vniká do **fossa retromandibularis** (**plexus parotideus**), vede až k svalům obličeje a krku



Větve n. facialis rozdělujeme do 3 skupin:

1. Větve vystupující v **canalis facialis** (parasymph. vlákna, chuť. vlákna patro, jazyk, z bubínku)
2. Větve pod **foramen stylomastoideus**
(svaly ušního boltce, svaly nadjazykové)
3. Větve z **plexus parotideus**
(kožní svaly čela, spánkové krajiny, oční, svaly tváře, brady, krku)

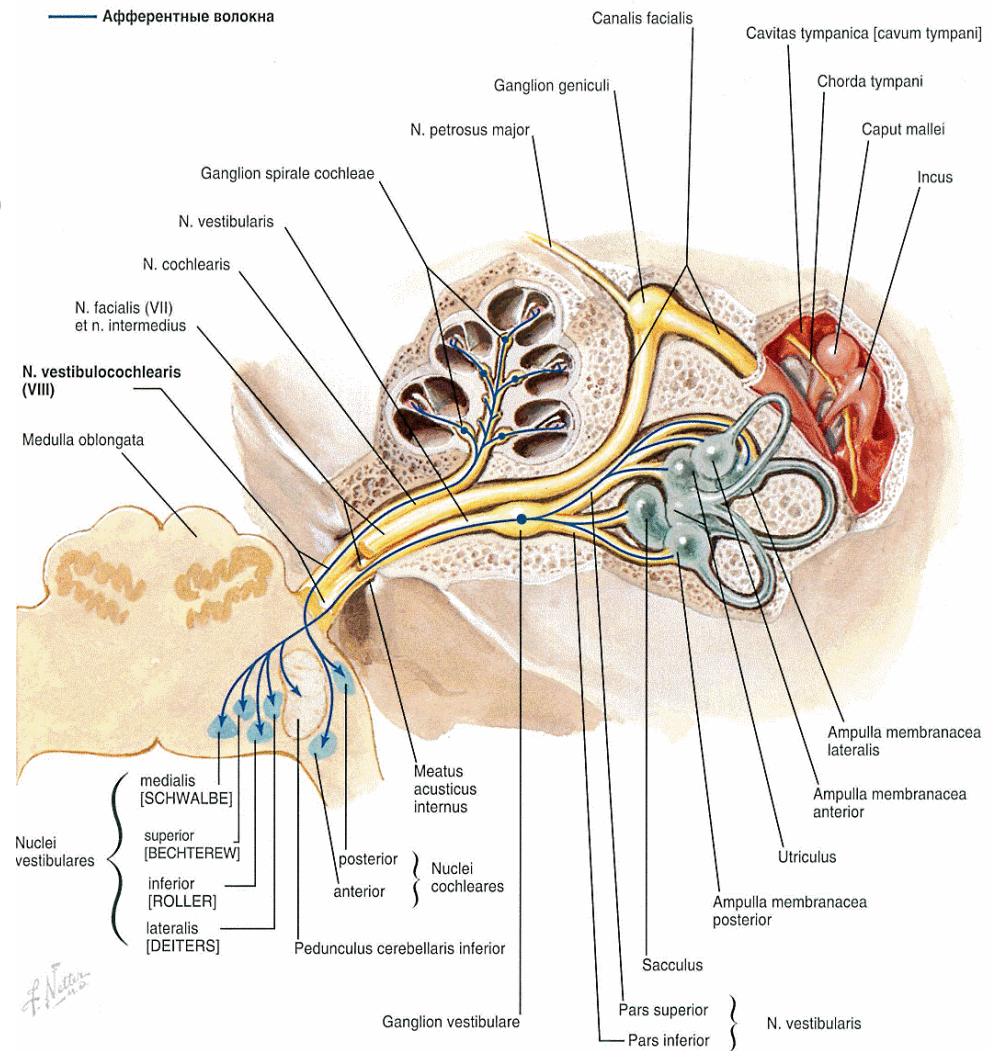


Přehled inervace:

- **Vlákna branchiomotorické** – inervace kožních svalů hlavy a krku
- **Vlákna parasymphatické** – slinné žlázy patra, dutiny nosní, jazyka, sublingualis, submandibularis
- **Vlákna somatosenzitivní** – do kůže zevního zvukovodu
- **Vlákna chuťová** - chuť z předních 2/3 jazyka, patra

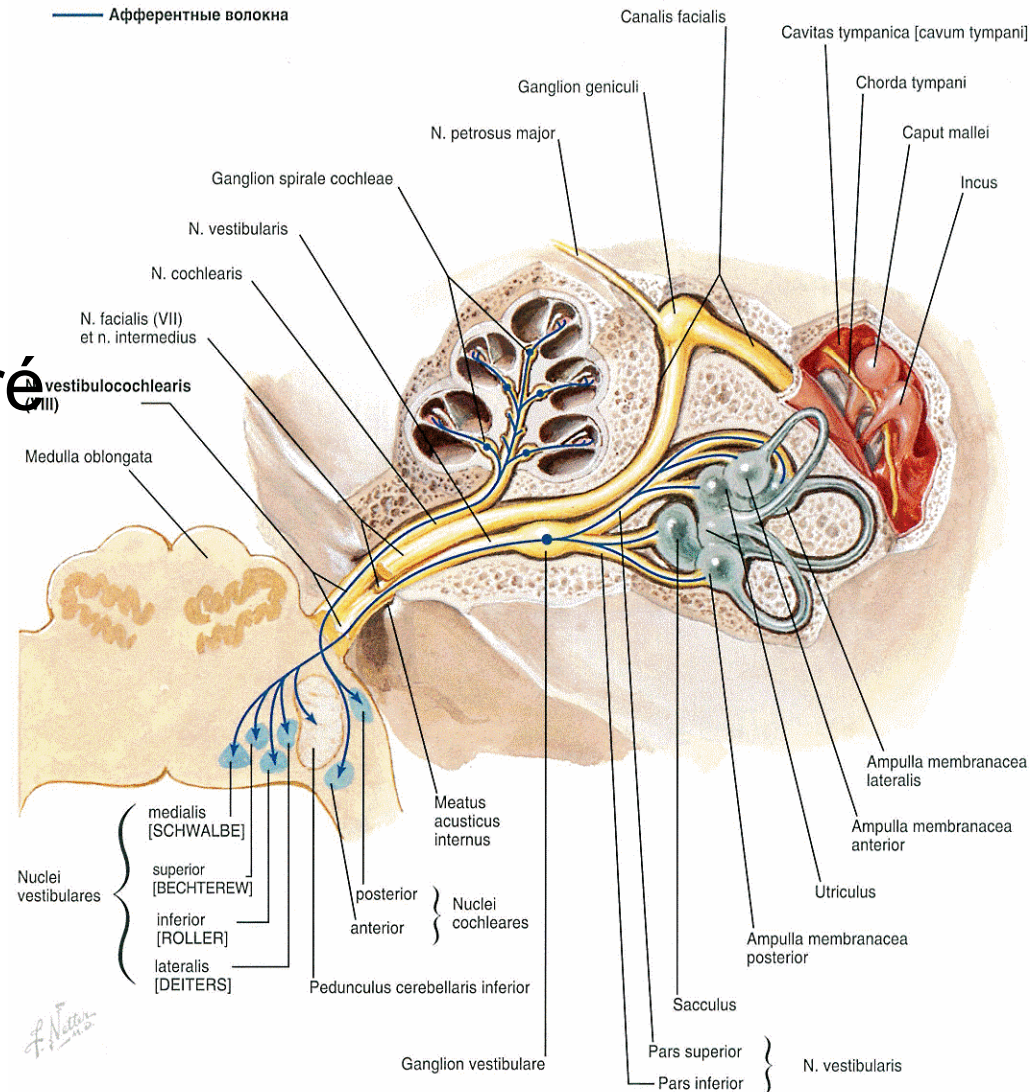
VIII. Sluchorovnovážný nerv (n. vestibulocochlearis):

- Senzorický
- Vystupuje mezi **mostem** a **prodlouženou míchou** dvěma kořeny (horní, dolní) po výstupu se spojují
- Kolem **pedunculus cerebelli inf.** do **porus acusticus internus**
- Tam se dělí na dva
 - **sluchových buněk hlemýždě**
 - **smyslových buněk rovnovážně statického orgánu vestibulu**



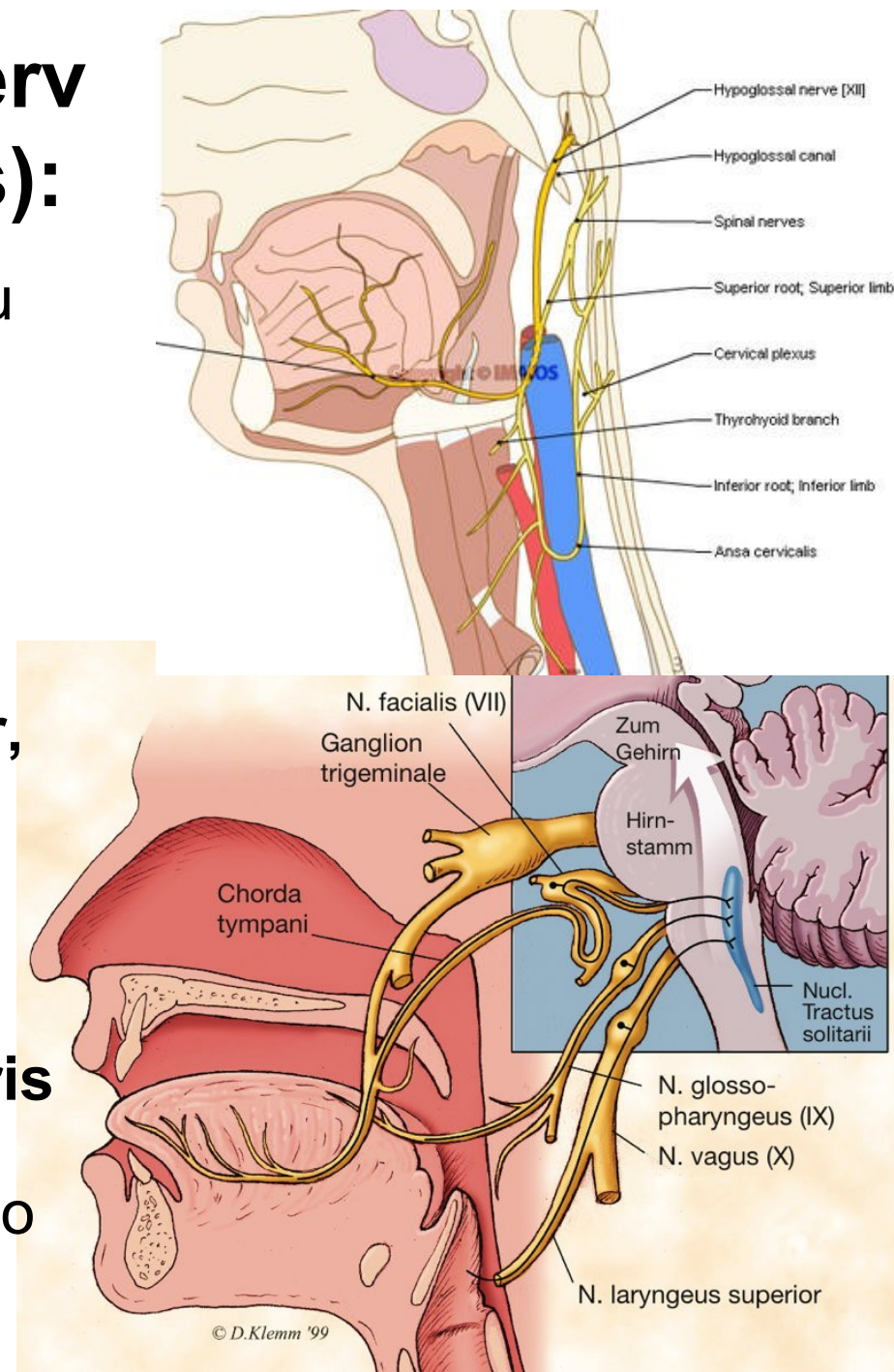
Pars cochlearis:

- Vystupuje ve fundus **meatus acusticus internus**
- Tvořen centrálními výběžky neuronů, které tvoří **ganglion cochleae**
- Vyplňuje **canalis spinalis cochleae**
- Periferní výběžky se spojují se smyslovými buňkami **Cortiho organu**



IX. Jazykohltanový nerv (n. glossopharyngeus):

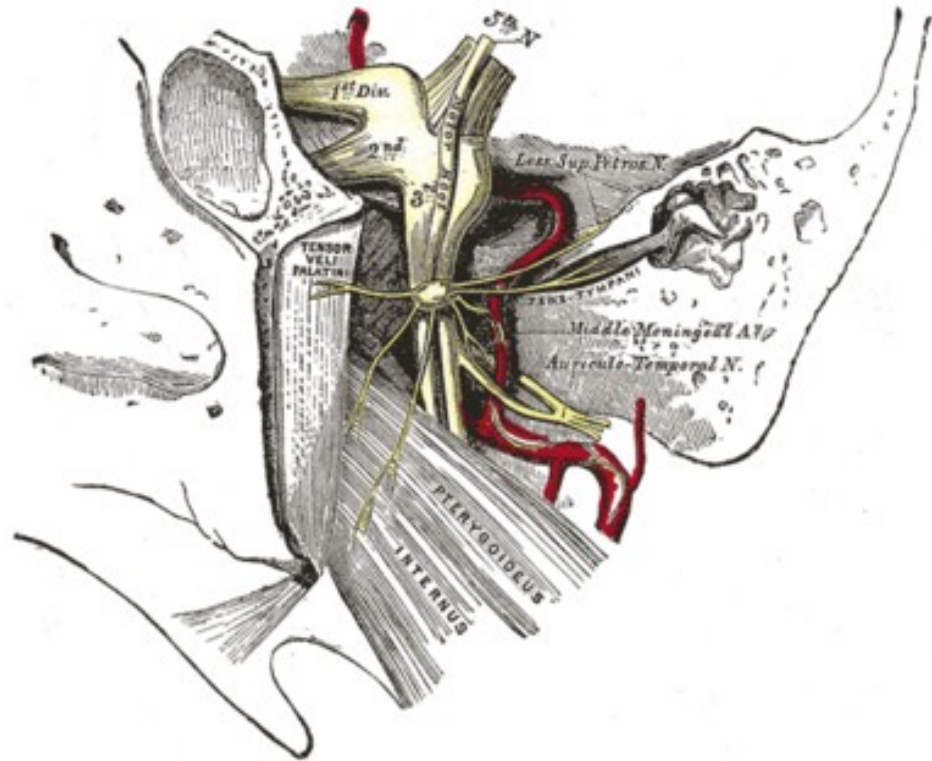
- Inervuje především zadní třetinu **jazyka, hltan a měkké patro**
- Vystupuje z mozku kmenem několika kořeny z rostrální části **sulcus lat. postr. oblongati**
- Nad **foramen jugulare** zduření dvě ganglia (**ganglion superior, inferior**)
- **Pod spodinou lební** směřuje kaudálně, pak obloukovitě dopředu – prostupuje štěrbinou mezi **a. carotis int. a v. jugularis int.** na lat. straně m. stylopharyngeus – vstupuje do hltanu



Větví se:

N. tympanicus -

- vystupuje z **ganglion inferior**, vstupuje do **canalis tympanicus** do dutiny bubínku
- **Parasympatická větev** pokračuje do **fossa infratemporalis** a končí v **ganglioma oticum** (přivádí sekretorické větve **glandulae parotis**)



R. sinus carotici:

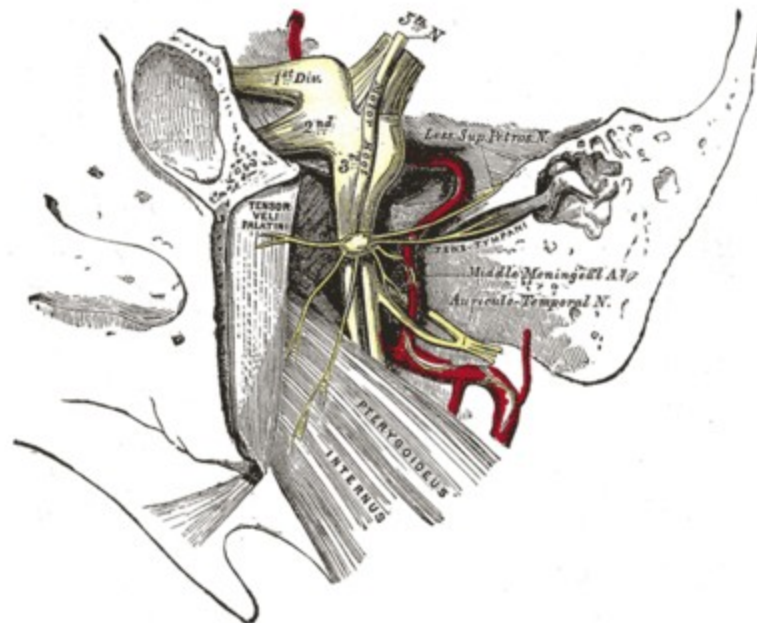
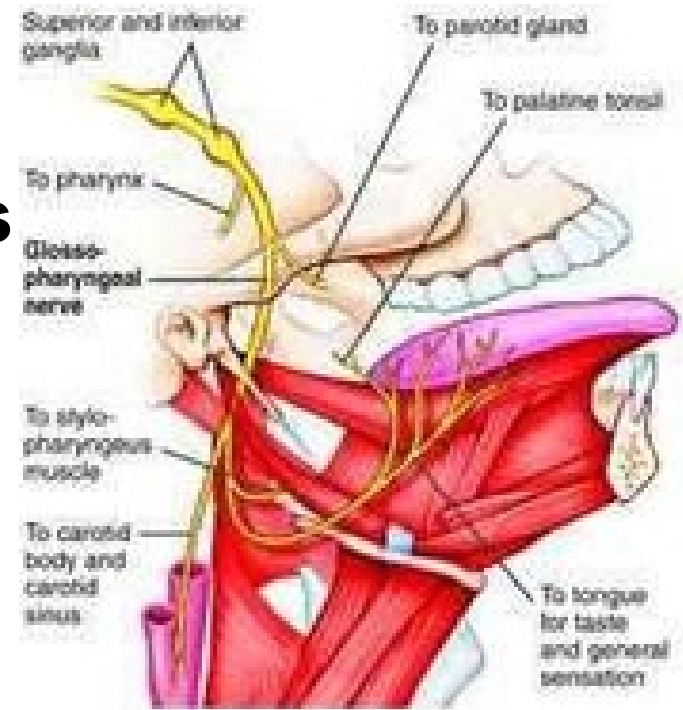
- Sestupuje k **sinus caroticus** a **glomus caroticus**

Rr. pharyngei (senz. i motor.)

R. m. styloidei

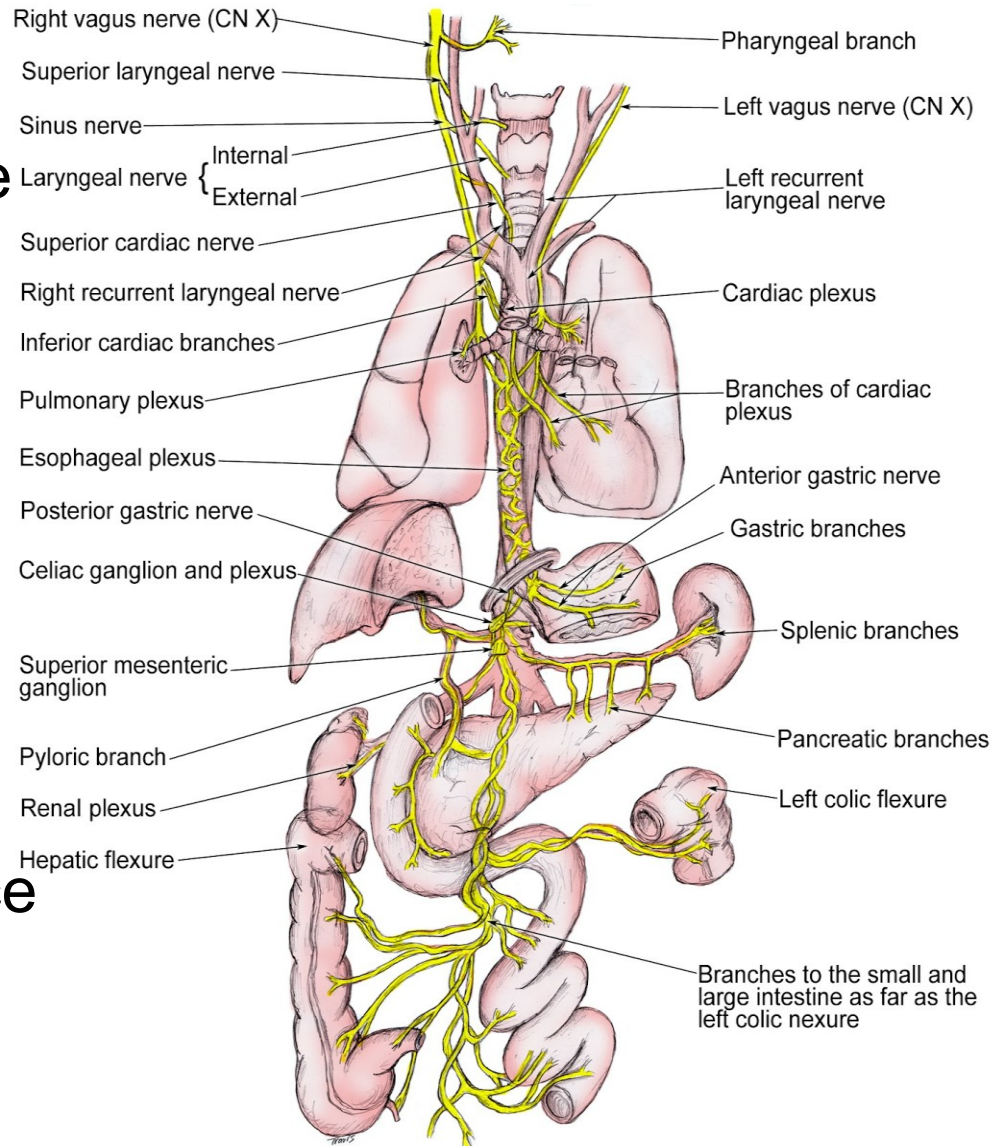
Rr. tonsillares

Rr. linguales



X. Bloudivý nerv (n. vagus):

- Ze sulcus lat. posterior oblongaty
- Vstupuje do foramen jugulare vstupuje do ganglion super. inf.,
- Na krku sestupuje s **v. jugul. int. a a. carotis int.**
- Vstupuje do dutiny hrudní
- Přes arcus aortae
- Na zadní stranu bronchů
- Jícen (plexus oesophageus)
- K hiatus oesophageus bránice
- Žaludeční stěna
- Řada větví (na hlavě, krku, hrudníku, břicha)



Větve odstupující na hlavě:

- **R. meningeus** (pro tvrdou plenu v oblasti zadní jámy)
- **R. auricularis** (inervuje kůži zevního zvukovodu, ušní boltec, část bubínku)

Větve z krku:

- **Rr. pharyngei** podíl na tvorbě plexus pharyngeus
- **N. laryngeus superior** (hltnan, sliznice nad glottidis)
- **Rr. cardiaci cervicales sup., inf.** (podél krčních tepen, na oblouk aorty – **plexus cardiacus a plexus coronarius**)
- **n. laryngeus recurrens** – (svaly hrtanu)

Větve odstupující v dutině hrudní:

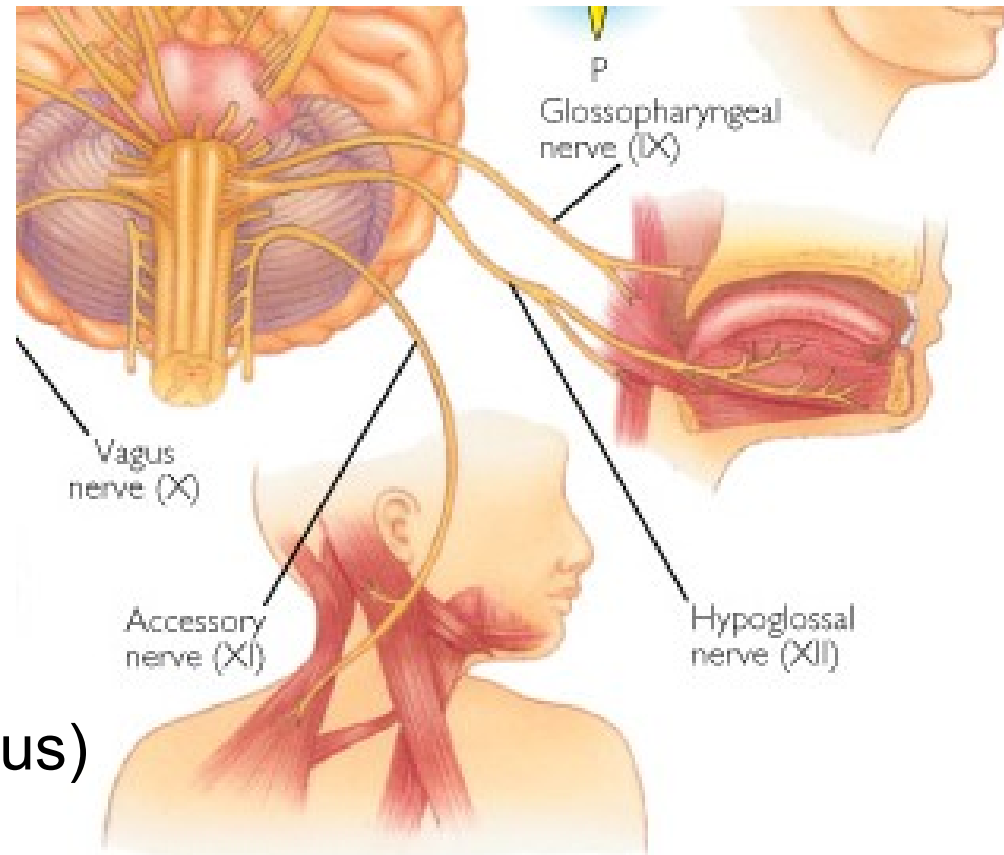
- **rr. cardiaci thoracici** (ovlivňují srd. frekvenci, rozšiřují aa. coronaria cordis)
- **rr. bronchiales** (plexus pulmonales – reflektorická regulace dýchání, hl. sval. bronchů – zúžení)
- **Plexus oesophageus**

Větve odstupující v dutiny břišní:

- rr. gastrici ant., post., (sekret., motor.)
- rr. hepatici
- rr. coeliaci (tráv. trubice až k pohl. žlázám)
- rr. renales (k ledvin. a nadledvin)

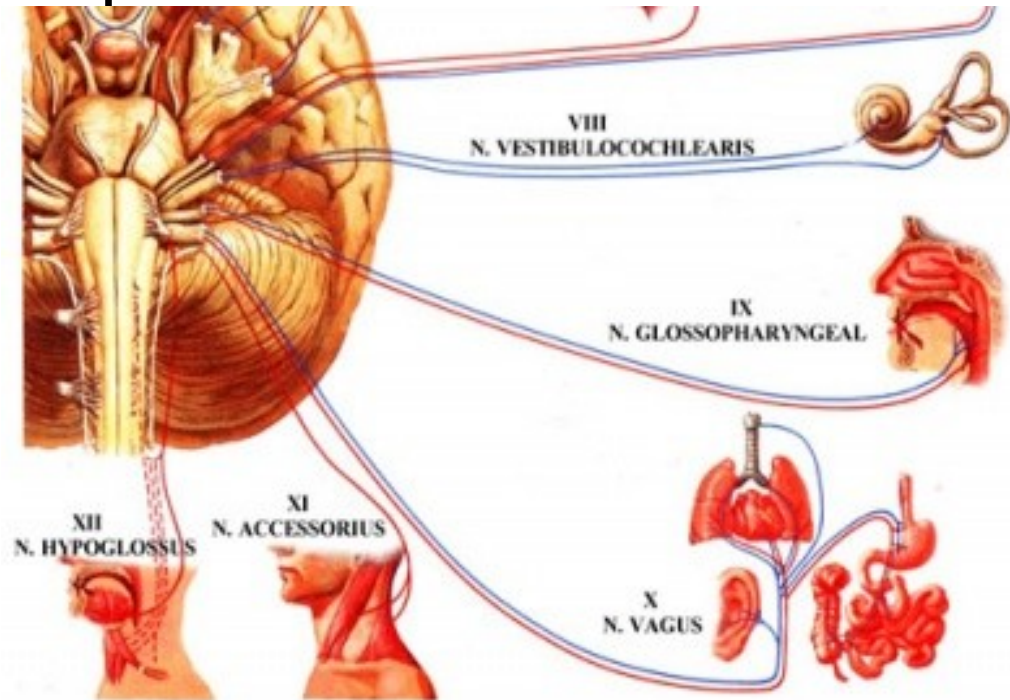
XI. Přídatný nerv (n. accessorius):

- Ze sulcus lat. post. oblongaty od odstopu n. vagu.
- A ze sulcus lat. post. kraniálních 4 - 5 segmentů krční míchy
- Pod bazí lební se větví
 - **ramus internu**
(spojuje se s vagem, inervuje **hrtan**)
 - **ramus externus**
(inervuje **svaly** –
m. trapezius,
m. sternocleidomastoideus)



XII. Podjazykový nerv (n.hypoglossus):

- Vystupuje ze **sulcus lat. ant. oblongaty**
- Z lebky přes **canalis n. hypoglossus**
- Pod bazí lební leží mezi **v. jugularis int., n. vagus**
- Spojuje se s větvemi C2-3 plexus cervicalis
- Větví se:
 - R. thyrohyoideus (**svaly**)
 - Rr. linguales (**svaly jazyka**)

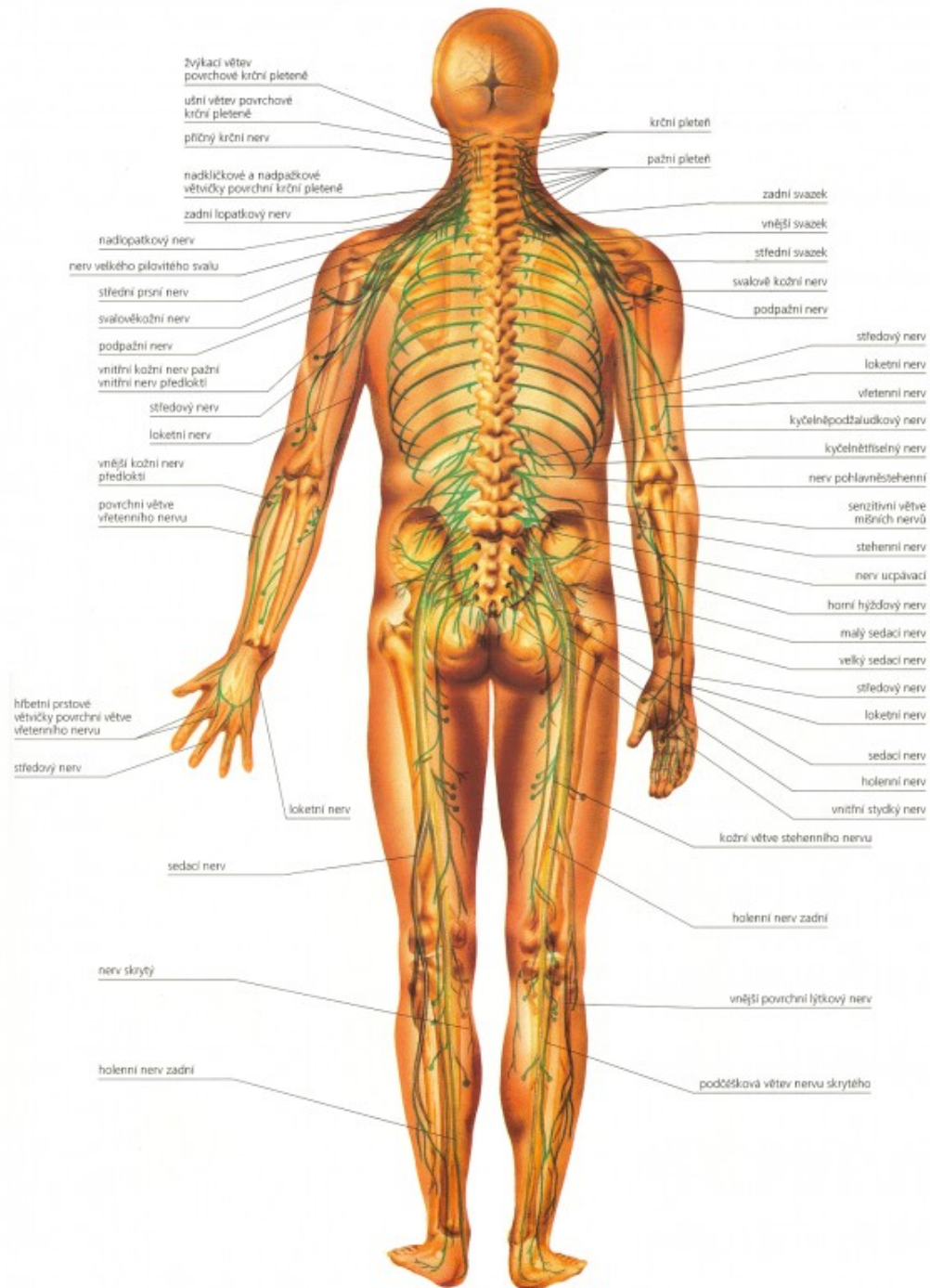


Nervy míšní (nervi spinales):

- Vystupují z hřbetní míchy
- 31 párů (z každého segmentu jeden)
- **Smíšený nerv** (motorická, autonomní, senzitivní)
- Vzniká ze dvou kořenů míšních (**motorický-radix ventralis**) a (**senzitivní – radix dorsalis**)
- Za zadním kořenem je míšní uzlina (**ganglion spinale**) jejich periferní raménka přivádějí informace z perif. těla, centrální raménka končí u jader šedé hmoty a zadních provazcích míšních
- Oba kořeny se spojují ve foramen intervertebrale a tvoří míšní nerv.

Dělení podle místa výstupu z míchy:

1. Krční n. (n. cervicales) - 8 párů
2. Hrudní n. (n. thoracici) - 12 párů
3. Bederní n. (n. lumbales) – 5 párů
4. Křížové n. (n. sacrales) – 5 párů
(vystupují přes foramina sacralia,
poslední pár přes hiatus sacralis)
5. Kostrční n. (n. coccygeus) – 1 pár
(vystupuje prostřednictvím hiatus
sacralis)



Po výstupu z foramen intervertebrale se větví na:

- **R. meningeus** – krátká, tenká větvička, přes for. intervertebrales se vrací do páť. kanálu inervuje pleny míšň
- **R. communicans albus** – silná větev, směřuje do sympatických ganglií v truncus sympaticus (z nervů C8 – L2)
- **R. communicans griseus** – vrací se ke spinálnímu nervu z ganglii truncus sympaticus
- **R. dorsalis** – slabá, smíšená větev (na krk a trup)
- **R. ventralis** – nejsilnější, smíšená, (na přední stranu krku a trupu)

Přední větve míšních nervů:

- **Pleteň krční (plexus cervicalis): C1- C4**
četné spojky, vystupují senzitivní a motorické větve

Senzitivní:

- N. occipitalis minor
- N. auricularis magnus
- N. transversus colli
- N. supraclaviculares

Motorické:

- R. musculi přední strany krku
- N. phrenicus

Plexus brachialis: C4 – Th1

- Spojky vznikají postupně jako primární svazky, pak sekundární svazky postupně obstupují kmen a. axillaris z něho teprve **vlastní periferní nervy**
- **Fasciculus lateralis** (zevně od a. axill., n. medianus horní ram.)
- **Fasciculus medialis** (n. medianus dolní větev – pokračuje jako n. ulnaris)
- **Fasciculus posterior** (n. axillaris, n. radialis, pars supraclavicularis, pars infraclavicularis)

Pars supraclavicularis plexus brachialis:

- N. dorsalis scapulae
- N. suprascapularis
- N. thoracicus longus
- N. thoracodorsalis
- Nn. subscapularies
- N. subclavius
- N. pectoralis medialis, lateralis

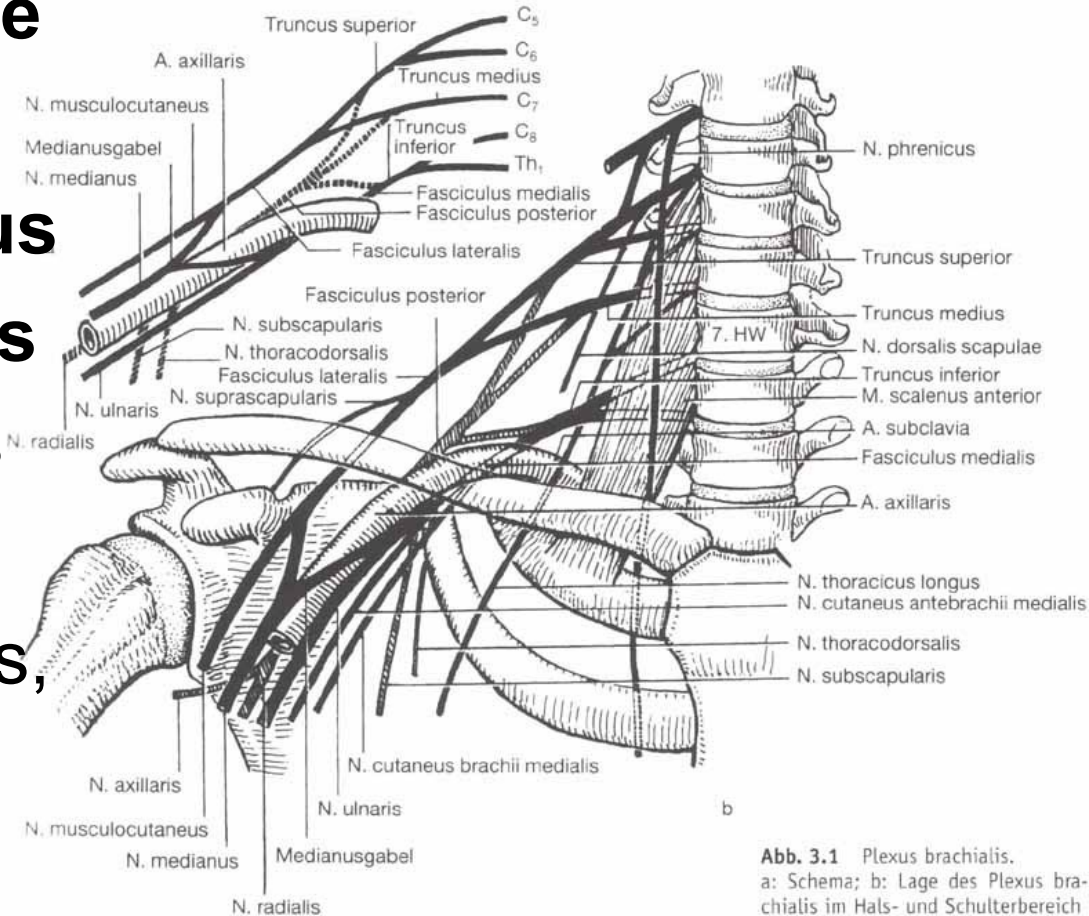
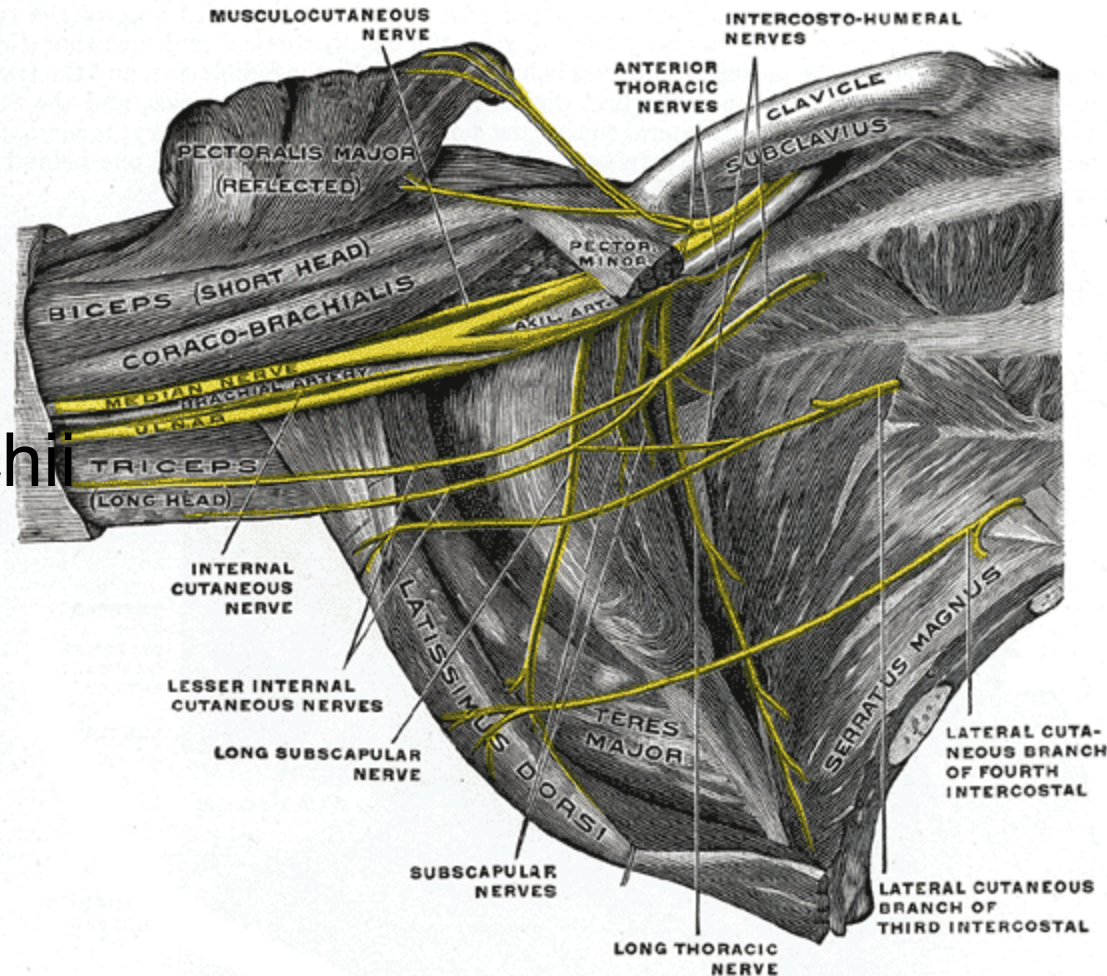
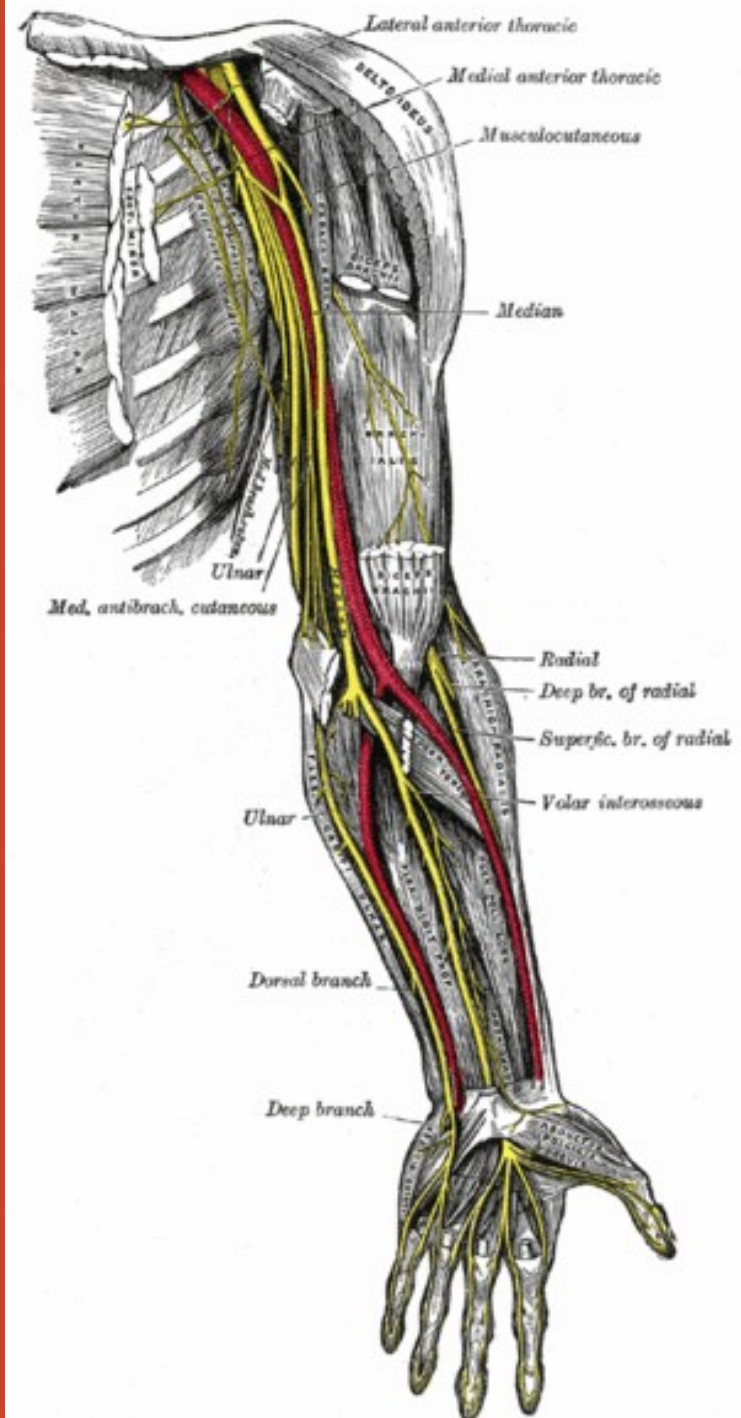
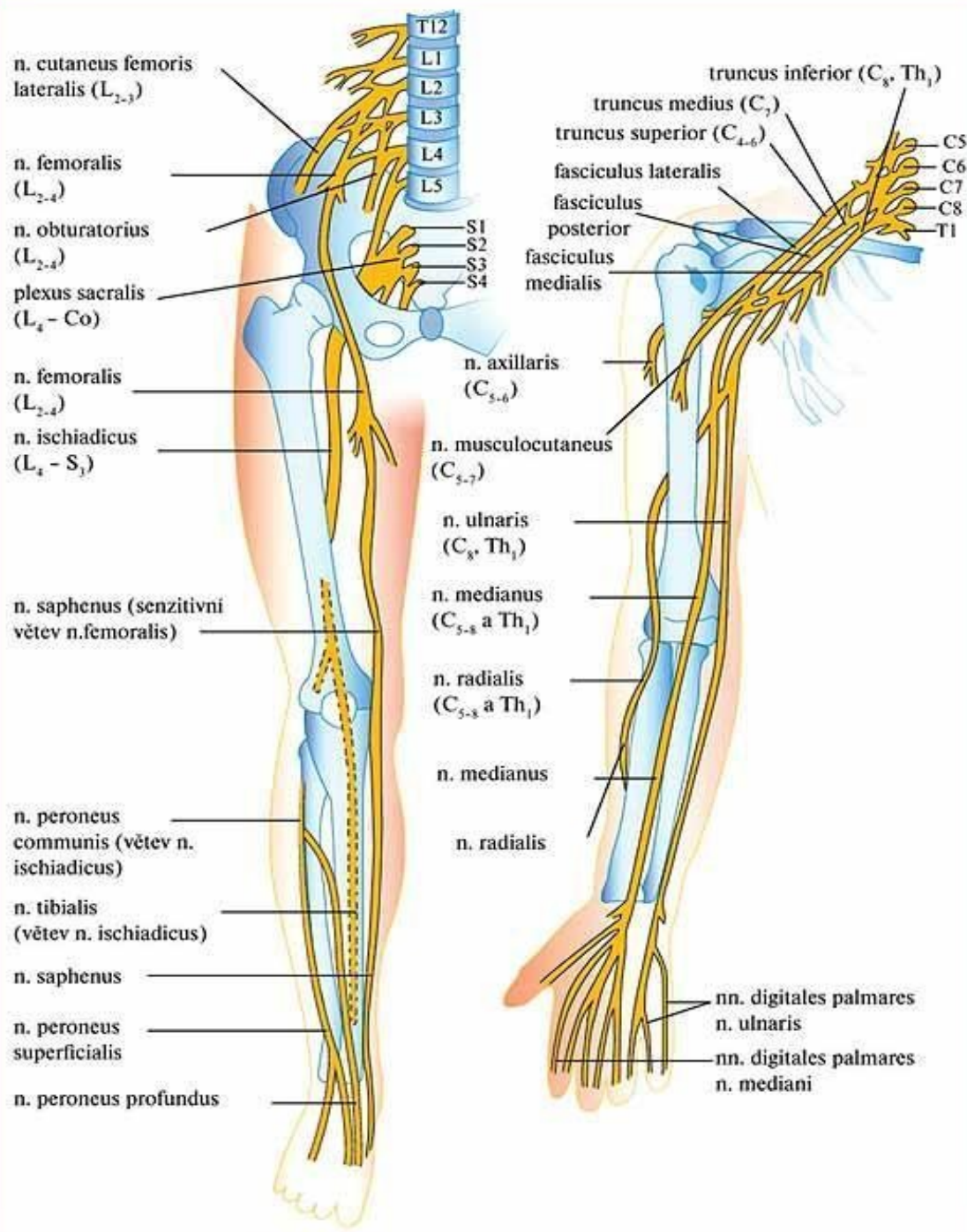


Abb. 3.1 Plexus brachialis.
a: Schema; b: Lage des Plexus brachialis im Hals- und Schulterbereich

Pars infrascapularis plexus brachialis:

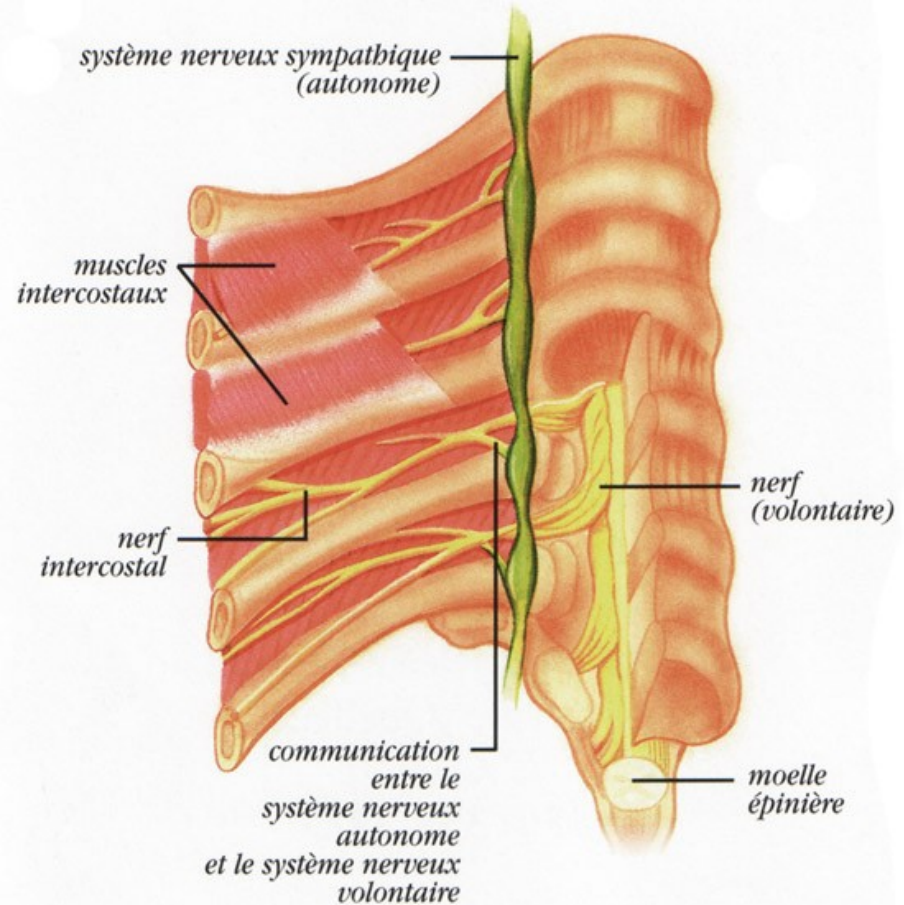
- N. musculocutaneus
- N. medianus
- N. ulnaris
- N. cutaneus brachii medialis
- N. cutaneus antebrachii medialis
- N. axillaris
- N. radialis





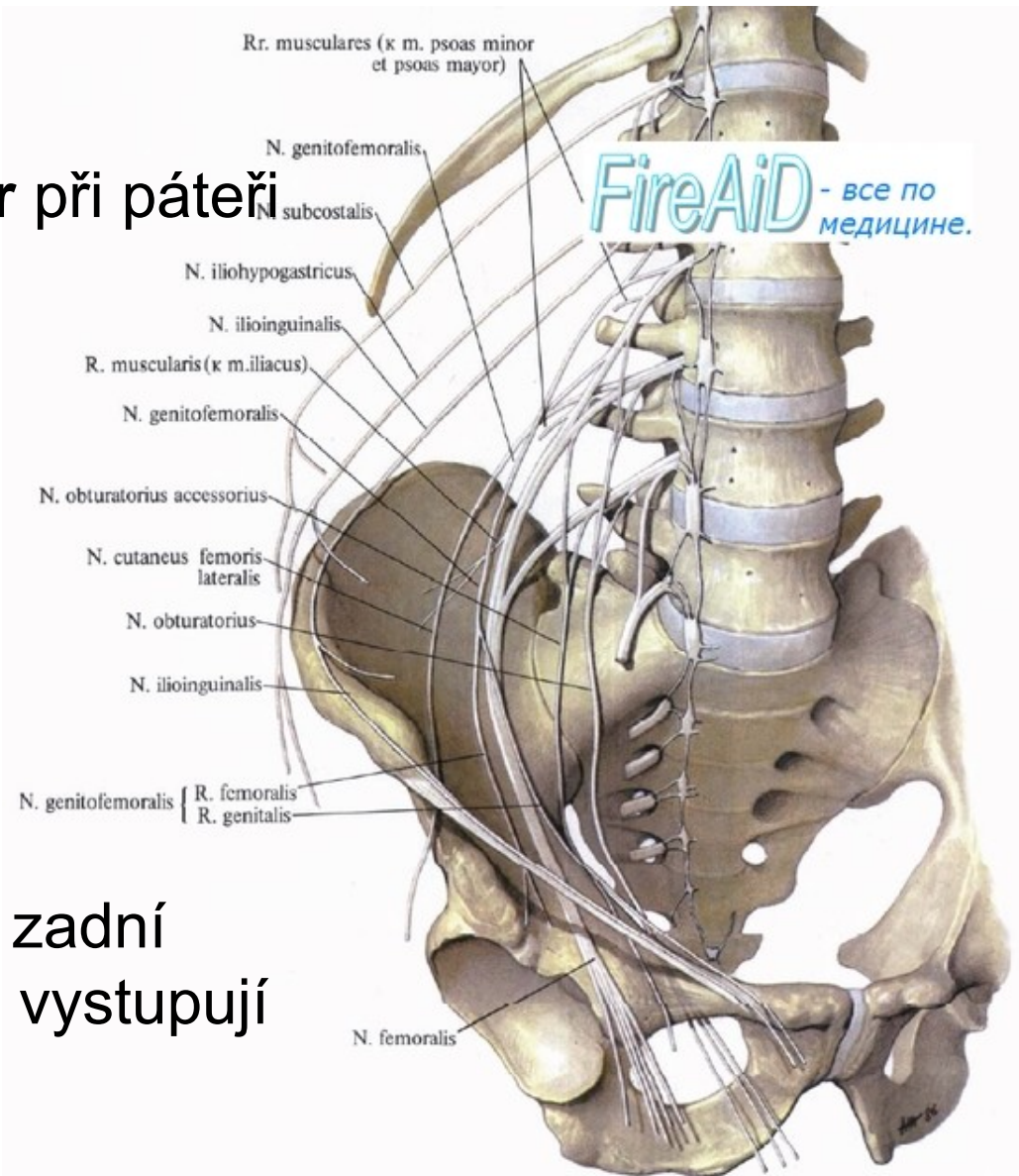
Rami anteriores nervorum thoracicorum (Th1 – Th12):

- Přední větve hrudních nervů zachovávají segmentové uspořádání,
- **nevytváří pleteně**
- Probíhají v mezižebních prostorech
- **Nn. intercostales**



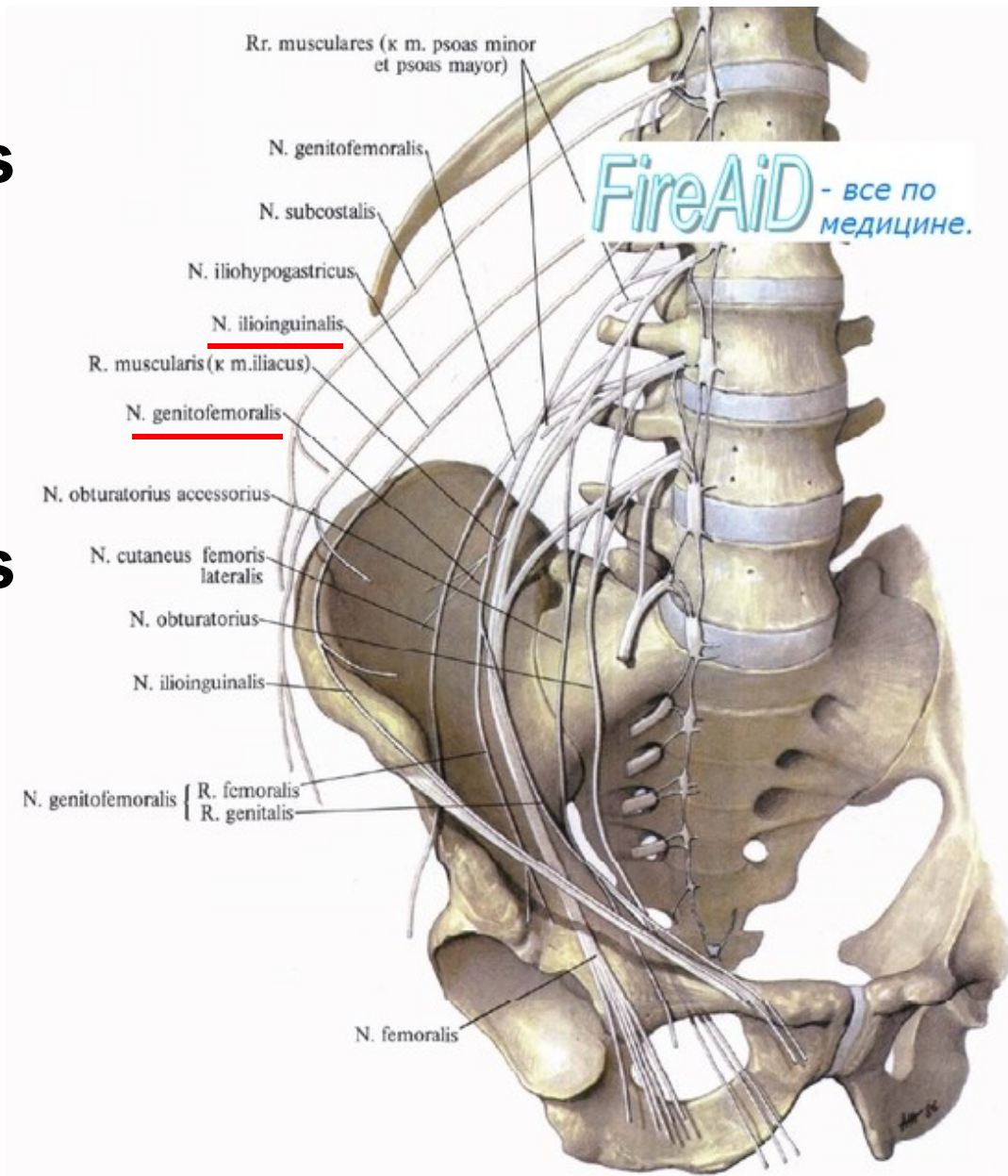
Rami anteriores nervorum lumbalium: (Th 12 – L4)

- **Plexus lumbalis**
- Uložena v **m. psoas major** při páteři
- Z pleteně vystupuje **rr. musculares**
- Další větve jdou **horní** – po vnitřní straně stěny, pak prochází sval. stěnou a pokračují do kůže třísel, stehna po lig. inguinale
- **Dolní** – sestupují pánví po zadní stěně, k přední stěně pán., vystupují na stehno a pokračují níže



Plexus lumbalis:

- **N. iliohypogastricus**
- **N. ilioinguinalis**
- **N. genitofemoralis**
- **N. obturatorius**
- **N. cutaneus femoris lat.**
- **N. femoralis**

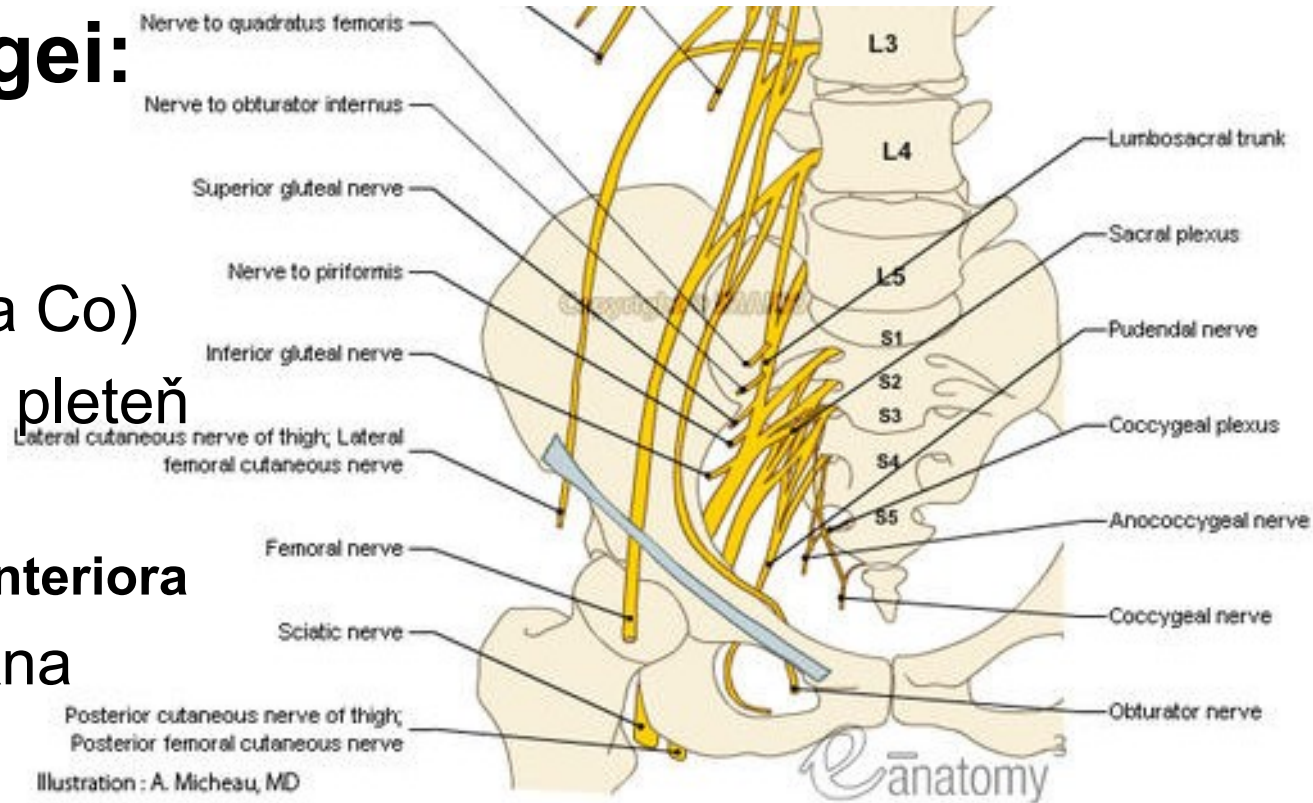


Rami anteriores nervorum sacralium et nervi coccygei:

Plexus sacralis:

(L4, L5, S1 – S5 a Co)

- Největší nervová pleteň
- Vystupuje ve foramina sacralis anteriora
- Připojují se i vlákna předních větví



lumbosacralis, n. coccygeus - vystupující z hiatus sacralis

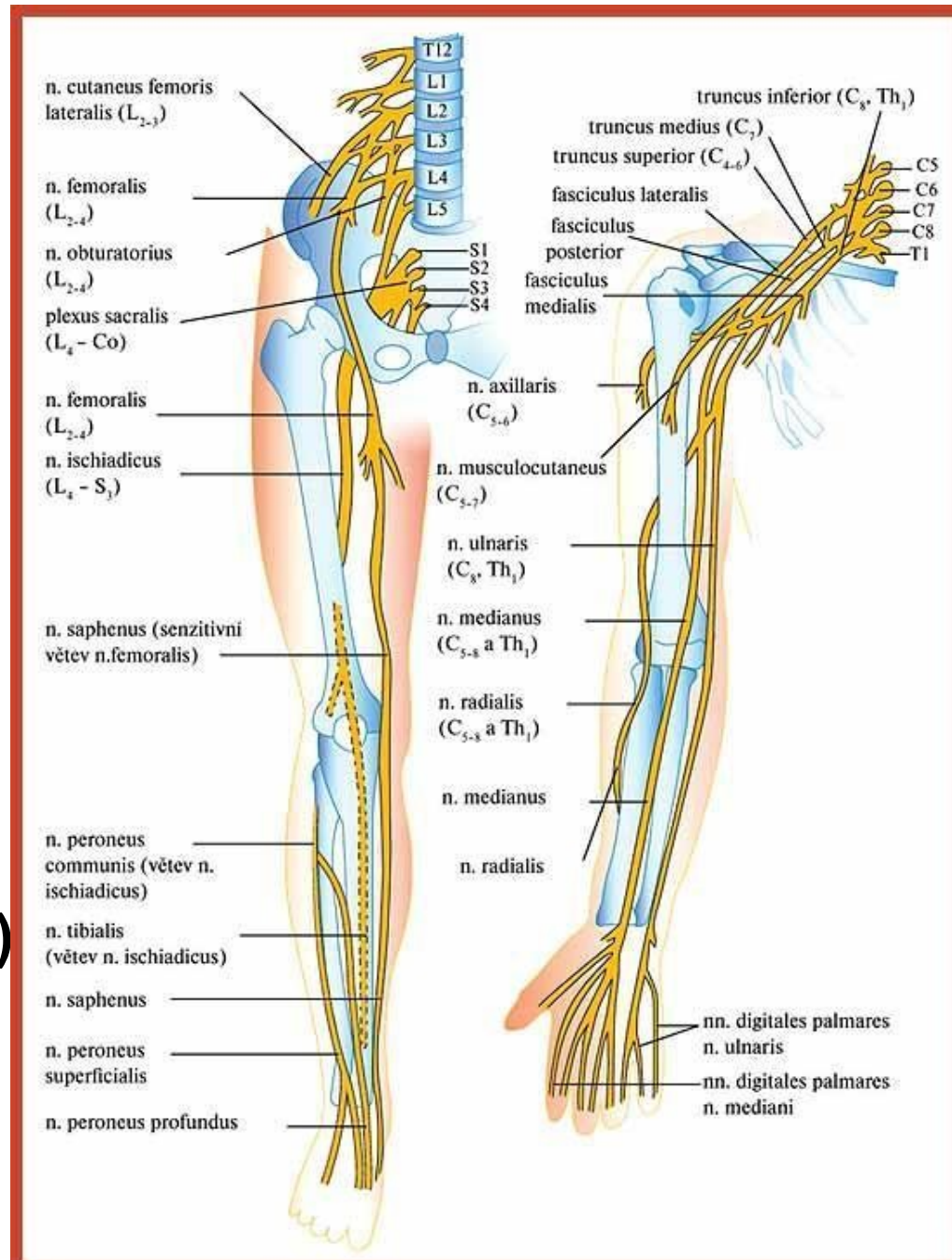
- Obsahuje i vlákna parasymptická
- Vystupují krátké sval. větve pro **pelvitrochanterické svaly, mm. glutei**, pro svaly a kůži steh, bérce, nohy

Větve:

- N. gluteus superior
- N. gluteus inferior
- N. cutaneus femoris posterior
- N. inschiadicus
- N. tibialis
- N. fibularis communis
- N. pudendus

Plexus coccygeus (S5 – Co)

- Inervace: m. levator ani, m.coccygeus



Autonomní nervový systém:

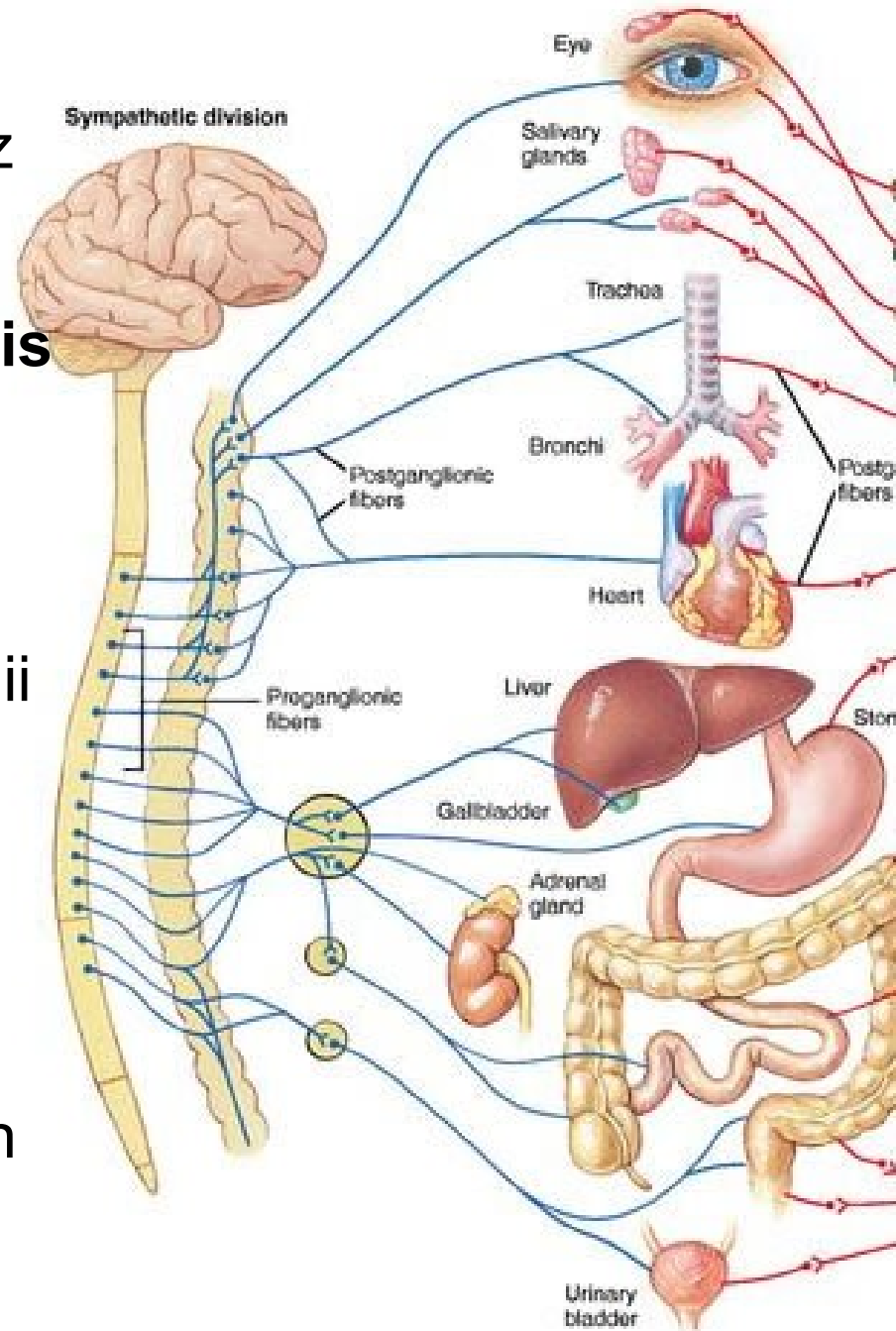
- **Eferentní dráhy** inervují: **žlázy, hladkou svalovinu** a svalstvo **srdeční**
- Také vegetativní NS
- Úzký vztah k psychice
- Buňky **aferentního** neuronu jsou ve **spinálních míšních gangliích** a v **gangliích** některých **hlavových nervů** (VII, X, IX,)
- **Eferentní dráhy** – složeny ze **dvou** neuronů
 - **1. neuron** leží v autonomních jádrech **CNS**, ten, tvoří se svými myelinizovanými výběžky (**bílé**) tzv. **pregangliový neuron**, končí u periferiích buněk autonomních ganglií
 - od buněk periferních ganglií (**2. neuron**) vedou výběžky bez myelinové pochvy (**šedé**) tzv. **postgangliový neuron** další přerušení **až ve stěně** inervovaného orgánu nebo těsně před ním.

Dělení:

- **Pars sympaticus** (sympathica)
- **Pars parasympaticus** (parasympathica)
- Liší se svým začátkem v CNS
- Jde o **antagonistické** systémy (symp. – **budivě**), (parasymp. - **tlumivě**)
- Nepůsobí izolovaně ale **současně** (výsledkem je rovnováha obou systémů)
- Některé org. inervují **jen** symp. (cévy, potní žlázy končetin), nebo jen parasympat. (žaludek, pancreas)
- **Farmakodynamicky** se systémy liší:
 - Sympat. (**noradrenalin, adrenalin**)
 - Parasymp. (**acetylcholi**)

Pars sympatica:

- Pregangliová vlákna začínají z buněk **nucleus intermediolateralis** míchy
- Dostávají se přes **radix ventralis C8 – L3** do příslušných míšních nervů
- Z nich záhy odstupují jako **rami communicantes albi**
- Vstupují do sympatických ganglií (**paravertebrální ganglia**) podélným propojením vytváří **truncus sympaticus**
- V nich předání signálu asi 20 neuronům ganglií
- Jejich axony pak jako **postgangliová vlákna** ganglion opouštějí



Truncus sympaticus:

- **Krční:** před proc. transversi krčních obratlů, **3 ganglia** (**ganglion cervicale superius, medius, inferius** - splývá s 1. hrudním vytváří ganglion cervicothoracicum)
- **Hrudní:** před hlavicemi žeber, **10 -11 ganglií** (**ganglia thoracica**)
- **Bederní:** po bocích těl bederních obratlů, **4 – 5 ganglia lumbalia**
- **Pánevní:** po přední ploše křížové kosti, **4 ganglia sacralis** před S1 se dx. a sin. spojují vzniká **ansa sacralis** v ní jedno nepárové **ganglion impar**.

Z paravertebrálních ganglií vystupují postgangliová vlákna:

- **rr. interganglionares** (podélné spojky pro přepojení k vyšším, nižším gangliím)
- **rr. communicantes grisei** – do periferních nervů
- **Rr. viscerales** – postgangliová vlákna, vybíhají čtverým způsobem
 - K nejbližším **cévám** (periarteriální pleteně)
 - Vlákna do **orgánů**
 - Vlákna do prevertebrálních **pletení a ganglií** (nn.splanchnici)

Nervy z ganglií truncus:

Z ganglionu cervicale sup. odstupují:

- N. jugularis
- N. caroticus internus, externus
- Rr. laryngopharyngei
- N. cardiacus cervicalis sup. (do plexus cerdiacus)

Z ganglion cervicale medium:

- Rr. communicantes grisei (štítná žláza, tělíška)
- N. cardiacus cervicalis medius

Z ganglion cervicothoracicum:

- Rr. comunicantes grisei (větve do pleus subclavius)
- N. vertebralis (a.vertebralis)
- N. cardiacus cervicalis inferior (do plexus cardiacus)

Ganglia thoracica:

- Rr. communicantes grisei (do interkostálních nervů)
- Rr. vasculares (do interkostálních tepen)
- Nn. cardiaci thoracici
- Nn. pulmonales thoracici (plexus pulmonales, plicníhil)
- Nn. splanchnici lumbales

Ganglia sacralis:

- Rr. communicantes grisei (dolní končetiny)
- Rr. vasculares (a.iliaca)
- rr. viscerales (k pánevním orgánům)

Plexus aorticus abdominis: pod bránicí při truncus coeliacus
opřádá břišní aortu

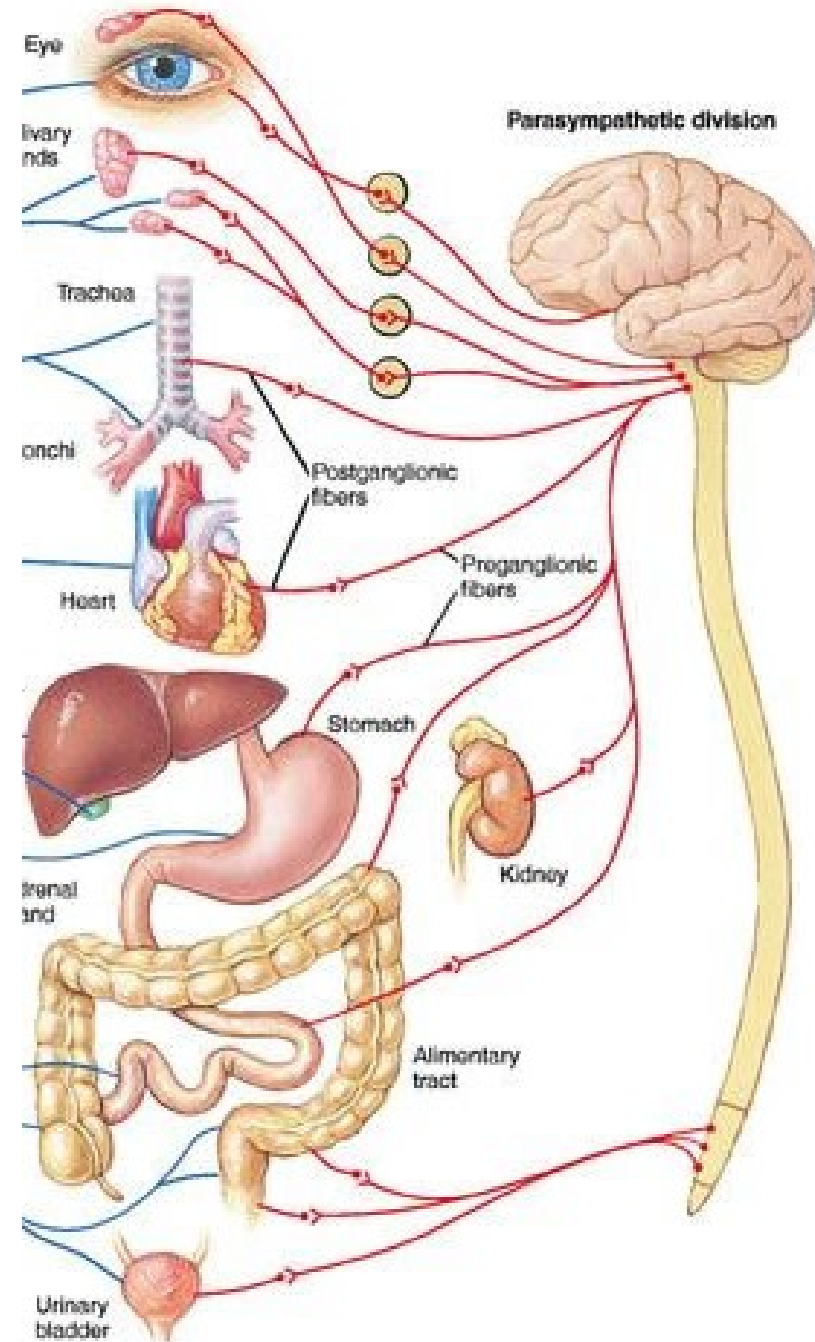
Prevertebrální ganglia:

Leží při odstupu velkých větví **břišní aorty**

- Ganglion coeliacus - párový
- Ganglion mesentericum superius – nepárové gangliony
- Ganglion aorticorenale – párový při odstupu a. renalis
- Ganglion mesentericum inferius – nepár.

Pars parasymphathica:

- Zahrnuje vlákna, která převážně **netvoří** samostatné nervy, ale probíhají cestou nervů **hlavových a míšních**.
- má podle výchozích jader svých **pregangliových neuronů** dvě části:
 - **Pars cranialis** (hlavový parasympaticus)
 - **Pars sacralis** (pánevní parasympatikus)
- **Kraniosakrální systém**
- od nichž se **eferentní pregangliový** neuron odpojuje poměrně daleko v periférii
- U perif. ganglií navazuje na krátký **postgangliový neuron** uložený v **blízkosti orgánu** (nebo na něj navazuje až v samotném orgánu)



Kraniální část:

- Začíná v parasymptat. **jádrech n. oculomotorius, n. facialis, n. glossopharyngeus, n. vagus**
- **Pregangliová vlákna** jdou cestou těchto nervů
- Odpojují se od nich jako **radix parasymphatica** do **parasymphat. ganglií** uložených při větvení **n. trigeminus**
- Každý parasymphatický ganglion má **tři kořeny** (parasymphat., sympat., senzitivní) vedou do orgánů – inervace

Sakrální část:

- Začíná v jádrech sakrální míchy (**nucleus intermediolateralis**) S2-S4
- Vysílá **pregangliová vlákna** (nn. **splanchnici pelvici**) do pánevních nervových pletení (které jsou sympatické) a do kraniálních částí **plexus hypogastricus inf.** (připojuje se jako smíšený nerv)

Enterický systém autonomní inervace:

- Označení pro nervové pleteně a malá ganglia **ve stěně trávicí trubice** od kardié žaludku až po horní okraj m. sphincter ani internus
- Zajišťuje **koordinované pohyby trávicí trubice a regulaci sekrece šťáv**