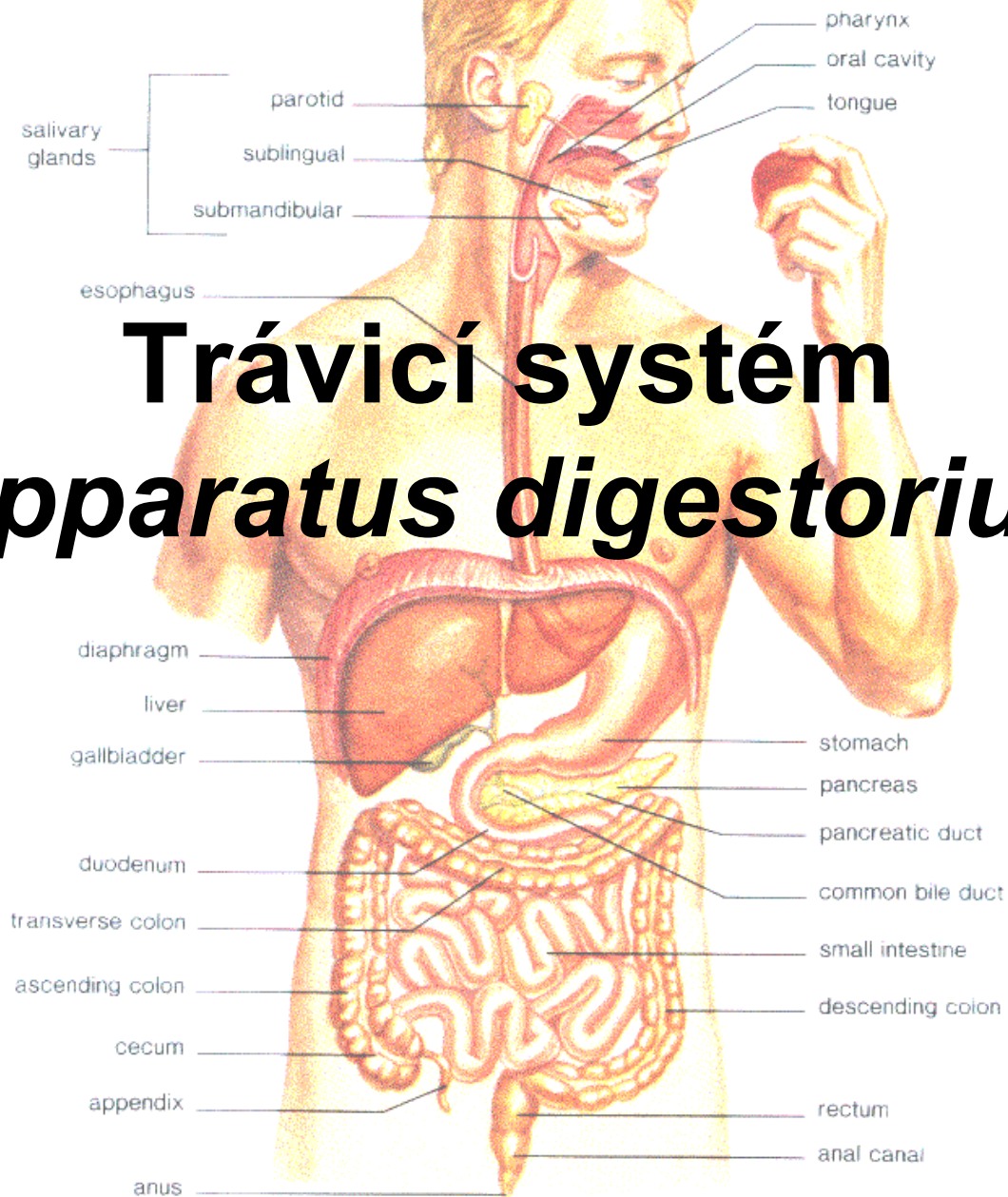


Trávicí systém (*apparatus digestorius*)



Funkce:

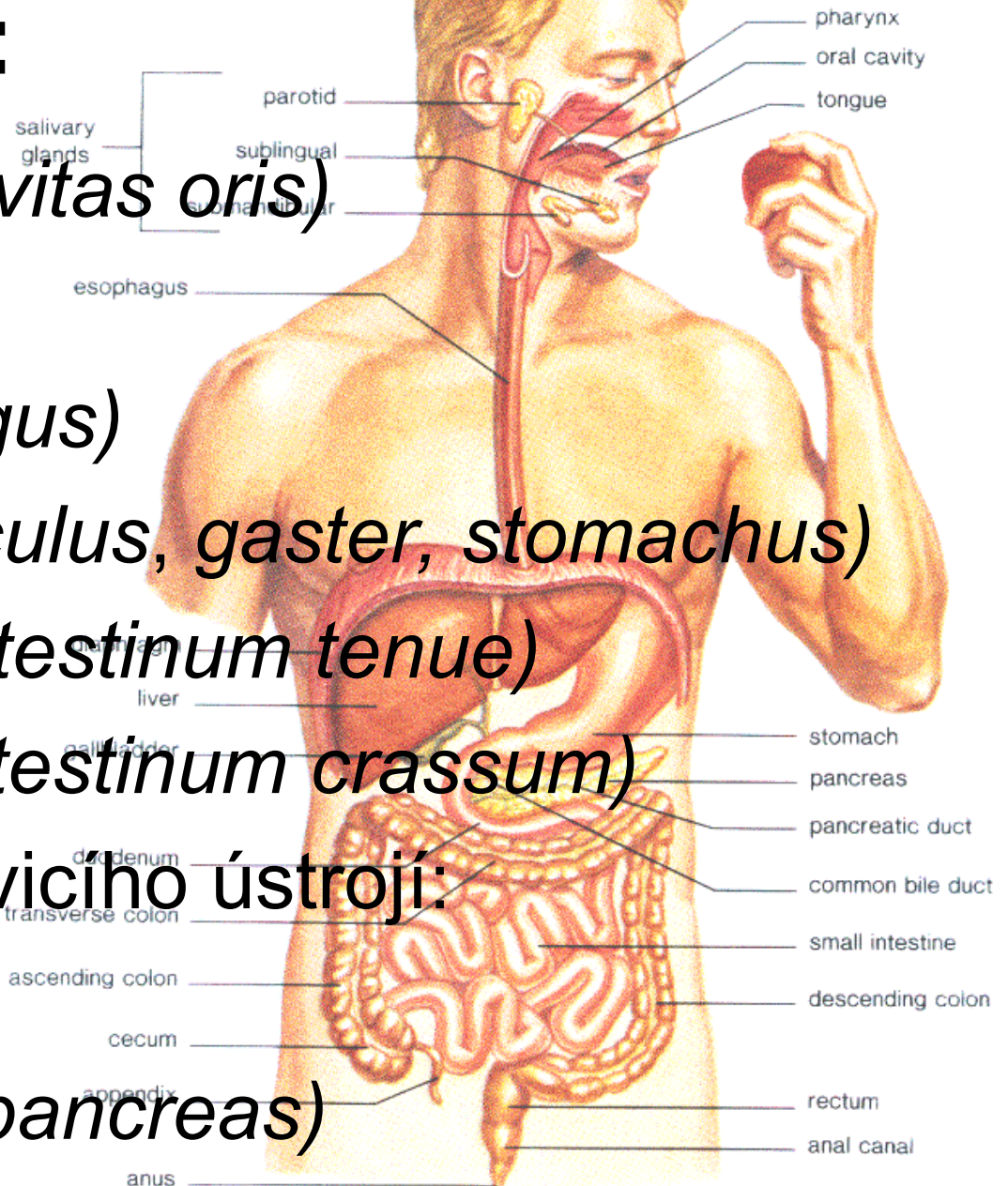
- příjmu potravy
- mechanickému rozmělnění
- chemickému rozkladu
- vstřebávání
- vyloučení nestravitelných zbytků

Orgány GITu:

- dutina ústní (*cavitas oris*)
- hltan (*pharynx*)
- jícen (*oesophagus*)
- žaludek (*ventriculus, gaster, stomachus*)
- tenké střevo (*intestinum tenue*)
- tlusté střevo (*intestinum crassum*)

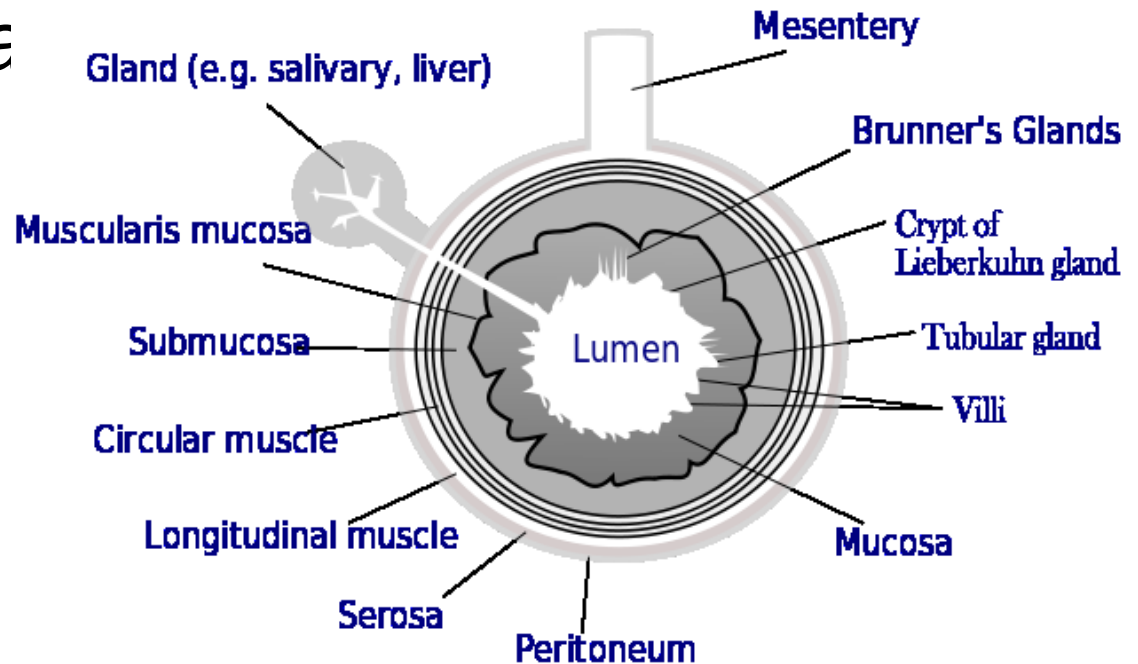
A **velké žlázy** trávicího ústrojí:

- játra (*hepar*)
- slinivka břišní (*pancreas*)



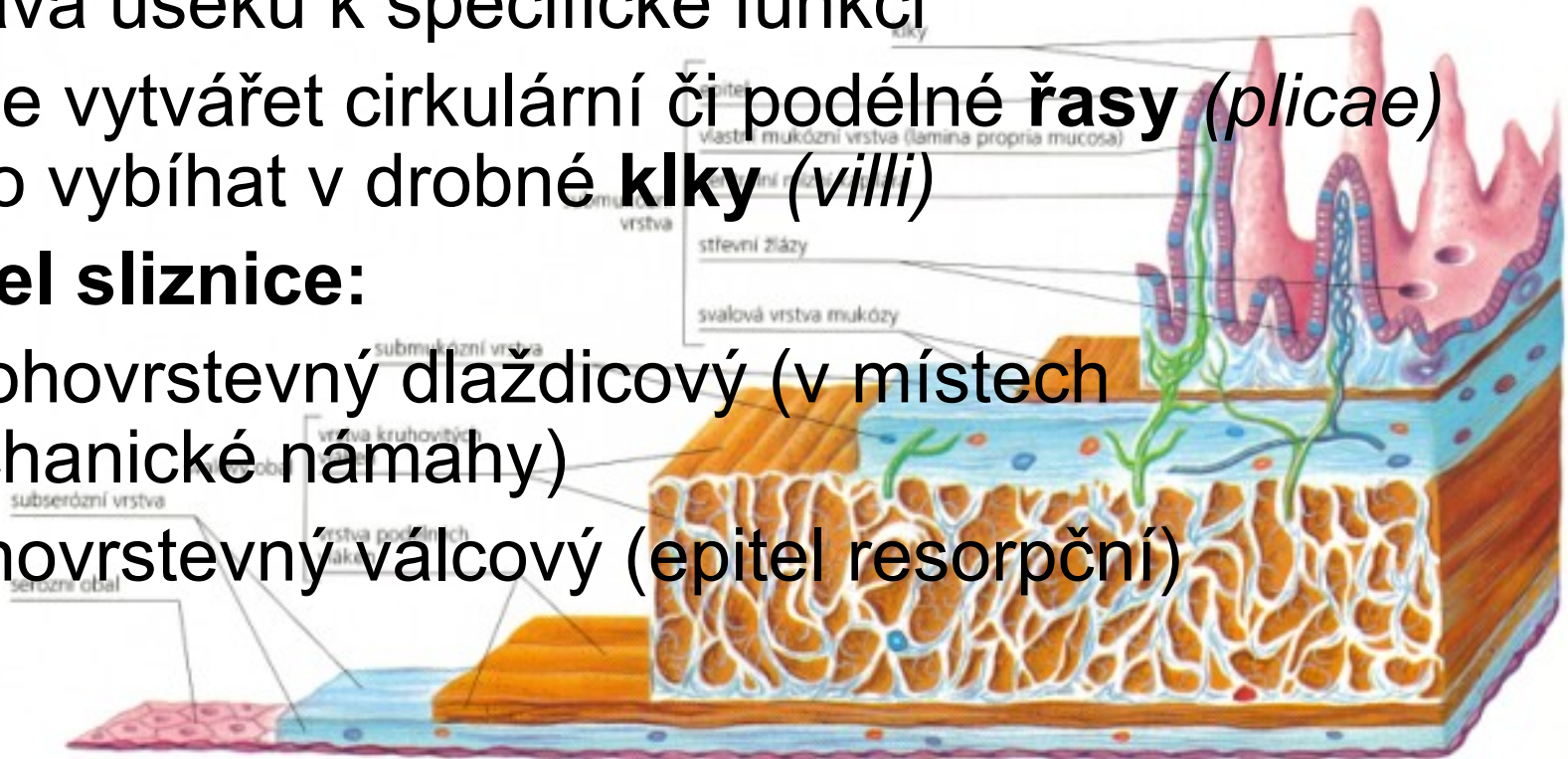Obecná stavba stěny GITu:

1. sliznice (*tunica mucosa*)
2. podslizniční vazivo (*tunica submucosa*)
3. svalovina (*tunica muscularis*)
4. povrchové vazivo (*tunica serosa*)



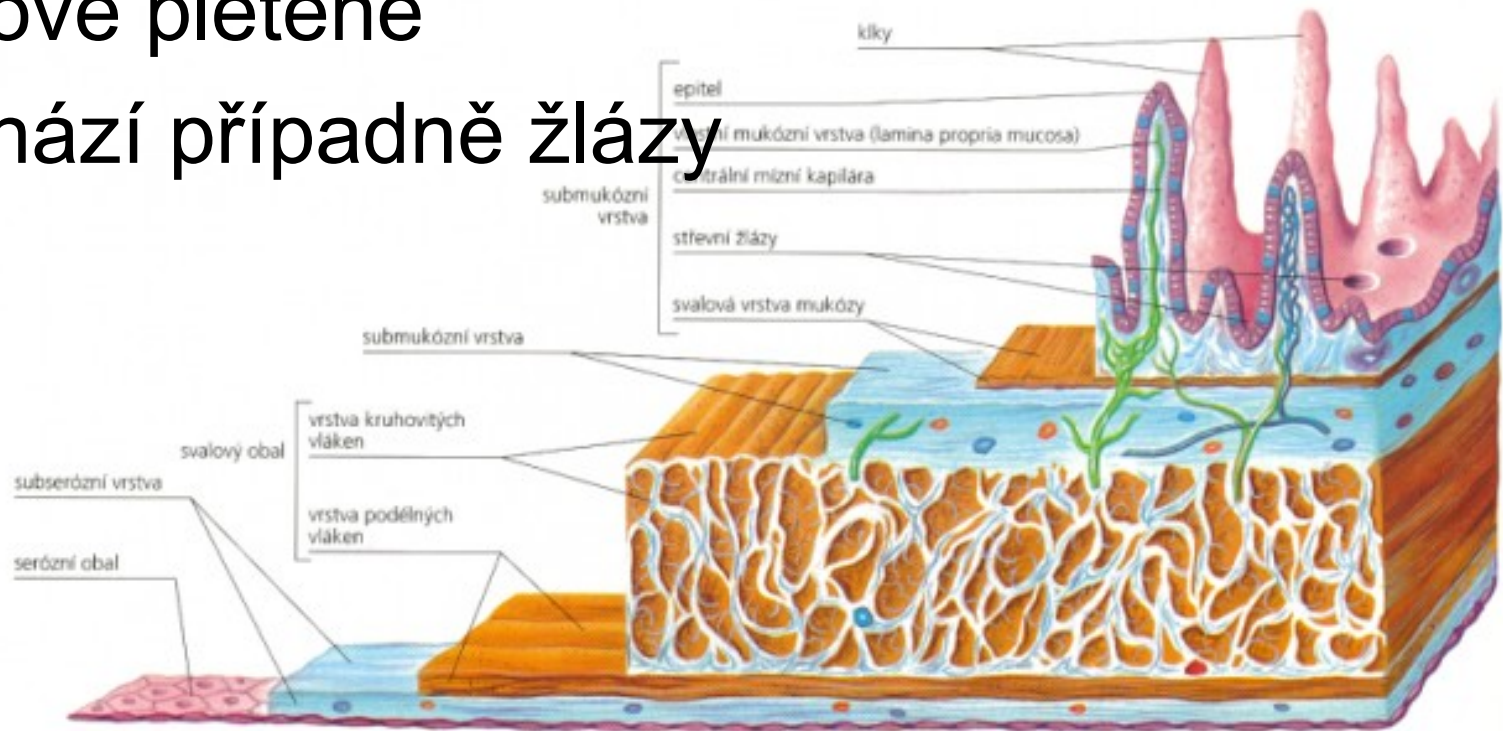
1) Sliznice: *tunica mucosa*

- vystýlá celou trávicí trubici
- **barva:** šedorůžovou až červenou barvu
- **žlázové** buňky - zvlhčují slizniční povrch
- úprava úseků k specifické funkci
- může vytvářet cirkulární či podélné **řasy** (*plicae*) nebo vybíhat v drobné **klky** (*villi*)
- **epitel sliznice:**
 - mnohovrstevný dlaždicový (v místech mechanické námahy)
 - jednovrstevný válcový (epitel resorpční)



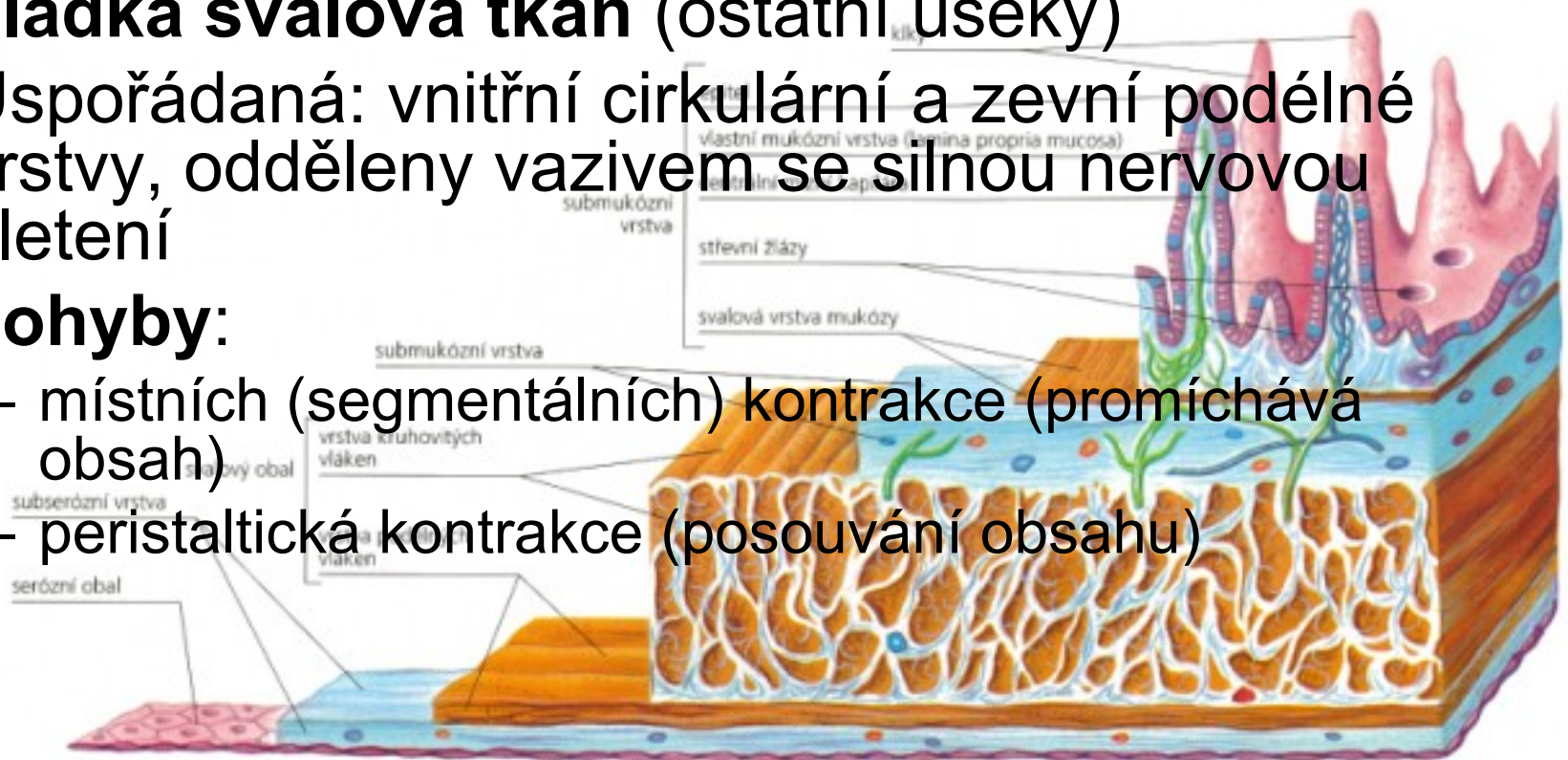2) Podslizniční vazivo: (*tunica submucosa*)

- spojuje sliznici se svalovinou
- obsahuje cévní krevní, lymfatické a nervové pleteně
- prochází případně žlázy



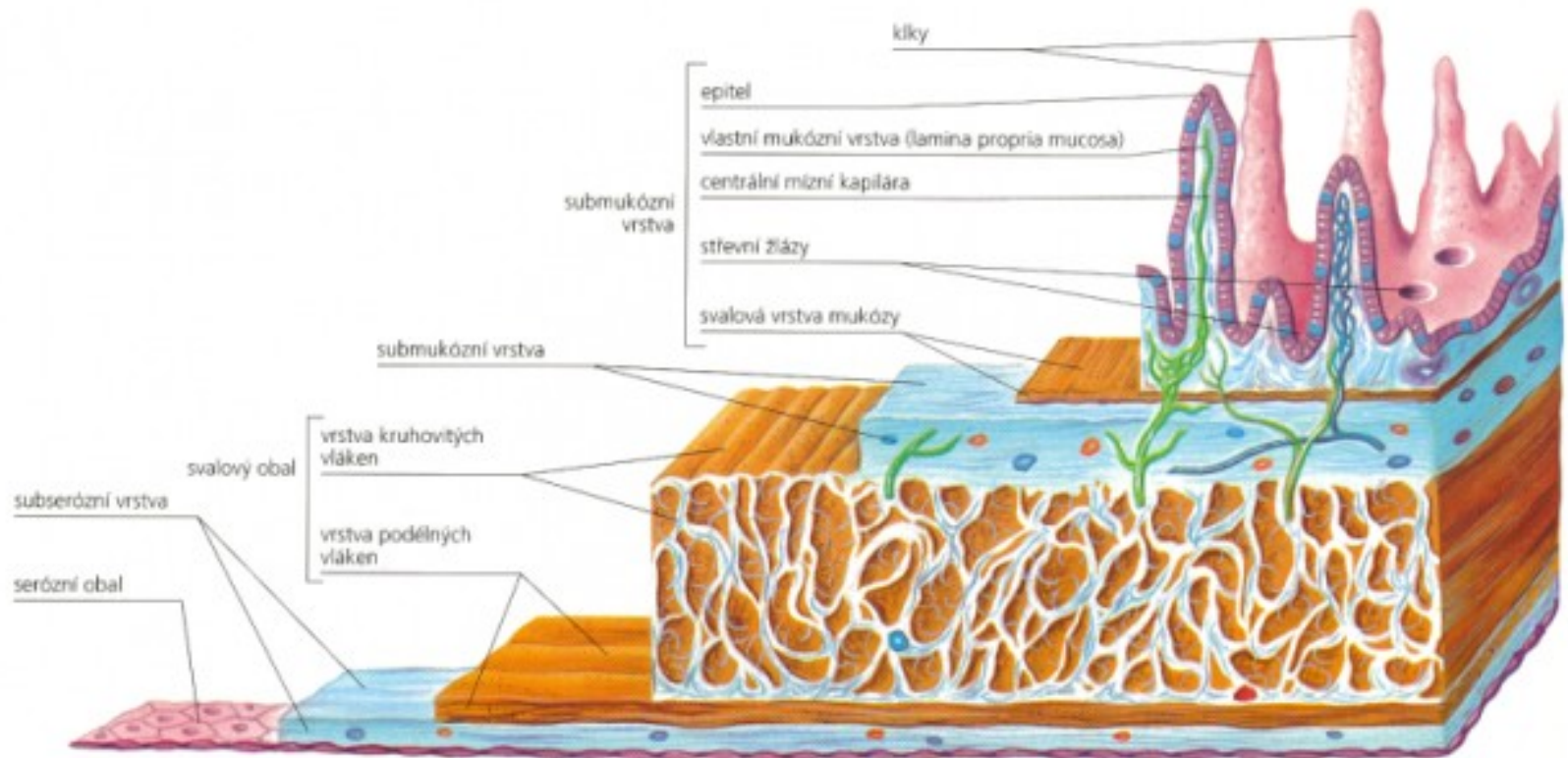
3) Vlastní svalovina:

- **příčně pruhovaná svalová tkáň** (po střední část jícnu a řitní otvor (*musculus sphincter ani externus*),
- **hladká svalová tkáň** (ostatní úseky)
- Uspořádaná: vnitřní cirkulární a zevní podélné vrstvy, odděleny vazivem se silnou nervovou pletení
- **pohyby:**
 - místních (segmentálních) kontrakce (promíchává obsah)
 - peristaltická kontrakce (posouvání obsahu)



4) Povrch trávicí trubice:

- řídké vazivo (*tunica adventitia*)
- hladká vazivová blána (*tunica serosa*)



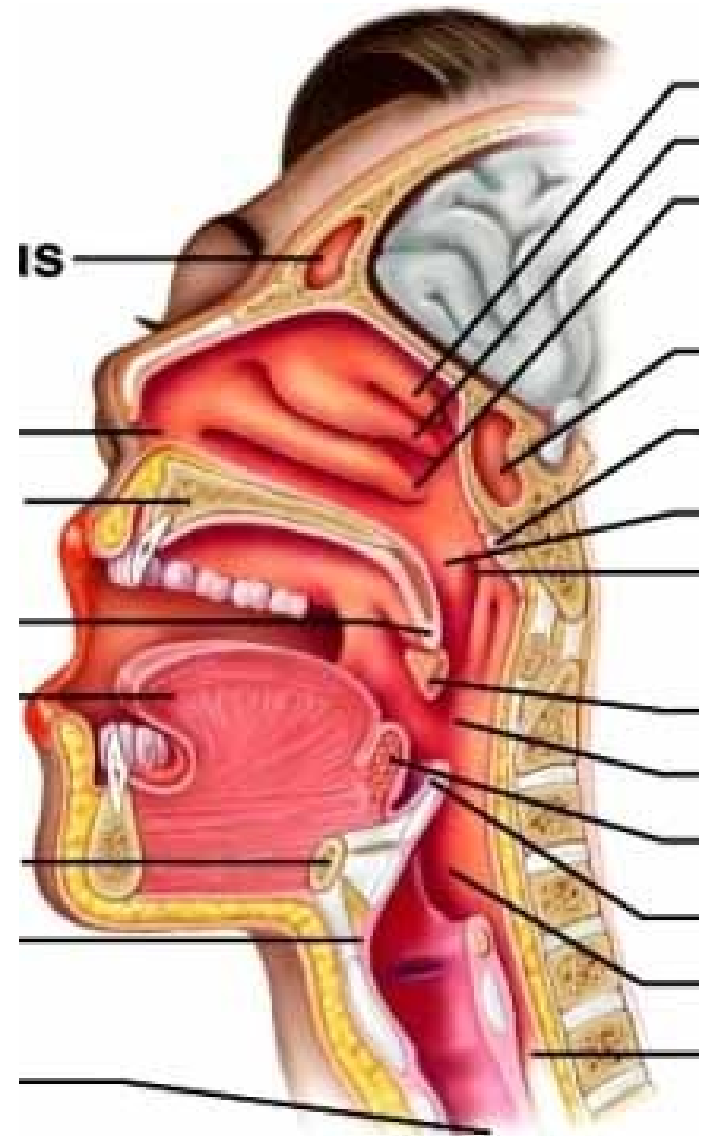
Dutina ústní (*cavitas oris*):

Obecná funkce:

- oddělení části potravy
- mechanické štěpení (žvýkání)
- chemické štěpení (počátek v kontaktu se slinami)
- tvorba sousta a posun
- chuťové vnímání (zajišťuje reflexní tvorbu trávicích šťáv, kontrolu složení)

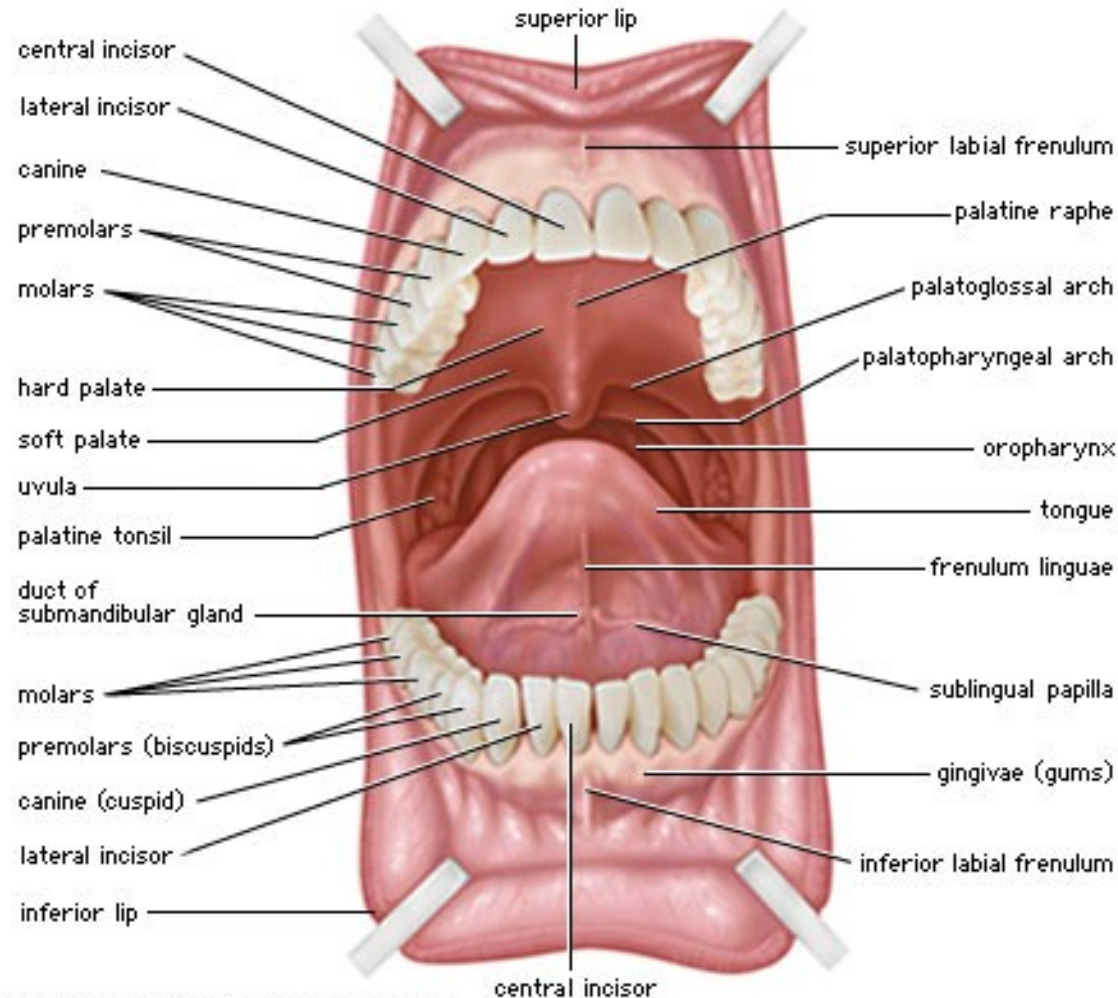
Hranice dutiny ústní:

- ventrálně - ústním otvorem (*rima oris*), uzavřený rty (*labia*)
- dorzálně přechází v zúžení (*isthmus faucium*) - do hltanu
- kraniálně - patro (*palatum*)
- kaudálně - spodina ústní (*diaphragma oris*)
- anterolaterálně stěny - tváře (*buccae*)



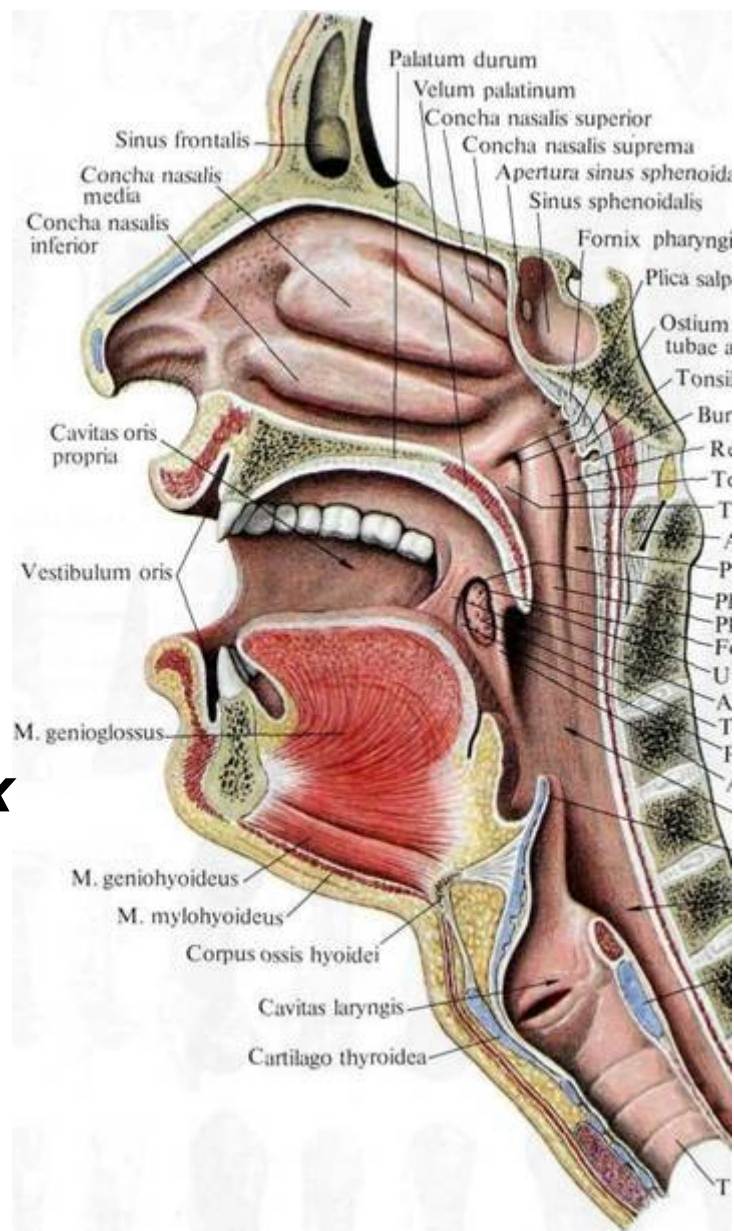
Hlavním obsahem:

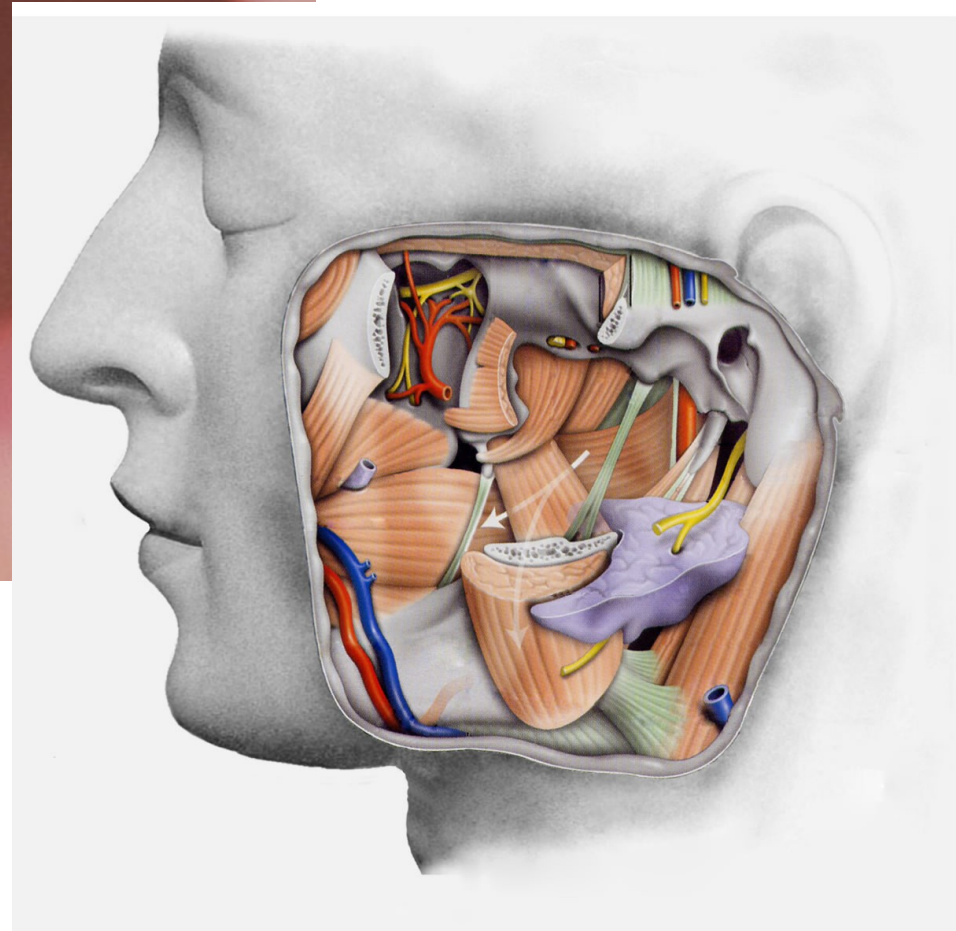
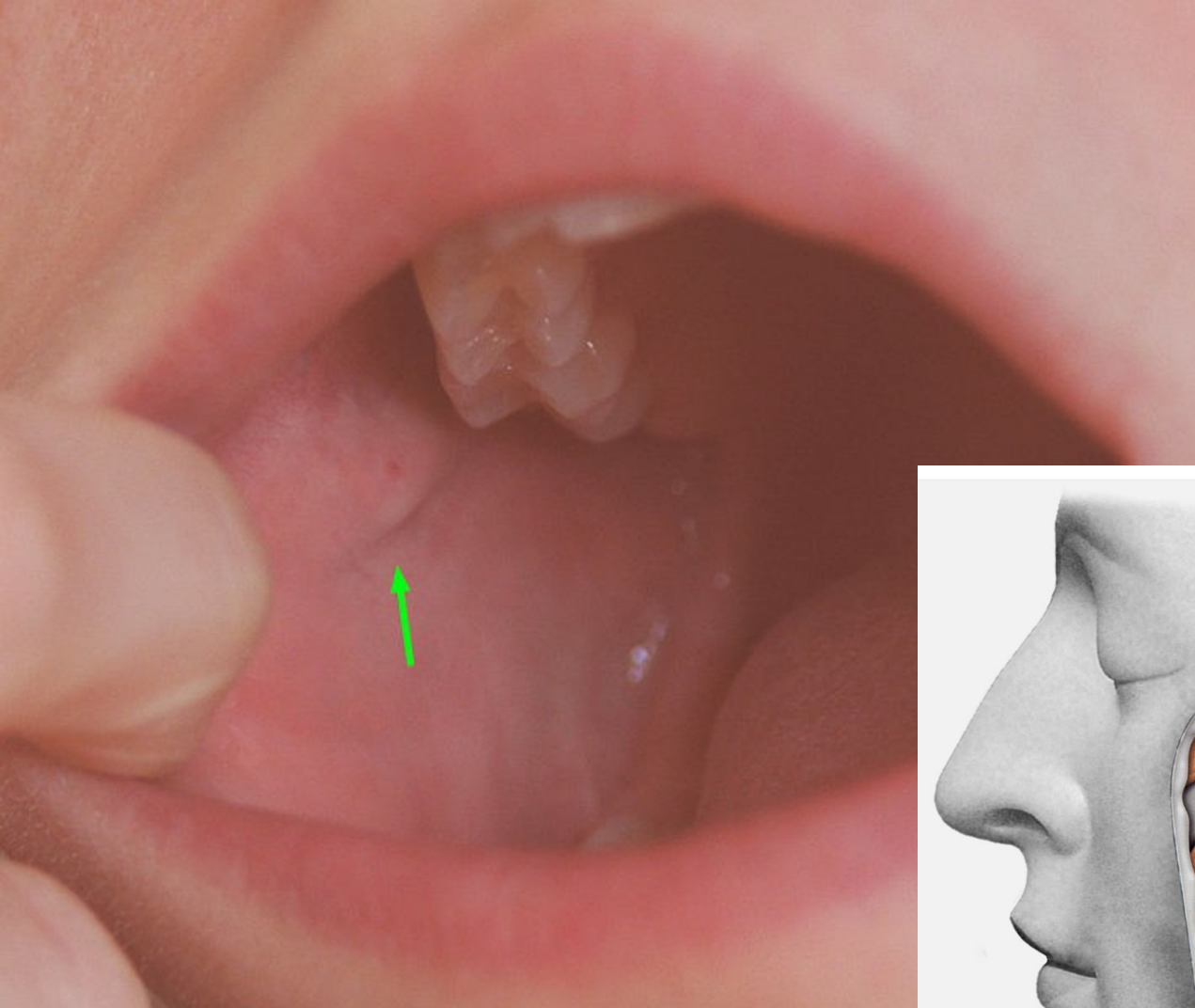
- zuby (*dentes*)
- jazyk (*lingua*)
- rozdělení dutiny ústní
zubními oblouky:
 - **předsíň**
(*vestibulum oris*)
 - **vlastní dutinu
ústní** (*cavitas oris
proprium*)



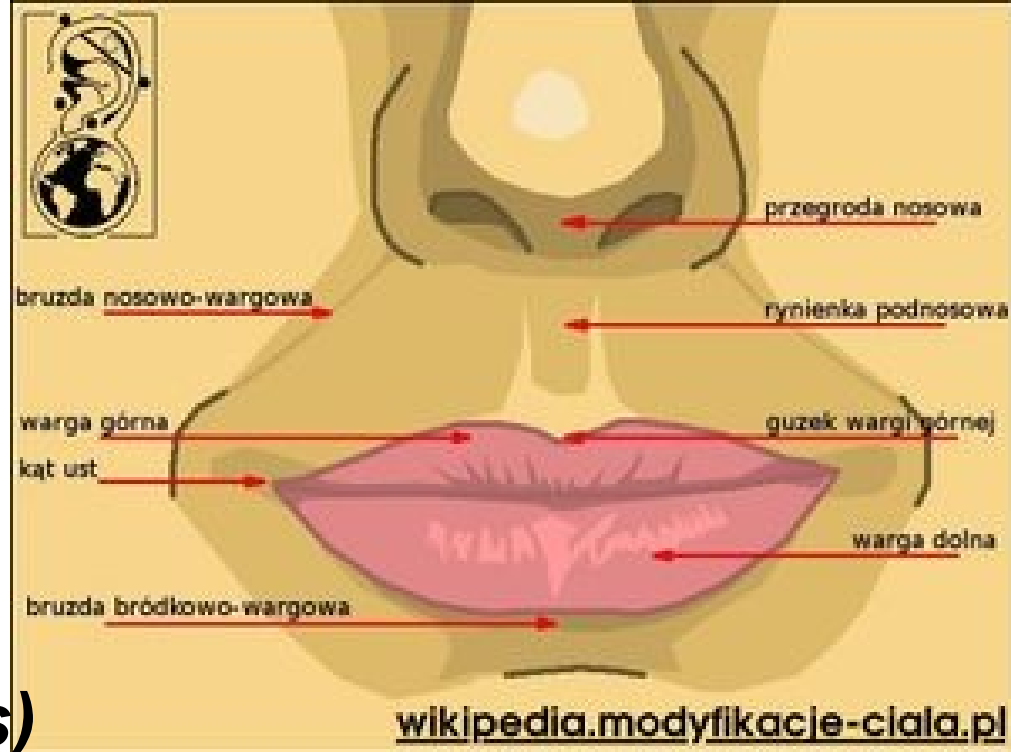
Předsíň dutiny ústní: (*vestibulum oris*)

- umístěná mezi rty a tvářemi na jedné straně a zubními oblouky s dásněmi na straně druhé
- dorzálním sahá až k **slizniční řase** – ***plica pterygomandibularis*** (řasa jde od *processus pterygoideus* klínové kosti za poslední stoličku dolní čelisti)
- **Sliznice** - přechází ze rtů, tváří - na alveolární výběžky - vytváří dásně.
- přechodu rtu v dásně - **klenby (*fornix vestibuli superior et inferior*)**
- na tváři, proti druhé horní stoličce, vyvýšenina – ***papilla parotidea***, (ústí vývod příušní žlázy)



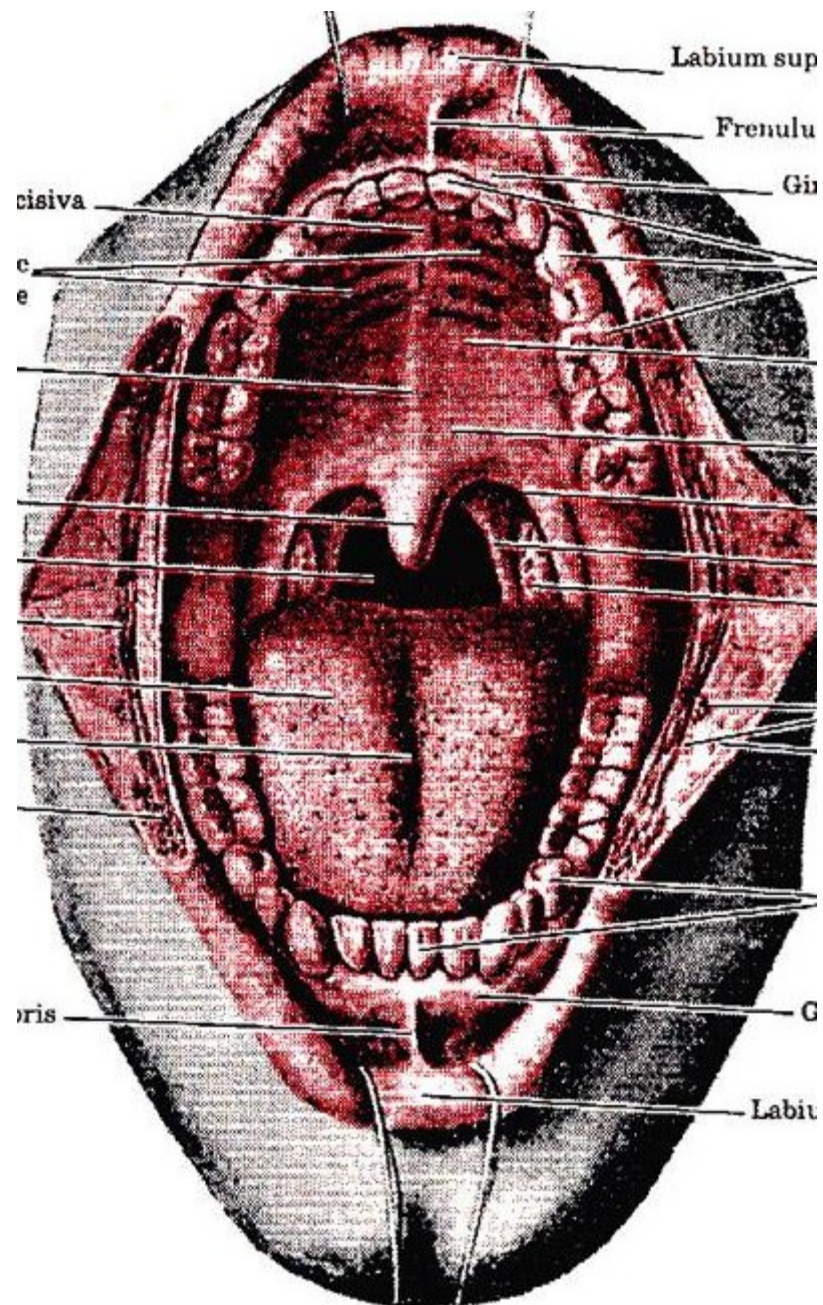


Rty: (*labia oris*)



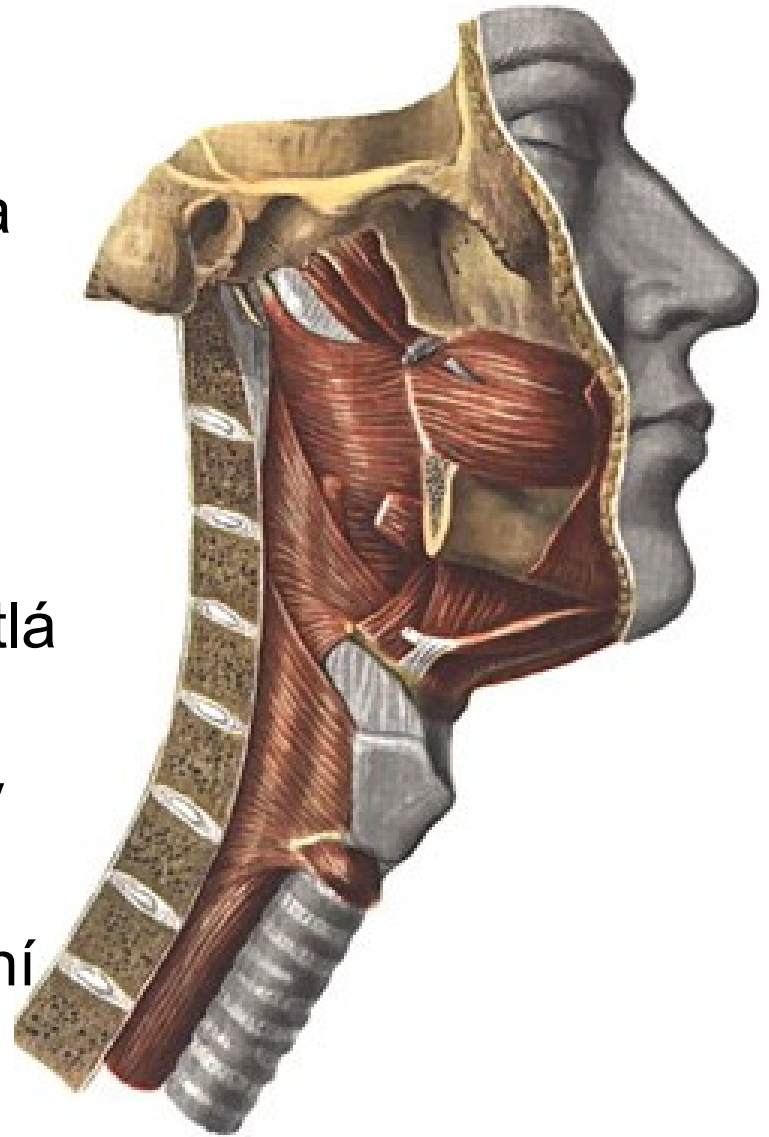
- silné valy –
ohraničujú ústní štěrbinu
- ústní koutky (*anguli oris*)
- horní ret (*labium superius*)
od dolního okraje nosu a *sulcus nasolabialis*
- mělká rýha (*philtrum*), zakončena hrbolekem
(*tuberculum labii superioris*)
- dolní ret (*labium inferius*) dosahuje k rýze na
bradě – *sulcus mentolabialis*

- **podkladem rtů:** (*musculus orbicularis oris*)
- **Zevně** - podkožní vazivo, kůže, s jemnými chloupky (u mužů s vousy)
- **Vnitřně** - podslizniční vazivo, drobné slinné žlázy (*glandulae labiales*), mnohovrstevným dlaždicovým epitelem
- ve **střední rovině** slizniční řasa – uzdička (*frenulum labii superioris et inferioris*), která přechází do dásní
- **přechod** kůže ve sliznici - červeně zbarvený lem (bez pigmentu, chlupů, vousů a potních žláz)



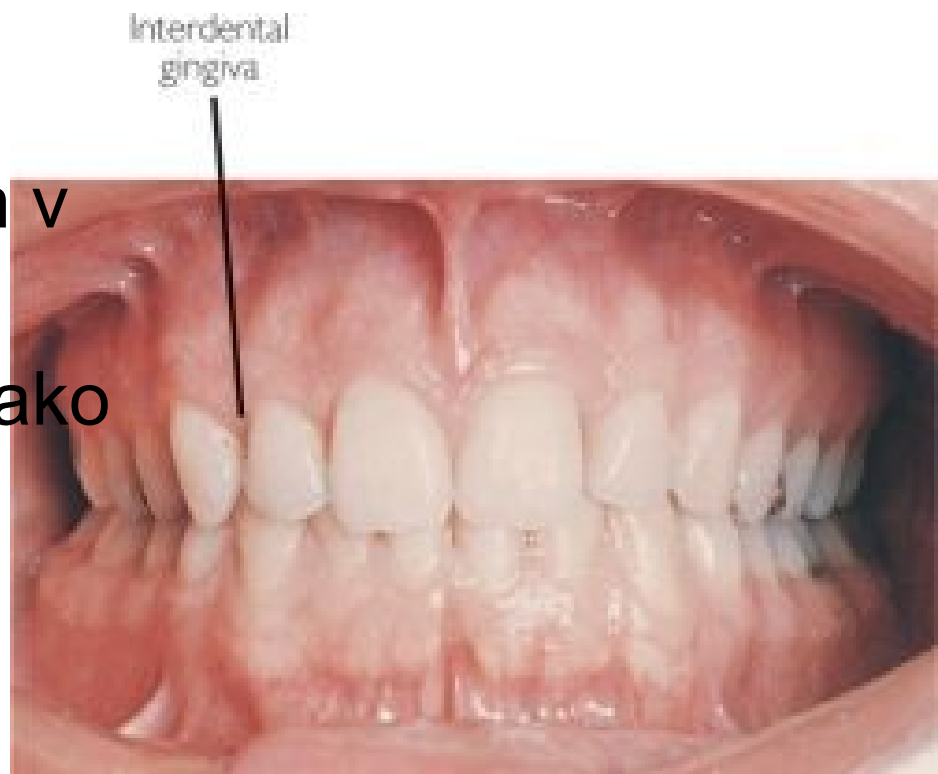Tváře: (*buccae*)

- od koutku úst a obou rtů až k zadnímu okraji dolní čelisti, shora jde od jařmového oblouku až k dolnímu okraji mandibuly
- podkladem zejména *musculus buccinator*
- Kůže tváří - růžová, tenká, porostlá chloupky (u mužů vousy)
- podkožní vazivo obsahuje tukový polštář
- drobné slinné žlázy, a to v přední partii *glandulae buccales* a *glandulae molares*.



Dáseň: (*gingiva*)

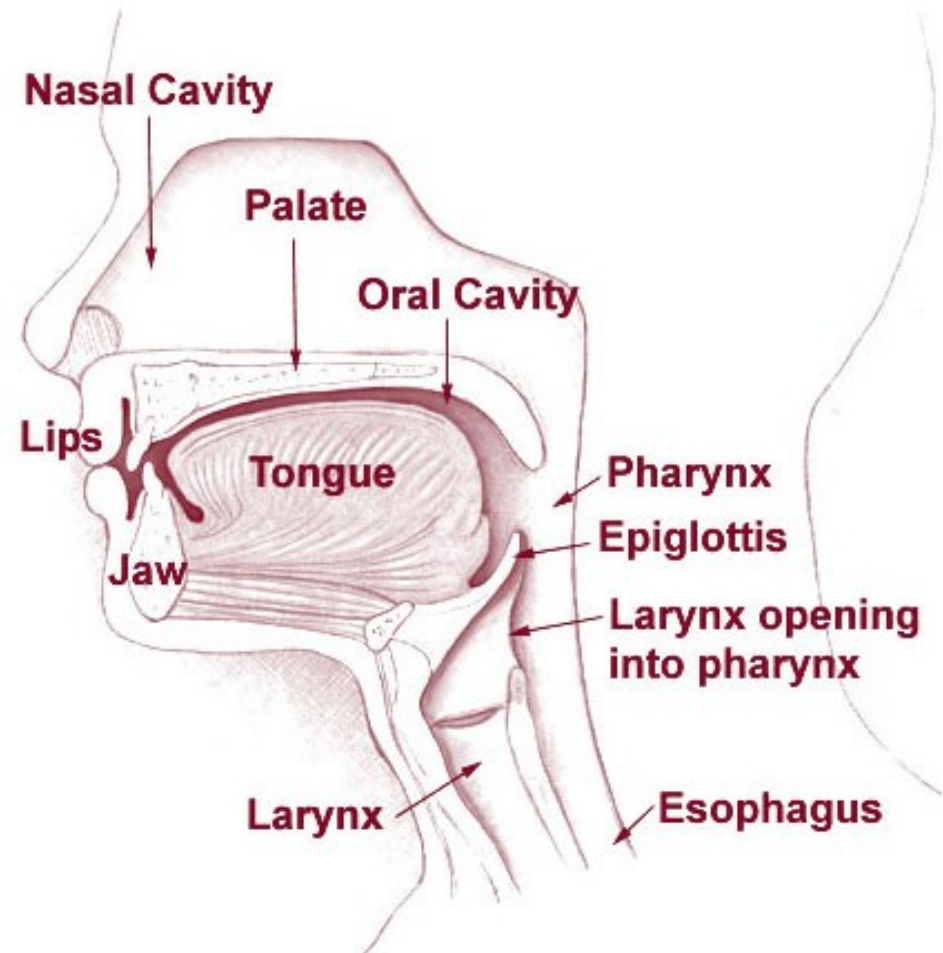
- tlustá, křehká sliznice **bez žláz**, pokrývá alveolární výběžky srůstá s periostem v **mukoperiost**.
- v mezizubních štěrbinách jako - **interdentální papily** (*papillae gingivales*)
- pevně spojena se zubním cementem (brání vniknutí škodlivin do periodontální štěrbiny)
- po ztrátě zubu se dáseň spojuje (uzavírá prázdný alveolus)



Vlastní dutina ústní: (*cavitas oris proprium*)

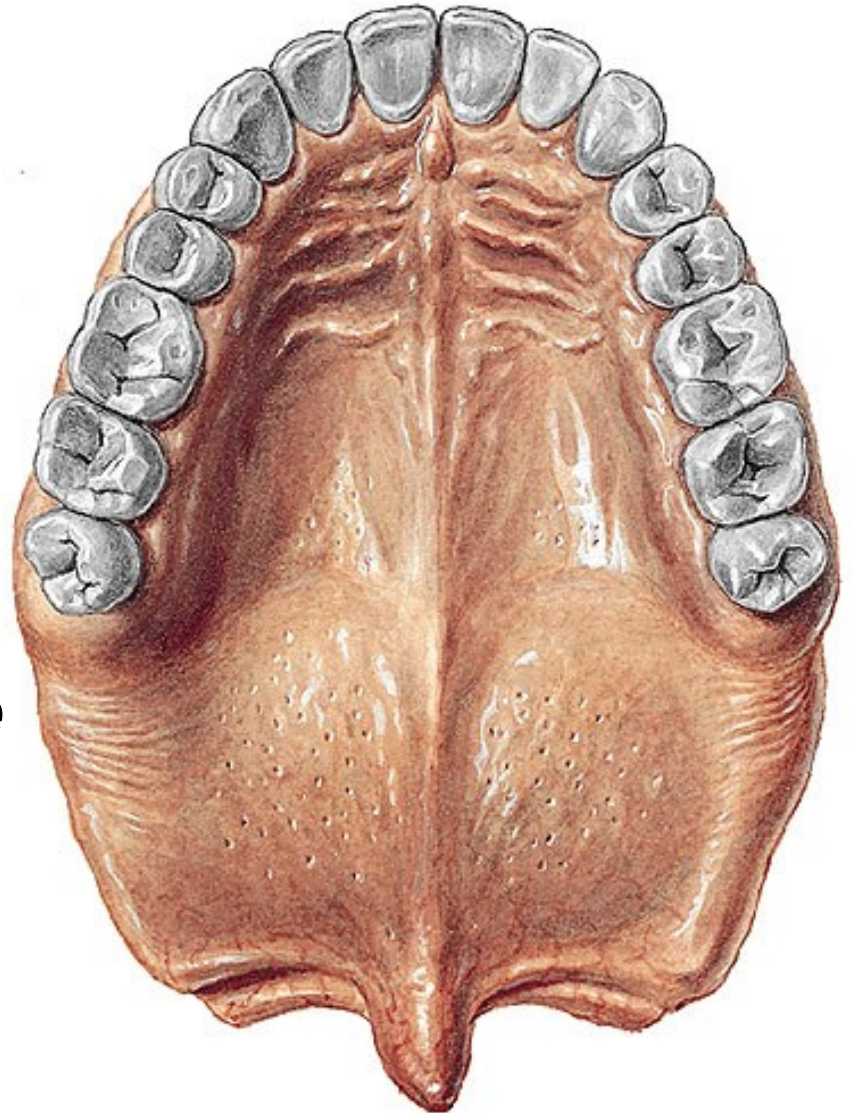
Patro: (*palatum*)

- strop vlastní dutiny ústní
- odděluje od dutiny nosní
- **přední část** - kostěný podklad - **tvrdé patro** (*palatum durum*)
- **zadní část** - měkké tkáně - měkkým patrem (*palatum molle*)



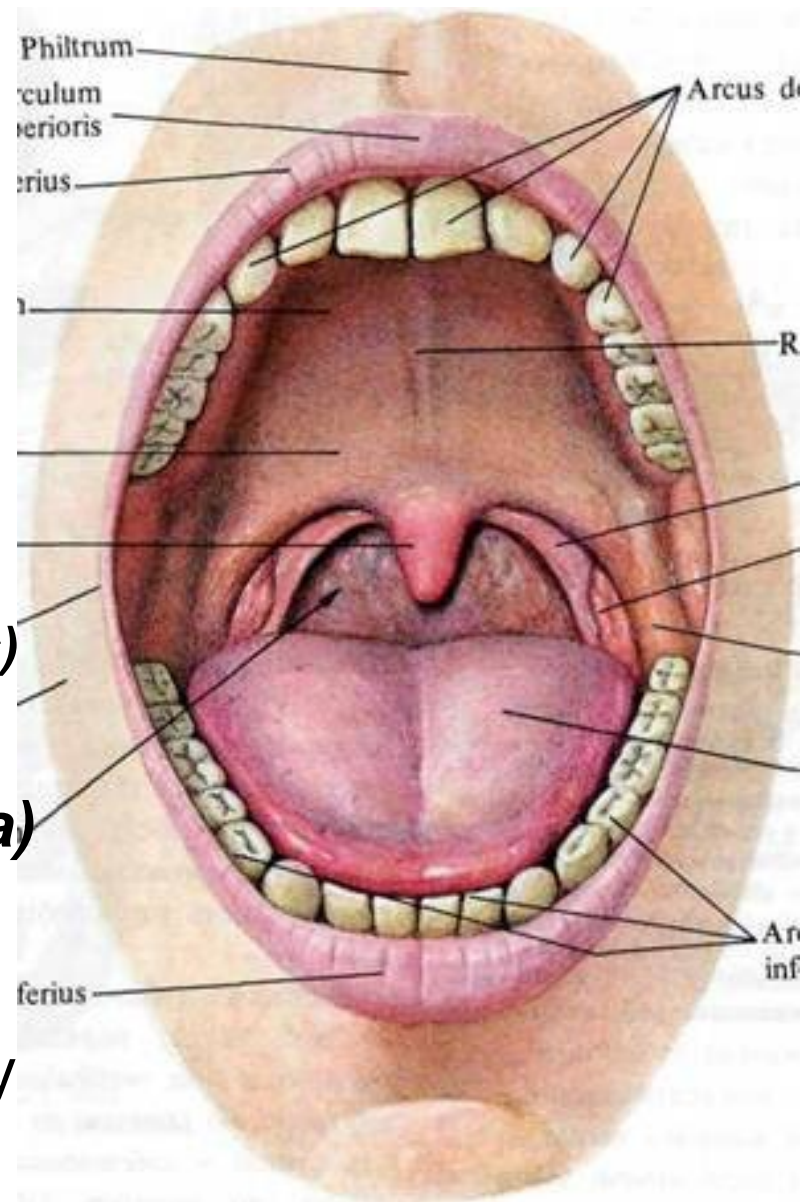
Palatum durum:

- ***processus palatini maxillarum a laminae horizontales*** patrových kostí
- ***mukoperiost*** - přední části - několik nízkých, příčně probíhajících řas (***plicae palatinae transversae***)
- střední rovině je šev (***raphe palati***) - vpředu přechází v drobné vyvýšení (***papilla incisiva***)
- ***glandulae palatinae***



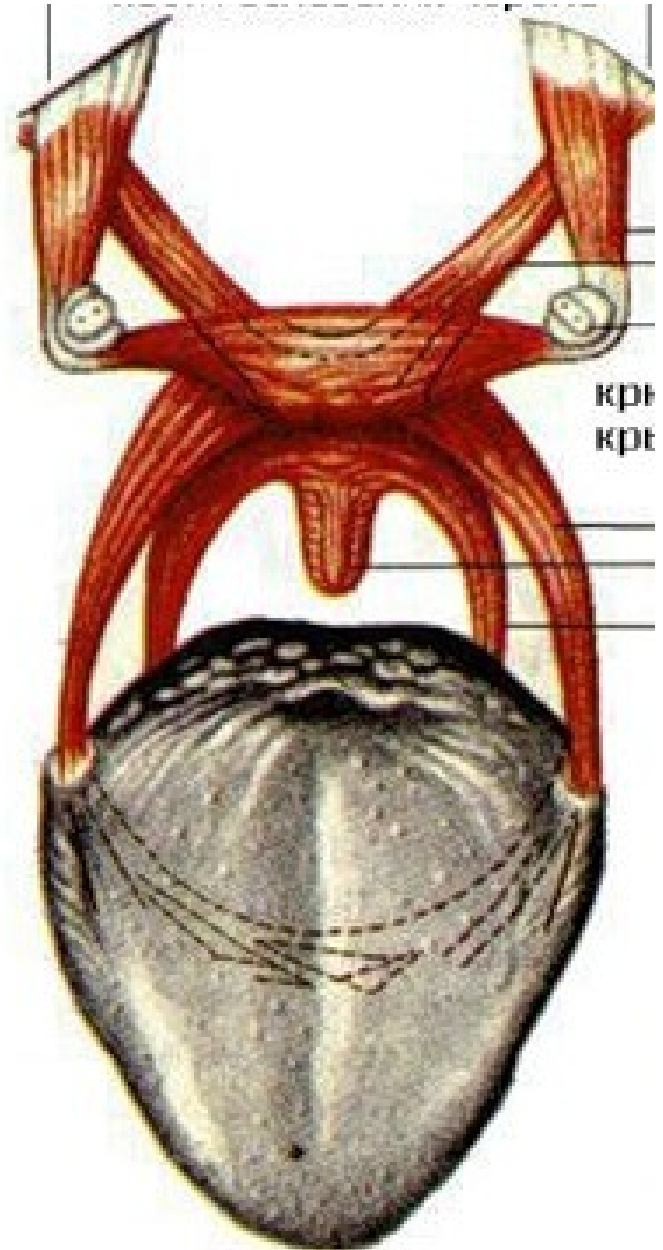
Palatum molle:

- **V klidu je skloněno kaudálně při polknutí uzavírá nosohltan**
- **ve střední čáře - patrový čípek (*uvula palatina*)**
- **laterokaudálně dvě párové obloukovité slizniční řasy**
 - přední řasa (*arcus palatoglossus*)
 - zadní řasa (*arcus palatopharyngeus*)
- **trojúhelníkovitou prohlubeň**
- **patrová mandle (*tonsilla palatina*)**
- **Podkladem měkkého patra je vazivová ploténka (*aponeurosis palatina*) a příčně pruhované svaly**



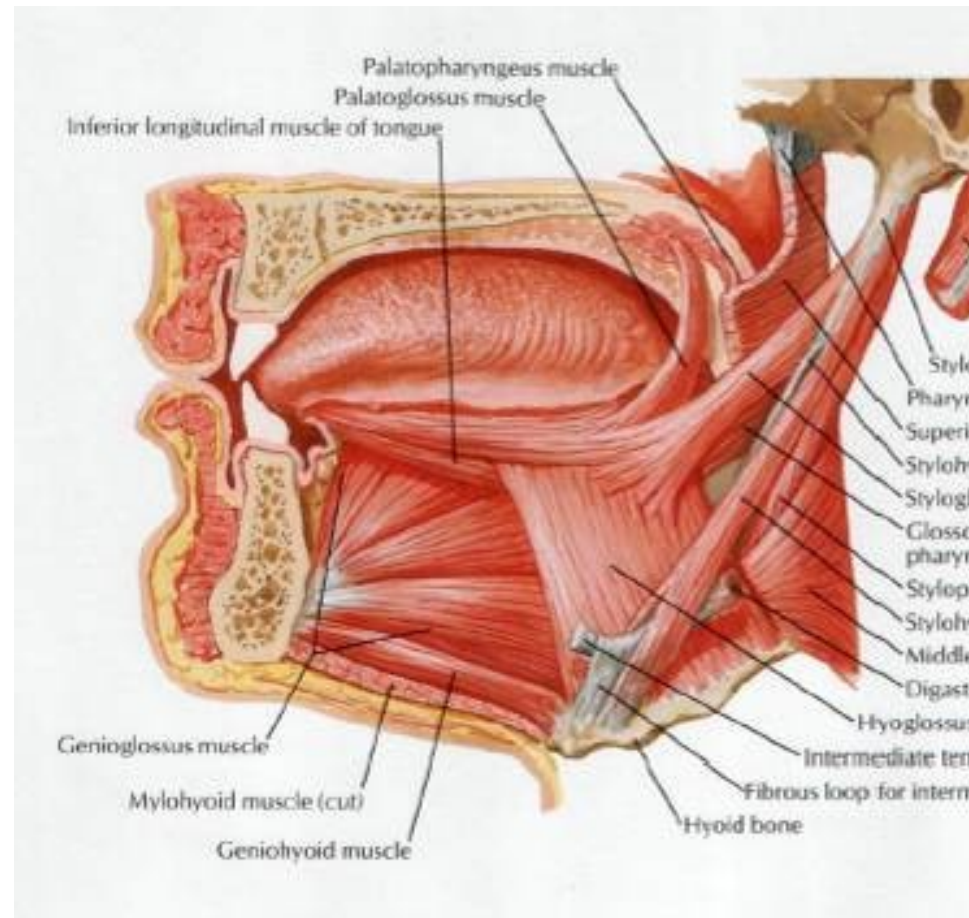
Svaly měkkého patra:

- ***M. tensor veli palatini*** zač. od *spina ossis sphenoidalis* a *lamina medialis processus pterygoidei* - šlacha obtáčí *hamulus pterygoideus* a upíná se do *aponeurosis palatina*
- ***M. levator veli palatini*** od dolní plochy skalní kosti a částečně i od sluchové trubice, upíná se do měkkého patra
- ***M. palatoglossus***
- ***M. palatopharyngeus***
- ***M. uvulae*** od *spina nasalis posterior* k volnému okraji patra,



Spodina dutiny ústní: (*diaphragma oris*)

- Pohyblivá horizontální ploténka
- Svaly:
 - m. mylohyoidei*,
 - m. digastrici*,
 - m. geniohyoidei*
- *glandula sublingualis*
- odstupuje jazyk



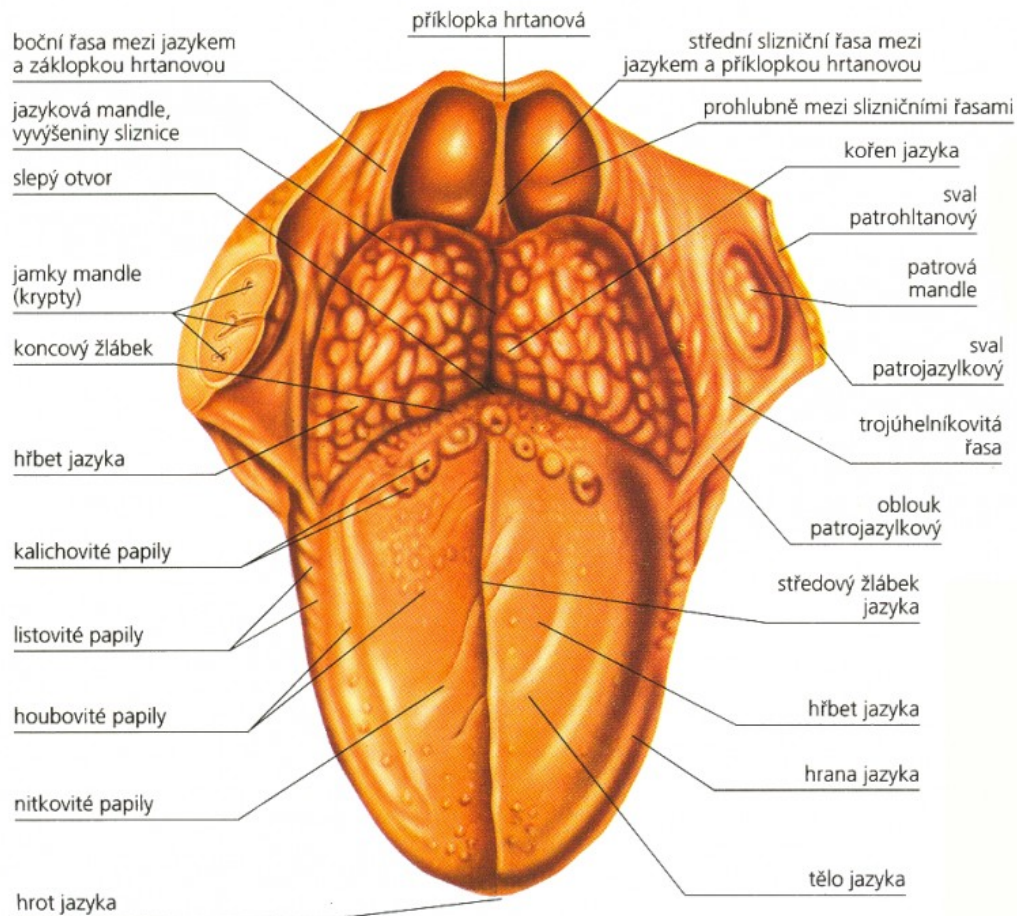
Jazyk: (*lingua, glossa*)

Funkce:

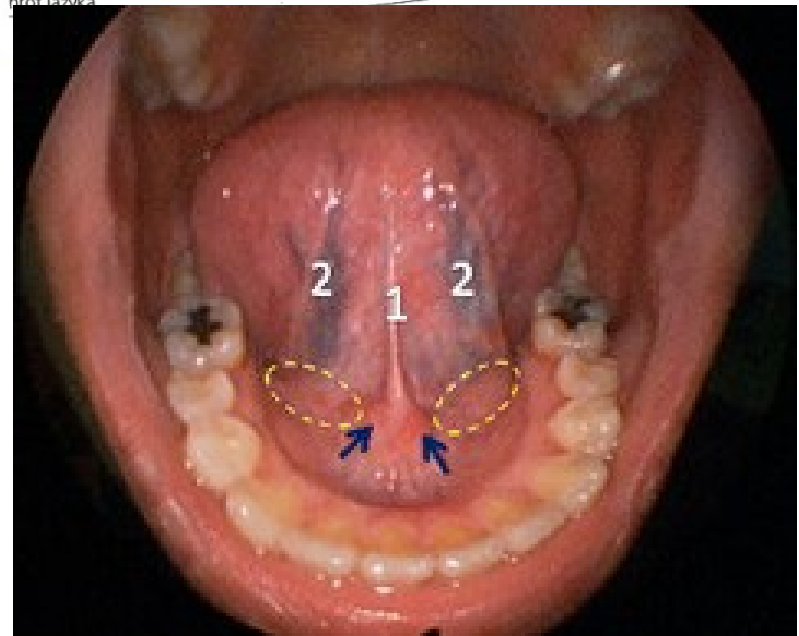
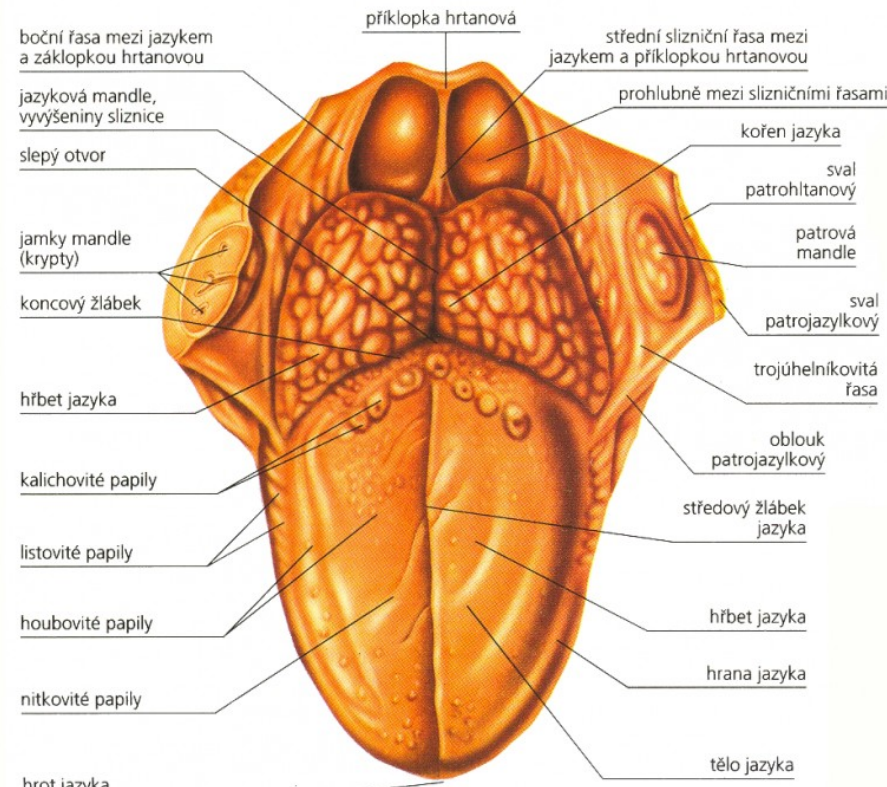
- mechanickém zpracování potravy
- artikulace
- chuťové vnímání

Popis:

- kořen (*radix linguae*)
- tělo (*corpus linguae*)
- hrot (*apex linguae*)
- hřbet jazyka (*dorsum linguae*)
- dolní plocha (*facies inferior linguae*)
- okraj jazyka (*margo linguae*)



- **brázdy**- *sulcus medianus linguae*, *sulcus terminalis*
- prohlubeň - *foramen caecum linguae*
- cípatá řasa (*plica fimbriata*)
- uzdička (***frenulum linguae***)
- ***caruncula sublingualis*** - vyústění podčelistní a podjazykové žlázy
- *plica sublingualis*
- *ductus sublinguales minores*



Stavba jazyka:

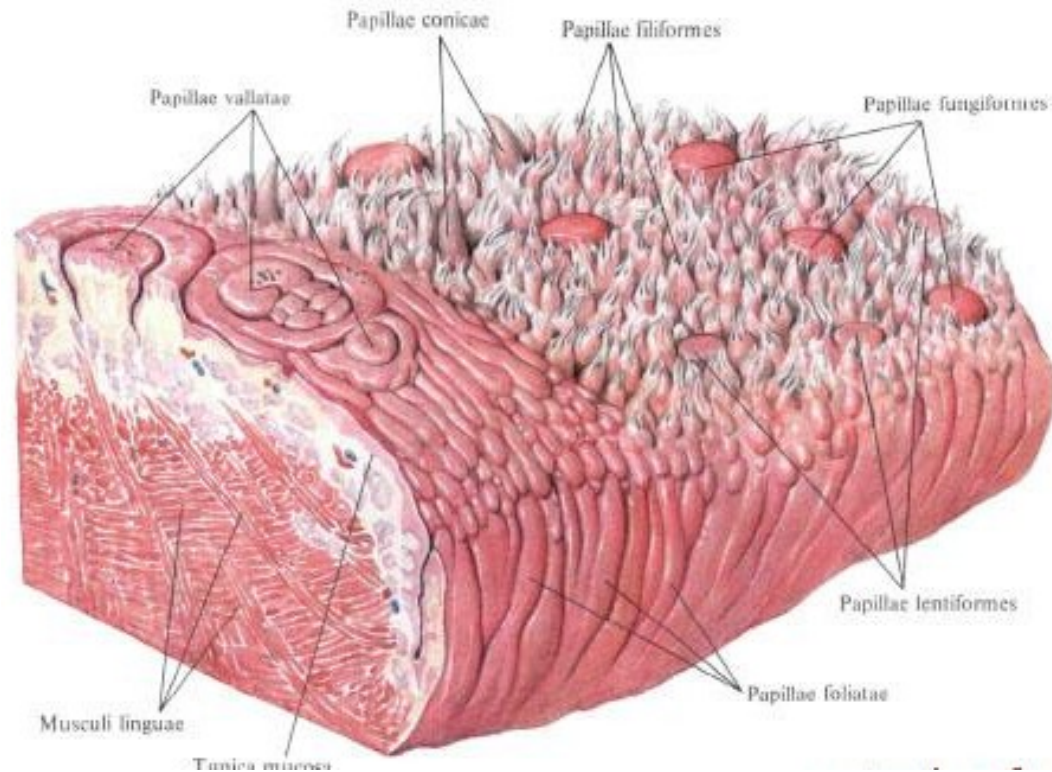
1) Sliznice:

a) Tělo

- E. m. dlaždicový
- Papil

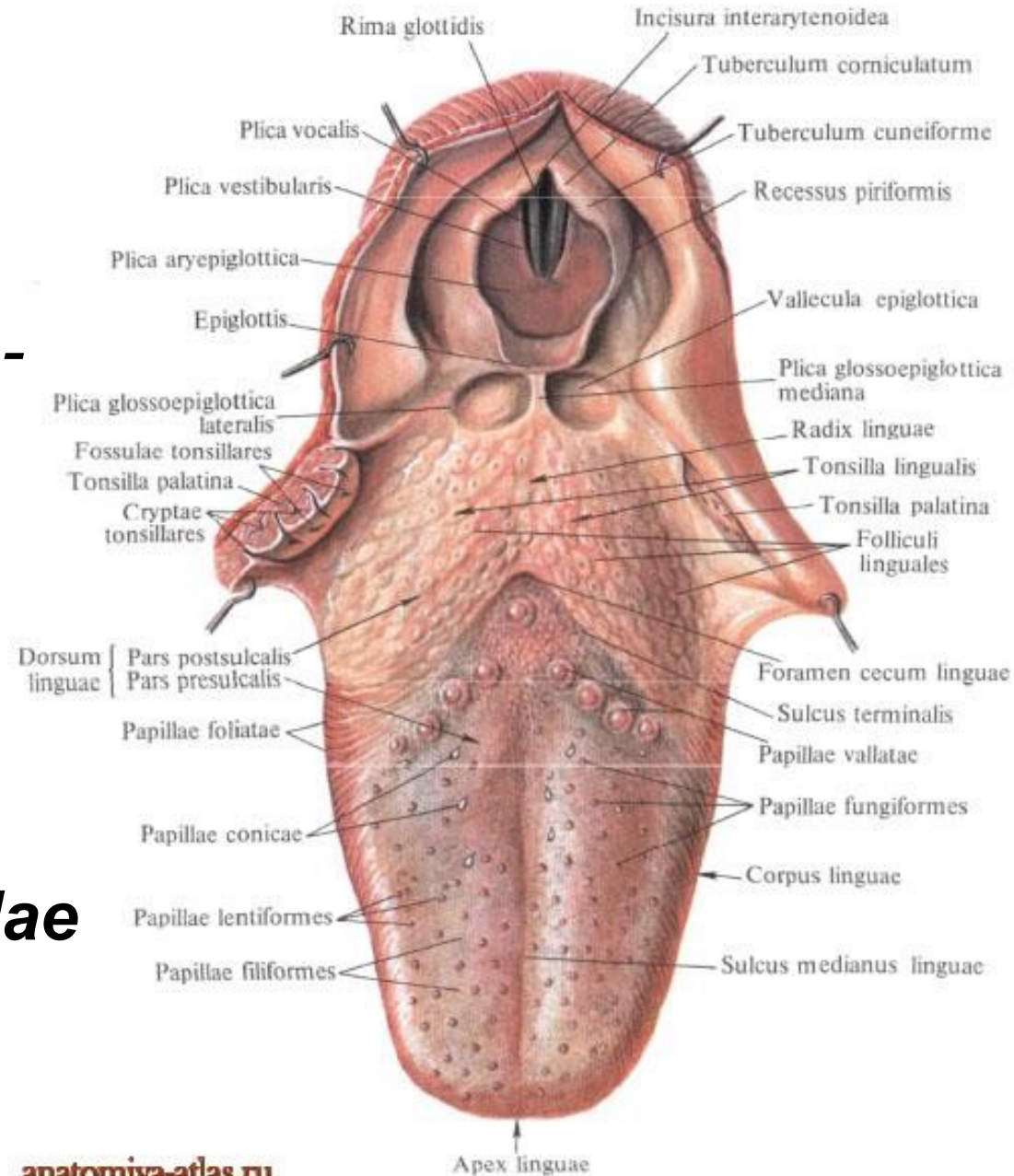
(papillae linguales)

- Nitkovité papily
- Houbovité papily
- Listovité papily
- Hrazené papily



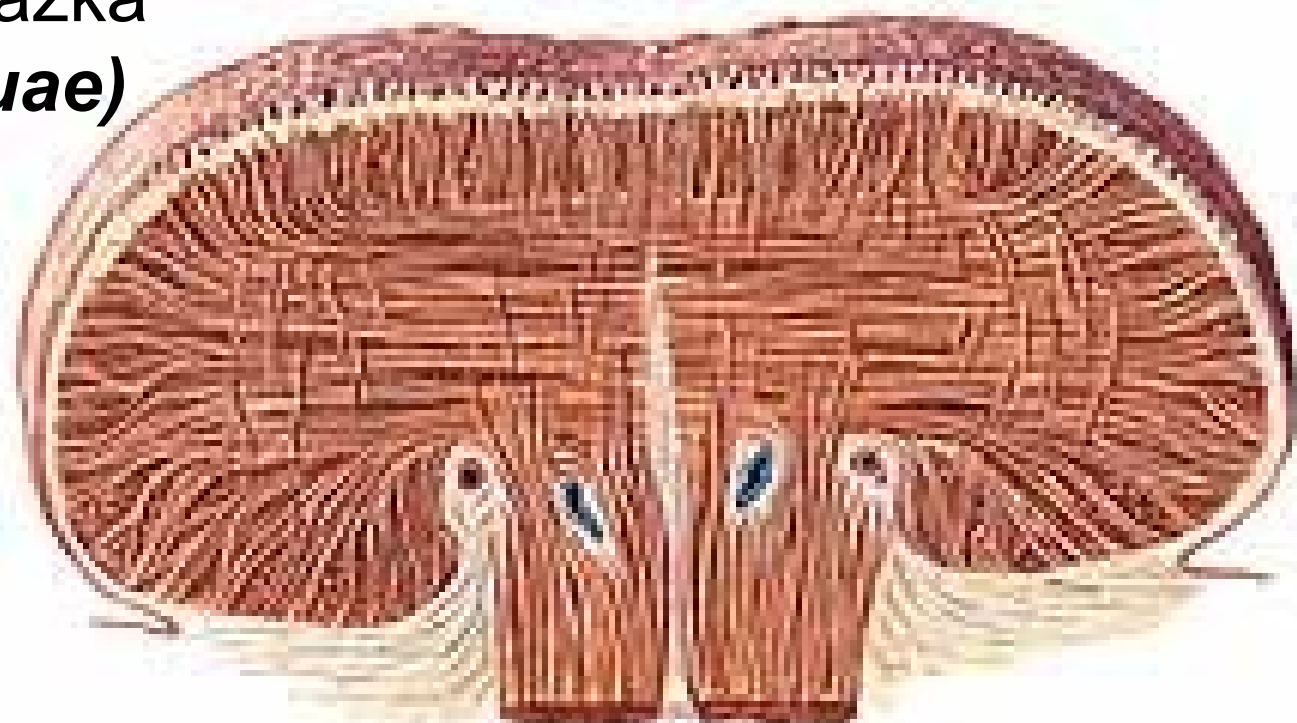
b) Kořen

- bez papil
- lymfatickými uzlíky (***tonsilla lingualis***) - Waldayerův lymfoepiteliální okruhu
- tři slizniční řasy
 - ***plica glossoepiglottica mediana, lateralis***
- dvě jamky (***valleculae epiglotticae***)



2) Slizniční vazivo:

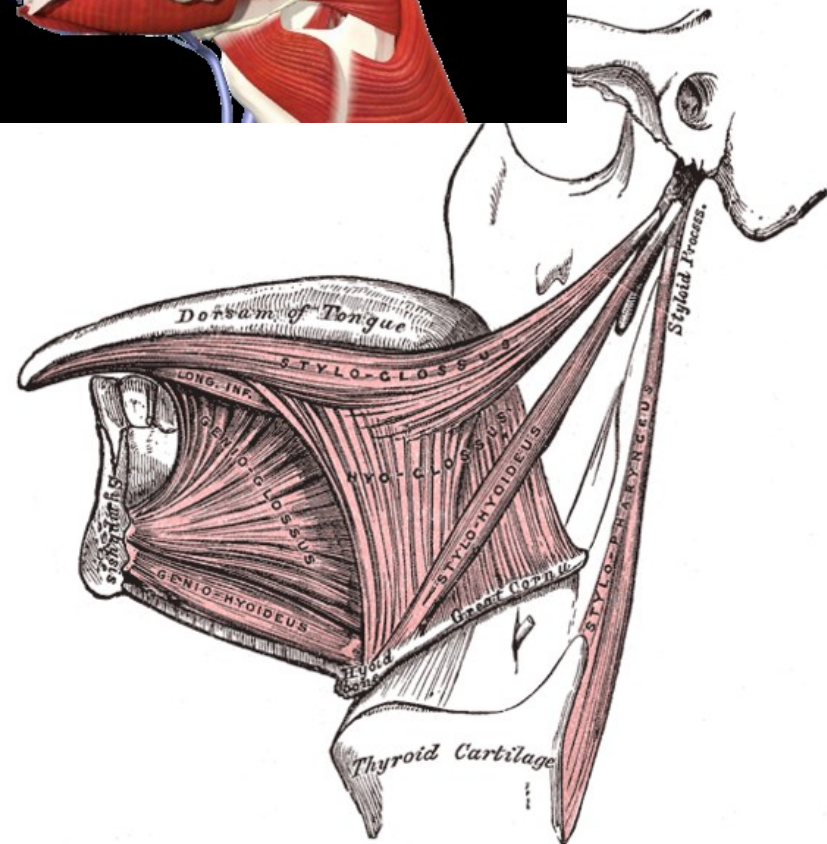
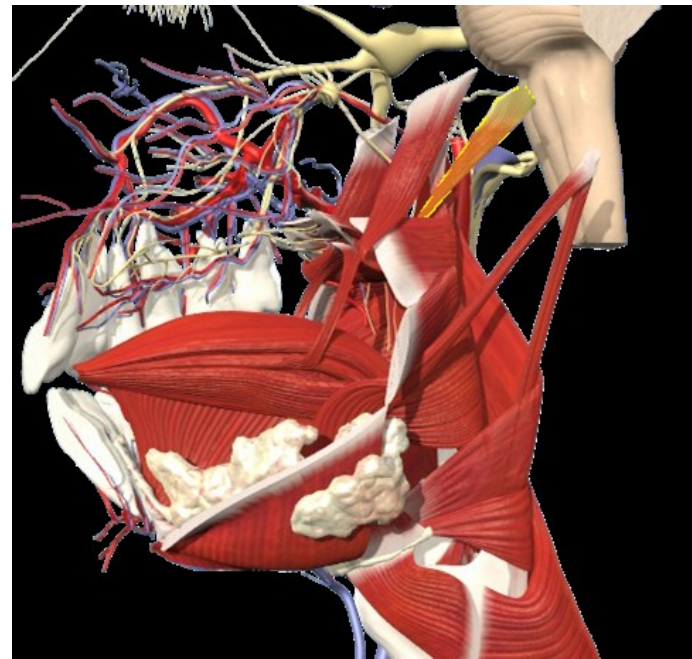
- na hřbetu jazyka zahuštěno ve vazivovou ploténku (***aponeurosis linguae***)
- vazivová přepážka (***septum linguae***)



3) Svalovina:

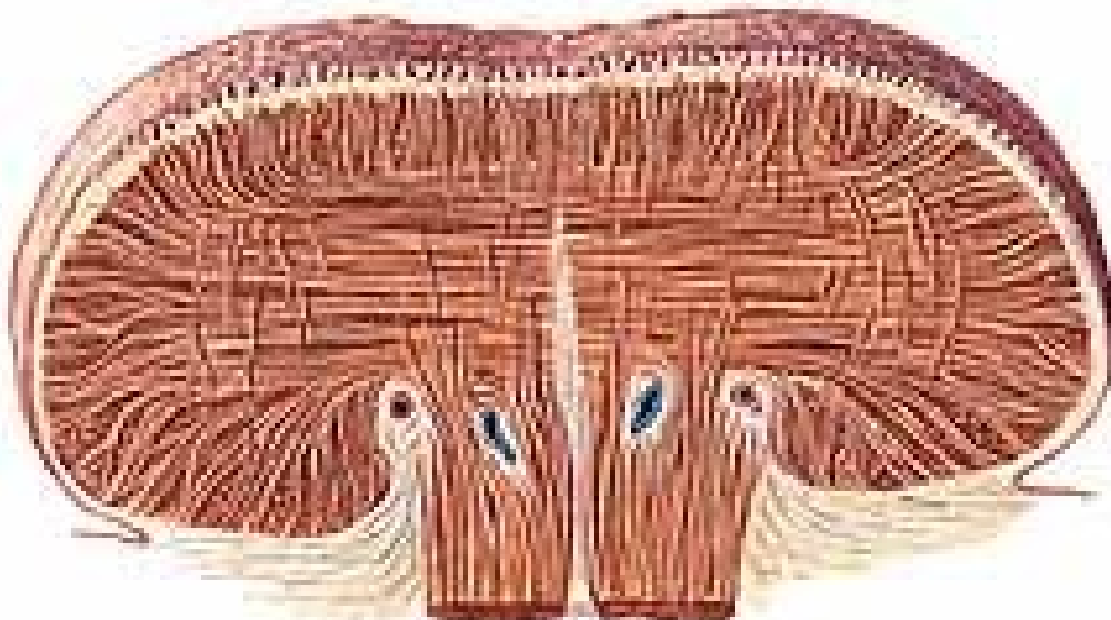
a) Extraglosální svaly

- začínají v okolí jazyka, vnikají do něho a připevňují se do *aponeurosis linguae*
 - *Musculus genioglossus*
 - *Musculus hyoglossus*
 - *Musculus styloglossus*
 - *Musculus palatoglossus*



b) Intraglosální svaly:

- začínají i končí v jazyku
- třech na sebe kolmých rovinách
 - *musculus longitudinalis superior,*
musculus longitudinalis inferior
 - *musculus transversus linguae*
 - *musculus verticalis linguae*

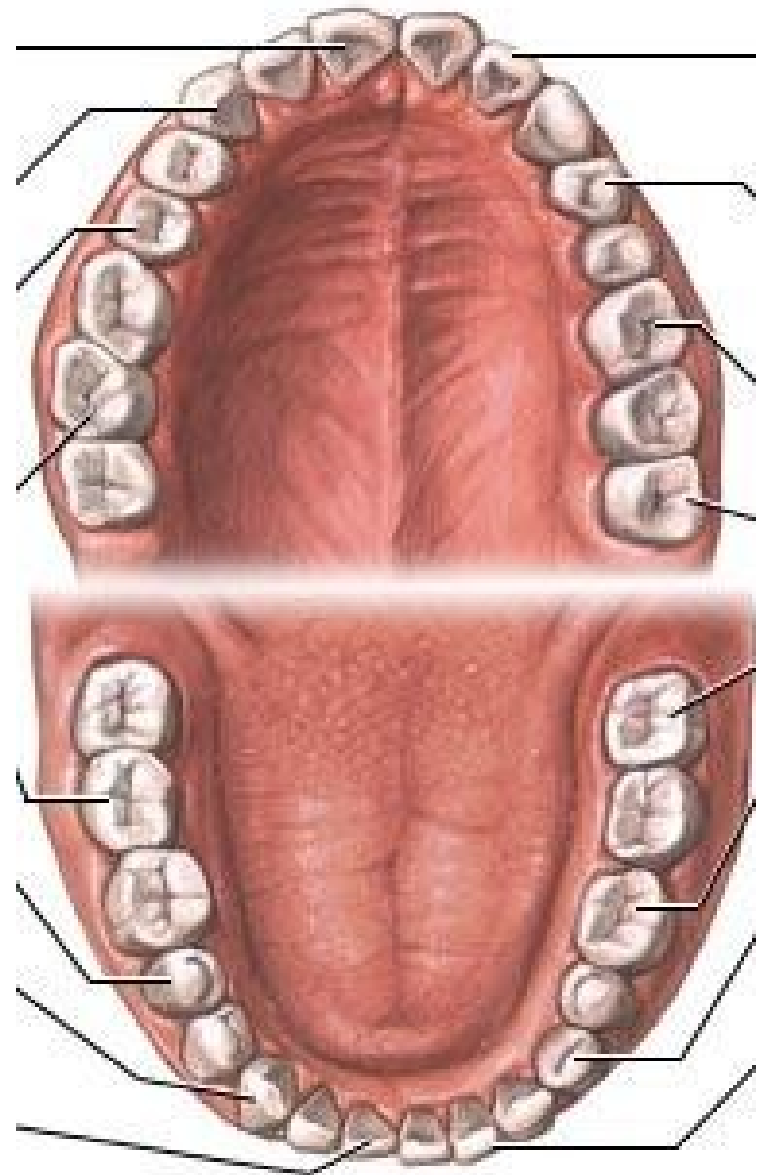


Zuby: (*dentes*)

- zasazeny do zubních alveolů čelistí
- vytvářejí horní a dolní zubní oblouk (*arcus dentalis superior a arcus dentalis inferior*)

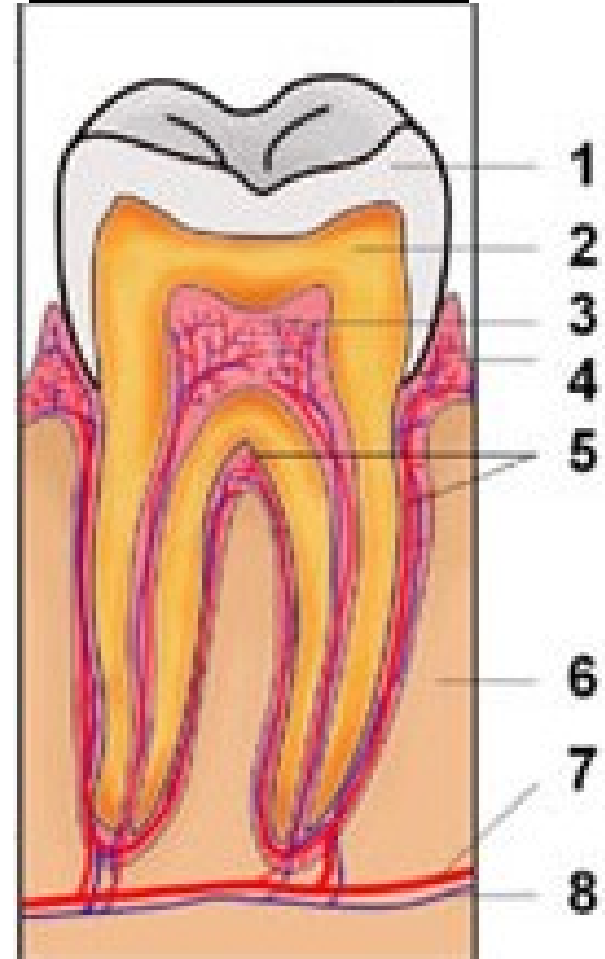
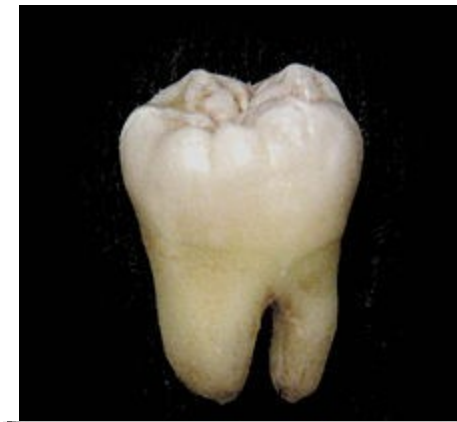Funkce:

- ukousnutí potravy
- mechanické rozměňování
- fonace



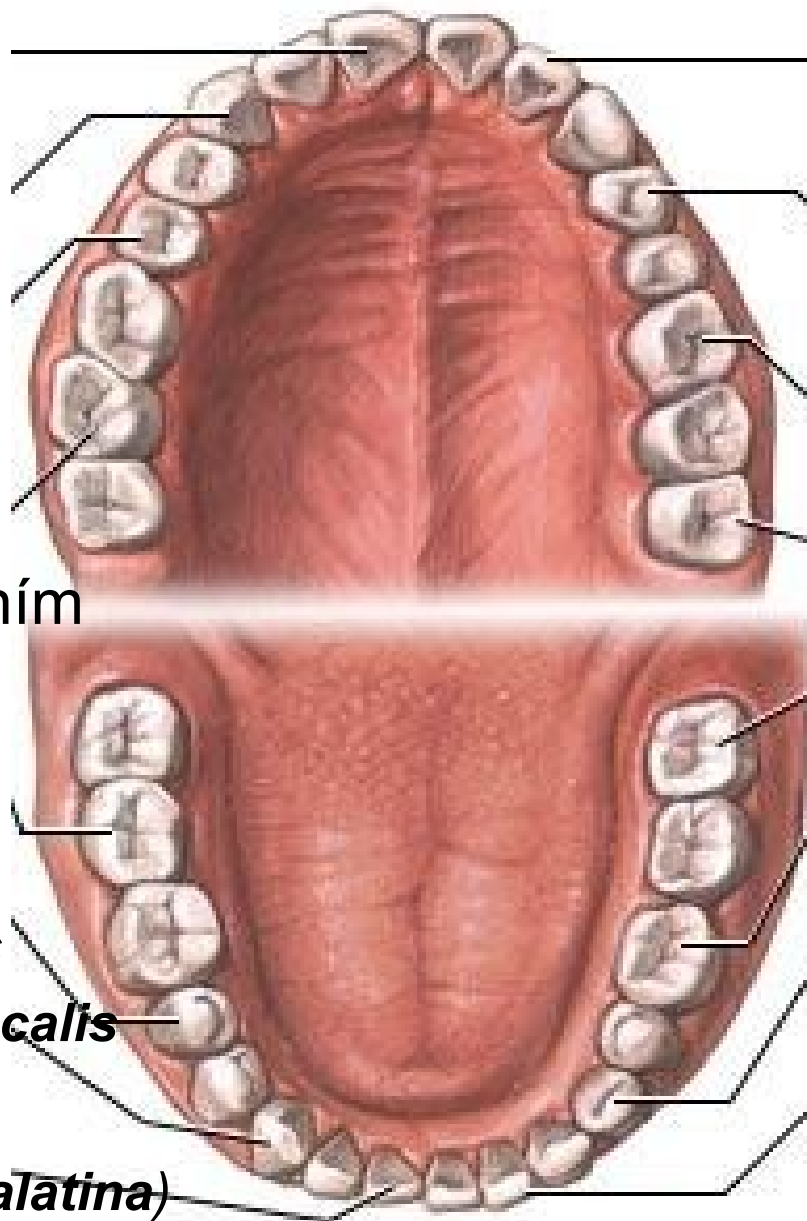
Popis zubu:

- korunky (*corona dentis*)
- krčku (*collum dentis*)
- kořen (*radix dentis*)
- dřeňová dutina (*cavum dentis*)
- zubní dřeň (*pulpa dentis*)
 - pokračuje jako kanálek (*canalis radialis dentis*)
 - na vrcholu kořene se otevírá (*foramen apicis radialis dentis*)



Korunka:

- **povrch** korunky je pokryt zubní sklovinou (*enamelum*)
- **rozlišuje plochy:**
 - 1) kousací plocha
(*facies occlusalis*)
 - 2) dvě plochy přivrácené k sousedním zubům
(*facies approximales*)
 - 3) vestibulární plocha
 - u řezáků, špičáků – *facies labialis*
 - u třenových, stoliček – *facies buccalis*
 - 4) orální plocha
 - u zubů horního oblouku (*facies palatina*)
 - u zubů dolního oblouku (*facies lingualis*)



Skladba zubů:

1) zubovina (*dentinum*)

- 70 % anorganických látek
- **odontoblasty**
- senzitivní nervová vlákna

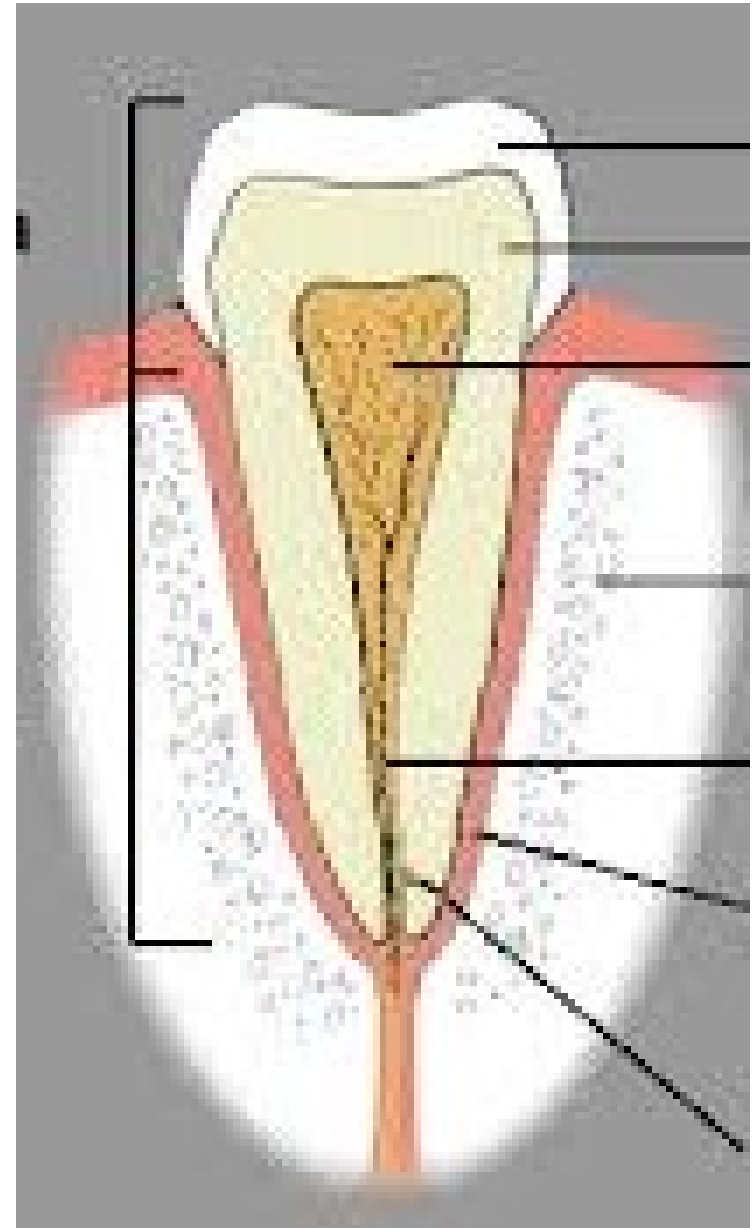
2) zubní sklovina (*enamelum*)

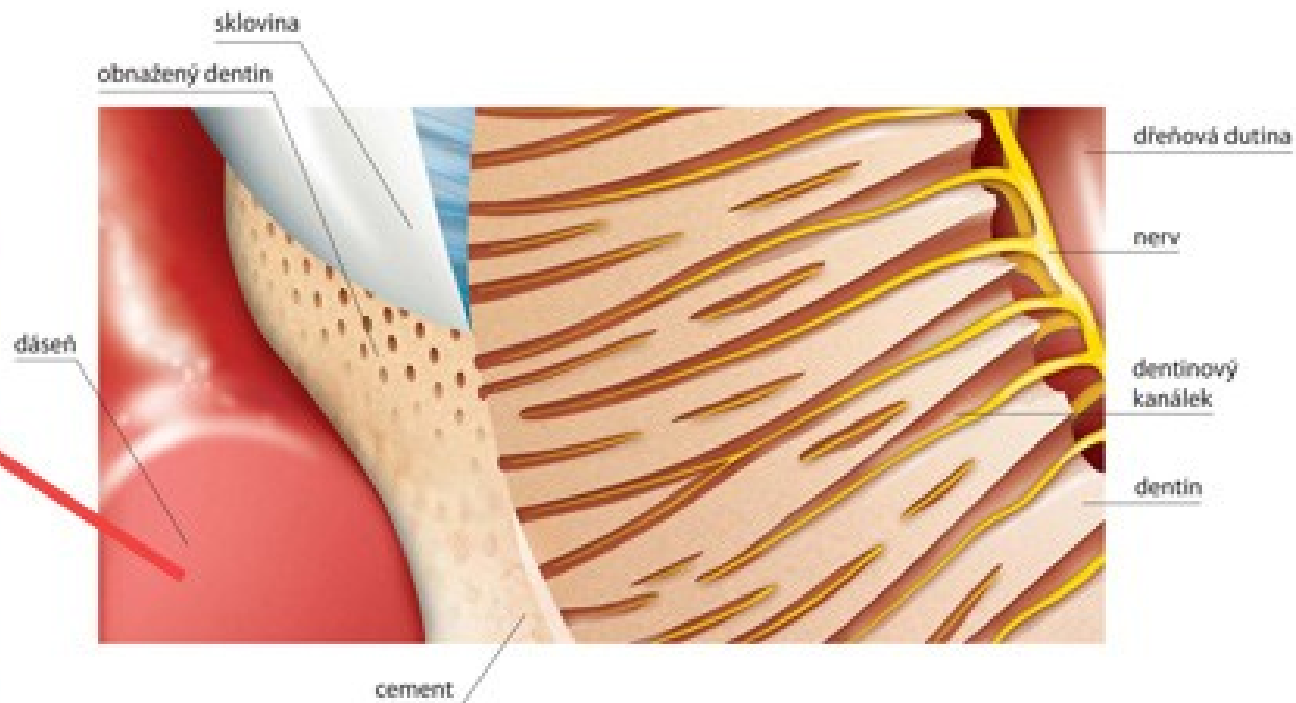
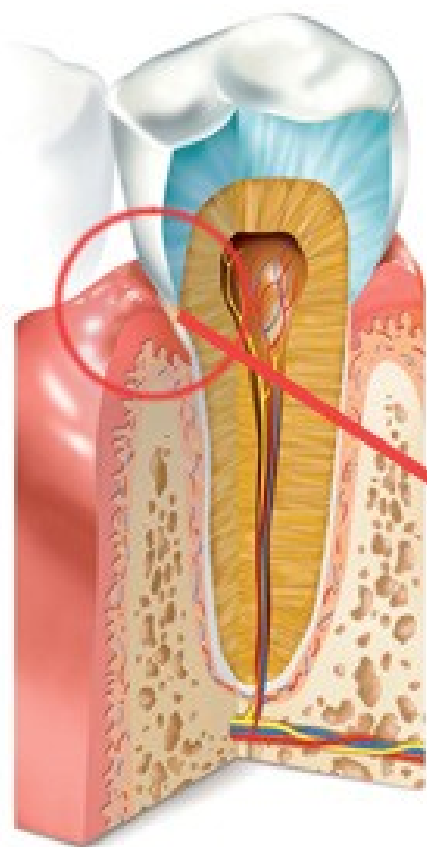
- 97 % anorganických látek

3) zubní cement (*cementum*)

4) zubní dřeň (*pulpa dentis*)

- Zub je upevněn vklíněním - **gomphosis**
- **Ozubice - periodontium**
- **gingivodentálním uzávěrem**
- souborně označovány jako **parodontium**





DETAIL - OBNAŽENÝ ZUBNÍ KRČEK

Morfologie jednotlivých zubů:

Stálé zuby:

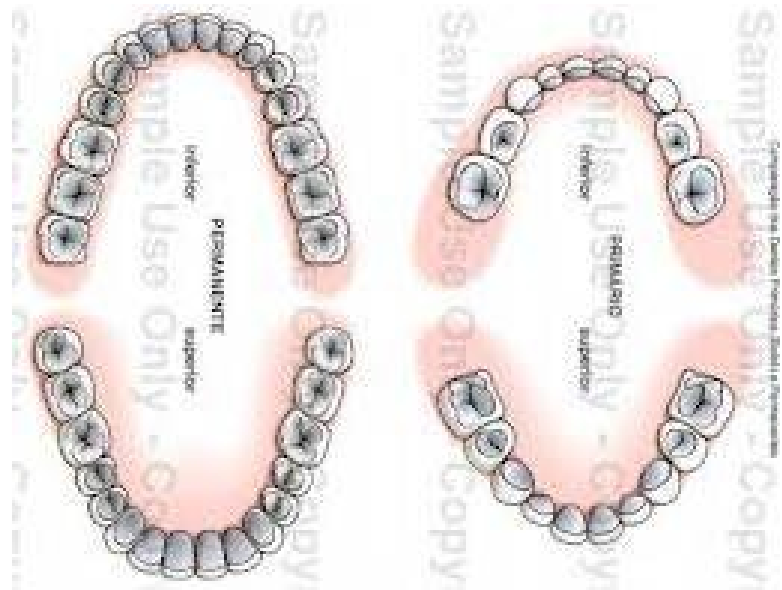(dentes permanentes)

- 32 zubů
- dva řezáky
(dentes incisivi)
- jeden špičák
(dens caninus)
- dva zuby třenové
(dentes praemolares)
- tři stoličky
(dentes molares)

Dočasné zuby:

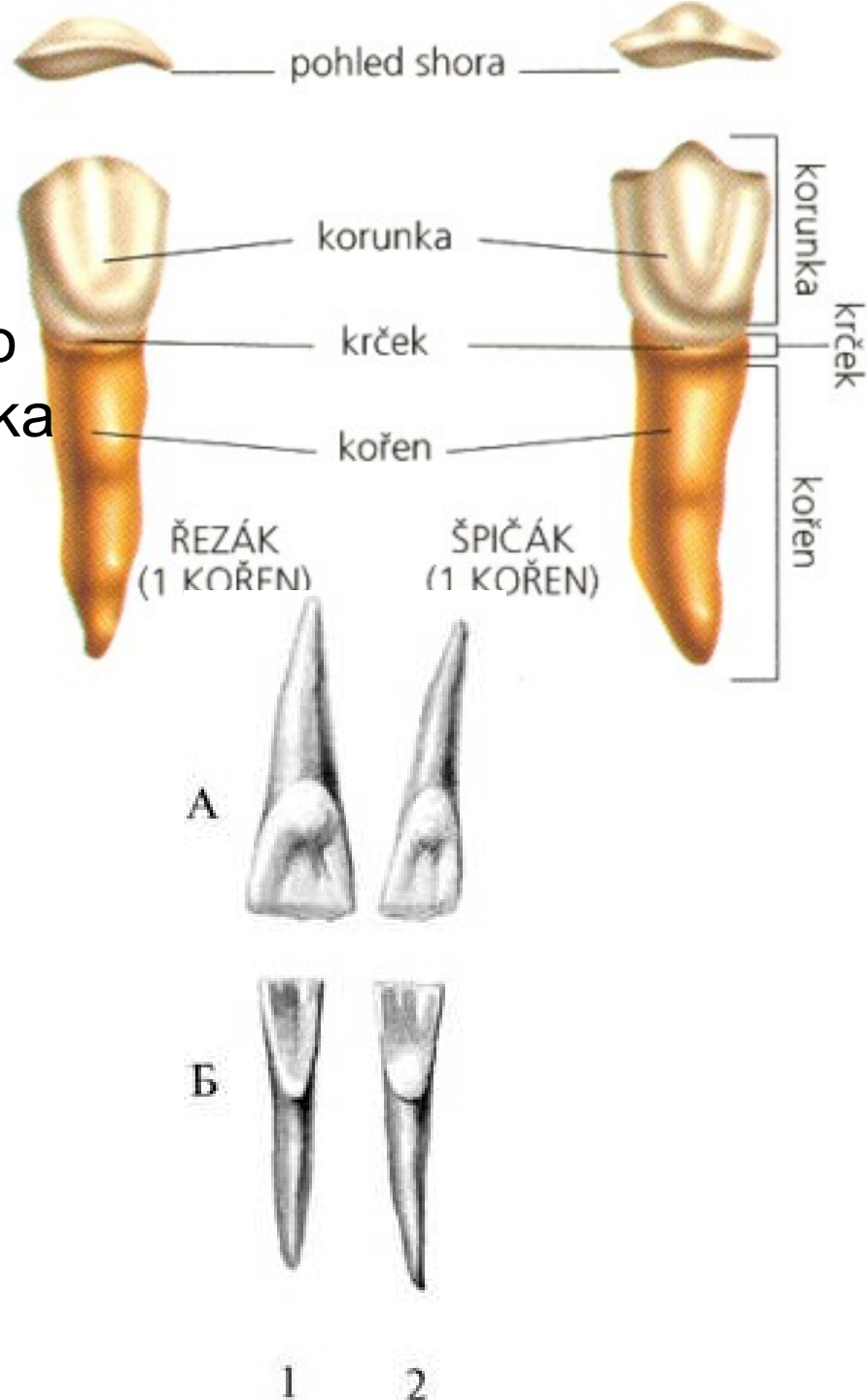
(dentes decidui)

- 20 zubů
- dva řezáky *(dentes incisivi)*
- jeden špičák *(dens caninus)*
- dvě stoličky *(dentes molares)*



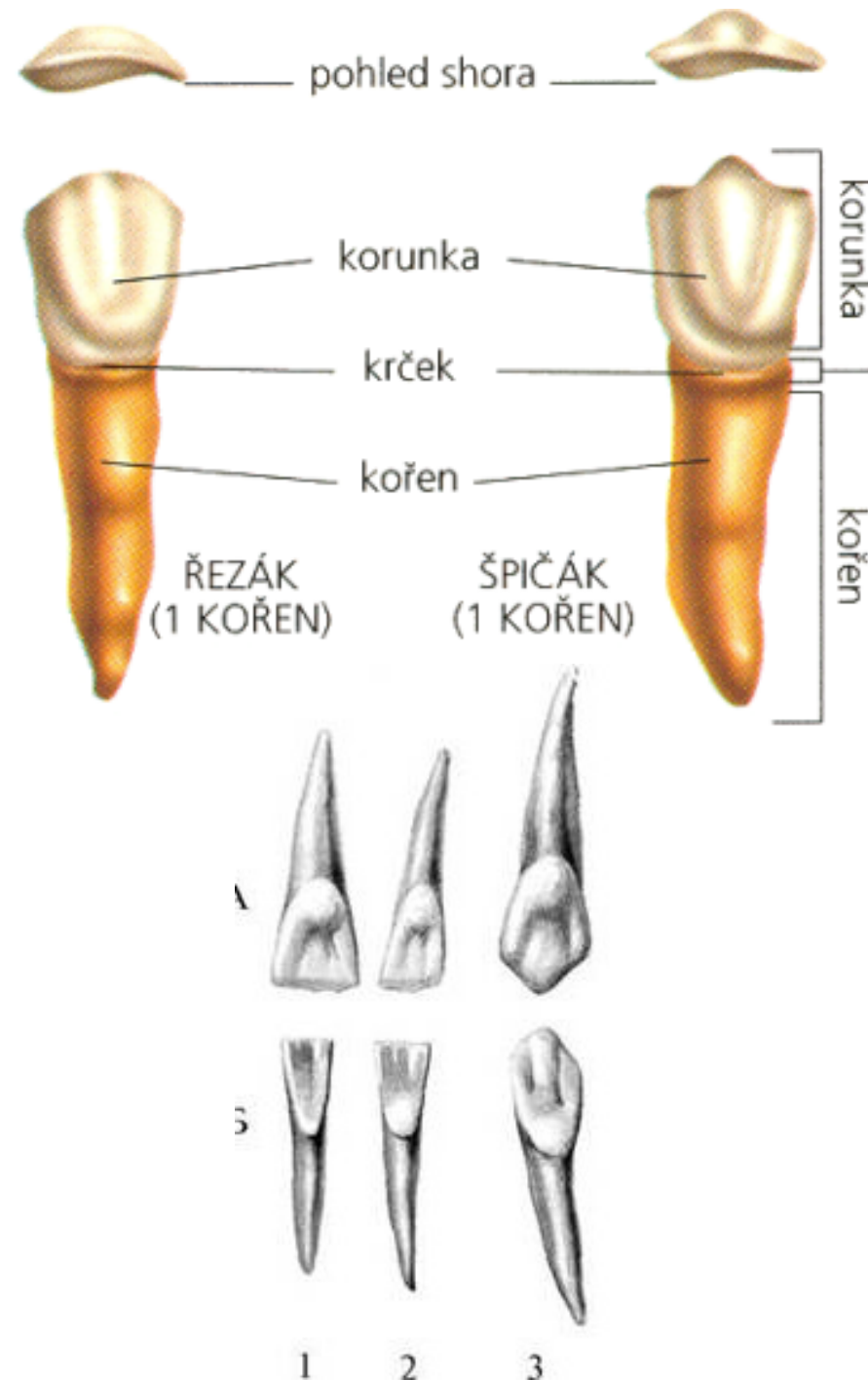
Dentes incisivi:

- jednokořennové zuby
- **lopatovité** (horní řezáky) nebo **dlátovité** (dolní řezáky) korunka **ostrá** kousací hranou
- zesílené okrajové **sklovinové lišty**
- největším řezákem je **horní střední řezák**
- horní boční řezák je menší
- kořen řezáků - rovný, konický
- hrot kořene – zahnut distálně
- dřevná dutina kopíruje tvar korunky



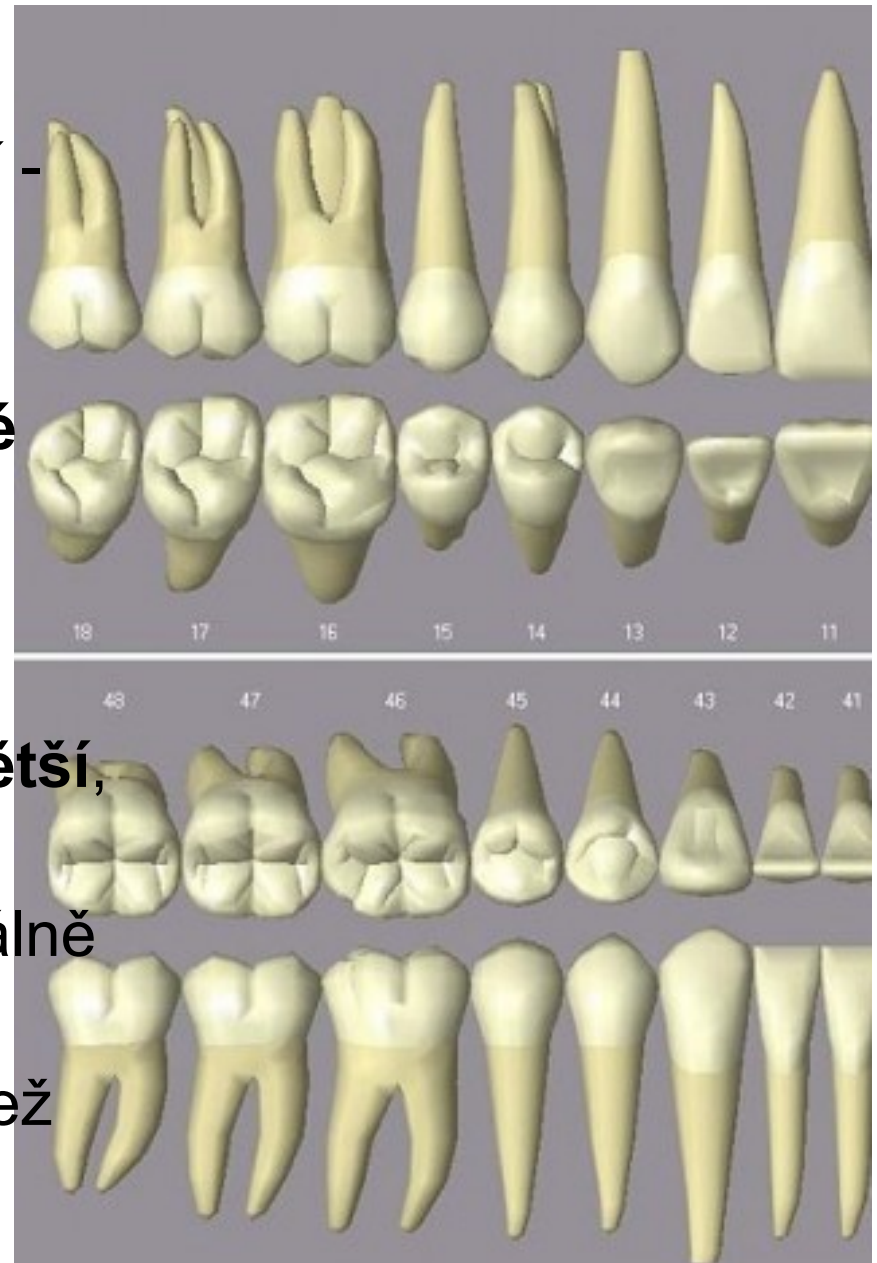
Dentes canini:

- Jednokořenné zuby
- korunka vybíhá v **ostrý hrot**, po stranách **boční řezací hrany**
- kořen je **dlouhý**, ze stran oploštělý
- nejsilnější a nejhlouběji zakotvené zuby (**horní špičák** - mohutnější)
- Dřeňová dutina - tvar korunky



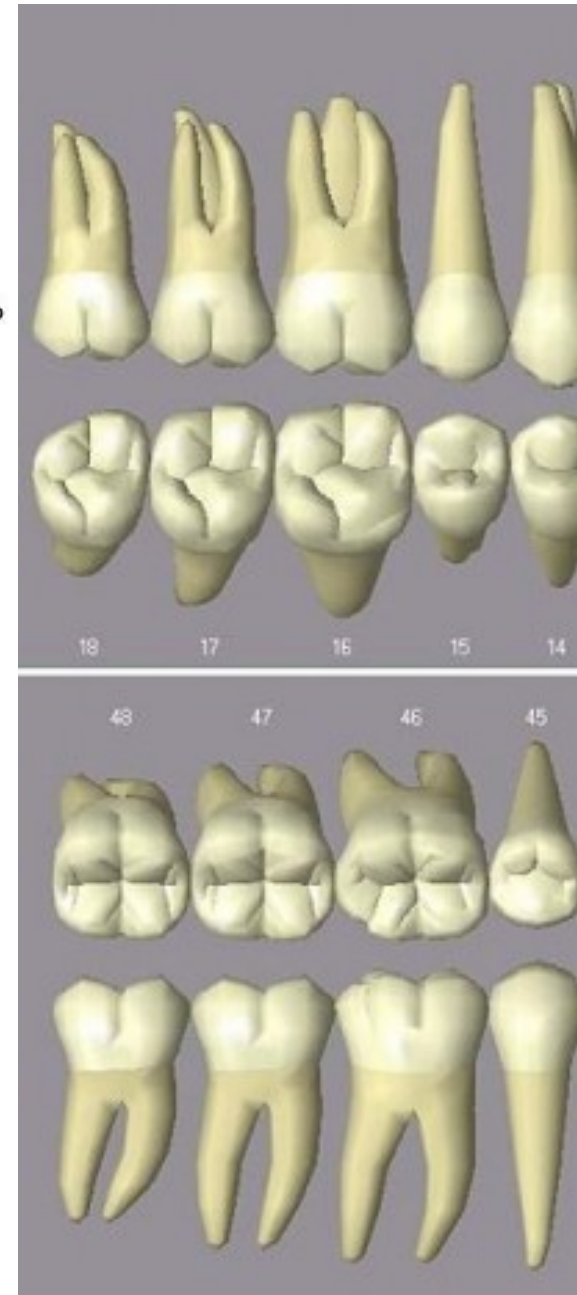
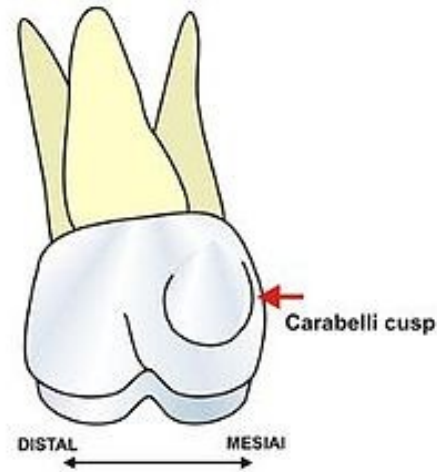
Dentes praemolares:

- jednokořenový zub, **první horní** - obvykle **dva**
- hranolovitou korunku
- kousací plocha - **dva kuželovité hrbolky**
- **horní** - hrbolky **stejně velké**, korunka ze stran oploštělá
- **dolní** – **vestibulární hrbolek větší**, korunka okrouhlejší
- oba hrbolky odděluje mesiodistálně probíhající rýha (***fissura***)
- **první horní** premolár je **větší** než druhý jeden kořen



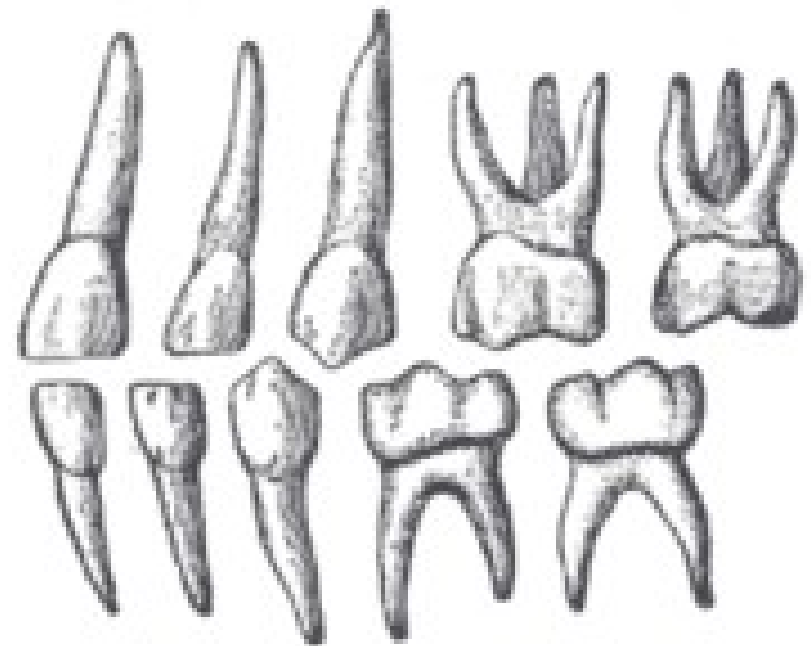
Dentes molares:

- vícekořennové zuby
- nejmohutnějšími zuby
- hranolovitou korunkou
- čtyři zaoblené hrbolky
- **horních stoliček**
 - tvar zaobl.kosočtverce
 - dva bukální a dva palatinální hrbolky
 - rýha **H**
 - první horní stolička – přídatný hrbolek, ***tuberculum anomale Carabelli***
- **dolních stoliček**
 - tvar obdélníku
 - mezihrbolková rýha má tvar **+**
 - první dolní stoličky
- **třetí stoličky**

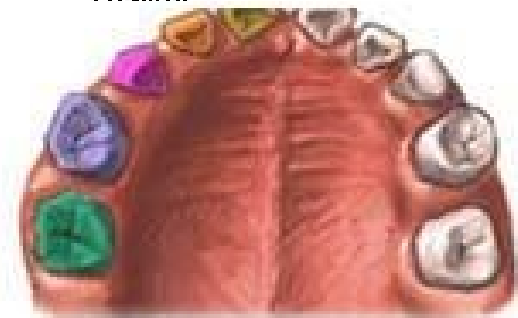

Dentes decidui:

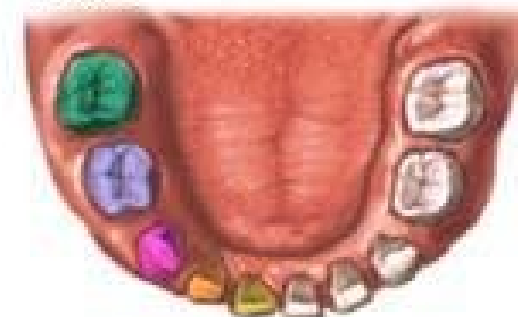- velikostí, tvarem i počtem přizpůsobeny **dětským** čelistem
- Korunky mléčných zubů jsou **nízké a široké**.
- Mají bílou barvu se slabým nádechem do modra
- Na **obou** dočasných horních molárech bývá ***tuberculum anomale Carabelli***
- Kořeny - **užší a špičatější**, v poměru ke korunce, více rozestupující se
- Dřeňová dutina - **prostornější**



SUPERIOR

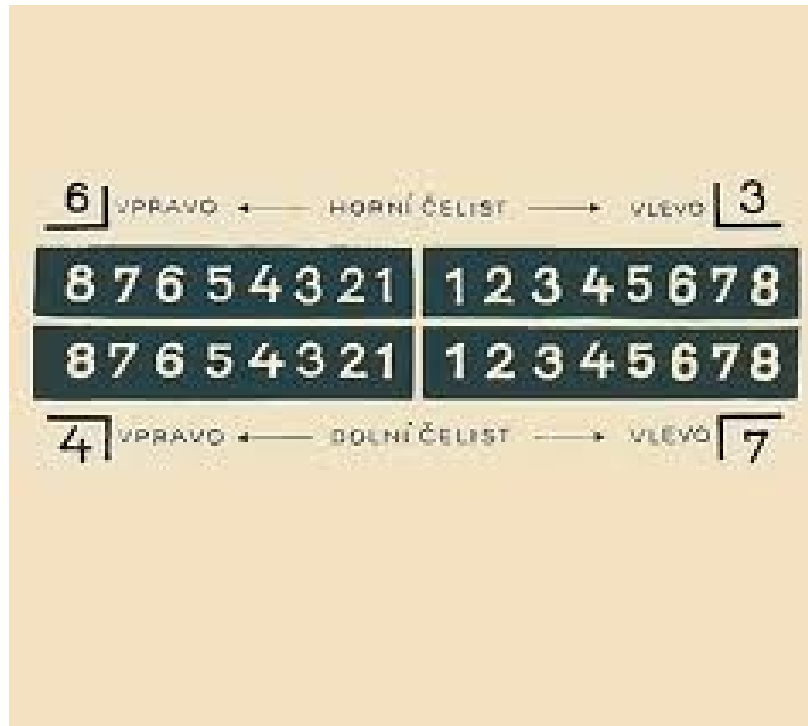


INFERIOR



Chrup jako celek = *dentice*

Vzorec definitivního chrupu (tabulka č. 1):



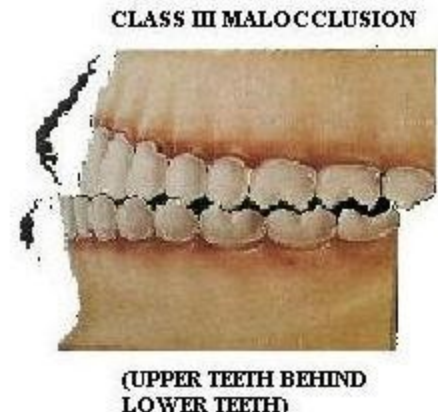
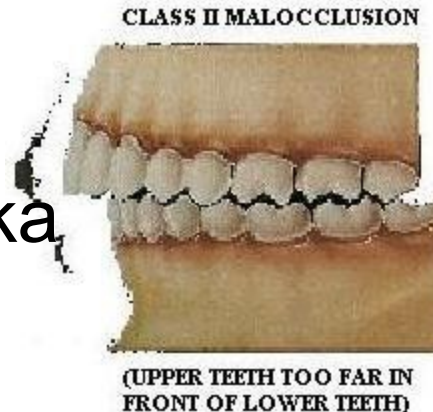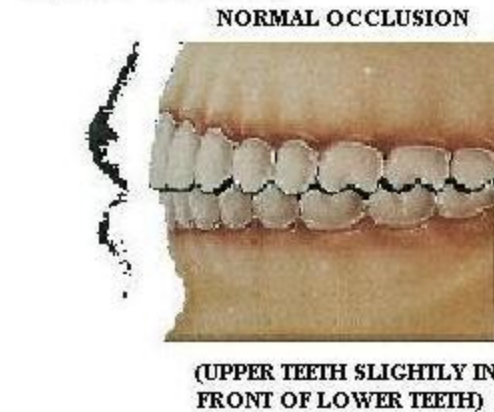
M ₃ M ₂ M ₁ P ₂ P ₁ C ₁ I ₂ I ₁	I ₁ I ₂ P ₁ P ₂ C ₁ M ₁ M ₂ M ₃
M ₃ M ₂ M ₁ P ₂ P ₁ C ₁ I ₂ I ₁	I ₁ I ₂ P ₁ P ₂ C ₁ M ₁ M ₂ M ₃

Vzorec mléčného chrupu (tabulka č. 2):

m ₂ m ₁ C ₁ I ₂ I ₁	I ₁ I ₂ C ₁ m ₁ m ₂
m ₂ m ₁ C ₁ I ₂ I ₁	I ₁ I ₂ C ₁ m ₁ m ₂

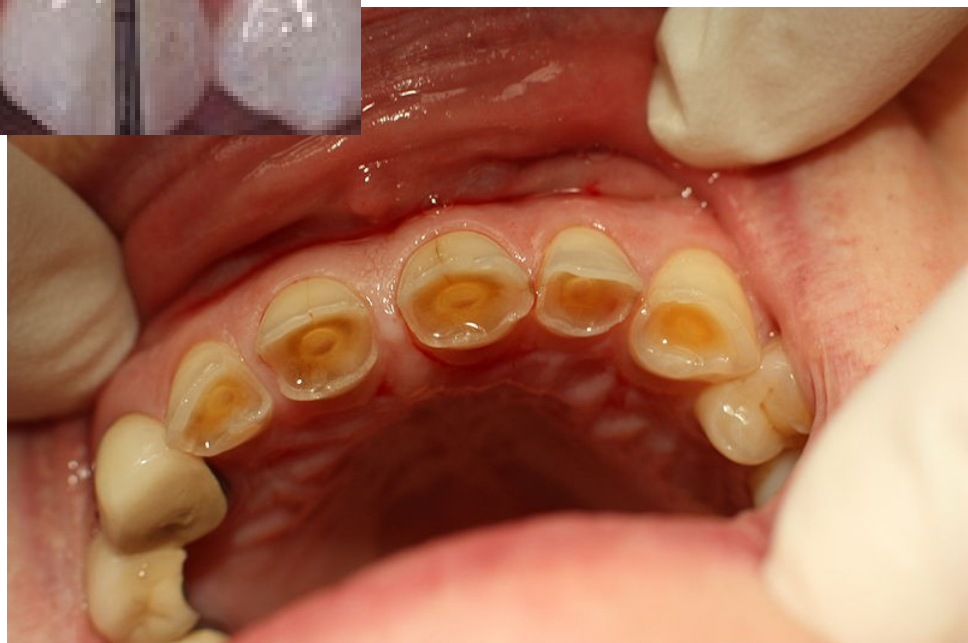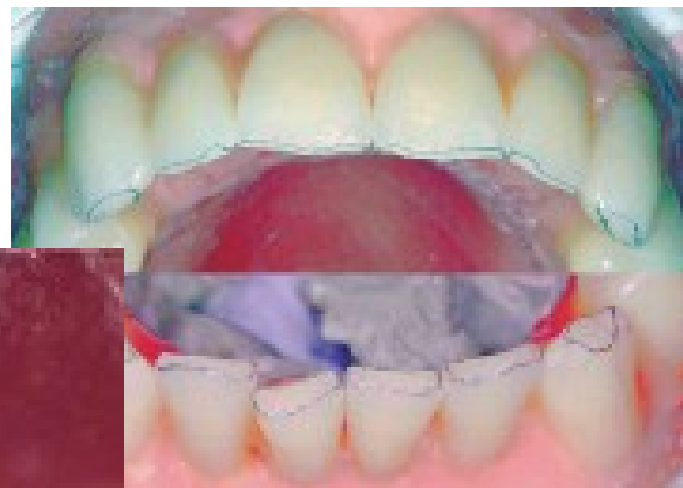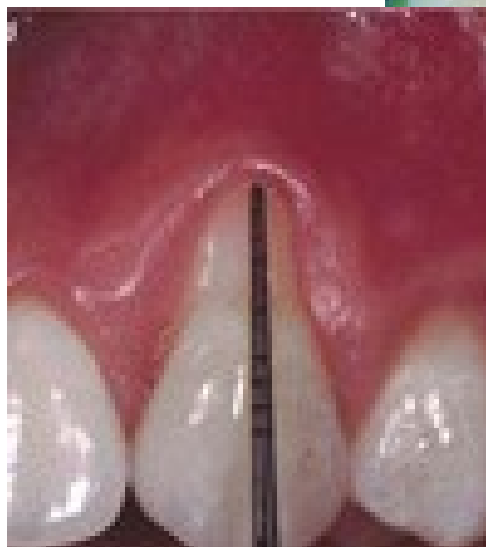
Skus, okluze: (*occlusio*)

- styk horních a dolních zubů při sevřených čelistech se nazývá skus – **okluze** (*occlusio*)
- **Horní** - tvar poloviny elipsy, je širší a výrazněji zakřivený než **dolní** oblouk (tvar paraboly)
- Speeova kontaktní křivka



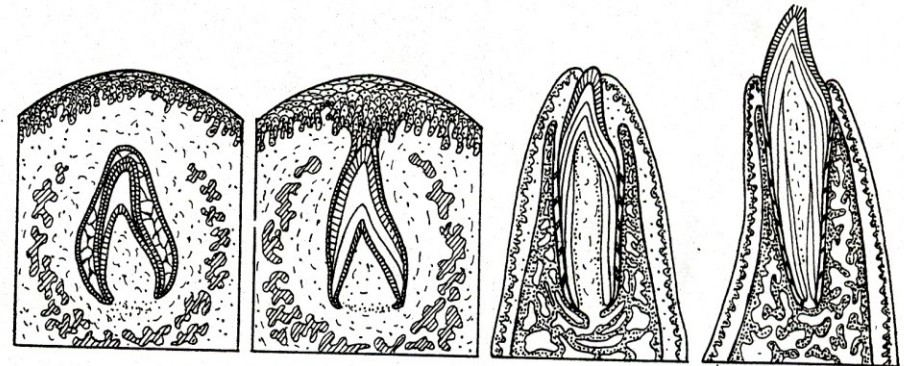
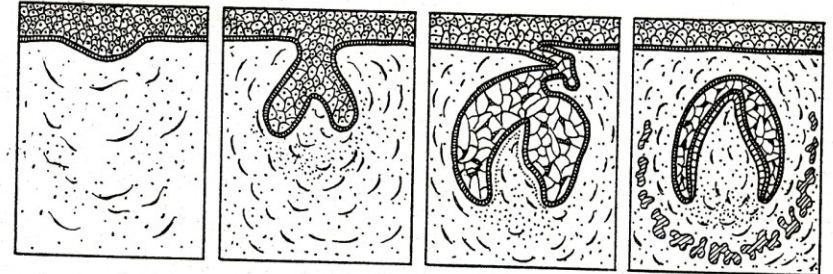
Opotřebování zubů:

- **abraze** – obrušování, **nejvýraznější** na hrotech a hrbolcích kousacích ploch
- po obnažení dentinu - ukládá tvrdý **sekundární dentin** (plně nahrazuje sklovinu)
- **gingivální recese** - úbytek dásně snížení
- **Redukce alveolárního výběžku** - celý krček zubu se postupně obnažuje



Prořezávání zubů: (*erupce*)

- Základy zubů - během nitroděložního vývoje
- **Primární a sekundární dentální lišta** – pupeny (základy zubů), papily, orgán skloviny, zubní folikul,
- U novorozence jsou uloženy v podobě korunek v čelistech
- Vytvoření alveolu, cementu a periodontu se dokončuje teprve po prořezání zubu.



Pořadí: I, II, IV, III, V

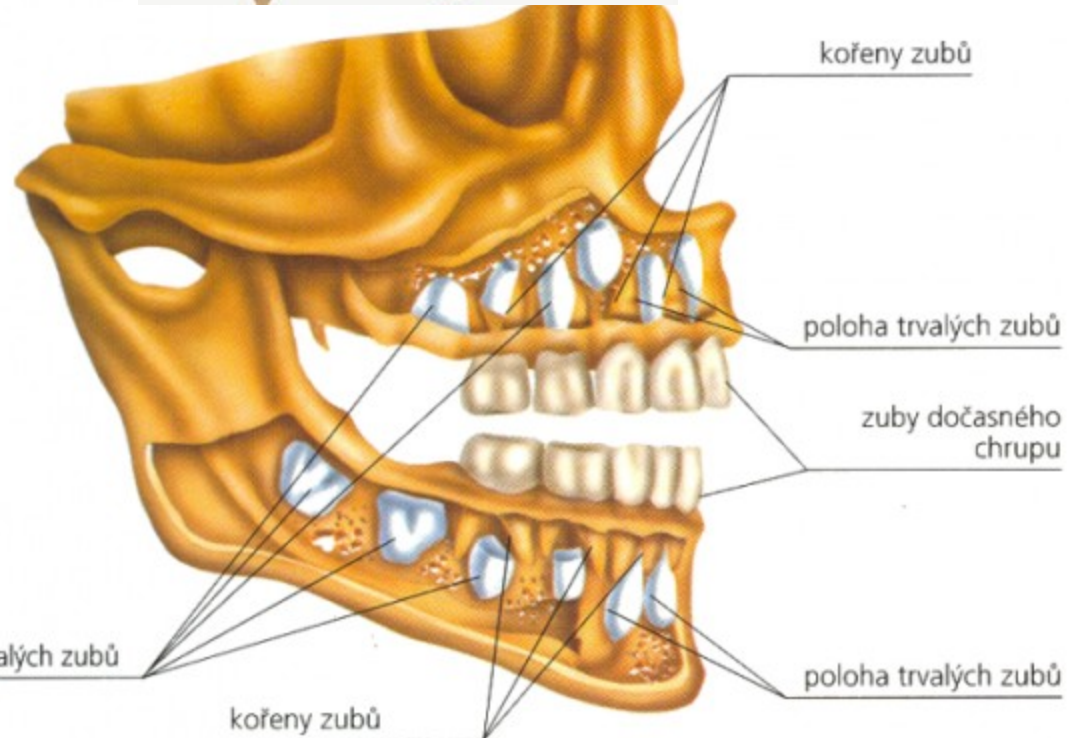
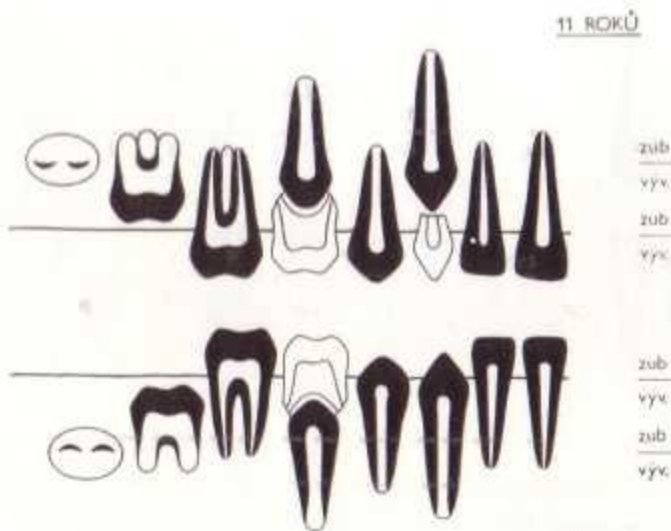
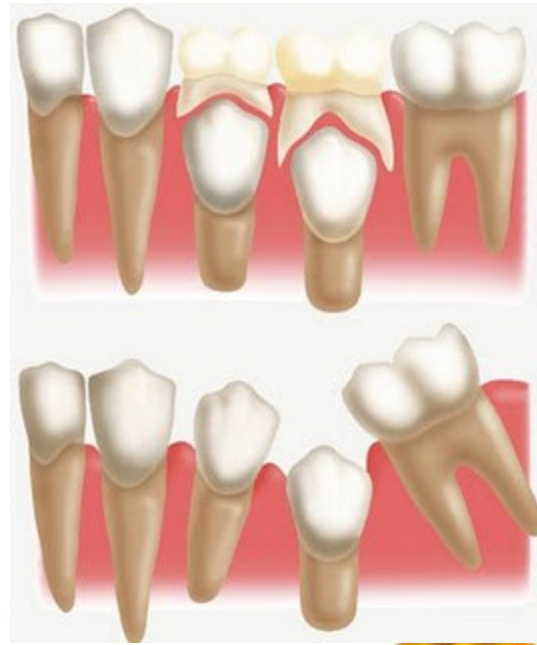Dočasná dentice	Tvorba tvrdých zubních tkání (počátek mineralizace)	Doba prořezání	Dokončení vývoje kořene (po prořezání zubní korunky)
Maxilla			
1.	4. měsíc prenatalně	7,5. měsíc věku	za 1,5 roku
2.	4,5. měsíc prenatalně	9. měsíc věku	za 2 roky
3.	5. měsíc prenatalně	18. měsíc věku	za 3 roky
4.	5. měsíc prenatalně	14. měsíc věku	za 2,5 roku
5.	6. měsíc prenatalně	24. měsíc věku	za 3 roky
Mandibula			
1.	4,5. měsíc prenatalně	6. měsíc věku	za 1,5 roku
2.	4,5. měsíc prenatalně	7. měsíc věku	za 1,5 roku
3.	5. měsíc prenatalně	16. měsíc věku	za 3 roky
4.	5. měsíc prenatalně	12. měsíc věku	za 2 roky
5.	6. měsíc prenatalně	20. měsíc věku	za 3 roky

Pořadí: 6 PŘÍPADNĚ 1, NÁSLEDUJÍ 2, 4, 3, 5, 7, 8

Stálá dentice	Tvorba tvrdých zubních tkání (počátek mineralizace)	Doba prořezání	Dokončení vývoje kořene (po prořezání zubní korunky)
Maxilla			
1.	3.–4. měsíc věku	7–8 let věku	10 let věku
2.	10.–12. měsíc věku	8–9 let věku	11 let věku
3.	4.–5. měsíc věku	11–12 let věku	13–15 let věku
4.	1,5 roku věku	10–11 let věku	12–13 let věku
5.	2 roky věku	10–12 let věku	12–14 let věku
6.	při narození	6–7 let věku	9–10 let věku
7.	2,5–3 roky věku	12–13 let věku	14–16 let věku
Mandibula			
1.	3.–4. měsíc věku	6–7 let věku	9 let věku
2.	3.–4. měsíc věku	7–8 let věku	10 let věku
3.	4.–5. měsíc věku	9–10 let věku	12–14 let věku
4.	1,5–2 roky věku	10–12 let věku	12–13 let věku
5.	2–2,5 roku věku	11–12 let věku	13–14 let věku
6.	při narození	6–7 let věku	9–10 let věku
7.	2,5–3 roky věku	11–13 let věku	14–15 let věku

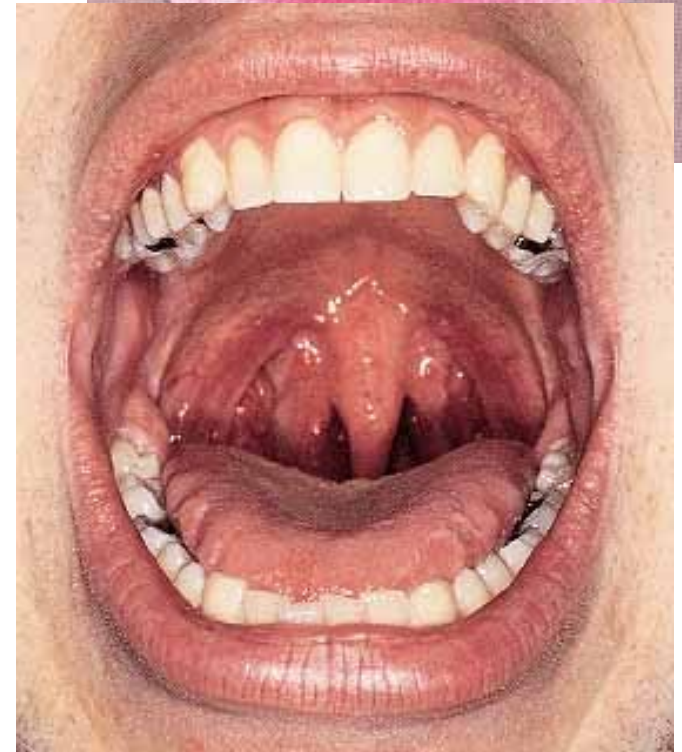
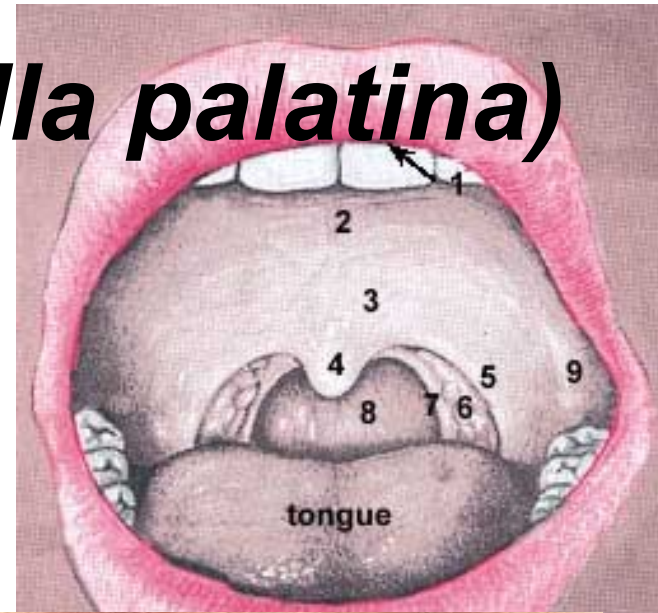Výměna dentice:

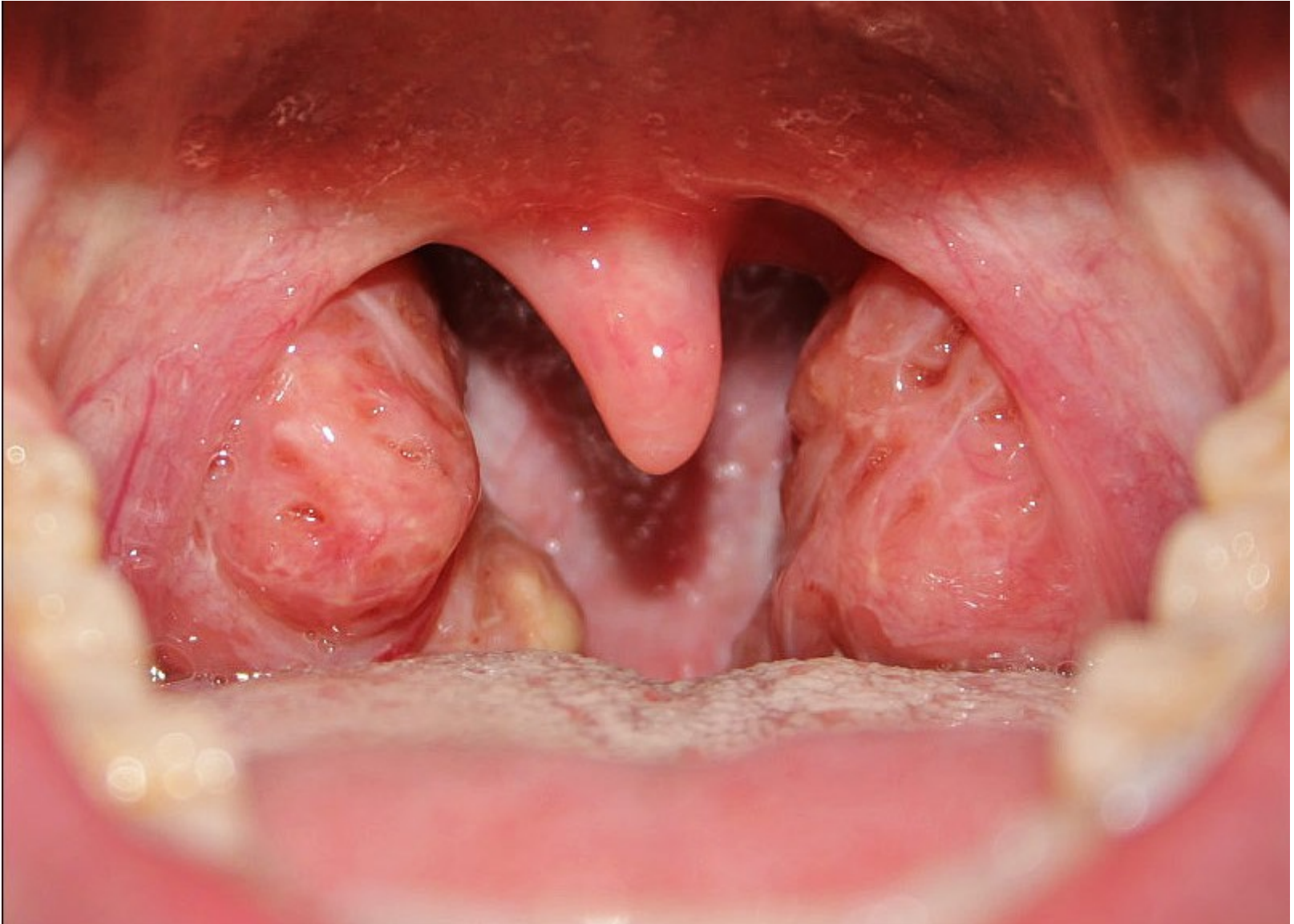- Výměna zubů a s ní spojený proces prořezávání stálého chrupu trvá několik let.



Patrová mandle: (*tonsilla palatina*)

- ovoidního tvaru
- uložený v jamce (*sinus tonsillaris*)
- Waldayerova lymfoepiteliálního okruhu
- připojena pomocí široké stopky-vazivovým pouzdem (*capsula tonsillaris*)
- povrch je nerovný s četnými vkleslinami (*fossulae tonsillares*)
- epiteliálních záhybů – krypt (*cryptae tonsillares*)





Slinné žlázy: (*glandulae salivariae*)

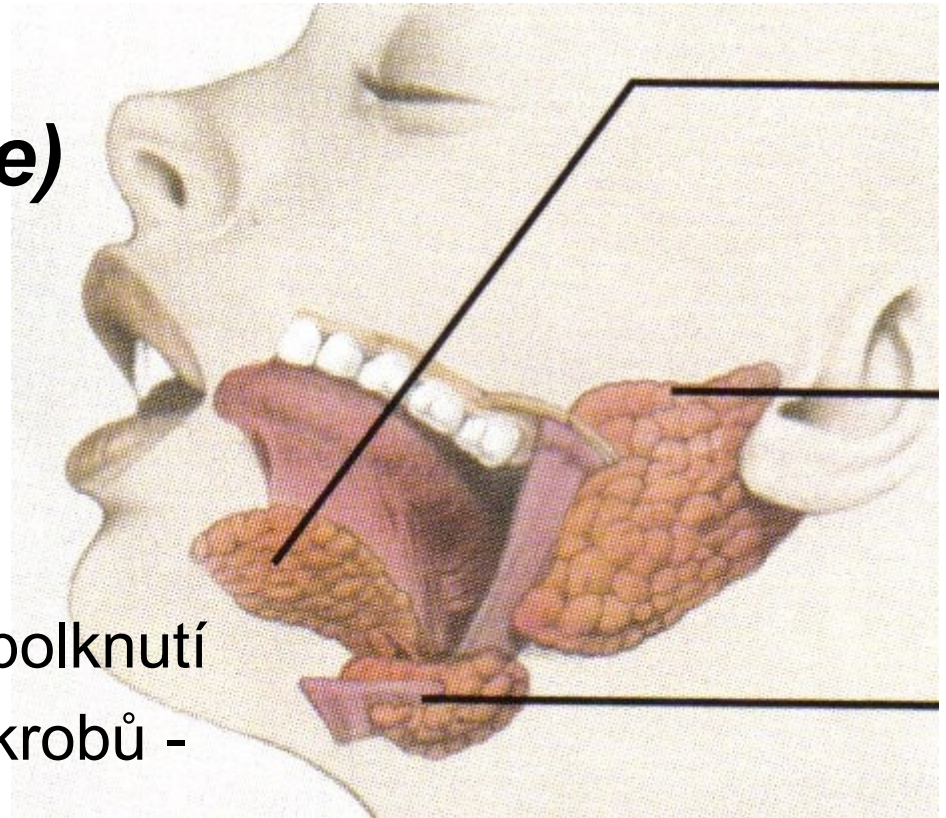
- slina (*saliva*)
- asi 1000 ml

Funkce:

- zvlhčují sliznici
- obalují sousta a usnadňují polknutí
- zahajují trávení štěpením škrobů -
ptyalin

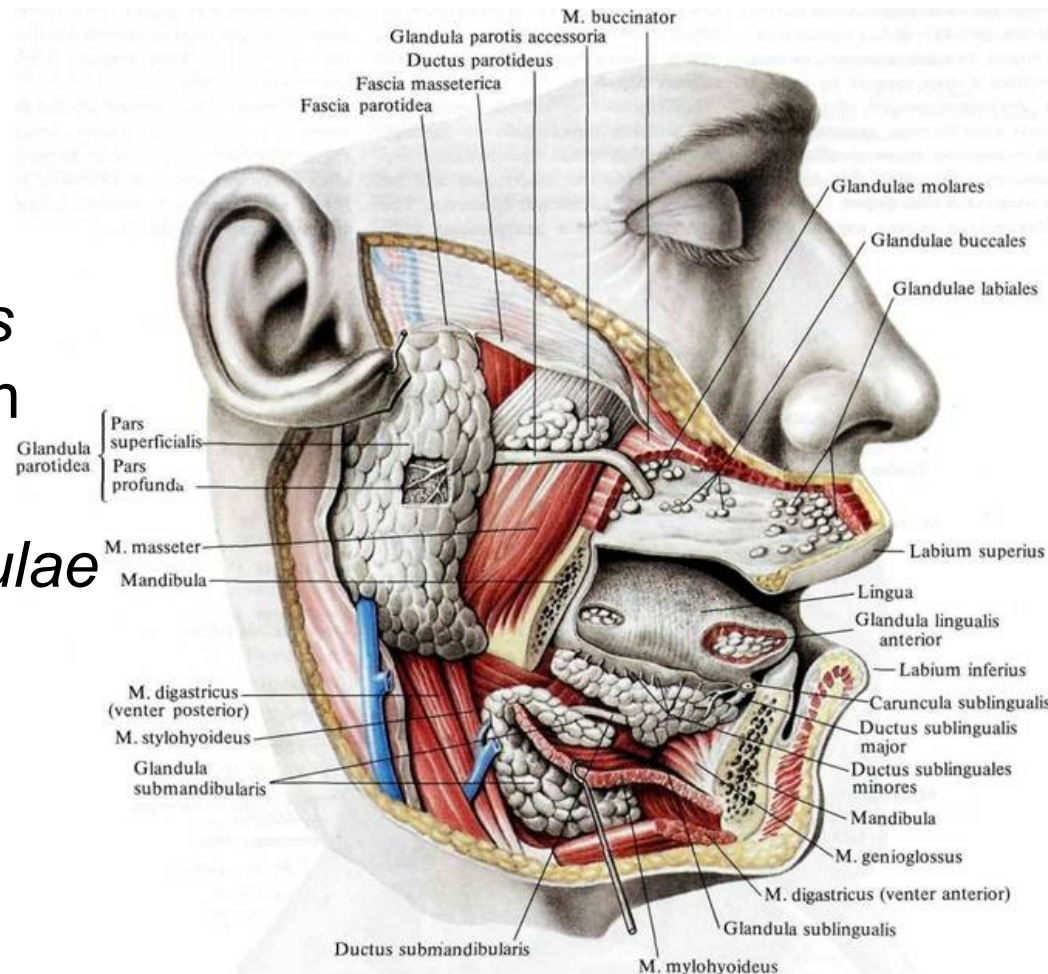
Dělení:

- malé (***glandulae salivariae minores***)
- velké (***glandulae salivariae majores***)
příušní, podčelistní, podjazyková



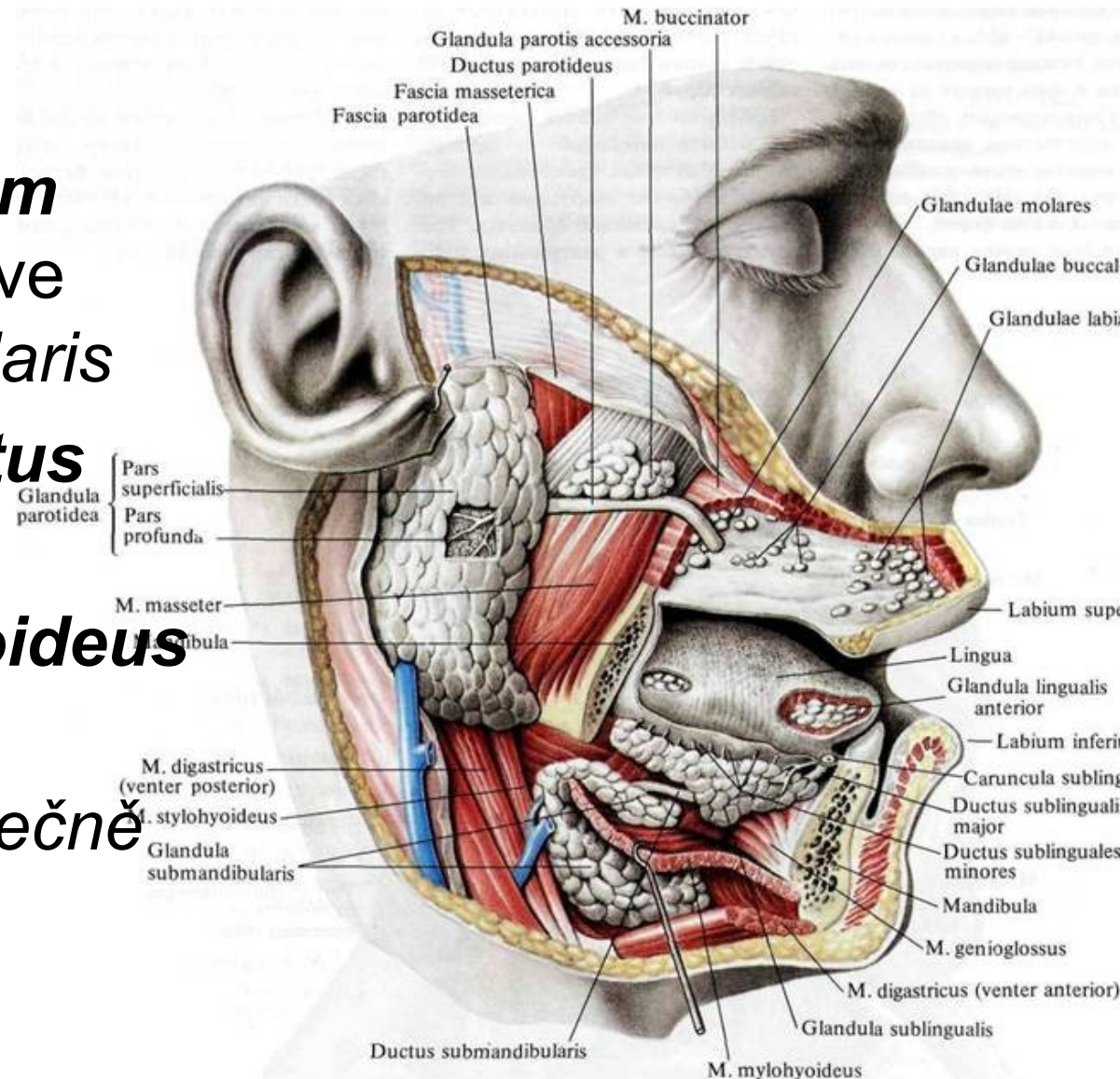
Žláza příušní (*glandula parotidea*)

- největší
- laterální straně hlavy
- **Povrchová část** - mezi zadním okrajem *musculus masseter* a ušním boltcem
- **Hluboká část** - vyplňuje prostor za *ramus mandibulae*
- Vazivovým pouzdrém (***fascia parotidea***)
- probíhá *nervus facialis*
- Vývod příušní žlázy (***ductus parotideus***)
- Vyústění - ***papilla parotidea***



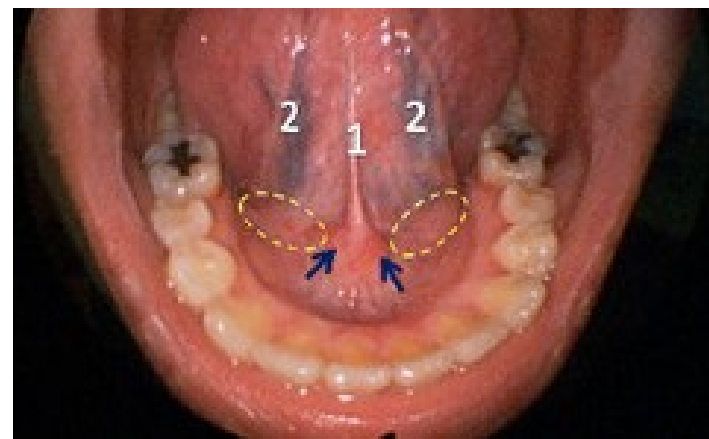
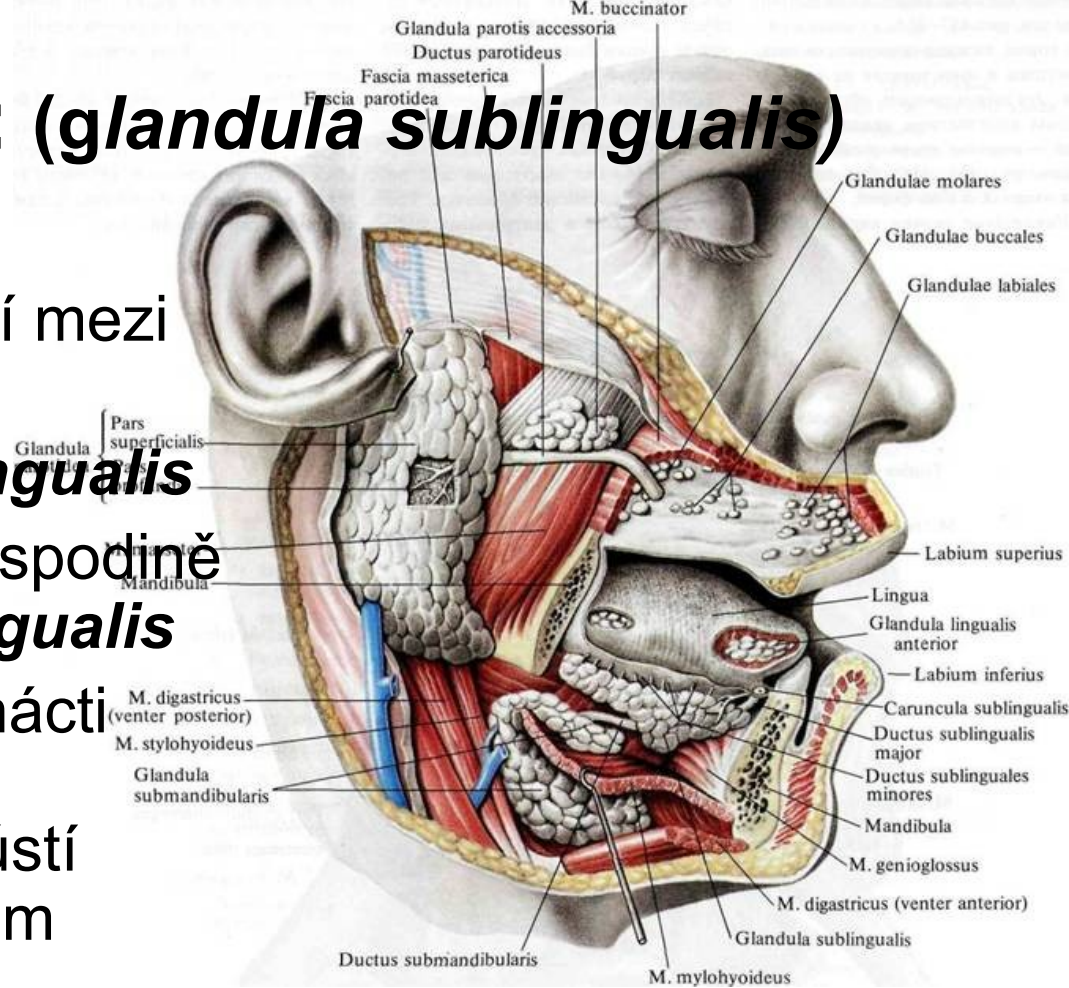
Žláza podčelistní: (*glandula submandibularis*)

- vejčitý tvar
- uložení - v *trigonum submandibulare*, ve *fovea submandibularis*
- vývod žlázy - **ductus submandibularis**
- **Obtáčí m. myohyoideus**
- ústí na **caruncula sublingualis** (společně s podjazykovou)



Žláza podjazyková: (*glandula sublingualis*)

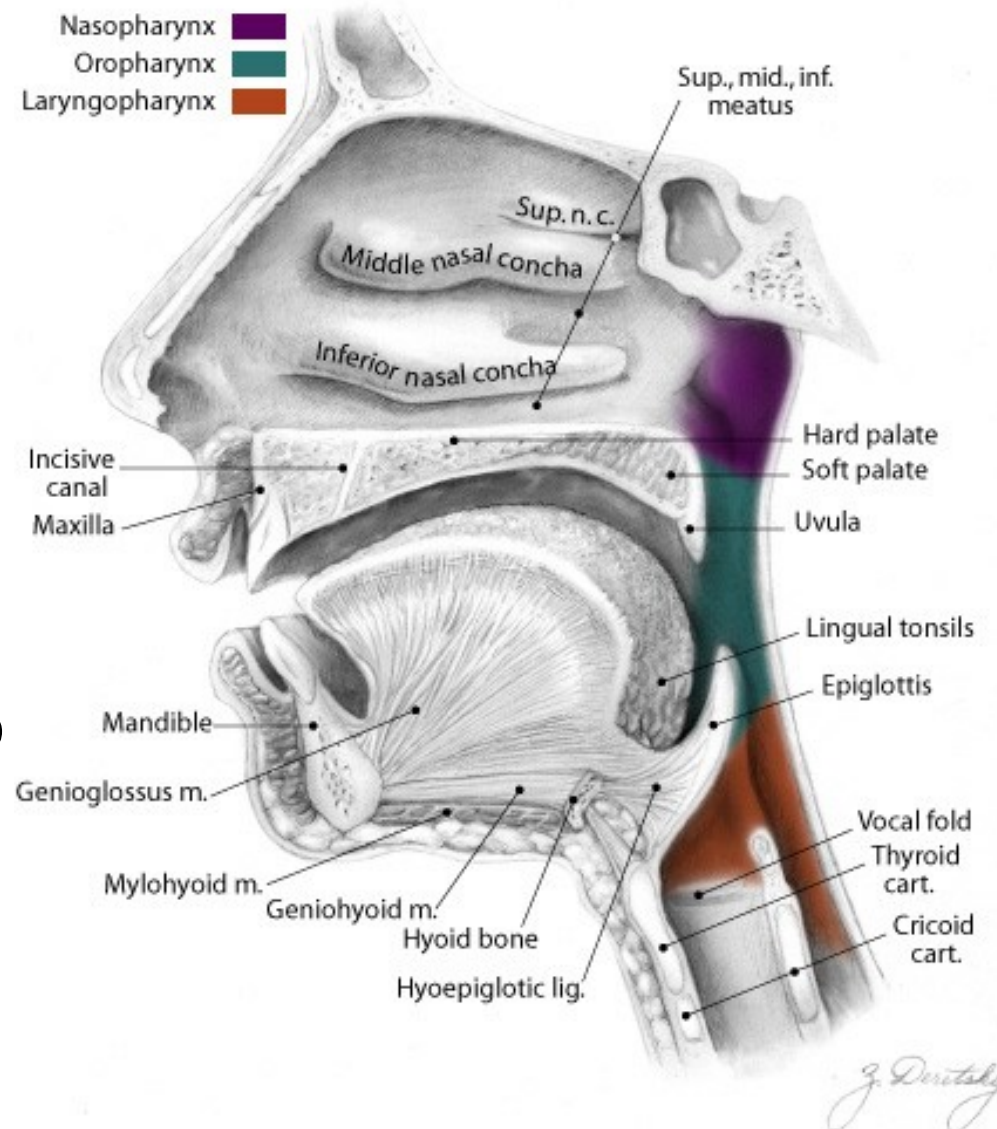
- Nejmenší
- leží na spodině dutiny ústní mezi jazykem a tělem mandibuly ve **fovea sublingualis**
- **Horní okraj** podmiňuje na spodině dutiny ústní – **plica sublingualis**
- je složena z deseti až dvanácti žlázek **vývod (ductus sublingualis major)** žláz ústí obvykle společně s vývodem podčelistní žlázy
- **Zadní část** žlázy - skupinou mucinosních žláz - **vývody (ductus sublinguales minores)** se otevírají samostatně na **plica sublingualis**



Hltan: (*pharynx*)

Zevní popis:

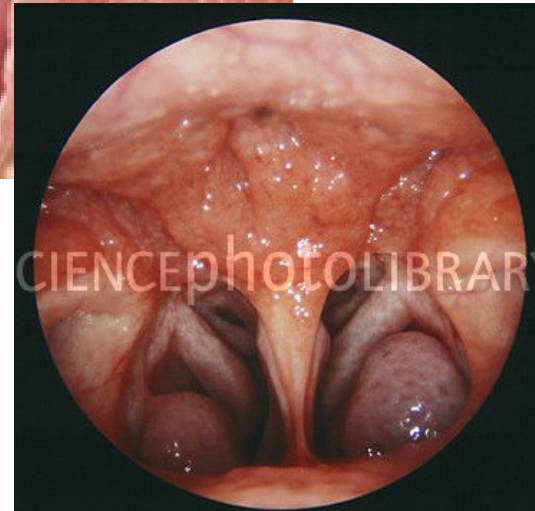
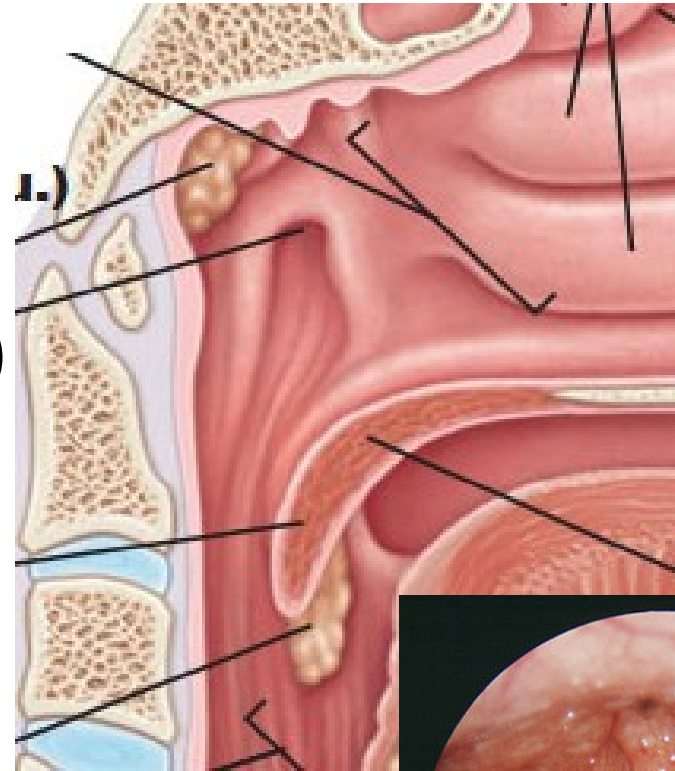
- společným oddílem trávicího a dýchacího systému
- podílí na fonaci
- uložena před krční páteří
- kranialně - k bázi lební
- kaudálně - v úrovni C6 do jícnu
- tři otvory: s dutinou nosní, s dutinou ústní, s hrtanem
- dutina (*cavum pharyngis*)
- **tři části**



Nosní oddíl hltanu, nosohltan:

(*pars nasalis pharyngis, nasopharynx, epipharynx*)

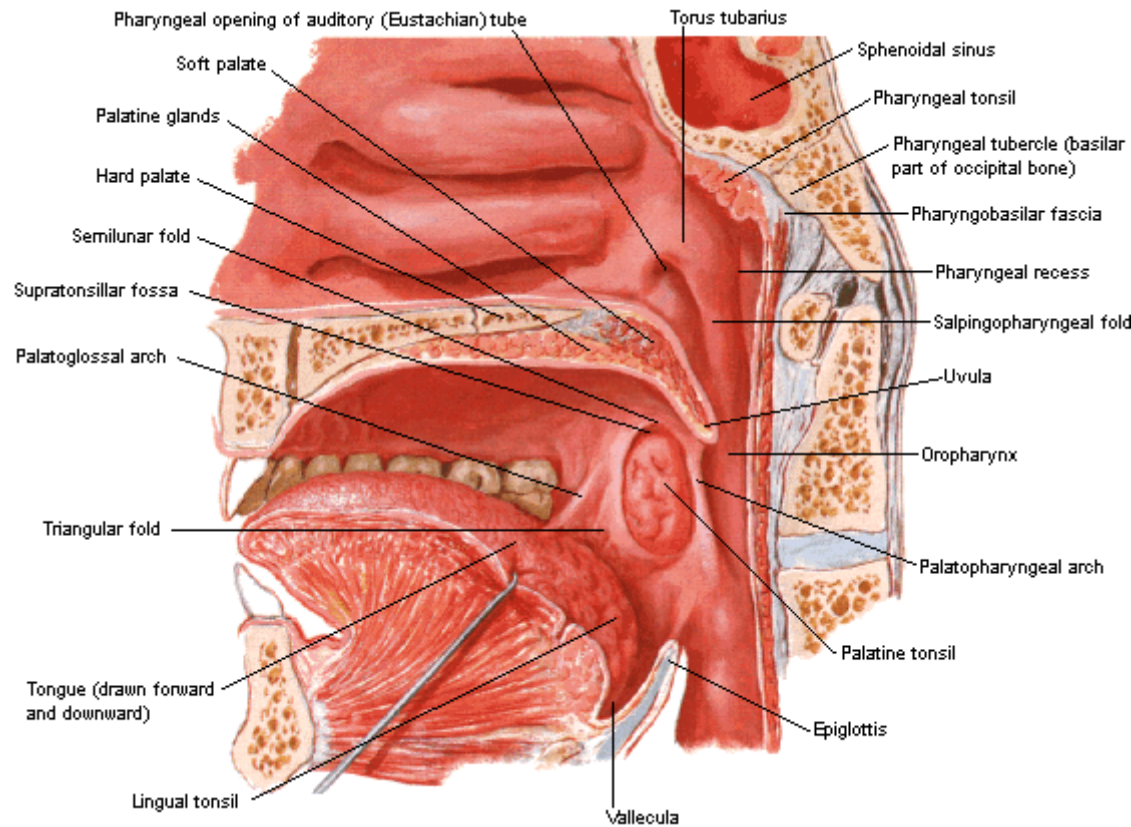
- do výše zadního okraje měkkého patra
- **Choany**
- klenba (*fornix pharyngis*)
- hltanová mandle (*tonsilla pharyngea*)
- *ostium pharyngeum tubae auditivae* – Eustachova trubice
- kolem - lymfatické tkáně, takzvaná *tonsilla tubaria*



Ústní oddíl hltanu:

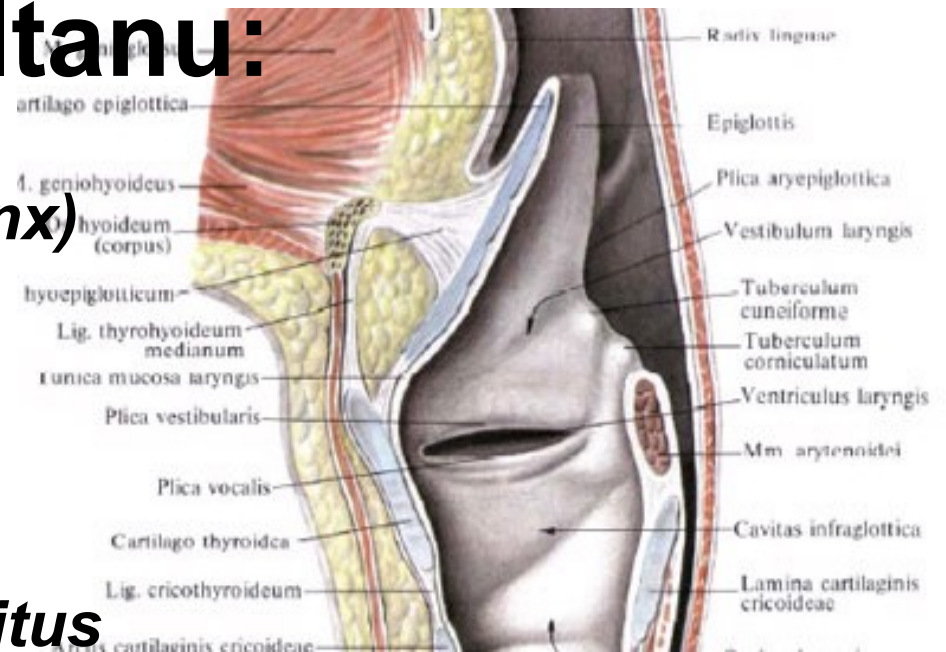
(pars oralis pharyngis, oropharynx, mesopharynx)

- prostřední část
- souvisí s dutinou ústní hltanovou úžinou
(isthmus faucium)
- nahromaděna lymfatická tkáň



Hrtanový oddíl hltanu:

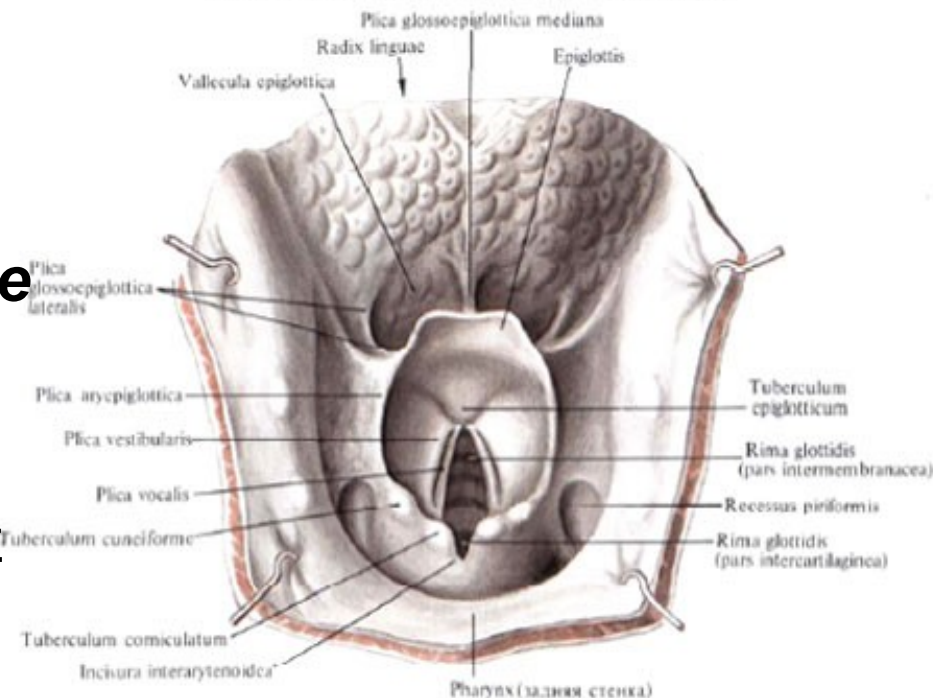
(*pars laryngea pharyngis*,
laryngopharynx, *hypopharynx*)



- tvar poloměsíčitě štěrbiny
- kaudálním směrem zužuje a přechází do jícnu
- oválný vchod do hrtanu – ***aditus***

laryngis (ohraňovaný vpředu hrtanovou příklopkou)

- laterálně dvěma slizničními řasami – ***plicae aryepiglotticae***
- dorzálně - ***plica interarytaenoidea***
- při fonaci se prohlubuje v zářez (***incisura interarytaenoidea***)



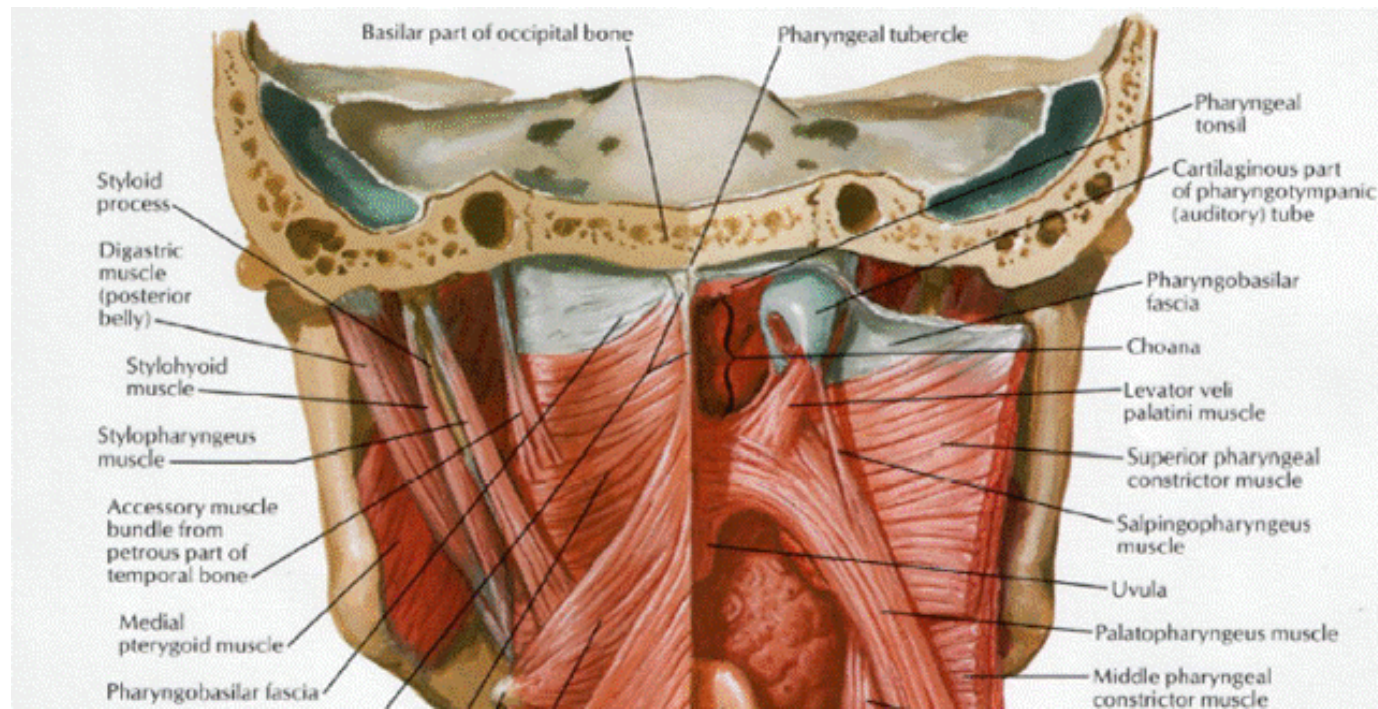
Stavba stěny hltanu: čtyř základních vrstev

1) Sliznice (*tunica mucosa*):

- nosní části - charakter sliznice horních cest dýchacích - kryta **e. víceřadým cylindrickým** s řasinkami
- drobné smíšené žlázy
- nakupena lymfatická tkáň
- zbývající části – jako první úsek trávicích cest, **e. mnohvrstevný dlaždicový** s mucinosními žlázami

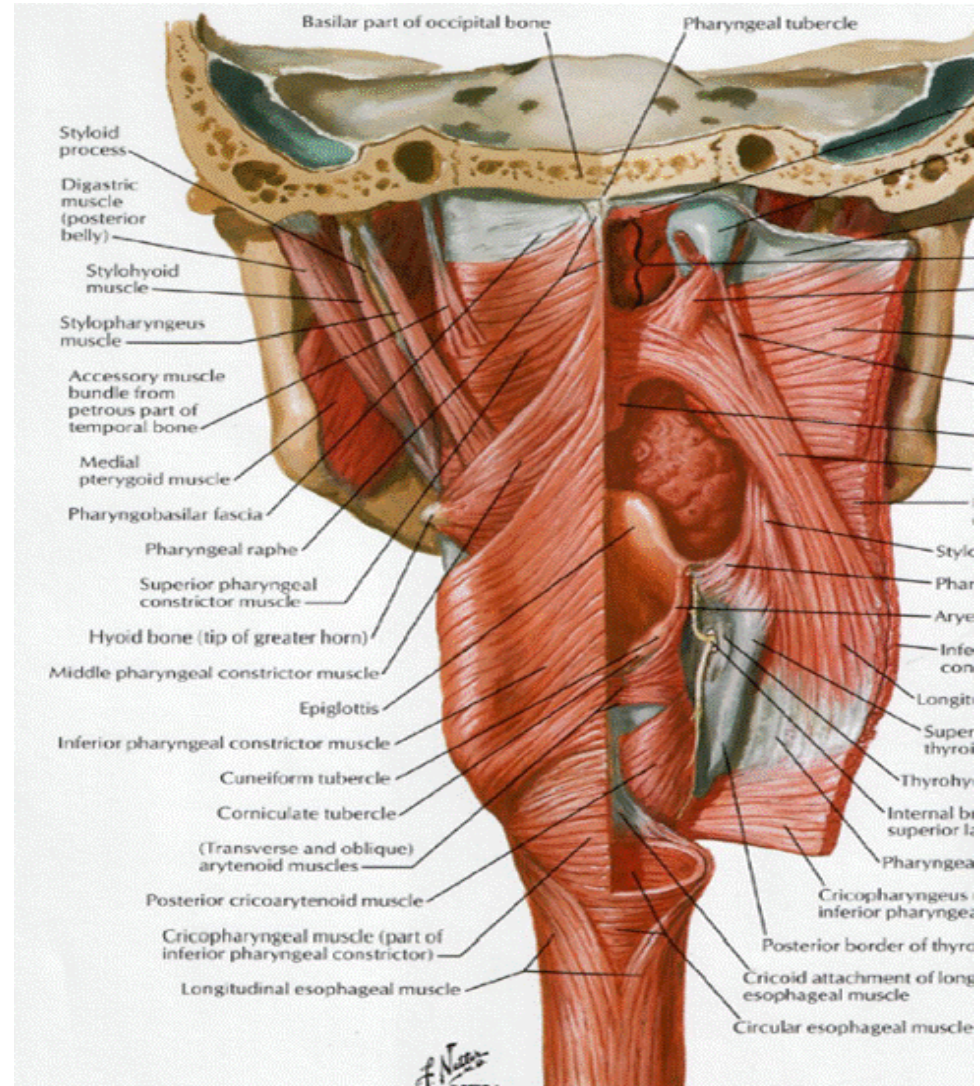
2) Podslizniční vazivo:

- kraniální části zesíleno do silné membrány (*fascia pharyngobasilaris*) k bazi lebni
- probíhající od *synostosis sphenoccipitalis* do stran podél *fissura petrooccipitalis* k *apertura externa canalis carotici*

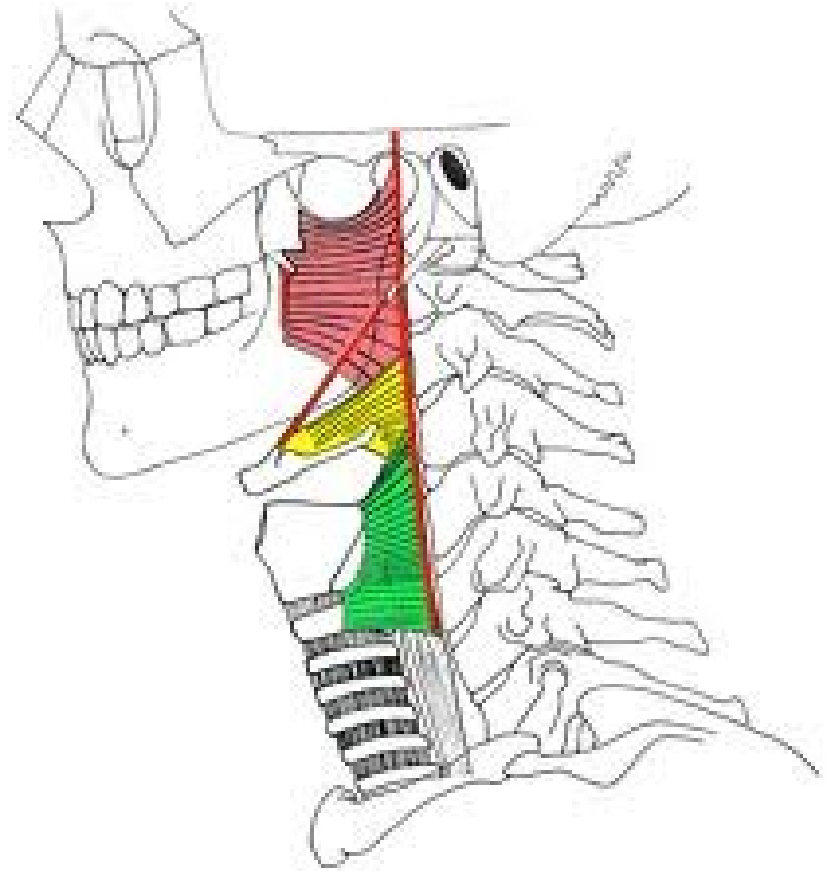


3) Svalovina:

- tvořena příčně pruhovanými svaly
- dělíme podle funkce do dvou skupin:
 - **svěrače hltanu** (*musculi constrictores pharyngis*) - převážně cirkulárně
 - **zvedáče hltanu** (*musculi levatores pharyngis*)

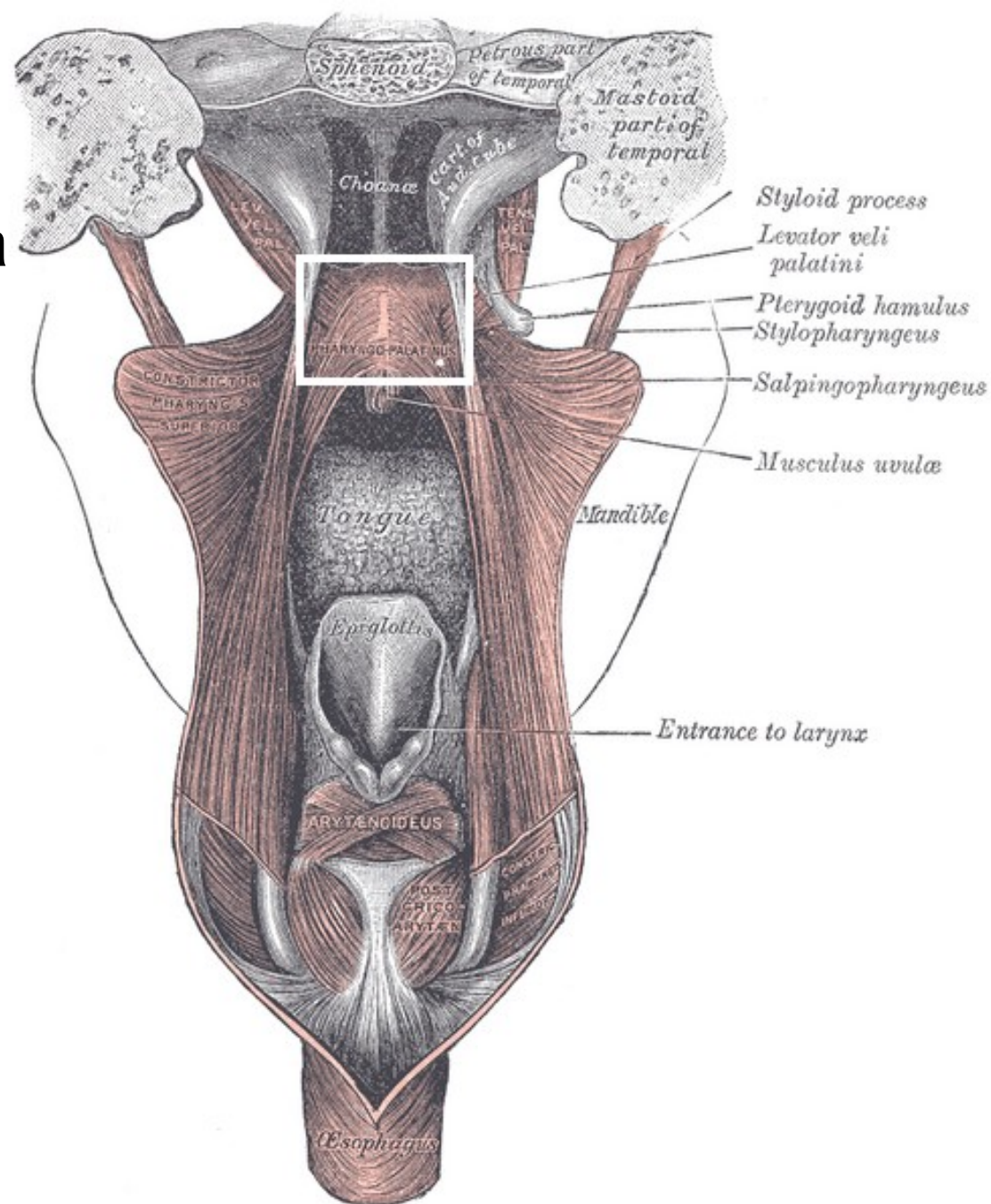


- ***Musculus constrictor pharyngis superior***
- ***Musculus constrictor pharyngis medius***
- ***Musculus constrictor pharyngis inferior***



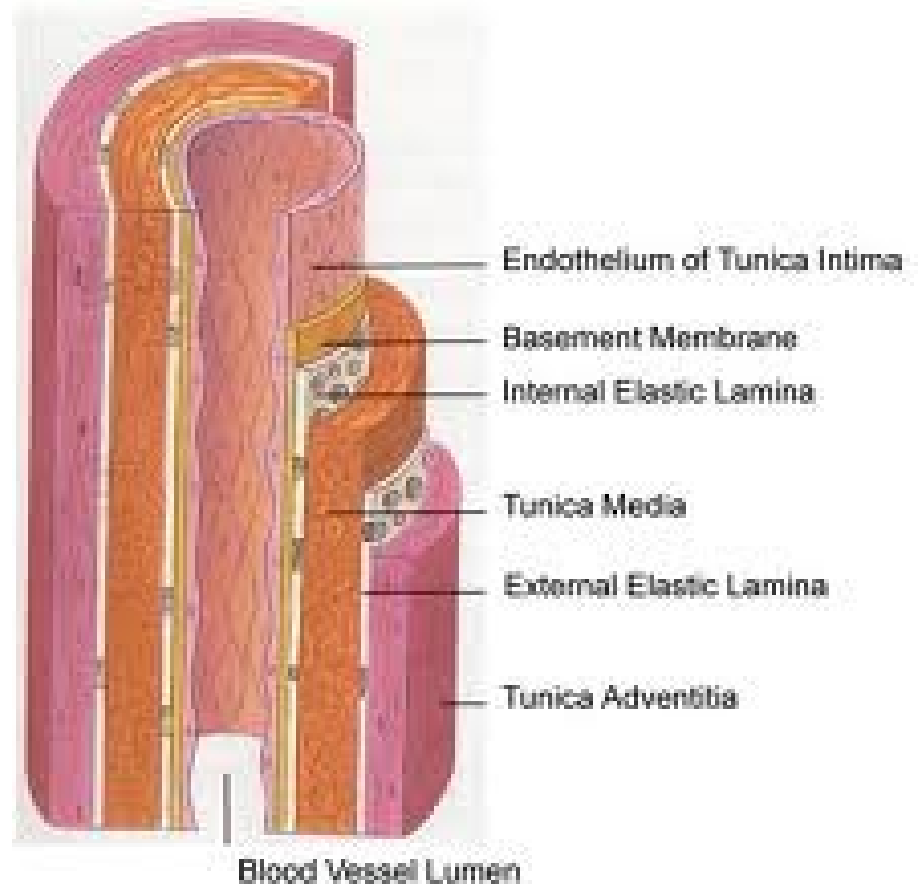
Zvedače hltanu:

- mají stuhovitý tvar a sestupují ke stěně hltanu od různých útvarů na hlavě
- ***Musculus stylopharyngeus***
- ***Musculus palatopharyngeus***



4) *Tunica adventitia*:

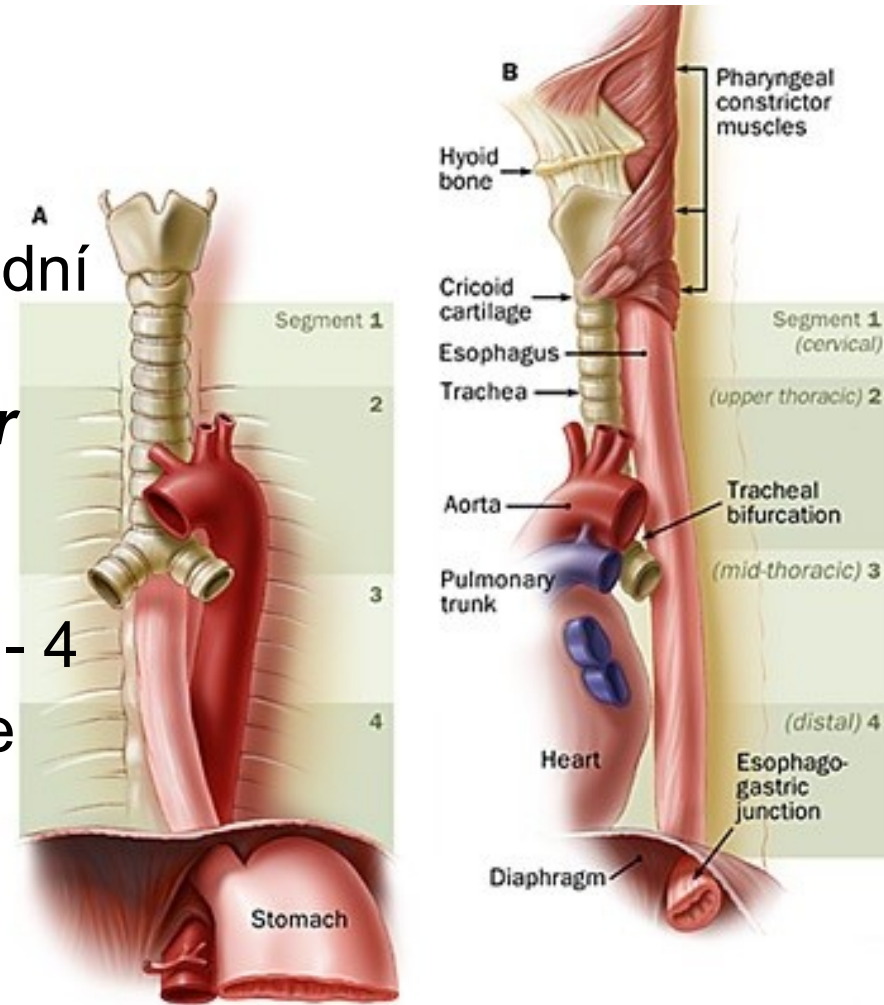
- je uložena na povrchu hltanu
- jemná vazivová blána



Jícen: (*oesophagus*)

Zevní popis:

- 23 až 28 cm dlouhá trubice,
- výši obratle **C6**
- probíhá před páteří vlevo od střední roviny
- přes *apertura thoracis superior* do hrudníku
- při **bifurkace průdušnice** - vychýlen na **pravou stranu Th 3 - 4**
- z hrudníku prostupuje jícen skrze *hiatus oesophageus* do dutiny břišní
- pod bránicí ústí do žaludku v úrovni **Th11 -12**
- tři krátká fyziologická zúžení



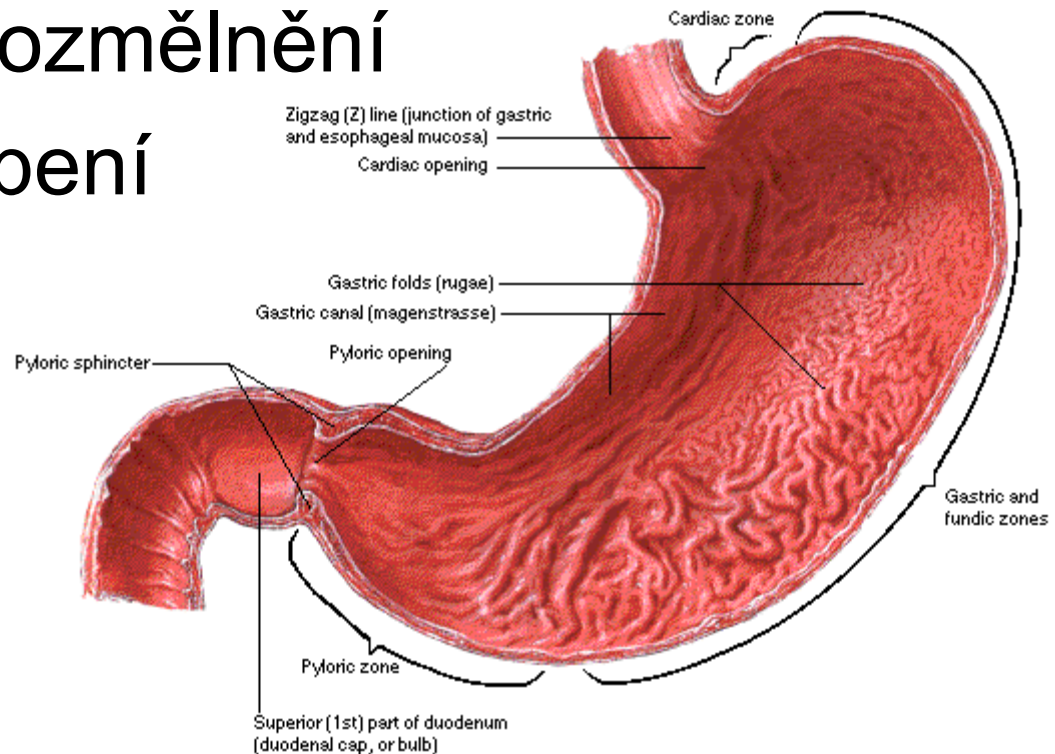
Stavba stěny jícnu:

1. **Sliznice** – e. mnohovrstevný dlaždicový (růžové barvy) složena ve vysoké podélné řasy
2. **V podslizničním vazivu** – drobné mucinosní žlázy, nervová pleteň
3. **Svalovina** - v horní třetině příčně pruhovaná, střední části - přechází v hladkou
4. **Povrchová vrstva** –
 - krční a hrudní oddíl - adventicia
 - břišní pobřišnice

Žaludek (*ventriculus, gaster, stomachus*)

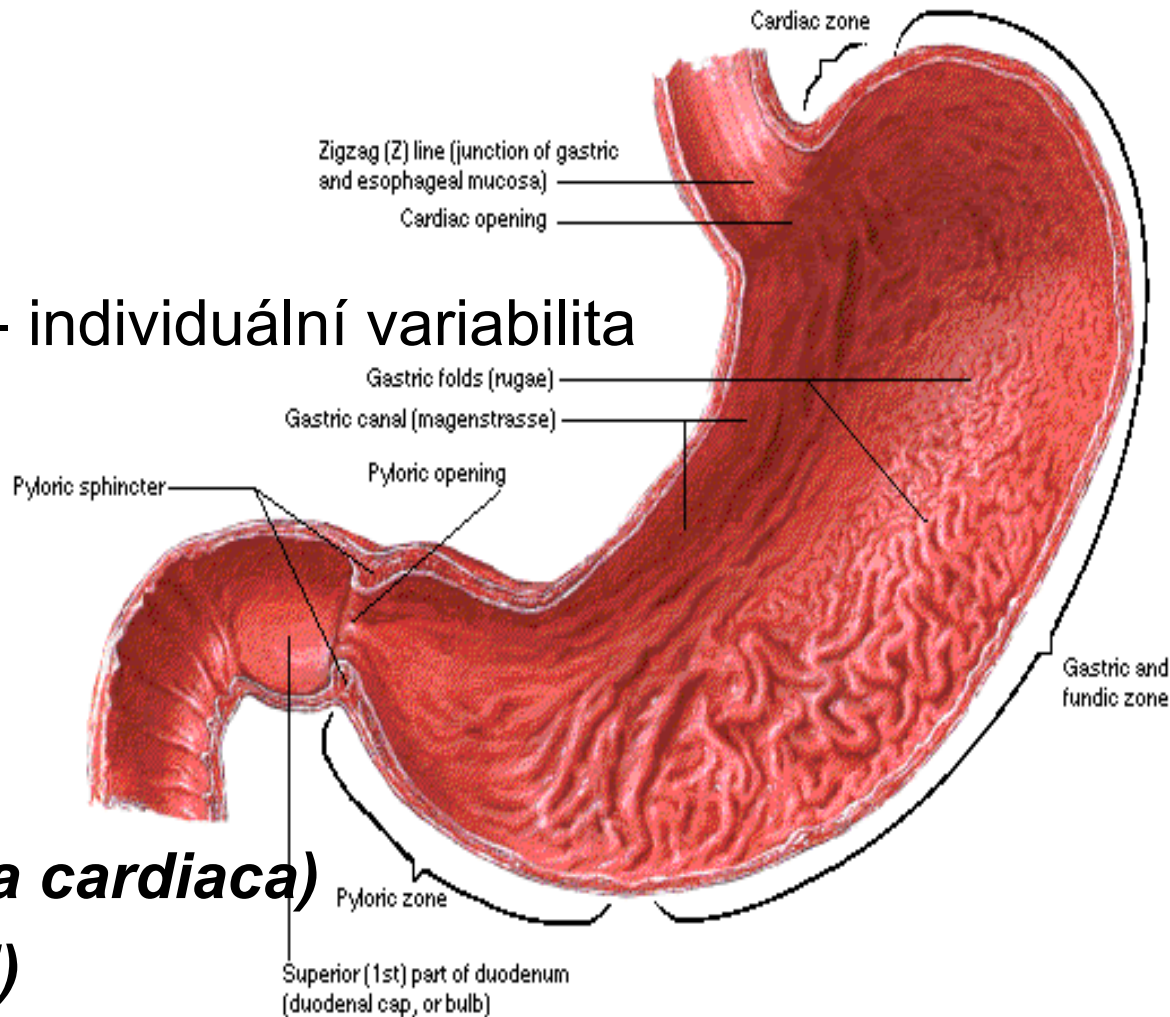
Funkce:

- hromadění spolykané potravy
- mechanické rozmělnění
- chemické štěpení

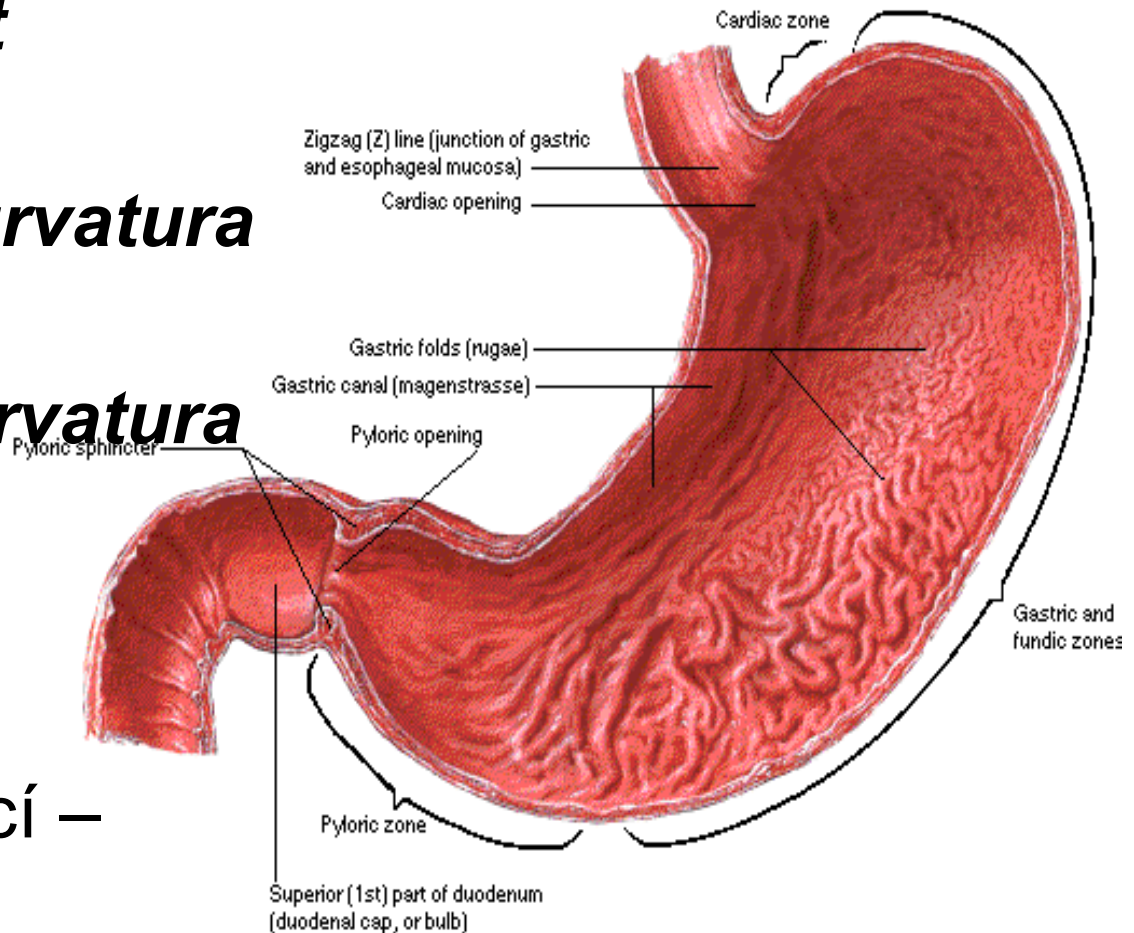


Zevní popis:

- zakřiveného vaku
- tvar a velikost žaludku - individuální variabilita
- objem - 1,5 až 2 litry
- česlem (***cardia***)
- (***ostium cardiacum***)
- žaludeční klenby (***fundus ventriculi***)
- hluboký zářez (***incisura cardiaca***)
- těla (***corpus ventriculi***)
- pylorické části (***pars pylorica***)
 - kraniální širší části (***antrum pyloricum***)
 - dolního úseku (***canalis pyloricus***)
- mezi žaludkem a dvanáctníkem – ***ostium pyloricum***



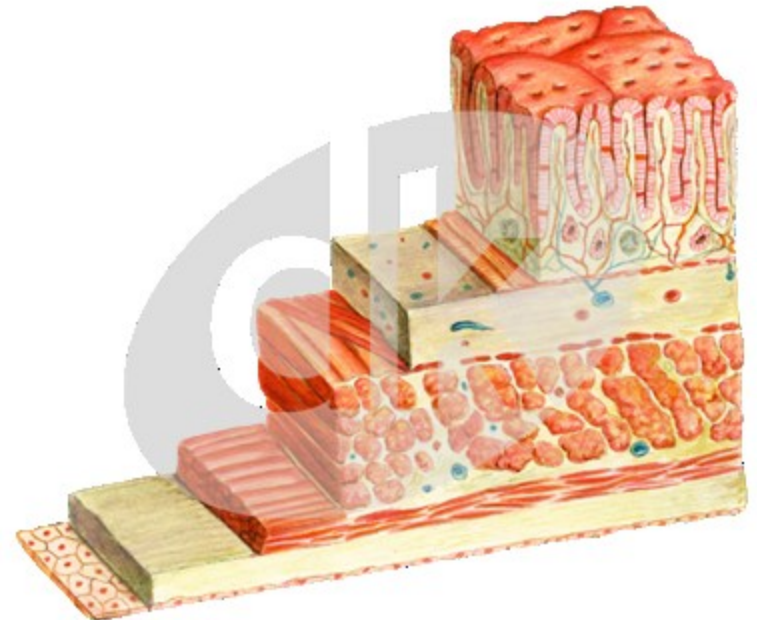
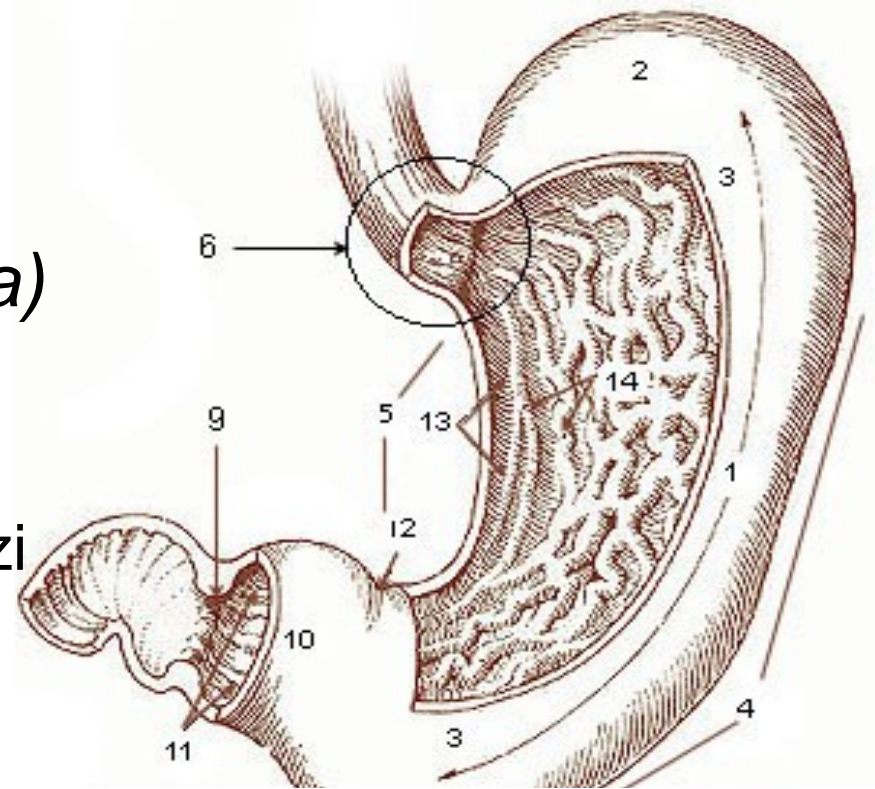
- přední a zadní plocha (*paries anterior et posterior*)
- velké zakřivení (*curvatura major ventriculi*)
- malé zakřivení (*curvatura minor ventriculi*)
- trávicí oddíl – *pars digestoria*
- oddíl vyprazdňovací – *pars egestoria*



Stavba stěny:

1) Sliznice (*tunica mucosa*)

- E. jednovrstevným cylindrickým
- **junkční linie** - přechod mezi epitelu jícnu a žaludku
- Kryta vrstvou hlenu
- řasy (*plicae gastricae*)
- (*sulcus salivarius*)
- četné žlázy - *glandulae gastricae* (žaludeční šťávu)
- pylorické části - tkáňový hormon *gastrin*

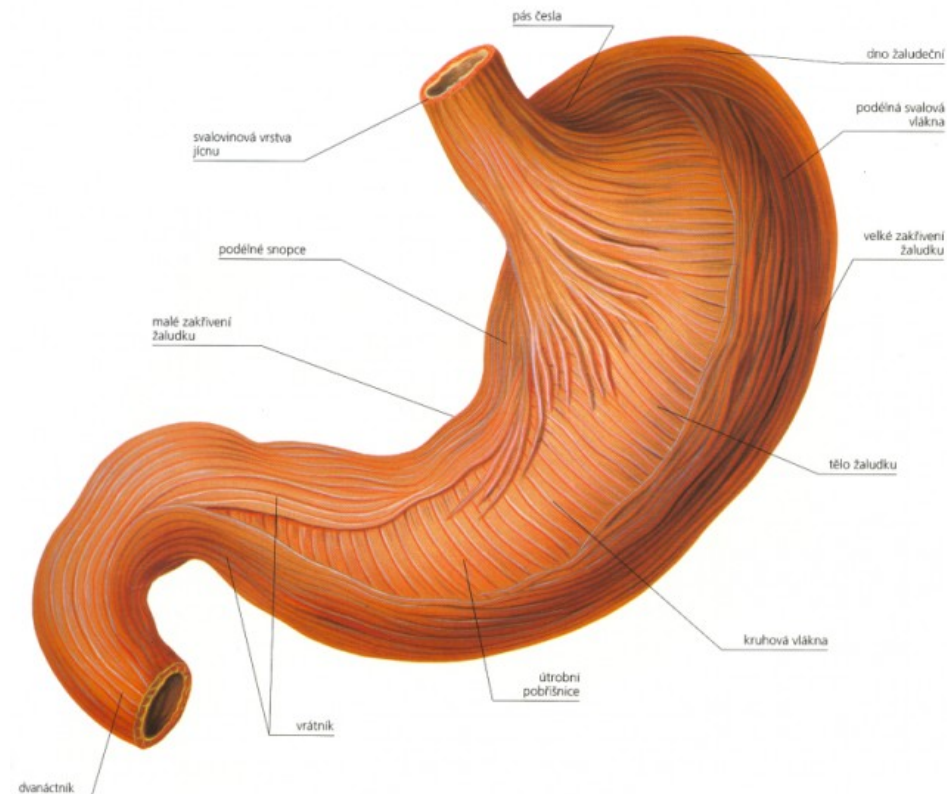
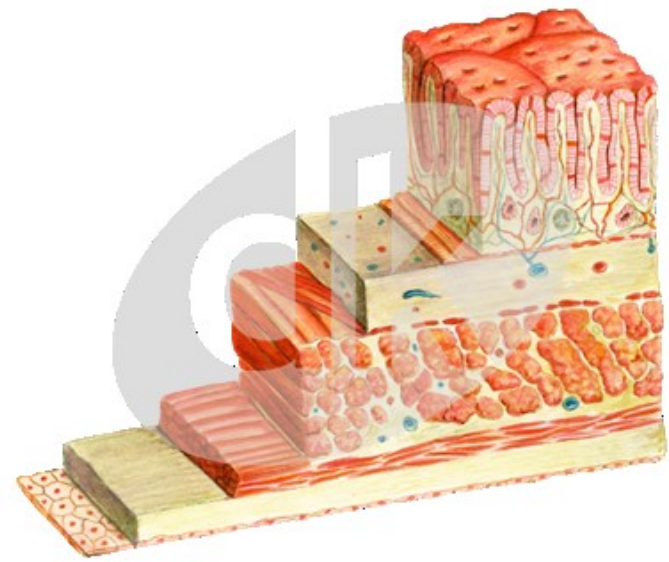


2) Podslizniční vazivo:

- řídké, cévy, nervové pleteně

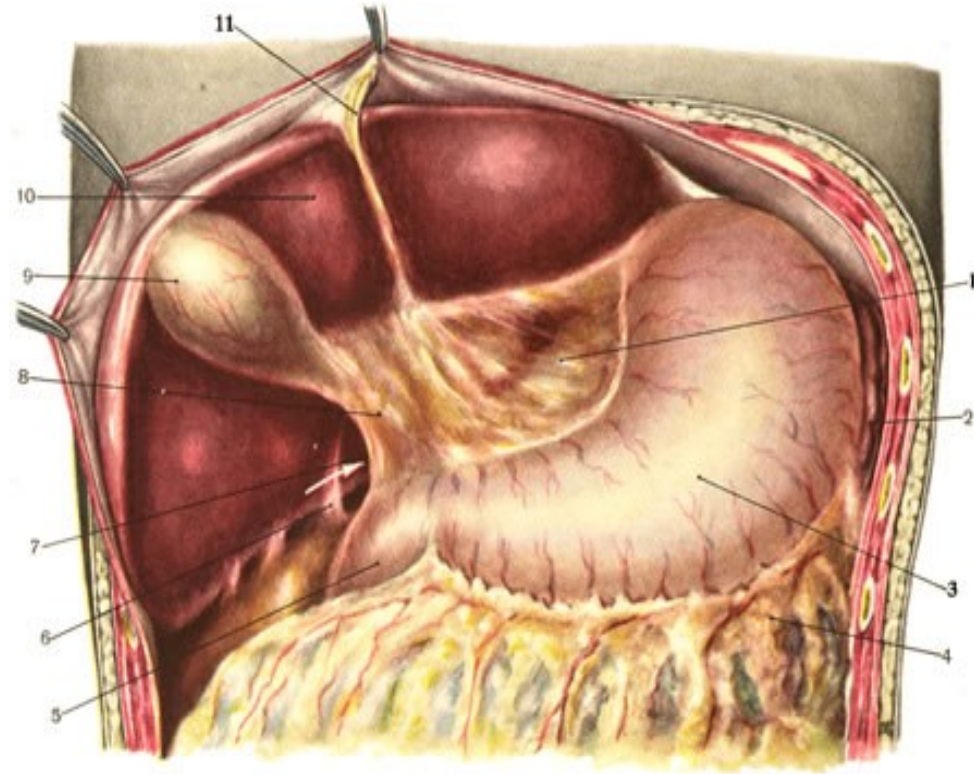
3) Hladká svalovina:

- tři vrstev (vnitřní šikmé, prostřední cirkulární, zevní longitudinální)
- v klidu (*peristola*) 20.min
- peristaltická vlna
- kašovitá trávenina (*chymus*)



4) Povrchovou vazivovou vrstvu:

- Žaludek je zavěšen na **peritoneálních řasách**
 - a) Od *curvatura minor ventriculi* a horní části duodena - malá předstěra (***omentum minus***), běží k játrům
 - b) Od *curvatura major ventriculi* - velká předstěra (***omentum majus***), k příčnému tračníku, kličkám tenkého střeva, od pupku vytváří záhyb a vrací se zpět na velké zakřivení



Tenké střevo: (*intestinum tenue*)

Funkce:

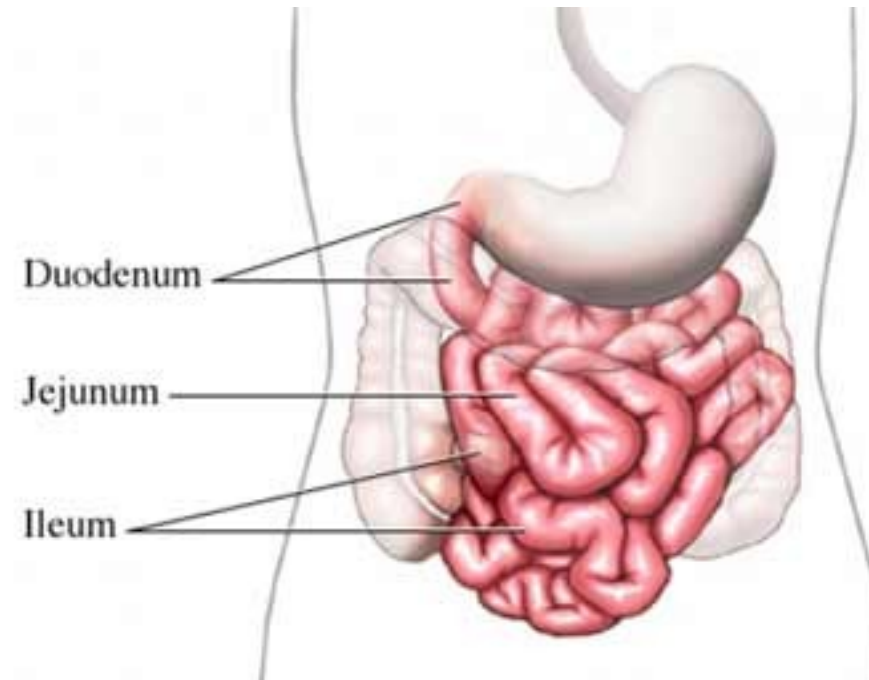
- chemický rozklad
- vstřebávání

Popis:

- dlouhé 5 až 7 m a jeho
- šířka kolísá od 2 do 4 cm
- složeno ve střevní kličky
- Zavěšeno na **peritoneální duplikatuře (*mesenterium*)**

Části:

- *dvanáctník (duodenum)*
- *lačník (jejunum)*
- *kyčelník (ileum)*

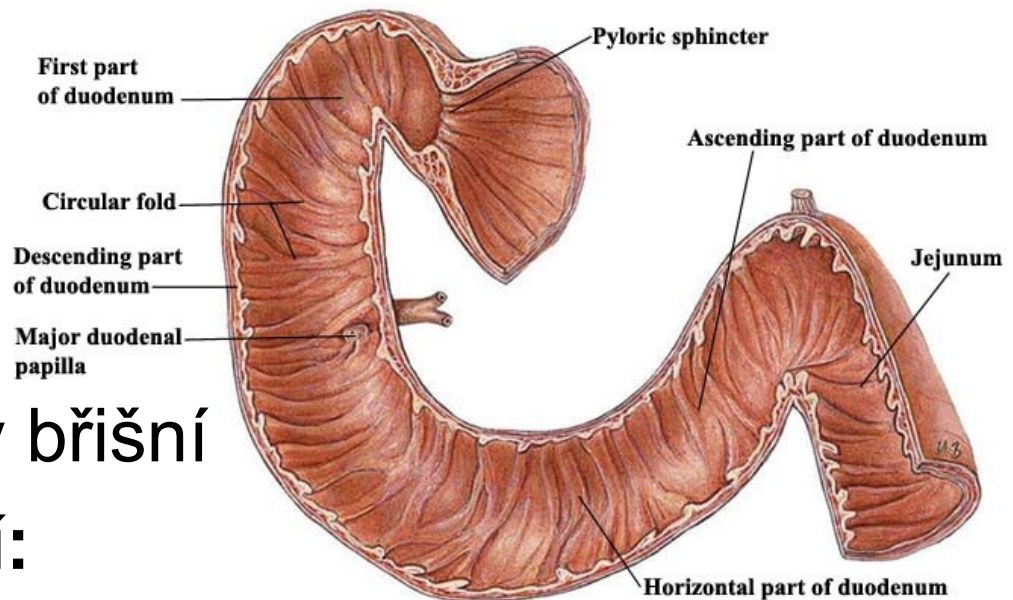


Dvanáctník: (*duodenum*)

- Tvar podkovy
- ve výši obratlů L1-3
při zadní stěně dutiny břišní

Skládá se ze čtyř částí:

- horní část (*pars superior*),
- sestupná část (*pars descendens*)
- příčná část (*pars horizontalis*)
- vzestupná část (*pars ascendens*)

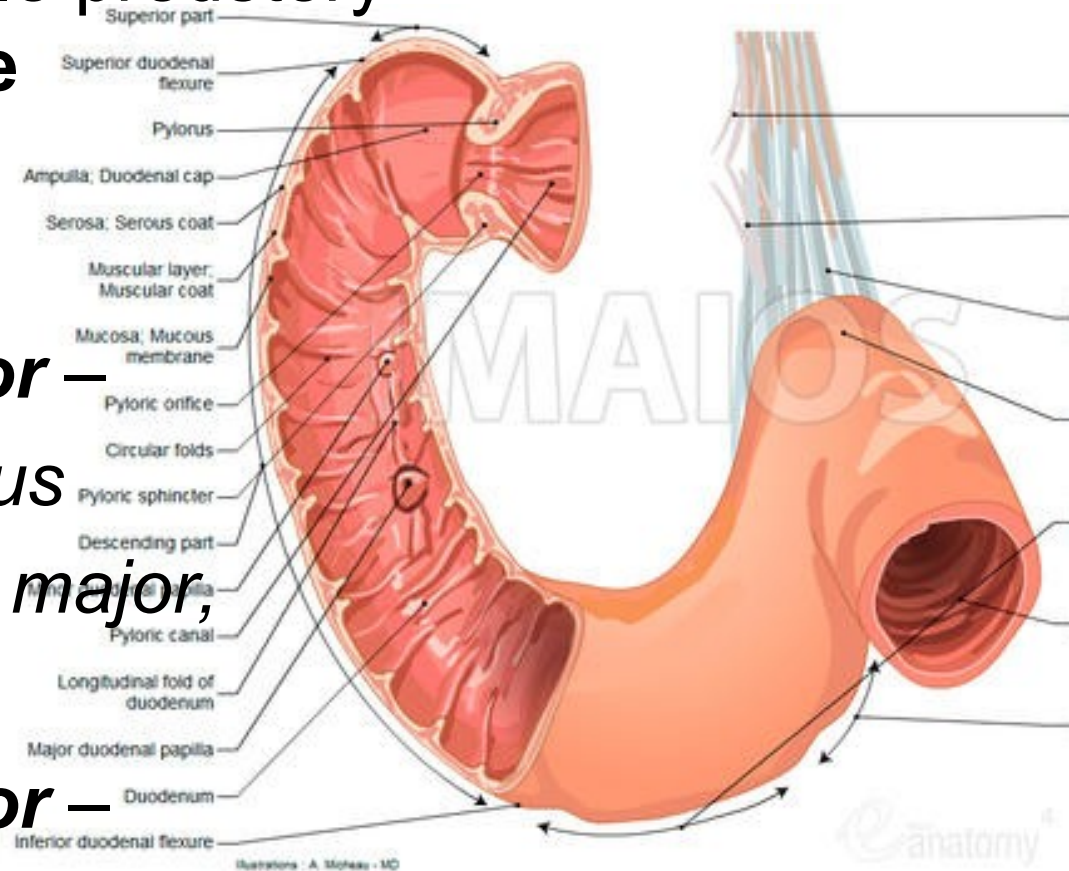


pars superior:

- zavěšena na části malé předstěry –
lig. hepatoduodenale

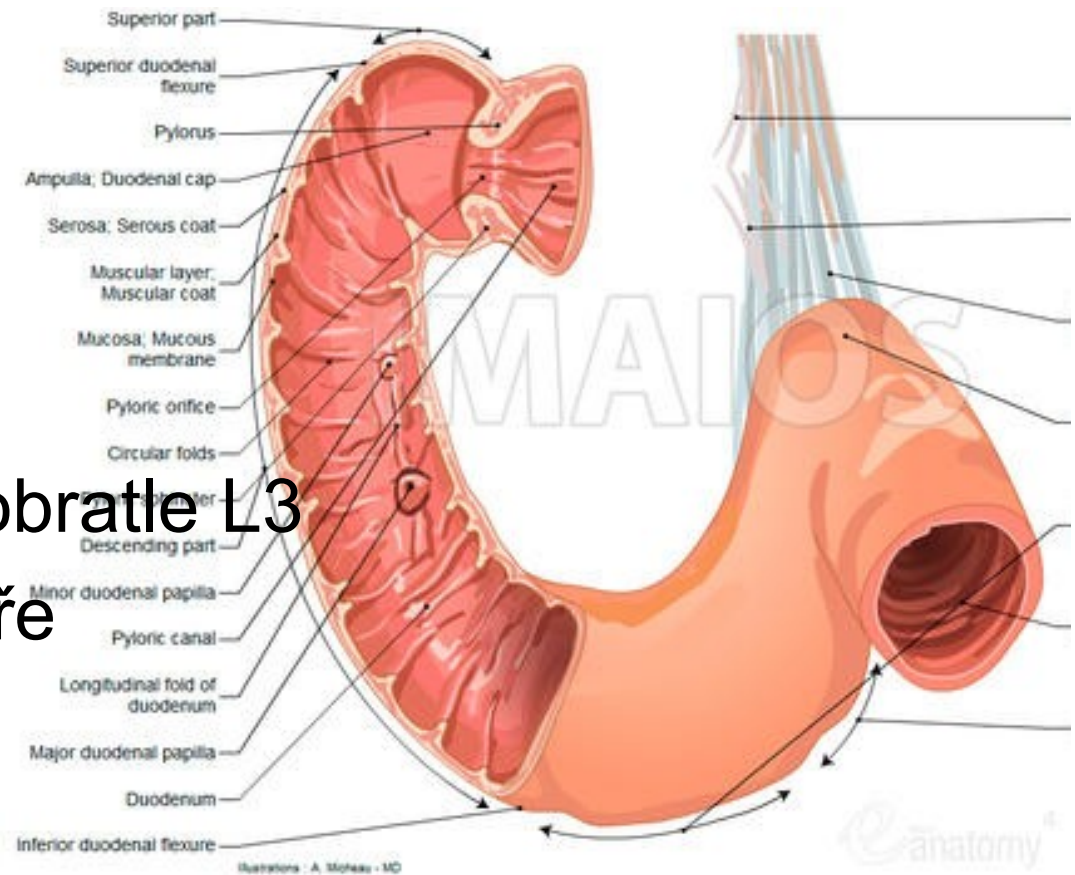
pars descendens:

- ***papilla duodeni major*** –
ústí *ductus choledochus*
a *ductus pancreaticus major*,
opatřeno svěračem
- ***papilla duodeni minor*** –
ústí *ductus pancreaticus minor*



pars horizontalis:

- probíhá před tělem obratle L3
na levou stranu páteře
- stáčí nahoru



pars ascendens:

- vystupuje do výše obratle L2
- a přechází ohbím **flexura duodenojejunalis** do lačníku.

Stěna duodena:

1) Sliznice duodena:

- je vybavena četnými příčnými řasami (*plicae circulares*)
- povrch kryt četnými drobnými klky (*villi intestinales*) listovitý tvar

2) V podslizničním vazivu:

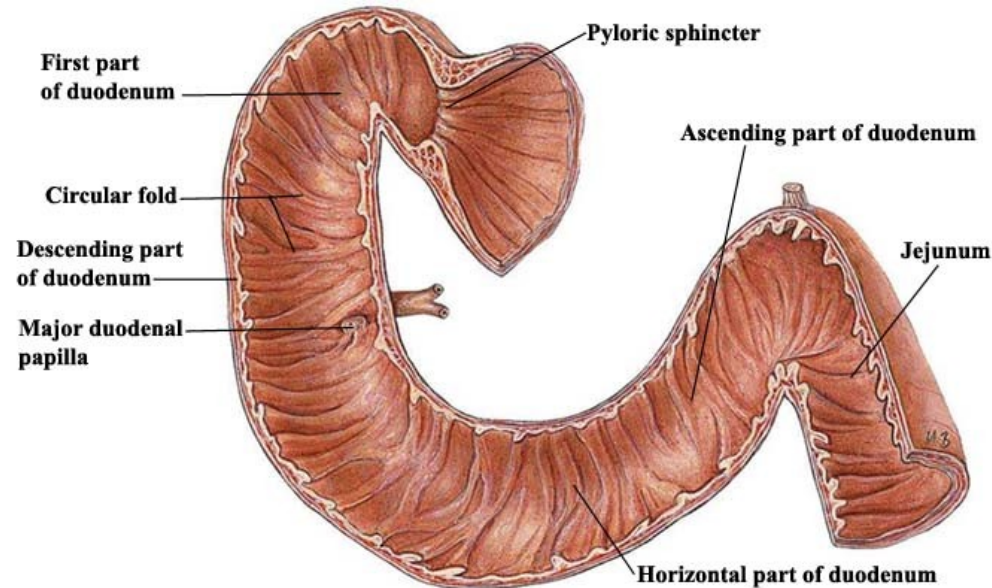
- *Glandulae duodenales* - alkalický sekret

3) Hladká svalovina duodena:

- cirkulární a longitudinální

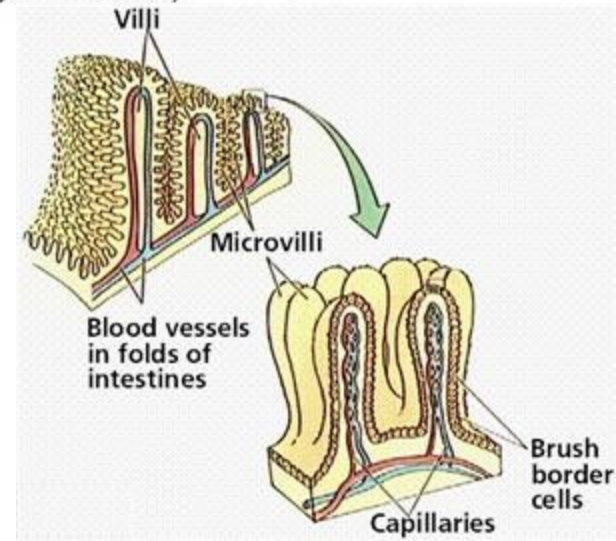
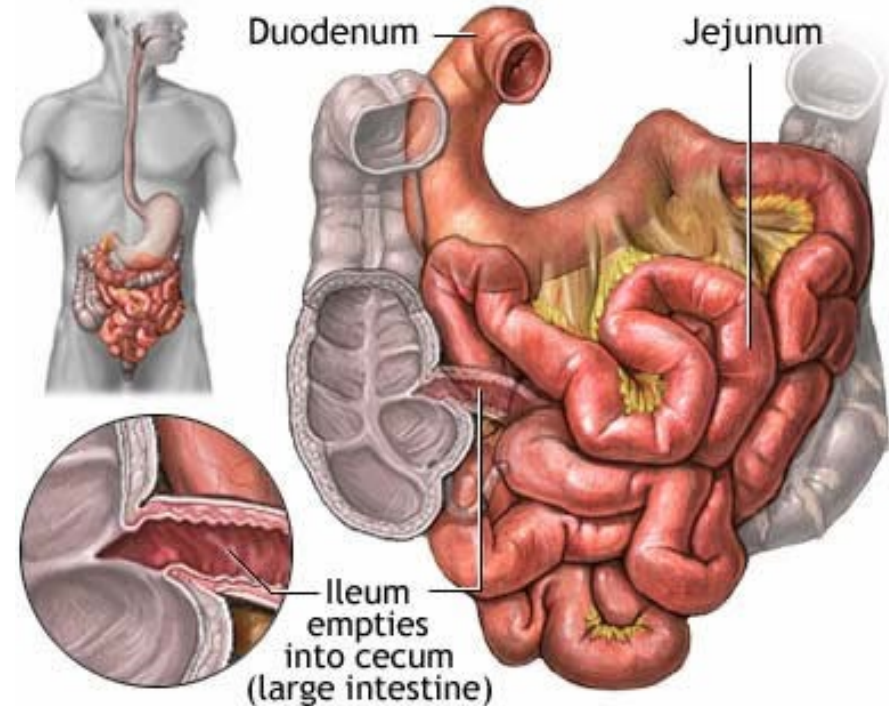
4) Zevní vazivová vrstva:

- horní - viscerální peritoneum
- pobřišnice (na přední stěně)
- adventicie (zbytek)

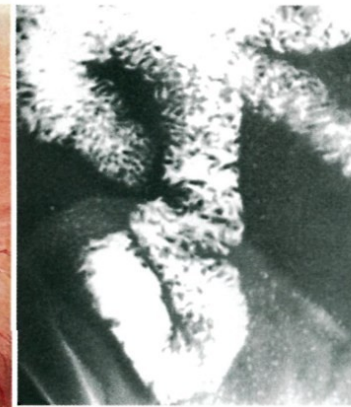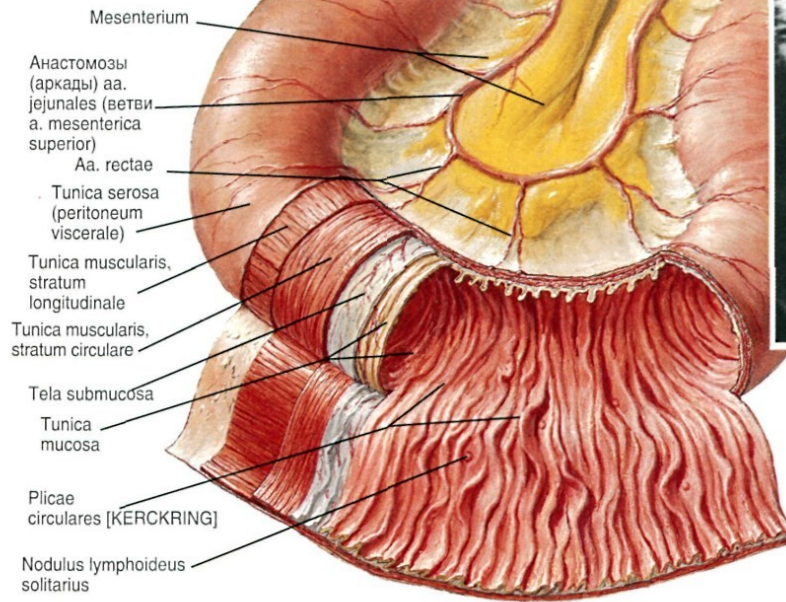


Lačník (*jejunum*) a kyčelník (*ileum*):

- složeny v kličky střevní a zavěšeny na okruží (*mesenterium*)
- Lačník – 3/5 celkové délky, je širší, má silnější stěnu, četnější, hustší a vyšší *plicae circulares*
- Kyčelník – 2/5, ústí do slepého střeva opatřeno chlopní (*valva ileocaecalis*), řasy se snižují a jejich počet klesá, přibývá lymfatických uzlíků

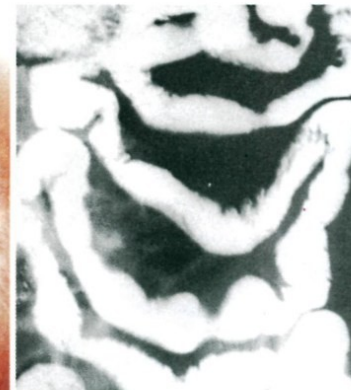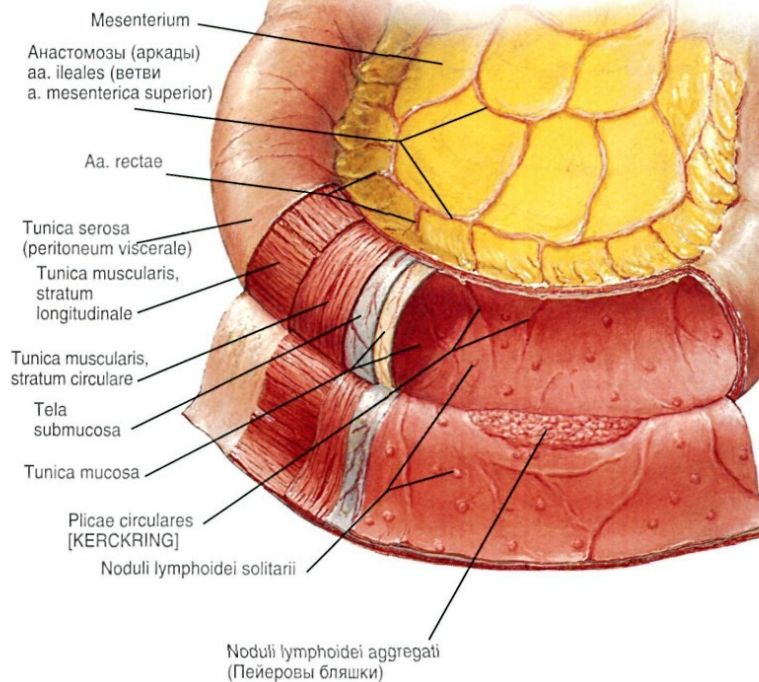


Jejunum



Рентгенограмма — распределение бария в тощей кишке

Ileum



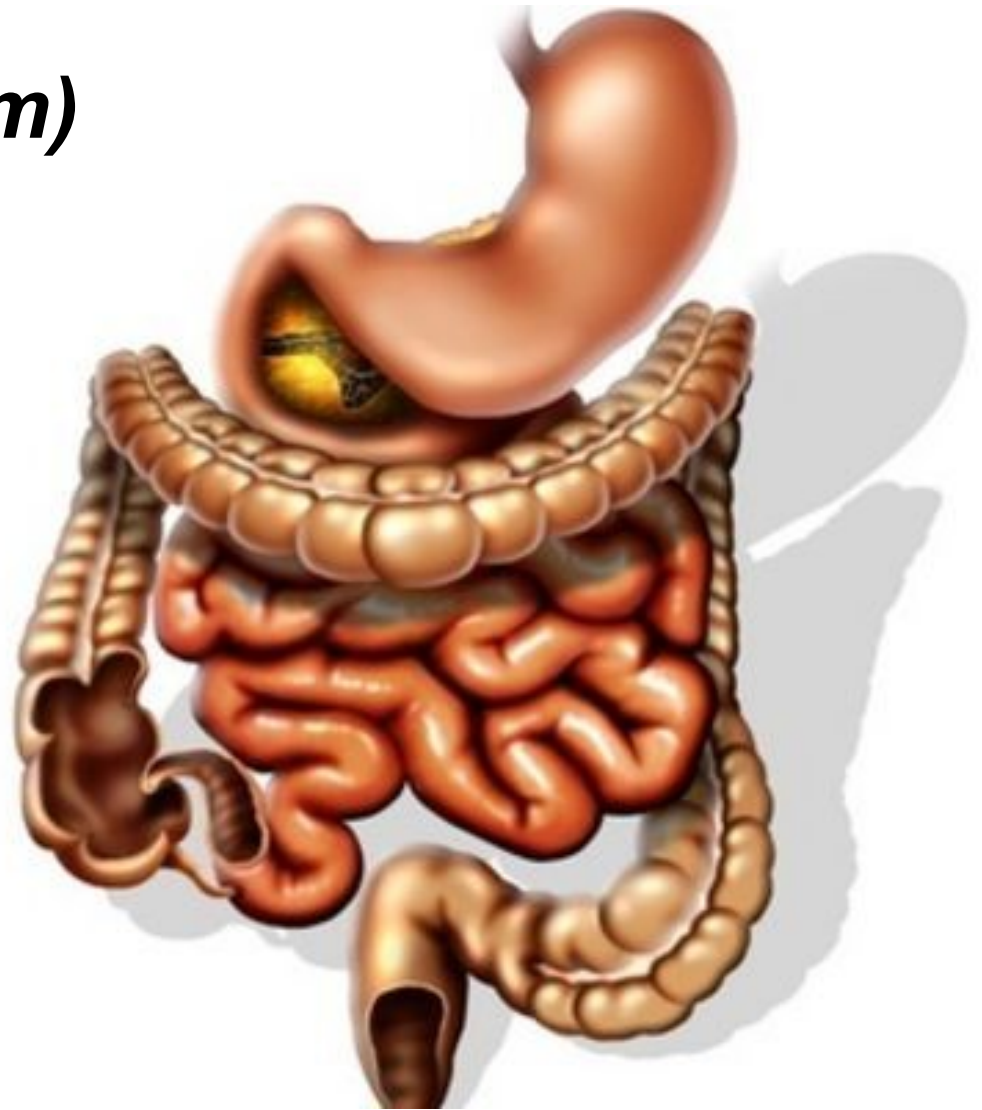
Рентгенограмма — распределение бария в подвздошной кишке

F. N. ...

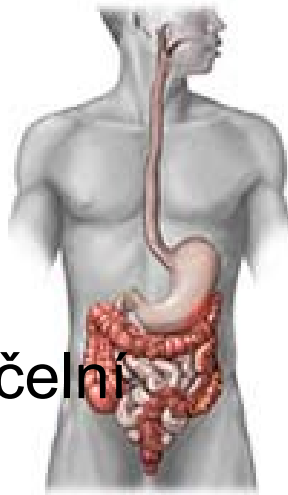
Tlusté střevo: *(intestinum crassum)*

Funkce:

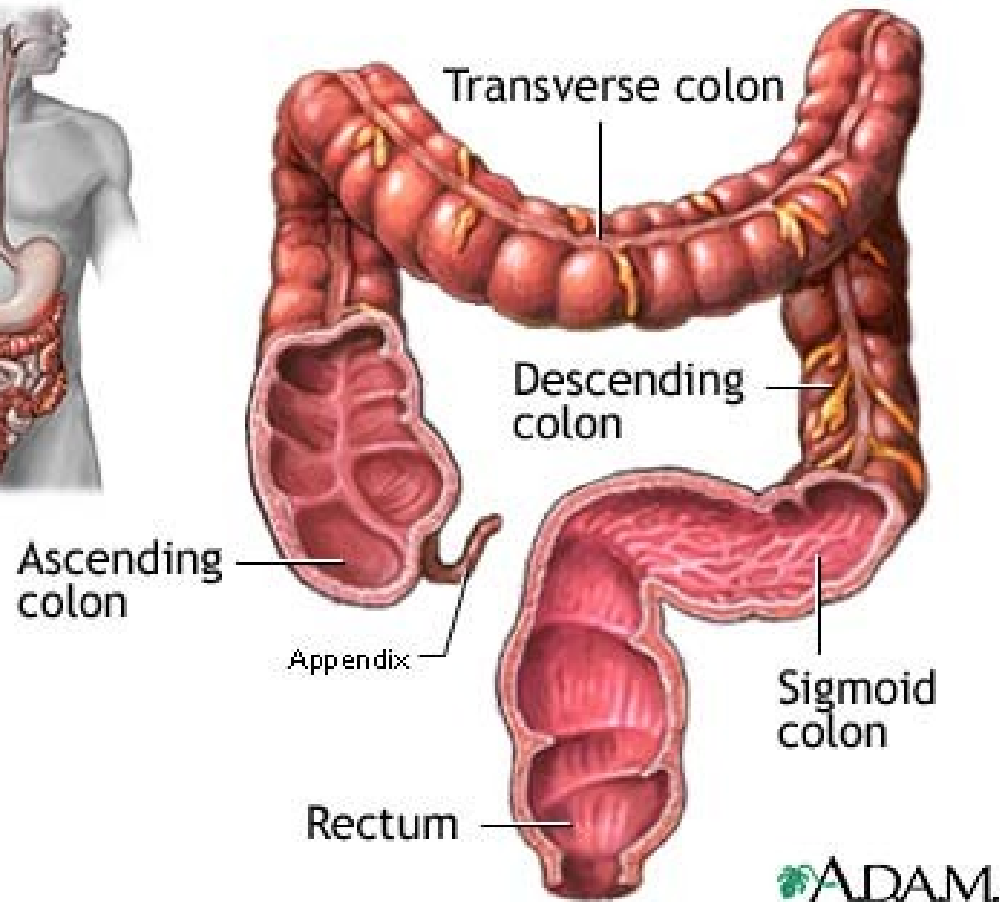
- vstřebávání vody
- minerálních látek
- pomoci hnilobných a kvasných mikroorganismů mění obsah na stolici



Zevní popis:



- dlouhé asi 1,5 m
- široké 6 až 8 cm
- Začíná v pravé jámě kyčelní a končí řitním otvorem (***anus***)
- Povrch - tři bělavé podélné pruhy (***taeniae coli***)
- řada příčných zářezů - polokulovitě vyklenuje, tvoří výpuky (***haustra coli***)
- Uvnitř - slizniční hřebeny (***plicae semilunares***)
- Povrch - stopkaté přívěsky viscerálního peritonea (tuk)



Stěna tlustého střeva:

1) Sliznice: e. j. cylindrickým

- není opatřena klky
- četné žlázy (*glandulae intestinales*)
- lymfatické uzlíky

2) Podslizniční vazivo:

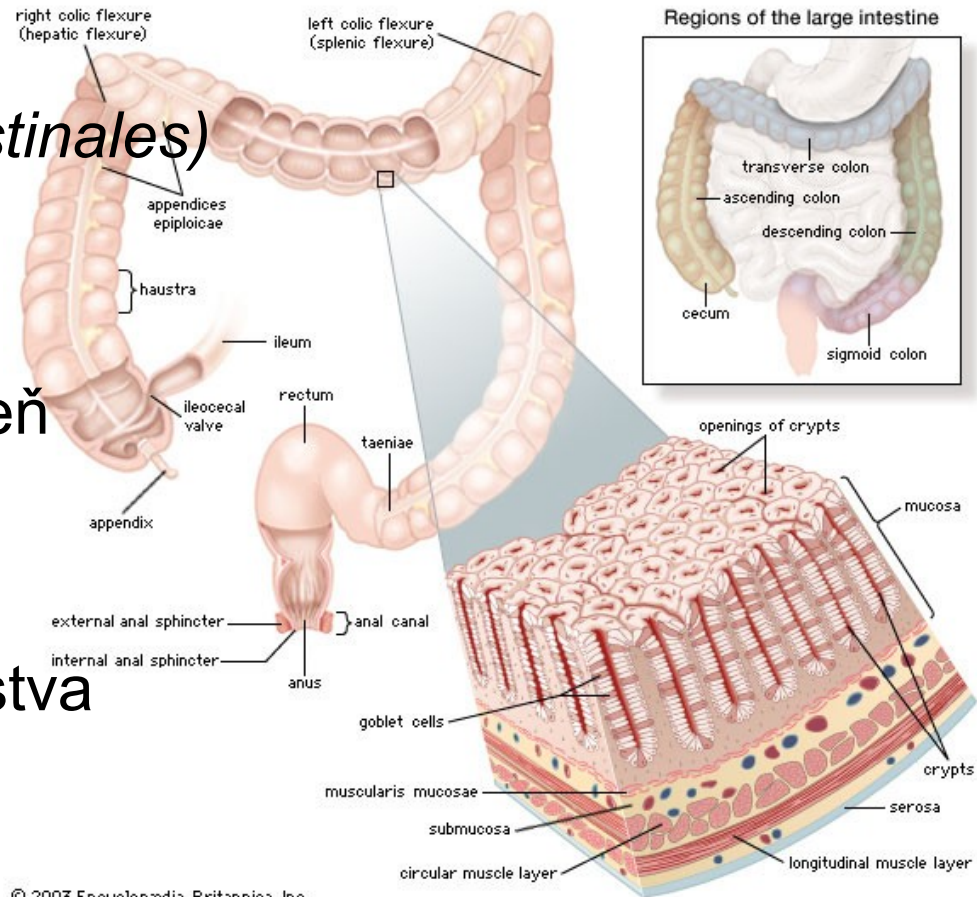
- obsahuje cévní a nerv.pleteň

3) Svalovina:

- vnitřní cirkulární vrstvu
- povrchová longitudinální vrstva (tenká, neúplná)

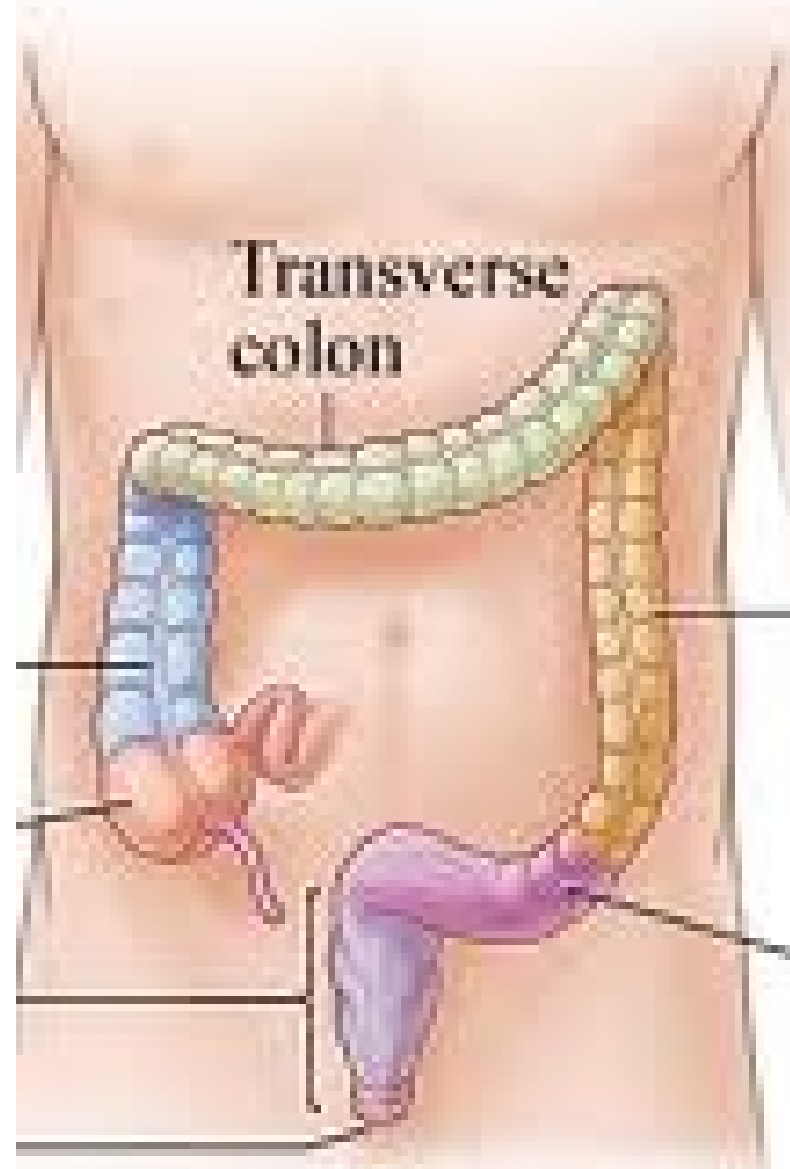
4) Povrchová vrstva:

- Intraperitoneální č. - kryty serózou
- Retroperitoneální č. - kryta adventicií



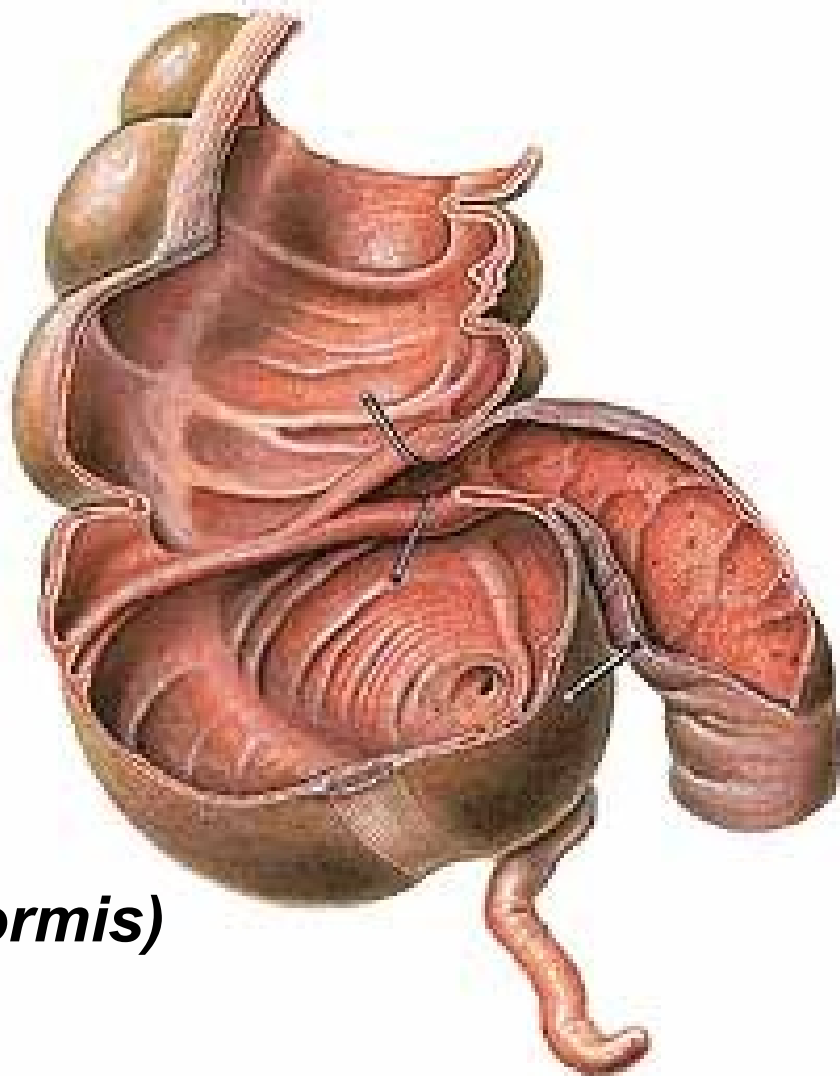
Oddíly:

- slepé střevo
(*intestinum caecum*),
- vzestupný tračník
(*colon ascendens*),
- příčný tračník
(*colon transversum*),
- sestupný tračník
(*colon descendens*),
- esovitý tračník
(*colon sigmoideum*),
- konečník
(*rectum*)



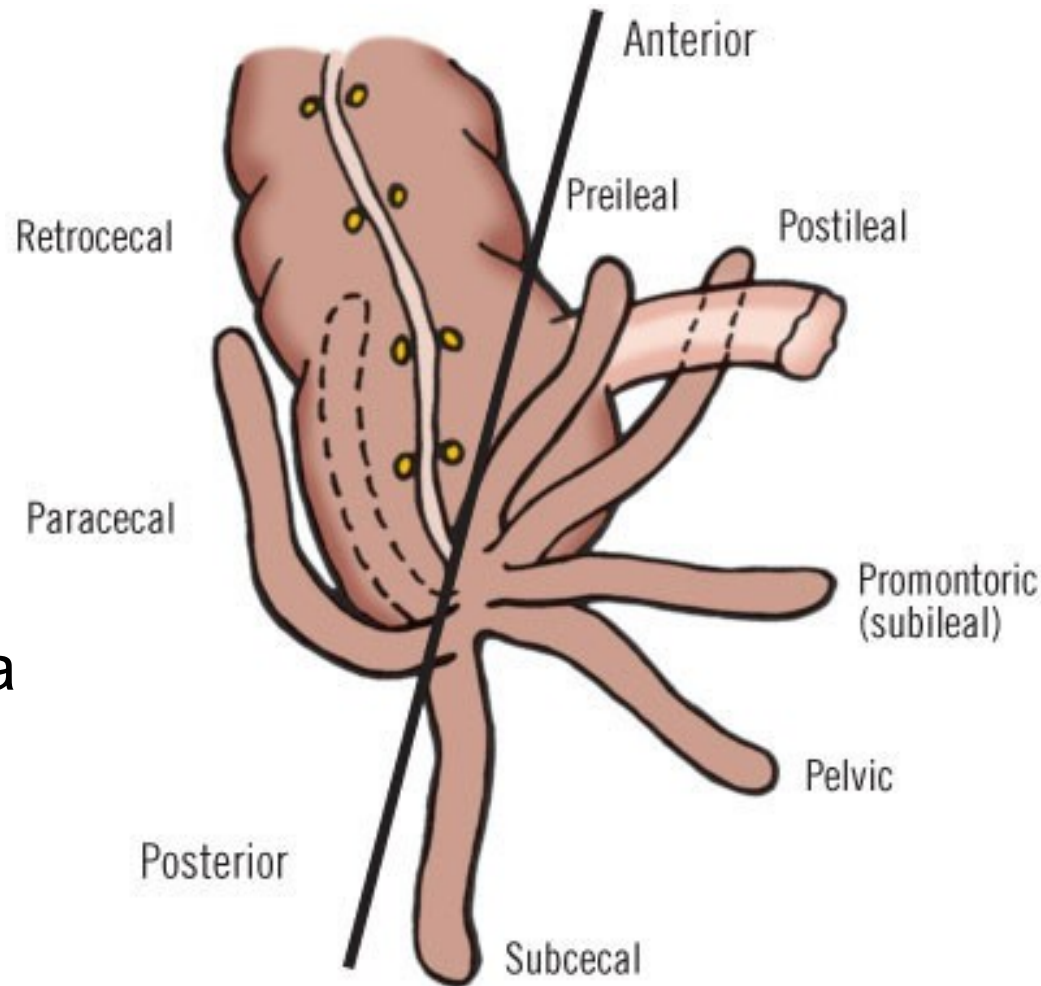
Slepé střevo: (*intestinum caecum*)

- nejširším oddílem
- slepě ukončeným dnem
- zadní stěna srůstá s nástěnným peritoneem
- dolní konec je většinou volný
- ústí konečné části ilea (***ostium ileocaecale***)
- červovitý výběžek (***appendix vermiformis***)
- ústí (***ostium appendicis vermiformis***) opatřeno řasou (***valva appendicis vermiformis***) - vyvinuta lymfatická složka – ***tonsilla abdominalis***



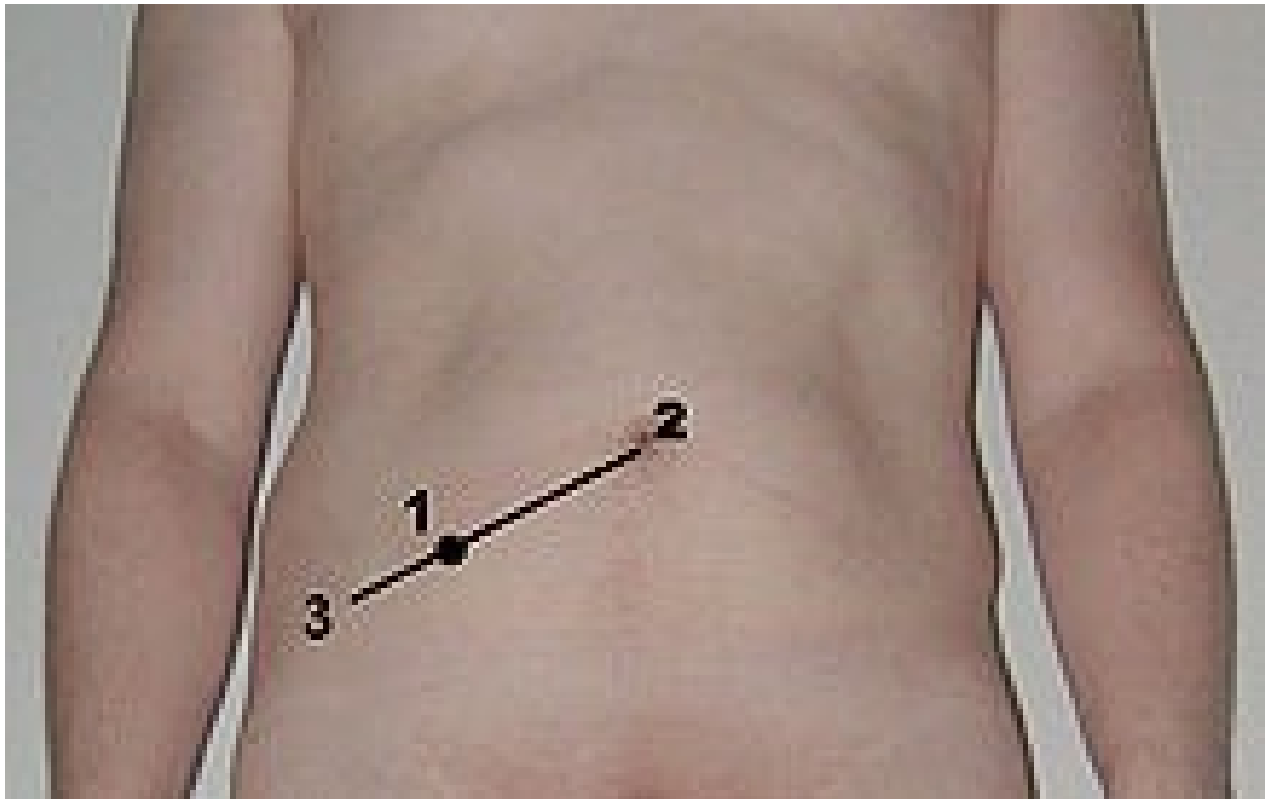
Poloha apendixu je velmi variabilní:

- do malé pánve
(*positio pelvina*)
- za slepým střevem
(*positio retrocaecalis*)
- rovnoběžně s konečnou částí kyčelníku
(*positio ileocaecalis*)
- laterálně od slepého střeva
(*positio laterocaecalis*)
- kaudálně
(*positio subcaecalis*)
- před slepým střevem
(*positio praecaecalis*)



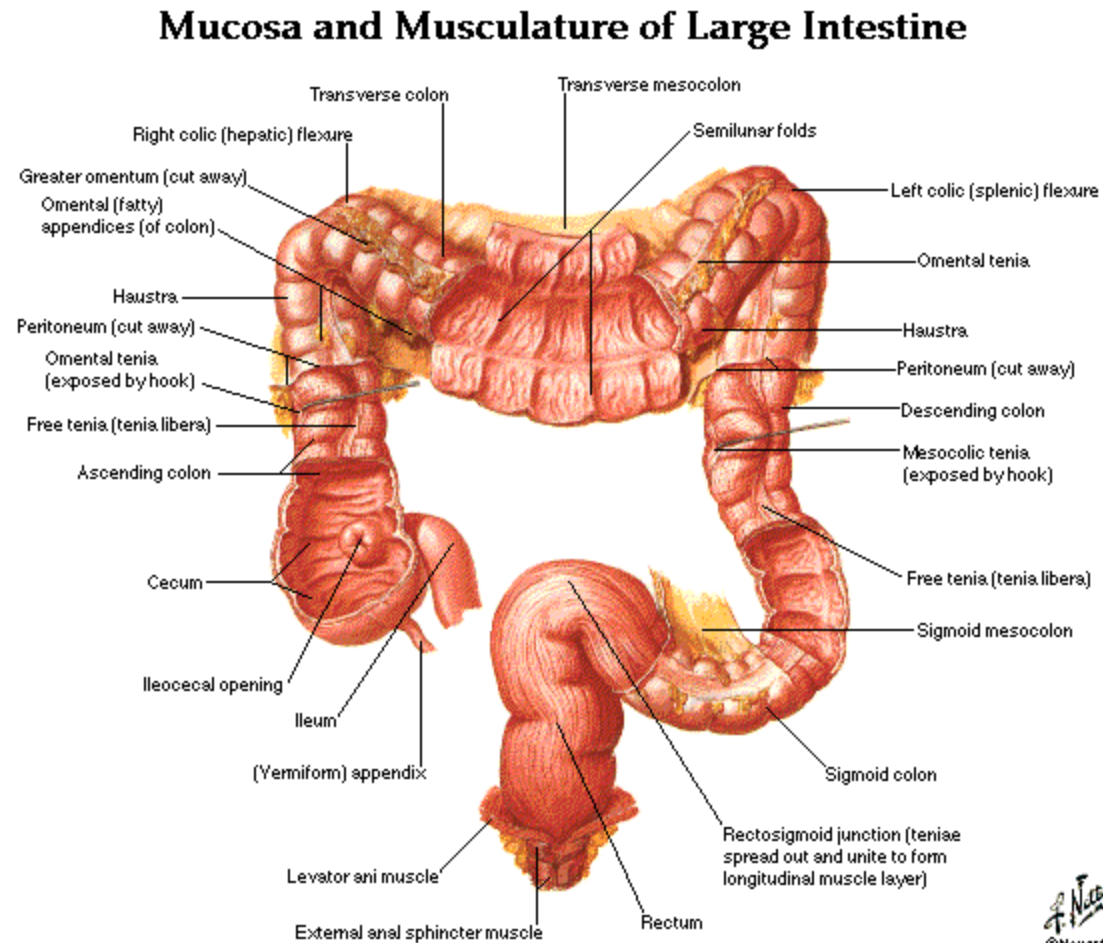
Copyright ©2006 by The McGraw-Hill Companies, Inc.
All rights reserved.

- spojnici pupku se *spina iliaca anterior superior dextra* (**Monroova čára**),
- asi 6 cm od spiny (**McBurneyův bod**).



Vzestupný tračník: (*colon ascendens*)

- dlouhý asi 15 cm
- zadní plochou je **přirostlý** k zadní stěně břišní
- ***flexura coli dextra*** naléhá na viscerální plochu jater a žlučník



Příčný tračník: (*colon transversum*)

- probíhá napříč peritoneální dutinou doleva ke slezině

- ohbím

flexura coli sinistra

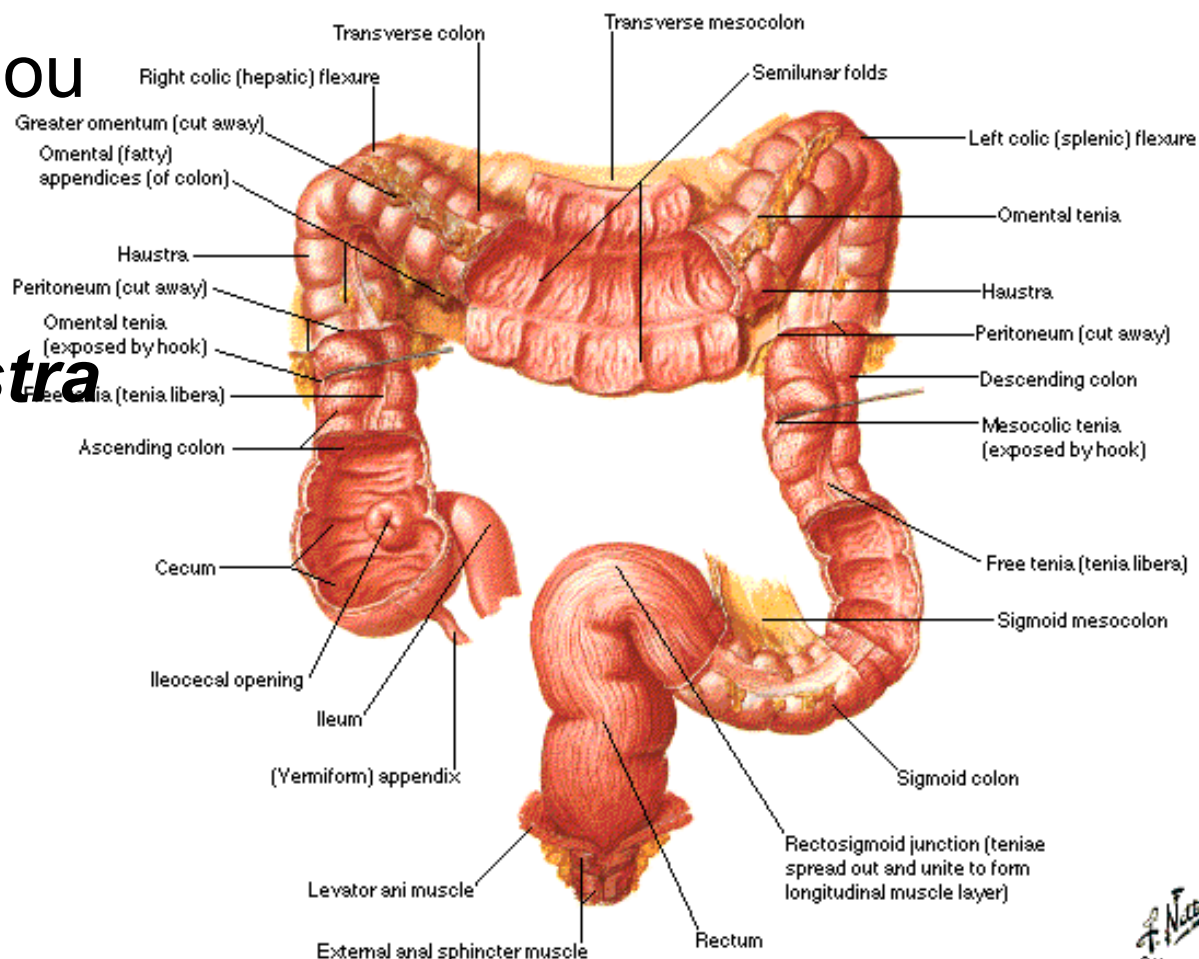
- asi 50 cm

- zavěšeno na peritoneální řase

mesocolon

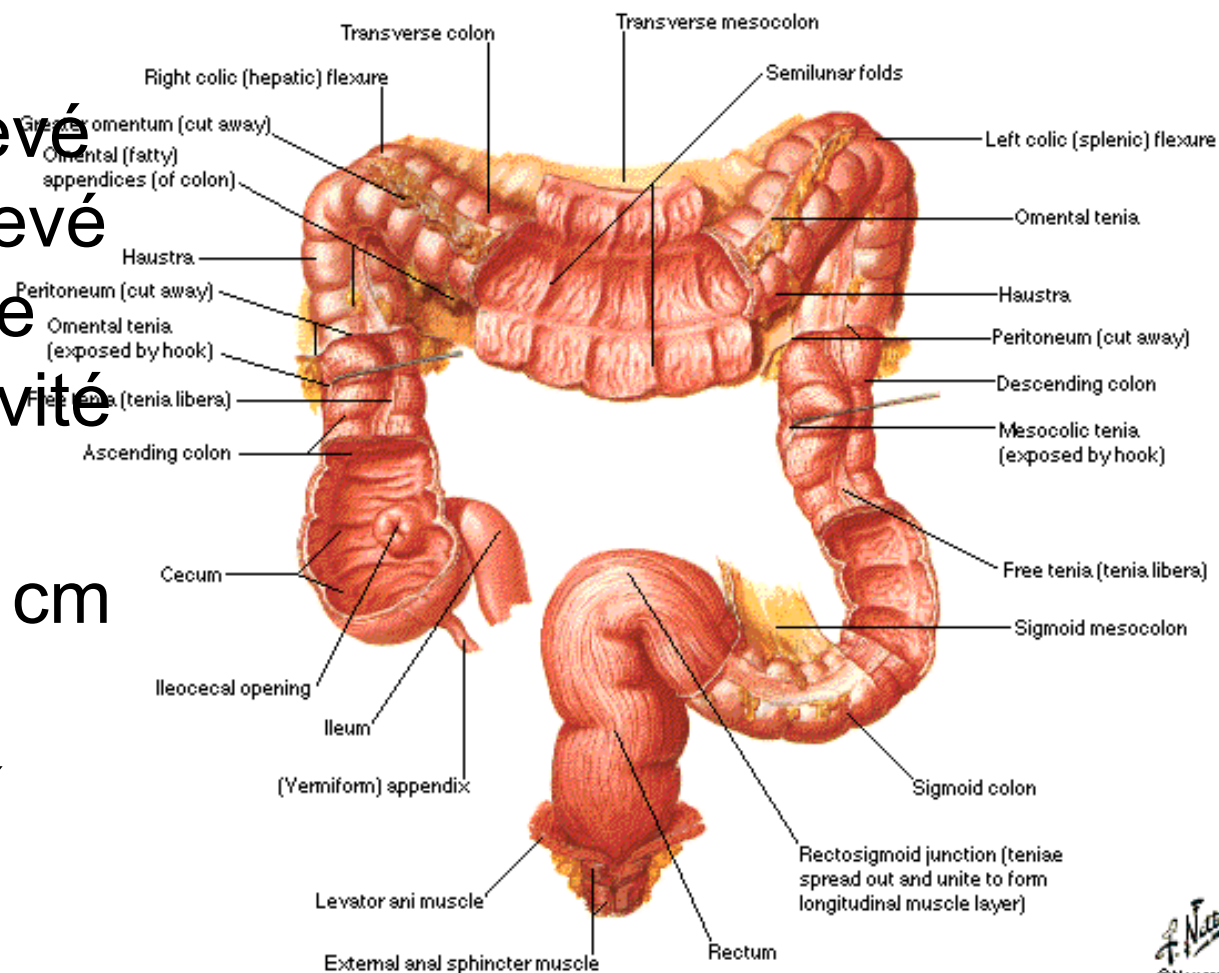
transversum

Mucosa and Musculature of Large Intestine



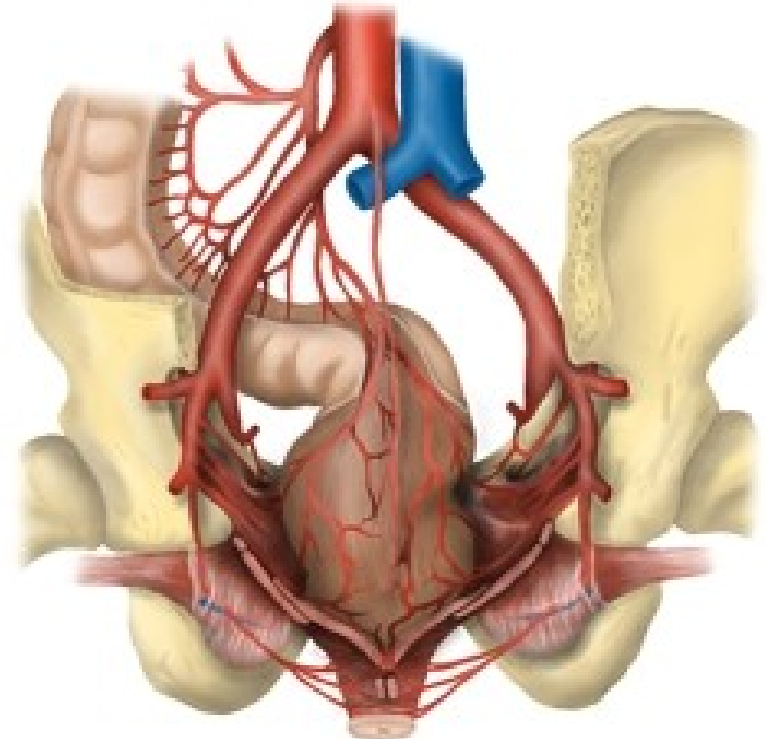
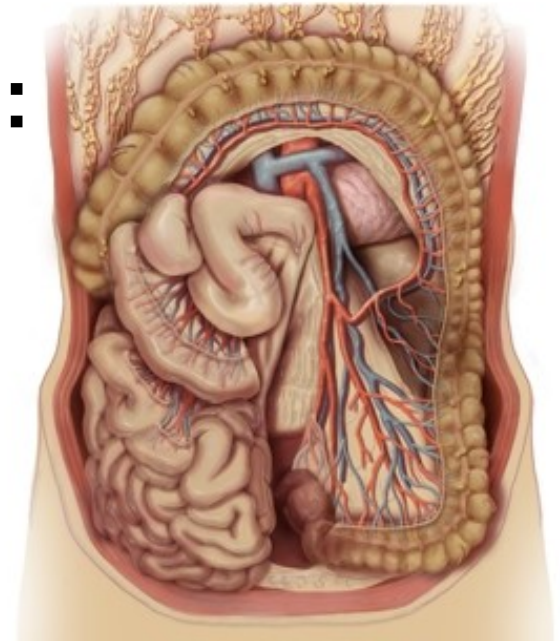
Sestupný tračník: (*colon descendens*)

- od *flexura coli sinistra* podél levé stěny břišní do levé jámy kyčelní, kde přechází do esovité kličky
- dlouhý 22 až 30 cm
- zadní plochou přirůstá k zadní stěně břišní



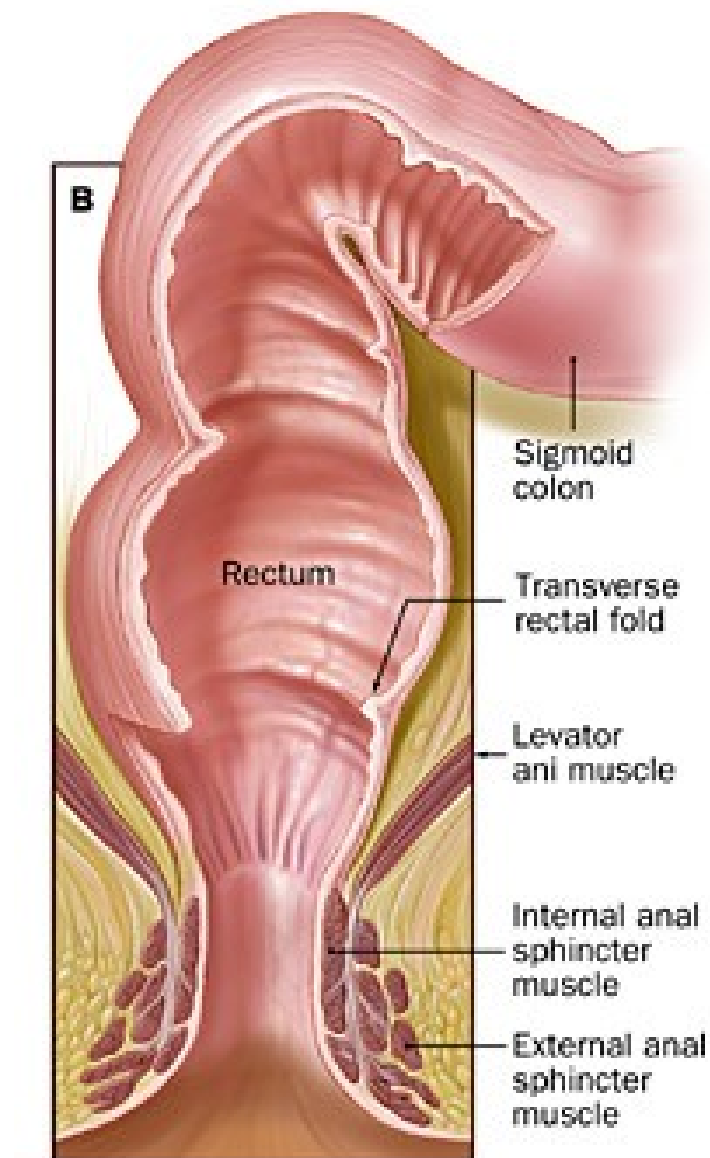
Esovítý tračník, esovitá klička: (*colon sigmoideum*)

- nejužší část tlustého střeva
- dlouhá 30 až 40 cm
- od *crista iliaca*
- sestupuje přes *linea terminalis* do malé pánve před střední část *os sacrum*
- vystupuje kraniálně do úrovně promontoria a poté sestupuje k S2–3, kde přechází plynule do konečníku.



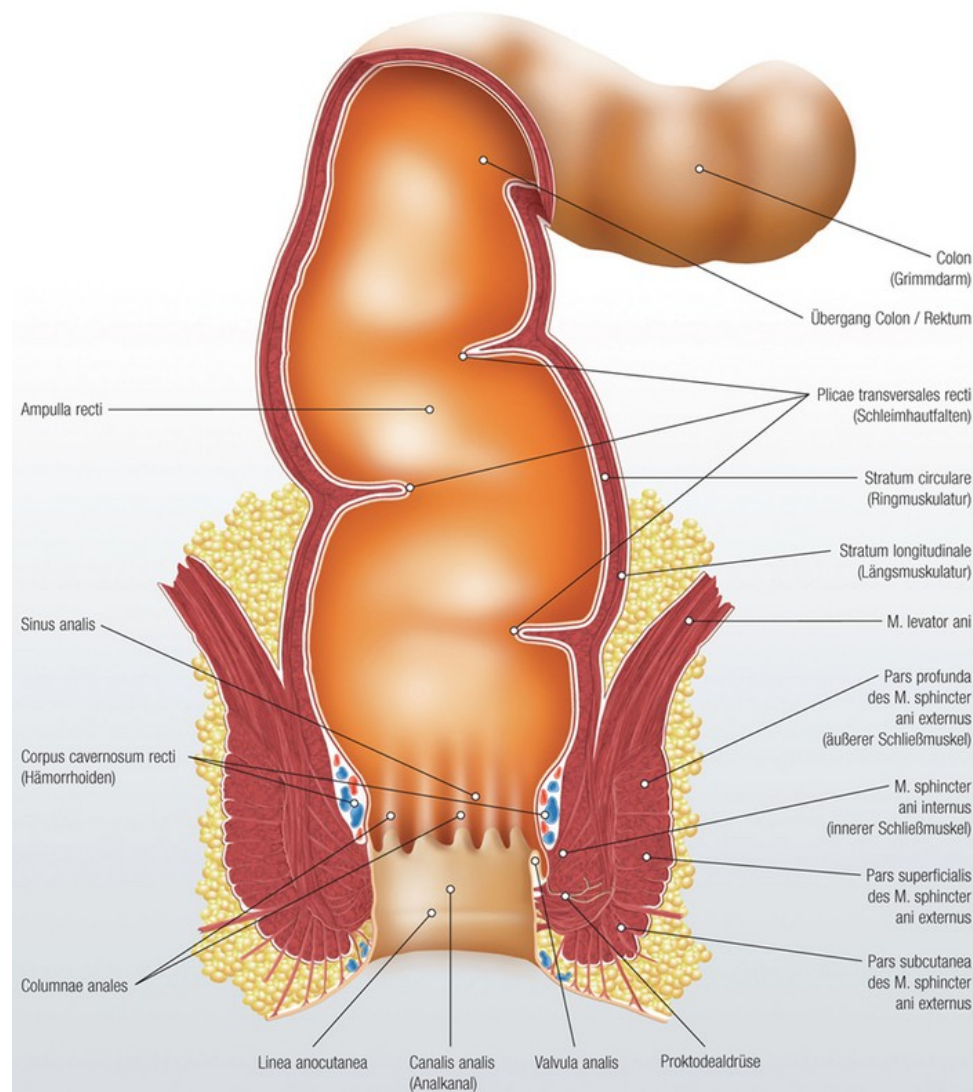
Konečník: (*rectum*)

- poslední úsek
- ve výši obratle S 2–3
- sestupuje kaudálním směrem podél křížové kosti a kostrče
- délky 12 až 15 cm, jeho průsvit kolísá mezi 4 až 8 cm
- vytváří ***flexura sacralis***
- kostrče dorzálně – ***flexura perinealis***
- řitním otvorem (***anus***)
- má **dva oddíly:**



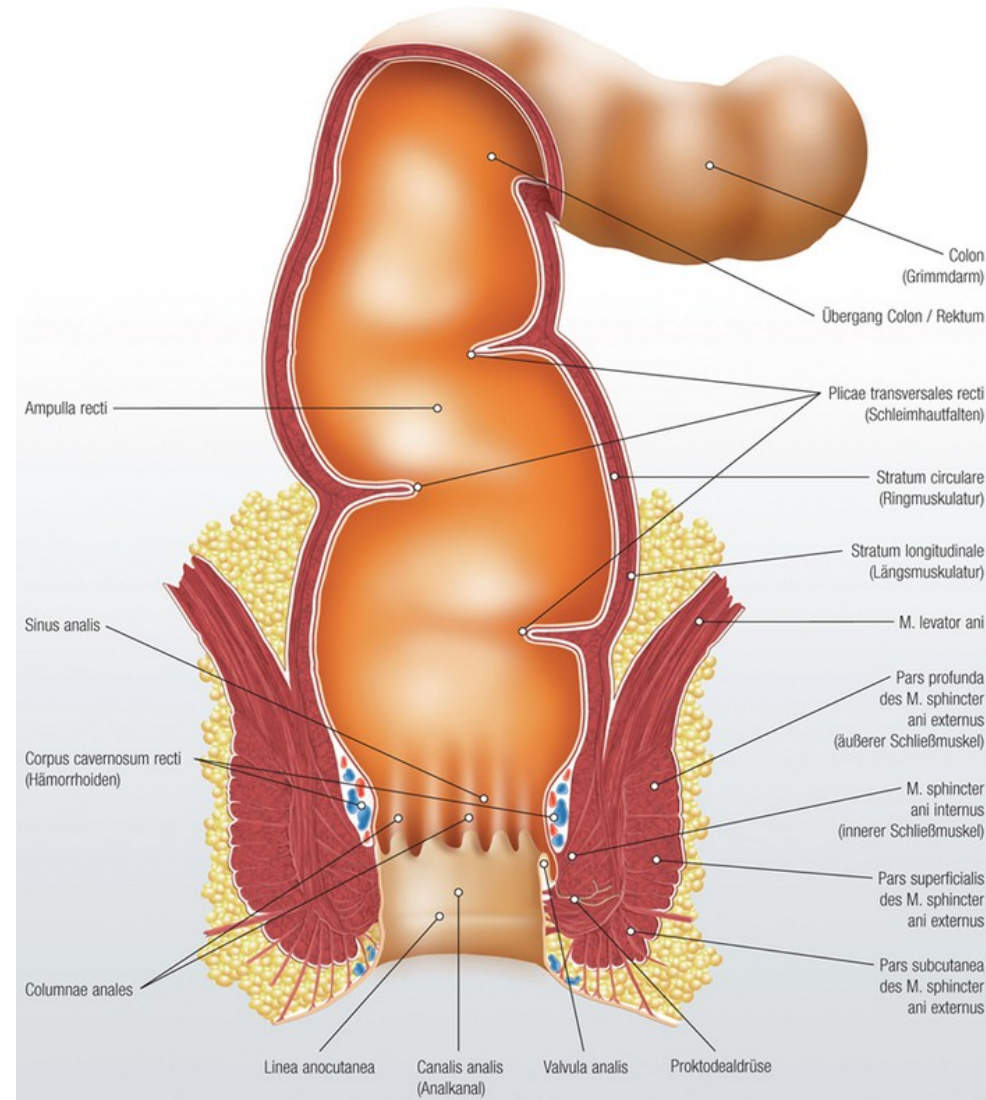
1) *Ampulla recti* –

- horní rozšířený oddíl
- uložený nad *diaphragma pelvis*
- **tři příčné řasy** - prostřední z nich je nejvýraznější (na pravé straně)
- přechází u muže z močového měchýře, u žen ze zadní klenby poševní



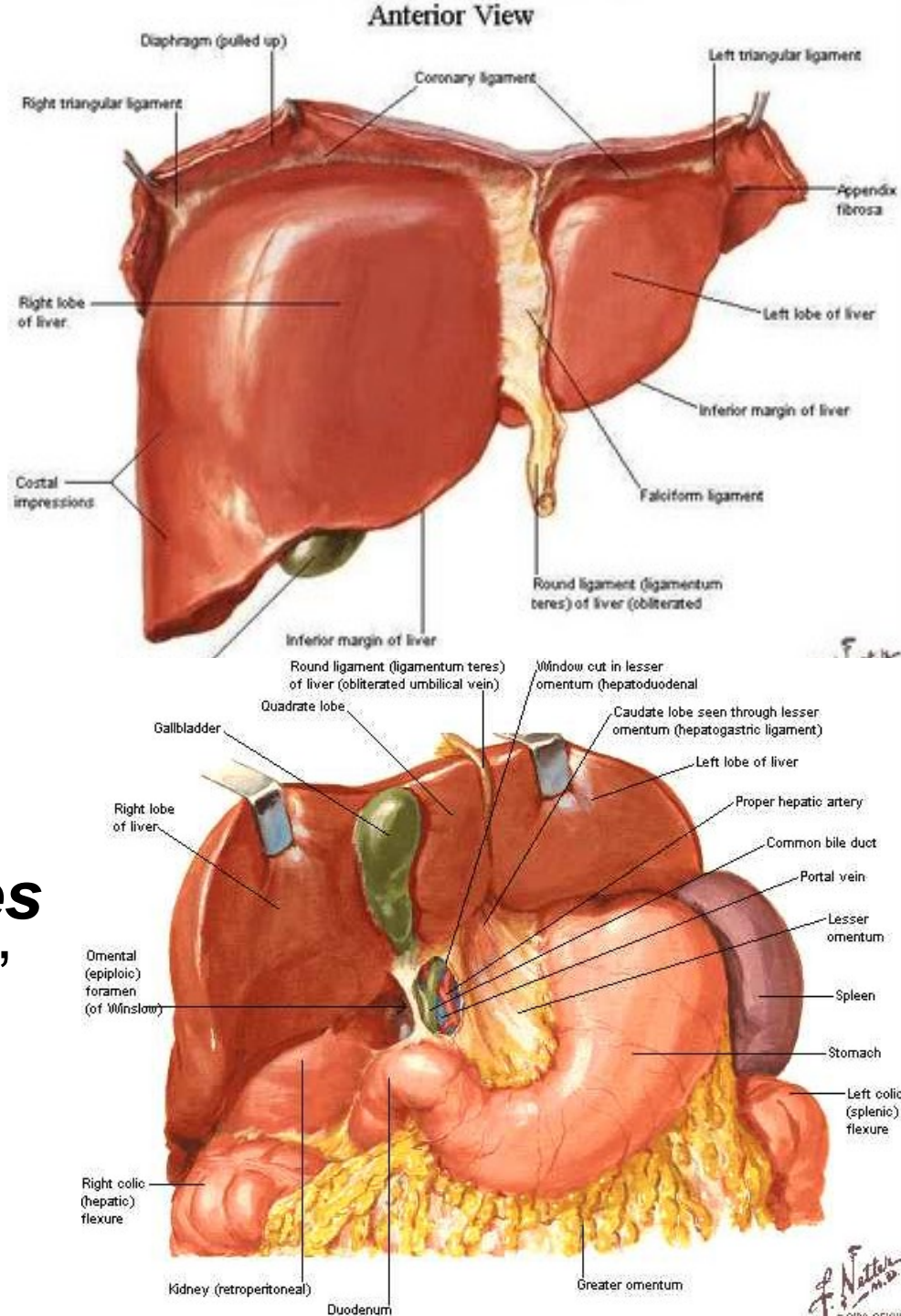
2) *Canalis analis:*

- terminální část
- řitním otvorem (*anus*)
- Uspořádána do 6 až 10 podélných řas
- žilními pleteněmi (*plexus venosus rectalis*) a hladkou svalovinou - ***zona haemorrhoidalis***



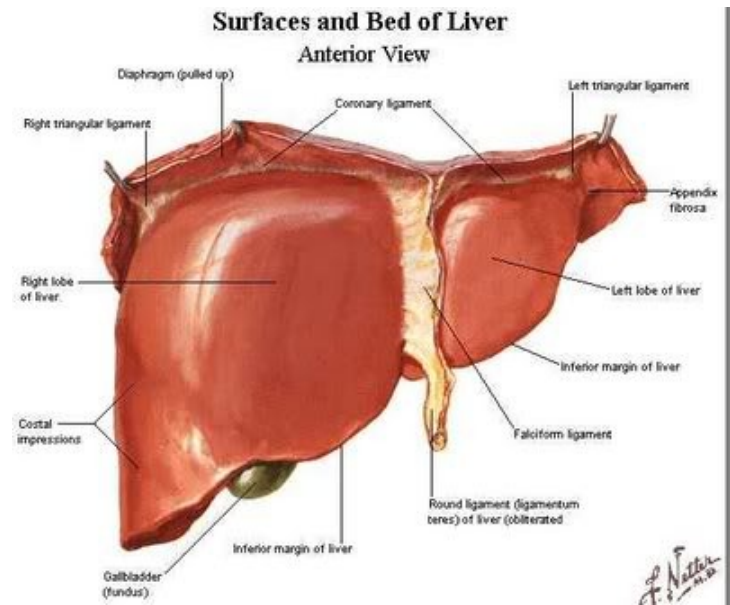
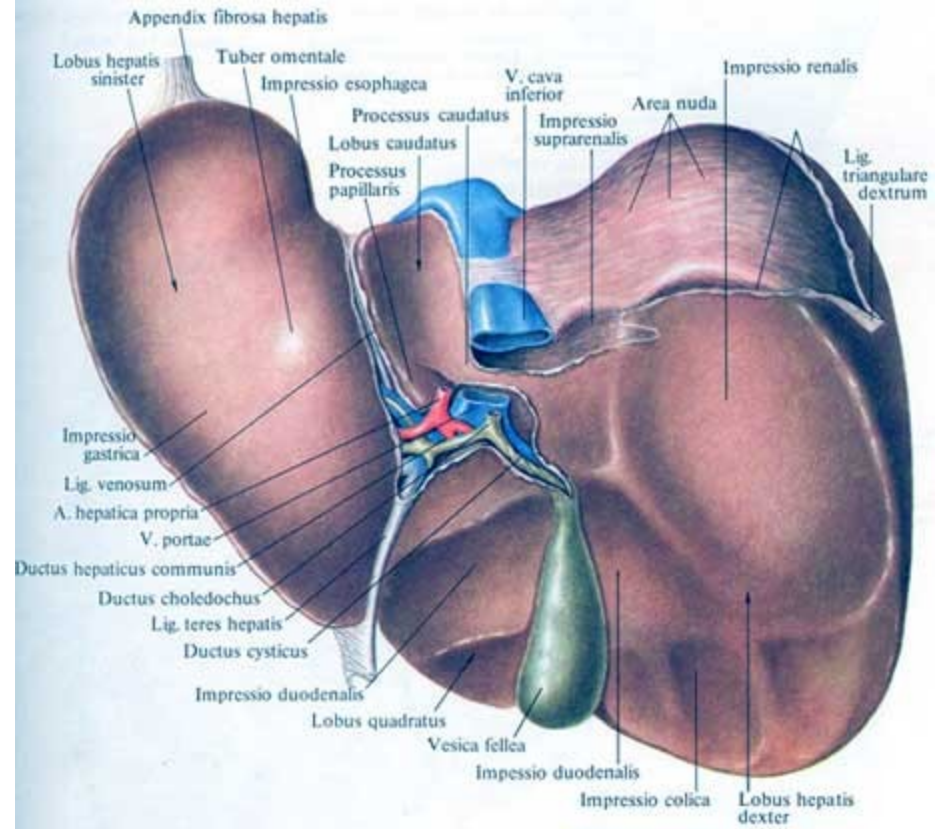
Játra: (*hepar*)

- váží asi 1500 g
- příčná délka asi 25 cm
- uložena pod klenbou brániční v pravé části peritoneální dutiny
- kraniální plocha (***facies diaphragmatica***)
- dolní plocha jater (***facies visceralis hepatis***), “H”
- vpředu vytváří ostrou hranu (***margo inferior***)

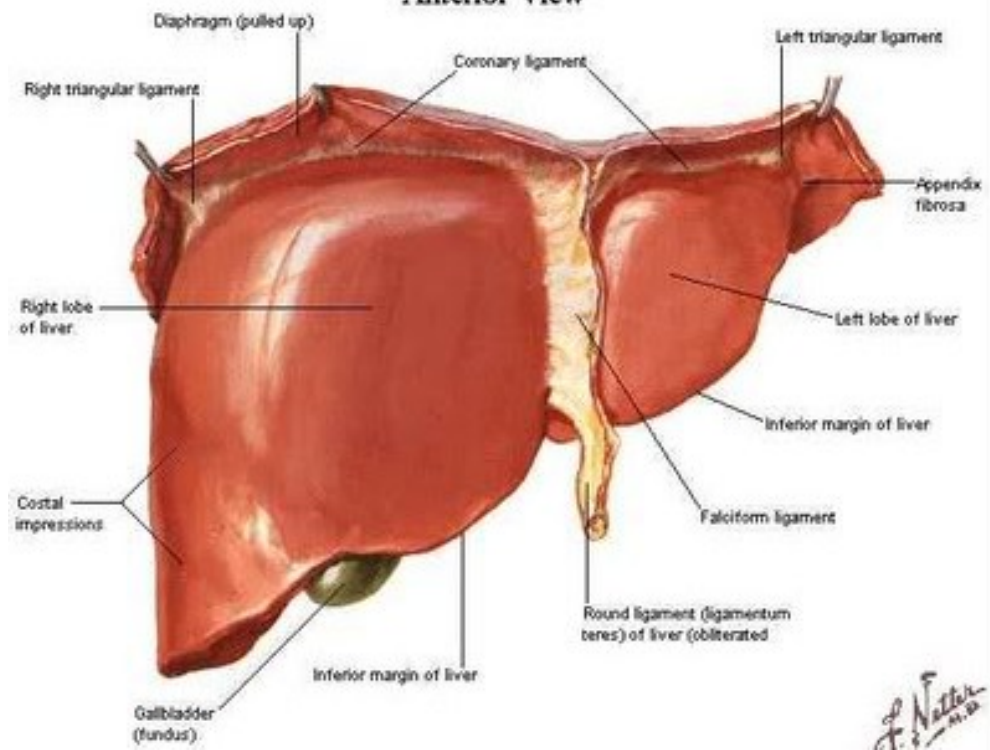
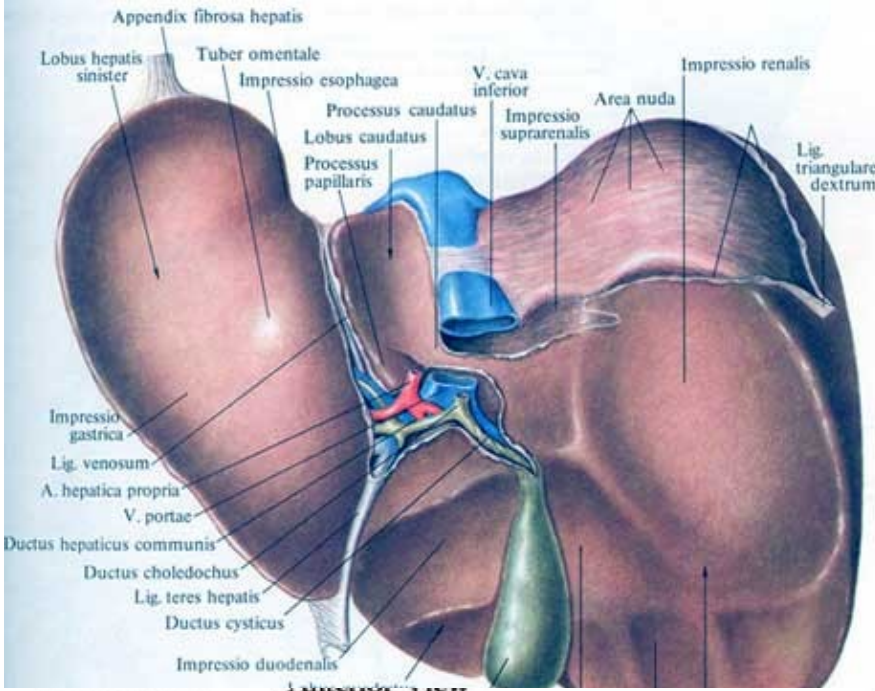


Laloky:

- dva laloky – ***lobus sinister et lobus dexter***
- ***lobus quadratus*** (před *porta hepatis*)
- ***lobus caudatus*** (za *porta hepatis*),
- ***fissura ligamenti teretis, ligamentum teres hepatis***
- ***ligamentum venosum***



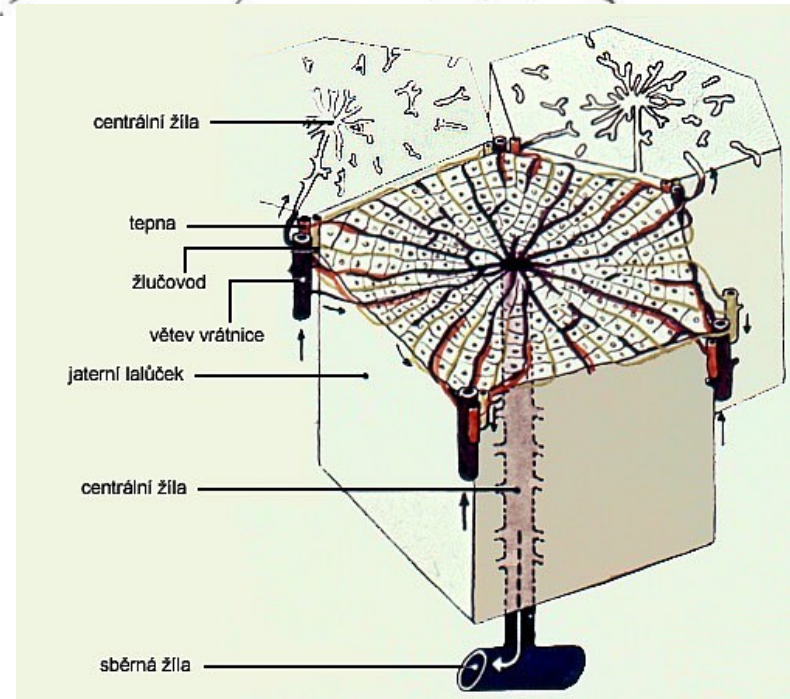
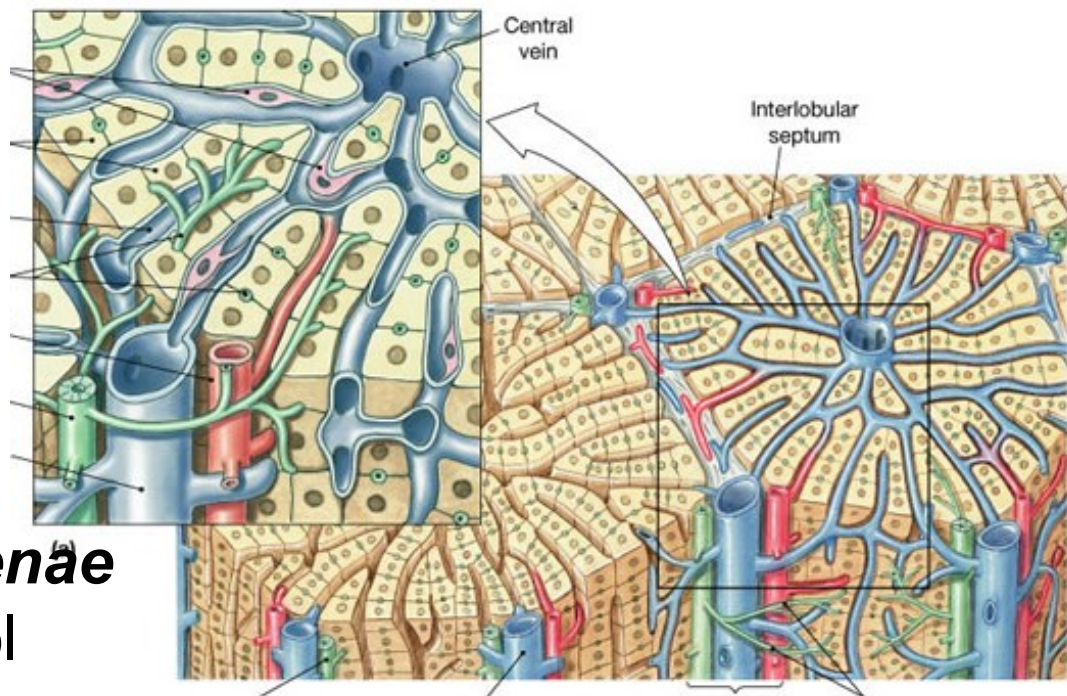
- pokryta serózou v podobě *peritoneum viscerale*
- přistupuje několik peritoneálních řas:
 - *ligamentum falciforme hepatis*
 - *ligamentum triangulare sinistrum et dextrum*
 - *omentum minus*



F. Netter M.D.

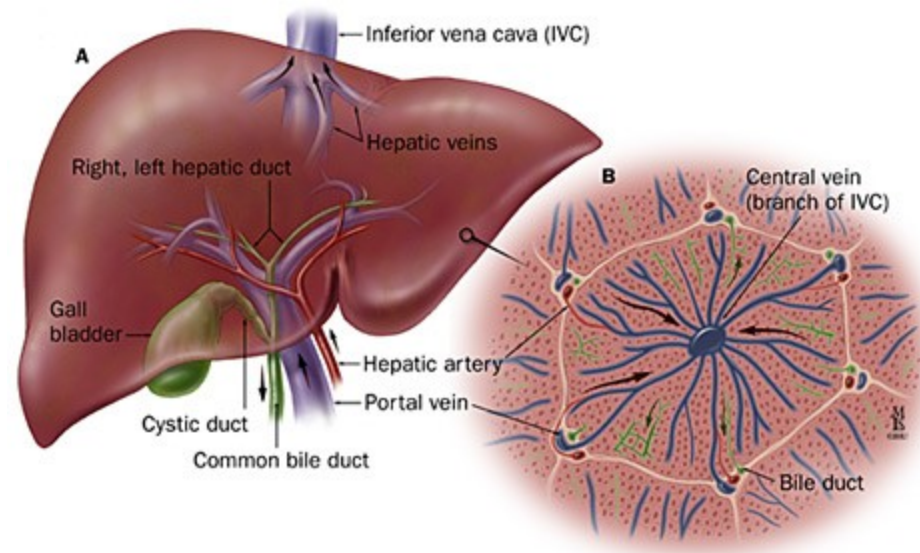
Stavba jater:

- tenká vazivová ***capsula fibrosa hepatis***
- žláznový jaterní parenchym
- jaterní lalůček (***lobulus venae centralis***) šestiboký hranol
- tři sousední lalůčky jsou **portobiliární prostory** (řidké vazivo) *arteria hepatica propria*, *vena portae* a interlobulární žlučovod
- *Středem lalůčku - vena centralis*
- *Hepatocyty – trámce, sinusoidy*
- *Žlučové kanálky (canaliculi biliferi) – slepě ve štěrbině*



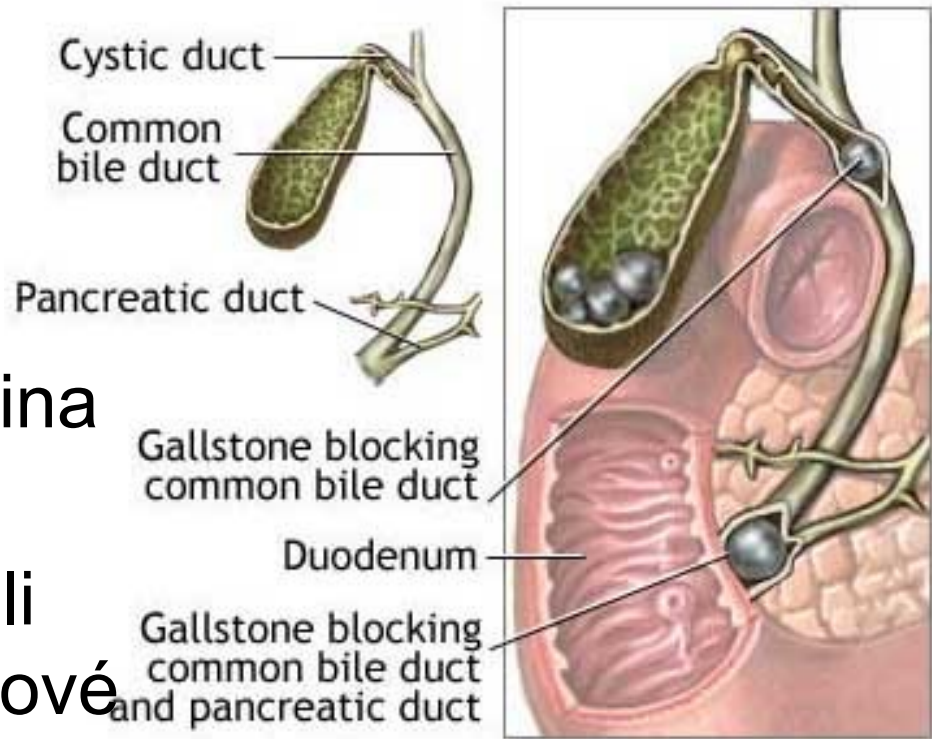
Krevní oběh v játrech:

- vrátnicová žíla (*vena portae*)
- *Venae centrales* jednotlivých lalůčků se postupně spojují do *venae hepaticae*, ústí do *vena cava inferior*
- *arteria hepatica propria*



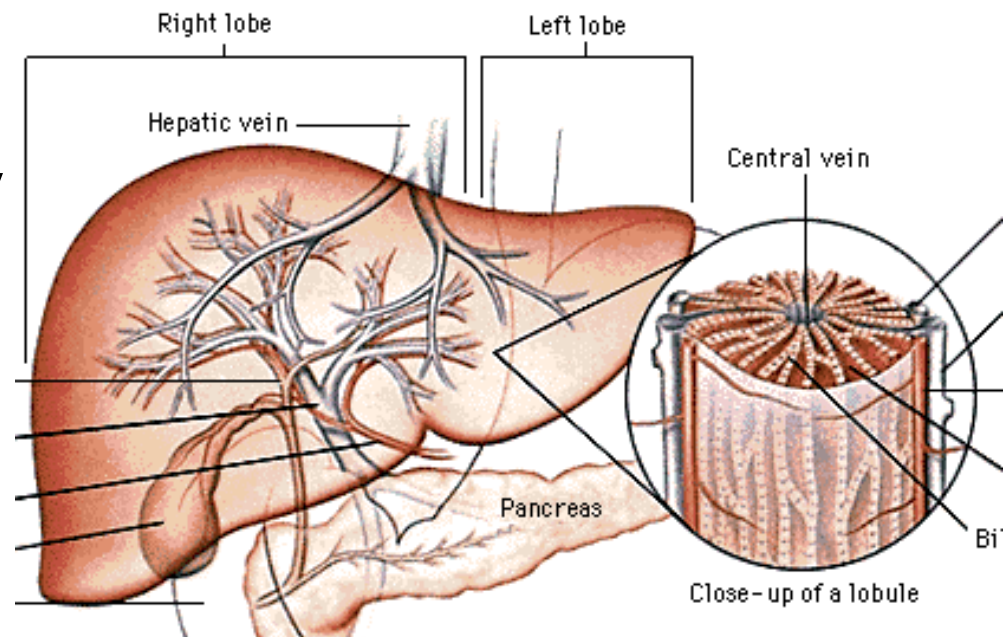
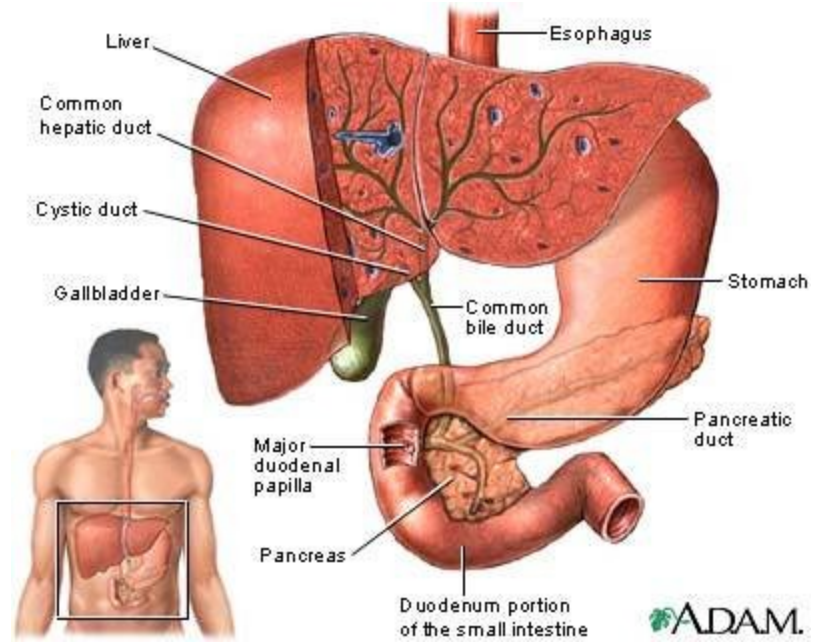
Žlučové cesty:

- Žluč (*bilis, fel*) je tekutina zlatožluté barvy
- **Složení:** 95% vody, soli žlučových kyselin, žlučové hematogenní pigmenty (bilirubin, biliverdin), cholesterol a řadu dalších látek
- intrahepatálními a extrahepatálními cesty



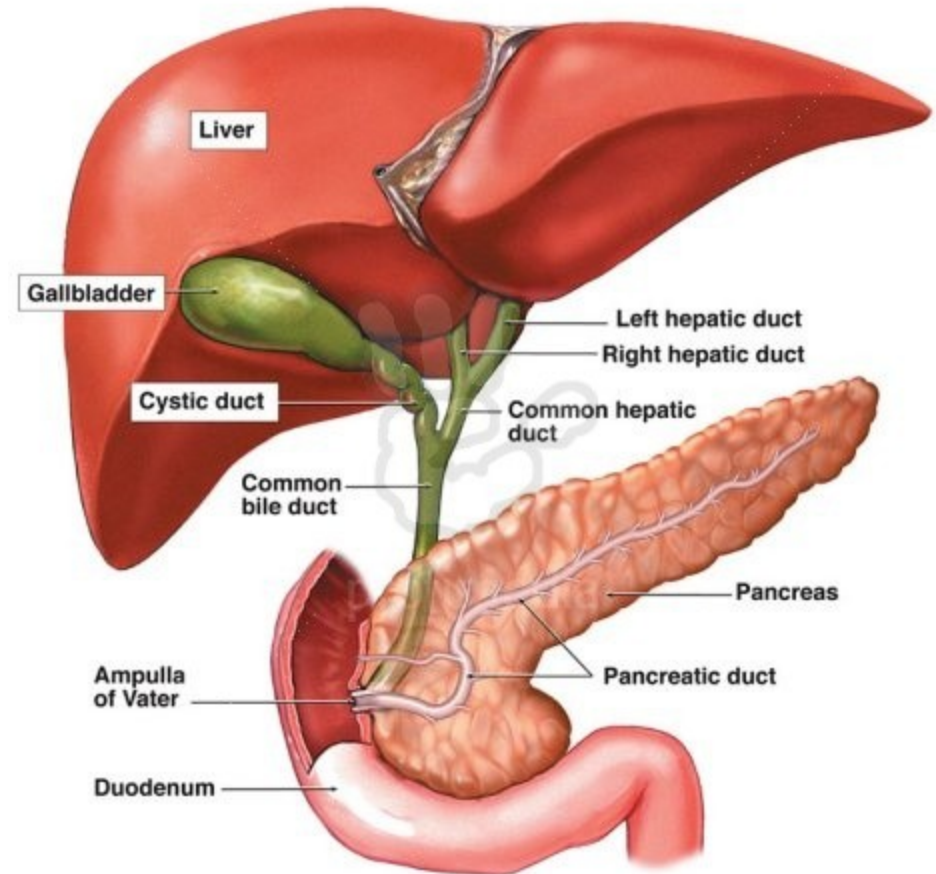
1) Intrahepatální žlučové cesty:

- začínají žlučovými kapilárami (*canaliculi biliferi*)
- postupně spojují do větších žlučovodů
- Portobiliárních prostorách
- Segmentární žlučovody
- vytvoří vývody jaterních laloků – *ductus hepaticus dexter et sinister*



2) Extrahepatální žlučové cesty:

- *Ductus hepaticus dexter a sinister* se pod *porta hepatis*
- *ductus hepaticus communis*
- *ductus cysticus*
- *ductus choledochus*, spojuje se s *ductus pancreaticus major*
- *papilla duodeni major*

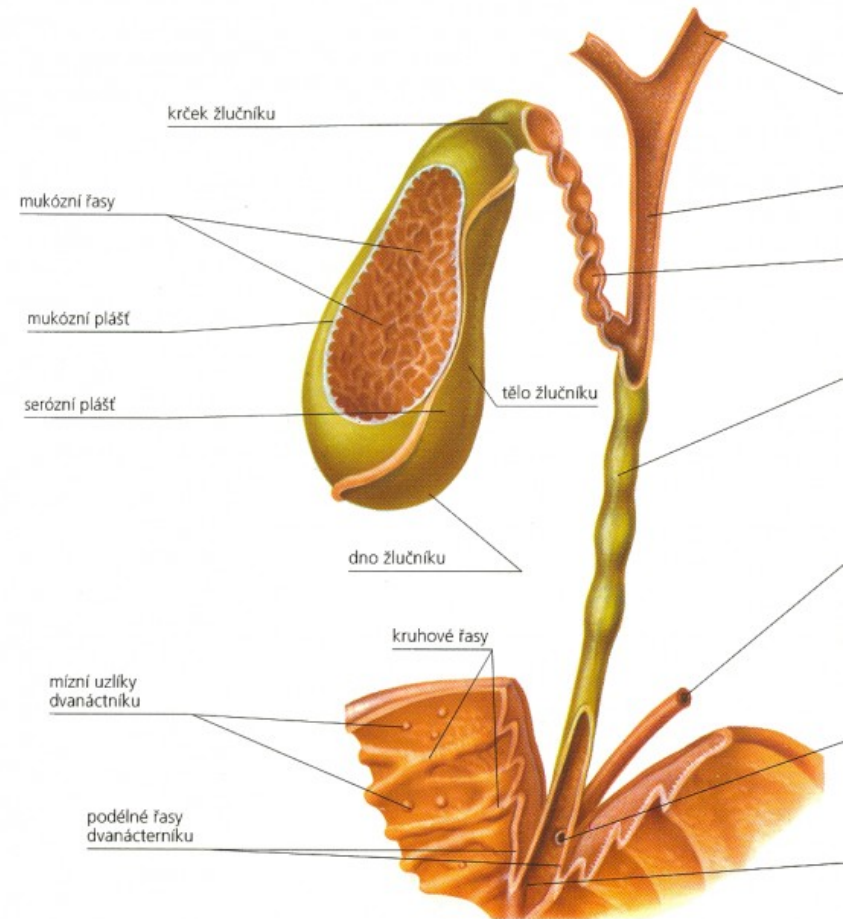


Žlučník:

(vesica biliaris seu vesica fellea)

- objemu asi 50 ml a délky přibližně 10 cm
- ***fundus***
- ***corpus***
- nálevkovitě zužuje v ***infundibulum***,
- přechází v krček (***collum***)
- ***ductus cysticus***

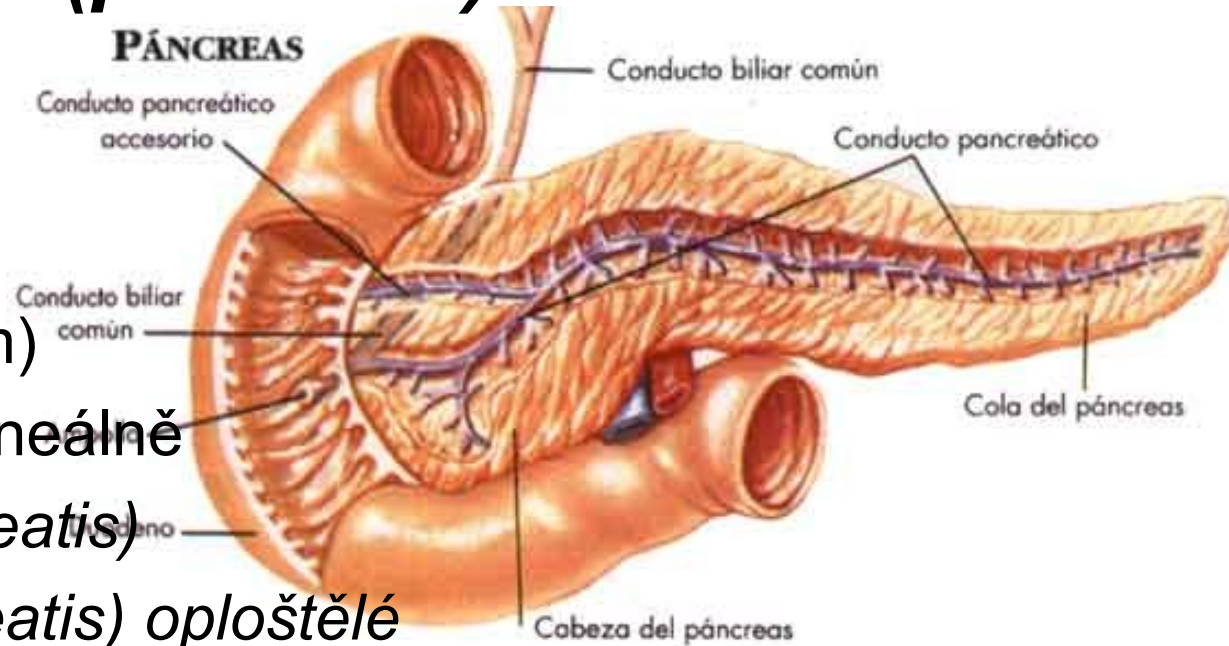
Funkce: vstřebávání vody z žluče

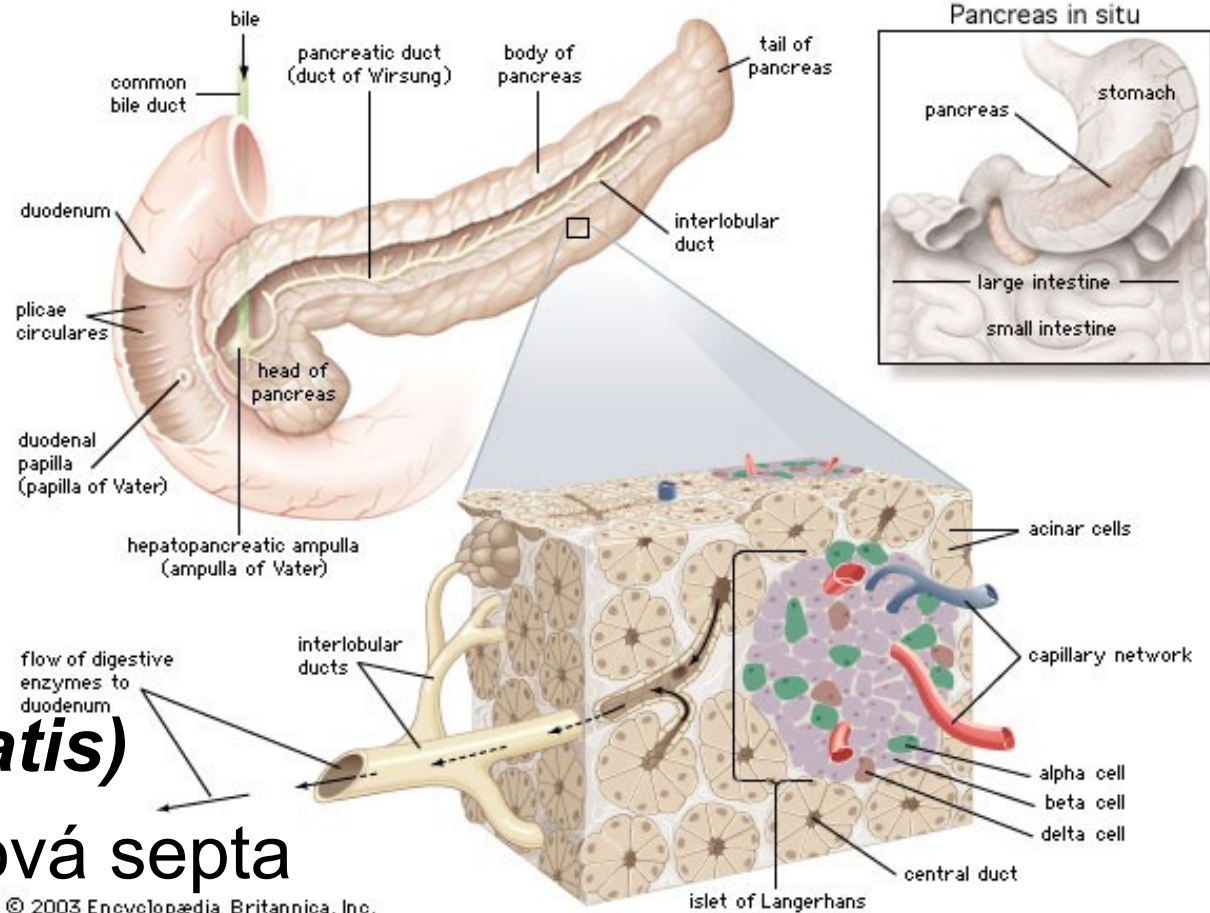


Slinivka břišní: (*pancreas*)

Zevní popis:

- dlouhá 12 až 16 cm)
- uložena retroperitoneálně
- hlava (*caput pancreatis*)
- tělo (*corpus pancreatis*) oploštělé
- (*facies anterior et posterior*)
- (*margo superior et inferior*)
- *incisura pancreatis*
- *vasa mesenterica superiora*
- *processus uncinatus*
- *cauda pancreatis*



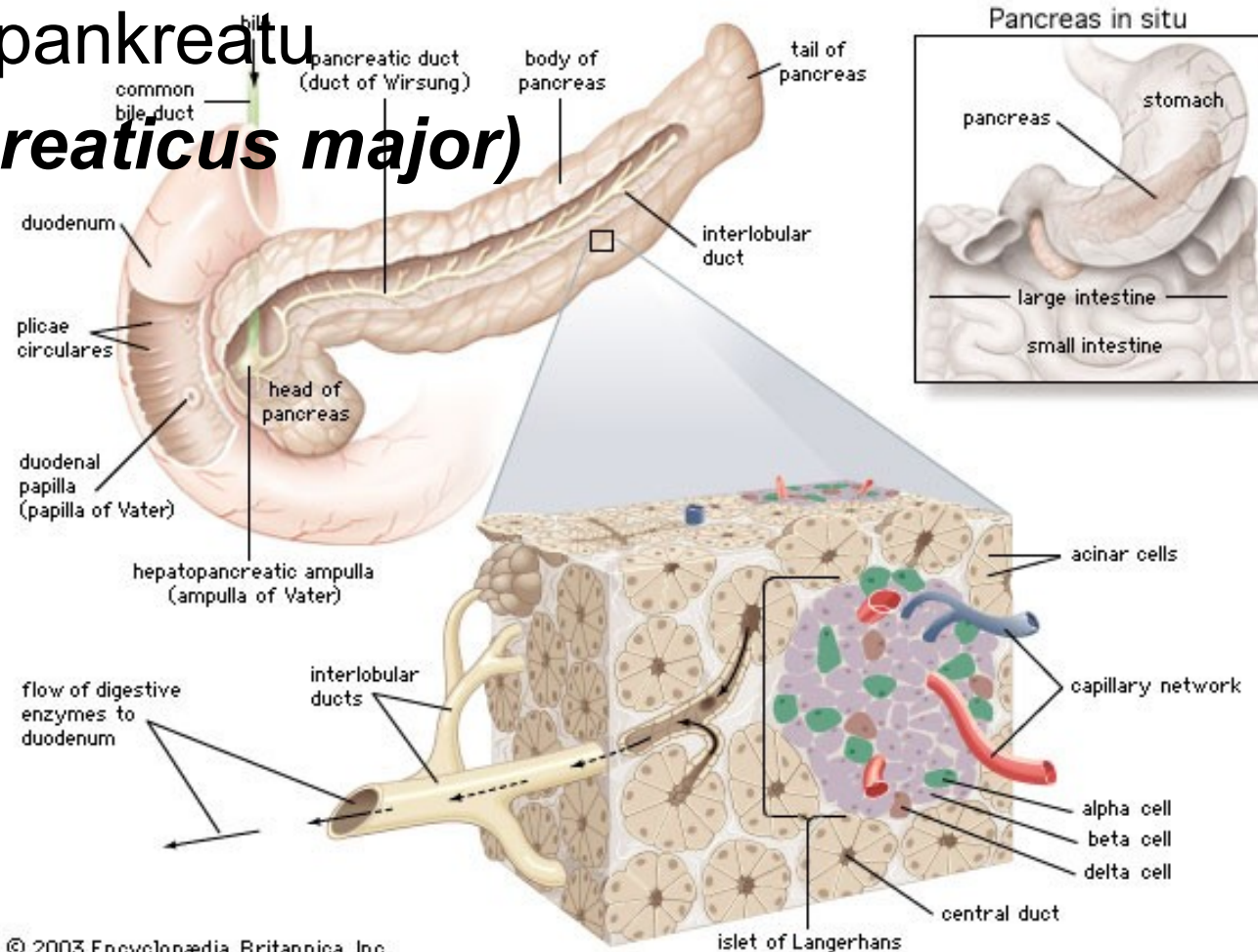


© 2003 Encyclopædia Britannica, Inc.

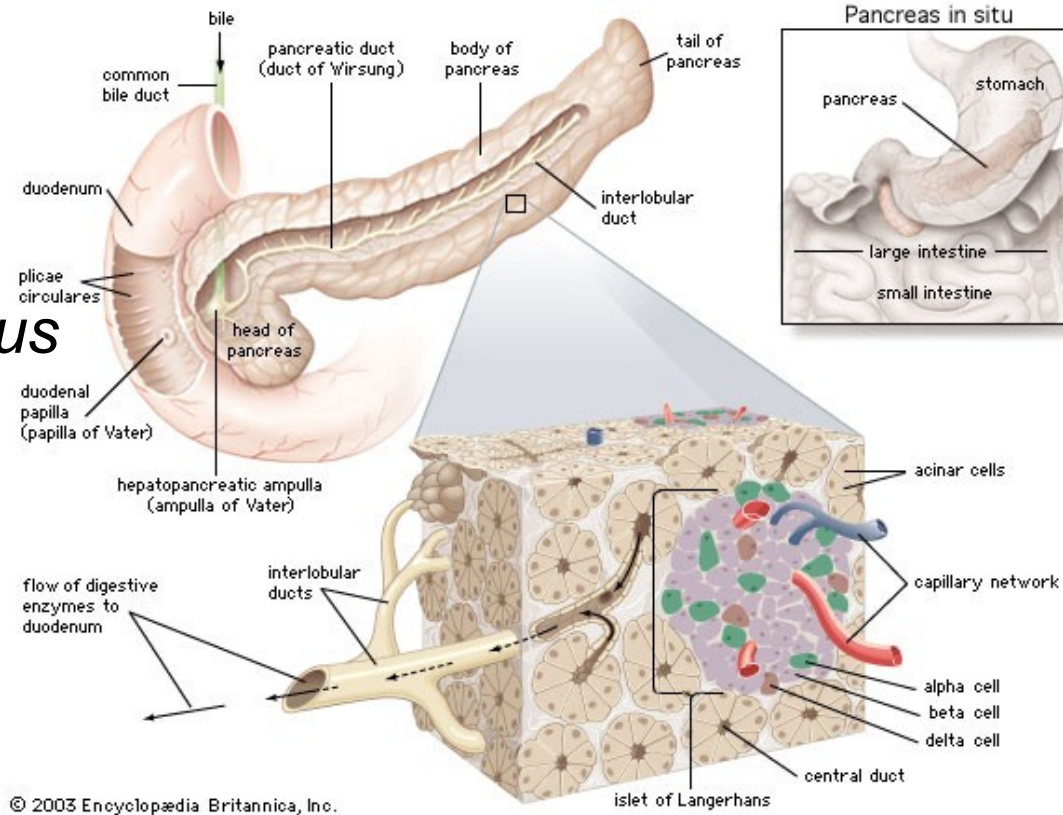
- vazivové pouzdro
(*capsula pancreatis*)
- do hloubky vazivová septa
- lalůčky (***lobuli pancreatis***)
- několika sty serózních
**tuboalveolárních žlázek -
exokrinní část - pankreatickou
šťávu (*succus pancreaticus*)**

- epitelových buněk – Langerhansovy ostrůvky
- kolem 1-2 milionů a velikost je od 0,1 do 0,5 mm.
- hormony (inzulín, glukagon) - endokrinní sekrece
- Hlavní vývod pankreatu

(ductus pancreaticus major)



- Hlavní vývod pankreatu (***ductus pancreaticus major***)
- spojením vývodů jednotlivých lalůčků
- probíhá v ose k hlavě
- v hlavě se spojuje s ***ductus choledochus***
- ***papilla duodeni major***, svěračem
- Přídatný vývod – ***ductus pancreaticus minor*** - z kraniální části hlavy pankreatu, otevírá na ***papilla duodeni minor***



Pobříšnice: (peritoneum)

- tenká serózní blána,
- Vystýlá břišní dutinu (*peritoneum parietale*)
- Přechází na uložené orgány (*peritoneum viscerale*)
- spojeny peritoneálními duplikaturami (*mesenteria*)
- peritoneální dutina (*cavitas peritonealis*)
- malým množstvím serosní tekutiny
- Orgány zavěšené na mesenterích – **intraperitoneální**
- Orgány srostlé s nástěnným peritoneem- **retroperitoneální** (větší část duodena, *caecum*, *colon ascendens et descendens*, *pancreas*)