

Tkáně

TKÁNĚ - HISTOLOGIE

Definice

Dělení:

- Výstelková - EPITELY
- Pojivová
- Svalová
- Nervová
- Tělních tekutin

Epitely

Charakteristika:

- Buňky těsně k sobě, minimum mezibuněčné hmoty, výživa prolínáním, regenerace dobrá, hlavní funkce krýt, vystýlat

Dělení - dle vrstev a tvaru buněk

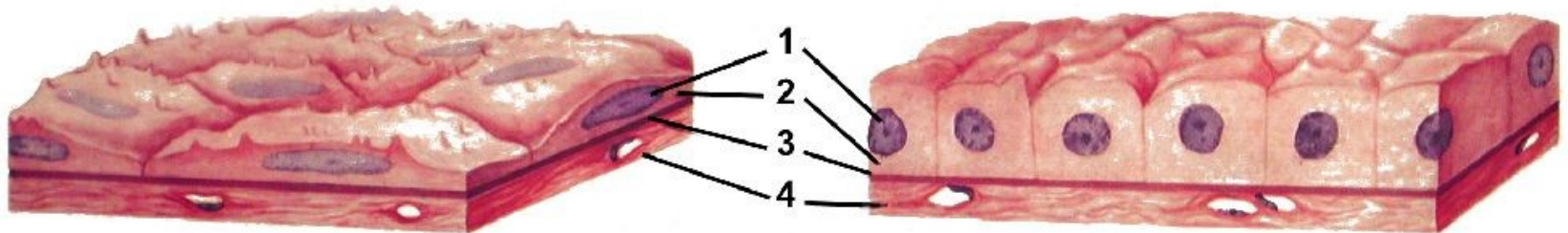
- dle funkce

Dle tvaru a vrstev:

Jednovrstevné:

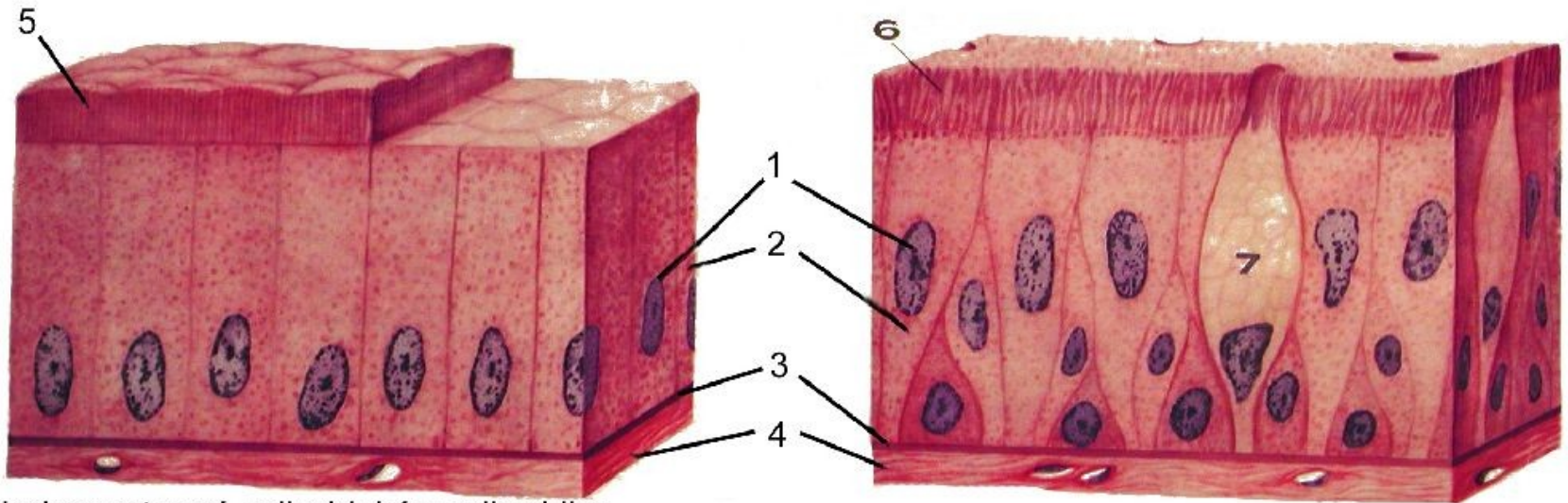
- E.j. dlaždicový, (plochý)
- E.j. kubický (krychlový)
- E.j. cylindrický (válcový)
- E.j. víceřadý

JEDNOVRSTEVNÝ EPITEL



jednovrstevný plochý (mezotel)

jednovrstevný kubický (renální tubuly)



jednovrstevný cylindrický s mikrovlyky
(tenké střevo)

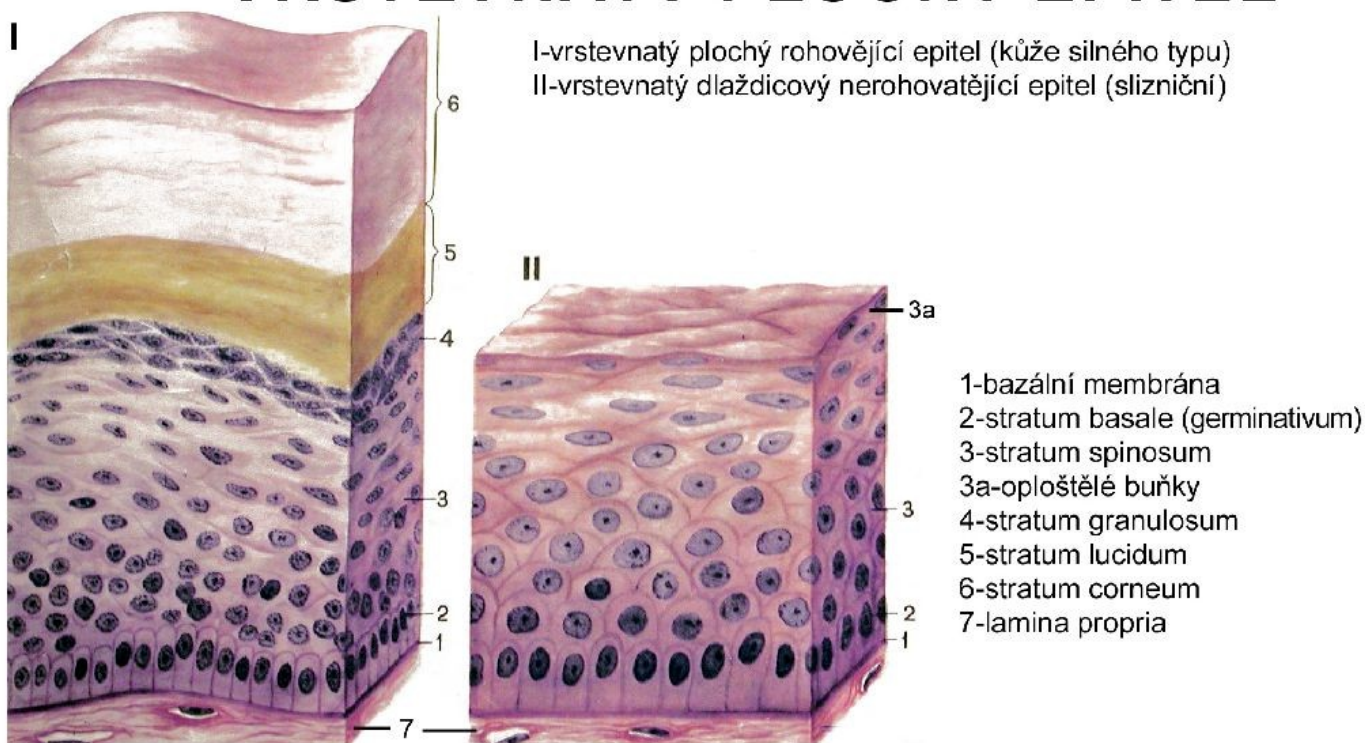
víceřadý cylindrický s řasinkami
(dýchací cesty)

**1-jádra; 2-cytoplazma; 3-bazální membrána; 4-lamina propria; 5-žíhaný lem;
6-řasinky; 7-pohárková buňka**


Mnohovrstevné:

E.m.dlaždicový (rohovatějící, nerohovatějící)

VRSTEVNATÝ PLOCHÝ EPITEL



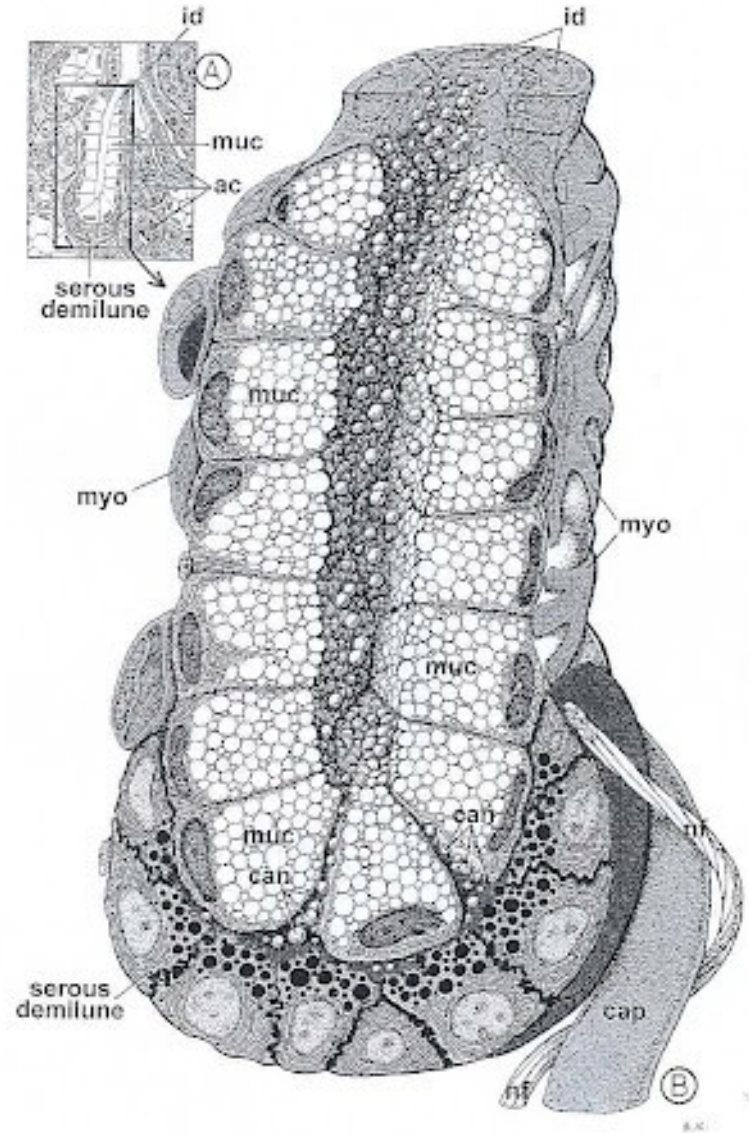
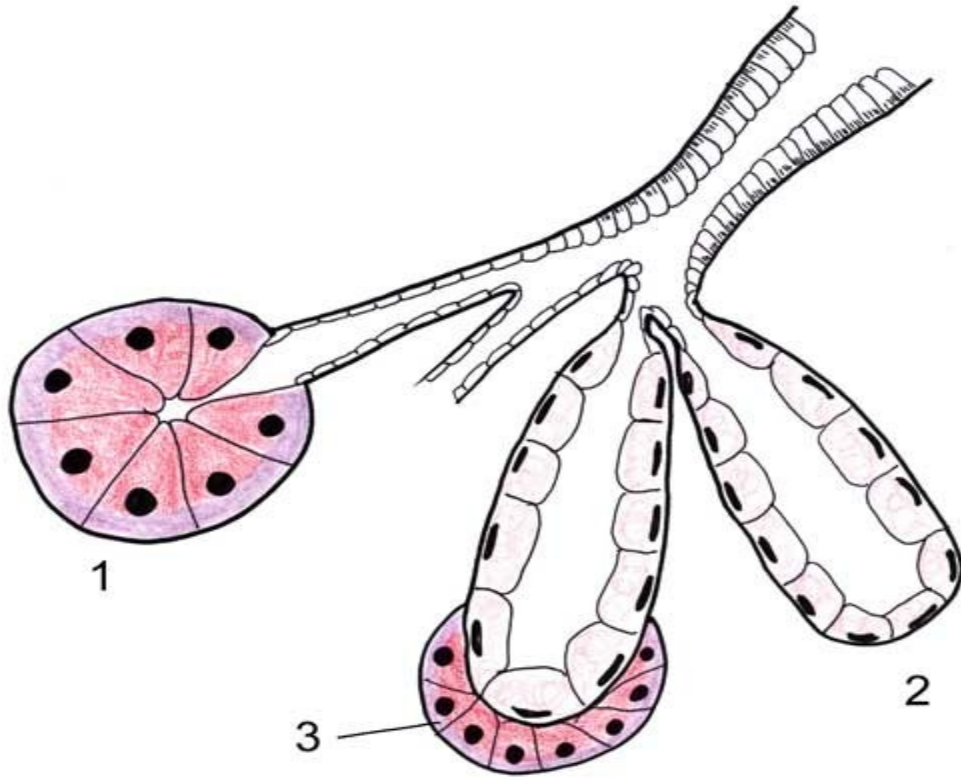
E.m.přechodný

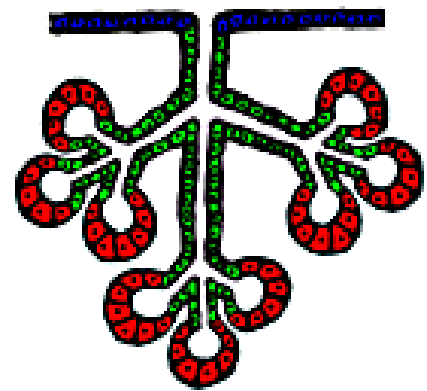
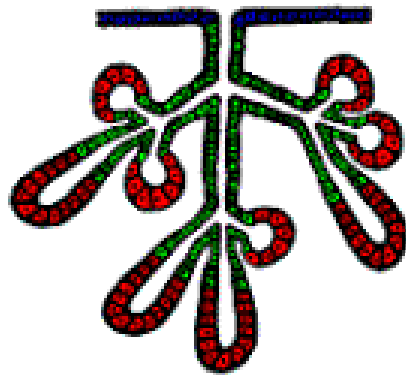
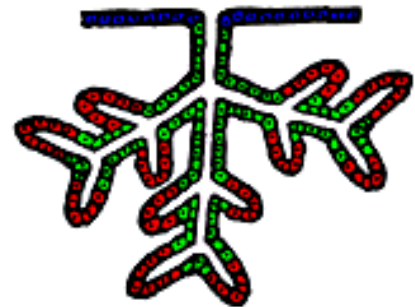


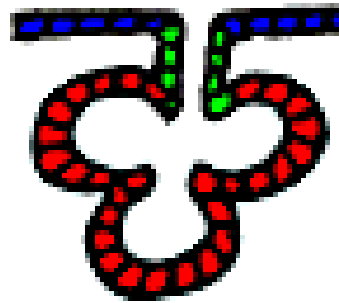


Dle funkce:

- Krycí
- Resorpční
- Respirační
- Smyslový
- Zárodečný
- Žlázový (endokrinní, exokrinní)
sekret, exkret, inkret

Exokrinní:





Pojivová tkáň

Charakteristika:

- buňky, mezibuněčná hmota, fibrily
(kolagenní, elastické, prekolagenní)
- Funkce spojovat, opora, metabolismus
- Dělení: vazivová
chrupavčitá
kostní

Vazivová

Charakteristika:

Fibrocyty, mezibuněčná hmota, fibrily
(kolagenní, elastické, prekolagenní)

1. Tuhá
2. Elastická
3. Řídká
4. Tuková
5. Lymfoidní

Chrupavčitá


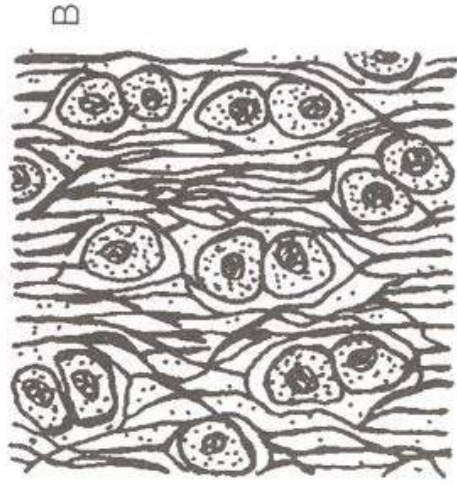
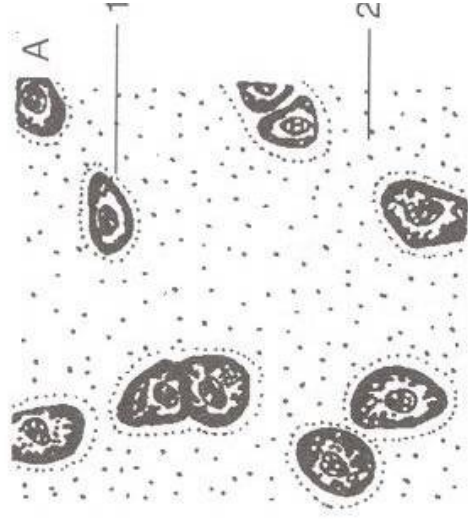
Charakteristika:

Chondrocyty, mezibuněčná hmota, fibrily elastické, kolagenní)

Bezcévné, bez inervace, výživa prolínáním, perichondrium – na povrchu,

Dělení:

1. Hyalinní - sklovitá
2. Elastická
3. Vazivová

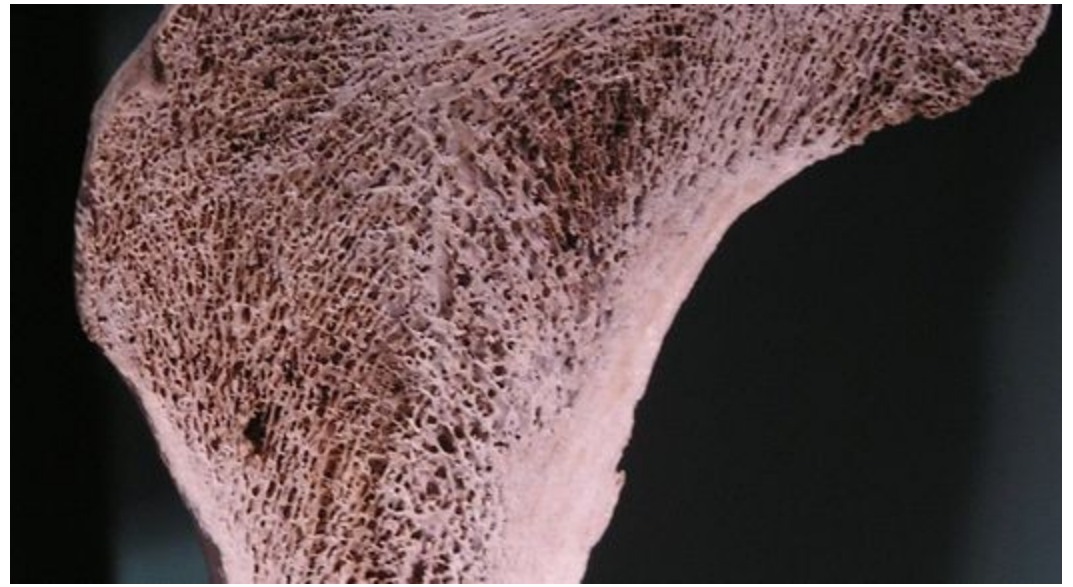


A. Sklovitá chrupka: 1 – chondrocyt, 2 – mezibunková vrstva s fibrilami; B. Elastická chrupka; C. Vázivová chrupka

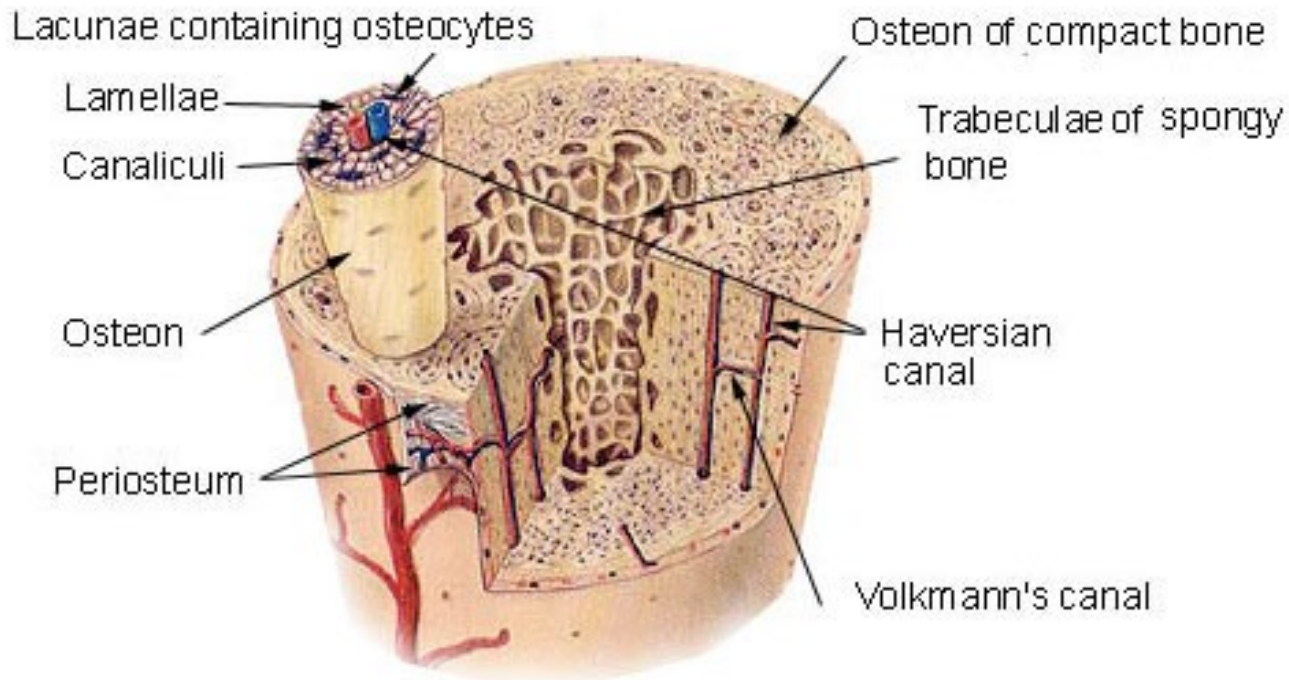
Kostní

Charakteristika:

- Nejtvrdší
- Osteocyty, kolagenní fibrily, mezibuněčná hmota (organ.i anorgan.látky)-osteoin, mineralizace
- Poměr látek v dětství – ve stáří
- Funkce: opora, metabolismus
- Dělení (dle úpravy fibril) :
 1. Vlákniťá
 2. Lamelosi



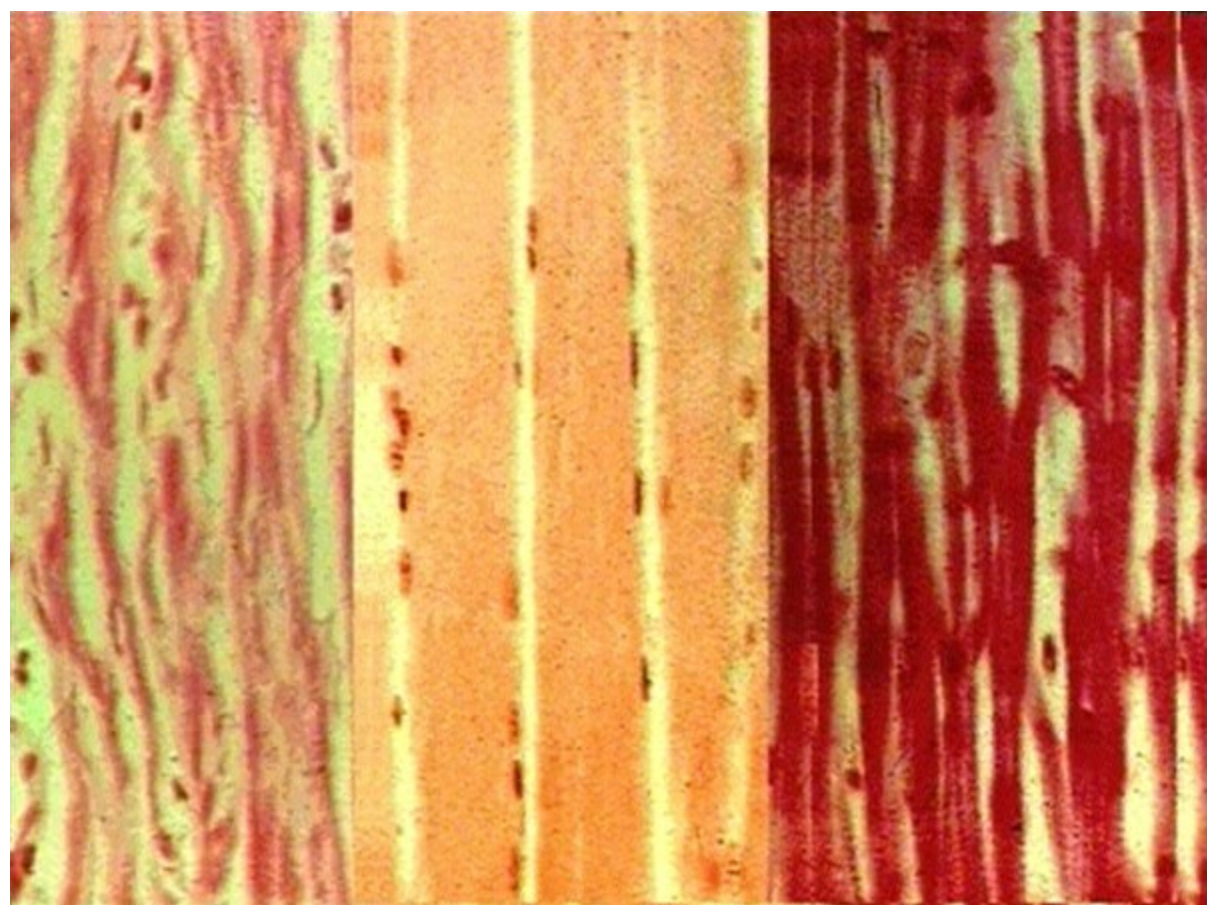
Compact Bone & Spongy (Cancellous Bone)

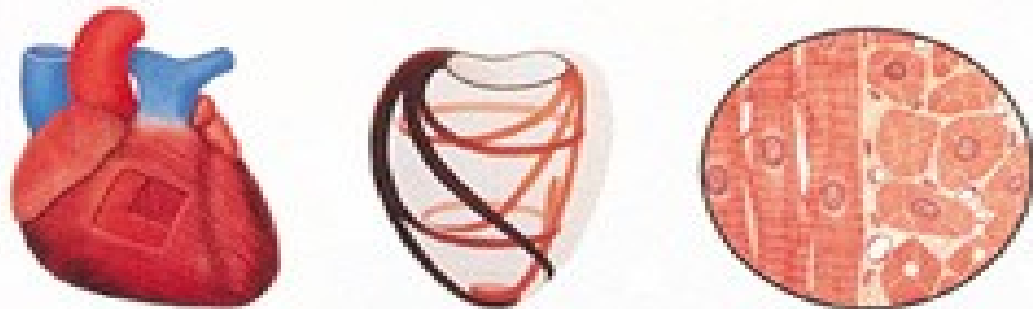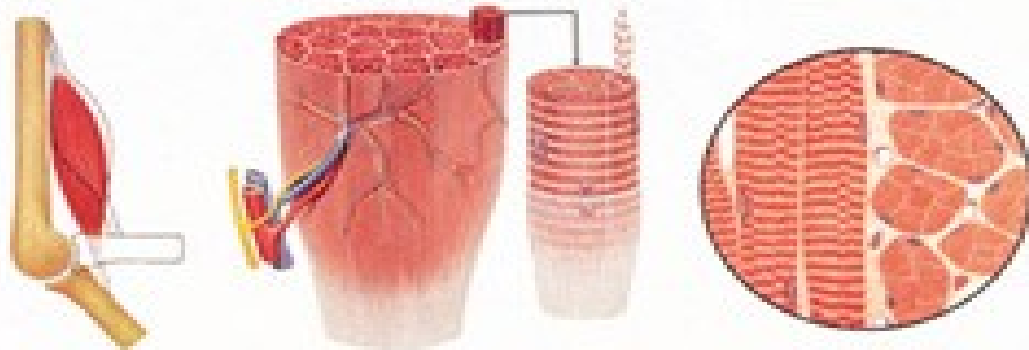


Svalová

Charakteristika:

- Funkce kontrakce
- Myofibrily a jejich inervace
- Regenerace - vazivem
- Dělení:
 1. Hladká
 2. Příčně pruhovaná
 3. Srdeční






Hladná svalová tkáň

- Svalová buňka
- Myofibrily v cytoplazmě (z aktinu a myozinu)
- Kontrakce pomalá, setrvalá
- Řízení: vegetativní

HLADKÝ 



Hladký sval tvoří vrstvy uvnitř tělesných orgánů, například v tenkém a tlustém střevě.

Příčně pruhovaná svalová tkáň

- Též kosterní (svaly)
- Základní stavební a funkční jednotkou je svalové vlákno
- Sarkolema
- Kontrakce rychlá, brzy se unaví
- Řízení: mozkomíšňní nervy

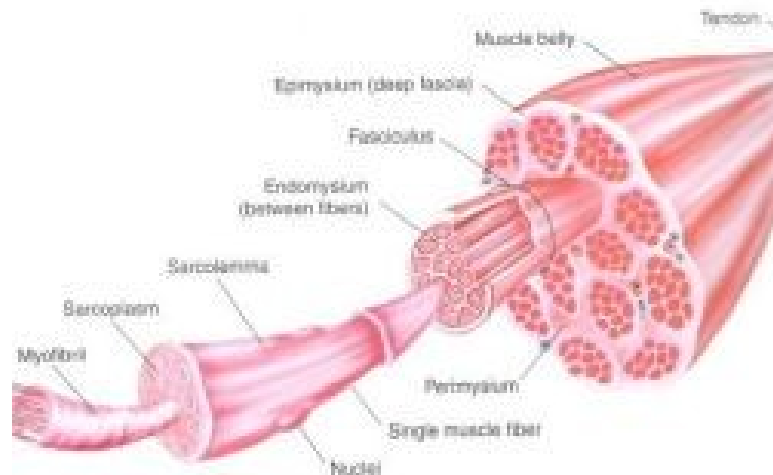



Figure 1: Muscle belly split into various component parts (from Essentials of Strength Training & Conditioning, National Strength & Conditioning Association)

Srdeční svalová tkáň

- Podobná příčně pruhované
- Základen je prostorová síť buněk, odděleny interkalárními disky a můstky
- Prostory vyplněny řídkým vazivem
- Tvoří – myokard
- Kontrakce: rychlá, neunavitelná
- Řízení: automatické, vegetativní

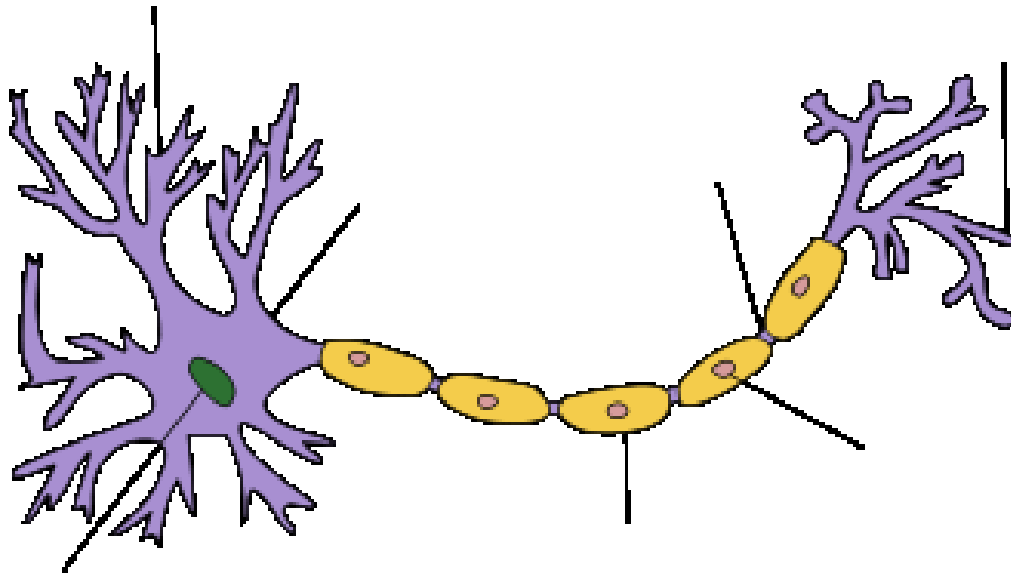


Nervová tkáň

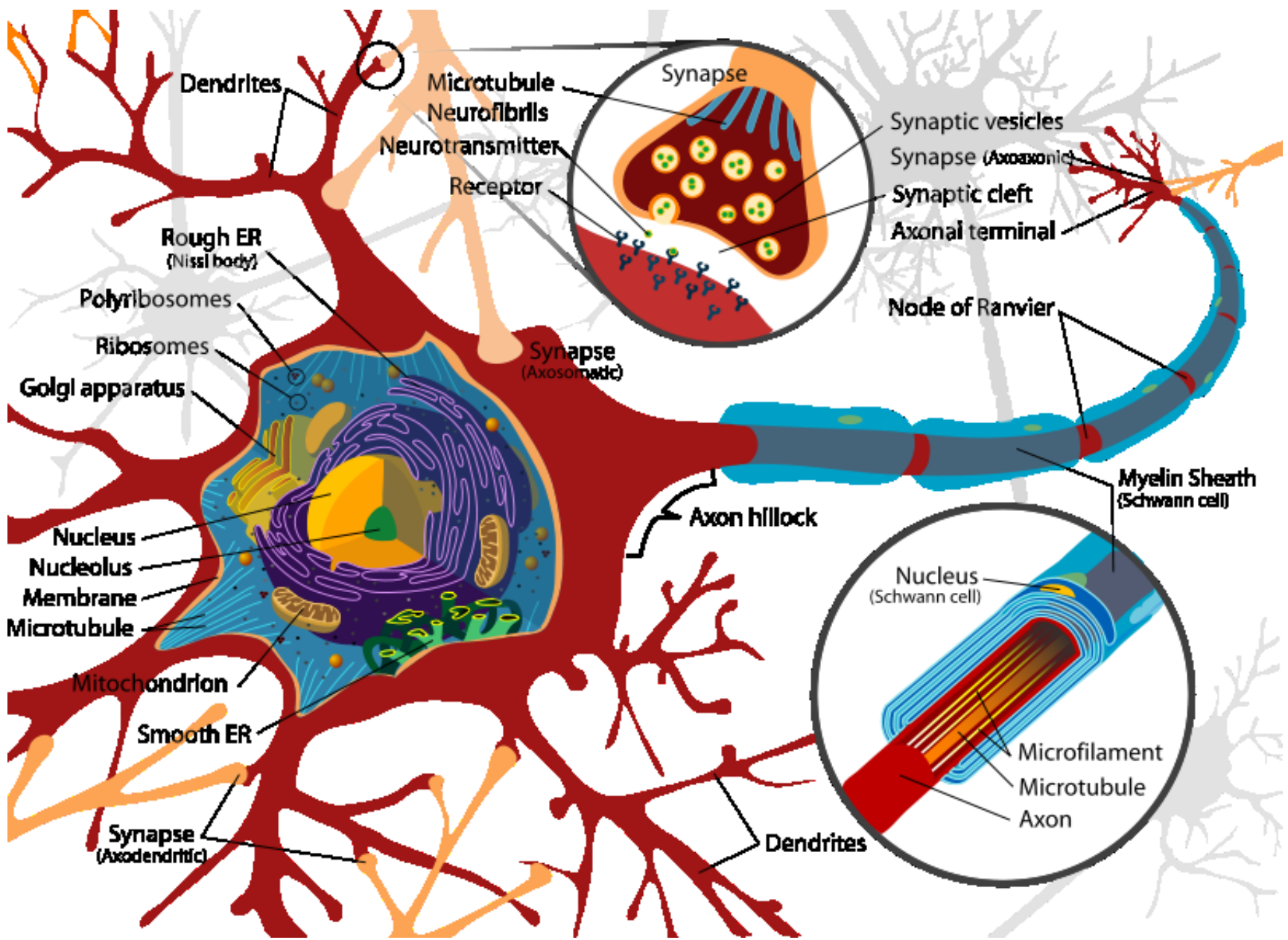
Charakteristika:

- Funkce: vytvářet a vést vzruchy
- Dva typy buněk (nervové a gliové)
- Regenerace pomalá, ne příliš úspěšná,

Nervová buňka - NEURON

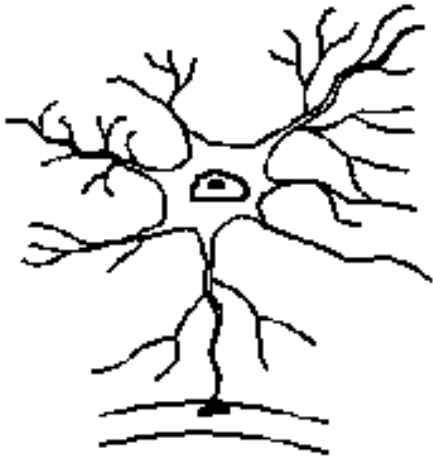


- Synapse
- Mediátory (acetylcholin, noradrenalin)

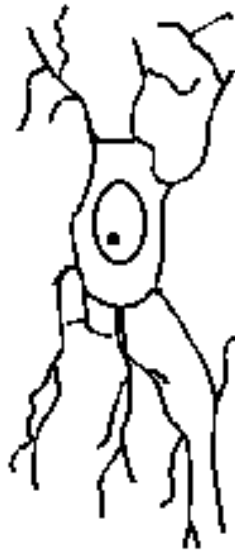

Gliové buňky

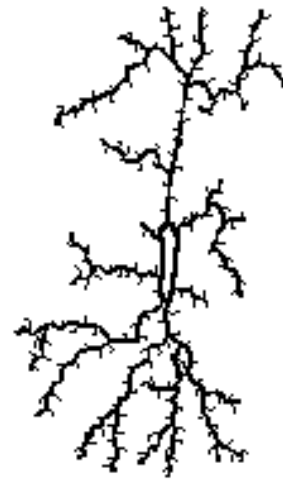
- Neúčastní se vzrušové aktivity
- Opěrná síť
- Výživa (metabolická funkce)
- Iontové pole pro přenos vzruchů



astrocyt



oligodendrocyt



mikroglie